

016.24

Victor BOTNARU

---



# **PNEUMOLOGIE**

**Chişinău 2009**

616.24  
273

**Victor BOTNARU**

---

# **PNEUMOLOGIE**

**Chișinău 2009**

699439

Universitatea de Stat de  
Medicină și Farmacie  
«Nicolae Testemitanu»  
*Biblioteca Științifică Medicală*

82



CZU: 616.24  
B 73

*Tehnoredactare:* Gleb CUZMINÎH

**Botnaru, Victor**

**Pneumologie** / Victor Botnaru. – Ch. : S. n., 2009 (F.E.-P: "Tipogr. Centrală"). – 732 p.

Bibliogr.: p. 707-708 (... p.). – 1000 ex.

ISBN 978-9975-78-732-1

616.24  
B 73

ISBN 978-9975-78-732-1

© V. Botnaru

*Sotiei mele Alexandra  
și copiilor mei, Ion și Marina*

**Victor BOTNARU**

doctor habilitat în medicină, profesor universitar, șef catedră medicină internă nr.1, Universitatea de Medicină și Farmacie "N.Testemițanu", Chișinău; Internist principal netitular la Ministerul Sănătății; Laureat al Premiului de Stat al Republicii Moldova

## **COAUTORI:**

**Dumitru CHESOV**

medic rezident, catedra medicină internă nr.1, Universitatea de Medicină și Farmacie "N. Testemițanu", Chișinău

**Alexandru CORLĂTEANU**

asistent universitar, catedra medicină internă nr.1, Universitatea de Medicină și Farmacie "N.Testemițanu", Chișinău

**Alexandru GAVRILIUC**

asistent universitar, catedra medicină internă nr.1, Universitatea de Medicină și Farmacie "N.Testemițanu", Chișinău

**Daniela MARGINE**

medic internist, Spitalul "Princesse Grace", Principatul Monaco/Monte-Carlo, Franța

**Oxana MUNTEANU**

asistent universitar, catedra medicină internă nr.1, Universitatea de Medicină și Farmacie "N.Testemițanu", Chișinău

**Doina RUSU**

doctor în medicină, asistent universitar, catedra medicină internă nr.1, Universitatea de Medicină și Farmacie "N.Testemițanu", Chișinău

**Vladimir VATAMAN**

doctor în medicină, profesor universitar, catedra morfopatologie, Universitatea de Medicină și Farmacie "N.Testemițanu", Chișinău

**Vasile ZLEPCA**

doctor în medicină, conferențiar universitar, șef curs de ftziopulmonologie, Universitatea de Medicină și Farmacie "N.Testemițanu", Chișinău

### **AU CONTRIBUIT LA ICONOGRAFIE:**

- Ion BALICA - doctor habilitat în medicină, șef secție chirurgie toracică, Spitalul Clinic Republican, Chișinău
- Anatolie CEBOTARI - doctor în medicină, specialist radiolog, Spitalul municipal "Sfântul Arhanghel Mihail", Chișinău
- Mihai CANARIOV - specialist radiolog, centrul medical "Excellence"
- Elena CEPOIDA - doctor în medicină, specialist radiolog, Spitalul Clinic Republican, Chișinău
- Sofia COJOCARU - asistent universitar, Universitatea de Medicină și Farmacie "N. Testemițanu", Chișinău
- Lidia GARBUZ - specialist radiolog, Spitalul Clinic Republican, Chișinău
- Elizaveta GOROBET - specialist pneumolog, Spitalul municipal "Sfântul Arhanghel Mihail", Chișinău
- Valentin MARTALOG - doctor în medicină, conferențiar universitar, Universitatea de Medicină și Farmacie "N. Testemițanu", Chișinău
- Sergiu MATCOVSCHI - doctor în medicină, conferențiar universitar, Universitatea de Medicină și Farmacie "N. Testemițanu", Chișinău
- Ludmila PANFIL - specialist pneumolog, șef secție pneumologică, Spitalul municipal "Sfântul Arhanghel Mihail", Chișinău
- Liuba PISOV - specialist pneumolog, Spitalul municipal "Sfântul Arhanghel Mihail", Chișinău
- Sergiu SOLOMATOV - doctor în medicină, Institutul de Oncologie, Chișinău
- Ana ȘTÎRBUL - specialist reumatolog, Institutul de Cardiologie, Chișinău
- Elena VOLCOVSKI - specialist radiolog, Spitalul Clinic Republican, Chișinău

## CUPRINS

<b>Capitolul I</b>	<b>RAPEL ANATOMOFIZIOLOGIC</b> <i>V.Botnaru</i> .....	23
	Reglarea ventilației .....	25
	Căile respiratorii.....	26
	Relația dintre ventilație și perfuzie .....	28
	Mecanismele de apărare pulmonară.....	30
	Topografia toracopulmonară.....	33
<b>Capitolul II</b>	<b>SIMPTOMELE FUNCȚIONALE ÎN AFECȚIUNILE</b> <b>APARATULUI RESPIRATOR</b> <i>V.Botnaru</i> .....	39
	Tusea.....	39
	Managementul tusei.....	44
	Hemoptizia.....	45
	Durerea toracică .....	48
	Afecțiuni bronhopulmonare.....	48
	Afecțiuni extrapulmonare .....	49
	Dispneea.....	51
	Managementul dispneei.....	56
<b>Capitolul III</b>	<b>EXAMENUL CLINIC ÎN AFECȚIUNILE APARATULUI</b> <b>RESPIRATOR</b> <i>V.Botnaru, A.Gavriliuc</i> .....	59
	Inspecția generală.....	59
	Inspecția locală.....	62
	Configurația toracelui.....	63
	Palparea.....	66
	Percuția .....	68
	Auscultația.....	71
	Mecanismele de formare a zgomotelor respiratorii .....	72
	Zgomotele respiratorii fiziologice (normale).....	73
*	Suflul tubar fiziologic.....	73
	Murmurul vezicular .....	74
	Zgomotul bronhovezicular.....	75
	Modificările patologice ale murmurului vezicular.....	75
	Modificările suflului tubar fiziologic .....	76
	Zgomotul bronhovezicular.....	77
	Modificările ale transmiterii vocii.....	77
*	Zgomotele respiratorii supraadăugate.....	78
	Ralurile.....	78
	Ralurile uscate.....	78
	Ralurile umede.....	80
	Crepitația.....	82
	Frotația pleurală .....	84
	Stridorul .....	84
	Fenomene stetoacustice rare .....	85

<b>Capitolul IV</b>	<b>METODE COMPLEMENTARE DE EXPLORARE A APARATULUI RESPIRATOR</b>	
	<i>V.Botnaru, Daniela Margine</i>	87
Examenul sputei		87
Examenul microbiologic		88
Examenul radiologic		88
Radiografia toracică convențională		88
Alte incidente		91
Metode radiologice suplimentare		92
Modificări radiologice elementare		95
Tomografia computerizată		100
Angiografia		102
Tomografia prin rezonanță magnetică nucleară		104
Ultrasonografia		104
Ecografia toracelui		104
Explorarea cu radionuclizi		106
Explorarea endoscopică		106
Laringoscopia		106
Bronhoscopia		107
Lavajul bronhoalveolar		107
Toracosopia		108
Mediastinoscopia		108
Toracenteza		108
Biopsia pleurală		109
Biopsia pulmonară		109
Testele cutanate		109
Explorarea serologică		110
Explorări histopatologice și citologice		110
Explorarea funcțională pulmonară		110
Testele ventilației pulmonare		110
Determinarea volumelor și capacităților pulmonare statice		110
Determinarea debitelor ventilatorii forțate		113
Evaluarea capacității de difuziune a gazelor		114
Evaluarea globală a schimbului gazos		116
Gazele sângelui arterial		116
Puls-oximetria		117
Tipuri de disfuncție ventilatorie		117
<b>Capitolul V</b>	<b>PRINCIPALELE SINDROAME ALE PATOLOGIEI PLEUROPULMONARE</b>	
	<i>V.Botnaru, A.Gavriliuc</i>	121
Sindromul traheal		121
Sindromul bronșic		122
Sindromul de hiperaerație pulmonară (hiperinflație)		125
Sindromul de condensare pulmonară		127
Sindromul din atelectazie		129
Sindromul cavităar		130
Sindroamele pleurale		132
Sindromul clinic din pleurita uscată		132
Sindromul pleural lichidian		133
Sindromul pleural gazos		136
Sindromul pleural mixt hidroaeric (hidropneumotorax)		137
Sindromul pleural în pahipleurită		140
Sindromul mediastinal		141

**Capitolul VI      MEDICAȚIA DE BAZĂ ÎN AFECȚIUNILE  
 APARATULUI RESPIRATOR V.Botnaru**

Grupurile principale de medicamente.....	143
Bronhodilatatoarele inhalatorii.....	143
Beta <sub>2</sub> -agoniștii inhalatori.....	143
Beta <sub>2</sub> -adrenomimetice cu durată scurtă de acțiune.....	144
Beta <sub>2</sub> -adrenomimetice cu durată lungă de acțiune.....	145
Anticolinergice.....	146
Ipratropiu.....	146
Oxitropiu.....	147
Tiotropiu.....	147
Bronhodilatatoarele sistemice.....	148
Teofiline.....	148
Aminofilina intravenos.....	148
Teofilinele oral.....	149
Beta <sub>2</sub> -agoniștii sistemici.....	149
Beta <sub>2</sub> -agoniștii intravenos.....	149
Beta <sub>2</sub> -agoniștii orali.....	150
Antiinflamatoarele și imunosupresantele.....	150
Corticosteroizii sistemici.....	150
Corticosteroizii orali.....	151
Corticosteroizii parenterali.....	152
Clorochina și hidroxiclorochina.....	152
Medicația citotoxică.....	152
Ciclofosamid.....	153
Azatioprin și metotrexat.....	153
Ciclosporin.....	153
Antiinflamatoarele inhalatorii.....	154
Corticosteroizii inhalatori.....	154
Cromonele.....	155
Antileucotrienele.....	156
Zileuton.....	156
Antagoniștii receptorilor leukotrienici.....	156
Antiinflamatoarele cu acțiune doar pe căile respiratorii.....	157
Antitusivele.....	157
Medicația activă pe centrul tusei.....	158
Opiaceele.....	158
Neopiaccele.....	159
Medicația activă pe receptorii tusigeni și pe fibrele aferente.....	159
Expectorantele.....	159
Antihistaminicele.....	160
Antibioticele.....	160
Antibioticele beta-lactamice (beta-lactamine).....	162
Penicilinele.....	162
Derivații benzilpenicilinei.....	163
Combinății ale penicilinelor cu inhibitori de beta-lactamaze.....	164
Cefalosporinele.....	165
Carbapenemii.....	167
Monobactamii.....	167
Aminoglicozidele.....	167
Macrolidicele.....	168
Lincosamidele.....	169
Tetraciclinele.....	169

Cloramfenicol și tiamfenicol.....	170
Rifamicinele.....	170
Fosfomicina.....	170
Glicopeptidele.....	171
Sulfamidele și asociațiile cu sulfamide.....	171
Fluorochinolonele.....	172
Oxazolidinone.....	173
Streptograme.....	173
Antiviroticele.....	173
Ribavirin.....	174
Interferonii.....	174
Amantadin și rimantadin.....	174
Aciclovir.....	175
Ganciclovir.....	175
Foscarnet.....	175
Zanamivir.....	176
Oseltamivir.....	176
Antimicoticele.....	176
Antibioticele polienice.....	177
Amfotericina B.....	177
Antimetabolicele.....	177
Flucitozin.....	177
Derivații azolici.....	178
Ketoconazol.....	178
Itraconazol.....	178
Fluconazol.....	178
Medicamentele antituberculoase.....	179
Izoniazida.....	179
Rifampicina.....	180
Pirazinamida.....	180
Etambutolul.....	180
Streptomicina.....	181
Medicamente antituberculoase de linia a doua.....	181
Vaccinuri.....	182
Vaccinul antipneumococic.....	182
Vaccinul pentru <i>Haemophilus influenzae</i> .....	183
Vaccinuri policomponente.....	183
Terapia cu anticorpi.....	184
Terapia inhalatorie.....	184
Flacoanele presurizate dozatoare.....	185
Dispozitivele de expansiune.....	185
Dispozitivele cu pulbere uscată (pudră).....	186
Dispozitivele pentru nebulizare (nebulizatoarele).....	186
<b>Capitolul VII PNEUMONIILE</b> <i>V.Botnaru, Doina Rusu</i> .....	187
Generalități.....	187
Etiologia pneumoniilor.....	188
Patogenia și clasificarea pneumoniilor.....	192
Manifestările generale ale pneumoniilor.....	196
Pneumonia franc lobară.....	197
Tabloul clinic al pneumoniei lobare.....	199
Explorări paraclinice.....	200
Diagnosticul pozitiv.....	203



Diagnosticul diferențial .....	203
Evoluție, complicații, prognostic .....	204
Tratamentul etiologic .....	205
Tratamentul simptomatic .....	207
Profilaxie .....	209
Bronhopneumoniile.....	209
Pneumonia streptococică .....	210
Pneumonia stafilococică .....	212
Pneumoniile cu germeni Gram negativi .....	216
Pneumoniile cu germeni anaerobi .....	217
Pneumoniile prin germeni atipici.....	219
Pneumoniile cu Clamidii .....	220
Pneumoniile cu micoplasmă .....	222
Pneumoniile cu Legionella .....	226
Pneumoniile în condițiile de imunitate compromisă .....	228
Pneumoniile nozocomiale .....	229
Tratamentul empiric al pneumoniilor .....	231
Tratamentul empiric al pneumoniilor comunitare .....	231
Tratamentul empiric al pneumoniilor nosocomiale .....	234
Tratamentul antimicrobian în trepte.....	236
Durata tratamentului antimicrobian și criterii de eficiență .....	236

### **Capitolul VIII SUPURAȚIILE PULMONARE**

*V.Botnaru, A.Gavriliuc, Doina Rusu* .....

Definiții .....	241
Epidemiologie .....	242
Etiologie .....	242
Patogenie.....	243
Abcesul pulmonar .....	244
Morfopatologia abcesului pulmonar .....	244
Tabloul clinic al abcesului pulmonar acut .....	245
Forme clinice particulare de abces pulmonar .....	245
Examene paraclinice .....	246
Evoluție și complicații .....	248
Diagnostic diferențial.....	248
Tratamentul supurațiilor pulmonare.....	251

### **Capitolul IX BRONȘIECTAZIILE** *V.Botnaru* .....

Definiție.....	257
Morfopatologie .....	258
Etiopatogenie .....	258
Tablou clinic .....	260
Explorări paraclinice.....	261
Diagnostic diferențial.....	265
Evoluție .....	265
Complicații.....	265
Tratament .....	265
Profilaxie .....	266
Prognostic .....	266

### **Capitolul X BRONȘITA ACUTĂ** *V.Botnaru* .....

Epidemiologie .....	267
Etiologie.....	268

Patogenic și patomorfologie .....	268
Tablou clinic.....	269
Explorări paraclinice.....	270
Diagnostic diferențial.....	270
Evoluție, prognostic, complicații .....	271
Tratamentul bronșitei acute.....	271
<b>Capitolul XI</b>	<b>BRONȘITA CRONICĂ, EMFIZEMUL PULMONAR, BRONHOPNEUMOPATIA CRONICĂ OBSTRUCTIVĂ</b>
<i>V.Botnaru, A.Corlăteanu</i> .....	273
* Bronșita cronică .....	274
Definiție .....	274
Epidemiologie.....	274
Etiologia bronșitei cronice .....	274
Patogeneză .....	276
Morfopatologie .....	277
Clasificarea bronșitei cronice.....	277
Tablou clinic .....	278
Explorări paraclinice.....	278
Complicații ale bronșitei cronice .....	280
Diagnostic diferențial.....	280
Tratamentul bronșitei cronice .....	280
-Emfizemul pulmonar.....	282
Definiții .....	282
Etiologie.....	284
Fiziopatologie .....	284
Tablou clinic .....	285
Explorări paraclinice.....	286
Complicațiile emfizemului pulmonar .....	287
Tratament .....	288
* Bronhopneumopatia cronică obstructivă .....	288
Definiții.....	288
Factori de risc.....	289
Epidemiologie.....	289
Clasificare .....	289
Tablou clinic.....	290
Diagnostic .....	292
Cauzele exacerbărilor în BPCO .....	295
Criterii de exacerbare în BPCO .....	295
Diagnostic diferențial.....	296
Complicații.....	296
Tratament.....	296
Tratamentul BPCO stabile .....	296
Vaccinurile .....	298
Antibioticele.....	299
Reabilitarea pulmonară .....	299
Oxygenoterapia.....	300
Ventilația asistată non-invazivă și invazivă .....	300
Tratamentul chirurgical.....	300
Tratamentul BPCO în exacerbare .....	303
<b>Capitolul XII</b>	<b>ASTMUL BRONȘIC</b> <i>V.Botnaru, Oxana Munteanu</i> .....
Definiție.....	307
Epidemiologie.....	308

Etiologie.....	308
Patogeneză.....	311
Tablou clinic.....	317
Investigații paraclinice în astmul bronșic.....	323
Clasificarea astmului bronșic.....	328
Astmul bronșic în situații speciale.....	330
Diagnostic diferențial.....	336
Complicații.....	339
Evoluție.....	339
Prognostic.....	339
Tratament.....	339
Tratamentul nefarmacologic.....	340
Tratamentul farmacologic al astmului bronșic.....	341
Medicamentele pentru tratamentul cronic.....	342
Medicamentele pentru tratamentul de urgență.....	344
Terapia în trepte a astmului bronșic în funcție de nivelul de control al bolii.....	344
Tratamentul astmului acut grav (răului astmatic).....	350

### **Capitolul XIII CANCERUL BRONHOPULMONAR**

*V.Botnaru*

Cancerul pulmonar primar.....	355
Etiologie.....	355
Morfopatologie.....	356
Metastazarea.....	358
Tablou clinic.....	359
Investigații paraclinice.....	361
Diagnostic diferențial.....	369
Evoluție.....	371
Tratament.....	371
Cancerul pulmonar secundar (metastatic).....	373

### **Capitolul XIV TUBERCULOZA PULMONARĂ** *V.Botnaru, V.Zlepca*

Definiție.....	379
Epidemiologie.....	379
Etiologie.....	380
Patogenic.....	381
Morfopatologie.....	382
Examene bacteriologice.....	384
Interpretarea testului tuberculinic.....	386
Clasificare.....	387
Tuberculoza primară.....	387
Tuberculoza secundară.....	393
Tuberculoza nodulară.....	396
Tuberculoza pulmonară infiltrativă.....	396
Tuberculoza fibrocavitară.....	401
Tuberculoza miliară.....	402
Tratamentul tuberculozei.....	405

### **Capitolul XV INSUFICIENȚA RESPIRATORIE** *V.Botnaru*

Definiții.....	415
Hipoxemia.....	415
Efectele hipoxemiei.....	417
Hipoxemia acută.....	418

Hipoxemia cronică.....	418
Aprecierea clinică a oxigenării .....	419
Hipercapnia.....	421
Efectele hipercapniei.....	422
Aprecierea hipercapniei.....	423
Cauzele insuficienței respiratorii.....	423
Manifestări clinice .....	425
Explorări de laborator .....	425
Complicații.....	426
Tratament.....	426
<b>Capitolul XVI EDEMUL PULMONAR</b> <i>V.Botnaru, Doina Rusu</i> .....	429
Fiziopatologie .....	430
Edemul pulmonar cardiogen.....	432
Tratamentul edemului pulmonar cardiogen.....	433
Sindromul de detresă respiratorie acută a adultului.....	434
Definiție .....	434
Epidemiologie.....	435
Etiologie.....	435
Patogenie.....	435
Manifestări clinice .....	438
Diagnostic pozitiv .....	439
Diagnostic diferențial.....	439
Complicații și prognostic .....	440
Tratament.....	440
<b>Capitolul XVII TROMBOEMBOLISMUL PULMONAR</b> <i>V.Botnaru</i> .....	443
Incidență.....	444
Factorii care predispun la embolismul pulmonar.....	444
Morfopatologie .....	445
Fiziopatologie.....	445
Tabloul clinic .....	446
Examenul paraclinic.....	447
Explorări neimagistice .....	447
Explorări imagistice.....	448
Diagnosticul diferențial.....	452
Tratamentul .....	453
Tratamentul anticoagulant .....	453
Tratamentul trombolitic .....	454
Tratamentul adjuvant .....	455
Tratamentul chirurgical.....	455
Prognostic .....	456
Profilaxie.....	456
<b>Capitolul XVIII HIPERTENSIUNEA ARTERIALĂ PULMONARĂ</b> <i>V.Botnaru</i> .....	457
Epidemiologic.....	457
Etiopatogenie.....	458
Morfopatologie.....	461
Clasificare.....	462
Tabloul clinic.....	463
Explorări paraclinice.....	464

Diagnostic diferențial.....	465
Prognostic.....	465
Tratament.....	466

### **Capitolul XIX CORDUL PULMONAR CRONIC**

*V.Botnaru*

Definiție.....	467
Etiologie.....	467
Patogenie.....	468
Tablou clinic.....	471
Investigații paraclinice.....	472
Complicații.....	472
Tratament.....	473
Prognostic.....	474
	475

### **Capitolul XX PATOLOGIA PLEUREI** *V.Botnaru, A.Gavriliuc*

Generalități.....	477
Pleurita uscată.....	477
Revărsatul lichidian pleural.....	478
Transsudatele.....	480
Exsudatele.....	480
Tablou clinic.....	481
Explorări paraclinice.....	482
Pleureziile netuberculoase.....	483
Pleurezia parapneumonică.....	494
Pleurezia din tromboembolism pulmonar.....	494
Pleureziile neoplazice.....	495
Pleurezii în boli de colagen.....	496
Empiemele pleurale.....	497
Pleurezii cu etiologie rară.....	498
Pleurezia tuberculoasă.....	503
Hemotoraxul.....	505
Chilotoraxul.....	508
Pneumotoraxul.....	509
Pneumotoraxul spontan.....	511
Patogenie.....	511
Tablou clinic.....	512
Explorări paraclinice.....	513
Complicații.....	514
Recidivare.....	514
Pneumotoraxul traumatic.....	515
Tratament.....	515
Tumorile pleurei.....	516
Mezotelioamele pleurale.....	517

### **Capitolul XXI PNEUMOPATII INTERSTIȚIALE DIFUZE**

*V.Botnaru, Oxana Munteanu,*

Definiții.....	519
Diagnosticarea pneumopatiilor interstițiale difuze.....	519
	523

### **Capitolul XXII PNEUMONTELE INTERSTIȚIALE IDIOPATICE**

*V.Botnaru, Oxana Munteanu, Doina Rusu, V.Vataman*

Clasificare.....	543
Fibroza pulmonară idiopatică.....	543
	546



Etiopatogenie .....	547
Morfopatologie .....	549
Tablou clinic .....	550
Manifestări paraclinice .....	550
Criterii de diagnostic .....	556
Evoluție .....	557
Tratament .....	558
Alte pneumonite interstițiale idiopatice .....	558
Pneumonita interstițială nespecifică .....	558
Pneumonita organizantă criptogenică .....	562
Pneumonita interstițială acută .....	568
Pneumonita interstițială asociată bronșiolitei respiratorii .....	573
Pneumonita interstițială descumativă .....	574
Pneumonita interstițială limfocitară idiopatice .....	575

### **Capitolul XXIII SARCOIDOZA**

<i>V.Botnaru, Oxana Munteanu</i> .....	579
Manifestări clinice .....	580
Explorări paraclinice .....	583
Tratament .....	587

### **Capitolul XXIV PNEUMOCONIOZELE**

<i>V.Botnaru</i> .....	589
Definiție .....	589
Etiologie .....	590
Clasificarea pneumoconiozelor .....	591
Silicoza .....	592
Silicatoze .....	598
Azbestoza .....	598
Talcoza .....	601
Caolinoza .....	601
Pneumoconioza prin mică .....	601
Olivinoza .....	602
Pneumoconioza prin nefelină-apatită .....	602
Pneumoconioza prin ciment .....	602
Carboconioze .....	602
Antracoza .....	603
Silico-antracoza .....	603
Metalococonioze .....	603
Sideroza .....	604
Aluminioza .....	604
Berilioza .....	604
Pneumoconioze prin metale dure .....	606
Expertiza capacității de muncă în pneumoconioze .....	607

### **Capitolul XXV ALVEOLITELE ALERGICE EXTRINSECI**

<i>V.Botnaru, Oxana Munteanu</i> .....	609
Etiologie .....	610
Epidemiologie .....	611
Patogenic .....	611
Morfologie .....	612
Tablou clinic .....	612

Diagnostic .....	614
Diagnostic diferențial .....	615
Tratament .....	616

### Capitolul XXVI EOZINOFILIIILE PULMONARE

*V.Botnaru, Oxana Munteanu*

Etiopatogenie .....	617
Pneumonita eozinofilică simplă (sindromul Löffler) .....	618
Pneumonita eozinofilică acută .....	621
Pneumonita eozinofilică cronică .....	621
Sindromul Churg-Strauss .....	622
Sindromul hipereozinofilic idiopatic .....	624

### Capitolul XXVII MANIFESTĂRILE PULMONARE ÎN COLAGENOZE ȘI VASCULITE

*V.Botnaru, Oxana Munteanu*

Poliartrita reumatoidă .....	627
Lupusul eritematos sistemic .....	637
Scleroza sistemică .....	641
Dermatomiozite și polimiozite .....	645
Sindromul Sjögren .....	645
Boala mixtă a țesutului conjunctiv .....	646
Spondilita anchilozantă .....	648
Boala Behçet .....	648
Vasculitele sistemice .....	648
Angeita alergică și granulomatoasă (sindromul Churg-Strauss) .....	649
Granulomatoza Wegener .....	650
Granulomatoza limfomatoidă .....	654
Alte forme de vasculite pulmonare .....	654

### Capitolul XXVIII BOLI MEDIASTINALE

*V.Botnaru*

Simptomatologia afecțiunilor mediastinale .....	655
Examinări paraclinice .....	659
Formațiuni ale mediastinului anterior .....	660
Timomul și alte afecțiuni timice .....	660
Tumori cu celule germinale .....	661
Tumori mezenchimale .....	661
Gușa endotoracică .....	662
Formațiuni ale mediastinului mijlociu .....	662
Chisturile mediastinale .....	662
Formațiuni ale mediastinului posterior .....	663
Tumori neurogene .....	663
Afecțiuni cu localizare în orice compartiment mediastinal .....	664
Limfoame .....	664
Anomalii vasculare .....	666
Hernii diafragmatice .....	667
Alte afecțiuni mediastinale .....	668
Mediastinita acută .....	668
Mediastinita cronică .....	669
Pneumomediastinul .....	669
Hemoragia mediastinală .....	670
Cancerul esofagian .....	670

699439

Universitatea de Stat de  
Medicină și Farmacie  
«Nicolae Testemițanu»

Biblioteca Științifică Medicală

<b>Capitolul XXIX ATELECTAZIA PULMONARĂ</b>	
<i>V.Botnaru, Oxana Munteanu, A.Gavriliuc</i> .....	671
Etiopatogenia și clasificarea atelectaziilor .....	672
Tablou clinic.....	676
Explorări paraclinice.....	677
Atelectazia lobului superior drept.....	678
Atelectazia lobului mediu pe dreapta.....	682
Atelectazia lobului inferior drept.....	684
Atelectazia combinată a lobului mijlociu și inferior pe dreapta .....	686
Atelectazia lobului superior stâng.....	687
Atelectazia lobului inferior stâng.....	688
Atelectazia întregului plămân .....	691
Atelectazia segmentară .....	691
Atelectazia discoidă.....	693
Atelectaziile rotunde .....	695
Managementul pacienților cu atelectazie pulmonară.....	696
<b>Capitolul XXX FIBROZA CHISTICĂ</b>	
<i>V.Botnaru, D.Chesov</i> .....	699
Epidemiologie.....	700
Etiopatogenie .....	700
Tablou clinic.....	701
Examenul paraclinic.....	702
Prognostic .....	704
Tratament .....	704
<b>BIBLIOGRAFIE SELECTIVĂ</b> .....	707
<b>ANEXE</b> .....	709
Anexa I Extras din clasificarea internațională a maladiilor (revizia X OMS).....	710
Anexa II Caracteristica diferitor tipuri de respirație.....	712
Anexa III Polisomnograme cu diverse tipuri de apnee în somn .....	714
Anexa IV Corelațiile dintre PaCO <sub>2</sub> , concentrația ionilor de hidrogen și bicarbonat (diagrama Flenley).....	716
Anexa V Algoritm simplificat de evaluare a echilibrului acidobazic.....	717
<b>INDEX ALFABETIC</b> .....	719



## ABREVIERI

AB	- astm bronșic
ABT	- antibioticoterapie
Ac	- anticorp
AC	- acidul clavulanic
ACTH	- hormon adrenocorticotrop
ADH	- hormon antidiuretic
ADN	- acidul dezoxiribonucleic
Ag	- antigen
AINS	- antiinflamatoare nesteroidiene
AIP	- pneumonita interstițială acută ( <i>acute interstitial pneumonia</i> )
ALT	- alaninaminotransferaza
AMP	- adenzinmonofosfat
AMPc	- adenzinmonofosfat ciclic
ANCA	- anticorpi anti-citoplasmă neutrofilică ( <i>antineutrophil cytoplasmic antibody</i> )
AP	- artera pulmonară
AR	- artrita reumatoidă
ARN	- acidul ribonucleic
ASLO	- antistreptolizina O
ATI	- anestezie și terapie intensivă
ATP	- adenzintrifosfat
AVC	- accident vascular cerebral
BAAR	- bacil acido-alcoolo-rezistent
BCG	- bacilul Calmette-Guerin; vaccin viu împotriva tuberculozei derivat dintr-o tulpină atenuată de <i>Mycobacterium bovis</i>
BII	- boli intestinale inflamatorii
BFO	- bronhoscop cu fibre optice
BK	- bacilul Koch
BMPR2	- <i>bone morphogenetic protein receptor, type II</i>
BNP	- peptidul natriuretic B
BOOP	- bronșiolită obliterantă cu pneumonită în organizare ( <i>bronchiolitis obliterans organizing pneumonia</i> )
BPCO	- bronhopneumopatia cronică obstructivă
$\beta_2$ -A-DLA	- $\beta_2$ -adrenomimetic cu durată lungă de acțiune
$\beta_2$ -A-DSA	- $\beta_2$ -adrenomimetic cu durată scurtă de acțiune
CFTR	- <i>cystic fibrosis transmembrane conductance regulator</i>
CIC	- complexe imune circulante
CMI	- concentrația minimă inhibitorie
COP	- pneumonita organizantă criptogenică, sinonim cu PO
CPK	- creatinfosfokinaza
CPT	- capacitatea pulmonară totală
CREST	- calcinoza subcutanată, fenomenul Raynaud, disfuncție esofagiană, sclerodactilie, teleangiectazii
CRF	- capacitatea reziduală funcțională
CS	- corticosteroizi
CSI	- corticosteroizi inhalatori
CT	- tomografia computerizată
CV	- capacitatea vitală pulmonară
CVF	- capacitatea vitală forțată
DAD	- leziune alveolară difuză ( <i>diffuse alveolar damage</i> )
DC	- debitul cardiac
$D_{CO}$	- capacitatea de difuziune a monoxidului de carbon

DEM <sub>25-75%</sub>	- debitul expirator mediu la jumătatea mijlocie a capacității vitale (între 25% și 75% din CV)
DIP	- pneumonita interstițială descuamativă ( <i>desquamative interstitial pneumonia</i> )
DLA	- durată lungă de acțiune
DL <sub>1/2</sub>	- capacitatea de difuziune a monoxidului de carbon
DMME	- debitul mijlociu la mijlocul expirației
DOTS	- tratament antituberculos strict supravegheat ( <i>Directly Observed Treatment Short-course chemotherapy</i> )
DRA	- detresa respiratorie acută a adultului
DSA	- durată scurtă de acțiune
DZ	- diabet zaharat
ECA	- enzima de conversie a angiotensinei
EDTA	- acid etilendiaminotetraacetic
EIA	- analiză imunoenzimatică
ELISA	- <i>enzyme-linked immunosorbent assay</i>
e-NOS	- <i>enzyme Endothelial Nitric Oxide Synthase</i>
EP	- edem pulmonar
Fab	- regiunea fixatoare de antigen a moleculei de Ig
Fc	- fragmentul cristalizabil al moleculei de Ig
FE	- fracția de ejecție
FiO <sub>2</sub>	- fracția O <sub>2</sub> în aerul inspirat
FPI <sup>2</sup>	- fibroză pulmonară idiopatică
FQ	- fluorochinolone
GINA	- <i>Global Initiative in Asthma</i> (Strategia Globală de Tratament și Prevenire a Astmului Bronșic)
GL	- ganglion limfatic
GMP	- guanozinmonofosfat
GMPC	- guanozinmonofosfat ciclic
GTP	- guanozintrifosfat
HIV	- virusul imunodeficienței umane ( <i>human immunodeficiency virus</i> )
HRCT	- tomografia computerizată de înaltă rezoluție ( <i>high resolution computerised tomography</i> )
HTA	- hipertensiune arterială
HTP	- hipertensiune pulmonară
HTPI	- hipertensiune pulmonară izolată
HTPP	- hipertensiune pulmonară primitivă
HX	- histiocitoza X
IDR	- intradermoreacție
IECA	- inhibitorii enzimei de conversie a angiotensinei
IEN-γ	- interferonul <i>gama</i>
Ig	- imunoglobulină
IL	- interleukine
IMA	- infarct miocardic acut
INR	- <i>International Normalized Ratio</i>
IRA	- insuficiență respiratorie acută
IRC	- insuficiență respiratorie cronică
I.V.	- intravenos
LAM	- limfangioleiomiomatoza
LBA	- lavaj bronhoalveolar
LCR	- lichidul cefalorahidian
LDH	- lactatdehidrogenaza
LES	- lupusul eritematos sistemic
LIP	- pneumonita interstițială limfocitară ( <i>lymphocytic interstitial pneumonia</i> )

LP	- lichidul pleural
MCP	- <i>monocyte chemoattractant protein</i>
MDI	- <i>metered dose inhaler</i>
MMP	- metaloproteinazele matricei
MMP-1	- metaloproteinaza 1 a matricei extracelulare
MMP-9	- metaloproteinaza 9 a matricei extracelulare
MRSA	- stafilococ auriu meticilin-rezistent ( <i>meticillin resistant Staphylococcus aureus</i> )
NANC	- sistemul nervos autonom nonadrenergic noncolinergic
NSIP	- pneumonita interstițială nespecifică ( <i>nonspecific interstitial pneumonia</i> )
NYHA	- <i>New York Heart Association</i>
OMS	- Organizația Mondială a Sănătății
$P_2$	- componenta pulmonară a zgomotului doi
PA	- posteroanterioară
PAF	- factorul de activare a plachetelor
PAI	- inhibitorii activatorului plasminogenului
$P_{atm}$	- presiunea atmosferică
$P_A O_2$	- presiunea parțială a oxigenului în aerul alveolar
$P_a O_2$	- presiunea parțială a oxigenului în sângele arterial sistemic
$P(A-a) O_2$	- gradientul alveolar-capilar al presiunii oxigenului
$P_a CO_2$	- presiunea parțială a bioxidului de carbon în sângele arterial sistemic
$P_c CO_2$	- presiunea parțială a bioxidului de carbon în aerul alveolar
PC	- pneumonie comunitară
PCGM	- pneumonie comunitară de gravitate medie
PCR	- proteina C reactivă
PCS	- pneumonie comunitară severă
PEF	- debitul expirator de vârf ( <i>peak expiratory flow</i> )
$P_{el}$	- presiunea reculului elastic pulmonar
PĒEP	- presiune pozitivă la finele expirului ( <i>positive end-expiratory pressure</i> )
PID	- pneumopatii interstițiale difuze
PII	- pneumonite interstițiale idiopatice
PMN	- polimorfonucleare
PN	- pneumonie nosocomială
PO	- pneumonita organizantă, sinonim cu COP
$PO_2$	- presiunea parțială a oxigenului
$P_{pl}$	- presiunea din cavitatea pleurală
PĒE	- punctul de presiuni egale
PID	- pneumopatie interstițială difuză
RB-ILD	- afecțiuni pulmonare interstițiale asociate bronșiolitei respiratorii
RFC	- reacția de fixare a complementului
RFM	- radiofotografia medicală
RMIF	- reacția de microimunofluorescență
RMN	- rezonanța magnetică nucleară
rt-PA	- activatorul recombinat al plasminogenului tisular ( <i>recombinant tissue plasminogen activator</i> )
SA	- spondilita anchilozantă
SaO <sub>2</sub>	- saturația cu oxigen a sângelui arterial sistemic
SATI	- serviciul de anestezie terapie intensivă
SDRA	- sindromul de detresă respiratorie acută la adult
SHE	- sindromul hipereozinofilic idiopatic
SIDA	- sindromul imunodeficienței dobândite
SP	- <i>surfactant protein</i>
SS	- scleroza sistemică
TA	- tensiunea arterială

TC	- tomografie computerizată
TEAP	- tromboembolism de artere pulmonare
TNF	- factorul de necroză tumorală ( <i>tumor necrosis factor</i> )
t-PA	- activatorul tisular de plasminogen ( <i>tissue plasminogen activator</i> )
Q	- perfuzia alveolară
TPT	- timpul parțial de tromboplastină
TTPA	- timpul de tromboplastină parțial activată
TWAR	- <i>Taiwan acute respiratory agent</i>
UH	- unități Hounsfield
UI	- unități internaționale
UIP	- pneumonita interstițială comună ( <i>usual interstitial pneumonia</i> )
VEMS	- volum expirator maxim pe secundă
VER	- volum expirator de rezervă
VIP	- peptidă intestinală vasoactivă ( <i>vasointestinal peptide</i> )
VIR	- volum inspirator de rezervă
VR	- volum rezidual
VSH	- viteza de sedimentare a hematiilor
V <sub>A</sub>	- ventilația alveolară
V <sub>T</sub>	- volum curent

# RAPEL ANATOMOFIZIOLOGIC

Capitolul I

Căile respiratorii *superioare* includ cavitatea nazală, nazofaringele și laringele. Sunt tapetate de mucoasă cu un epiteliu ciliat.

Căile respiratorii *inferioare* includ traheea și bronhiile; sunt acoperite cu epiteliu ciliat până la bronhiiolele respiratorii. Bronhia principală se ramifică în bronhiile lobare, apoi segmentare și încă de aproximativ 25 ori până dă naștere bronhiolei terminale și, în sfârșit, bronhiolei respiratorii. Bronhiiolele respiratorii (în număr de aproximativ 64000) se ramifică în ducturi alveolare (de la 2 la 5 fiecare), de la care pornesc 10-16 alveole (în total aproximativ 300 milioane alveole la persoanele mature, atingând o suprafață alveolară de 70-85 m<sup>2</sup>).

## EXEMPLE DE REZISTENȚĂ RESPIRATORIE SPORITĂ

<i>Rezistența elastică</i>
Fibroză pulmonară
Edem pulmonar
Cifoscolioză
Spondilită anchilozantă
<i>Rezistența neelasică</i>
Astm bronșic
Emfizem pulmonar
Bronșită cronică
Tumoare a bronhiilor mari

Alveolele sunt formate în special din celule aplatizate, denumite pneumocite de tip I. Celelalte pneumocite, pneumocitele de tip II, sunt de aspect cuboidal și au rolul de a produce surfactantul - un amestec de fosfolipide menit să reducă forțele de tensiune superficială, contracarând tendința alveolelor de colabare. Al treilea tip de celule alveolare sunt macrofagele.

Laringele și bronhiile mari conțin din abundență terminațiuni nervoase senzitive implicate în producerea tusei.

Respirația poate fi împărțită din punct de vedere funcțional în patru etape: (1) ventilația pulmonară; (2) difuziunea gazelor ( $O_2$  și  $CO_2$ ) între alveolele pulmonare și sânge; (3) perfuzia pulmonară - debitul de sânge pulmonar și distribuția lui către unitățile funcționale pulmonare, evacuarea sângelui din pulmoni prin venele pulmonare și (4) reglarea ventilației.

Inspirația este un proces activ realizat prin coborârea diafragmului, care se contractă, și prin ridicarea coastelor în urma contracției mușchilor intercostali.

Expirația obișnuită urmează pasiv datorită relaxării treptate a mușchilor intercostali și a diafragmului, ceea ce permite plămânilor să colabeze (să se micșoreze în volum) datorită forțelor elastice.

Efortul inspirator al musculaturii respiratorii generează o forță (presiune negativă intraalveolară) capabilă să învingă rezistența elastică a plămânilor și a cutiei toracice și rezistența neelasică (în special, rezistența la flux în căile aeriene). La sănătoși rezistența principală este realizată în cavitatea nazală, laringe și în bronhiile mari (deși, diametrele individuale ale bronhiolilor sunt mai mici, suprafața sumară a tuturor secțiunilor transversale la acest nivel este mult mai mare, prin urmare, rezistența la flux este mai mică). În condițiile patologice rezistența pulmonară (elasică sau neelasică) poate spori substanțial, necesitând participarea musculaturii respiratorii suplimentare la înspir (mușchii scaleni, sternocleidomastoidieni) sau expir (mușchii abdominali, mușchii pectorali).

Un răsunset important asupra ventilației îl au afecțiunile care perturbază activitatea mușchilor respiratori (myasthenia gravis, sindromul Guillain-Barré, afectarea nervului frenic).

### Reglarea ventilației

Mișcările coordonate respiratorii rezultă din descărcările ritmice parvenite din "centrul respirator" - mai multe grupuri interconectate de neuroni localizate în bulbul rahidian și în puntea cerebrală. Descărcările inspiratorii ritmice ajung la musculatura ventilatorie prin nervii frenici și nervii intercostali.

Ventilația se modifică conform cerințelor metabolice actuale ale organismului pentru a menține în sângele arterial normoxia ( $\text{PaO}_2$  normală), normocapnia ( $\text{PaCO}_2$  normală) și echilibrul acido-bazic (pH normal). La un matur sănătos în repaus, de obicei:

- debitul sanguin pulmonar de 5 l/min asigură un aport de oxigen de la plămâni spre țesuturi de 11 mmol/min (250 ml/min);

- ventilația de aproximativ 6 l/min asigură eliminarea din organism a 9 mmol/min (200 ml/min) de bioxid de carbon;

- presiunea parțială a  $\text{O}_2$  în sângele arterial ( $\text{PaO}_2$ ) normală variază între 83 și 98 mm Hg;

- presiunea parțială a  $\text{CO}_2$  în sângele arterial ( $\text{PaCO}_2$ ) la normal variază între 36 și 45 mm Hg.

Reglarea ventilației este realizată prin mecanisme chimice și mecanisme nervoase.

#### *Mecanisme nervoase:*

- schimbări voluntare în frecvența și în profunzimea respirației;

- reflexe stimulatorii proprioceptive din membre;

- reflexul de limitare a inspirației de către semnalele de inflație pulmonară (reflexul de inflație pulmonară Hering-Breuer);

- receptori capilari juxtaalveolari (receptorii J);

- reflexe din mușchii și articulațiile toracelui;

- tulburări ale respirației se atestă în afecțiuni medulare (depresia respirației) sau ale punții (hipoventilație sau hiperventilație).

#### *Mecanisme chimice*

Chemoreceptorii periferici sau centrali (din centrul respirator) sporesc ventilația atunci când sunt stimulați de către  $\text{CO}_2$ ,  $\text{O}_2$  și ionii de hidrogen.

- *Bioxidul de carbon* este stimulentele chimic principal, mult mai puternic decât hipoxia sau acidoza metabolică. La bolnavii cu bronșită cronică, secundar hipercapniei, poate apărea o insensibilitate relativă la  $\text{CO}_2$ . Ca urmare reglarea ventilației se face în funcție de hipoxie. La acești pacienți administrarea de oxigen fără monitorizare poate fi periculoasă (pericol de hipoventilație sau apnee).

- *Concentrația ionilor de hidrogen* în sângele arterial. Creșterea concentrației ionilor de hidrogen în urma acidozei metabolice conduce la sporirea ventilației cu o scădere ulterioară a  $\text{PaCO}_2$ . În afecțiunile respiratorii concentrația ionilor de hidrogen și  $\text{PaCO}_2$  cresc în paralel.

- *Oxigenul*. Chemoreceptorii periferici din corpusculii aortici și carotidieni reacționează la reducerea  $\text{PaO}_2$ . Însă pulsația de la acești receptori rămâne slabă până când nivelul  $\text{PaO}_2$  nu coboară sub  $60 \text{ mm Hg}$ . Acești chemoreceptori reacționează, de asemenea, și la creșterea concentrației ionilor de hidrogen.

Centrul respirator este inhibat de către hipoxemia marcată și de către analgezicele opioide. Dozele mari de aspirină și hiperpirexia stimulează centrul respirator.

Hiperventilația este o trăsătură caracteristică a acidozei metabolice; hiperventilația se mai observă de asemenea în stările de anxietate și în isterie.

### Căile respiratorii

Deși rezistența principală la fluxul de aer este realizată în cavitatea nazală, laringe și în bronhiile mari, în majoritatea afecțiunilor cu tulburare cronică a fluxului de aer sunt implicate căile aeriene mici, distale.

Căile aeriene pot fi divizate convențional în componenta intrapulmonară (bronhiiolele lipsite de pereți cartilajinoși; sunt menținute deschise prin tracțiunea elastică a alveolelor înconjurătoare) și cea extrapulmonară (însă intratoracică) - în peretele bronșic conțin cartilaj.

Mișcarea aerului prin căile respiratorii (*figura 1.1*) se datorează diferenței dintre presiunea din alveole și presiunea atmosferică ( $P_{\text{atm}}$ ): în inspir presiunea alveolară este "negativă" (mai joasă față de cea atmosferică), iar în expir presiunea alveolară este pozitivă.

Presiunea alveolară este egală cu presiunea reculului elastic pulmonar ( $P_{\text{el}}$ ) plus presiunea din cavitatea pleurală ( $P_{\text{pl}}$ ). Presiunea reculului elastic pulmonar ( $P_{\text{el}}$ ) este în permanență pozitivă, iar presiunea din cavitatea pleurală ( $P_{\text{pl}}$ ) la respirația normală (obișnuită) este în permanență negativă - chiar și în expir, când ea acționează asemenea unei frâne pentru a contracara reculul elastic pulmonar normal.

Pentru a forța expirația obișnuită se poate mări  $P_{\text{pl}}$  peste presiunea atmosferică prin contracția mușchilor expiratori, însă, odată cu sporirea presiunii pleurale peste o anumită valoare, fluxul este împiedicat și viteza expirului de la un anumit punct nu mai poate fi majorată.

Fluxul de aer determină presiunea intrabronșică, a cărei mărime nu este însă constantă pe parcursul expirului de la un capăt la altul al căilor aeriene: rezistențele, pe care le întâmpină aerul la progresiunea lui prin conducte, provoacă o pierdere de presiune dinamică.



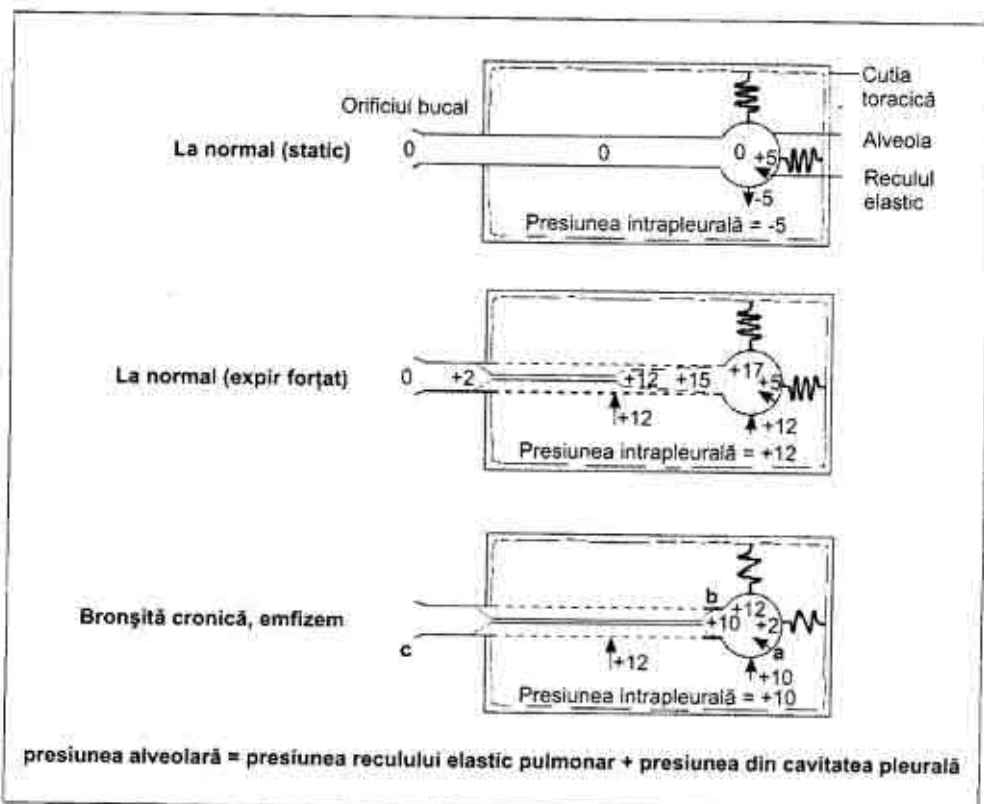


Fig. 1.1

Schema ilustrează forțele (presiunile) care produc mișcarea aerului în expir la sănătos și la pacienții cu bronșită cronică și/sau emfizem pulmonar.

Aparatul respirator este reprezentat de către o singură alveolă și o bronhiolă situate într-o cutie. Limitarea fluxului expirator apare prin scăderea reculului elastic (a), reducerea numărului de căi aeriene periferice și prin micșorarea calibrului (b) acestora.

În consecință crește rezistența la flux în căile aeriene și scăderea presiunii de-a lungul bronhiilor (de la alveolă spre orificiul bucal) are loc mai repede, în acest mod punctul de egalare a presiunii intrabronșice cu presiunea din cavitatea pleurală (aplicată din exterior pe bronhie) - punctul de presiuni egale (PPE) se deplasează periferic (înspre alveolă), unde bronhiiolele sunt mai comprimabile prin lipsa cartilajului.

Pacienții cu limitarea de flux expirator protruzionează buzele (c) în vederea menținerii presiunii în bronhie, care va preveni colabarea căilor aeriene.

În expirul forțat creșterea presiunii pleurale nu este exercitată doar asupra spațiilor aeriene, ci și asupra pereților căilor aeriene. Cum presiunea intrabronșică scade de-a lungul arborelui bronșic, undeva spre capătul oral va exista un punct, unde presiunea exercitată din exterior pe peretele bronșic va egala presiunea intrabronșică și pereții conductei aeriene vor colaba ("**punctul de presiuni egale**" - PPE). Încercarea de a mări efortul expirator va conduce la accentuarea colabării bronhiilor.

Astfel, determinanta principală a fluxului expirator maxim este presiunea reculului elastic. Scăderea reculului elastic pulmonar, spre exemplu în emfizem, provoacă tulburări serioase ale fluxului expirator.

Presiunea de recul elastic depinde de gradul de destindere a spațiilor aeriene (deci, de volumul lor), prin urmare flux expirator mare se obține la volume pulmonare mari, aproape de capacitatea pulmonară totală. Odată cu scăderea volumului pulmonar pe parcursul expirației se reduce progresiv și fluxul maximal de expir.

În inspir, presiunea pleurală este în permanență mai joasă decât presiunea în lumenul căilor aeriene, astfel că sporirea efortului de inspirație nu crează obstacole fluxului de aer. Fluxul inspirator este limitat doar de forța de contracție a mușchilor inspiratori.

La persoanele sănătoase nu apar situații de limitare a fluxului pulmonar manifeste clinic, deoarece valorile maxime ale fluxului pulmonar nu sunt atinse nici chiar la efort fizic foarte mare. Din contra, la pacienții cu bronșită cronică sau cu emfizem pulmonar limitările de flux expirator pot apărea chiar la cel mai mic efort sau în repaus. Pentru a spori ventilația, acești pacienți sunt nevoiți să respire la volume pulmonare mari și să lase mai mult timp expirului prin creșterea fluxului de inspirație (fluxul inspirator nu este de loc perturbat sau este influențat mult mai puțin comparativ cu fluxul expirator). Prin aceasta se explică fenomenul clinic de prelungire a expirului la pacienții cu tulburări obstructive severe.

### Relația dintre ventilație și perfuzie

Pentru a asigura schimbul eficient de gaze este nevoie ca fiecare unitate funcțională pulmonară să fie bine ventilată și bine perfuzată. Altfel spus, este necesar un raport normal între ventilația alveolară ( $V_A$ ) și perfuzia alveolelor ( $Q$ ).

Situația când alveolele sunt ventilate nefiind perfuzate (*figura 1.2*) este definită ca *spațiu mortal alveolar*. Lipsa ventilației în alveolele perfuzate determină *șuntul fiziologic*.

Și în pulmonii indivizilor sănătoși există zone hiperaerate și zone hipoaerate, dar perfuzate (zonele hiperaerate sunt la bazele pulmonare, iar la apex există zone hipoaerate) și există alveole complet colabate (care se vor deschide și vor lua parte la respirație doar la o creștere a necesităților organismului în  $O_2$  - efort fizic, scăderea presiunii parțiale a oxigenului în atmosferă etc). De aceea perfuzia ( $Q$ ), în mod normal, va predomina asupra ventilației ( $V_A$ ) - raportul  $V/Q$  fiind egal cu 0,8.

O astfel de valoare a raportului  $V/Q$  face ca presiunea parțială a oxigenului în aerul alveolar ( $P_A O_2$ ) să depășească cu 5-15 mm Hg presiunea parțială a oxigenului în sângele patului alveolar ( $PaO_2$ ), ceea ce este echivalent cu o șuntare a 2% din sânge. Diferența de presiune a oxigenului între alveole și capilare (respectiv  $P_A O_2$  și  $PaO_2$ ) este un indice direct al gradului de necorespondere  $V/Q$ , adică al gradului de avansare a patologiei pulmonare.

**Scăderea ventilației alveolare** (șuntul fiziologic) conduce la hipoxemie. Apare în următoarele situații:

- **obstrucția căilor aeriene** (bronșită cronică, mucoviscidoză, emfizem, bronșiectazii, astm bronșic, bronșiolită);

- **afecțiuni ale interstițiului pulmonar** (sarcoidoză, pneumoconioze, pneumonite fibrozante);

- **hipoventilație alveolară fără patologii bronhopulmonară primară** (apnee nocturnă, deformări ale cutiei toracice, miopatii, polineurite, polimiozite, obezitate, hipotiroidie).

În consecința hipoventilației apare spasmul vascular reflector în teritoriul respectiv, dar totuși, perfuzia va rămâne mai mare față de ventilație (raportul V/Q sub 0,8), cu oxigenarea incompletă a sângelui (hipoxemie).

Hipoxemia apare mai repede decât hipercapnia datorită modului diferit de transportare a  $O_2$  și a  $CO_2$  în sânge.

Bioxidul de carbon se află dizolvat în plasmă și volumul transportat este în dependență directă de presiunea parțială, pe când oxigenul este în legătură chimică cu hemoglobina eritrocitelor, iar relația dintre volumul transportat și presiunea parțială nu este rectilinie (fig. 14.1). Prin urmare, în alveolele cu hiperventilație compensatorie creșterea presiunii oxigenului și a bioxidului de carbon ( $P_A O_2$  și  $P_A CO_2$ ) va provoca micșorarea presiunii bioxidului de carbon în capilarele tributare ( $P_a CO_2$ ), dar nu și sporirea conținutului de oxigen ( $P_a O_2$ ). Astfel că, *hipoxemia apărută prin șunt fiziologic (fie și nepronunțat) nu se poate compensa prin hiperventilație*. Este nevoie de a majora presiunea oxigenului în aerul alveolar (oxigenoterapie).

Fig. 1.2

Raporturi ventilație-perfuzie.

**A - Spațiu mort alveolar**

Raportul V/Q > 0,8.

Cauze: embolism pulmonar, arterită pulmonară, necroză sau fibroză (reducerea patului capilar).

**B - Normal**

Ventilația corespunde perfuziei

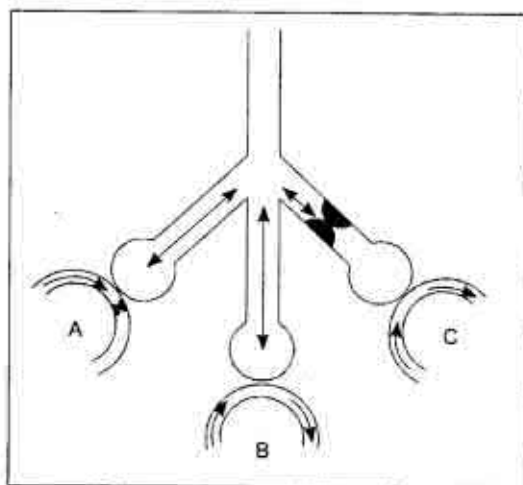
Raportul V/Q = 0,8

**C - Șunt fiziologic**

Perfuzia păstrată în alveolele hipoventilate.

Raportul V/Q < 0,8

Cauze: obstrucție bronșică (astm bronșic, bronșita cronică, emfizemul pulmonar), atelectazie sau condensare pulmonară, pierderea elasticității pulmonare (emfizem), afecțiuni ale peretelui toracic.



**Hipoperfuzia alveolelor bine ventilate** (spațiu mort alveolar) este mai frecvent întâlnită în hipertensiunea pulmonară acută sau cronică, când are loc micșorarea suprafeței sumare a secțiunilor vasculare. (De notat, că reducerea suprafeței patului vascular se observă și în afecțiunile cronice, care se caracterizează prin predominanța tulburării de ventilație alveolară, astfel că există o mozaicitate a necorespunderii  $V/Q$  - pe unele zone există șunt, pe când pe altele este crescut spațiul mort alveolar).

Hipoperfuzia provoacă un bronhospasm reflector, dar ventilația rămâne mai mare decât perfuzia (raportul  $V/Q > 0,8$ ) - stare de ventilație inefficientă. În stadiile incipiente compensarea se face prin hiperventilarea alveolelor cu o perfuzie normală. Avansarea bolii și epuizarea rezervelor compensatorii conduce la creșterea presiunii  $CO_2$  în sânge și în alveole, de rând cu hipoxemia.

### Mecanismele de apărare pulmonară

Zilnic plămânii sunt supuși "agresiunii" din partea unor componente cu potențial patogen ale aerului inspirat: particule organice și anorganice, virusuri, bacterii etc. Prezența mecanismelor de apărare eficiente de-a lungul întregului tract respirator asigură inactivarea acestor factori de agresiune.

Picăturile și particulele de substanță de dimensiuni mai mari se depun în cavitatea nazală datorită perilor nazali și curenților turbionari în acest segment al tractului respirator. Particulele cu diametrul ce depășește  $10 \mu m$  se depun în căile aeriene superioare. Marea majoritate (peste 90%) din particulele cu dimensiunile  $5-10 \mu m$  se depun în arborele traheobronșic, iar particulele cu diametrul  $0,5-4 \mu m$  tind să se depoziteze în alveole.

Tusea, strănutul, laringospasmul și bronhospasmul protejează de nimerirea în căile aeriene a particulelor de dimensiuni mari. Însă, rolul cel mai important în protecția pulmonilor îi revine activității mucociliare (*clearance*-ul mucociliar).

Mucusul bronșic are 2 straturi:

- stratul superficial cu grosimea de  $5 \mu m$ , vâscos, aflat în faza de gel, relativ impermeabil pentru apă și care favorizează transportul mucociliar;

- stratul profund, fluid, aflat în faza de sol, în care se scaldă cilii celulelor epiteliale.

Particulele distincte de mucus secretate de către celulele caliciforme și de către glandele mucoase se adună pentru a forma stratul mucos, care se deplasează spre faringe datorită vibrației coordonate a cililor epiteliali cu o frecvență incredibilă de  $1200 /min$ . Astfel, secretul (eventual conținând particule străine și microorganisme patogene) din bronhiile mari doar peste 60-120 minute poate nimeri în faringe, unde este înghițit sau expectorat.

Se estimează că datorită mișcării cililor o particulă fină (sau un microorganism) timp de 1 secundă se deplasează la o distanță egală cu dimensiunile a 5-10 celule ciliate. Altfel zis, la normal timpul contactului unei celule cu germenele constituie 0,1-0,2 sec.

Unul dintre multiplele efecte nocive ale fumatului constă în reducerea activității mucociliare. Ca urmare sporește predispunerea la infecțiile repetate, iar în bronhiile mari crește timpul de expunere la cancerogenii din fumul de țigară.

Afectarea activității mucociliare prin reducerea motilității cililor sau prin distrugerea lor se constată la acțiunea poluanților atmosferici, a unor substanțe anestetice, a unor produse bacteriene și în infecțiile virale.

Tulburările activității mucociliare pot fi și primare, prin defecte structurale ale cililor determinate genetic - "sindromul diskineziei ciliare". Prototipul acestei anomalii, sindromul Kartagener, asociază diskinezia ciliară cu *situs viscerus inversus*, sinuzită cronică, bronșiectazii și infertilitate androgenă prin imobilitatea spermatozozilor. Maladia este determinată de defectul genetic (transmitere autozomal recisivă) în sinteza unei singure proteine. Dezvoltarea la acești bolnavi a infecțiilor pulmonare cronice cu supurații și cu formare de bronșiectazii confirmă rolul motilității ciliare în apărarea pulmonară.

*Tabelul 1.2*

#### MECANISMELE DE APĂRARE PULMONARĂ

##### *Mecanice*

- Pasajul nazal tortuos
- Perii nazali
- Strănutul
- Tusea
- Activitatea mucociliară
- Bariera epitelială

##### *Secretorii*

- Mucus
- Imunoglobuline secretorii (IgA)
- Imunoglobuline serice
- Lizozim
- Surfactant
- Interferon
- Complement
- Defensine
- Lactoferină
- Inhibitori de proteaze

##### *Celulare*

- Macrofage alveolare
- Neutrofile
- Monocite
- Răspunsuri mediate celular (celulele T)
- Citotoxicitate directă și limfokine

Activitatea mucociliară este perturbată și în fibroza chistică (mucoviscidoza), care reprezintă un defect genetic în structura membranei epiteliale (proteina CFTR - *cystic fibrosis*) *transmembrane conductance regulator*), conducând la infecții bronhopulmonare repetate.

Surfactantul reprezintă unul dintre cei mai importanți factori secretorii de apărare pulmonară. Pe lângă proprietățile sale tensioactive cu rol foarte important în mecanica pulmonară, surfactantul realizează o acțiune de opsonizare a bacteriilor, pregătindu-le pentru fagocitoză de către macrofage.

Printre factorii secretorii de protecție pulmonară vom mai menționa imunoglobulinele, complementul, defensinele (peptide antibacteriene), lizozimul. Iar  $\alpha$ -antitripsina este reprezentantul cel mai cunoscut al antiproteazelor - substanțe cu rol important în protejarea plămânului sănătos contra acțiunii substanțelor proteolitice, eliberate în cadrul procesului inflamator.

Macrofagele alveolare sunt înzestrate cu o serie de mecanisme pentru a recunoaște și a distruge bacteriile și alte particule organice străine. Prin eliberarea de mediatori pot genera răspuns inflamator, în care se implică și granulocitele împreună cu monocitele.

Prin prezentarea antigenelor și eliberarea de limfokine pot genera proces imun.

Macrofagele alveolare au un rol important în înlăturarea bacteriilor omorâte și a altor particule proteice în rezolvarea infecției și a procesului inflamator.

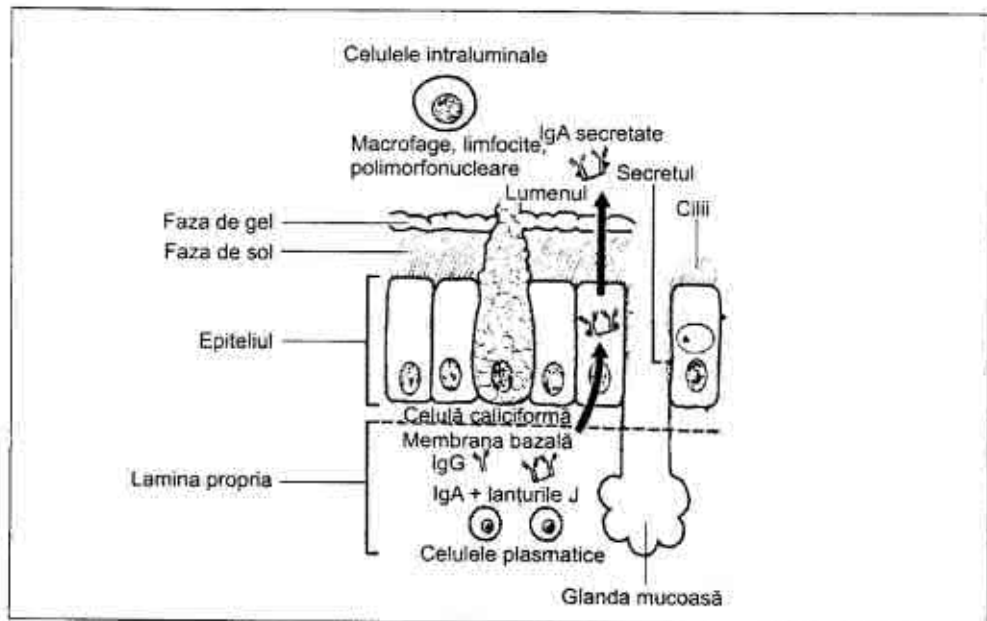


Fig. 1.3  
Mecanismele de apărare pulmonară la nivelul suprafeței bronșice.

Se consideră că macrofagele joacă un rol important în dereglările inflamatorii și fibrotice din cadrul unor astfel de afecțiuni inflamatorii ca astmul bronșic, bronșita obstructivă cu emfizem pulmonar, pneumonitele interstițiale idiopatice.

### Topografia toracopulmonară

Cunoașterea topografiei organelor respiratorii este necesară pentru precizarea sediului substratului lezional. Se folosesc reperele osoase, planuri și linii convenționale.

Pe fata anterioară a toracelui repere sunt clavicula, unghiul sternal (unghiul Louis, joncțiunea manubriosternală), apendicele xifoid, spațiile intercostale și liniile verticale convenționale: mediană anterioară (prin mijlocul sternului), liniile sternale (pe marginile laterale ale sternului), medioclaviculare (prin mijlocul claviculelor), parasternale (la mijlocul distanței dintre liniile sternale și medioclaviculare), axilare anterioare (pe marginea anterioară a marelui pectoral).

Deasupra claviculei se află fosa supraclaviculară iar inferior - regiunea subclaviculară (infraclaviculară).

Pe hemitoracele stâng se descrie spațiul semilunar Traube, delimitat de o linie curbă cu concavitatea inferior, care pornește de la cartilajul coastei a VI-a și se termină la extremitatea anterioară a coastei a IX-a (proiecția mării tuberozități a stomacului). Delimitarea mai exactă a acestui spațiu este dificilă datorită variațiilor de poziție a diafragmului.

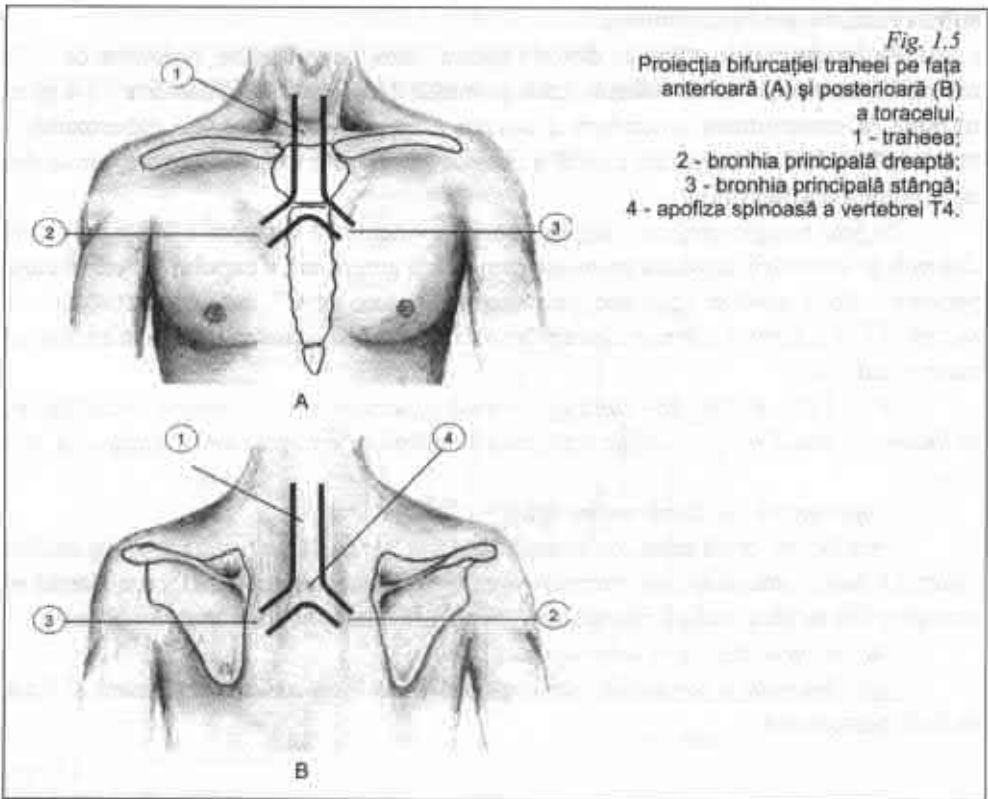
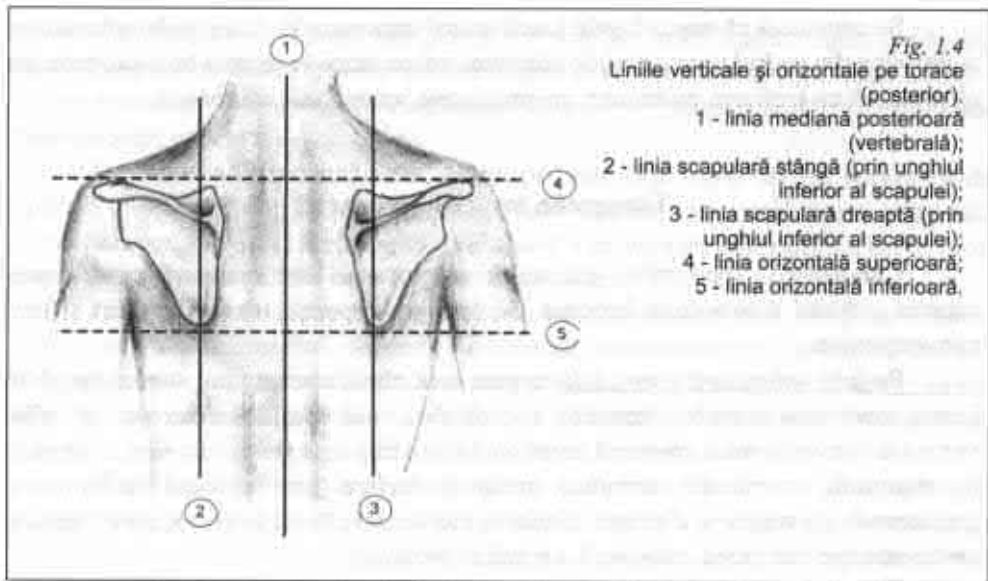
Pe fata posterioară a toracelui ușor se evidențiază vertebra a VII-a cervicală datorită proeminării apofizei spinoase prin flexia anterioară a capului (în cazul când proemină două apofize spinoase, cea superioară ține de C7, iar cea subiacentă de vertebra T1). Unghiul inferior al scapulei corespunde cu coasta a VII-a sau cu spațiul intercostal VII.

Două linii orizontale - *linia orizontală superioară* (prin spinele omoplaților) și *linia orizontală inferioară* (prin unghiurile inferioare omoplaților) delimitează trei zone:

- *superioară* (fosa suprascapulară);
- *medie*, cu două părți, delimitate de linia verticală prin vârful omoplațului: internă (spațiul interscapulovertebral) și *externă* (fosa subscapulară), care lateral se întinde până la linia axilară posterioară (pe marea anterioară a marelui dorsal);
- *inferioară* (regiunea subscapulară).

Fata laterală a toracelui este cuprinsă între linia axilară anterioară și linia axilară posterioară.







Identificarea coastelor și a spațiilor intercostale se poate face prin două metode.

Abordul anterior presupune reperarea unghiului Luis, lateral de care se află cartilajul coastei II, respectiv subiacent - spațiul intercostal II. Cu policele și indicele "se pășește" către spațiile intercostale inferioare cu o deplasare axilară (pentru a evita cartilajul comun al coastelor VIII-X). La o femeie cu sânii voluminoși abordul anterior poate fi nesatisfăcător (chiar și aplicând deplasarea laterală a sânilui) ceea ce dictează necesitatea abordului posterior.

În abordul posterior inițial se palpează cartilajul coastei a XI-a (pe fața laterală) sau cartilajul coastei a XII-a (pe partea dorsală, superior de masa musculară sacrolombară). Apoi spațiile intercostale se reperează, palpând profund cu două degete spre fosa axilară sau către vârful scapulei.

*Bifurcația traheală* se proiectează (fig. 1.5) anterior la nivelul joncțiunii manubriosternale, iar posterior, la nivelul apofizei spinose a vertebrei  $T_4$ .

*Apexul* fiecărui plămân depășește clavicula cu 2-4 cm.

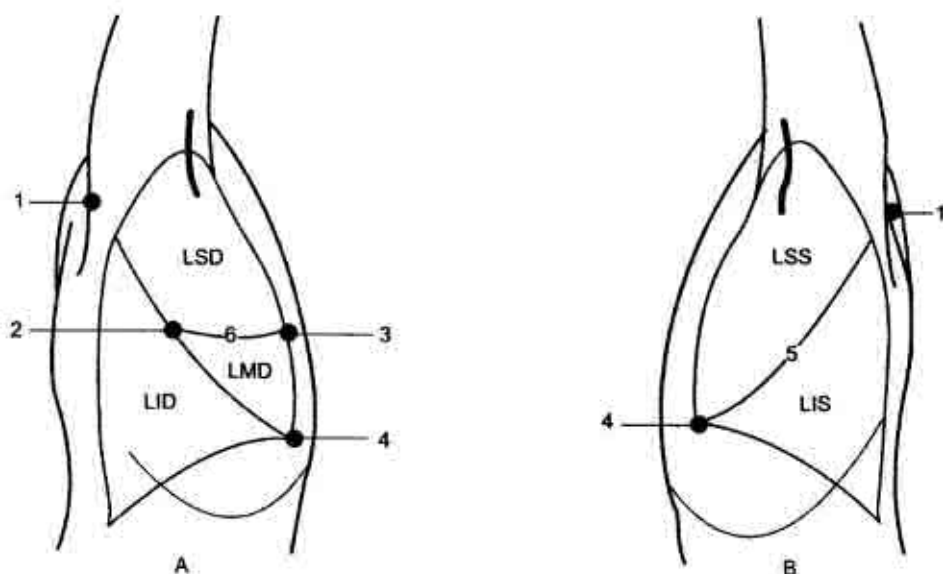


Fig. 1.6

Proiecția lobilor pulmonari pe fața laterală dreaptă (A) și stângă (B).

- 1 - apofiza spinosă  $T_3$ ; 2 - coasta a V-a pe linia axilară medie;  
 3 - coasta a IV-a pe linia parasternală dreaptă; 4 - coasta a VI-a pe linia medioclaviculară;  
 5 - scizura oblică; 6 - scizura orizontală;  
 LSS - lobul superior stâng; LIS - lobul inferior stâng; LSD - lobul superior drept;  
 LID - lobul inferior drept; LMD - lobul mediu drept.

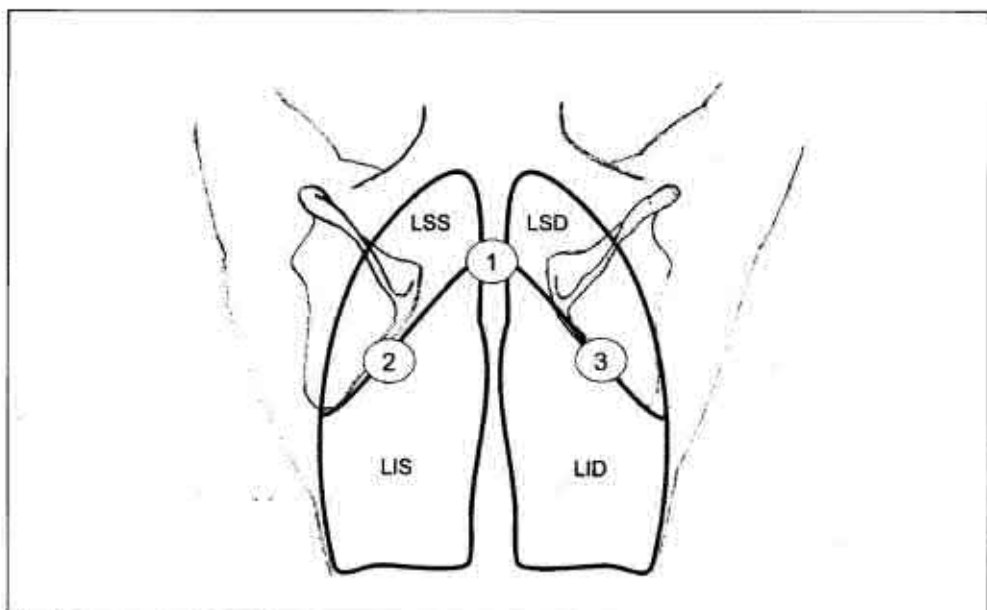


Fig. 1.7

Proiecția lobilor pulmonari pe fața posterioară toracică.

1 - apofiza spinosă T3; 2 - scizura oblică stângă; 3 - scizura oblică dreaptă;

LSS - lobul superior stâng; LIS - lobul inferior stâng; LSD - lobul superior drept; LID - lobul inferior drept.

*Marginea inferioară* a plămânului intersectează coasta a VI-a pe linia medioclaviculară și coasta a VIII-a pe linia medioaxilară. Pe suprafața dorsală marginea inferioară a plămânului se află la nivelul apofizei spinosae  $T_{10}$ .

*Hilii pulmonari* se proiectează anterior în partea medială a spațiului intercostal III, iar posterior- în partea medială a regiunii interscapulovertebrale.

Baza plămânului este convențional denumită porțiunea situată sub planul orizontal trecut prin vârful omoplatului.

Fiecare plămân este divizat în aproximativ două jumătăți (lobul superior și lobul inferior) printr-o *scizură oblică* (fig. 1.6, 1.7). Proiecțiile celor două scizuri oblice pornesc simetric de la  $T_3$  și urmează pe marginea internă a scapulei în poziția pacientului cu membrele superioare deasupra capului, continuând anterior până întâlnesc coasta a VI-a pe linia medioclaviculară.

*Scizura orizontală*, care delimitează lobul superior de lobul mediu în plămânul drept, se proiectează pe o linie ce pornește de la nivelul coastei V pe linia medioaxilară pe un traiect orizontal și anterior până la nivelul coastei a IV-a pe linia parasternală dreaptă.

Raportarea la un lob a semnelor fizice depistate se poate face cu siguranță doar pentru localizarea în partea posterioară a lobilor inferiori și în partea anterioară a lobilor superiori. Semnele fizice depistate în spațiul interscapulovertebral pot corespunde atât lobului superior, cât și celui inferior, iar o modificare în regiunea medie a feței laterale drepte poate proveni din leziunea fiecărui din cei trei lobi.

# SIMPTOMELE FUNCȚIONALE

## Capitolul II

Bolnavii cu afecțiuni ale aparatului respirator pot prezenta diverse simptome, principalele fiind tusea, durerea toracică, dispneea și hemoptizia.

### TUSEA

Este unul din cele mai frecvente simptome ale bolilor bronhopulmonare.

Reprezintă un act reflex, dar controlat de voință. Constă în expirație forțată și accelerată după un inspir adânc în vederea eliberării căilor respiratorii de mucus și de particule străine. Inițial glota este închisă, ceea ce creează presiune mare, apoi, după deschidere, aerul este expulzat brusc cu o viteză mare (50 m/sec).

Impulsația aferentă de la receptorii tusigeni din bronhii, trahee, laringe și pleură se îndreaptă prin ramurile senzitive ale vagusului, trigemenului, ale nervului laringeal și nervului hipoglos. Calea eferentă a reflexului include *nervus laringeus recurrens* (închide glota) și nervii spinali (contractia mușchilor intercostali și a musculaturii abdominale). Curenții de aer cu o viteză mare curăță căile respiratorii de mucus și de particulele străine.

Receptorii tusigeni pot fi excitați prin factori inflamatori, mecanici, chimici și termici. Factorii inflamatori (edemul, hiperemia, exsudatul) pot fi locali (în laringită, traheită, bronșită, bronșiolită) sau parveniți din alveole (pneumonie, abces pulmonar). Excitanți mecanici pot fi particulele minuscule din aerul inspirat (praful) sau procesele (tracțiunile) declanșate de modificarea permeabilității bronșice, fie prin compresie externă (cancer pulmonar, adenopatie sau tumoare mediastinală, anevrism de aortă, atriomegalie extremă), fie din interior (cancer bronhogen, corp străin bronșic, constricția bronșioară în astmul bronșic).

Fumul de țigară și unele gaze cu miros puternic sunt exemplu de factori tusigeni de natură chimică, iar apariția tusei la inspirația aerului rece sau prea fierbinte ilustrează acțiunea factorului termic.

Tusea semnal poate apărea la înțeparea pleurei viscerale în toracenteză, iar zone tusigene extratoracice au fost descrise în urechea medie și externă (impactarea cerumenului poate provoca tusea), în splină și în alte viscere abdominale, în uter.

Tusea poate fi *productivă* (cu eliminare de spută) sau *neproductivă* (seacă), cronică sau recent apărută, periodică sau constantă. Ea poate fi izolată sau însoțită de alte fenomene patologice (dureri în gât sau în torace, disfonie, vertij, stări sincopale). Precizarea acestor momente este foarte importantă, permițând excluderea chiar din start a unor afecțiuni din lista cauzelor potențiale de tuse.

Tusea *neproductivă* (seacă) apare prin acționarea receptorilor tusigeni de către aceiași factori: mecanici, chimici, inflamatori *etc.* Dar se consideră, că prin leziuni ale epitelului căilor respiratorii filamentele iritative ale receptorilor tusigeni devin mai expuse sau mai sensibile la acțiunea iritanților, astfel că tusea apare la acțiunea stimulilor anterior inofensivi (tuse iritativă). Se observă în faringite, laringite, inițial în bronșita acută, în neoplasmul bronșic, în tuberculoză, dar și în pleurezii, în adenopatie *etc.* Totuși, cea mai frecventă cauză de tuse seacă este astmul bronșic. A devenit bine cunoscută tusea seacă chinuitoare ca efect secundar la terapia cu IECA (aproximativ în 10% cazuri).

De menționat variabilitatea percepției subiective a tusei: în caz de apariție bruscă și de asociere cu junghi toracic, dispnee și/sau spută în cantități sporite tusea poate fi foarte deranjantă, chinuitoare chiar. Iar tusea apărută treptat, pe parcursul multor ani (spre exemplu, la un fumător) poate rămâne neobservată de pacient (consideră starea sa absolut normală).

Tusea *acută* (cu o durată sub 3 săptămâni) este caracteristică pentru infecțiile căilor respiratorii superioare (cauză a peste 70% din cazurile de tuse acută) și pentru expunerile la noxe chimice (acid clorhidric, amoniac, bioxid de sulf). Se observă în pneumonii (inițial seacă, productivă ulterior) și în astmul bronșic (constituie respectiv 6% și 5% din cauzele de tuse acută). Tusea acută se poate semnala în afecțiuni ale urechii sau ale pleurei, dar, de asemenea, poate fi cauza adresării în unele afecțiuni cu pericol vital, ca TEAP, insuficiența cardiacă, pneumonia, pneumotoracele, corpi străini în căile aeriene.

Tusea *cronică* matinală, care nu încetează până la eliminarea sputei (uneori continuă și peste zi, dar cu o intensitate mult inferioară) este tipică pentru BPOC sau bronșiectazii. Deseori se menționează agravarea simptomelor în lunile de iarnă, iar sporirea cantității și purulenței sputei poate indica exacerbara bolii.

Tusea cronică poate fi unicul simptom sau cauza adresării în astmul bronșic. Există opinii că varianta tusivă a astmului bronșic (tusea unicul simptom) constituie 40% din toate cazurile de astm.

Tusea cronică este un simptom al cancerului bronhogonic. Coexistența frecventă a cancerului bronșic și a bronșitei cronice, ambele fiind complicații ale fumăturii, argumentează axioma că *orice modificare în caracterul tusei la pacientul cu bronșită cronică impune necesitatea examenului suplimentar în vederea excluderii cancerului bronșic.*

Tusea nocturnă poate semnala insuficiența cardiacă cu stază pulmonară.

Tusea care apare sistematic la modificarea poziției corpului impune suspiciunea de abces pulmonar cronic, tuberculoză cavernoasă, bronșiectazii sau de tumoare pediculată, iar apariția tusei la mese invocă posibilitatea tulburărilor deglutiției (mai des), a herniei hiatale, diverticulului esofagian sau de fistulă esofagotraheală (observată foarte rar).

Refluxul gastroesofagian este considerat o cauză din cele mai frecvente ale tusei. Uneori mecanismul este aspirația, dar în cele mai multe cazuri apare prin reflex esofagotraheobronșic mediat vagal. Se va lua în discuție, în special, la pacienții care concomitent cu tusea mai prezintă eructații, pirozis, regurgitație acidă, însă peste 75% dintre bolnavii cu tusea cauzată de reflux nu au alte simptome de reflux gastroesofagian. Testul ideal (sensibilitate 96%, specificitate 98%) este monitorizarea pH-ului esofagian, dar testul terapeutic (dispariția tusei la tratamentul refluxului) este o alternativă acceptabilă.

Apariția tusei la inspirația aerului rece sau la efort fizic poate semnala astmul bronșic, iar caracterul sezonier al tusei, însoțite de rinită și de raturi sibilante - un proces alergic.

La un pacient cu insuficiență cardiacă tusea seacă la efort poate fi un "echivalent al dispneei", iar tusea seacă nocturnă la acești pacienți mai este denumită "echivalent al ortopneei".

Uneori singura cauză a tusei cronice este sinuzita cu scurgeri de mucus pe peretele faringian posterior.

Tusea postinfecțioasă (infecții virale, prin *Mycoplasma*, *Chlamidia pneumophila*, *Bordetella pertussis*) este una dintre cele mai frecvente cauze de tuse cronică la adult. Împreună cu alte patru patologii (BPOC, astmul bronșic, refluxul esofagian, scurgerile pe peretele posterior faringian) explică 90-95% cazuri de tuse la maturi.

În practică majoritatea pacienților cu tuse cronică au mai mult decât o singură cauză a tusei.

Tabelul 2.1  
**COMPLICAȚIILE TUSEI**

<i>Cardiovasculare</i>	
	Sincope și presincope
	Tulburări de ritm
	Rupturi de vene (conjunctivale, nazale, anale)
	Peteșii
<i>Neurologice</i>	
	Sincope
	Cefalee
	Embolie aerică
<i>Gastrointestinale</i>	
	Vomă
	Ruptură de esofag
<i>Musculoscheletice</i>	
	Hernie de disc cervical
	Majorarea nivelului creatinfosfokinazei serice
	Ruptură de mușchi al peretelui abdominal
<i>Respiratorii</i>	
	Traumatizarea laringelui
	Fracturi costale
	Emfizem interstițial cu:
	pneumomediastin
	pneumotorace
	pneumoabdomen
	retropneumoperitoneu
	emfizem subcutan
<i>Diverse</i>	
	Incontinență de urină
	Dizrupție de plagă chirurgicală
	Handicap social

Timbrul tusei poate indica nivelul afecțiunii:

- tusea "lătrătoare" este tipică pentru procesele cu implicarea epiglotei (spre exemplu, în infecția cu *Bordetella pertussis* la copii - tusea convulsivă);
- tusea sonoră, cu "nuanță metalică" se observă în afecțiunile traheii și a bronhiilor mari, în compresiunile traheobronșice (adenopatii, tumori *etc.*);
- în caz de asociere a spasmului bronșiolear tusea este însoțită de raluri sibilante audibile de la distanță;
- tusea de tonalitate joasă, fără început abrupt, eruptiv este tipică pentru paralizia nervului recurent.

Tusea chintoasă are un caracter paroxistic: câteva sacade expiratorii consecutive (de obicei cinci) sunt urmate de un inspir adânc, șuierător (repriză). Se observă în tusea convulsivă, dar și în obstrucție bronșică din cancer și în diskinezia traheobronșică hipotonă.

La unii bolnavi accesele îndelungate de tuse pot provoca sincope sau stări presincopeale. Mecanisme potențiale pot fi cardioinhibiția și/sau vasodepresia reflexă din nervul vag, scăderea întoarcerii venoase cauzată de creșterea presiunii intratoracice, creșterea presiunii intracraniene.

Rareori accesele violente de tuse pot provoca vărsături (tuse emetizantă), fracturi costale sau rupturi de mușchi ai peretelui abdominal, rupturi de bule cu instalarea pneumotoracelui sau a emfizemului interstițial (tabelul 2.1). Cele mai frecvente complicații ale tusei sunt incontinența de urină (la vârstnici) și handicapul social.

**Sputa** este un produs patologic rezultat din hipersecreția patologică a glandelor mucoasei bronșice și/sau al unui exsudat de la nivelul acestora sau al parenchimului pulmonar.

La normal, cantitatea de secret bronșic în permanentă formare este imperceptibil evacuată prin acțiunea epitelului ciliat până la nivelul hipofaringelui și înghițită inconștient.

Acumularea secretului bronșic poate fi cauzată de formarea lui excesivă, de modificarea proprietăților fizicochimice ale secretului sau de perturbarea mecanismelor evacuatorii. De aceea, tusea productivă, care asigură înlăturarea secretului reținut în căile respiratorii, reprezintă o reacție importantă de protecție, dar concomitent, este și un semn al afecțiunii (acute sau cronice) a sistemului bronhopulmonar.

**Caracterul** sputei contribuie substanțial la stabilirea diagnosticului. Deosebim spută seroasă, mucoasă, mucopurulentă, purulentă și hemoptoică.

**Cantitatea** sputei variază în diapazon foarte larg: în astmul bronșic și în bronșita obstructivă cantitatea de spută poate fi minimă, iar în bronșiectazie sau în abcesul pulmonar (faza de drenare) cantitatea de spută poate atinge câteva sute mililitri în 24 ore. Bronhoreea, definită ca expectorarea a peste 100 ml spută în 24 ore, se observă la 20% din cazurile de carcinom bronșioloalveolar difuz.

**Vomica** reprezintă evacuarea masivă și bruscă a conținutului unei cavități (abces pulmonar, pleurezie purulentă, chist hidatic etc.) prin stabilirea unei comunicații cu o bronhie. De obicei, este însoțită de tuse chintoasă, anxietate, dispnee, uneori mici hemoptizii. De regulă, este vorba de deschiderea unui abces pulmonar (se elimină lichid purulent), dar vomica poate apărea și în caz de drenare în bronhie a pleureziei purulente (vomica pleurală), a mediastinitei supurate (vomica mediastinală), a unui chist hidatic (se elimină lichid limpede, clar) sau chiar a unui abces subfrenic sau hepatic (vomica abdominală). Vomica fracționată apare în caz de drenare treptată, prin fisurare în bronhie.

Vomica se va diferenția de vărsături prin lipsa mișcărilor vomitive și prin absența alimentelor în lichidul eliminat.

**Pseudovomica** definește eliminările masive de spută, dar nu din cavitățile pulmonare, ci din bronșiectazii.



*Culoarea sputei variază în diferite afecțiuni:*

- gălbuie - în procesele purulente; în care poate fi și de culoare verzuie (explicată prin prezența enzimei verdoperoxidaza, care se eliberează din neutrofile în sputa purulentă stagnantă);

- galbenă aprinsă - provenită din excesul de eozinofile în caz de infiltrate pulmonare eozinofile;

- brună-ruginie - în pneumonia franc lobară datorită transformării hematinei din degradarea eritrocitelor, pătrunse în lumenul alveolar prin diapedeză;

- în infecții cu *Klebsiella pneumoniae* sputa, de obicei, este de culoare brună-negriciosă (spută "șocolatie");

- în pneumonii cu unele tulpini de *Serratia marcescens*, capabile să producă un pigment roșu, culoarea sputei impune suspjecția hemoptiziei;

- culoarea neagră a sputei este datorată particulelor de cărbune și se observă în pneumoconioze;

- ruginie-roșietică în caz de aplicare a unor medicamente, în particular, rifampicină;

- roșietică ("în peltea de coacăză") în unele neoplasme bronșice;

- roșie mai puțin aprinsă din cheaguri de sânge (în tuberculoză, bronșiectazii, în unele neoplasme etc).

- în edemul pulmonar sputa este seroasă, spumată și uneori de culoare roz.

*Mirosul.* În general sputa este inodoră. Poate deveni fetidă în abcese și gangrene pulmonare (infecții cu anaerobi).

### Managementul tusei

Radiografia sinusurilor și consultația ORL pot confirma sinuzita acută sau cronică.

Testele funcționale respiratorii (eventual cu salbutamol, rareori cu metacolină) sugerează astmul bronșic. Semnificația acestor teste este redusă în tusea acută neînsoțită de alte simptome ale astmului (dispnee, *wheezing*) și fără istoric de astm, deoarece hiperreactivitatea bronșică tranzitorie (cu spirometrie și teste farmacologice pozitive) poate persista până la 8 săptămâni după un episod de bronșită acută.

Analiza sputei este indicată în tusea productivă.

Radiografia toracică constituie investigația obligatorie în cazul tusei apărute la fumători sau cu hemoptizii, la pacienții cu simptome generale cum ar fi febra sau scăderea ponderală și în toate cazurile de tuse cronică. La pacienții cu radiografia toracică normală bronhoscopia rareori depistează procese patologice (sub 4% cazuri).

Examenul mai aprofundat va fi precedat de 4 săptămâni de stopare a IECA și de refuz de la fumat. Deoarece în majoritatea cazurilor tusea cronică are nu doar o singură cauză, se vor încerca măsuri terapeutice sugerate de un anamneptic detaliat și examen clinic riguros. În caz de persistență a tusei se vor indica spirometria cu

testul bronhodilatator, testul cu etacolină (în caz de rezultate normale la spirometrie), monitorizarea pH-ului esofagian și CT toracic.

### ***Tratamentul antitusiv nespecific***

Tusea provenită din scurgerile de mucus pe pereții nazofaringian posterior cedează la tratamentul cu antibiotice active pe *Haemophilus influenzae* și pe anaerobi, combinate cu antihistaminicele în caz de sinuzită cronică. În rinita cronică alergică sau nonalergică se indică beclometazonă intranasală și antihistaminice.

Tusea din astmul bronșic se tratează cu  $\beta_2$ -adrenomimetice (la nevoie) și cu corticosteroizi inhalatori. Uneori tusea nu dispare complet decât după câteva (6-8) săptămâni de tratament.

Tusea din refluxul gastroesofagian necesită tratament dietetic cu alimente bogate în proteine și cu conținut scăzut de lipide, uneori în asociere cu un inhibitor al pompei de protoni. Pacienții nu trebuie să se culce după masă cel puțin 2-3 ore, în timpul decubitului dorsal capul trebuie să fie ridicat. Rezolvarea tusei are loc în medie peste 5 luni (nu mai devreme decât 3 luni de la inițierea tratamentului).

În bronșita cronică măsura principală va fi eliminarea iritanților (stoparea fumatului), de obicei, cu un efect terapeutic bun.

Tusea din bronșiectazii, de obicei, cedează la fizioterapie toracică asociată cu teofiline-retard în asociere cu  $\beta_2$ -adrenomimetice. Prezența sindromului infecțios (febră, modificări ale hemogramei) argumentează indicarea antibioticelor.

### ***Tratamentul antitusiv specific***

Este indicat în cazurile când tusea este nocivă: obosește bolnavul, împiedică somnul, postoperator sau în caz de hemoptizie. Opiaceele (codeina, morfina, dextrometorfanul) inhibă centrul tusei, în timp ce alte substanțe deprimă receptorii tusigeni (bromura de ipratropium în bronșita cronică, guaiaimesalul în bronșita acută și bronșita cronică, pseudoefedrina în răceala "banală").

## **HEMOPTIZIA**

Definește eliminarea prin tuse din căile aeriene inferioare, subglotice a sângelui (indiferent de cantitatea de sânge expectorat - firisoare unice în spută sau hemoragii pulmonare abundente).

Evident, că sângele observat la tuse nu neapărat atestă hemoptizia, deoarece poate proveni și din cavitatea nazală sau bucală, din laringe, esofag, stomac, duoden. Stabilirea sursei de sânge este sarcina primordială în hemoptizie.

Hemoragia la nivelul cavității bucale și nazale, de regulă, nu este însoțită de tuse, deși la unii bolnavi sângele poate fi *aspirat și apoi eliminat prin tuse - pseudo-hemoptizie*. Pe lângă examenul minuțios al cavității bucale (la vârstnici atenție deosebită zonelor de sub protezele dentare) și nazale se recomandă laringoscopia, deoarece sursa hemoragiei deseori poate fi tumoarea de laringe.

Uneori se poate confunda cu hematemeza. La diferențiere ar putea contribui faptul că sângele provenit din trahee este de regulă aerat, spumat și de un roșu-aprins, pe când sângele din stomac și duoden este roșu-întunecat sau brun (acțiunea acidului clorhidric), eventual amestecat cu resturi alimentare. Bandelele indicatoare demonstrează reacția acidă în hemoragia gastrointestinală superioară și reacție alcalină în hemoragia pulmonară.

Sângele provenient din esofag nu-și modifică colorația, iar nimerind abundent în faringe, poate provoca tusea și deveni spumos, sporind confuzia.

Nici aspiratul prin sonda nazogastrică nu este tranșant de fiecare dată - sângele traheobronhial poate fi înghițit de către pacient. Bolnavii cu hematemeză pot prezenta istoric de hemoragii digestive, boală ulceroasă, boli hepatice, alcoolism. Retroactiv, confirmarea hemoptiziei o poate face prezența sputelor hemoptoice timp de 2-3 zile (fenomen denumit "coada hemoptiziei"), ceea ce aproape nu se întâmplă în hematemeză.

Sursă a hemoptiziei pot fi ramificațiile arterei pulmonare (sistem cu regim presional scăzut), arterei bronșice (vase cu presiune înaltă) sau vasele din țesutul de granulație. Clarificarea caracterului și cantității de sânge expectorat poate contribui la determinarea sursei (bazinului) hemoptiziei cu mare semnificație diagnostică.

Hemoptizia din sistemul arterei bronșice este, de regulă, mai masivă, conține sânge proaspăt sau mai vechi, amestecat sau neamestecat cu spută. Exemple sunt hemoptizia în bronșiectazie (stare caracterizată prin proliferare marcată a circulației bronhiale), în stenoza mitrală și în malformațiile arteriovenoase bronhiale.

Hemoptizia în tromboembolismul pulmonar și în pneumonie este exemplu de hemoragie din sistemul arterei pulmonare.

Se consideră că peste 80-85% din cazurile de hemoptizie sunt din cauze infecțioase.

Bronșita (cronică în acutizare, rareori cea acută) produce cantități minime de sânge în spută, probabil, în rezultatul proceselor inflamatorii în mucoasă. Bronșiectaziile, foarte frecvent, la o etapă anumită a bolii, se asociază cu hemoptizie (prin lezarea vaselor de aspect angiomas din peretele bronhiilor).

Tuberculoza rămâne o cauză importantă a hemoptiziei: fie inaugural, la etapa formării cavernei, fie prin ruperea anevrismelor Rasmussen, prezente la nivelul vaselor ce traversează caverna, dar cel mai frecvent prin ruperea anevrismelor formate între circulația bronșică și cea pulmonară (vasele din sistemul pulmonar nu rezistă presiunii mari din sistemul arterei bronșice). De menționat că hemoptizia nu reflectă activitatea procesului: ea poate apărea și dintr-o cavernă reziduală tratată corect, ba mai mult - hemoptizia poate apărea și în lipsa semnelor de cavernă pe radiogramă.

La etapa actuală hemoptizia se atestă rar în pneumonia franc lobară, deși sputa "ruginie" este caracteristică acestei boli (trecerea eritrocitelor în alveole *per diapedesum*). Mai des hemoptizia se atestă în pneumonia stafilococică (destrucții pulmonare), în cele provocate de *Klebsiella* și de *Pseudomonas*.

Dintre pneumoniile virale în special cea gripală se însoțește de spute hemoptoice.

La 10% dintre bolnavii cu abces pulmonar se dezvoltă hemoptizia; uneori hemoptizia masivă poate fi oprită doar prin lobectomie urgentă.

Oricare din afecțiunile pulmonare micotice se poate eventual complica cu hemoptizie, cel mai des însă ea apare în micetom (dezvoltarea coloniilor de *Aspergillus fumigatus* într-o cavernă tuberculoasă veche sau altă cavitate preexistentă), posibil, prin expansiunea miclei sau prin eliberarea substanțelor cu acțiune proteolitică.

Aproximativ în 50% cazuri de carcinom bronhogen la o etapă evolutivă a bolii se atestă hemoptizia. Prin creșterea dramatică a incidenței această afecțiune a devenit în ultimele decenii una din cauzele importante de hemoptizie. Mecanismul invocat este proliferarea vaselor noi în bronhii.

Metastazele pulmonare rar produc hemoptizie, deoarece formarea lor debutează cu microembolii, situate distal de căile respiratorii.

Hemoptizia (uneori importantă) se dezvoltă în 10-20% cazuri de stenoză mitrală (ruperea varicelor bronșice submucoase produse de hipertensiunea pulmonară marcată) și la 1/3 cazuri de embolie cu infarct pulmonar (de regulă, apare în asociere cu dispneea și cu junghiul toracic). Ea se observă în hipertensiunea pulmonară idiopatică sau secundară altor afecțiuni.

În anevrismul aortic cu ruptură în căile aeriene hemoptizia este marcată.

Hemoptizia poate apărea în sindromul Goodpasture (afectarea membranei bazale alveolare prin anticorpi antimembranari), în granulomatoza Wegener, în lupusul eritematos diseminat.

Printre alte cauze importante de hemoptizie sunt traumatismele toracice (penetrante și nepenetrante) și angiomatoza Rendu-Osler.

Urme de sânge în spută uneori se pot observa după bronhoscopie și după aspirația bronhopulmonară. Un alt exemplu de hemoptizie iatrogenă este cea la bolnavii sub tratament cu anticoagulante.

În 5-15% cazuri chiar și după cel mai minuțios program de investigare hemoptizia rămâne inexplicabilă (forme idiopatice).

În funcție de cantitate hemoptizia se clasifică în: mică (< 100 ml), mijlocie (100-200 ml), mare, gravă (200-500 ml) și foarte mare (> 500 ml).

În hemoptizia fatală decesul survine prin asfixie, nu din exsanghinare.

### **Tratamentul hemoptiziei**

1. Repaus la pat;
2. Antitusive (codeină 15-30 mg);
3. Hemostatice (acid aminocaproic 5% - 100 ml);

4. În hemoptizia masivă și insuficiența respiratorie - aspirarea sângelui și pregătirea aparatului pentru intubație cu scopul introducerii cateterului cu balonaș de umflare (izolarea compartimentului hemoragic al pulmonului);

5. Pentru sursa de hemoragie localizată în bronhiile mari se aplică lasercoagularea;
6. În disfuncția respiratorie gravă se efectuează cateterismul și embolizarea arterelor bronșice.

## DUREREA TORACICĂ

Reprezintă un simptom funcțional al aparatului respirator atunci când este cauzată de leziuni ale acestui sistem, deși, în practică mai des este de origine extrapulmonară (cardiacă, nervoasă, musculoscheletală, abdominală *etc.*).

### Afecțiuni bronhopulmonare

Durerea toracică acută, cu instalare relativ bruscă, repartizată pe o zonă mai restrânsă a toracelui, este denumită *junghi toracic* (durere pleuretică, durere pleurală), spre deosebire de durerea toracică difuză. Cea mai importantă caracteristică a acestui tip de durere este legătura clară cu mișcările respiratorii. Ele pot avea caracter diferit ("pungitiv", "tăietor", "sfâșietor" *etc.*), dar neapărat se accentuează în respirul profund, la tuse, la strănut. Deoarece mișcările trunchiului (torsiune, aplecare, sau chiar întoarcerea în pat) pot uneori agrava durerea, bolnavii inconștient găsesc și respectă o poziție forțată (culcat pe partea afectată - se micșorează amplitudinea mișcărilor respiratorii ale cutiei toracice) capabilă să le ușureze suferința.

Limitarea protectorie a mișcărilor respiratorii la unii pacienți se poate solda cu dispnee.

Uneori durerea pleurală poate fi provocată (însă de o intensitate mult redusă) prin palparea regiunii respective (spasmul mușchilor intercostali).

Modul de debut al durerii pleurale poate contribui la determinarea etiologiei:

- instalarea bruscă se observă în TEAP și în pneumotoraxul spontan;
- dezvoltarea ceva mai lentă, dar tot acută - timp de câteva ore, în special în asocieră cu febră și tuse, se observă în pneumonie;
- debutul insidios (zile/săptămâni) orientează spre tbc sau proces neoplazic.

Pentru afectarea pleurei diafragmatice este tipică iradierea durerii în abdomen (reacția peritoneului diafragmatic), precum și în umăr și gât (implicarea nervului frenic), intensitatea mare a durerilor.

Durerea toracică cauzată de afectarea căilor respiratorii mai des se percepe ca ardere, frigere, "zgâriere" retrosternală accentuată de respirația la aer rece și de tuse. Durerea de acest tip mai des se observă în traheita virală, în expunerea la gaze nocive. Durerea toracică difuză mai poate fi cauzată de bronșita acută, pneumonie, supurații pulmonare, tuberculoză, infarct pulmonar, cancer pulmonar *etc.* De menționat, că multe



afecțiuni bronhopulmonare nu sunt dureroase (astmul bronșic, bronșita cronică, emfizezul pulmonar, cancerul pulmonar la anumite etape evolutive, bronșiectazia *etc.*).

Un tip aparte de durere este durerea în hipertensiunea pulmonară (uneori supranumită durerea din artera pulmonară). După localizarea retrosternală, caracterul apăsător, strivitor și iradiere se aseamănă cu durerea din cardiopatia ischemică, dar durează, de regulă, câteva ore, nu cedează la nitroglicerină și este asociată de dispnee. Se observă la bolnavii cu hipertensiune pulmonară acută (în special, din embolii pulmonare multiple sau masive) și cronică (din stenoză mitrală, din vasculite pulmonare *etc.*), probabil, având patogenie diferită în aceste cazuri: distensia ramurilor arteriale cu excitarea baroreceptorilor, în primul caz, și preponderent insuficiența coronariană relativă a ventriculului drept hipertrofiat și suprasolicitat în hipertensiunea pulmonară cronică.

### Afecțiuni extrapulmonare

#### a) *Leziunile scheletului și de țesuturi moi ale peretelui toracic:*

- Fracturi, fisuri, metastaze costale; osteite, periostite, spondilite, spondiloză, fracturi sau metastaze vertebrale, cifoscolioză; miozite banale sau în cadrul bolilor de sistem, trichineloză (invadarea mușchilor cu larvele parazitului). Semnificație aparte prin prevalența sporită o are sindromul Tietze - pericondrita nespecifică a cartilajelor costale cu tumefiere și cu durere spontană și/sau la palpare.

- Radiculite, nevrite intercostale, arahnoidite spinale, tumori și alte leziuni de compresie medulară.

O formă specială reprezintă durerile din zona Zoster - durere unilaterală, intensă, arzătoare, care se întinde de la coloana vertebrală spre linia mediană anterioară - durere "în cingătoare"; invariabilă la mișcările trunchiului și greu cedează tratamentului medicamentos. Durerile preced la câteva zile, însoțesc și persistă câteva luni după erupția zosteriană (pe teritoriul unui sau mai multor nervi intercostali apar veziculele cu lichid clar, apoi purulent, care se înlocuiesc de cruste, lăsând ulterior zone pigmentate).

Durerile radiculare (din afecțiuni degenerative și distructive ale vertebrelor), de obicei, iradiază în teritoriul nervilor respectivi și sunt provocate de mișcările corpului (inclusiv de respirul adânc, nu însă și de cel obișnuit), de palparea punctelor paravertebrale. Hiperalgezia sau anestezia în teritoriul respectiv este o confirmare în plus a caracterului durerii.

Leziunile costale (fracturi, metastaze), de regulă, produc dureri localizate (durerea în punct fix), care la fel pot varia cu respirația și cu mișcările corpului și sunt provocate de palparea locului respectiv. În general, accentuarea locală a durerii la palpare pledează pentru caracterul ei parietal.

Durerile toracice apar și prin interesarea părților moi ale peretelui toracic (flegmone, mastite, neoplazii mamare *etc.*). În cancerul mamar durerea se intensifică când invazia produce distrucția peretelui toracic.

### b) *Afecțiuni ale cordului și vaselor mari*

Durerile ischemice prezintă un spectru larg de intensitate de la disconfortul din angina pectorală de efort până la durerile puternice din infarctul miocardic. Sediul tipic este retrosternal (mai adesea în partea inferioară), cu hotarele greu de delimitat (dureri difuze), indicate de către bolnav cu toată palma sau cu pumnul ("semnul palmei"). Iradiază mai frecvent în umărul stâng, în membrul superior stâng, pe marginea internă a brațului stâng, sub omoplat. Caracterul tipic este de apăsare, strângere, de disconfort retrosternal.

Periodicitatea durerilor, apariția la eforturi fizice sau emoționale și dispariția în repaus sau la administrarea nitroglicerinei, durata de 5-10 min sunt caracteristicile principale, pe care se bazează diagnosticarea anginei pectorale.

Durerea din infarctul miocardic în cazurile tipice are localizare similară cu angina pectorală, dar este mult mai puternică, uneori insuportabilă și în stare să provoace șoc algic. Durează peste 20 min, mai des câteva ore, și nu cedează în repaus și/sau la nitroglicerină; este calmată doar de opiacee. Deseori se asociază cu anxietate, scăderea tensiunii arteriale, transpirații profuze. Diagnosticul diferențial se complică prin faptul că durerile ischemice foarte frecvent se însoțesc de dispnee, de senzația de insuficiență de aer, iar infarctul miocardic poate produce edem pulmonar. De menționat, că aceste dureri nu depind de mișcările respiratorii.

Durerea din pericardită (cauzată de iritarea pericardului și a țesuturilor din jur) prin localizare și "calitate" imită durerile ischemice. Le deosebește lipsa legăturii cu efortul fizic sau emoțional, durata prelungită, variația intensității cu schimbarea poziției corpului: accentuare în decubit dorsal sau lateral, ameliorare în poziția cu trunchiul vertical sau aplecat înainte. Prin implicarea frecventă a pleurei adiacente (pleuropericardită) durerea poate varia cu mișcările respiratorii. Decelarea frecăturii pericardice constituie un element esențial pentru diagnostic, iar electrocardiografic se va atesta supradenivelarea concordantă difuză a segmentului ST, ulterior cu negativarea eventuală a undei T. Examenul ecografic (mai rar radiologic) este semnificativ doar în cazurile cu acumulare de lichid în pericard (pericardita exsudativă). Pe măsura acumulării lichidului durerea toracică tinde să dispară.

Disecția de aortă - afecțiune foarte gravă observată, din fericire, destul de rar - produce dureri extrem de violente, iremitente interscapular și retrosternal, care pot iradia în abdomen. Spre deosebire de infarctul miocardic tensiunea arterială rămâne ridicată, nu se atestă semnele ECG de leziune miocardică. Contribuie la diagnosticare manifestările eventualelor ocluzii arteriale provenite din distorsionarea originii vasului respectiv de către ruptura peretelui aortic.

Uneori bolnavii cu stenoză mitrală prezintă dureri în spațiul interscapulovertebral stâng - "junghi auricular". Mai frecvent însă în stenoza mitrală strânsă se atestă dureri de tip ischemic provenite din insuficiența coronariană relativă a ventriculului drept hipertrofiat și suprasolicitat.

### c) Alte afecțiuni:

- Durerea esofagiană (reflux gastroesofagian, esofagită, spasm, hernii hiatale, diverticuli, cancer *etc.*) are sediul retrosternal și deseori caracterul de arsură (pirozis). Diferențierea de durerile cardiace numai în baza "calității" senzației este dificilă; contribuie atenuarea sau dispariția durerii după administrarea alimentelor sau antiacidelor, la trecerea în poziție mai aproape de verticală a trunchiului (micșorarea gradului de reflux din stomac).

- Dureri netoracice, care iriază în torace din alte regiuni; afecțiuni abdominale (hepatice, biliare, gastrice, pancreatice), retroperitoneale (renale) sau pelviene (anexite *etc.*).

- Durerile psihogene (funcționale) observate în neuroze, tulburări vegetative, stări de anxietate, de obicei, se prezintă ca dureri surde, persistente ore și zile în șir. Periodic alternează cu (sau se agravează până la) împunsături ascuțite submamelonare de 1-2 secunde. Tipică este lipsa relației cu efortul fizic (posibilă apariția după eforturi emoționale) și asocierea frecventă cu hiperventilație, palpitații, dispnee, sughit, căscat, vertij, slăbiciune generală, tremorul mâinilor și alte manifestări vegetative. Efectul nitroglicerinei lipsește, cel mai des observându-se un efect bun de la antalgice, psihotrope sau de la placebo.

## DISPNEEA

Dispneea este senzația dezagreabilă de dificultate în respirație. Deci, este o tulburare subiectivă, un simptom. Pacienții o redau în termeni diferiți: "insuficiență de aer", "lipsă de aer", "năduf", "strămtorare în piept", "sufocare" *etc.*

Este imposibil a găsi un singur mecanism comun pentru dispnee, care se atestă în diferite tulburări cardiovasculare, respiratorii, metabolice, hematopoietice și psihogene sau chiar la oamenii sănătoși în unele condiții speciale (suprasolicitare fizică, altitudini *etc.*).

Impulsația aferentă, care generează senzația de dispnee, provine din diferite structuri:

- parenchimul pulmonar, în care sunt trei tipuri de receptori: de distensie, de iritare și fibrele C, care includ pe lângă alte tipuri de receptori și cei de tipul J (situați juxtacapilar în septurile alveolare);

- articulațiile costale, tendoanele și mușchii respiratori, inclusiv și diafragma;

- chemoreceptorii periferici (sinocarotidieni) și din centrul respirator al bulbului rahidian probabil reacționează la hipercapnie, hipoxie și la acidoză. Este presupus, dar nu pe deplin elucidat, rolul altor impulsații interoceptive, centrale și al semnalelor emoționale.

În raport cu factorul etiologic se pot distinge mai multe tipuri de dispnee.

a) *Dispneea fiziologică* apare la persoanele sănătoase la un anumit efort fizic (în funcție de pregătirea fizică a persoanei respective) și dispăre repede în repaus. Se consideră mediată de stimuli metabolici și de alți stimuli încă neidentificați. La oamenii sănătoși senzația de insuficiență de aer mai apare în atmosfera de hipoxie (altitudini mari) și de concentrație sporită de CO<sub>2</sub>.



b) *Dispneea de cauză pulmonară* apare prin multiple mecanisme, care adeseori coexistă:

1) *compliancea scăzută* a plămânilor sau a cutiei toracice (dispnee restrictivă) - de exemplu, în fibroze pulmonare, scleroză pleurală extinsă, în deformări toracice, în afecțiuni ale mușchilor respiratori. Dispneea de acest tip este absentă în repaus și se manifestă la efort, deoarece ventilația pulmonară atinge rapid capacitatea vitală redusă important.

2) *rezistența sporită la flux* în căile aeriene superioare și/sau inferioare (dispnee obstructivă). Acest tip de dispnee se manifestă și în repaus și este cauzat de sporirea travaliului respirator necesar învingerii rezistenței sporite a căilor aeriene distale (se prelungește expirul), ca în astmul bronșic, sau a căilor aeriene superioare (laringite acute cu edem glotic, tumori laringiene, corpi străini sau compresii externe), când se prelungește inspirul.

3) *afectarea sistemului de schimb gazos* prin lezarea parenchimului pulmonar (pneumonie, SDRA).

4) *afecțiuni vasculare* (TEAP).

5) *afectarea pompei ventilatorii* (pneumotorace, epansament pleural lichidian masiv).

c) *Dispneea de cauză cardiacă* are patogenie complexă.

La etapele inițiale se afirmă rolul primordial al debitului cardiac redus, incapabil să asigure necesitățile la efort. Acidoza tisulară consecutivă stimulează centrul respirator, producând hiperventilație și dispnee, la care reflector contribuie și stimularea receptorilor de distensie din parenchimul pulmonar. Acest mecanism al dispneei este principalul în afecțiunile cardiovasculare, ce evoluează fără stază pulmonară (pericardita constrictivă, stenoza de arteră pulmonară), iar clinic dispneea adeseori se asociază cu astenie și somnolență.

Staza în rețeaua venoasă pulmonară (implicit presiunea sporită în capilarul pulmonar) declanșează o serie de factori fiziopatologici:

- transudarea lichidului în pereții și în lumenul alveolar perturbează și mai mult schimbul de gaze, agravând acidoza, hipercapnia și hipoxia, care produc dispnee prin stimularea chemoreceptorilor;

- plămânul devenit mai greu și necompliant mărește travaliul respirator, producând dispnee;

- stimularea receptorilor juxtacapilari din membrana alveolarocapilară (receptori J), care reflector schimbă *pattern*-ul respirației spre superficială și frecventă (tahipnee);

- staza în căile aeriene produce edemul mucoasei cu micșorarea lumenului bronhiolelor și sporirea rezistenței la flux; edemul mucoasei stimulează producerea de mucus cu sporirea ulterioară a gradului de obstrucție.

La apariția dispneei mai contribuie oboseala mușchilor respiratori din hipoperfuzie (debit cardiac redus), micșorarea capacității vitale pulmonare secundar revărsatelor pleurale importante și limitării mișcărilor diafragmului din ascită.

*Ortopneea* este dispneea, care apare în poziție orizontală și dispare sau se ameliorează la trecerea trunchiului în poziție verticală. Explicația pentru ameliorarea în ortostază este micșorarea presiunii în capilarul pulmonar prin micșorarea volemiei circuitului mic secundar micșorării întoarcerii venoase; mai contribuie și creșterea amplitudinii mișcărilor diafragmului comparativ cu poziția orizontală, când ultimul este presat de lichidul ascitic și de ficatul mărit. La unii bolnavi insuficiența cardiacă progresează într-atât, că îi silește să petreacă zile și nopți în fotoliu ori sprijiniți cu capul de masă sau de spătarul unui scaun.

Ortopneea instantanee (aparitia dispneei imediat la trecerea în clinostatism) este caracteristică pentru paralizia ambelor hemidiafragme, afecțiune foarte rară.

Dispneea cardiacă foarte marcată uneori poate surveni în crize (*dispnee paroxistică*), de obicei, nocturne (dispnee paroxistică nocturnă), dar și pe parcursul zilei consecutiv unui efort fizic sporit sau unei emoții puternice. Se poate însoți de anxietate, transpirație, tuse seacă.

Pentru dispneea paroxistică nocturnă mecanismul este similar celui din ortopnee:

- în clinostatism redistribuirea sângelui cu mărirea întoarcerii venoase, concomitent cu mobilizarea lichidului din edemele picioarelor, conduc la creșterea circulației pulmonare și la mărirea presiunii în capilarul pulmonar;

- inhibarea centrului respirator în timpul nopții micșorează ventilația și implicit  $\text{PaO}_2$ ;

- micșorarea stimulării adrenergice a miocardului pe timp de noapte contribuie la agravarea disfuncției miocardice.

Însă, spre deosebire de ortopnee, starea inconștientă din timpul somnului previne corecția la timp prin manevra de așezare a bolnavului, astfel că insuficiența ventriculară stângă avansează până la acută.

Accesele de zi de dispnee paroxistică sunt provocate de eforturi neobișnuite, emoții puternice, aritmii, infecții intercurrente și de alți factori, capabili să agraveze insuficiența ventriculară stângă preexistentă.

De menționat, că dispneea paroxistică nocturnă se observă nu doar la pacienții cu insuficiență ventriculară stângă avansată, dar și la unii bolnavi cu afecțiuni bronhopulmonare cronice (în cazuri rare), explicație fiind acumularea excesivă a sputei, redistribuirea circulației pulmonare, modificarea rezistenței la flux a căilor aeriene din timpul somnului, diminuarea mișcărilor diafragmului.

La unii bolnavi cu dispnee paroxistică ca manifestare a insuficienței ventriculare stângi acute se asociază bronhospasmul (favorizat de congestia mucoasei bronșice) - atare formă de dispnee paroxistică este denumită *astm cardiac*. Respirația devine șuierătoare, adâncă, cu expirul prelungit. Diferențierea de astmul bronșic este foarte dificilă, uneori imposibilă.

Accesul de dispnee paroxistică se poate rezolva spontan sau poate progresa spre *edemul pulmonar*, care este forma cea mai gravă de insuficiență acută a inimii stângi. Creșterea progresivă a stazei pulmonare produce inundarea cu plasmă a patului alveolar și a arborelui bronșic.

Edemul pulmonar se manifestă prin sufocare extremă, anxietate, agitație, cianoză, transpirație profuză (hipersimpaticotonic), tuse cu spută abundentă seroasă, spumoasă, aerată și eventual rozată. Retracția inspiratorie a foselor supraclaviculare și a spațiilor intercostale (tiraj) mărturisește negativitatea marcată a presiunii intrapleurale.

Uneori dispneea este un "echivalent al anginei pectorale", adică apare ca manifestare a ischemiei miocardice la bolnavii cu cardiopatie ischemică: provocate de efortul fizic, durată de până la 10 min, cedează la sistarea efortului (oprire din mers) sau la administrarea de nitroglicerină etc. Mai des, totuși, concomitent se atestă și un ușor disconfort retrosternal.

La unii pacienți cu insuficiență cardiacă globală sau insuficiență ventriculară stângă avansată se modifică *pattern*-ul respirației după tipul Cheyne-Stokes: respirație periodică cu pauze apneice de până la câteva zeci de secunde (10-30 sec) intercalate cu perioade de creștere și descreștere progresivă a amplitudinii și frecvenței mișcărilor respiratorii (15-50 sec).

Un anumit rol îi revine timpului prelungit de circulație sanguină de la plămân spre creier în asocieră cu tulburarea funcției centrului respirator (micșorarea sensibilității) din leziuni cronice vasculare (hipertensiune arterială, ateroscleroză). Respirația se declanșează numai după creșterea PaCO<sub>2</sub> până la nivelul capabil să stimuleze centrul respirator, exprimată prin hiperventilație. Hiperventilația prin eliminarea alveolară de CO<sub>2</sub> conduce la hipocapnie, aceasta din urmă determinând scăderea amplitudinii și ritmului respirator până la apnee. Un nou ciclu va începe doar după ce apneea va provoca o nouă majorare a PaCO<sub>2</sub>.

Respirația Cheyne-Stokes se mai întâlnește în hemoragii și tumori cerebrale, în coma uremică și în intoxicații (în special, opiacee în doze mari).

d) *Dispneea de origine circulatorie* (denumită și "foame de aer") se observă în afecțiunile cu perturbarea funcției de transportare a O<sub>2</sub>.

În anemiile posthemoragice acute dispneea apare tardiv, de aceea semnaleză necesitatea unei hemotransfuzii de urgență. În anemiile cronice, în hemoglobinopatii dispneea, de regulă, se manifestă doar la efort. La bolnavii cu hemoragii gastrointestinale și cu leucemii dispneea poate fi primul motiv al adresării la medic.

e) *Dispneea de origine metabolică* apare în stările de acidoză, în special, în acidoza diabetică. În cetoacidoza diabetică la pH 7,2-6,95 dispneea se caracterizează prin respirații ample cu patru timpi: inspir amplu, profund și zgomotos, apoi pauză, după care urmează expirație sacadată, apoi iar pauză și ciclul se reia (respirația Kussmaul). În acidoza uremică, prin asocierea efectului anemiei, insuficienței cardiace cronice și edemului pulmonar cronic, respirația devine mai frecventă și mai superficială.

f) *Dispneea de origine neurologică* (centrală, neurogenă)

Mai multe afecțiuni cerebrale (encefalite, hemoragii trunculare, tumori mezencefalice etc.) se însoțesc de hiperventilație marcată, uneori cu respirație șuierătoare și dificilă. La unii bolnavi periodic, în mod imprevizibil, alternează perioadele variate apneice cu 4-5 respirații de amplitudine egală (respirația Biot).

g) *Dispneea psihogenă* (funcțională) se manifestă în repaus, dar dispare la efort fizic. Acești pacienți, de obicei femei tinere, acuză senzația de "insatisfacție de inspir", de necesitatea de a inspira adânc sau de a ofta, pe care ei le interpretează ca insuficiență de aer. Este frecventă asocierea cu durerile precordiale (împunsături scurte sau dureri surde ore în șir), cu claustrofobia și cu alte semne nevrotice. Examenul obiectiv, testele funcției pulmonare și performanței cardiace sunt normale, iar fenomenul cedează la tratamentul sedativ sau psihoterapeutic.

*Tahipneea* definește o frecvență a respirațiilor peste 20/minut, iar pentru mai puțin de 10 respirații pe minut se aplică termenul *bradipnee*.

*Trepopneea* definește dispneea ce apare în decubit lateral (la pacienții cu tumori de bronhie principală, cu colecție pleurală lichidiană unilaterală importantă sau după pneumonectomie).

*Platipneea* (dispneea ce se agravează în ortostatism) este asociată cu malformații arteriovenoase la nivelul bazelor plămânilor, care duc la apariția hipoxiei în ortostatism (ortodeoxia).

Gradarea dispneei este foarte dificilă, dispneea fiind o senzație subiectivă. Se aplică clasificarea NYHA (4 clase funcționale):

clasa I - dispneea apare la eforturile excepționale;

clasa II - lipsesc tulburările funcționale la eforturi mici, dar apare dispneea la eforturi de intensitate/durată ceva mai mare (deci, eforturi obișnuite);

clasa III - dispneea lipsește în repaus, dar apare chiar la eforturi mici; în rezultat are loc o limitare marcată a capacității de efort;

clasa IV - dispnee în repaus și, bineînțeles, la orice efort.

Pe lângă anamnestical riguros și examenul clinic minuțios la toți pacienții cu dispnee va fi nevoie de radiografia toracelui, ECG, hemoleucogramă, teste ventilatorii. În unele cazuri sunt necesare gazimetria și teste funcționale cardiace și pulmonare. Se consideră că un nivel sporit al peptidului natriuretic B (BNP peste 100 pg/ml) diferențiază dispneea din insuficiență cardiacă de dispneea datorată disfuncției pulmonare.

## Managementul dispneei

În abordarea practică este foarte utilă divizarea în dispnee acută (instalată rapid - în câteva minute sau până la 24 ore) și cea cronică.

În *dispneea acută* lista de diagnostic diferențial este destul de scurtă. Cauzele cardiace sunt cele ce produc o scădere rapidă a ejecției ventriculului stâng sau o majorare a presiunii în capilarul pulmonar (de exemplu, sindromul coronarian acut, tahicardia, tamponada cordului). Cauze respiratorii sunt leziunile de căi aeriene (bronhospasm, aspirație, obstrucție), afectarea sistemului de schimb gazos la nivelul parenchimului pulmonar (pneumonia, SDRA), afecțiuni vasculare (TEAP) și disfuncții de pompă ventilatorie (epanșament pleural lichidian, pneumotorace, afecțiuni musculare).

Diagnosticul poate fi sugerat de simptome și istoricul bolii. Febra și tusea pledează pentru pneumonie, *wheezing*-ul intermitent sugerează astmul, iar *wheezing*-ul apărut după expunerea la alergeni (alimentari, înțepături de insecte, medicamente) și însoțit de urticarie pledează pentru o reacție anafilactică. Durerea pleuretică orientează spre pneumotorace sau TEAP. Stridorul denotă obstrucția de căi aeriene superioare, iar istoricul de traumatism recent sugerează pneumotoracele sau hemotoracele.

La examenul fizic se vor precăuta semnele ce susțin diagnosticul de pneumonie (matitatea, suflul tubar, crepitația). Sunetul percutor timpanic și murmurul vezicular abolit sugerează pneumotoraxul. Freământul vocal diminuat/abolit, de rând cu matitatea și abolirea murmurului vezicular, pledează pentru colecția pleurală lichidiană, iar *wheezing*-ul traduce obstrucția bronșică. Majorarea presiunii venoase centrale, galopul ventricular și ralurile buloase bazal bilateral atestă insuficiența cardiacă.

Puls-oximetria este indicată în toate cazurile de dispnee acută. Saturația joasă în oxigen sugerează perturbarea difuziunii gazelor la nivel pulmonar și orientează spre afecțiuni ca astmul bronșic, exacerbarea BPCO, SDRA, insuficiența cardiacă, fibroze pulmonare sau afecțiune vasculară.

Radiografia toracelui este examenul esențial. Poate arăta modificări infiltrative, semnele de atelectazie, cardiomegalie sau stază pulmonară.

Funcție de contextul clinic pot fi necesare CT sau angiografia pulmonară. CT spiralată poate fi necesară în situațiile cu radiografia toracică normală, dar cu suspiciunea clinică mare de proces pulmonar infiltrativ. Bronhoscopia se practică în cazurile suspecte de aspirație de corp străin, obstrucție de bronh și în unele cazuri de pneumonie.

**Dispneea cronică** (durata peste o lună) în majoritatea cazurilor este cauzată de BPOC, astmul bronșic, pneumopatii interstițiale difuze sau insuficiența cardiacă.

Anamnestical va include evaluarea detaliată a tipului și severității dispneei, factorilor precipitanți și poziționali, evoluției în timp, simptomelor asociate, factorilor de risc cardiovascular și comorbidităților, medicației utilizate, expunerilor profesionale.



Datele anamnestice, de rând cu examenul clinic, vor orienta examenele paraclinice, care de cele mai multe ori va include hemoieucograma, radiografia toracelui, ECG, testele ventilației pulmonare și ecocardiografia. Acolo unde accesibil, se poate evalua peptidul natriuretic (BNP). Funcție de rezultatele acestor teste poate fi indicată tomografia computerizată, iar în unele cazuri este necesară biopsia pulmonară.

#### *Diagnostic diferențial*

Pentru BPOC pledează fumatul îndelungat, tusea productivă, *wheezing*-ul și efectul pozitiv de la bronhodilatatoare. Hipersonoritatea la percuție, diminuarea murmurului vezicular, expirul prelungit și *wheezing*-ul sunt semne clinice de afecțiune avansată. Semne frecvente, dar nespecifice, de emfizem pulmonar sunt aplatizarea hemidiafragmelor, transparența pulmonară neomogenă cu desen pulmonar redus/absent pe unele arii. Spirometric se atestă reducerea VEMS cu testul Tiffneau sub 70%. Se vor examina și alte cauze de obstrucție bronșică - bronșiectaziile (la pacienții cu exacerbări frecvente însoțite de spută purulentă în cantități mari) și fibroza chistică (la pacienții cu debutul simptomelor de BPOC la vârsta tânără și nefumători).

Astmul bronșic se manifestă prin accese de dispnee, deseori provocate de efortul fizic, expunerea la frig, alergeni sau aer poluat. Dispneea este mai des însoțită de *wheezing*, opresiune toracică și tuse seacă, mai rar productivă. Anamneza personală sau eredocolaterală poate fi agravată de fenomene atopice. Examenul fizic în timpul accesului arată prelungirea expirului, diminuarea murmurului vezicular și sibilante. Radiografia în timpul accesului mai des este normală, dar poate arăta semne de hiperinflație. Spirometria în timpul accesului poate demonstra obstrucția bronșică cu ameliorare la testul bronhodilatator, însă rezultatul normal al spirografiei nu exclude astmul (poate fi necesar testul cu metacolină).

Afecțiuni rare, care mimează astmul bronșic, sunt paralizia de coarde vocale, tumori de trahee, stenoza traheală, traheomalacia și disfuncția de coarde vocale (adducție paradoxă în timpul inspirului). Curba debit-volum la spirometrie, de obicei, arată modificările specifice pentru obstrucția de căi aeriene superioare la nivel intratoracic sau extratoracic.

Pneumopatiile interstițiale idiopatice se manifestă prin dispnee progresivă la efort fizic. Mai rar pot fi prezente manifestările ce orientează spre etiologia procesului (spre exemplu, boală de sistem), expunerile profesionale. Examenul clinic furnizează date nespecifice, adeseori crepitație bazală (inițial fină, apoi groasă), care traduce fibroza pulmonară. Se vor căuta semnele eventualei afecțiuni sistemice (limfadenopatie în limfoame, erupții cutanate sau mononevrite multiple în vasculite, modificări articulare în artrita reumatoidă, modificări oculare în sarcoidoză și în vasculite). Radiografia toracelui poate rămâne normală, prezenta reticulație, nodulație sau infiltrație alveolară, eventual epanșament pleural lichidian. CT poate arăta leziunea interstițială în condițiile când radiografia toracelui rămâne nemodificată. Într-un anumit context clinic anumite *pattern*-uri tomografice pot indica diagnosticul specific. Testele ventilatorii arată modificări restrictive și diminuarea capacității de difuziune a gazelor.

Gazimetria demonstrează hipoxemie în repaos sau la efort fizic. Pentru confirmarea diagnosticului pot fi necesare lavajul bronhoalveolar, biopsia pulmonară transbronșică, biopsia toracoscopică videoasistată sau biopsia pe plămân deschis.

În afecțiunile neuromusculare, de rând cu dispneea, pacienții pot prezenta simptome extrapulmonare ca dificultate la ridicarea din poziția șezând sau la coborârea scârilor (din afectarea mușchilor proximali ai membrilor), diplopie (*myasthenia gravis*) sau fasciculații musculare (scleroza laterală amiotrofică). Examenul cardiopulmonar, de regulă, este normal în stadiile inițiale. Testele ventilatorii pot arăta o slăbiciune a musculaturii inspiratorii (incapacitatea generării unei presiuni maxime de inspir mai negative decât  $-60 \text{ mm Hg}$ ).



# **E**XAMENUL CLINIC ÎN AFECȚIUNILE APARATULUI RESPIRATOR

*Capitolul III*

## INSPECȚIA GENERALĂ

Inspecția generală poate furniza elemente importante pentru orientarea diagnosticului.

*Starea generală* poate fi gravă în afecțiuni acute (pneumonii, empiem, tuberculoza pulmonară cavitară sau tuberculoza miliară, pneumotorace, tromboembolism pulmonar masiv) sau cronice (astmul bronșic, cancer bronhopulmonar avansat, emfizemul pulmonar). Poate fi satisfăcătoare sau ușor alterată (între puseele de astm bronșic, în bronșite, pneumonii) chiar și în afecțiunile cu prognostic grav (cancer bronhopulmonar incipient, tuberculoză pulmonară).

*Poziția forțată* în decubit homolateral (pe partea afectată) se observă în pleurezia acută, în pneumonia franc lobară (reducerea mișcărilor respiratorii diminuează durerile din fricția foștelor pleurale), în bronșiectazii, abcesul pulmonar drenat în bronh, tuberculoză pulmonară cavitară (previne tusea prin diminuarea eliminării secretului din bronhii sau cavități).

Decubitul ventral se poate observa în pleureziile bazale (reduce amplitudinea mișcărilor diafragmului), în spondilita tuberculoasă.

Bolnavul cu dispnee marcată preferă poziția șezând (ortopnee) și ușor aplecat înainte (crește excursia diafragmului și a toracelui). În accesul de astm bronșic atitudinea tipică mai presupune fixarea centurii scapulare pentru angajarea mușchilor respiratori accesorii, de aceea pacientul se sprijină cu mâinile de spătarul unui scaun, de marginea patului *etc.*, sau se sprijină pe coate. În edemul pulmonar, în embolismul pulmonar, în pneumonia întinsă ortopneea ușurează suferința, micșorând întoarcerea venoasă (implicit presiunea în artera pulmonară) și măbind amplianța respiratorie.

*Examenul tegumentelor și mucoaselor* uneori furnizează date importante pentru diagnostic și pentru aprecierea gravității leziunii.

*Paliditatea* marcată poate semnala o hemoragie pulmonară, dar se observă și în tuberculoza pulmonară, în acest caz mai frecvent având o nuanță ușor cenușie sau maronie însoțită de roșeața pomeților. *Roșeața pomeților* se poate observa în pneumonia franc lobară (preponderent sau exclusiv pe partea lezată) prin excitarea ganglionilor simpatici.

În afecțiunile bronhopulmonare *cianoza* este, de regulă, *difuză* (raspândită pe toate tegumentele, inclusiv și ale regiunilor calde, bine perfuzate - conjunctiva, mucoasa cavității bucale) și este numită *cianoză centrală*, deoarece provine din tulburarea oxigenării în plămâni. Temperatura tegumentelor rămâne normală, iar masajul lobulului urechii nu înlătură cianoza.

*Cianoza periferică*, "rece" (datorată vasoconstricției în insuficiența cardiacă, în afecțiunile vasculare periferice, prin expunerea la frig) se atestă preponderent în regiunile slab perfuzate și expuse (extremitățile acrale): lobulul urechii, buze, nas, patul unghial *etc.* (acrocianoză).

*Cianoza difuză* se poate observa în afecțiunile bronhopulmonare grave: pneumonii masive, pneumotorace sufocant, criză de astm bronșic, bronșiectazii întinse, emfizem pulmonar. De obicei, cianoza apare când hemoglobina redusă în sânge depășește 5-6 g%. Deoarece colorația cianotică a tegumentelor este determinată de cantitatea absolută a hemoglobinei reduse și nu de procentul de saturație a Hb, la pacienții cu nivel sporit de Hb (policitemie) cianoza se observă la o desaturație arterială mai mică față de bolnavii cu anemie (nivel redus de Hb).

*Cianoza "în pelerină"* (față, gât, umeri, brațe) însoțită de edemul acestor zone ("edem în pelerină") este cauzată de obstrucția venei cave superioare în sindromul de compresiune mediastinală anterioară (prin adenopatii neoplazice, adenopatii inflamatorii, gușă plonjantă, timom). Se mai poate observa circulația venoasă colaterală pe fața anterioară a toracelui (anastomozele cavo-cavale dilatate).

Culoarea *brun-negricioasă* a tegumentelor poate semnala asocierea tuberculozei suprarenaliene la tuberculoza pulmonară.

*Eritemul nodos* reprezintă nodozități subcutanate moderat dureroase cu diametrul variabil (de la 0,5 până la 5 cm, localizate cu predilecție pe partea anterioară a gambelor) de culoare roșietică, cu evoluția colorației de la roz, la lividă (violacee) până la brună. Nodulii sunt de obicei simetrici, înconjurați de piele nemodificată, dispar în 10-14 zile fără a lăsa cicatrice. Se atestă în sarcoidoză, tuberculoză, alergii, streptodermie.

*Faciesul adenoidian* (lățirea piramidei nazale, ștergerea plicii nazolabiale, gura permanent întredeschisă) se observă la tinerii și copiii cu vegetații adenoidale nazale. *Faciesul fizic* se atestă în tuberculoza cavitară și presupune pomeți vultuoși, contrastând cu restul faciesului supt, de culoare pământie.

În BPCO se încearcă a deosebi două tipuri de facies. Cianoza intensă a pomeților și buzelor, fața congestionată cu exoftalmie și congestie conjunctivală se observă la bolnavii cu predominarea bronșitei (tipul B, sau **BB** al bronhopneumopatiei cronice obstructive), supranumiți "*cianoticii buhăiți*" ("**blue bloaters**").

La bolnavii cu BPCO avansată cu predominarea emfizemului (tipul A, sau **PP**) cianoza feței lipsește și, din contra, se observă un aspect roz, de unde denumirea "*dispneicii roz*", "*gâfăitorii roz*" ("**pink puffers**"). De menționat, că doar o parte (sub 1/3) din bolnavii cu BPCO se încadrează în aceste două tipuri, majoritatea având caracteristici mixte (tip A combinat cu tipul B).

În afecțiunile bronhopulmonare inegalitatea pupilară din mioză (când este însoțită de enoftalm și ptoză definește sindromul Horner) semnaleză excitarea/paralizia ganglionului cervical superior ipsilateral. Se observă uneori în pleureziile apicale, dar cea mai frecventă cauză este cancerul pulmonar apical cu invazia neoplazică a domului pleural (cancer pulmonar tip Pancoast). Bolnavul mai prezintă dureri în braț și umăr, atrofia musculaturii pe zona respectivă (prin invazia plexului brahial C<sub>5</sub>-T<sub>2</sub>), uneori și modificări ale vocii (prin paralizia nervului recurent laringian).

*Hipocratism digital*. Uneori se pot observa modificări unghiale caracteristice ("*unghiile hipocratice*"): accentuarea curbării atât transversal, cât și longitudinal (unghia devenind convexă), ramolirea matricei unghiale și ștergerea unghiului normal unghio-falangial (devenind palpabilă marginea superioară a unghiei) imprimă un aspect "în sticlă de ceas".

Atunci, când se asociază hiperplaziei țesuturilor moi (predominant pe fața palmară a falangelor cu îngroșarea și rotunjirea lor) degetele capătă aspectul clasic de "băț de tobă" - *degete hipocratice*. Modificările acestea se observă bilateral la mâini, uneori și la degetele picioarelor. Sunt descrise cazuri extrem de rare de hipocratism unilateral la o singură mână secundar anevrismului aortic, anevrismului de arteră axilară, malformațiilor arteriovenoase brahiale ce perturbază circulația arterială la mâna respectivă.

Hipocratismul digital se observă în afecțiuni bronhopulmonare (bronșiectazii, fibroză chistică, abcese pulmonare, tuberculoză, fibroze pulmonare, mezoteliom, cancer bronșic și metastaze pulmonare etc.), dar și în boli cardiovasculare (cardiopatii congenitale cianogene, endocardită septică) și digestive (boala Crohn, ciroza hepatică, limfom gastrointestinal, malabsorbție). Mecanismul rămâne neelucidat (neurogen, humoral/hormonal, ereditar, idiopatic). Importanța hipoxiei generalizate este susținută de dispariția acestor semne la 2-3 ani după înlăturarea hipoxemiei prin corecția chirurgicală a cardiopatiilor congenitale. Rareori hipocratismul digital poate fi familial (de regulă, apare până la pubertate). De reținut, că hipocratismul digital poate precede cu mult alte manifestări clinice ale cancerului pulmonar.

Asocierea proceselor de osteoperiostită dureroasă a oaselor lungi cu artralgiile simetrice la articulațiile mari (genunchi, coate, radiocarpiane) și hipocratism digital definește *osteopatia hipertrofiantă pneumatică* (Pierre Marie). Mai rar se observă și îngroșarea pielii pe antebrățe, gambe (dându-le un aspect cilindric), pe față (aspect acromegalic). Alte manifestări includ ginecomastia, febra și majorarea VSH.

Osteopatia hipertrofiantă pneumatică este descrisă în cancerul bronșic (cel mai frecvent adenocarcinom sau cancerul cu celule mari) și în metastazele pulmonare ale tumorilor ovariene, mamare, de colon, în boala Hodgkin. Osteopatia hipertrofiantă pneumatică este un semn precoce al metastazării pulmonare din carcinomul nazofaringian. Hipocratismul digital se atestă în 30% de cancer pulmonar cu celule mici, la femei mai frecvent decât la bărbați (40% versus 20%).

Radiografia oaselor lungi atestă îngroșarea periostală, scintigrafia osoasă arată captarea în periostul afectat.

Osteopatia hipertrofiantă pneumatică nu se rezolvă după înlăturarea tumorii. Tratamentul va include administrarea analogilor de somatostatină, eventual vagotomie ipsilaterală.

**Alte semne.** Injectarea sclerelor se observă în hipercarbia severă, în sindromul de venă cavă și în sarcoidoza conjunctivală. Obnubilarea poate fi manifestare a hipercarbiei. Teleangiectaziile pe mucoase și piele se observă la pacienții cu malformații arteriovenoase. Modificări cutanate se atestă și în sarcoidoză, scleroza tuberoasă, în cancerul pulmonar.

## INSPECTIA LOCALĂ

**Tehnica.** Bolnavul dezbrăcat până la centură. Se vor examina consecutiv căile respiratorii superioare, aspectul tegumentelor și părților moi, configurația și dinamica toracelui (pacientul respiră normal, apoi este rugat să facă câteva mișcări de inspirație și expirație forțate).

Angajarea mușchilor respiratori auxiliari în actul de respirație și bătăile aripilor nazale atestă o dispnee marcată.

Obstrucția nazală și rinoreea (rinită acută sau cronică), hiperemia faringiană, răgușeala (laringită) reflectă localizarea inflamației la nivelul căilor respiratorii superioare cu potențial de răspândire pe căile respiratorii inferioare și țesutul pulmonar. Disfonia poate fi cauzată de leziunea nervului recurent laringean prin adenopatii mediastinale inflamatorii sau, mai frecvent, neoplazice.

Mirosul fetid poate semnala procese supurative.

La nivelul tegumentelor cervicale se pot observa adenomegalii (tuberculoză, neoplasme), fistulele sau cicatricele din scrofulă (limfadenită tuberculoasă cervicală). Pe traiecul intercostal se pot observa erupțiile veziculare în zona Zoster. Circulația venoasă colaterală pe fața anterioară a toracelui (anastomozele cavo-cavale dilatate)

însoțită de edemul și cianoza în pelerină se observă în sindromul de compresiune mediastinală. Cicatricile toracale pot mărturisi empiemele suportate sau intervențiile chirurgicale pleuropulmonare.

### Configurația toracelui

Prin modificarea ventilației și perfuziei pulmonare afecțiunile scheletului osos și musculaturii toracice produc suferințe ale aparatului respirator și cardiovascular. La rândul lor, bolile respiratorii pot modifica forma și funcțiile toracelui.

Pentru aprecierea configurației toracelui se observă poziția claviculelor, accentuarea foselor supra- și infraclaviculare, raportul dintre diametrul transvers și cel sagital, poziția coastelor și unghiul epigastric, gradul de atașare a scapulelor la cutia toracică.

La adolescent și adultul tânăr ambele hemitorace sunt dezvoltate simetric cu o ușoară preponderență de partea membrului superior dominant. Claviculele au direcție orizontală, fosele supra- și infraclaviculare sunt pronunțate, sternul este plat cu unghiul manubriosternal (Louis) nepalpabil, spațiile intercostale vizibile doar în partea inferioară a toracelui și unghiul epigastric (xifoidian) în funcție de constituție (astenic, normostenic, hiperstenic), dar mai adesea sub 90°. Scapulele nu proemină și corespund superior coastei a II-a și inferior coastei a VII-a cu fosele supra- și subspinoase imperceptibile. Diametrul anteroposterior este mai mic față de cel transversal.

La persoanele în vârstă diametrul anteroposterior tinde să egaleze cu cel transversal și secțiunea toracelui devine rotundă.

**Modificările în configurația toracelui** sunt ușor de apreciat la inspecție și pot fi atât unilaterale, regionale, asimetrice, cât și globale, bilaterale, simetrice.

#### **Deformații toracice simetrice**

**Toracele emfizematos** (în butoi, globulos, cilindric) se caracterizează prin diametrul anteroposterior egal sau mai mare față de cel transversal, fosele subclaviculare și supraclaviculare șterse (uneori proemină), unghiul xifoidian obtuz, spațiile intercostale lărgite, coastele orizontalizate, gâtul scurt (cu cât emfizemul este mai avansat, cu atât se constată o scurtare mai importantă a traheii suprasternale și o tendință de coborâre a cartilajului tiroid în spatele manubriului sternal). Din cauza reducerii amplitudinii mișcărilor respiratorii toracele pare fixat în *inspir* permanent, rigid; expirul se realizează cu dificultate și este prelungit. Gâtul scurtat, pieptul împins anterior, umerii ascensionați dau toracelui o conformație pseudoatletică. Se întâlnește în emfizemul pulmonar și în cursul crizei de astm bronșic.

**Toracele paralic** (fizic) este opusul celui emfizematos: alungit și strâmt, cu micșorarea diametrului anteroposterior, unghiul xifoidian ascuțit, spațiile intercostale strâmtorate, fosele supra- și subclaviculare evidențiate, claviculele proeminente, umerii coborâți, omoplații detașați de torace (scapule cu aspect de aripi). Cutia toracică pare fixată în *expir* permanent - amplianța respiratorie redusă. Se observă la bolnavii cașectizați, preponderent astenici, suferinzi de tuberculoză pulmonară,



cancer pulmonar, la bolnavii cu miopatii. Datorită reducerii importante a straturilor muscular și adipos coastele și spațiile intercostale sunt evidente și în jumătatea superioară a toracelui.

*Toracele conoid* (în clopot) se caracterizează prin dilatarea porțiunii inferioare a toracelui, cea superioară având aspect normal. Dilatarea aperturii inferioare și bazei toracelui este determinată de ascita abundentă, hepatosplenomegalie.

*Toracele infundibuliform* (înfundat, *pectus excavatum*, "torace de pantofar") prezintă o înfundare (deplasare posterior) a sternului în jumătatea inferioară și a extremităților anterioare ale coastelor. Este o deformare congenitală frecvent observată în sindromul Marfan, în homocistinurie, în sindromul Ehlers-Danlos și la un procent mic de bolnavi cu prolaps valvular mitral. Excepțional de rar în cazurile pronunțate tulburările de ventilație pot cauza hipertensiune pulmonară.

*Toracele rahitic* poate prezenta deformări la nivelul sternului (stern proeminent, "în carenă", cioc de luntre, piept de găină) și/sau coastelor (nodozități bilaterale ale articulațiilor condrocostale - "mătăniile costale").

*Toracele senil* este turtit lateral, cu cifoză de rază mare de curbură și cu sternul direcționat anterior. Prin calcifierea articulațiilor condrosternale și a joncțiunilor costocondrale este redusă mobilitatea cuștii toracice în timpul respirației.

### **Deformații toracice asimetrice**

*Toracele cifotic* apare la deformația coloanei vertebrale (implicit și a coastelor) în plan sagital de tip cifoză patologică prin modificarea congenitală, traumatică, inflamatorie sau degenerativă a vertebrelor toracice.

*Toracele cifoscoliotic* apare din aceleași cauze (mai frecvent congenital sau secundar spondilitei tuberculoase în copilărie) prin modificarea coloanei vertebrale atât în sens posterior (*cifoza*), cât și în sens lateral (*scolioza*). De partea convexă a scoliozei umărul și scapula sunt ridicate, hemitoracele este bombat, spațiile intercostale sunt lărgite. De partea concavității scolioțice se observă coborârea umărului și scapulei, înfundarea hemitoracelui, spațiile intercostale îngustate. Tulburările de ventilație și perfuzie pulmonară, infecțiile respiratorii frecvente conduc la hipertensiune pulmonară și la cord pulmonar cronic.

*Bombarea toracelui la bază* se poate rareori observa în revărsatele pleurale masive sau în tumori pleuropulmonare avansate. În pneumotoracele cu supapă se poate observa bombarea progresivă a unui hemitorace. Bombările circumscrise pot apărea în leziunile neoplazice ale structurilor parietale (primitive sau metastatice), în osteoperiostite și abcese, în empiemul pleural în curs de fistulizare. La copiii cu cardiomegalie (din cardiopatii congenitale, reumatismale sau din pericardita exsudativă) se poate observa bombarea precordială.

*Retracția* (depresiunea) se constată mai frecvent în pahipleuritele întinse (predominant la baze), în fibrozele pulmonare (predominant apical), în atelectaziile pulmonare prin obturare și uneori în simfizele pleuropericardice.

### **Tipul, frecvența, amplitudinea și ritmul respirației**

*Tipul respirator* diferă în funcție de vârstă și sex: costal superior la femeie, costal inferior la bărbat, abdominal la copil și în somn (indiferent de sex și vârstă). La femei poate apărea respirația costală inferioară în caz de nevralgii costale superioare, afecțiuni ale vârfurilor pulmonare (pneumonii, tuberculoză), distrofii neuromusculare, poliradiculonevrite și mielite care alterează funcția musculaturii intercostale din porțiunea superioară a cutiei toracice. Respectiv, apariția respirației costale superioare la bărbați poate semnala existența unui proces inflamator pleuropulmonar bazal (pneumonie, pleurită) sau a unei ascite, hepatosplenomegalii marcate, paralizii diafragmatice. La persoanele în etate, precum și la pacienții cu emfizem pulmonar sau pneumoscleroză, poate apărea tipul respirator mixt (costo-abdominal) - ca rezultat al diminuării elasticității pulmonare și de perete toracic.

*Frecvența mișcărilor respiratorii.* Aprecierea frecvenței mișcărilor respiratorii în afecțiunile bronhopulmonare este la fel de importantă ca și determinarea frecvenței contracțiilor inimii la un cardiac.

Numărul de respirații pe minut este influențat de vârstă (la nou-născut- 40-45, la copil - în jur de 25, la adult - 16-20), presiunea atmosferică, emoții, efort fizic, frigul și căldura excesivă, poziția corpului *etc.*

Inconștient (prin mecanisme necunoscute) frecvența mișcărilor respiratorii se situează la numărul, care asigură regimul cel mai econom de lucru al mușchilor respiratori. Lucrul mușchilor respiratori este efectuat pentru a învinge reculul elastic al sistemului respirator (elasticitatea plămânilor și elasticitatea cutiei toracice) și a depăși rezistența căilor aeriene. Rezistența elastică a sistemului respirator este în funcție de elasticitate și de volumul curent, iar rezistența căilor respiratorii este influențată în special de diametrul căilor respiratorii și de viteza fluxului aerian. La pacienții cu leziuni restrictive pulmonare sau cu leziuni de perete toracic (fibroză pulmonară, pneumonie, cifoscolioză) lucrul mușchilor respiratori necesar pentru învingerea rezistenței elastice crește mult. În vederea micșorării acestui lucru inconștient (reflector, prin mecanisme necunoscute) pacientul trece la o respirație cu volum curent mai mic, dar cu o frecvență mai mare pentru a menține (sau chiar a majora) ventilația pulmonară. *Astfel frecvența mișcărilor respiratorii devine un indice excelent al reculului elastic.* Cu cât este mai mare frecvența mișcărilor respiratorii, cu atât este mai gravă starea pacientului în acest tip de leziune. Tahipneea peste 40 /min traduce o stare gravă.

Bradipneea (scăderea frecvenței respirațiilor sub 10/min), în asociere cu creșterea amplitudinii și duratei mișcărilor respiratorii, se observă în acidozele metabolice (diabetică, uremică), hipertensiune intracraniană, ictus hemoragic, meningită, depresia centrului respirator la intoxicația cu droguri, boli infecțioase.

Actul măsurării frecvenței respirațiilor influențează rezultatul (interferențe emoționale). De aceea se recomandă evaluarea frecvenței mișcărilor respiratorii cât mai discret posibil: sau observând de la distanță, sau pretinzând că se determină pulsul. Pentru precizie măsurarea frecvenței respirațiilor se va face minimum 30 sec.



*Amplitudinea mișcărilor respiratorii.* Poate crește unilateral (compensator pe partea neafectată în leziuni pulmonare sau pleurale grave) sau bilateral (bronșite, viroze respiratorii etc). Scăderea bilaterală a amplitudinii mișcărilor respiratorii se atestă în emfizemul pulmonar, în criza de astm bronșic, în simfizele pleuropulmonare bilaterale. Reducerea unilaterală (uneori până la absență) se poate observa în fracturi costale, pneumonie masivă, pneumotorace, tumori pulmonare voluminoase, atelec-tazii, nevralgii intercostale, miozită, pleurezie uscată.

Bombarea expiratorie a spațiilor intercostale și a foselor supraclaviculare se poate observa în emfizemul pulmonar, în criza de astm bronșic.

Retracția inspiratorie a spațiilor intercostale și a foselor supraclaviculare datorită creșterii presiunii negative intrapleurale se numește *tiraj*. Scăderea presiunii intrapleurale este cauzată de împiedicarea pătrunderii aerului în alveole (abces farin-gian, edem glotic, corpi străini, tumori, edem pulmonar etc). Tirajul bilateral se pro-duce prin stenoza traheii (sau în edem pulmonar), cel unilateral apare în stenoza bron-hiei principale. Tirajul se poate însoți de un zgomot inspirator specific numit *cornaj*.

*Ritmul respirației.* La omul sănătos mișcărilor respiratorii sunt ritmice. Tulburările paternului respirator se manifestă prin pauze respiratorii, respirație neregulată sub aspect de amplitudine și de frecvență.

Se efectuează *determinarea excursiei respiratorii* a cutiei toracice (expansi-une respiratorie a bazelor), care reprezintă diferența dintre perimetrul bazal al cutiei toracice (la nivelul spațiului intercostal V anterior și unghiul scapular posterior) în inspirul profund și în expirul maxim. La normal egalează 6 - 10 cm.

## PALPAREA

Prin palpate se verifică unele modificări observate la inspecție (deformațiile toracice asimetrice, reducerea amplitudinii mișcărilor respiratorii) precum și:

- se apreciază poziția traheii în foșeta suprasternală (cu indexul). La normal este ușor deviată spre dreapta. Devierea semnificativă se observă în leziunile medi-astinale sau de lobi superiori. Coborârea accentuată a traheii în inspir (cu mișcări de piston ale cartilajului tiroid) poate semnala o obstrucție severă;

- se apreciază elasticitatea cutiei toracice. Prin compresiuni ușoare cu palmele ventro-dorsal sau latero-lateral se apreciază rezistența opusă de pereții toracelui. Ri-giditatea cutiei toracice crește la vârstnici, în emfizemul pulmonar, pneumoscleroză, la osificarea cartilajelor costale;

- se depistează puncte (zone) dureroase în nevralgii intercostale, miozite, frac-turi costale, metastaze, infiltrații mielomatoase sau leucemice, osteite, osteoperios-tite, eroziuni costale, dar și în pleurezii, când durerea pleurală se poate provoca (dar de o intensitate mult redusă față de cea spontană) prin palparea regiunii respective (spasmul mușchilor intercostali);

- se sesizează emfizemul subcutanat secundar pneumotoracelui spontan sau artificial, traheostomiei, puncției pleurale, rupturii spontane de esofag, plăgilor deschise în regiunea gâtului sau ca o expresie a unei infecții cu germeni gazogeni. Aerul în țesutul subcutan se percepe ca o senzație de crepitație superficială asemănătoare cu cea din apăsarea pe un strat de zăpadă proaspăt;

- uneori se poate percepe *frecătura pleurală* (în pleurezia uscată sau la retragerea lichidului în pleurezia exsudativă) prin aplicarea fermă a mâinii pe zona dureroasă. Se palpează în ambii timpi ai respirației ca o senzație de frecare a două bucăți de mătase;

- excepțional de rar se palpează *ralurile uscate ronflante* cu timbrul jos (bronșite);

- se determină *freamătul vocal (vibrația vocală)*, care reprezintă vibrația peretelui toracic datorită transmiterii prin bronhii și țesutul pulmonar a energiei sonore (mișcărilor oscilatorii ale aerului apărute în laringe la vorbire).

*Tehnica evaluării vibrației vocale.* Se aplică sincron palmele pe regiuni simetrice ale toracelui: pe fața anterioară - subclavicular; pe fața axilară perpendicular spațiilor intercostale; pe fața posterioară - inițial suprascapular, concomitent acroșând fosele supraclaviculare cu toate degetele minus policele, apoi interscapulovertebral și apoi subscapular. Se invită pacientul să pronunțe repetat (rar și tare) cuvinte ce conțin consoane sonore (de exemplu 33, 44 etc.), apreciind senzațiile tactile în regiunile simetrice. Se recomandă să schimbăm mâinile (dreapta în locul celei stângi și invers), deoarece sensibilitatea tactilă poate fi inegală.

Freamătul vocal este influențat de intensitatea și timbrul vocii pacientului, grosimea peretelui toracic, masa vibrantă elastică a parenchimului pulmonar, libertatea căilor respiratorii, interpunerea în calea coloanei aeriice a unor medii cu rol de amplificare sau diminuare a sunetului.

La normal se percepe uniform pe regiuni simetrice, mai accentuat în regiunea anterioară a toracelui și în spațiul interscapulovertebral. Poate fi mai puternică pe dreapta datorită lumenului mai mare și verticalității bronhiei principale drepte. Patologic poate fi depistată (unilateral sau bilateral) vibrație vocală accentuată, diminuată sau abolită (lipsa completă).

*Accentuarea vibrației vocale se observă în:*

- condensările parenchimotoase (cu bronhiile permeabile) situate superficial, în vecinătatea peretelui toracic (pneumonie, infiltrație tuberculoasă, infarct pulmonar masiv, tumoare masivă, atelectazie prin compresie, fibroze), datorită conductibilității mai bune a sunetului prin țesutul dens;

- procesele cavitare comunicante cu bronhiile permeabile (caverne tuberculoase, abcese pulmonare, chist hidatic evacuat, bronșiectazii multiple) - cavitățile joacă rolul unor cutii de rezonanță, iar inflamația pericavitară îmbunătățește conductibilitatea.

Diminuarea bilaterală a freamătului vocal are loc:

- la obezi și atleți prin interpoziția unui țesut excesiv între plămân și palmele examinatorului;

- în edemul laringean, disfonie;

- în emfizemul pulmonar (hiperpneumatizarea alveolelor).

Diminuarea unilaterală se poate atesta în:

- obstrucția bronșică parțială prin secret, tumoare, corp străin, compresiune externă (propagarea dificilă a vibrațiilor glotice);
- pleurezie moderată, pneumotorax moderat, pahipleurită (interpunerea unui mediu suplimentar între plămân și peretele toracic).

Abolirea freemătului vocal se produce în:

- obstrucția bronșică completă (obturația) prin corp străin, formațiune endobronșică, compresiune externă, inundarea bronhiilor cu exsudat în pneumonia masivă;
- colecțiile lichidiene sau aerice masive în cavitatea pleurală.

La palpare se depistează adenopatiile (inflamatorii sau neoplazice) laterocervical, supraclavicular, axilar. Adenopatia supraclaviculară stângă (Virchow) semnifică metastază ganglionară din cancerul gastric, pancreatic sau adenocarcinom bronșic.

Prin palpare se poate atesta prezența șocului cardiac secundar hipertrofiei ventriculului drept la bolnavii cu cord pulmonar cronic.

Prin palparea abdomenului se determină hepatomegalia (uneori și splenomegalia) și refluxul hepatojugular la bolnavii cu decompensarea inimii drepte.

## PERCUTIA

Percuția toracelui urmărește punerea în vibrație a țesuturilor intratoracice cu obținerea unui sunet (percuția digito-digitală permite combinarea perceperii sunetului cu senzația tactilă). Calitatea sunetului (intensitatea, tonalitatea, timbrul) este în funcție de densitatea structurilor care vibrează, modificându-se în procesele patologice paralel cu modificările de densitate.

La percuția unei structuri dense (exemplul clasic - coapsa în dreptul quadricepsului) se obține un *sunet mat*: intensitate mică, tonalitate înaltă (fig. 3.1).

La percuția structurii pulmonare aerate (de exemplu, subclavicular) se obține un *sunet sonor* (intensitate mai mare, tonalitate mai joasă), denumit sunet pulmonar (sinonime: *sunet percutor clar*, "normal", *sonoritate pulmonară normală*).

Sunetul *submat* este un sunet intermediar calitativ, cu o intensitate mai mare decât cel mat, dar cu tonalitatea mai înaltă decât cel sonor (exemplu: matitatea relativă a cordului).

Sunetul *timpanic* are tonalitatea înaltă, intensitate mare și *timbru muzical* prin apariția oscilațiilor armonice într-o cavitate cu pereții netezi și elastici (exemplu: bula de aer a stomacului), amintește sunetul unei lovituri date într-o tobă (lat. *timpanon* - tobă).

Sunetul hipersonor se întâlnește în scăderile densității parenchimului pulmonar (emfizem pulmonar) și se caracterizează prin tonalitate joasă și intensitate mare, amintește sunetul unei lovituri într-o cutie goală sau în pernă (sinonim: sunet de cutie).

*Penetrația percutorie a sunetului nu depășește 6-7 cm, din care 3 cm revin peretelui toracic, de aceea metoda permite decelarea proceselor patologice în cavitatea pleurală sau localizate superficial (subpleural) în parenchimul pulmonar.*

*Tehnica.* Bolnavul de preferat în ortostatism (admisibil în poziție șezândă sau în decubit dorsal și lateral pentru cazurile cu stare generală gravă).

**Percuția comparativă** prevede compararea sunetului percutor în regiunile simetrice ale cutiei toracice. Consecutiv se percută de la dreapta la stânga:

- pe fața anterioară: fosele supraclaviculare, direct pe clavicule (care servesc ca plesimetru), în spațiile intercostale II și III pe linia medioclaviculară;
- pe fața laterală: maximal adânc în fosa axilară (plesimetrul vertical), în spațiile intercostale IV, V și VI pe linia axilară medie;
- pe fața posterioară: fosa suprascapuloasă, interscapulovertebral (plesimetrul vertical), subscapular.

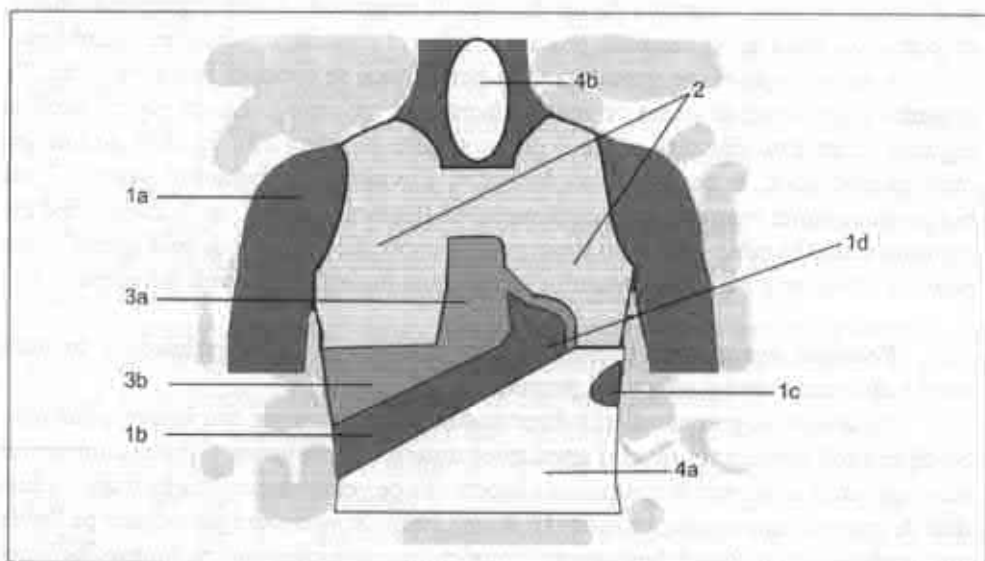


Fig. 3.1

Sunetul percutor de pe anumite zone corporale.

- 1a - sunetul percutor mat în zona mușchilor; 1b - sunetul percutor mat în zona ficatului; 1c - sunetul percutor mat în zona splinei; 1d - matitatea absolută a cordului; 2 - sunetul pulmonar; 3a - matitatea relativă a cordului; 3b - sunetul percutor submat în zona ficatului acoperit de plămân; 4a - sunetul percutor timpanic în zona abdominală; 4b - sunetul percutor timpanic în zona laringotraheală.

*Sunetul pulmonar* obținut prezintă variații fiziologice: pe fața anterioară sonoritatea este mai mică deasupra apexului drept (musculatura mai dezvoltată, apexul situat, de obicei, mai jos) și în spațiile intercostale II și III din stânga (vecinătatea cordului), iar pe fața laterală dreaptă - în spațiile intercostale V și VI (vecinătatea ficatului). Pe fața laterală stângă în spațiile intercostale V și VI sunetul percutor poate prezenta nuanță timpanică (bula de aer a stomacului).

În stări patologice modificarea sunetului percutor pulmonar până la *sunet submat* (sunet pulmonar diminuat) se poate produce prin:

- condensări pulmonare mai puțin întinse sau condensări întinse, dar neomogene sau separate de peretele toracic printr-un strat de parenchim sănătos (localizare mai profundă): bronhopneumonii, neoplazii, tuberculoză, infarct pulmonar, atelectazii;
- interpunerea unui mediu fără aer între plămân și peretele toracic (colecție lichidiană moderată, pahipleurită, tumoră pleurală);
- îngroșarea peretelui toracic: obezitate, tumoare, edem.

Condensările pulmonare mai întinse (pneumonie franc lobară, tuberculoză) și situate subpleural, colecțiile lichidiene pleurale masive și pahipleuritele întinse produc *sunet mat* la percuție (abolirea sonorității pulmonare).

*Sunetul hipersonor* se obține în emfizemul pulmonar, în crizele de astm bronșic și se datorează creșterii volumului de aer din spațiile respiratorii distale (hiperpneumatizare, creșterea volumului de aer rezidual), precum și reducerii elasticității pulmonare în emfizem.

*Sunetul timpanic* pe suprafața unui hemitorace se constată în pneumotorax. Pe o zonă circumscrișă se poate obține în abcese sau caverne golite cu pereții supli și regulați (diametrul cavității peste 3 cm și situare subpleurală), în chist aerian sau chist hidatic golit, în pneumotorax închisat. Cavitățile cu diametrul peste 6-7 cm pot produce sunet timpanic cu nuanță metalică (timbru metalic), iar în cazul când ele comunică cu o bronhie - apare un sunet percutor specific "sunetul de oală spartă", care poate fi imitat prin percuția obrazului în regiunea malară, gura fiind întredeschisă.

**Percuția topografică** presupune determinarea limitelor pulmonare în baza modificării caracterului sunetului percutor.

De obicei, se percutază din direcția sunetului pulmonar clar înspre sunet mat. Se determină consecutiv nivelul apexurilor anterior și posterior, lățimea câmpurilor Kronig (banda de sonoritate pulmonară la percuția pe venterul mușchiului trapezoidian dată de apexul pulmonului; la normal 6-8 cm), limitele inferioare pulmonare pe liniile topografice clasice. Prin determinarea limitei pulmonare inferioare pe linia axilară medie în inspirul maxim și în expirul profund (manevra Hirtz) se apreciază excursia bazelor pulmonare (mobilitatea limitei inferioare), care la normal variază de la 6 la 8 cm.

Se pot constata variații fiziologice ale limitelor pulmonare: deplasarea în sus a limitelor inferioare la hiperstenici și gravide, deplasarea lor în jos la astenici. Patologic modificarea limitelor inferioare se poate observa atât în leziuni extrapulmonare (ascită, meteorism), cât și în cele bronhopulmonare. În colecția lichidiană pleurală



importantă matitatea bazală semnifică deplasarea bazei pulmonare de către lichid, pe când în leziunile indurative (pneumonie lobară, tuberculoză, neoplasm, scleroză) deplasarea în sus a limitei pulmonare este doar aparentă. Înlocuirea sonorității pulmonare cu o submatitate în zona apicală semnalează o condensare a lobului superior pulmonar (tuberculoză, pneumonie, neoplazie, pahipleurită apicală). În emfizemul pulmonar se constată deplasarea limitelor superioare în sus (cu lărgirea câmpurilor Kronig), coborârea limitelor inferioare cu reducerea mobilității lor.

## AUSCULTAȚIA

Auscultația constituie metoda fizică cea mai importantă de examinare a aparatului respirator. Furnizează informații de neînlocuit prin examene paraclinice.

*Auscultația directă* (cu urechea aplicată pe torace prin intermediul unui șervet sau al unei comprese de tifon) deși permite o apreciere mai exactă a calității zgomotelor respiratorii (nemodificate fizic de stetoscop), nu permite auscultarea unor zone (supraclaviculare, axilare), este în general mai incomodă, iar uneori riscantă (bolnavi contagioși) și practic folosită doar în situații extreme (lipsa stetoscopului).

*Auscultația indirectă* (mediată, instrumentală) se face cu stetoscopul (mono- sau biauricular). Pe lângă avantajul explorării tuturor zonelor și la bolnavii care nu-și pot schimba poziția mai creează impresia amplificării zgomotelor auscultate prin obturarea celor două conducte auditive externe de piesa biauriculară și izolarea de zgomotele mediului. Dar se pot produce zgomote parazite (prin frecarea tubului de haină, de pat *etc.*) sau se modifică calitatea zgomotelor auscultate prin eliminarea unor frecvențe. Stetoscopul cu piesă conică prin atenuarea frecvențelor înalte permite o mai bună auscultare a zgomotelor cu tonalitate joasă, iar piesa cu diafragm semirigid (fonendoscop) atenuază frecvențele sonore joase, astfel permițând o mai bună auscultare a zgomotelor respiratorii de tonalitate înaltă.

Stetoscopul se aplică ferm pe cutia toracică pentru a exclude pierderea energiei sonore. Prin realizarea unei presiuni prea mari la folosirea piesei conice pielea întinsă poate funcționa ca un diafragm ce elimină zgomotele de tonalitate joasă.

Deoarece intensitatea multor din zgomotele generate la respirație este în vecinătatea pragului auditiv inferior, auscultarea necesită un mediu cât mai liniștit și o anumită abilitate de concentrare a examinatorului. Se evită aplicarea stetoscopului deasupra structurilor osoase (deci, se poziționează în spațiile intercostale), iar pilozi-tatea exagerată a toracelui cere o aplicare mai fermă a stetoscopului sau umezirea ușoară a pielii pentru a evita zgomotele de frecare a firelor de păr.

Bolnavul așezat într-o poziție comodă este rugat să respire cu gura întredeschisă ritmic și ceva mai profund. Stetoscopul se aplică consecutiv în puncte simetrice pe torace (se auscultă minimum un ciclu respirator în fiecare punct), începând cu regiunile apicale, apoi descendent pe fața anterioară, în regiunile axilare și pe fața posterioară a toracelui.

## Mecanismele de formare a zgomotelor respiratorii

Mecanismele de producere a zgomotelor respiratorii nu sunt completamente elucidate. Vibrațiile sonore (situate fie în coloana de gaz, fie în pereții căilor aeriene) apar datorită mișcării turbulente a coloanei de aer și datorită vârtejurilor:

- prin modificarea calibrului căilor respiratorii;
- prin schimbări abrupte de presiune în căile aeriene;
- prin vibrația unor structuri solide.

*Mișcarea turbulentă* a aerului. În mișcarea rapidă, turbulentă a coloanei de aer moleculele de gaz se mișcă randomizat, ciocnindu-se de pereții bronhiilor și reciproc. Unele din ele pot avea vectorul mișcării perpendicular sau chiar opus direcției generale de mișcare a coloanei de aer (fig. 3.2 A). Ciocnirea curenților de aer produce schimbări abrupte de presiune în bronhii, aceste schimbări de presiune generând vibrații (sunete). Mișcarea aerului este turbulentă în trahee, în bronhiile principale și în alte bronhii de calibru mare.

*Vârtejurile.* Deoarece prin ramificarea bronhiilor curentul de aer este forțat să-și schimbe brusc direcția, în el se separă straturi, care se mișcă cu viteze diferite. La interacțiunea straturilor de aer cu o viteză mare și cu o viteză mai mică apare vârtejul - mișcarea straturilor de aer în direcție opusă în plan perpendicular pe direcția mișcării generale comune pentru ambele straturi (fig. 3.2 B). O astfel de mișcare a gazului la fel generează sunete.

În căile respiratorii mici, terminale și în bronhiiolele respiratorii mișcarea aerului este lentă și laminară (fig. 3.2 C), fără schimbări bruște de presiune și de mișcare a peretelui capabile să genereze vibrații, deci, nu se generează sunete.

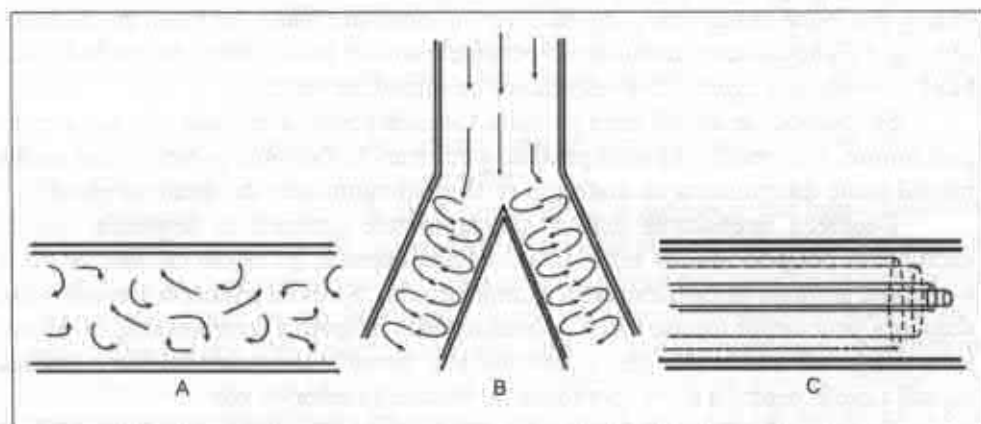


Fig. 3.2

Tipurile de mișcare a aerului în căile aeriene.

A - mișcare turbulentă;

B - vârtejuri;

C - mișcare laminară.

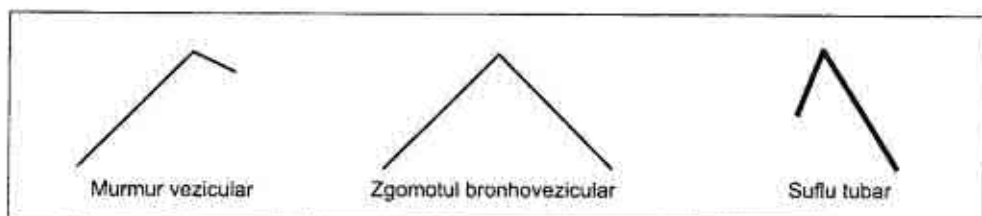

Fig. 3.3  
Reprezentarea schematică a zgomotelor respirației principale.

Pe lângă caracterul mișcării aerului în căile aeriene, intensitatea (amplitudinea) zgomotelor respirației mai este influențată de poziția corpului, de ventilația regională (volumul anumitor regiuni pulmonare), de locul formării sunetului, de proprietățile acustice ale țesuturilor, pe care sunetul le străbate până la stetoscop (parenchim pulmonar, pleură, peretele toracic).

În timpul transmiterii spre peretele toracic vibrațiile sonore, care au un spectru foarte larg de frecvențe, sunt atenuate și filtrate neuniform: unele frecvențe sunt filtrate mai mult față de altele. Plămânul sănătos are astfel de proprietăți de transferare a energiei sonore (filtru sonor), că frecvențele joase se transmit mai bine față de cele înalte. În rezultat, la auscultația pe cea mai mare parte a toracelui se percep zgomote (murmur vezicular) de caracter deosebit de cele percepute în proiecția traheii (suflu bronșic).

#### ZGOMOTELE RESPIRAȚIEI FIZIOLOGICE (NORMALE)

Normal la auscultația toracelui se percep două zgomote (componentele respirației de bază normale, componentele "respirației fundamentale" normale):

- murmurul vezicular;
- zgomotul (suflul) laringotraheal (suflul tubar fiziologic).

#### Suflul tubar fiziologic

Suflul tubar fiziologic (*suflul laringotraheal, suflul glotic, suflul bronșic*) se percepe deasupra traheii și bronhiilor principale. Este considerat provenit din mișcarea turbulentă a aerului (în cursul inspirului și expirului) prin aceste structuri.

Este un zgomot intens, de tonalitate înaltă (și variabilă în timp), cu caracter suflant, găunos și cu timbru aspru.

Se ascultă în ambii timpi, dar cu durată mai mare în expir - raportul inspir: expir (I:E) este de 1:2 sau 1:3; la finele inspirului poate exista o mică pauză.



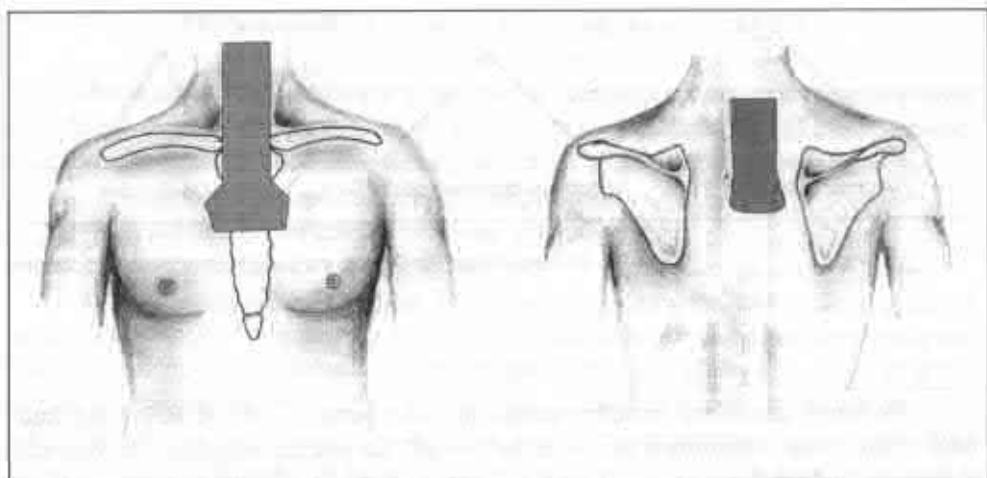


Fig. 3.4

Aria de auscultatie a suflului tubar fiziologic pe fața anterioară și posterioară a toracelui.

Frecvențele sunt cuprinse între 200 și 2 000 Hz. Se percepe mai bine cu fonendoscopul (piesa cu diafragm). Poate fi reprodus prin inspir și expir energetic, modelând buzele ca pentru pronunțarea sunetelor "h", "ch".

Aria de auscultatie a suflului tubar fiziologic este reprezentată anterior pe stern de la spațiul intercostal II până la spațiul intercostal IV, iar posterior - paravertebral între vertebrele toracice II-IV. *Auscultația suflului laringotraheal în alte arii ale toracelui are semnificație patologică.*

### Murmurul vezicular

Locul producerii murmurului vezicular (zgomotului alveolar) nu este stabilit definitiv. Ipoteza inițială de apariție a sunetului prin vibrația elementelor elastice ale pereților alveolari la umplerea cu aer în inspir și la golire în prima parte a expirului a fost lansată încă în 1816 de Rene Laennec (de unde termenul "murmur vezicular" sau "alveolar"). De notat că ulterior însuși Laennec R. a propus înlocuirea termenului "murmur vezicular" cu termenul "murmur pulmonar", pentru că presupusese generarea lui nu doar în alveole, ci și în căile respiratorii terminale.

Conform unei ipoteze murmurul vezicular ia naștere la trecerea aerului prin bronhiiolele lobulare; tunica musculară a cărora formează o îngustare fiziologică (sfincterul Resseisen). Mai verosimilă este opinia că murmurul vezicular reprezintă rezultatul modificării zgomotelor generate în căile aeriene superioare la trecerea prin parenchimul pulmonar. Filtrarea și atenuarea selectivă a unor frecvențe imprimă murmurului vezicular un caracter specific.

Intensitatea este redusă, timbrul dulce, aspirativ. Se aude mai bine și este mai lung în inspir, mai scurt în expir (raportul I : E este de la 3:1 la 4:1).

Datorită tonalității joase (frecvențe între 200 și 600 Hz) se percepe la fel de bine cu stetoscopul și cu fonendoscopul. Se aseamănă cu sunetul produs la pronunțarea literei "f" în inspir.

Se percepe mai bine la persoanele cu peretele toracic subțire și mai rău la obezi. La copii este mai intens și mai aspru ("*respirație puerilă*"). Variații fiziologice în intensitatea murmurului vezicular se observă la schimbarea poziției corpului (variații în ventilația regională), în funcție de profunzimea respirației *etc.*

### Zgomotul bronhovezicular

Zgomotul bronhovezicular (respirația bronhoveziculară, respirația mixtă, respirația suflantă) este un zgomot intermediar dintre murmurul vezicular și suflul tubar - intensitatea mai puternică ca la murmurul vezicular, durata egală în inspir și expir.

La sănătos se ascultă uneori pe regiunile toracelui unde parenchimul pulmonar subiacent este mai subțire: mai des la nivelul apexului drept.

### Modificările patologice ale murmurului vezicular

#### 1. Modificări de intensitate

##### *Murmur vezicular exagerat*

Intensitatea exagerată a murmurului vezicular, care datorită timbrului mai aspru se mai definește și *respirație înăsprită (murmur aspru)*, se poate observa în tahipnee (secundar vitezei crescute a aerului prin căile respiratorii) și în bronșiolite (edemul mucoasei bronșiolare).

##### *Murmur vezicular diminuat*

- *bilateral, pe întreaga arie pulmonară:*

-- obezitate;

-- obstacole pe căile respiratorii (corpi străini, edem glotic, crup difteric, tumori mediastinale *etc.*);

-- emfizem pulmonar, criză de astm bronșic.

- *unilateral:*

-- prin obstacole pe bronhia principală sau lobară (corp străin, tumori endobronșice, secreții abundente, compresie externă din anevrism aortic, adenopatii mediastinale);

-- din colecție lichidiană sau aerică pleurală în cantitate redusă, pnhipleurite;

hipleurite;

-- prin limitarea mișcărilor respiratorii datorită durerilor (pleurite, nevralgii intercostale, fracturi costale *etc.*).

### *Murmur vezicular abolit (tăcere respiratorie)*

Absența zgomotelor respiratorii pe o regiune a toracelui apare la:

- obstrucția totală bronșică intrinsecă (tumoare, dop de exsudat, corp străin) sau prin compresiune externă;

- interpoziția unei cantități sporite de aer (pneumotorax), lichid (pleurezie masivă) sau țesut conjunctiv (pahipleurită întinsă) în cavitatea pleurală.

### 2. Modificări de ritm

Respirația sacadată (întretăiată) se poate observa în fracturile costale, în pleurite sau prin lezarea centrului respirator (meningoencefalite, intoxicații endo- și exogene).

### 3. Modificări de timbru

Pierderea caracterului dulce, de rând cu exagerarea murmurului vezicular, determină murmurul aspru (respirația înăspriată).

### 4. Modificări ale raportului inspir : expir

La normal raportul I:E este de 3:1 sau 4:1. Expirul prelungit, care poate egala sau chiar depăși durata inspirului, se poate asculta în emfizemul pulmonar, în astmul bronșic, în bronșiolită.

## **Modificările suflului tubar fiziologic**

În situațiile de condensare a țesutului pulmonar cu păstrarea permeabilității bronșice sunetul laringotraheal întâlnește condiții propice de propagare spre peretele toracic în regiuni unde nu este audibil în condiții fiziologice. Caracterele zgomotului sunt aceleași cu ale suflului tubar fiziologic, de aceea este denumit *suflu tubar patologic (suflu bronșic, suflu tubar)*.

Condiția permeabilității bronșice este necesară pentru apariția suflului tubar în lobii inferiori. În lobul superior condensat suflul tubar poate fi ascultat și în caz de impermeabilitate a bronhiei datorită contactului direct a suprafeței lobului superior cu traheea.

Suflul tubar se atestă în pneumonie, atelectazie, infarct pulmonar, cancer pulmonar, fibroze pulmonare.

*Suflul cavitătar (cavernos)* ia naștere în prezența unei cavități (suficient de mare și cu condensare pericavitătară, situată superficial și care comunică cu o bronhie), care are rol de cutie de rezonanță, amplificând intensitatea suflului. Are intensitatea mai mare, tonalitatea mai joasă și timbrul mai puțin aspru decât suflul tubar, "găunos" (se poate reproduce aproximativ suflând în mâinile făcute căuș).

Se auscultă în abces pulmonar, cavernă tuberculoasă, chist hidatic deschis în bronhii, cancer pulmonar excavat, în bronșiectaziile mari, din care s-a evacuat conținutul mucopurulent.

*Suflul amforic* este un suflu de intensitate mare, tonalitate joasă și timbru muzical cu rezonanță metalică (asemănător zgomotului produs când se suflă în gura unei amfore). Poate fi ascultat în cavitățile cu diametrul peste 6 cm și comunicante cu bronhia (abces, cavernă tuberculoasă, chist hidatic evacuat), dar în special în pneumotorax, când cavitatea pleurală funcționează ca o cutie de rezonanță.

*Suflul pleuretic* se poate uneori percepe la limita superioară a lichidului în pleureziile cu lichid în cantitate medie datorită condensării parenchimotoase prin comprimare. Se aude numai în expir (când condensarea este maximă și lama de lichid devine mai subțire) ca un zgomot de o intensitate redusă, voalat (senzația unui zgomot îndepărtat), tonalitate înaltă, timbru dulce, aspirativ. O variantă este *suflul tubopleuretic*, în care se păstrează și componenta inspiratorie. Are caractere intermediare între suflul tubar și cel pleuretic. Poate fi auzit în pneumonia însoțită de pleurezie.

### **Zgomotul bronhovezicular**

*Zgomotul bronhovezicular* (respirația bronhoveziculară, respirația mixtă, respirația suflantă). Are o nuanță intermediară de suflu tubar atenuat - intensitatea mai puternică ca la murmurul vezicular, durata egală în inspir și expir. La sănătos se poate decela uneori la nivelul apexului drept (parenchimul pulmonar subiacent este mai subțire), mai des se ascultă în bronhopneumonie. Prezența focarului indurativ mai puțin extins sau situat mai adânc în parenchimul pulmonar creează condiții pentru apariția respirației mixte.

### **Modificări ale transmiterii vocii**

*Rezonanța vocală* se cercetează la auscultația toracelui în timp ce pacientul pronunță cuvinte cu consoane sonore (spre exemplu, "treizeci și trei"). Fiziologic, datorită filtrării și atenuării frecvențelor înalte la trecerea prin filtrul acustic al pulmonilor, vocea se percepe ca un mormăit de tonalitate joasă, fără ca silabele și cuvintele să fie clar identificabile.

*Bronhofonia* reprezintă intensificarea transmiterii vocii în așa fel încât la auscultație cuvintele și silabele se percep clar și intens.

Bronhofonia se datorează ameliorării conducerii vibrațiilor sonore prin țesutul pulmonar condensat și, deci, are semnificația echivalentă unui suflu tubar. În condensările de lob superior bronhofonia se percepe și în condiția când bronhia principală nu este permeabilă (contactul direct al traheii cu suprafața lobară), pe când pentru prezența bronhofoniei în lobi inferiori permeabilitatea bronhiei este condiție obligatorie.

*Pectorilocvia afonă* reprezintă transmiterea intensificată a vocii *șoptite* la peretele toracic (examinatorul având senzația că i se șoptesc clar la ureche silabe și cuvinte bine inteligibile) prin condensările pulmonare. Apare și în procesele de condensare (inclusiv din atelectazie) mai puțin extinse, de aceea are o semnificație diagnostică mai mare decât bronhofonia.

*Egofonia* este vocea deformată la transmiterea spre peretele toracic astfel că este intensificată, dar cu nuanță nazonată, ascendentă și estompată (intermitentă) asemănător "behăitului de capră". Se întâlnește în revărsatele lichidiene pleurale asociate cu o condensare parenchimotoasă, deci, pe aceeași topografie cu suflul pleuretic.

Sunt fenomenele acustice, ce apar în patologia aparatului respirator pe lângă modificările zgomotelor respiratorii fundamentale.

Se pot forma în cavitatea pleurală (frecături pleurale) sau în legătură cu circulația aerului în alveole (crepitațiile), în căile aeriene superioare și inferioare sau în cavitățile din parenchim (ralurile).

### Ralurile

Zgomotele generate la trecerea aerului prin bronhii (și cavități) datorită prezenței în ele a unor secreții sau a modificării lumenului au fost denumite *raluri*.

Se deosebesc:

- raluri *bronșice* (sinonim: *raluri uscate*), care pot fi *ronflante* sau *sibilante*;
- raluri *umede* (sinonime: *raluri buloase*, *raluri subcrepitante*, *raluri bronho-alveolare*), care pot fi:
  - mari (raluri subcrepitante mari, raluri buloase mari);
  - mijlocii (raluri subcrepitante mijlocii, raluri buloase mijlocii);
  - mici (raluri subcrepitante mici, raluri buloase mici);
  - raluri formate în cavități din parenchim (*ralurile cavernoase*).

### Ralurile uscate

*Ralurile uscate* (raluri bronșice, ronchusuri) se produc în bronhiile *stenozate parțial, dar semnificativ*. Unii autori explică apariția lor prin vibrația secrețiilor vâscoase (bride) sau prin neregularități ale mucoasei, capabile să genereze turbioane la trecerea coloanei de aer în ambii timpi ai respirației. Actualmente se consideră a fi generate de oscilațiile rapide ale peretelui bronșic între pozițiile închis și deschis (desigur, pe cât este de posibilă deschiderea unei bronhii spasmate).

La trecerea aerului printr-o conductă elastică îngustată scade presiunea transmurală locală (presiunea laterală) - efectul Bernoulli. Aceasta tinde să închidă lumenul, iar la un anumit grad de închidere (îngustare) a conductei presiunea proximală redeschide lumenul, astfel ciclul se poate repeta (fig. 3.5). În așa mod se generează oscilațiile (cu frecvențe în funcție de proprietățile fizice ale conductei de aer).

Frecvențele sonore diferite se explică prin calibrul și elasticitatea diferită a bronhiilor (bronhiile largi și flasce generează zgomote de tonalitate joasă, iar bronhiile mici și rigide produc raluri de tonalitate înaltă), precum și prin variațiile de viteză a fluxului aerian prin bronhia stenozată (spasm bronșic, edem al mucoasei, acumulare de secrete etc).

Au un caracter continuu (durata peste 250 msec) și se percep cu atât mai bine, cu cât respirația este mai amplă. Se modifică cu tusea, dispărând pe unele arii și reapărând pe altele. Pot fi localizate, dar mai des difuze, pot apărea episodice sau persista timp îndelungat.

Tonalitatea este în general înaltă și variază în diapazonul a cinci octave. Simultan se pot asculta raluri uscate de diferită tonalitate.

Se clasifică în *raluri ronflante* ( produse la nivelul bronhiilor mari) și *raluri sibilante* ( produse la nivelul bronhiilor mici).

*Ralurile ronflante* au tonalitatea joasă ("raluri de bas"), asemănătoare unui sforăit (*ronfler* - a sforăi), de aceea se aud bine pe toată suprafața toracelui.

Se pot întâlni în bronșite acute și cronice, bronșiectazii, astmul bronșic, stenoze bronșice, corpi străini, în neoplasmul bronhopulmonar. Ralurile ronflante pot dispărea la schimbarea poziției corpului (de pe o parte pe alta sau la trecerea în poziție verticală).

Se percep în ambii timpi ai respirației, mai mult în inspir. Se numesc raluri monofonice când predominant se aude o singură notă muzicală (semnifică obstrucția parțială a unei bronhii mari) și *polifonice* când apar din îngustarea bronhiilor de diferit calibru ce generează diferite note muzicale.

*Ralul monofonic constant pe o arie restrânsă poate semnala obstrucția locală din tumoare.*

*Ralurile sibilante (wheezing)* apar în bronhiile de calibru mic prin îngustarea lor (spasm, edem parietal etc). Au tonalitatea înaltă, ascuțită (*wheezing*), deseori calitate muzicală, asemănătoare cu o suierătură sau cu țiuitul vântului. Deseori combină mai multe note muzicale distincte (*raluri polifonice*).

Se percep predominant în expir, uneori pot fi auzite de la distanță ("respirație suierătoare"). Sunt caracteristice astmului bronșic și bronhopatiei cronice obstructive, dar se întâlnesc și în bronșita acută.

Ralurile sibilante de o tonalitate mai joasă pot fi percepute la unele persoane sănătoase în timpul expirului forțat maxim (compresia dinamică a bronhiilor de calibru mai mare), însă prezența lor în timpul respirației obișnuite întotdeauna mărturisește o obstrucție a bronhiilor.

Având tonalitate înaltă, ralurile sibilante se transmit mai bine prin căile aeriene decât prin parenchimul pulmonar, care absoarbe frecvențele sonore înalte. De aceea, sibilantele auzite mai bine pe căile aeriene centrale (deasupra traheii și bronhiilor principale) decât deasupra parenchimului pulmonar pot fi sunete transmise prin aceste căi aeriene, dar nu necesar și produse în ele. Uneori în obstrucțiile bronșice severe se aud raluri sibilante la gură (la distanță), în timp ce pe suprafața toracelui ele nu se percep.

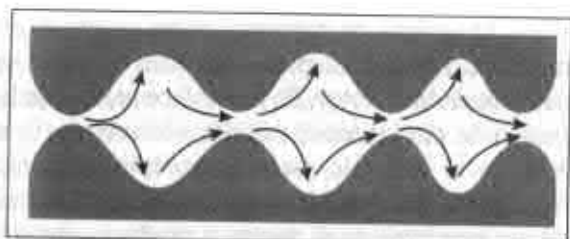


Fig. 3.5  
Schema oscilațiilor pereților bronhiei îngustate.



În general, pe parcursul crizei severe de astm bronșic ralurile sibilante se pot modifica. Inițial sunt percepute doar în expir, apoi - în ambii timpi ai respirației, audibile de la distanță. Pe măsură ce rezistența la flux a căilor aeriene crește marcat (starea de rău astmatic) ralurile sibilante devin neobișnuit de puține, uneori dispar. Aceasta se întâmplă datorită deplasării periferice a "punctului de presiuni egale" (compresia dinamică în expir) în bronhiiolele cele mai mici, unde viteza curentului de aer este prea mică pentru a produce vibrația pereților (sunete) concomitent cu captarea aerului în alveole (*air trapping*). Practic în conductele respiratorii periferice nu are loc trecerea aerului nici în inspir, nici în expir. Împreună cu diminuarea murmurului vezicular până la abolit se formează tabloul stetoacustic de "tăcere respiratorie" (*silent chest*).

În acest caz interpretarea eronată a dispariției ralurilor sibilante ca micșorare a bronhospasmului poate avea consecințe fatale, deoarece tăcerea respiratorie se dezvoltă în stadiul preterminal al bronhospasmului, când hipercapnia este critică (alcaloză, tremor, vasodilatație periferică, confuzie și, în final, comă).

### **Ralurile umede**

*Ralurile umede* (raluri subcrepitante, raluri buloase, raluri bronhoalveolare) sunt niște zgomote scurte, explozive, asemănătoare pocnetelor, care se deosebesc după timpul apariției în ciclul respirator, în funcție de tonalitate și de aria auscultăției. Mai pot fi asemănați cu zgomotul ce se produce prin spargerea bulelor de aer la suprafața lichidului barbotat într-un pahar cu ajutorul unui pai (de aici, termenul raluri buloase).

Conflictul dintre coloana de aer din lumenul bronhului și secrețiile fluide de la acest nivel (zgomotele provocate de spargerea bulelor de aer, care trec prin lichid în inspir și în expir) este mecanismul probabil de apariție a ralurilor umede în bronșitele cronice și în edemul pulmonar sever. Deoarece "teoria barbotării" nu explică apariția ralurilor umede cu predilecție în inspir și deasupra plămânului lezat în absența sputei, iar rezistența la curentul de aer în bronhiile mici (cauzată de tensiunea superficială și de vâscozitatea secretului) este prea mare pentru a fi depășită de gradientele presionale observate în plămân, a fost presupus un alt mecanism de producere a ralurilor umede.

Normal la sfârșitul expirului căile aeriene periferice de la bazele pulmonare se închid. Porțiunile bronhiale distal de segmentele închise rămân relaxate și la începutul inspirului, până la sosirea fluxului de aer în aceste zone, care le deschide brusc. Deschiderea bruscă a bronhiiolelor colabate cu schimbări explozive de presiune și oscilații de perete bronhiolar în totalitatea căilor aeriene de la bază este considerată responsabilă de apariția zgomotelor la unele persoane sănătoase, care inspiră adânc după un expir profund. Secundar unor procese patologice egalarea rapidă a presiunilor în căile aeriene cu deschiderea lor bruscă poate avea loc și în bronhiile de calibru mai mare. În rezultat se produc raluri de calibru mai mare.



Se deosebesc raluri subcrepitante *mari*, *groase* (raluri buloase mari), care au tonalitatea joasă și o sonoritate mai mare, raluri subcrepitante *medii* sau *mijlocii* (raluri buloase mijlocii) și raluri subcrepitante *mici* sau *fine* (raluri buloase mici), care sunt de o tonalitate mai înaltă și intensitate mai mică. Se consideră că calibrul ralurilor subcrepitante este în funcție de calibrul bronhiilor în care apar.

Sunt mobile - se pot modifica de la o respirație la alta și se modifică cu tusea.

Ralurile buloase mari uneori se pot auzi de la distanță, de obicei, la bolnavii în stare foarte gravă sau terminală: în edem pulmonar, în acumularea de secret traheal la bolnavii inconștienți.

Intensitatea ralurilor umede depinde nu doar de parametrii proceselor endobronșice, ci și de starea parenchimului pulmonar, prin care ele se conduc spre perețele toracic. Țesutul pulmonar mai puțin aerat, condensat (pneumonie, atelectazie cu bronhie permeabilă) determină o sonoritate mai mare a ralurilor pe aria respectivă (*raluri umede sonore*, *raluri consonante*). Țesutul pulmonar intact atenuază sonoritatea ralurilor observate în bronșită (*raluri neconsonante*).

Ralurile umede se întâlnesc în bronșitele acute și cronice, bronhopneumonii, bronșiectazii, în plămânul de stază cardiacă, în edemul pulmonar acut.

În bronșita cronică ralurile umede au o tonalitate joasă, se percep preponderent la începutul inspirului difuz pe aria toracelui și într-un număr limitat (unice); nu se modifică la schimbarea poziției corpului și sunt modificate de tuse. În bronșiectazii ralurile umede sunt mai aspre, de tonalitate mai joasă, mai numeroase decât în bronșita cronică. Se pot asculta la începutul și la mijlocul inspirației, predominând topografic la nivelul zonelor de proiecție ale dilatațiilor bronhice (de regulă la baze); la fel se modifică după tuse și nu se schimbă la modificarea poziției corpului.

În bronhopneumonii și în pneumonia lobară în stadiul de rezoluție ralurile umede se percep pe ariile pulmonare unde o parte din alveole sunt încă pline cu exsudat, iar cele adiacente sunt hiperaerate. Creșterea bruscă a gradientilor presionali în bronhiiolele alveolelor neaerate generează vibrații parietale (raluri umede) la sfârșitul inspirului. Tipic au tonalitatea înaltă, iar numărul lor crește spre sfârșitul inspirului.

În staza venoasă pulmonară din insuficiența ventriculară stângă are loc acumularea de lichid în interstițiul pulmonar și în pereții bronhiiolelor. Ralurile se consideră a fi produse prin egalizarea rapidă a presiunilor în bronhiiolele, care se deschid mai târziu datorită edemului. Inițial se percep bilateral posterior la baze ca raluri fine la sfârșitul inspirului, iar odată cu progresarea insuficienței ventriculare crește numărul, calibrul și intensitatea lor, răspândindu-se spre apex. Având tonalitatea joasă, se aud la fel de bine cu pâlnia și cu piesa cu diafragm.

În edemul pulmonar manifest, prin umplerea bronhiilor cu lichid se asociază barbotarea aerului în bronhiile de diferit calibru, iar ralurile devin mai sonore, audibile pe toată suprafața toracelui atât în inspir, cât și în expir, uneori perceptibile de la distanță.

*Ralul cavernos (ralul cavitar)* este o variantă particulară de ral umed. Este produs prin mobilizarea lichidului în cavități (caverne tuberculoase, chisturi hidatice golite incomplet, abcese pulmonare parțial vidate etc.). Tonalitatea este joasă, timbrul metallic, poate fi perceput în ambii timpi ai respirației. În asocieră cu suflul cavernos generează un zgomot specific denumit *garguiment*.

## Crepiția

Zgomotele supraadăugate fine, comparate de Laennec R. cu zgomotul produs de aruncarea sării pe plita încinsă sau de frecarea firelor de păr în apropierea urechii, au produs cea mai mare controversă, atât terminologică, cât și sub aspect de patogenie. Faptul că se pot percepe atât în condiții fiziologice, cât și în patologie sporește controversa.

Actualmente se consideră produse prin desprinderea exsudatului de pe pereții alveolari în momentul pătrunderii aerului la sfârșitul inspirului, dar și prin deschiderea bruscă a bronhiolilor colabate cu schimbări explozive de presiune, capabile să genereze oscilații de perete bronhiolar.

Inițial aceste zgomote au fost denumite *crepiție*, fiind concepute ca generate doar în alveole. În intenția de a îmbina unul din aspectele patogenetice (în parte sunt generate în bronhii similar ralurilor) cu particularitățile auscultative anterior cunoscute sub termenul crepiție s-a utilizat termenul de *raluri crepitante*. În literatura anglosaxonă aceste zgomote supraadăugate nu se evidențiază terminologic, fiind precăutate de rând cu alte raluri umede (*crackles*), mai exact ca o varietate a lor (*late inspiratory crackles*).

Uneori crepiția poate fi percepută posterior la bazele pulmonare la persoane sănătoase, care inspiră adânc după un expir profund. În acest caz o explicație teoretică rezonabilă se poate da și fără a implica componenta alveolară. Fiziologic la sfârșitul expirului căile aeriene periferice de la bazele pulmonare se închid. Ele rămân închise și la începutul inspirului, când fluxul aerian este direcționat preponderent spre apexurile plămânilor. Răspândirea ulterioară a fluxului de aer la baze deschide brusc segmentele bronhiolare închise și relaxate cu schimbări explozive de presiune, generând oscilații de perete bronhiolar, care în totalitatea lor se percep ca crepiție.

La bolnavii imobilizați îndelungat în decubit dorsal se poate asculta crepiția posterior bazal la trecerea în poziție șezândă, care s-ar putea produce atât prin mecanismul menționat mai sus (deschiderea bruscă a bronhiolilor), cât și prin dezlipirea sau deplisarea pereților alveolelor colabate. Aceste crepiții au fost numite *crepiții de deplisare* sau *raluri crepitante de decubit*.

Aceleași mecanisme sunt responsabile de apariția crepiției bazale în inspirul profund la unele persoane de vârstă înaintată. Similar crepiției de deplisare dispăre după câteva inspirații profunde și după tuse.

Crepitația este caracteristică pentru pneumonia franc lobară, unde caracterele ei acustice variază în funcție de stadiul evolutiv. Crepitația din debutul pneumoniei lobare (crepitația de inducere, raluri crepitante de inducere, *crepitație indux*) este mai fină (o succesiune de zgomote mai slabe, de tonalitate înaltă, egale între ele) și se consideră produsă datorită desprinderii exsudatului vâcos apărut în alveole în stadiul de congestie. Are topografie constantă (corespunzător lobului afectat), nu dispăre după tuse (din contra, uneori se accentuează, "apare în ploaie" după tuse) și nu se schimbă la modificarea poziției corpului.

Crepitația din stadiul de rezoluție a pneumoniei (crepitația de întoarcere, raluri crepitante de reîntoarcere, *crepitație redux*, crepitante de întoarcere) apare pe ariile unde o parte din alveole mai conțin parțial exsudat fibrinos, iar altă parte din ele sunt hiper-ventilate atât prin mecanismul dezlipirii alveolare, cât și prin vibrația bronhiolilor deschise brusc secundar gradientilor presionali. Crepitația de întoarcere este mai sonoră, mai groasă, mai umedă datorită conducerii mai bune a sunetului prin parenchimul pulmonar parțial indurat. Similar crepitației de inducere are topografie constantă, nu se modifică la schimbarea poziției corpului, nu dispăre la respirația profundă și se poate accentua după tuse. Dar mobilizarea prin tuse a exsudatului intraalveolar fluidificat de către enzimele proteolitice până la nivelul bronhiolilor poate condiționa asocierea ralurilor buloase mici sau mijlocii, care pot diminua (sau chiar dispărea) după tuse.

În fibroza pulmonară interstițială alveolele sunt afectate fie prin invazia elementelor celulare, fie prin fibrozare. Apariția crepitației se explică prin gradienti presionali mai mari în regiunile pulmonare lezate față de cele neafectate, produși de deschiderea inspiratorie mai tardivă a bronhiolilor din porțiunile pulmonare mai rigide din fibroză. Este o crepitație fină, superficială, în apogeul inspirației, la început situată bazal, care poate dispărea la schimbarea poziției corpului și în inspir profund. În stadiile mai avansate crepitația apare mai devreme în inspir, se extinde spre câmpurile medii, ulterior și apicale, rămâne nemodificată la schimbarea poziției corpului.

Pneumopatiile interstițiale difuze fibrozante apar la acțiunea unor medicamente (nitrofurantoin, methotrexat), unor noxe chimice (metale grele), radiațiilor ionizante, prin hipersensibilizare (plămânul crescătorilor de păsări), în cadrul pneumoconiozelor minerale (azbestoza, silicoza), dar cel mai adesea cauza nu este cunoscută (pneumonită interstițială idiopatică sau în cadrul afecțiunilor de sistem ca sarcoidoza, artrita reumatoidă, scleroderma). La un pacient cu expunere confirmată la azbest crepitația este considerată un semn precoce al afecțiunii pulmonare, iar extinderea zonei de auscultație crește proporțional expunerii la noxă.

Crepitația poate fi percepută în atelectazia pulmonară și se produce prin deschiderea bruscă a bronhiolilor și a alveolelor adiacente. Este de tonalitate înaltă, se aude la apogeul inspirului, este în dependență de poziția corpului (se aude pe regiunile pulmonare dependente) și se poate modifica la tuse. Datorită transmiterii slabe spre suprafața cutiei toracice crepitația din atelectazie se modifică semnificativ chiar la deplasări minime ale stetoscopului.

Crepitația se mai poate întâlni în congestiile pulmonare pasive din insuficiența cardiacă și în edemul pulmonar nehemodinamic, în infarctul pulmonar, în bronhopneumonii, în tuberculoză.

### Frotația pleurală

*Frecăturile pleurale (frotația pleurală)* sunt zgomote supraadăugate audibile superficial ("se produce sub ureche") cu caracter discontinuu, intermitent, neinfluențate de tuse, percepute în ambii timpi ai respirației (uneori mai bine sau exclusiv în inspir), frecvent însoțite de junghi toracic.

Frecătura pleurală poate fi *fină* (se aseamănă cu sunetul din frecarea unei bucăți de mătase) sau *groasă* (asemănător zgomotului din frecarea a două bucăți de piele proaspăt tăbăcită, sau zgomotului pașilor pe zăpadă). Frecătura pleurală groasă uneori se poate percepe prin palpare.

Apare prin frecarea celor două foițe pleurale modificate prin inflamație (depuneri de fibrină) sau impregnare canceromatoasă. Se ascultă pe regiuni limitate, intensificându-se la apăsarea pâlnicii stetoscopului și la înclinarea contralaterală a toracelui. Diminuarea frecării foițelor pleurale prin regresivitatea fenomenelor de inflamație sau prin acumularea de lichid intrapleural duce la diminuarea sau dispariția pe anumite zone. Zona de elecție pentru ascultație este regiunea interesată a pleurei, dar intensitatea este maximă în caz de implicare a porțiunilor bazale (amplitudinea crescută a mișcărilor respiratorii).

Spre deosebire de alte zgomote respiratorii supraadăugate frecătura pleurală persistă la imitarea respirației fără ventilație (nasul și gura fiind închise) și la mișcările toracelui cu respirația oprită, datorită deplasării foițelor pleurale în timpul acestor manevre. Se va diferenția de crepitație (care se aude doar în inspir) și de raluri (se modifică după expectorații).

### Stridorul

*Stridorul (cornajul)* reprezintă un sunet foarte intens și muzical, cel mai adesea perceptibil și la distanță, produs de obstrucția căilor aeriene superioare (mai frecvent prin îngustarea glotei în spasmul și edemul mucoasei laringiene). Tipic se aude în inspir, prezența pe tot ciclul respirator semnălând o obstrucție mai severă. Are un caracter șuierător cu inspirul dificil și prelungit, de obicei se asociază cu tiraj și dispnee de tip bradipneic. În obstrucțiile mai puțin semnificative se poate percepe doar cu ajutorul stetoscopului (mai puternic pe gât decât pe torace).

Apare în laringite acute, edem glotic, tumori laringiene, crup difteric, dar și în stenoze traheale prin corpi străini, adenopatii, tumori sau gușă, în tusea convulsivă.

## Fenomene stetoacustice rare

*Succuslunea hipocratică* ("zgomotul de glu-glu") este zgomotul conflictului hidroaeric, care se poate uneori percepe pe hemitoracele afectat la bolnavii cu hidropneumotorax, dacă în timpul auscultației îi scuturăm-brusc de umeri.

"Zgomotul picăturii căzânde" se pretinde a fi auzit de asemenea în colecțiile pleurale mixte (hidropneumotorax). La trecerea pacientului din decubit în poziție verticală se poate uneori percepe sunetul produs de căderea picăturilor de lichid pleural din porțiunile superioare ale cavității pleurale.

# METODE COMPLEMENTARE DE EXPLORARE A APARATULUI RESPIRATOR

*Capitolul IV*

## EXAMENUL SPUTEI

Este un procedeu rapid, ieftin și lipsit de riscuri. Deja prin examen macroscopic se obțin date foarte importante din punct de vedere clinic: cantitatea, culoarea, mirosul, prezența sângelui *etc.*

Examenul microscopic (preparatul nativ și în multiple colorații) permite mai întâi de toate catalogarea materialului recoltat drept spută (conține celule din epiteliul bronșic și macrofage alveolare) sau salivă (celule scuamoase ale epiteliului bucal). Prezența globulelor roșii denotă o afecțiune, care în orice caz trebuie investigată mai departe. Sputa eozinofilică este caracteristică astmului alergic și parazitozelor pulmonare. Neutrofilele abundă în sputa purulentă și denotă afecțiuni inflamatorii (de obicei, de natură infecțioasă) bronhopulmonare. Macrofagele încărcate cu hemosiderină sugerează posibilitatea unui sindrom Goodpasture sau a stazei pulmonare avansate (spre exemplu, în stenoza mitrală strânsă), deși în număr sporit macrofagele încărcate cu hemosiderină se atestă și în sputa fumătorilor. Celulele neoplazice denotă malignitățile.

Dintre elementele necelulare cele mai importante sunt fibrele elastice (în formă de rețele fine, sinusoase, cu dublu contur; apar în abcesul pulmonar, gangrena pulmonară, tuberculoza cavitată), cristalele Charcot-Leyden (formațiuni octaedrice rezultate din distrucția eozinofilelor și caracteristice sputei astmaticului), spiralele Curchmann.



La pacienții care nu tușesc eșantioane de spută se pot obține prin inhalarea unor soluții cu acțiune ușor iritantă. Inducția sputei s-a dovedit deosebit de utilă la pacienții cu pneumonie din *Pneumocystis jiroveci* și la cei cu cancer pulmonar.

### **Examenul microbiologic al sputei**

Prin *bacterioscopie* (frotiul colorat Gram sau Ziehl-Neelsen) pot fi vizualizate microorganisme ca micobacteria tuberculozei, fungi, *Pneumocystis jiroveci*, multiple bacterii. Prin aplicarea pe frotiu a anticorpilor contra pneumococului se identifică acest patogen (reacția de umflare a capsulei).

Examenul bacteriologic al sputei (*sputocultura*) are valoare limitată din cauza contaminării destul de frecvente cu floră bacteriană orofaringiană, precum și în legătură cu faptul că unii germeni (micoplasme, clamidii, legionele, rikettsii, protozoare, germenii anaerobi) necesită o incubare îndelungată (6-8 săptămâni pentru micobacteria tuberculozei) pe medii speciale. Metoda cantitativă se practică rar, antibioticograma este utilă în infecțiile grave.

Semnificația diagnostică a detectării în spută a micobacteriei tuberculozei prin reacția de polimerizare în lanț încă nu a fost stabilită.

## **EXAMENUL MICROBIOLOGIC**

Rareori, în situații deosebit de dificile, obținerea eșantionelor reprezentative pentru însămânțarea pe mediul de cultură corespunzător se face (în serviciile specializate) prin aspirație transtraheală, lavaj bronhoalveolar, bronhoscopie cu periaj, aspirație percutană pe ac (pleurezie, abces cu topografie periferică). În infecțiile severe se indică hemocultura (de exemplu, în pneumoniile pneumococice este pozitivă în 30% cazuri).

În infecțiile cu germeni atipici sau virale se poate determina în plasmă titrul sporit sau în creștere de anticorpi specifici (prin ELISA, EIA, RFC).

În pneumoniile pneumococice și cele prin legionelă diagnosticul etiologic se poate face prin determinarea în urină a antigenilor specifici ai germenilor respectivi.

## **EXAMENUL RADIOLOGIC**

### **Radiografia toracică convențională**

Examenul radiologic al cutiei toracice constituie o metodă indispensabilă de investigare a pacientului suspectat de afecțiune respiratorie.

Metoda inițială, de bază, este *radiografia toracelui de ansamblu*, "de față" (poziția posteroanterioară - PA). Este parte obligatorie a examenului medical complet deoarece permite depistarea unor boli (carcinomul bronhopulmonar, tuberculoza etc.) în stadiile precoce.



Compararea cu clișeele precedente permite diferențierea dintre modificările "noi", progresive, și cele mai vechi, "fără dinamică", potențial ne semnificative. În alte afecțiuni frecvente (astmul bronșic, bronșita cronică) și o imagine toracică normală este de o mare semnificație clinică în sensul excluderii complicațiilor (infecțioase sau neinfecțioase).

Importanța radiografiei toracei de ansamblu este dată și de faptul că ea, de regulă, servește ca punct de plecare pentru alegerea celorlalte metode paraclinice de examinare, care sunt numeroase, laborioase și foarte costisitoare la ora actuală.

Alte avantaje ale metodei sunt accesibilitatea, costul relativ scăzut, iradierea ne semnificativă (echivalentă cu aproximativ 3 zile de expunere la radiațiile naturale), durata scurtă a examinării și valoarea de document.

După aprecierea calității tehnice a filmului se analizează cu atenție inima, mediastinul, câmpurile pulmonare, diafragma, țesutul subcutanat, carcasa osoasă.

**Mediastinul.** Traheea este situată central, dar poate devia ușor spre dreapta, în special în partea inferioară. Se observă toate arcurile de pe conturul cardiac. Indicele cardio-toracic trebuie să fie sub 50%. Dacă este prezentă lărgirea siluetei cardiace, se determină tipul ei (dilatarea ventriculului stâng, dilatarea ventriculului drept, dilatarea de atri, dilatarea "în carafă" etc).

Mediastinul poate fi lărgit în disecția de aortă, adenopatii hilare, hipertrofia timusului sau a glandei tiroide ectopice, în unele tumori.

**Hilurile** conțin arterele și venele pulmonare împreună cu ganglionii limfatici și căile aeriene.

Hilul stâng este mai sus decât cel drept (cu aproximativ 1 cm), dar de o opacitate egală. Hilurile pot fi trase în sus sau în jos de procese de fibroză sau atelectazie. Modificarea hilurilor are loc în tumori, adenopatii (tuberculoză, limfom, sarcoidoză, metastaze), staza pulmonară venoasă, hipertensiunea arterială pulmonară. Calcificările hilare sugerează tuberculoza sau silicoza.

#### *Câmpurile pulmonare*

**Hipertransparența pulmonară** se atestă în pneumotorace, bule emfizematoase, embolism pulmonar, hipertensiunea pulmonară, hiperinflația din BPCO.

**Opacitățile pulmonare** sunt de mai multe tipuri. Opacitățile difuze sunt imaginile radiografice cel mai greu de interpretat.

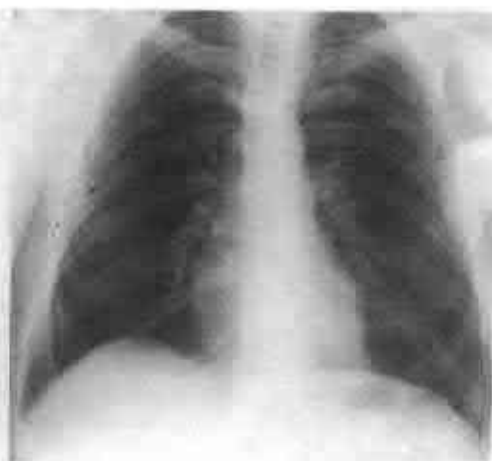


Fig. 4.1  
Radiografie toracică "de față".

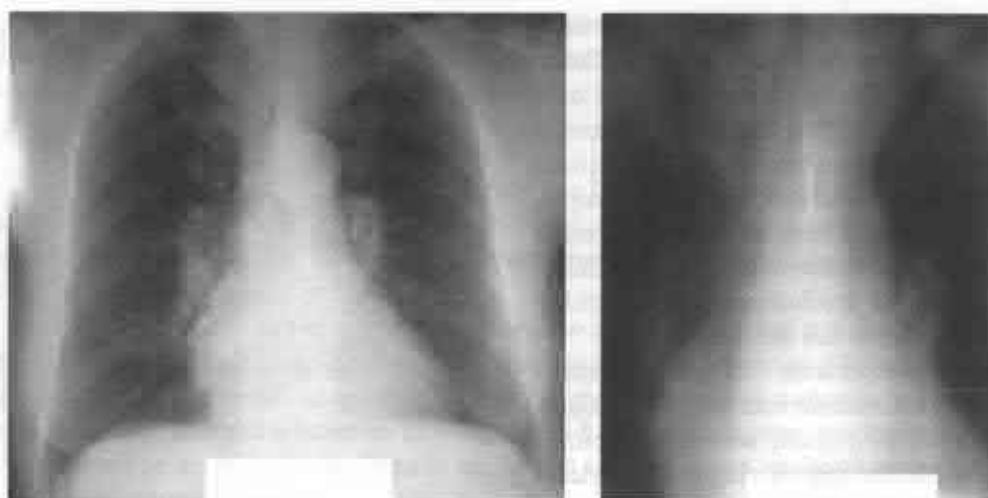


Fig. 4.2

Lărgirea mediastinului superior cauzată de mărirea glandei tiroide ectopice

**Diafragul.** Situat la coasta a VI-a ( $\pm 1$  coastă) anterior sau la coasta a IX-a ( $\pm 1$  coastă) posterior; poate fi situat mai jos în hiperinflație (astm bronșic, emfizem). Hemidiafragul drept este, de obicei, mai înalt decât cel stâng cu aproximativ 3 cm. Ridicarea anormală a unui hemidiafragm se observă în paralizia nervului frenic, în micșorarea de volum a plămânului respectiv, în pleurezia subpulmonară, abces subfrenic, hepatomegalie.

Unghiurile costofrenice trebuie să fie ascuțite și evidente (apar șterse în caz de hiperinflație sau dacă conțin lichid).

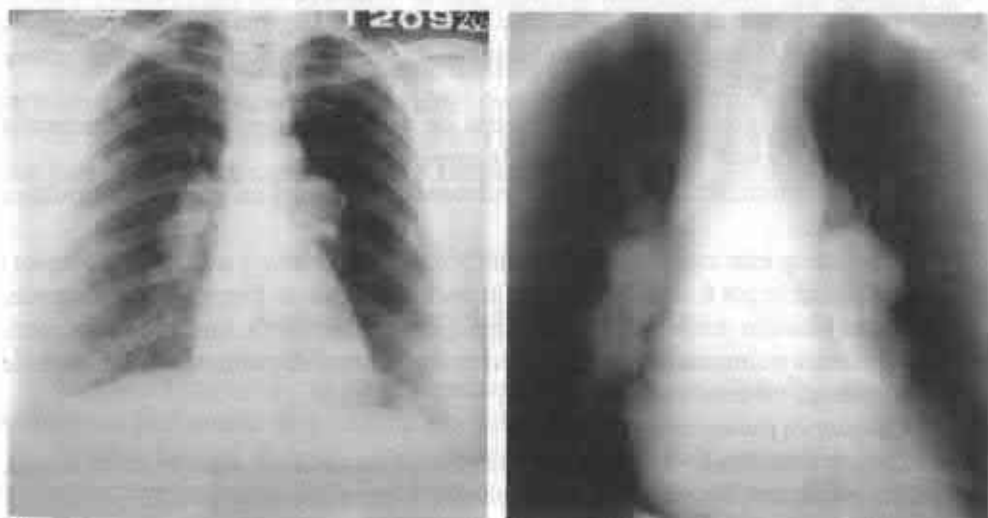


Fig. 4.3

Adenopatie hilară în sarcoidoză.

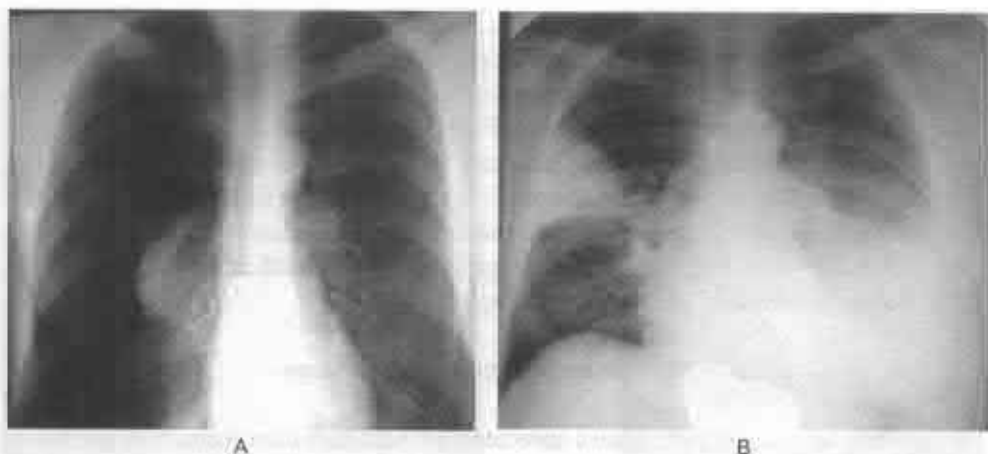


Fig. 4.4

- A - Hipertransparență pe dreapta determinată de pneumotorax, opacitatea situată parahilar și marginea dreaptă a cordului reprezintă plămânil colabată.
- B - Opacitate în câmpul pulmonar superior pe dreapta, intensitate costală, contur clar, bine delimitată (segmentul 6). Pe stânga opacitate de intensitate costală, contur imprecis, limite șterse, sinusul costo-diafragmal stâng obliterat (colecție lichidiană).

### Alte incidente

Examenul în poziția laterală ( $90^\circ$ ) dreaptă și în special stângă (*profilul drept, profilul stâng*) este foarte util în depistarea, diferențierea și aprecierea întinderii proceselor din parenchimul pulmonar, din pleură sau mediastin. De aceea, clișeul de profil stâng se face neapărat împreună cu clișeul de față.

Examenul în decubit lateral stâng sau drept ("*laterograma*") permite depistarea epansamentelor pleurale neînchistate și a colecțiilor gazoase mici, care se pot omite pe clișeul de față.



Fig. 4.5  
Radiografia în decubit lateral stâng atestă colecția lichidiană pleurală.

Radiografia *in inspir forțat și în expir forțat* este foarte utilă în examinarea pacienților cu emfizem pulmonar, cu paralizie de diafragm, cu pneumotorace mic și pentru demonstrarea fenomenelor de *air trapping* poststenotic (obstrucție prin corp străin).

Examenul *în hiperlordoză* (poziția Fleischner) proiectează claviculele mai sus de apexuri și schimbă poziția altor structuri osoase față de parenchimul pulmonar. Prin aceasta se face util în leziunile apicale suspecte de tuberculoză, cancer *etc.*

Unii specialiști consideră mai indicată pentru aceste cazuri *tomografia convențională*, pe cînd în țările unde tomografia computerizată este pe larg accesibilă, tomografia convențională nici nu se mai aplică.

### Metode radiologice suplimentare

*Radioscopia* este utilă pentru aprecierea pulsatilității unor formațiuni (de natură vasculară), a mișcărilor diafragmului și pentru ghidarea unor astfel de intervenții ca biopsia pulmonară transtoracică sau transbronșică. Se poate defini dacă o opacitate ține de coastă sau pleură, sau dacă este situată în parenchim. Poate face diferența între un plămân hipertransparent prin emfizem (mediastinul deviat în expirație către plămânul sănătos) sau prin obstrucție unilaterală de arteră pulmonară (mediastinul nu-și modifică poziția).

*Radiografia cu raze dure* este indicată pentru disocierea unor opacități complexe (exemplu: mediastinul), pentru vizualizarea porțiunilor pulmonare acoperite în mod normal de diafragm și inimă, a nodulilor, peste care se suprapune imaginea unei coaste, a cavităților situate în interiorul unor opacități masive parenchimatose (atunci cînd nu este accesibilă tomografia plană sau CT).

*Radiofotografia* (RFM - radiofotografia medicală) este utilizată în special ca *screening* pentru afecțiuni cu incidență crescută (tuberculoza pulmonară).

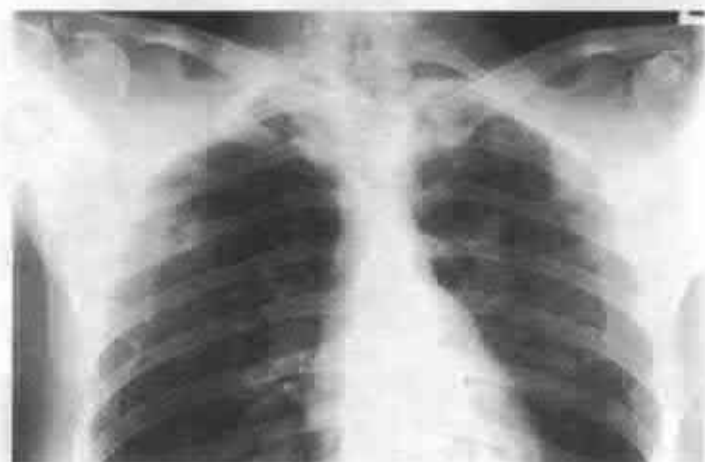
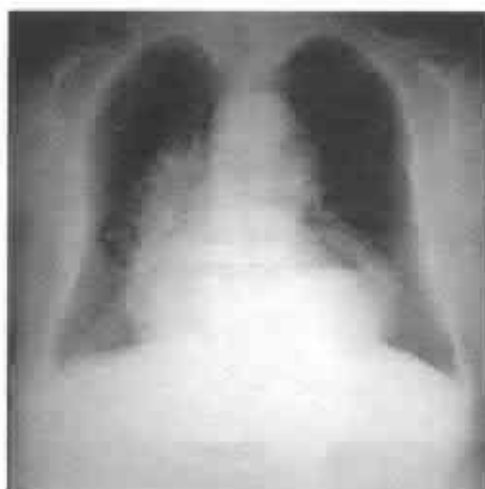
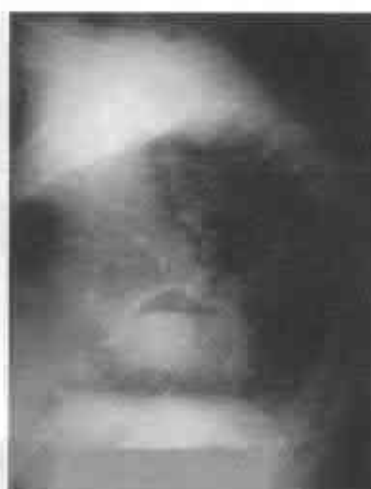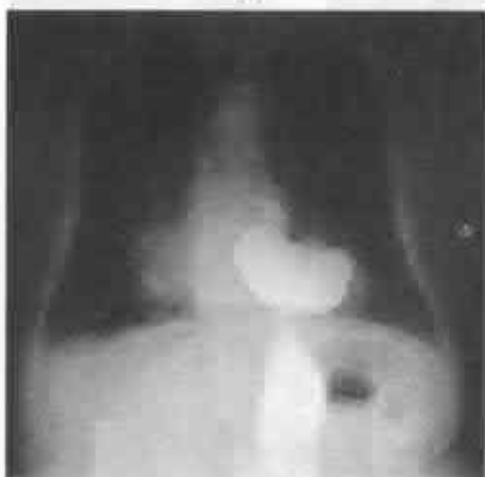Fig. 4.6  
Radiografie toracică în lordoză.



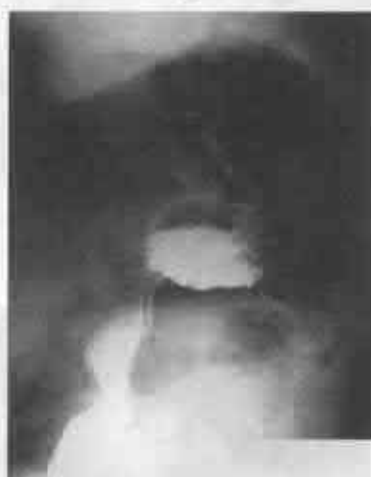A



B



C



D

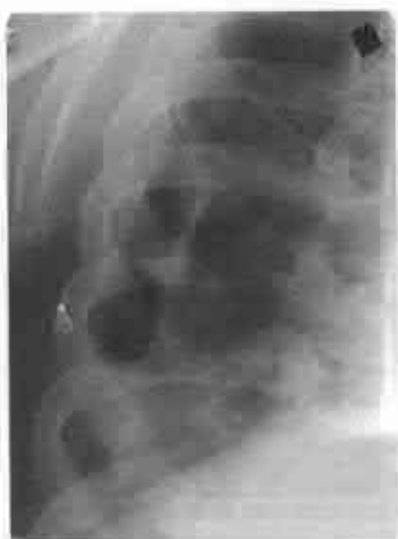Fig. 4

A, B - radiografia cu raze dure în incidență postero-anterioară și laterală stângă în scopul evidențierii hipertransparenței determinată de hernie diafragmatică (alunecarea stomacului în cavitatea toracică) pe fondul opacității cordului.

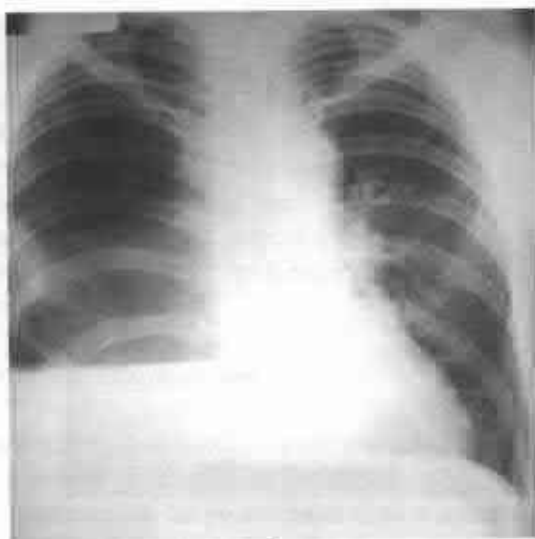
C, D - Examenul baritat confirmă prezența defectului diafragmatic și prezența stomacului în cavitatea toracică.

*Radiografia digitală* folosește în locul filmului radiografic o peliculă fină de silicon ce integrează o rețea de fotodiode.

*Tomografia convențională (plană)*. Obținerea secțiunilor se bazează pe fenomenul denumit paralaxis. Indicații sunt necesitatea examinării unor formațiuni mediastinale sau nodulilor pulmonari în condițiile inaccesibilității CT.



A



B

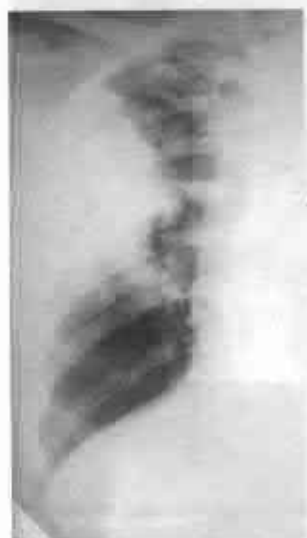


Fig. 4.8

Categorii semiologice.

A - hipertransparență, B - imagine mixtă, C - opacitate.

*Examenul baritat* se aplică pentru diagnosticarea unor leziuni esofagiene sau gastrice ce pot implica și aparatul respirator (acalazia, diverticuli esofagieni, hernii hiatale, reflux gastroesofagian).

*Bronhografia* (vizualizarea bronhiilor prin introducerea substanței de contrast) este rezervată examenului preoperator la bolnavii cu bronșiectazii.

## Modificări radiologice elementare

În fața unui film radiologic cu modificări patologice se descriu leziunile după cum urmează:

1. categoria semiologică: opacitate, hipertransparență, imagine mixtă;
  2. sediul: parietal, pleural, mediastinal, pulmonar (parenchimos), diafragmal;
  3. modificări însoțitoare (de vecinătate sau la distanță): împingere, tracțiune.
- Fiecare categorie semiologică prezintă particularități descriptive.

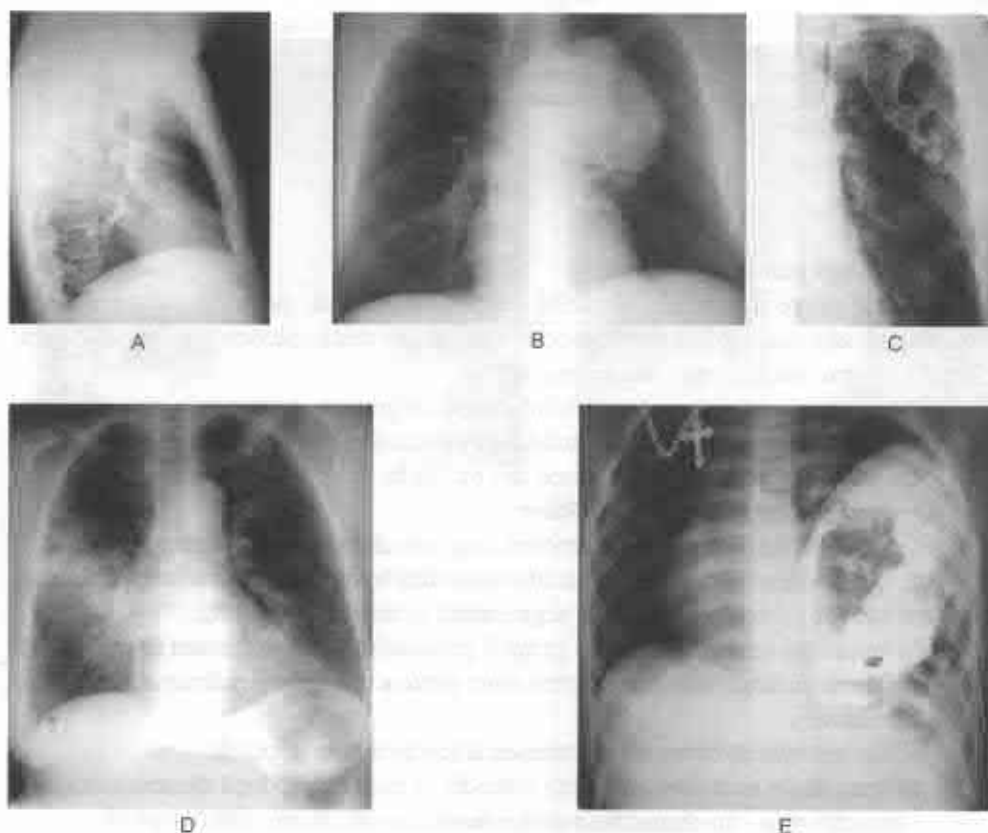
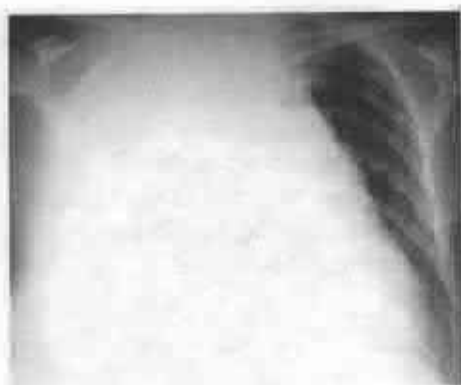

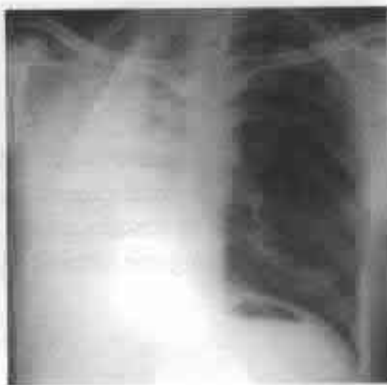Fig. 4.9

În funcție de sediul leziunii, deosebim: A - opacități parietale (alice), B - opacități mediastinale (limfom), C - opacități pleurale (calcificarea pleurei - sechele posttuberculoase), D - opacități parenchimotoase (pneumonie), E - diafragmale (ruperea hemidiafragmului stâng cu pătrunderea organelor abdominale în cavitatea toracică)





A



B

Fig. 4.11.

Modificările înseșiitoare sunt produse de leziuni cu întindere mare și pot fi reprezentate de deplasări ale formațiunilor anatomice situate la periferia câmpurilor pulmonare: prin împingere (A - colecție lichidiană pe dreapta cu deplasarea organelor mediastinale spre stânga) sau tracțiune (B - stare după pneumonec-tomie pe dreapta cu deplasarea organelor mediastinale spre dreapta).

### Opacități patologice

Sediul poate fi peretele toracelui, cavitatea pleurală, parenchimul pulmonar, mediastinul sau diafragma. Sunt necesare cel puțin două incidențe perpendiculare între ele pentru precizarea sediului opacității.

Pentru opacitățile situate intrapulmonar se va preciza apartenența la un teritoriu funcțional (lob, segment), folosind incidența standard și cea laterală.

Ca număr opacitățile pot fi unice sau multiple.

Forma și dimensiunile opacităților:

1. Opacitățile întinse ocupă teritorii largi ale câmpului pulmonar. Variante:

a) opacitățile sistematizate traduc afectarea unui teritoriu funcțional al plămânului, segment sau lob (sinonim: opacitate segmentară și respectiv lobară);

b) opacități nesistematizate - proprii proceselor, care interesează mai mulți lobi, un plămân în întregime sau cea mai mare parte a unui câmp pulmonar (sinonim: opacități masive).

2. Opacitățile circumscrise interesează teritorii mici și pot fi:

a) opacitățile nodulare au formă rotundă, la rândul lor, după dimensiuni:

- punctiforme - cu diametrul sub 1,5 mm;

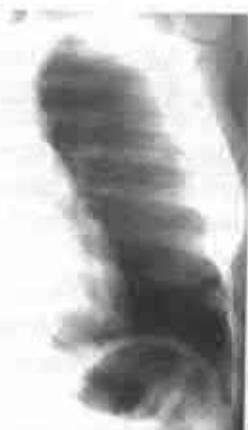- micronodulare - cu diametrul 1,5-10 mm (sunt incluși și nodulii miliari cu diametrul 1,5-3 mm);

- macronodulare - cu diametrul între 1-3 cm.

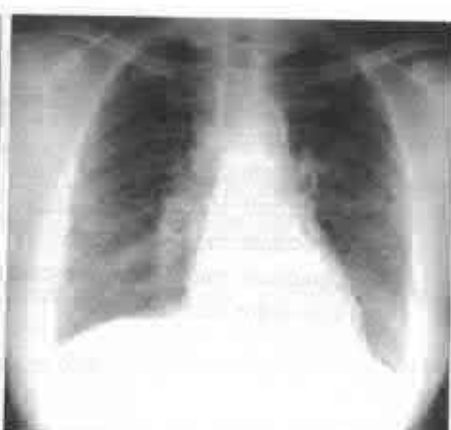Opacitățile rotunde cu diametrul > 3 cm sunt denumite mase pulmonare.

Fig. 4.11

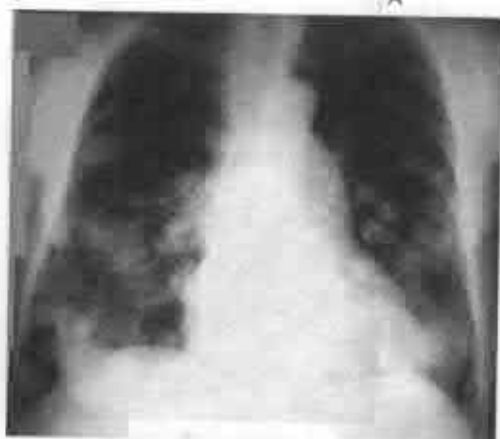Opacități nodulare  
punctiforme (A),  
micronodulare (B),  
macronodulare (C)  
și masă pulmonară (D).



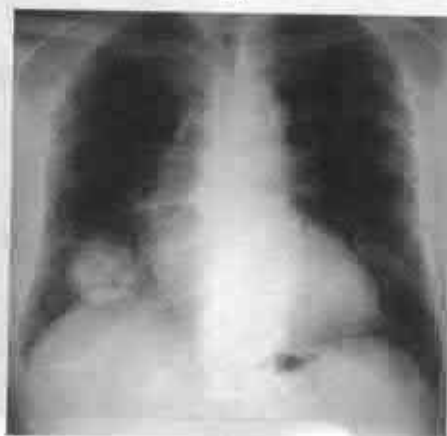A



B



C



D

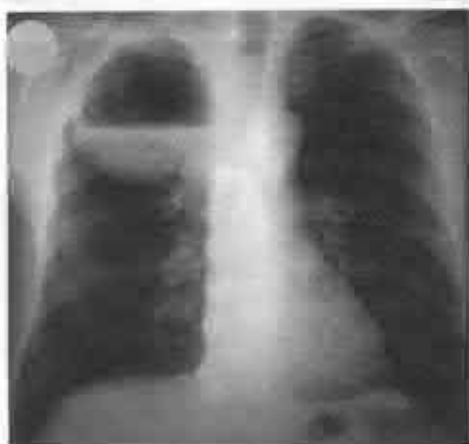- b) opacitățile *liniare* au următoarele particularități:
- opacitățile liniare interstițiale au aspectul accentuării desenului vascular, imagini reticulare sau linii Kerley A, B, C și D;
  - opacități liniare parenchimotoase;
  - opacități liniare pleurale.

c) opacități *inelare*.

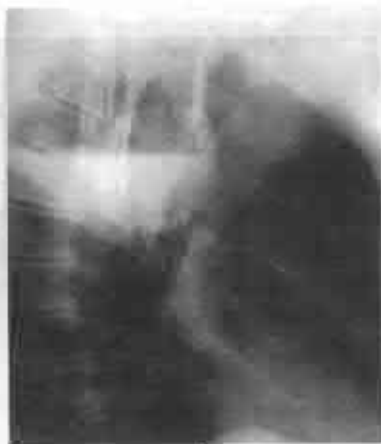*Conturul* opacității poate fi net, difuz, infiltrativ, cu prelungire în hil.

*Intensitatea* opacităților se apreciază, folosindu-se ca etalon intensitatea unui arc costal anterior:

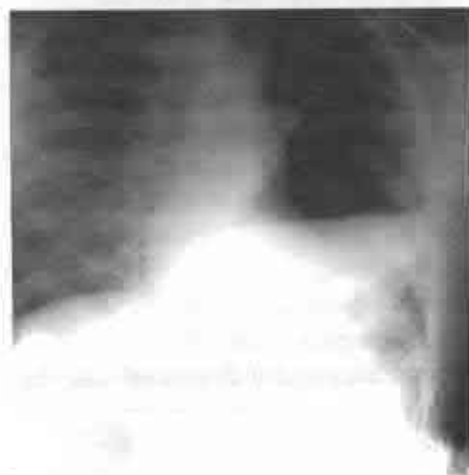
- a) opacitate de intensitate foarte slabă (voalul);
- b) opacitate slabă (subcostală);
- c) opacitate medie (costală);
- d) opacitate mare (supracostală);
- e) opacitate metalică.



A



B



C

*Fig. 4.12*

Imagini mixte: A, B - cavitate în parenchimul pulmonar (abces pulmonar în lobul superior pe dreapta).  
C - colecție hidroaerică în cavitatea pleurală pe stânga (hidropneumotorax).

*Structura opacității poate fi omogenă sau neomogenă.*

*Modificările însoțitoare, de vecinătate sau la distanță pot fi:*

- retractile - opacități de obicei întinse, soldate cu retracția formațiunilor anatomice situate la periferia câmpurilor pulmonare (organe mediastinale, diafragm, coaste), traducând prezența unui proces atelectatic sau fibros;

- expansive - opacități însoțite de împingerea formațiunilor sus-numite, fiind proprii unor procese proliferative și revărsatelor lichidiene în cantitate mare.

*Evoluția opacităților:*

- opacitatea care scade în dimensiuni, sub tratament sau spontan, este mai probabil un proces inflamator;

- opacitățile fără creștere sau cu o creștere foarte lentă sunt procese tumorale benigne;

- opacitățile care cresc rapid sunt de obicei expresia tumorilor maligne.

Trebuie știut de asemenea că în cazul unor procese inflamatorii (pneumonii, în special cu micoplasmă) modificările radiologice persistă (circa 4-6 săptămâni) după remisia tabloului clinic.

### ***Hipertransparente***

Hipertransparentele sunt exprimate radiologic prin accentuarea transparenței pe o întindere variabilă, traducând o creștere a cantității de aer sau o reducere a țesuturilor.

După teritoriul ocupat ele pot fi:

1. Difuze (unilaterale ori bilaterale); în funcție de mecanismul etiopatogenetic implicat se disting:

a) prin hiperinflație;

b) prin reducerea patului vascular;

c) acumularea de aer în cavitatea pleurală;

d) leziuni parietale.

2. Circumscrise (localizate) cu formă și dimensiuni variabile:

- rotunde sau ovalare;

- liniare sau în bandă.

### ***Imagini mixte***

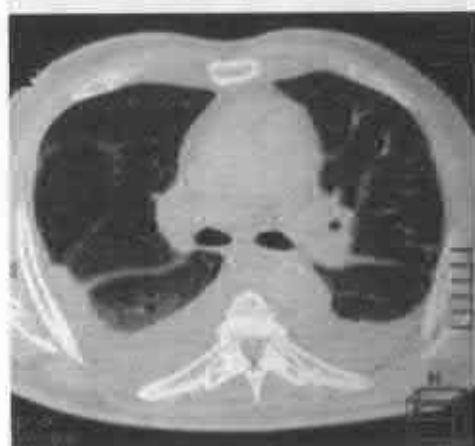Imaginile mixte sunt exprimate prin zone hipertransparente și opace în cadrul aceleiași imagini patologice. Traduc de obicei prezența de aer și lichid într-o cavitate formată în parenchimul pulmonar sau în cavitatea pleurală, realizând imaginea hidroaerică. Zona opacă este situată inferior, iar cea hipertransparentă superior, limita dintre cele două fiind liniară, perfect orizontală sau sub formă de menisc.

## TOMOGRAFIA COMPUTERIZATĂ

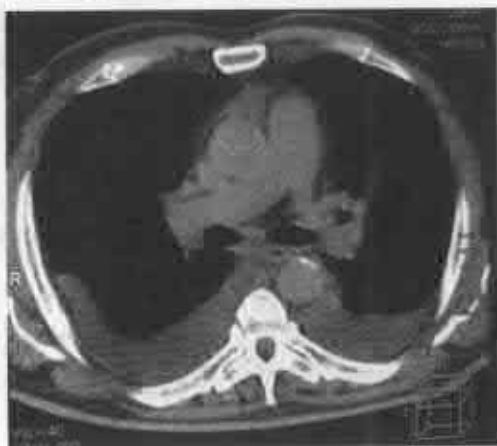În unele țări examenul radiologic "standard" (de rutină) în afecțiunile respiratorii cuprinde o radiografie convențională de față și o TC. Odată cu aplicarea aparatelor cu o putere de rezoluție mai mare, a metodei spiralate de tomografie performanța tomografiei computerizate a sporit mult, în special, în depistarea și aprecierea sindromului pulmonar interstițial, a leziunilor bronșice.

Tomografia computerizată este extrem de folositoare în examinarea pacienților cu *neoplazii bronhopulmonare*. Ea permite:

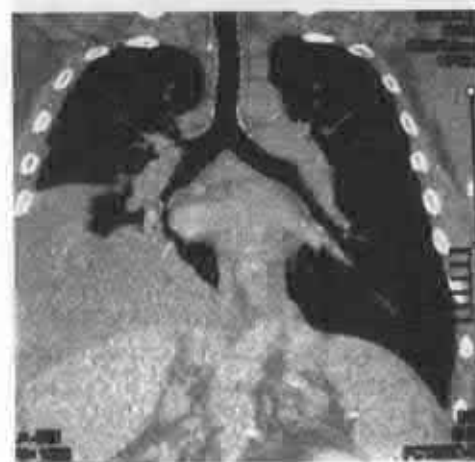- evidențierea extensiei tumorale la mediastin sau la pleură;
- depistarea metastazelor pulmonare controlaterale (capacitatea de rezoluție este de 2 mm față de 6 mm în radiografia convențională):



A



B



C

Fig. 4.13

Tomografie computerizată spiralată.

- A - fereastra parenchimatooasă, secțiune transversală; se evidențiază colecții lichidiene pleurale bilaterale, precum și modificările la nivelul parenchimului pulmonar cu prezența opacităților în sticlă mată în porțiunile declive determinate de hipoventilarea acestor zone prin compresie, pătrunderea lichidului în scizurile interlobare;
- B - fereastra mediastinală, secțiune transversală la același nivel ca și în imaginea A; se remarcă vizualizarea mai bună a structurilor mediastinale: aorta ascendentă, aorta toracică cu leziuni aterosclerotice calcificate, arterele pulmonare proeminente; leziunile la nivelul parenchimului pulmonar nu se vizualizează;
- C - reconstrucție tridimensională în secțiune coronară.

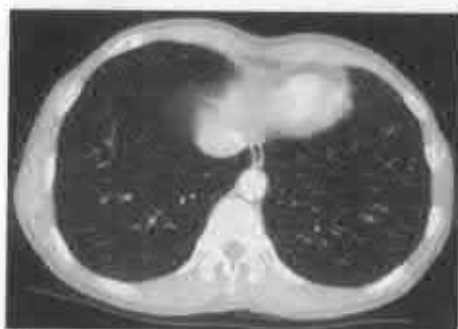

Fig. 4.14  
Tomografie computerizată.  
Aspect normal al parenchimului pulmonar  
fereastra parenchimatosa.

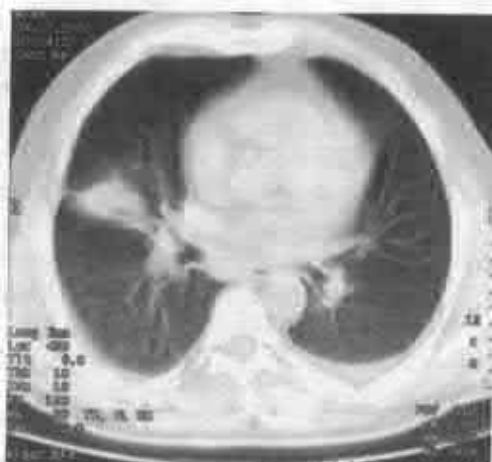
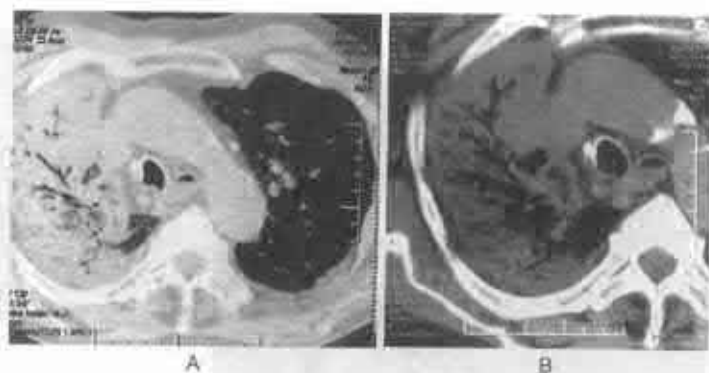


Fig. 4.15  
Tomografie computerizată.  
Metastaze pulmonare bilaterale din cancer  
de colon.  
Se observă atingerea pleurală pe dreapta.

- depistarea metastazelor hepatice, cerebrale, osoase și, în special, în suprarenale (în 30% cazuri de cancer bronhopulmonar).

La pacienții cu opacități pulmonare circumscrise solitare TC permite aprecierea caracterului omogen sau neomogen al nodulului și prognozarea malignității prin densitometrie (la o densitate de peste 200 UH caracterul benign este foarte probabil).



Tomografie computerizată. Imagine HRCT în fereastra parenchimatosa (A) evidențiază sindrom de condensare a lobului superior pe dreapta, prezența bronhogramei aeriice și alveogramei aeriice, determinate și în fereastra mediastinală (B), dar cu o vizualizare mai bună a structurilor mediastinale: calcificările ganglionilor limfatici paratraheali, calcificările plăcilor aterosclerotice la nivelul crosii aortice.

Examenul TC al *pleurei și peretelui toracic* permite evidențierea plăcilor pleurale hialine și a calcificărilor pleurale în azbestoză, depistarea mezoteliomului malign, depistarea colecțiilor pleurale lichidiene mici.

Permițând depistarea *modificărilor structurale bronșice* (îngroșarea peretelui bronșic, dilatări de lumen, deformări etc.) tomografia computerizată este considerată actualmente o *alternativă neinvazivă pentru bronhografie*.

*La pacienții cu emfizem*, TC permite evidențierea perfectă a distrujecțiilor parenchimului, cu precizarea tipului de emfizem (panlobular, centrolobular, paracicatricial).

Tehnica modernă permite evidențierea tomografică a *leziunilor pulmonare interstițiale*.

TC este folosită și pentru *ghidarea biopsiei percutane transtoracice* într-un nodul pulmonar sau într-o masă mediastinală.

TC rapidă a toracelui combinată cu injectarea rapidă a substanței de contrast (*angioscanner*) vizualizează excelent arborele arterial. Metoda poate înlocui angiografia.

### ANGIOGRAFIA

Prin cateterizarea inimii drepte se poate măsura cu precizie presiunea în artera pulmonară, însă în practică sunt suficiente datele măsurătorii indirecte prin dopplerografie.

*Presiunea pulmonară blocată* (măsurată cu cateterul flotant Swan-Ganz) este utilă în diferențierea edemului pulmonar cardiogen de edemul pulmonar lezional (nehemodinamic).

*Angiografia arterei pulmonare* se face cel mai des în tromboembolismul pulmonar; la fel este foarte importantă în depistarea unor anomalii (agenezie, anevrisme arteriovenoase).

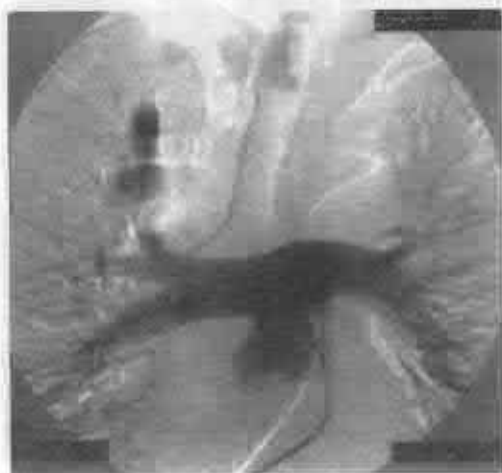

Fig. 4.17  
Angiografie pulmonară.



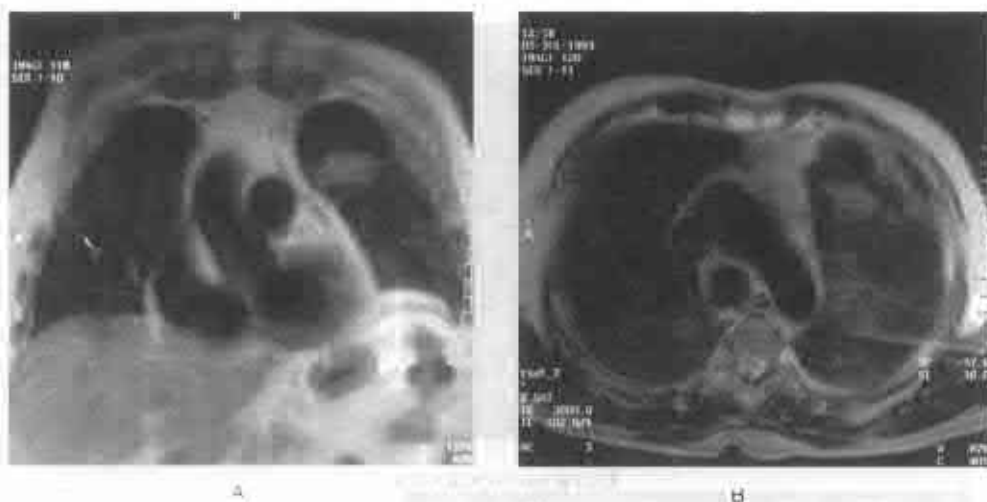

Fig. 4.18

Tomografie prin rezonanță magnetică nucleară.

A - secțiune coronară;

B - secțiune transversală. Zonă de modificare patologică a semnălității (hiperintensitate în regimul T<sub>2w</sub>) în lobul superior stâng din fibroză postinflamatorie.

Suspiciunea de anevrism arteriovenos, care cauzează hemoptizii importante, poate necesita *arteriografia arterei bronșice*.

*Aortografia*, de obicei, este necesară la suspiciunea unei *secestrări pulmonare*.

*Flebografia* poate contribui la diagnosticul diferențial sau la rezolvarea (prin *cavografie* cu amplasarea de filtre speciale în vena cavă inferioară) unui caz de cord pulmonar cronic de origine vasculară.

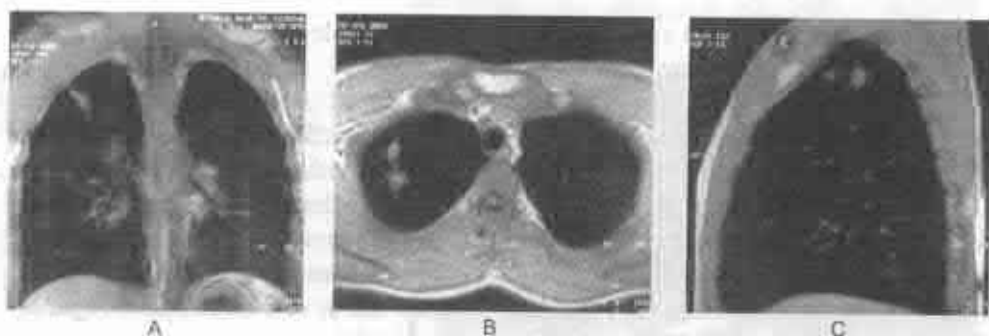

Fig. 4.19

Tomografie prin rezonanță magnetică nucleară.

A - secțiune coronară; B - secțiune transversală; C - secțiune sagitală.

Zone focalizate cu semnălitatea modificată patologic (hiperintensitate în ambele regimuri de examinare) în S<sub>2</sub> pe dreapta din tuberculoză.

## TOMOGRAFIA PRIN REZONANȚĂ MAGNETICĂ NUCLEARĂ

Este deosebit de utilă în:

- aprecierea expansiunii locale a unui cancer apical (Pancoast);
- explorarea mediastinului, hilurilor și traheii (în special, tumori ale mediastinului posterior, stenoze traheale și expansiuni neoplazice în venele cave *etc.*);
- explorarea diafragmului;
- explorarea vaselor mari și a cordului.

Față de tomografia computerizată în examinarea leziunilor pulmonare parenchimotoase (modificări structurale de bronhii, leziuni interstițiale) tomografia prin rezonanță magnetică nucleară este incomparabil inferioară, deoarece prin RMN plămânul în genere nu se vizualizează.

## ULTRASONOGRAFIA

Ultrasonografia este foarte utilă pentru examenul pacienților cu *leziuni pulmonare nodulare* în vederea depistării eventualei tumori primare la un cost mai jos decât cel al tomografiei computerizate. La pacienții cu *neoplazii bronhopulmonare* avansate examenul ultrasonor uneori permite depistarea metastazelor la distanță (hepatice, suprarenaliene *etc.*).

În afecțiunile bronhopulmonare cronice ecocardiografia decelează hipertrofia ventriculului drept și dilatarea inimii drepte.

*Dopplerografic* se poate evidenția și cuantifica hipertensiunea și regurgitarea pulmonară, precum și insuficiența tricuspidiană relativă.

## Ecografia toracelui

Indicația principală este depistarea patologiei pleurale:

- decelarea epansamentelor pleurale minime;
- detectarea epansamentelor pleurale închistate;
- localizarea precisă a colecției pleurale și ghidarea puncției diagnostice sau curative.

Indiferent de natura conținutului (transsudat, exsudat, sânge, limfă) colecția lichidiană pleurală generează o arie transsonică supradiafragmatică, bine delimitată, cu margini ecogene, determinate de foiele pleurale (*figura 4.20*). Pe secțiuni sagitale colecțiile pleurale apar ca și arii triunghiulare cu baza pe diafragm. Abateri de la această regulă se constată la colecțiile închistate sau la cele cu conținut bogat în fibrină, caracteristice prin aderențe pleurale (*figura 4.21*).

Ecografia toracelui se mai aplică pentru evaluarea:

- mobilității diafragmatice;
- hemitoracelui opac radiologic;
- consistenței și raporturilor unor tumori pulmonare în contact cu peretele toracic.

Fig. 4.20

Examen ultrasonor în colecție lichidiană pleurală liberă.

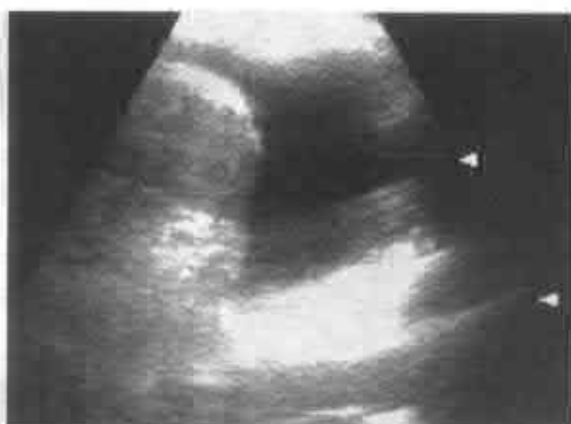


Fig. 4.21

Examen ultrasonor în colecția lichidiană pleurală închisată.

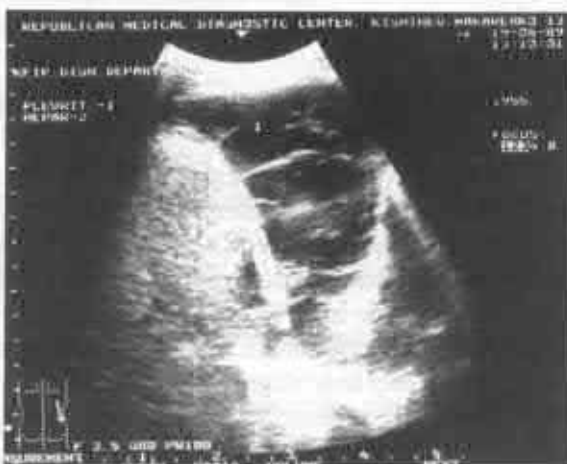
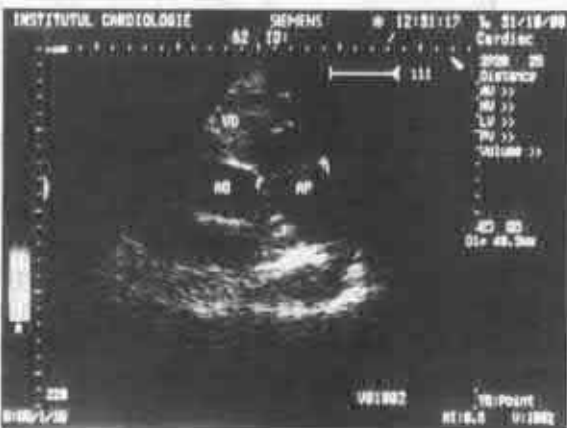
Fig. 4.22

Ecocardiografie bidimensională la un pacient cu cord pulmonar cronic.



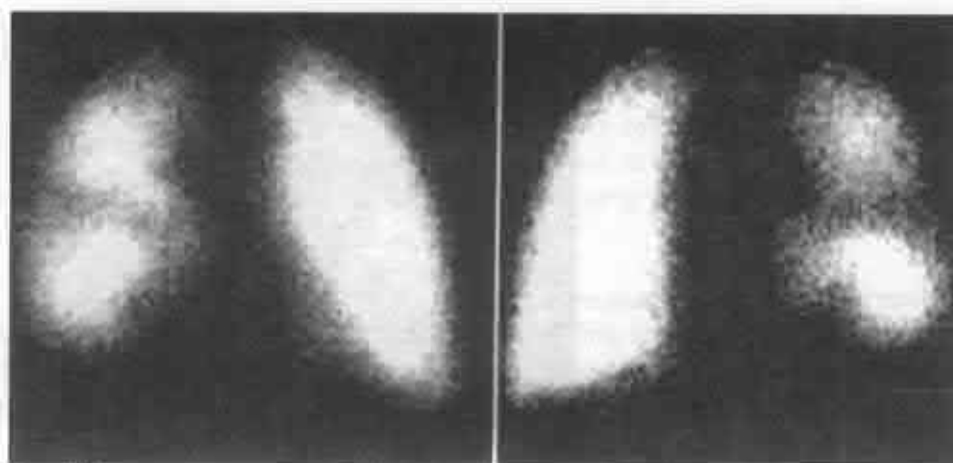


Fig. 4.23  
Scintigrafie pulmonară.

## EXPLORAREA CU RADIONUCLIZI

Indicația principală pentru explorarea cu radionuclizi este tromboembolismul pulmonar. După efectuarea *scintigrafiei pulmonare de ventilație* (vizualizarea plămânilor prin inhalarea de  $^{133}\text{Xe}$ ), la un interval de timp se vizualizează plămânii prin administrarea intravenoasă a macroagregatelor de albumină (sau a microsferelor de albumină) marcate cu  $^{99m}\text{Tc}$ , care se repartizează prin vasele pulmonare - *scintigrafia de perfuzie*. Zona afectată de embolul pulmonar apare ca un "focar rece".

Focare reci la scintigrafia de perfuzie pot apărea și la bolnavii cu astm bronșic, bronșită cronică, pneumofibroză *etc.* însă, în aceste situații, se observă și un defect de ventilație pe aceeași zonă (focar rece la scintigrafia cu  $^{133}\text{Xe}$ ) - spre deosebire de tromboembolismul pulmonar, în care zona neperfuzată continuă să fie ventilată.

În unele centre scintigrafia pulmonară (de ventilație și de perfuzie) se efectuează în *evaluarea funcțională preoperatorie* a bolnavilor cu cancer bronhopulmonar, modificări buloase extinse *etc.*

## EXPLORAREA ENDOSCOPICĂ

### Laringoscopia

*Laringoscopia directă* - vizualizarea laringelui prin endoscop cu fibre optice sau cu ajutorul laringoscopului trecut prin cavitatea bucală și orofaringe - de obicei, este precedată de o procedură mai simplă - laringoscopia indirectă cu ajutorul oglinzilor. Permite depistarea stricturilor, corpiilor străini, a leziunilor tumorale și a paraliziiilor de coarde vocale prin leziune de nerv laringeal recurent (adenopatii hilare, cancer *etc.*)

## Bronhoscopia

Se face după anestezie locală la nivelul nazofaringelui și laringelui.

Se vizualizează direct arborele traheobronșic cu ajutorul bronhoscopului cu fibre optice (BFO) sau al bronhoscopului rigid.

Prin intermediul *bronhoscopului cu fibre optice* se pot vizualiza bronhiile până la nivel subsegmentar.

Trecând prin bronhoscop pensa de biopsie, cateterul sau peria se poate face *biopsia pulmonară transbronșică, periajul sau aspirația secrețiilor* pentru culturi sau examinări citologice din cele mai periferice sectoare ale parenchimului pulmonar (pentru a evita trecerea la pleură și pneumotoraxul, este necesar ghidajul fluoroscopic în cazul biopsiei leziunilor distale).

Fragmentul de parenchim pulmonar prelevat prin biopsia transbronșică poate fi suficient pentru depistarea sarcoidozei sau leziunilor maligne, însă este, de obicei, prea mic pentru a permite diagnosticarea leziunilor pulmonare interstițiale.

Bronhoscopia prin BFO se mai aplică pentru:

- înlăturarea secrețiilor bronșice la bolnavii slăbiți sau la cei cu atelectazie cu dopuri de secreții;

- obstrucția ariilor pulmonare sângerânde cu cateter special la pacienții cu risc operator sporit;

- extragerea corpurilor străini de dimensiuni mici;

- lavajul pulmonar, inclusiv pe sectoare separate;

- aspirația transtraheală pe ac a ganglionilor limfatici paratraheali și subcarinali (pentru stadializarea carcinomului pulmonar).

Bronhoscopia prin *bronhoscopul rigid* este rezervată cazurilor, când lumenul BFO este insuficient: extragerea corpurilor străini de dimensiuni mari, chirurgia cu laser *etc.*

Complicații ale bronhoscopiei: laringospasmul, aritmiile cardiace (în special, stopul cardiac la astmatici), hemoragia (secundar biopsiei sau din leziuni ale mucoasei produse de bronhoscop), pneumotoracele (după biopsie), bronhospasmul, reacțiile alergice la anestetic *etc.*

## Lavajul bronhoalveolar

Se pătrunde cu bronhoscopul până la nivelul unei bronhii subsegmentare, apoi se instilează și se aspiră un volum cunoscut de soluție salină izotonă în căile aeriene distale. Este util în diagnosticarea hemosiderozei pulmonare, a granulomului eozinofilic, a proteinozei alveolare, sarcoidozei și alveolitelor, precum și pentru eliminarea secrețiilor.

## Toracoscopia

Metoda permite vizualizarea spațiului pleural cu ajutorul endoscopului trecut direct prin perețele toracic. Necesită anestezie generală și un grad de colaps pulmonar. Prin folosirea unor camere video mici se obține o vizualizare excelentă a spațiului pleural și a plămânului.

Cu pense speciale se poate face biopsia pleurală, precum și biopsia pulmonară.

Contraindicațiile sunt identice celor pentru toracenteză și biopsie pleurală. În plus toracoscopia nu se poate face la bolnavii incapabili să suporte colapsul unui plămân, care este inerent procedurii, și în cazurile cu aderențe pleurale masive (din cauza riscului sporit de hemoragie sau fistulă bronhopleurală prin ruperea aderențelor).

## Mediastinoscopia

*Mediastinoscopia* presupune inserarea unui sistem optic de oglinzi-lentile (care seamănă cu un bronhoscop) în mediastin printr-o incizie la baza gâtului anterior. Se poate realiza inspecția și biopsia pentru evaluarea ganglionilor limfatici în carcinom, infecții granulomatoase, sarcoidoză.

Din considerente anatomice mediastinoscopia regiunii stângi este mai puțin informativă și mai riscantă. De aceea, ganglionii limfatici pot fi abordați printr-o toracotomie stângă anterioară limitată - *mediastinotomie*.

## TORACENTEZA

Toracenteza (puncția pleurală, toracocenteza) este efectuată pentru diagnosticul de pleurezie, evacuarea lichidului pleural, introducerea unor medicamente (antibiotice, citostatice, sclerozante).

În hidrotorax toracenteza nu se efectuează decât pentru rezolvarea insuficienței respiratorii din colecție lichidiană masivă sau dacă se mai suspectează și altă cauză de acumulare a lichidului în afară de creșterea presiunii hidrostatice sau micșorarea presiunii oncotice.

Colecția lichidiană pleurală se stabilește inițial prin metode fizice. Mai adesea este nevoie de confirmare radiologică (inclusiv prin examen în decubit lateral) sau ecografică. Pleureziile închistate se pot confirma prin examen ultrasonografic sau prin tomografie computerizată.

Puncția pleurală este contraindicată în coagulopatii, în emfizemul bulos, la bolnavii necooperanți (refuz categoric, boală psihică *etc.*), la bolnavii cu ventilație mecanică.

### ***Tehnica toracentezei***

Bolnavul încalecă pe scaun, având brațele încrucișate pe spătar și capul sprijinit pe antebrațe cu spatele mult curbat. Puncția se face în plină matitate, de preferat în spațiile intercostale VII-IX pe linia axilară medie.

Acul de puncție se introduce razant la marginea superioară a coastei. După anestezia locală plan cu plan, ajungând la pleura parietală acul întâmpină o ușoară rezistență. Penetrarea în cavitatea pleurală este resimțită ca o senzație de intrare în gol.

Se prelevează lichid pentru examen biochimic, citologic, bacteriologic și bacterioscopic (colorație Gram și Ziehl-Neelsen).

### **BIOPSIA PLEURALĂ**

Biopsia pleurală se face pentru examinarea morfologică a seroasei pleurale în cazurile pleureziilor cu evoluție trenantă, la care examinarea complexă a lichidului pleural (biochimică, bacteriologică, imunologică, citologică) nu a identificat etiologia exactă.

Prin biopsie pot fi identificate leziunile specifice: proliferarea malignă, foliculul tuberculos, granulomul sarcoidotic, leziunile colagenice *etc.*

### **BIOPSIA PULMONARĂ**

Biopsia pulmonară se poate obține în mai multe moduri.

*Biopsia percutană cu ac fin* sub control radiologic se face în unele leziuni periferice discrete.

*Biopsia bronșică* este utilă pentru leziunile proximale, de obicei tumori. Materialul se poate obține cu pensa specială, prin periaj (*brush* biopsie) sau prin aspirație.

*Biopsia transbronșică* este utilă pentru diagnosticarea unor boli pulmonare difuze cum ar fi sarcoidoza sau pneumonita interstițială idiopatică.

Uneori este necesară *biopsia "deschisă"*, biopsia pe cale chirurgicală (prin deschiderea chirurgicală a toracelui).

### **TESTELE CUTANATE**

Testele cutanate cu antigene specifice pot fi de folos în diagnosticul tuberculozei, histoplasmozei, coccidiomicozei, trichinelozei, toxoplasmozei și aspergilozei. Reacțiile cutanate de hipersensibilitate sunt utile în examinarea pacienților cu astm bronșic.

Un test pozitiv arată numai că organismul a luat contact în prealabil cu antigenul respectiv; el nu indică boala activă indiferent de intensitatea reacției.

Medicamentele sau afecțiunile care scad imunitatea mediată celular (prednisonul, ciclofosfamida, limfoamele, HIV, tuberculoza diseminată, sarcoidoza), pot provoca o anergie cutanată.



## EXPLORAREA SEROLOGICĂ

Determinarea în plasmă a titrului sporit sau în creștere de anticorpi specifici este utilă în diagnosticul mai multor boli infecțioase cu interesare pulmonară (histoplasmoza, coccidiomicoza, toxoplasmoza, aspergiloza, clamidiază sau afecțiuni virale, în pneumonie cu micoplasmă sau cu legionele *etc.*), în unele boli sistemice cu afectare pulmonară (lupusul eritematos sistemic, granulomatoza Wegener) și, desigur, în HIV/SIDA.

## EXPLORĂRI HISTOPATOLOGICE ȘI CITOLOGICE

*Examenul histopatologic* al materialului bioptic (obținut endoscopic, din pleură, ganglionii limfatici sau prin biopsie pulmonară) este deosebit de important la suspectarea leziunilor maligne sau a afecțiunilor pulmonare interstițiale.

Microscopic se pot depista unele microorganisme (micobacteria tuberculozei, *Pneumocystis jiroveci*, unii fungi) în sedimentul spălăturilor bronșice, în materialul prelevat la biopsia prin periaj sau la biopsia transbronșică.

*Examenul citologic* al celulelor din spută, din lichidul pleural, din lavajul bronhoalveolar, din aspiratele pe ac din ganglioni limfatici sau din leziuni pulmonare poate ușor depista prezența malignităților.

Modificările celulare din lavajul bronhoalveolar pot contribui la diagnosticarea afecțiunilor pulmonare din sarcoidoză, din alveolitele fibrozante sau alergice.

## EXPLORAREA FUNCȚIONALĂ PULMONARĂ

În funcție de mecanismul fundamental pe care îl investighează, testele care explorează funcția respiratorie a plămânului pot fi clasificate în:

- teste ale ventilației pulmonare;
- teste ale perfuziei sanguine a plămânului;
- teste ale schimbului gazos în plămâni;
- teste ale reglării ventilației.

### Testele ventilației pulmonare

Evaluarea ventilației pulmonare presupune determinarea volumelor și capacităților pulmonare statice, a debitelor ventilatorii forțate, determinarea proprietăților mecanice ale plămânului, evaluarea distribuției intrapulmonare a aerului ventilat.

#### *Determinarea volumelor și capacităților pulmonare statice*

*Capacitatea vitală (CV)* este volumul de gaz care pătrunde în plămâni în cursul unei inspirații maxime care urmează unei expirații maxime; deci CV reprezintă cantitatea maximă de aer ce poate fi mobilizată într-o singură mișcare ventilatorie.

Capacitatea vitală este alcătuită din trei subdiviziuni, care ușor pot fi măsurate pe traseul spiografic:

- *volumul curent* ( $V_T$ ) este volumul de gaz inspirat sau expirat în cursul unui ciclu ventilator.  $V_T$  variază cu condițiile de măsurare (repaus, efort muscular, postură).  $V_T$  crește în efortul muscular pe seama VIR în eforturile ușoare și medii și apoi mai ales pe seama VER, când efortul devine intens.

- *volumul expirator de rezervă* (VER) este volumul maxim de gaz care poate fi expirat plecând de la sfârșitul unei expirații de repaus.

- *volumul inspirator de rezervă* (VIR) este volumul maxim de gaz care poate fi inspirat plecând de la sfârșitul inspirației de repaus.

$$CV = V_T + VER + VIR$$

Simplă în determinare, capacitatea vitală este unul dintre indicii cei mai importanți ai funcției pulmonare. De obicei, scade progresiv în leziunile restrictive, de aceea (de rând cu capacitatea de difuzie) CV, poate fi utilizată pentru analiza evoluției acestor leziuni.

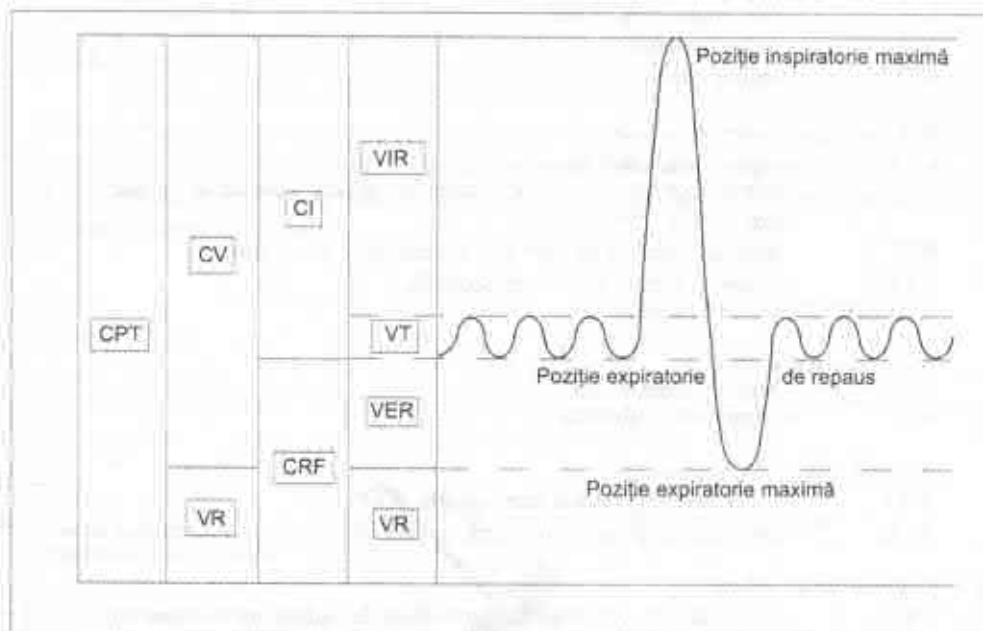


Fig. 4.24

Volume pulmonare și capacități - reprezentarea diverselor compartimente pulmonare pe baza unei spiograme tipice.

CPT - capacitatea pulmonară totală; CV - capacitatea vitală; VR - volumul rezidual; CRF - capacitatea reziduală funcțională; CI - capacitatea inspiratorie; VT - volumul curent; VIR - volumul inspirator de rezervă; VER - volumul expirator de rezervă.

*Capacitatea reziduală funcțională (CRF) este volumul de gaz ce se găsește în plămâni la sfârșitul unei expirații obișnuite. CRF însumează volumul expirator de rezervă (VER) și volumul rezidual (VR).*

*Volumul rezidual (VR) este volumul de gaz care rămâne în plămâni la sfârșitul unei expirații complete. VR nu poate fi evacuat din plămâni de subiectul în viață.*

*Capacitatea pulmonară totală (CPT) este volumul de gaz care se conține în plămâni la sfârșitul unei inspirații maxime. CPT însumează VR și CV.*

*Tabetul 4.1*

**EXPLORAREA FUNCȚIONALĂ PULMONARĂ**

*Volumele pulmonare statice*

CPT	- capacitatea pulmonară totală, l
CRF	- capacitatea reziduală funcțională, l
CV	- capacitatea vitală, l
VER	- volum expirator de rezervă, l
VIR	- volum inspirator de rezervă, l
CI	- capacitate inspiratorie, l
VR	- volum rezidual, l
VT	- volum curent, l

*Volumele pulmonare dinamice*

CVF	- capacitatea vitală forțată, l
DEM <sub>25-75%</sub>	- debitul expirator mediu la jumătatea mijlocie a capacității vitale (între 25% și 75%), l/min
PEF	- debitul expirator de vârf ( <i>peak expiratory flow</i> ), l/min
VEMS	- volum expirator maxim pe secundă, l
VEMS/CVF	- indice Tiffeneau

*Mecanica respirației*

Raw	- rezistența bronhială
CI	- complianța pulmonară

*Funcția mușchilor respiratori*

PIM	- presiunea inspiratorie maximă, cm H <sub>2</sub> O
PEM	- presiunea expiratorie maximă, cm H <sub>2</sub> O

*Capacitate de difuzie*

DL <sub>CO</sub>	- capacitatea de difuziune a monoxidului de carbon, ml/min/mm Hg
------------------	--

*Gazele sanguine*

PaO <sub>2</sub>	- presiunea parțială a oxigenului în sângele arterial, mm Hg
PaCO <sub>2</sub>	- presiunea parțială a bioxidului de carbon în sângele arterial, mm Hg
SaO <sub>2</sub>	- saturația cu oxigen a sângelui arterial, %

## Determinarea debitelor ventilatorii forțate

Debitele ventilatorii sunt mărimi care evaluează performanța pompei de aer și depind de proprietățile mecanice ale aparatului toracopulmonar, de forța de contracție a musculaturii ventilatorii și de reflexele pulmonare.

*Capacitatea vitală forțată (CVF)* este volumul de gaz care iese din plămâni în cursul unei expirații forțate maxime (rapide) care urmează unei inspirații maxime. CVF poate fi considerabil mai mică decât CV (determinată în mod normal, "lent") la pacienții cu obstrucție a căilor aerifere: datorită "închiderii" căilor aeriene în urma deplasării periferice a punctului de presiuni egale (PPE) aerul rămâne "incarcat" în porțiunile distale.

*Volumul expirator maxim pe secundă (VEMS)* este volumul de gaz expirat în cursul primei secunde a unei expirații forțate (rapide) care urmează unei inspirații maxime. La normal cuprinde peste 75% din CV.

Deseori este prezentat sub formă de raport față de capacitatea vitală ( $VEMS \times 100 / CV$  - indicele Tiffeneau), care este un indice de primă importanță pentru a pune în evidență tulburarea obstructivă a ventilației.

*Debitul expirator mediu la jumătatea mijlocie a capacității vitale* (între 25% și 75%) -  $DEM_{25-75\%}$ , cunoscut și sub numele de debit mijlociu la mijlocul expirației (DMME), evidențiază cele mai fine perturbări ale permeabilității căilor aeriene.

*Debitul expirator de vârf (PEF - peak expiratory flow)* reprezintă cea mai mare valoare a fluxului de aer ce poate fi generat în cursul unei expirații maxime și forțate, care începe din poziția inspiratorie maximă. Se măsoară pe curba debit-volum, dar și cu aparate portative speciale (figura 4.25) pentru supravegherea ambulatorie a bolnavilor de astm bronșic.

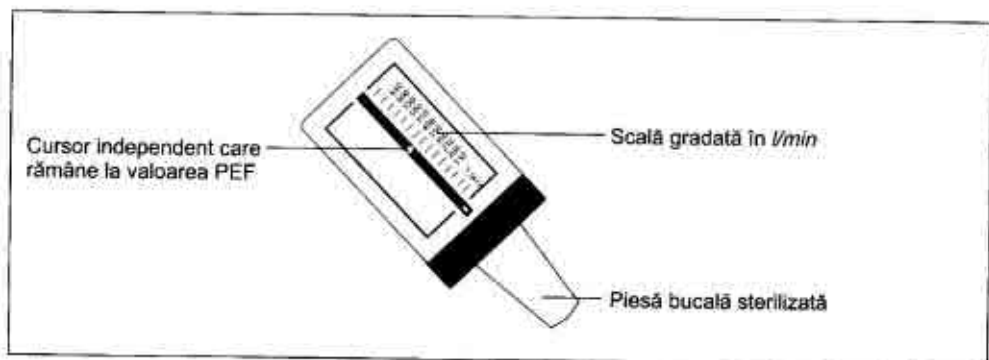


Fig. 4.25  
Peak flow-metru

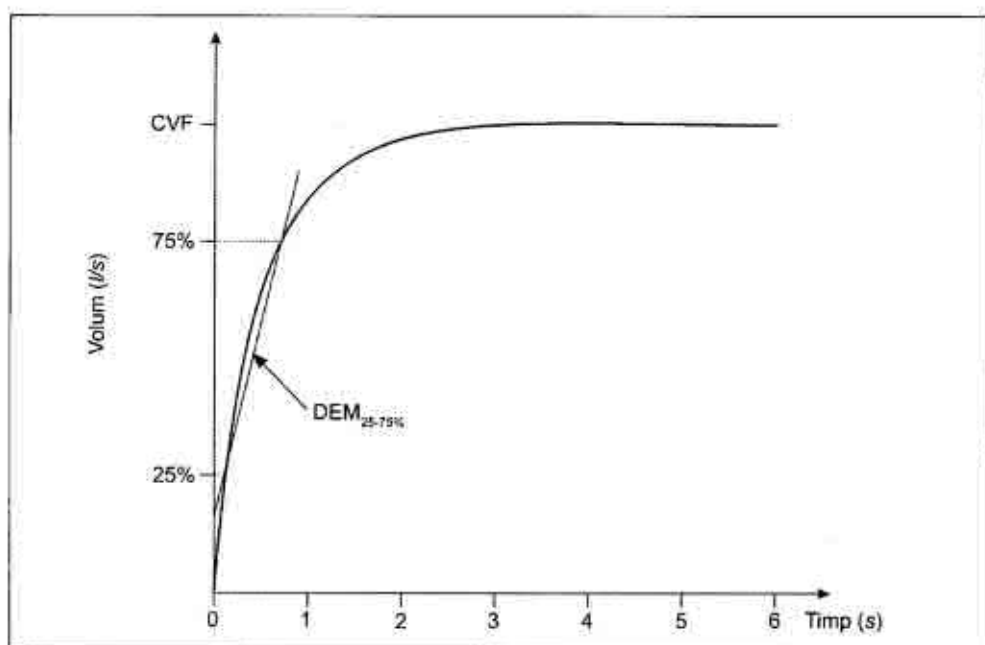


Fig. 4.26

Debitul expirator mediu la jumătatea mijlocie a capacității vitale (între 25% și 75%) -  $DEM_{25-75\%}$ .  
CVF - capacitate vitală forțată.

În timpul expirului forțat se poate înregistra grafic dependența debitului de volumele pulmonare, obținând o curbă caracteristică - curba debit/volum (fig. 4.27, 4.28). Înregistrând și debitele în timpul unui efort inspirator maximal forțat, curba debit-volum se transformă în buclă debit-volum.

La CPT, înainte de începerea expirului, debitul este 0. Îndată ce a început expirația forțată, debitul atinge imediat o valoare maximă. Pe măsură ce expirația continuă și volumul pulmonar se apropie de VR, debitul scade progresiv (după o dependență aproape liniară de volum la persoanele cu funcție pulmonară normală). În timpul inspirației maxime (de la VR la CPT) debitul este maxim la jumătatea inspirului, deci curba corespunzătoare inspirului are forma literei U (figura 4.28).

### Evaluarea capacității de difuziune a gazelor

*Factorul de transfer* (capacitatea de difuziune,  $D_{CO}$ ) definește proprietatea de a transporta gazul respectiv prin membrana alveolo-capilară. Deși este dependent de mai mulți parametri (suprafața membranei alveolo-capilare, grosimea membranei alveolo-capilare, relația dintre ventilație și perfuzie, cantitatea de hemoglobină în sânge etc.), factorul de transfer este folosit drept un indice al proprietății plămânilor de a efectua schimbul de gaze.

Drept gaz test se utilizează CO, pentru că are o solubilitate în țesuturi comparabilă cu cea a  $O_2$ . Pacientul inspiră maximal, pornind de la VR, un amestec de aer cu CO în concentrație cunoscută (0.3%), reține respirația pentru 10 sec și apoi expiră maximal. Măsurând concentrația CO în aerul expirat, se poate determina cantitatea de CO absorbită în timpul apneei, care se exprimă în  $ml/min/mm\ Hg$ .

Determinarea  $D_{CO}$  este deosebit de utilă la bolnavii cu leziuni pulmonare interstițiale, cu sarcoidoză, emfizem. Dar  $D_{CO}$  va fi scăzută și în anemiile severe, și la bolnavii, care au fumat imediat înaintea testării (hemoglobina deja ocupată de către CO din fumul de țigară).  $D_{CO}$  crește odată cu sporirea debitului sanguin pulmonar, spre exemplu în efortul fizic.

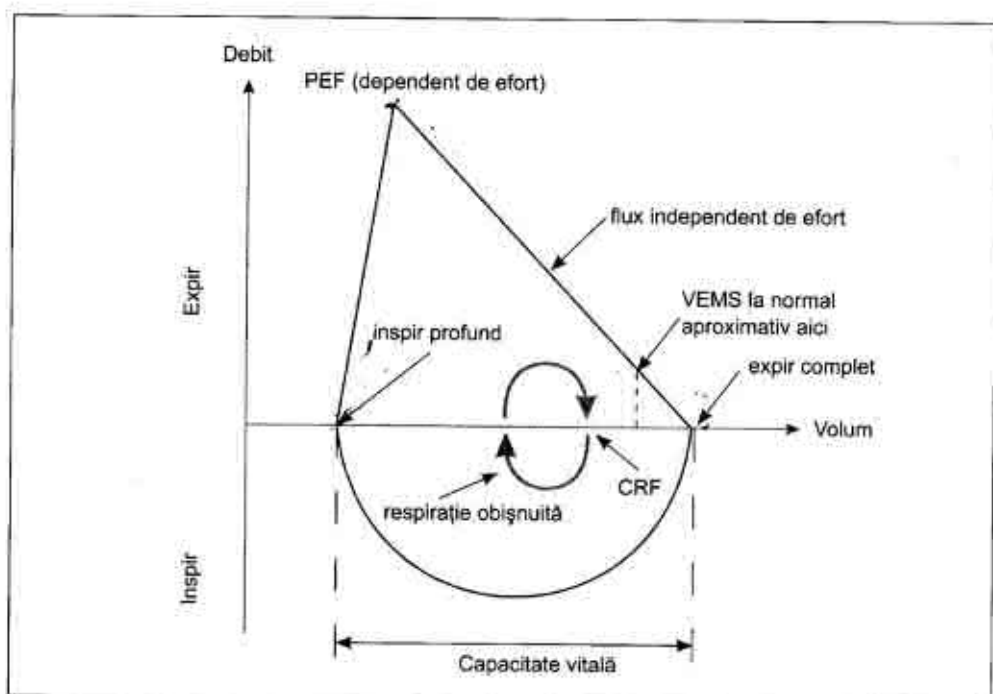


Fig.4.27

Buclea debit-volum.

După efectuarea unei inspirații maxime, pacientul expiră forțat și complet tot volumul pulmonar (partea de sus a desenului). Înregistrarea curbei debit-volum începe din momentul, în care plămâni sunt la CPT. În cursul acestei mișcări expiratorii pe axul X se înscrie CVF. Inițial debitul crește brusc, atingând într-un timp scurt valoarea maximă - PEF (care este dependentă de efortul aplicat). Apoi debitul expirator treptat scade și viteza diminuării (înclinarea pantei) este independentă de efortul pacientului, dar dependentă de diametrul căilor respiratorii.

CPT - capacitatea pulmonară totală; CRF - capacitatea reziduală funcțională; CVF - capacitatea vitală forțată; PEF - debitul expirator de vârf; VEMS - volumul expirator maxim în prima secundă.

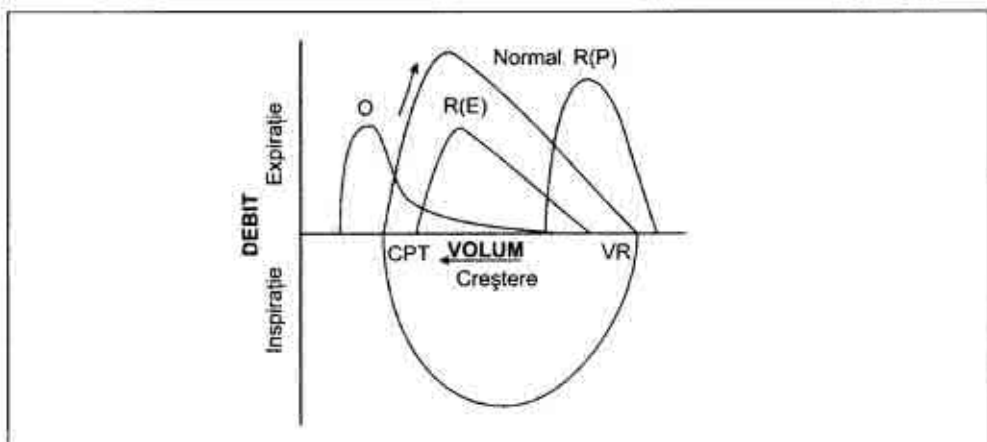


Fig. 4.28

Curbele debit-volum în diferite situații: O - afecțiune obstructivă; R(P) - afecțiune restrictivă parenchimatoasă; R(E) - afecțiune restrictivă extraparenchimatoasă.

În toate situațiile este reprezentată expirația forțată; inspirația forțată este prezentată numai pentru situația normală.

CPT - capacitatea pulmonară totală; VR - volumul rezidual. Convențional creșterea volumelor se face de la dreapta la stânga pe abscisă. Săgeata de-a lungul curbei normale indică direcția expirului de la CPT la VR.

## Evaluarea globală a schimbului gazos

### Gazele sângelui arterial

Pentru o evaluare globală a schimbului gazos, cu ajutorul analizatoarelor moderne, ușor se determină presiunea parțială a oxigenului ( $\text{PaO}_2$ ) și a bioxidului de carbon ( $\text{PaCO}_2$ ) în sângele arterial sistemic, concentrația ionilor de hidrogen (pH) și se pot calcula indici importanți ca saturația cu oxigen a sângelui arterial sistemic ( $\text{SaO}_2$ ) și concentrația bicarbonatului ( $\text{HCO}_3^-$ ). Recoltarea sângelui se face în condiții strict anaerobe prin puncționarea arterei radiale.

Între  $\text{PaCO}_2$  și ventilația pulmonară există o strânsă relație invers proporțională:  $\text{PaCO}_2$  crește la o hipoventilație și, din contra, majorarea  $\text{PaCO}_2$  conduce la sporirea drive-ului respirator și la creșterea ventilației. De aceea, se consideră că *hipercapnia este sinonim cu hipoventilația*, iar *hipocapnia este sinonim cu hiperventilația*.

Hipoxemia (scăderea  $\text{PaO}_2$ ) poate apărea prin 1) scăderea presiunii parțiale a oxigenului în aerul inspirat (altitudine ridicată); 2) hipoventilație; 3) șunt dreapta-stânga (anomalii cardiace congenitale, atelectazie, alveole ocupate de exsudat sau transsudat, șunt vascular intrapulmonar); 4) discordanța ventilație/perfuzie, care este cea mai frecventă cauză de hipoxemie în clinică (astm bronșic, BPCO, pneumonii, boli interstițiale).



## Puls-oximetria

Deoarece măsurarea  $\text{PaO}_2$  necesită puncție arterială și oferă date mai degrabă intermitente decât continue despre oxigenarea sângelui, ea nu este metoda ideală pentru monitorizarea pacientului instabil. În ultimii ani puls-oximetria a devenit în multe situații metoda de alternativă în evaluarea oxigenării.

Oximetrul măsoară saturația în oxigen ( $\text{SaO}_2$ ), și nu presiunea parțială a oxigenului ( $\text{PaO}_2$ ), cu ajutorul unei sonde prinse ca un clește de degetul sau de urechea pacientului. Dispozitivul măsoară absorbția pe două lungimi de undă a luminii de către hemoglobină în sângele pulsatil arterial din teritoriul cutanat. Din cauza absorbției diferite pe cele două lungimi de undă de către hemoglobina oxigenată, procentul de hemoglobină saturată cu  $\text{O}_2$  (respectiv  $\text{SaO}_2$ ) poate fi calculat și afișat instantaneu.

În afară de monitorizarea pacienților în stare critică, puls-oximetria este tot mai larg aplicată în evaluarea rezervei funcționale la pacienții cronici (gradul de desaturare a hemoglobinei la un efort fizic dozat) și pentru *screening*-ul tulburărilor ventilatorii din timpul somnului.

### Tipuri de disfuncție ventilatorie

În *tipul obstructiv* predomină scăderea debitului expirator. Indicele Tiffeneau este scăzut, la fel ca și  $\text{DEM}_{25-75\%}$  (figura 4.30). Pe bucla debit-volum sunt scăzute vitezele pe toată perioada expirului (figura 4.28), dar în special, spre sfârșitul expirului. Golirea neuniformă a căilor aeriene se traduce prin bombarea (cu concavitatea în sus) curbei corespunzătoare expirului (figura 4.28).



Fig. 4.29  
Puls-oximetru portabil.




Fig. 4.30

Spirograma în diferite tipuri de disfuncție ventilatorie.

Curbele expirației forțate la un pacient normal (B), cu disfuncție obstructivă (A) și cu disfuncție restrictivă parenchimatoasă (C).

Calculul CVF, VEMS și  $DEM_{25-75\%}$  apare numai pe curba normală.

La etapele timpurii ale obstrucției, care începe cu căile respiratorii mici, indicele Tiffeneau poate fi normal; singura modificare patologică fiind scăderea  $DEM_{25-75\%}$  și modificarea porțiunii terminale a expirației pe bucla debit-volum.

În boala obstructivă CPT este normală sau crescută. Volumul rezidual este crescut din cauza sechestrării aerului în cursul expirației, prin urmare și raportul VR/CPT este mărit. Capacitatea vitală este frecvent scăzută în bolile obstructive din cauza creșterilor semnificative ale VR cu modificarea neimportantă a CPT.

Tipul restrictiv cuprinde două subgrupe: afecțiuni pulmonare parenchimatoase și afecțiuni extraparenchimatoase (tabelul 4.2). Elementul caracteristic al tipului restrictiv în toate aceste forme este reducerea volumelor pulmonare, în principal a CPT și CV.

VR în bolile parenchimatoase este în general scăzut iar debitele forțate de expir sunt prezervate. Ca urmare, curba expirului pe bucla debit-volum este relativ înaltă, dar îngustă și deplasată spre dreapta (spre VR).

În disfuncția restrictivă din bolile extraparenchimatoase are loc de obicei limitarea atât a inspirului, cât și a expirului (afectarea mușchilor respiratori, afectarea cutiei toracice). Ca urmare, VR sporește, CPT este mai mică decât cea prezisă, iar debitele expiratorii scad.

*Tabelul 4.2*

**TIPURILE DE DISFUNCȚIE VENTILATORIE**

***Dereglări obstructive***

- Astm bronșic
- BPCO (bronșită cronică, emfizem pulmonar)
- Bronșectazii
- Fibroză chistică
- Bronholiți

***Dereglări restrictive parenchimotoase***

- Procese alveolare și interstițiale (edem, fibroza, infecția)
- Leziuni masive parenchimotoase
- Sarcoidoza

***Pneumoconioza***

***Dereglări restrictive extraparenchimotoase***

***Maladiile neuro-musculare***

- Pareza diafragmului
- Myasthenia gravis*
- Sindrom Guillain-Barré
- Distrofiile musculare
- Traumatismul coloanei vertebrale
- Poliomielita

***Patologia cutiei toracice***

- Cifoscolioza
- Obezitatea
- Spondilita anchilozantă

***Patologia pleurei***

- Pleurezie
- Pneumotorace
- Fibrotorace

*Capitolul V*

**P** RINCIPALELE SINDROAME  
ALE PATOLOGIEI  
PLEUROPULMONARE

**SINDROMUL TRAHEAL**

*Sindromul traheal "pur"* se întâlnește destul de rar, deoarece datorită raporturilor topografice strânse ale traheii cu celelalte structuri ale gâtului și mediastinului superior, leziunile traheale, de obicei, sunt însoțite de simptomatologie secundară afectării organelor adiacente (simptome faringolaringiene pentru afectarea traheii superioare, simptome bronșice pentru leziunile traheii inferioare).

Afectarea traheii poate fi de origine *inflamatorie* (traheita consecutiv laringitei acute, traheobronșita acută), *alergică* ("traheita spasmodică" este o afecțiune destul de frecventă, de obicei, însoțită de rinită alergică), *obstructivă* (corpi străini, adenopatii inflamatorii sau neoplazice, tumori ale organelor mediastinului anterior sau ale gâtului, tumori maligne sau benigne endotraheale, prolabarea părții membranoase în diskinezia traheobronșică hipotonă).

Simptomatologia este în funcție de caracterul și gradul de avansare a afecțiunii.

Prin sensibilitatea deosebită a zonelor tusigene traheale *tusea* devine unul din simptomele de bază. Are un caracter iritativ, uscat, "lătrător" cu timbru aspru, răgușit, cu nuanță metalică în leziunile obstructive sau bitonală în atingerea nervului laringian recurent. În leziunile inflamatorii se poate însoți de expectorație (de obicei, mucoasă și în cantități neimportante, dacă nu se antrenează bronhiile - traheobronșită), iar hemoptizia, de regulă, semnalează un proces tumoral.

Dispneea inspiratorie este determinată de gradul îngustării lumenului: de la o simplă jenă respiratorie în traheitele acute până la accese de sufocare ("pseudoastm traheal") în obstrucțiile severe.

*Zgomotul de cornaj (stridorul)* însoțește stenozele traheale semnificative, iar vocea răgușită se observă mai des în leziunile inflamatorii.

Modificarea timbrului vocii până la *voce bitonală* sau *afonie* apare prin atingerea nervului laringian recurent, iar extinderea spre esofag este semnalată de *disfagie*.

Prin examenul fizic se pot obține foarte puține informații despre starea traheii, și doar rareori se depistează semnele leziunii cauzale (spre exemplu, semnele de miastenie în timom).

Examenul paraclinic este necesar în fiecare caz de leziune traheală obstructivă. Pe lângă radiografia și tomografia pulmonară, probele de ventilație pulmonară (se determină nivelul de obstrucție a căilor aeriene) examenul mai poate include bronhoscopia, esofagoscopia, tomografia axială sau prin rezonanță magnetică nucleară și alte metode în funcție de leziunea suspectată (teste funcționale tiroidiene, transmiterea neuromusculară etc).

## + SINDROMUL BRONȘIC

*Sindromul bronșic* se definește ca un complex de simptome și semne cauzate de leziuni ale arborelui bronșic prin îngustarea lumenului (spasm muscular, edem al mucoasei, secrete excesive) sau dilatarea lui izolată, precum și prin alterarea mucoasei bronșice.

Simptomul caracteristic este *tusea*, de regulă, însoțită de expectorație.

Dispneea poate apărea ca o manifestare a tulburărilor de ventilație în bronșitele cronice avansate, în bronșitele acute însoțite de spasm bronșic (sau în alte afecțiuni cu obstrucție a căilor aeriene: astm bronșic, emfizem pulmonar) sau ca o manifestare a cordului pulmonar cronic.

Manifestările obiective sunt foarte variate în funcție de afecțiunea cauzală, de stadiul evolutiv, de asocierea complicațiilor, de predominanța leziunii inflamatorii (sindrom bronșitic) sau a dereglării permeabilității căilor aeriene (sindrom bronhoobstructiv).

*Sindromul bronșitic* este cauzat de inflamația acută sau cronică a căilor aeriene cu alterarea mucoasei bronșice, tulburări secretorii, eventual și spasm al mus-

culaturii bronșice. Are etiologie variată, manifestându-se în bronșita acută, bronșita cronică, bronșiectazii, boala căilor aeriene mici.

Simptomul de bază rămâne *tusea* productivă (în bronșiectazii, în acutizările bronșitei cronice) sau seacă, iritativă (în bronșita acută), recent apărută sau cronică, chinuitoare sau neobservată de bolnav. Tusea permanentă se poate însoți de dureri în torace (solicitarea excesivă a musculaturii).

*Dispneea* este mai puțin caracteristică sindromului bronșitic și se atestă în bronșita acută cu interesarea bronhiilor mici sau tardiv în evoluția bronșitei cronice.

Starea generală poate fi alterată de manifestările sindromului infecțios (febră, frisoane, mialgii, inapetență, astenie *etc.*) în bronșita acută sau, mai rar, în acutizarea bronșitei cronice, dar la majoritatea pacienților rămâne satisfăcătoare.

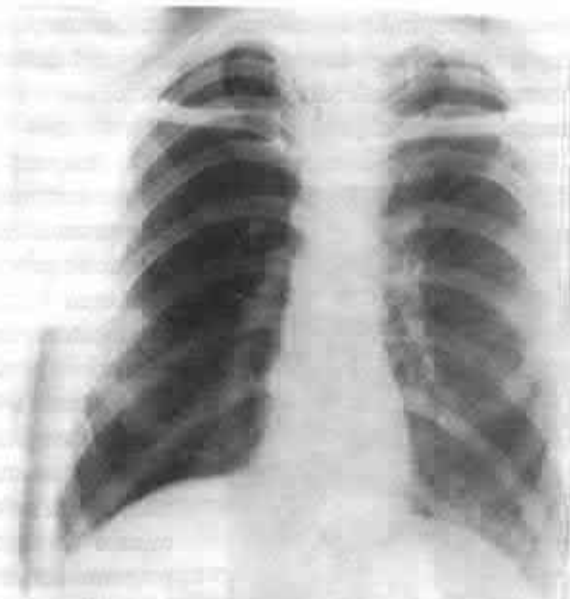Examenul obiectiv este relevant doar pentru cazurile avansate în pneumoscleroză și cord pulmonar cronic (cianoză difuză, hipocratism digital, eventual edeme declive). La majoritatea pacienților, însă, inspecția generală și locală, palparea și percuția toracelui sunt normale. Doar la auscultația plămânilor pe fondalul respirației aspre (sau din contra - pe fondalul murmurului vezicular diminuat) se percep raluri ronflante și sibilante (mai rar raluri umede) diseminate pe toată aria pulmonară sau cu predominare pe regiunile lezate în bronșiectazii.

Paraclinic se pot atesta sporirea VSH și leucocitoza în bronșita acută sau în puseele infecțioase din bronșita cronică și din bronșiectazii.

Examenul radiologic (*figura 5.1*) poate rămâne normal sau demonstra accentuarea desenului bronhopulmonar (în bronșitele cronice și în bronșiectazii).

Bronhografia cu substanță de contrast iodată (*figura 5.2*) permite localizarea dilatațiilor bronșice în bronșiectazie, dar și-a pierdut importanța odată cu apariția tomografiei compute-rizate, prin care bronșiectaziile se pot vizualiza cu precizie, inclusiv și la pacienții cu alergie la iod sau cu insuficiență respiratorie avansată (bronhografia este contraindicată).

Probele funcționale mai des demonstrează disfuncție ventilatorie de tip obstructiv, disfuncția de tip restrictiv apărând mai tardiv.



*Fig. 5.1*  
Radiograma toracelui evidențiază accentuarea bilaterala a desenului pulmonar și densificarea hilurilor prin modificări fibroase.

*Sindromul bronhoobstructiv* (sindromul de obstrucție bronșică, sindromul bronhospastic) se caracterizează prin tulburarea permeabilității bronhiolilor și bronhiilor mici consecutiv spasmului muscular, edemului mucoasei, tulburărilor secretorii și modificărilor fibrotice în peretele bronșic.

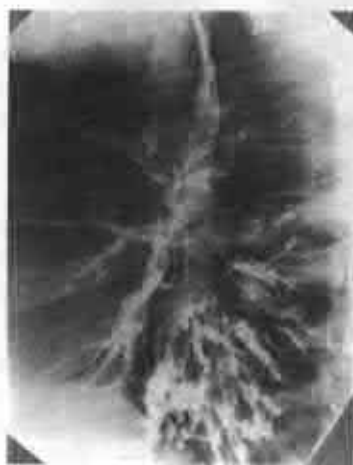Cel mai bine conturat se manifestă în astmul bronșic, dar se întâlnește și în bronșita cronică (bronșită cronică obstructivă), în emfizemul pulmonar, în bronșiectazii, precum și în emboliile pulmonare, în tumori carcinoidice, în vasculitele de sistem.

Tulburarea permeabilității bronhiolilor determină creșterea rezistenței pe care conductele stenozate o opun la trecerea aerului prin ele. Rezistența la flux a căilor aeriene este mai mare în faza expiratorie a ciclului ventilator, de aceea expirația devine activă și apare dispneea de tip expirator.

Conductele aeriene mici stenozate au tendința de a colaba, de a se închide în expirație prematur (deplasarea distală a punctului de presiuni egale), adică înainte ca aparatul toracopulmonar să fi ajuns în poziția expiratorie maximă normală (*figura 1.1*). În rezultat are loc retenția, încarcerarea aerului în spațiile alveolare tributare conductelor stenozate (*air trapping*, hiperpneumatizare, hiperinflație, hiperaerație).

*Dispneea expiratorie* poate fi ușoară, manifestă doar la efort fizic, sau severă, sub formă de acces de sufocare (în astmul bronșic). Poate fi prezentă tusea din iritarea receptorilor tusigeni în bronhii, dar, de regulă, manifestarea de bază rămâne dispneea.

Examenul obiectiv poate atesta poziție forțată, cianoză, participarea musculaturii respiratorii auxiliare în actul de respirație. Expirul este prelungit (uneori depășind cu mult durata inspirului), iar frecvența mișcărilor respiratorii mai des normală sau redusă (dispnee bradipneică); mai rar tulburările de  $\text{PaO}_2$  și  $\text{PaCO}_2$  produc tahipneea.



*Fig. 5.2*  
Bronhograma la un pacient cu bronșiectazii.

Inspecția, palparea și percuția toracei nu sunt relevante decât în caz de asociere a hiperpneumatizării. Astfel, în emfizemul pulmonar se pot atesta cutia toracică "în butoi", diminuarea bilaterală a vibrațiilor vocale, hiper-sonoritatea percutorie și diminuarea murmurului vezicular. În criza de astm bronșic aceste semne pot fi tranzitorii.

Auscultativ sindromul de obstrucție bronșică se manifestă prin expir prelungit, numeroase raluri ronflante și mai ales sibilante, diseminate în ambele arii pulmonare. Ralurile sunt prezente atât în inspir, cât și în expir, dar mai ales în expirul forțat. Prezența ralurilor umede (mai rar) se explică prin hipersecreția bronșică.

Probele funcționale arată un grad diferit de disfuncție ventilatorie de tip obstructiv (scăderea



debitului expirator, scăderea aportului VEMS/CVF, la fel ca și  $DEM_{25-75\%}$ ; uneori reducerea ventilației maxime pe minut).

### † SINDROMUL DE HIPERAERAȚIE PULMONARĂ (HIPERINFLAȚIE)

Trăsătura patofiziologică definitorie este creșterea cantității de aer rezidual pulmonar. Apare în rezultatul diferitor afecțiuni: bronșită cronică obstructivă, astm bronșic (în care poate avea un caracter tranzitoriu), dar manifestările clasice le capătă în emfizemul pulmonar.

*Emfizemul pulmonar* se caracterizează prin mărirea anormală și ireversibilă a spațiilor aeriene distale față de bronhiiolele terminale, prin leziuni distructive ale peretelui alveolar și fără elemente de fibrozare.

Prin micșorarea tracțiunii elastice, modificările din emfizem provoacă colabarea excesivă a căilor aeriene mici în expir - obstrucție bronșică ireversibilă (uneori foarte semnificativă, ceea ce le-a permis unor autori să evedențieze așa zisul emfizem cronic obstructiv). Pe de altă parte, bronșita cronică obstructivă și astmul bronșic evoluează spre emfizem pulmonar. De cele mai multe ori este foarte dificil a determina relația cauzală între bronșita cronică și emfizem, iar deoarece în majoritatea cazurilor ele coexistă, a fost propus termenul bronhopneumopatie cronică obstructivă (BPCO).

Printre alți factori etiologici ai emfizemului pulmonar se menționează vârsta (emfizemul senil), fumatul, inhalarea cronică a iritanților bronșici (atmosferici, profesionali), factorii genetici (deficiența de *alfa-1-antitripsină*) și ocupaționali (sufletori în sticlă, muzicanți suflători).

Emfizemul pulmonar poate fi asimptomatic mulți ani. Simptomul de bază este *dispneea*, care apare la început doar la efort, devenind apoi permanentă, manifestă și în repaus. *Tusea* cu sau fără expectorație se poate explica prin bronșita cronică, prin astmul bronșic, dar este prezentă și la majoritatea bolnavilor cu predominarea emfizemului. Celelalte manifestări funcționale depind de stadiul evolutiv (manifestările cordului pulmonar cronic).

*Examenul obiectiv.* Cianoza intensă a pomeților și buzelor, fața congestionată cu exoftalmie și congestie conjunctivală se observă la bolnavii de BPCO cu predominarea bronșitei (tipul B), supranumiți "cianoticii buhăiți", "albaștri și umflați", "*blue bloaters*". În repaus dispneea lipsește sau este slab pronunțată (efortul respirator mic), dar ea apare la efort fizic minim ("neluptători"). Ventilația alveolară scăzută duce la hipoxemie arterială, retenție de  $CO_2$  (hipercapnie), policitemie secundară. Relativ repede se complică cu *cor pulmonale*.

Secundar hipercapniei, la acești pacienți, centrul respirator este relativ insensibil la  $CO_2$  (care la normal constituie stimulentele principale pentru centrul respirator) și reglarea respirației (*drive-ul* respirator) se face, în special, în funcție de gradul de hipoxie. De aceea, administrarea de oxigen fără monitorizarea pacientului este periculoasă (poate provoca hipoventilație sau apnee).

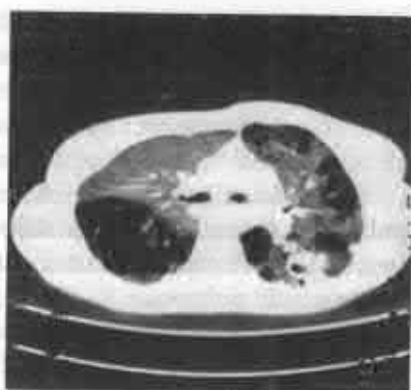
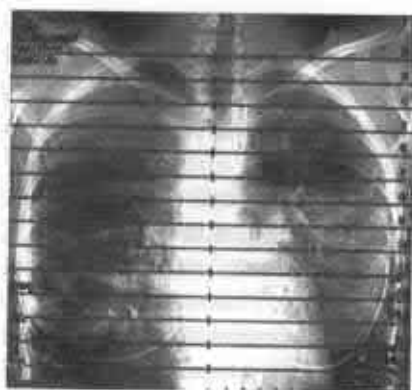

Fig. 5.3

Radiograma toracelui și tomografia computerizată în scleroemfizem avansat. Cutia toracică cilindrică, orizontalizarea coastelor, lărgirea spațiilor intercostale. Hipertransparență pulmonară difuză (asimetrică), întărirea hilurilor. Bule emfizematooase de dimensiuni variate și câmpuri de fibroză în imaginea tomografică.

Bolnavii cu predominanța emfizemului (tipul A de BPCO) sunt dispneici, dar nu cianotici (de unde denumirea "dispneicii roz", "pufătorii roz", "*pink puffers*"). Având ventilația alveolară crescută ("luptători"), prezintă  $\text{PaCO}_2$  redusă, iar  $\text{PaO}_2$  redusă nesemnificativ: în alveolele hipoperfuzate mai puțin oxigen se absoarbe, ce nu poate fi compensat în alveolele hiperperfuzate; pe când  $\text{CO}_2$  se elimină mai mult în ultimele (alveolele hipoperfuzate). Aceasta se întâmplă datorită formei sigmoide a curbei de disociere a  $\text{O}_2$  și formei liniare a curbei de disociere a  $\text{CO}_2$  (figura 15.1).

Se poate observa "scurtarea" gâtului datorită ascensiunii sternului și claviculelor cu scurtarea segmentului suprasternal al traheii și cartilajul tiroid situat mai jos (uneori plonjând endotoracic), contracția excesivă a mușchilor sternocleidomastoidieni și scapulari ("pulsul respirator"), turgescența venelor jugulare, protruzia expiratorie a buzelor.

Toracele devine globulos ("în butoi"): diametrul anteroposterior mărit, fose supraclaviculare șterse sau proeminente, unghi xifoidian obtuz, spații intercostale lărgite, coaste orizontalizate. Excursia respiratorie a cutiei toracice scade mult.

Vibrațiile vocale sunt diminuate simetric bilateral.

Percutor se determină hipersonoritate cu ridicarea limitelor superioare (și lărgirea câmpurilor Krönig), coborârea limitelor inferioare (cu mobilitatea scăzută), diminuarea matității cardiace.

Auscultativ se determină murmur vezicular diminuat cu expir prelungit, raluri sibilante (mai rar ronflante sau subcrepitante) răspândite difuz.

Radiologic (figura 5.3) se evidențiază hiperclaritate (hipertransparență) pulmonară generalizată, orizontalizarea și lărgirea spațiilor intercostale, turtirea (coborârea) diafragmului cu vizualizarea a mai mult de 6 coaste supradiafragmal pe linia medioclaviculară, lărgirea spațiului retrosternal (în incidența de profil), scăderea amplitudinii mișcărilor respiratorii (radioscopic).

**SINDROMUL FIZIC DE HIPERINFLAȚIE PULMONARĂ**

Ampliații diminuate  
 Freamăt vocal diminuat  
 Hipersonoritate  
 Murmur vezicular diminuat  
 Expir prelungit

Tomografia computerizată permite depistarea exactă a emfizemului și aprecierea gradului de severitate.

Probele funcționale respiratorii atestă mărirea volumului rezidual (VR), a capacității pulmonare totale (CPT) și a capacității reziduale funcționale (CRF), precum și scăderea parametrilor dinamici (VEMS, indicele Tiffeneau).

**SINDROMUL DE CONDENSARE PULMONARĂ**

Prezintă o totalitate de simptome și semne cauzate de pierderea conținutului aeric alveolar într-un anumit teritoriu al parenchimului pulmonar (de obicei, mai întins: segment, lob *etc.*).

Substituirea conținutului aeric alveolar se produce prin infiltrație inflamatorie, țesut tumoral, țesut parazitar (chist hidatic), țesut fibrotic, în rezultatul infarctului pulmonar sau prin atelectazie. Varianta clasică a sindromului de condensare pulmonară se atestă în stadiul de stare al pneumoniei franc lobare.

Manifestările subiective sunt în funcție de întinderea, rapiditatea progresării și etiologia procesului.

Dispneea la efort și mai rar în repaus este prezentă în leziunile întinse.

Implicarea pleurei poate produce junghi toracic, iar tusea poate fi cauzată și de afectarea pleurei, dar mai adesea traduce răspândirea procesului patologic pe bronhii.

Simptomele generale (astenie, febră, transpirații *etc.*) apar la impregnarea canceroasă sau ca manifestare a unui proces infecțios.

La examenul obiectiv pe partea afectată se atestă:

- diminuarea amplitanțelor respiratorii (în procesele extinse);
- rețracția peretelui toracic și a spațiilor intercostale (în atelectazia prin obturarea bronhiei principale sau lobare);

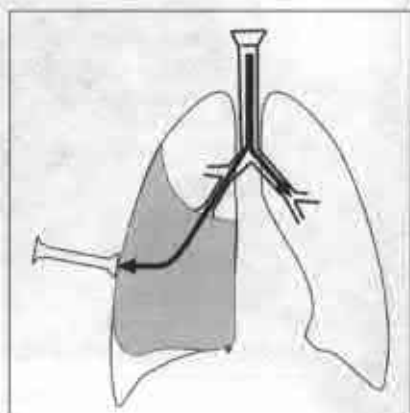


Fig. 5.4  
 Sindromul de condensare pulmonară.  
 Suflul tubar patologic.

**SINDROMUL FIZIC DE CONDENSARE PULMONARĂ**

Frează vocal accentuat  
Matitate/submatitate fixă  
Sufiu tubar  
Bronhofonie  
Pectoriloevie afonă

- accentuarea vibrațiilor vocale (însoțită de suflu tubar, bronhofonie și pectoriloevie afonă în caz de bronhie permeabilă) sau diminuarea/abolirea vibrațiilor vocale cu tăcere respiratorie (în caz de bronhie impermeabilă);

- matitate/submatitate fixă (nu se modifică la schimbarea poziției bolnavului);

- suflu tubar patologic (în caz de bronhie permeabilă; pentru lobi superiori această condiție nu este necesară, ca urmare a contactului direct al condensatului lobar cu traheea);

- zgomot bronhovezicular, respirație suflantă (în procesele mai puțin extinse);

- tăcere respiratorie (în caz de bronhie impermeabilă în localizările inferioare);

- bronhofonie și pectoriloevie afonă (în caz de bronhie permeabilă).

Frotația pleurală apare numai în condensările pulmonare cu implicarea pleurei, iar ralurile subcrepitante și crepitante traduc implicarea bronhiilor și alveolelor (în pneumonie, infarct pulmonar, atelectazie).

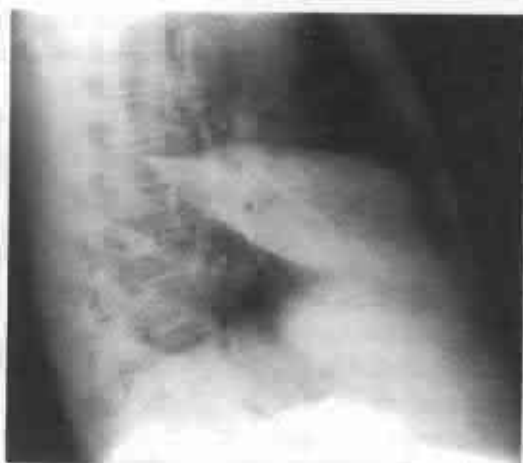

Fig. 5.5  
Radiogramă de profil dreapta. Pneumonie franc lobară pe dreapta lobul mediu.

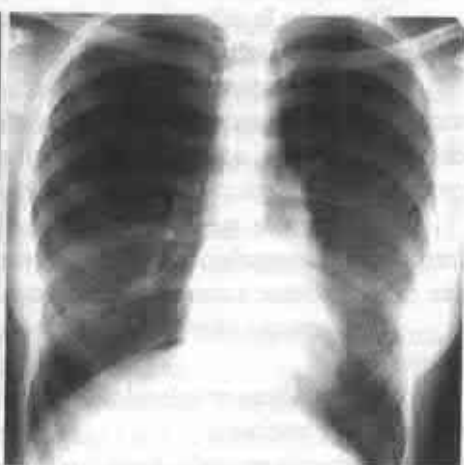

Fig. 5.6  
Radiogramă toracică în față în bronhopneumonie.

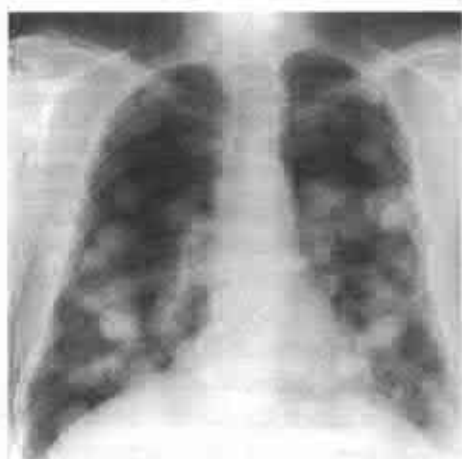

Fig. 5.7  
Metastaze pulmonare din cancer de colon

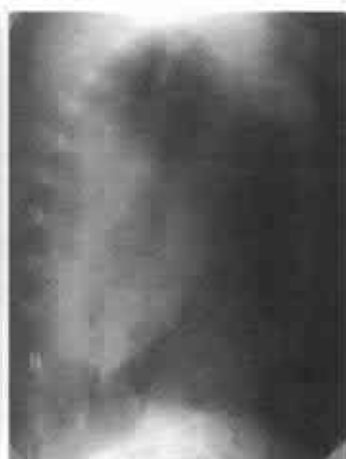

Fig. 5.8  
Neoplasm bronhopulmonar.  
Tomograma (5 cm) de profil.

În funcție de substratul lezional condensarea pulmonară se traduce radiologic prin opacitate mai mult sau mai puțin densă (omogenă sau neomogenă, cu limite nete sau imprecise), interesând aria pulmonară respectivă (segment, lob, întreg pulmonul) prin semnul siluetei și bronhogramă aerică. În atelectazia prin obturare se mai adaugă semnele de retracție: deplasarea traheii, cordului și diafragmului spre partea afectată, îngustarea spațiilor intercostale pe partea bolnavă.

#### SINDROMUL DIN ATELECTAZIE

Presupune starea parenchimului pulmonar hipoventilat sau neventilat cu păstrarea perfuziei sanguine. Prin colabarea alveolelor și aplatizarea lor una peste alta diminuează volumul teritoriului pulmonar respectiv.

Cel mai frecvent este vorba de o *obstrucție bronșică* (cancer bronhopulmonar, adenopatii, corp străin, dopuri de mucus, sânge, cazeum etc). Dar mai apare și prin *compresiunea pulmonară* (colecție pleurală lichidiană sau aerică), în caz de *hipoventilație alveolară* (decubit prelungit, după intervenții chirurgicale, în special cu toracotomie, leziuni ale mușchilor respiratorii), mai rar în mod *reflex* (intervenții chirurgicale cerebrale, procese inflamatorii abdominale, traumatism).

Tabelul 5.3

#### SINDROMUL FIZIC DE ATELECTAZIE PRIN OBSTRUCȚIE BRONȘICĂ

Retracția regiunii respective
Freamăt vocal diminuat/abolit
Matitate/submatitate fixă
Murmur vezicular diminuat/abolit

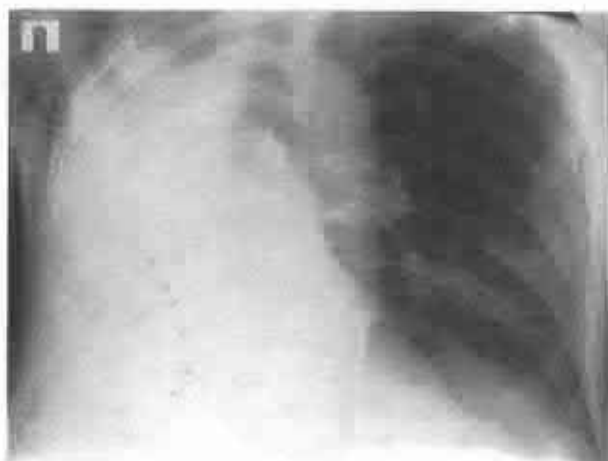

Fig. 3.9

Radiografia toracei la un pacient cu atelectazie pulmonară pe dreapta. Se evidențiază opacitatea intensă omogenă extinsă (condensare atelectatică), tracțiunea homolaterală a mediastinului, îngustarea considerabilă a spațiilor intercostale (din rețracția hemitoracei).

Manifestările subiective sunt în raport cu aria teritoriului slab ventilat și cu modul de instalare a atelectaziei. Instalarea bruscă și aria întinsă cauzează dispnee marcată, tuse iritativă, uneori cianoză. Cazurile cu instalare lentă, progresivă pot evolua fără simptome funcționale evidente.

Semnele fizice pot lipsi dacă teritoriul hipoventilat este redus. Când zona afectată este mare (de exemplu, în obstrucția bronhiei lobare), se remarcă reducerea locală a amplitudinii respirației, rețracția peretelui toracic și a spațiilor intercostale, abolirea freazătului vocal (în caz de obstrucție completă a bronhiei) sau exagerarea lui (în caz de bronhie parțial permeabilă), sunet percutor mat/submat, diminuarea/abolirea murmurului vezicular, uneori crepitație și suflu tubar.

#### SINDROMUL CAVITAR

Prezintă o totalitate de simptome și semne cauzate de formarea unei cavități în parenchimul pulmonar prin eliminarea conținutului unei formațiuni patologice pre-existente (tuberculoză, chist hidatic, cancer pulmonar, pneumonie *etc.*), care evoluează până atunci ca un sindrom de condensare.

Simptomele funcționale sunt cele ale bolii de bază: supurație pulmonară (abces pulmonar, gangrenă pulmonară), intoxicație tuberculoasă (de notat, că circa 40% din cavernele tuberculoase sunt "mute" clinic) sau neoplazică (cancer excavat).

Evidarea cavității poate fi semnalată de *vomică* (masivă sau fracționată) cu spută purulentă (deseori fetidă, chiar putridă în gangrena pulmonară) sau lichid limpede, clar (deschiderea chistului hidatic), de spută hemoptoică sau o mică hemoptizie (abces, tuberculoză, cancer pulmonar).

La examenul obiectiv pe aria afectată se atestă (în caz de cavitate suficient de mare și situată superficial):

- exagerarea vibrațiilor vocale în caz de bronhie de drenaj liberă (conductibilitate facilitată prin țesutul pericavitar inflamator și sunetului amplificat în cavitate ca într-o cutie de rezonanță);

- atenuarea (abolirea) vibrațiilor vocale în caz de bronhie de drenaj impermeabilă;

- hipersonoritate timpanică circumscrisă (cu nuanță metalică în cavitățile cu diametrul peste 6 - 7 cm sau cu "zgomot de oală spartă" în caz de comunicare îngustă cu bronhia);

- suflu (cavitar) cavernos (cavitate mai mică) sau suflu amfonic (diametrul cavității peste 7 cm);

- ralurî cavernoase, cavitare (variantă de ralurî umede buloase mari apărute prin mobilizarea lichidului în cavitate); coexistența ralurîlor cavitare cu suflul cavernos formează un zgomot specific denumit *garguiment*;

- lipsa/diminuarea zgomotelor respiratorii în caz de bronhie impermeabilă.

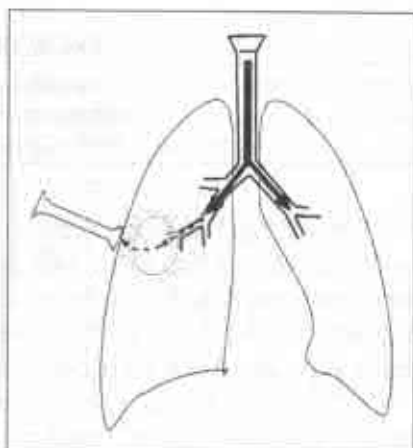


Fig. 5.10  
Sindromul cavității.  
Apariția suflului cavității.

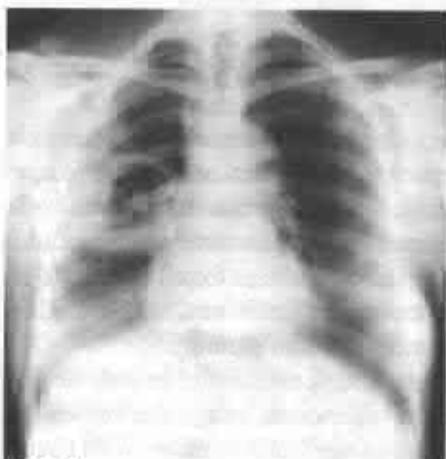

Fig. 5.11  
Abces pulmonar.

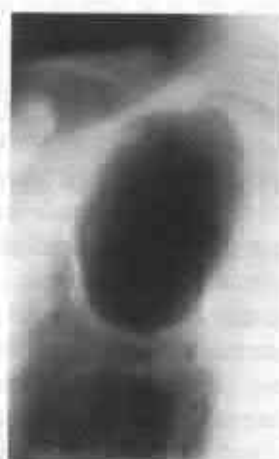

Fig. 5.12  
Tomogramă (secțiunea  
7 cm) în tuberculoză  
pulmonară fibrocavitare pe  
dreapta.



*Tabelul 5.4*

**SINDROMUL FIZIC CAVITAR**

Frează vocal accentuat Hipersonoritate timpanică Suflu cavernos
---

*Radiologic* se evidențiază o zonă de hipertransparență circumscripă rotundă sau ovală, înconjurată de un inel opac. Uneori (în abcesul pulmonar) se poate observa un nivel lichidian în interiorul cavității (*imagine hidroaerică*), care rămâne orizontal la schimbarea poziției corpului (mai des se efectuează laterografia - radiografia în poziția culcat pe partea bolnavă).

Examenul sputei este relevant pentru diagnosticul etiologic: spută în trei straturi (spumos, mucos, purulent) cu germeni respectivi în abces sau gangrenă pulmonară; micobacteria tuberculozei (cavernă tuberculoasă) sau celule neoplazice (cancer excavat). Hemoleucograma și rezultatul bronhoscopiei de asemenea sunt în funcție de etiologie.

**SINDROAMELE PLEURALE**

Reprezintă totalitatea de simptome și semne cauzate de inflamația sau impregnarea canceromatoasă a pleurei (sindromul clinic din pleurita uscată), de prezența lichidului (sindromul pleural lichidian), aerului (pneumotoraxul) sau a revărsatului mixt (sindromul pleural mixt hidroaeric, hidropneumotoraxul) în cavitatea pleurală, precum și de sechelele acestor leziuni (pahipleurite, simfize pleurale).

**Sindromul clinic din pleurita uscată**

Apare la afectarea foștelor pleurale prin depuneri fibrinoase, prin invazia celulelor neoplazice sau inflamatorii, care perturbază glisarea normală a pleurei viscerale și parietale în ciclul respirator, manifestându-se printr-un ansamblu de simptome și semne clinice caracteristice. De obicei, are loc și acumularea lichidului pleural în cantități mici, insuficiente pentru a împiedica frecarea foștelor pleurale pe o arie semnificativă, iar apariția exsudatului pleural semnificativ conduce la modificarea simptomelor și semnelor (evoluție în sindrom lichidian pleural).

Se atestă frecvent în tuberculoză, meta- sau parapneumonic, în boli de collagen, consecutiv infarctului pulmonar, abcesului pulmonar, infarctului miocardic (sindrom Dressler), uremiei, tumorilor primare ale pleurei, afecțiunilor virale (îndeosebi virusul *Coxsackie*).

Durerea toracică de intensitate variată - mai rar o ușoară jenă, bine suportată, dar mai adesea durere acută, puternică, accentuată de tuse și mișcări respiratorii (junghi toracic) - constituie simptomul principal. Durerea este în funcție de localiza-

rea afecțiunii pleurale: răspândită supraclavicular și suprascapular, săcătoare și puțin influențată de mișcările respiratorii în pleuritele apicale (mai des din tuberculoză); dureri unilaterale pe zona apropiată proiecției toracice a mării scizuri ("dureri în eșarfă") în afectarea pleurei mării scizuri; localizată abdominal (uneori simulând abdomenul acut) sau la baza toracelui cu iradiere pe frenic retrosternal până la fosa subclaviculară și umărul homolateral în pleurita diafragmatică.

Din cauza durerii poate apărea o polipnee superficială. Tusea uscată, chintoasă apare ca rezultat al excitării receptorilor tusigeni din pleură ("tusea pleurală").

Decubitul homolateral (sau decubit ventral pentru pleurita diafragmatică) constituie poziția forțată tipică (efectul antalgic prin micșorarea frecării foitelor pleurale secundar ampliațiilor respiratorii mai mici).

Rareori prin palpate se poate percepe frecătura pleurală, dar mai adesea frecarea foitelor pleurale este fină, de aceea palparea cutiei toracice nu este revelatorie.

Elementul fundamental al examenului obiectiv este prezența frecăturii pleurale la auscultație.

Metodele paraclinice de examinare nu aduc date semnificative pentru diagnostic cu excepție toracoscopiei cu biopsie la necesitate (tumori pleurale primare).

### Sindromul pleural lichidian

Constă în acumularea de lichid în cavitatea pleurală. Revărsatul pleural lichidian poate avea caracter neinflamator (hidrotorax, hemotorax, chilotorax) sau de exsudat (pleurezie).

Simptomele generale (astenție, febră, scădere ponderală, transpirații nocturne, inapetență etc.) sunt în funcție de etiologia procesului.

Durerea (jenă, junghi toracic) poate precede instalarea exsudatului în pleurezie, pe când transsudatul nu dă durere toracică.

Dispneea (prin compresiunea plămânului de către lichidul acumulat cu tulburări de ventilație și perfuzie consecutive și prin perturbarea mișcărilor diafragmului) depinde de cantitatea de lichid și de rapiditatea acumulării lui, de starea funcțională a cordului și plămânilor.

Uneori poate apărea "tusea pleurală": iritativă, uscată, dependentă de poziția pacientului.

La examenul obiectiv semnele clinice apar, de obicei, când colecția lichidiană depășește 300-500 ml. Exsudatul masiv (peste 1500 ml) poate cauza bombări ale hemitoracelui afectat cu lărgirea spațiilor intercostale și cu diminuarea mișcărilor respiratorii.

Palpatore se determină diminuarea vibrațiilor vocale (abolirea în colecțiile masive).

Percutor se pot depista, de obicei, colecțiile lichidiene ce depășesc 300 ml. Limita superioară a matității (submatității) bazale pe hemitoracele respectiv rămâne orizontală la volume de lichid sub aproximativ 800 ml. În colecțiile pleurale semnificative limita superioară a matității formează o curbă parabolică (linia Damoiseau)

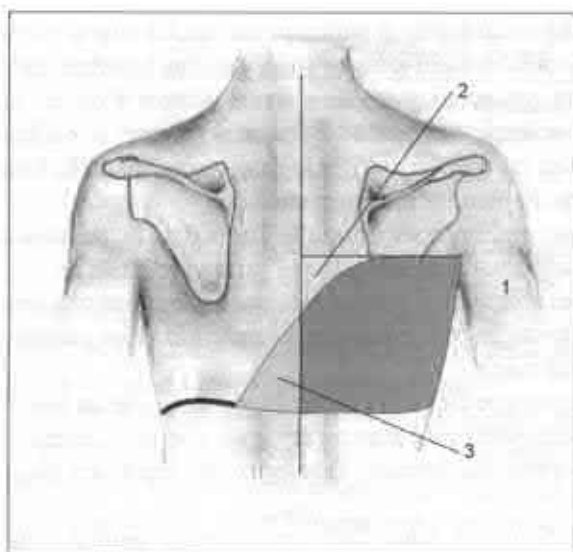


Fig. 5.13

Percuția în pleurezie.

1 - linia Damoiseau;

2 - triunghiul Garland;

3 - triunghiul Grocco-Rauchfuss.

Colecțiile lichidiene masive de stânga deplasează cordul spre dreapta, conduc la dispariția sonorității spațiului Traube. În colecțiile lichidiene masive de dreapta se observă deplasarea cordului spre stânga și coborârea limitelor inferioare ale ficatului.

La auscultație se atestă abolirea murmurului vezicular în zona de matitate. La limita superioară a lichidului se poate percepe suflul pleuretic și egofonia (condensarea parenchimului pulmonar prin comprimare). În colecțiile lichidiene exsudative frecătura pleurală poate fi prezentă la marginea superioară a matității, precum și în debutul și la resorbția pleureziei.

cu porțiunea ascendentă de la coloana vertebrală spre axilă și cea descendentă coborând spre stern. Prin comprimarea plămânului de către lichid în regiunea paravertebrală a hemitoracelui afectat apare o zonă de submatitate (triunghiul Garland). Zona de matitate paravertebrală pe hemitoracele opus (triunghiul lui Grocco-Rauchfuss) se explică prin deplasarea mediastinului spre plămânul sănătos.

Semnificativă este deplasarea lichidului liber în cavitatea pleurală cu schimbarea poziției bolnavului: matitate orizontală dorsală în decubit, matitate apicală în poziția Trendelenburg.

Tabelul 5.5

#### SINDROMUL FIZIC DE REVĂRSAT LICHIDIAN PLEURAL

<p>Frează vocală diminuată/abolită          Matitate          Murmur vezicular abolit          Suflu pleuretic</p>
--

Radiologic colecția lichidiană se prezintă ca opacitate omogenă densă cu aspectul și poziția în funcție de cantitatea și localizarea revărsatului pleural. Pleureziile minime se manifestă prin amputarea sinusului costodiafragmatic, uneori prin ascensionarea discretă a diafragmului cu diminuarea excursiilor. În decubit lateral lichidul liber formează o opacitate subcostală în bandă. Obliterarea sinusului costodiafragmatic prin fibroză de obicei persistă după vindecarea pleureziei.

Pleureziile cu volum mediu prezintă opacitate (de regulă, de intensitate supra-costală) cu limita superioară concavă asemănător liniei Damoiseau, deplasabilă cu poziția bolnavului. Colecțiile lichidiene masive se pot prezenta ca opacifieri de întreg hemitorace, însoțite de deplasarea controlaterală a mediastinului și de coborârea diafragmului.

Pleureziile încarcerate se pot manifesta radiologic prin opacități mai fine, rotunde sau ovale cu localizare atipică, simulând tumorile (în special, în localizările interlobare). Radiografia de profil, tomografia convențională sau computerizată contribuie la diagnosticul corect. Tomografia computerizată are rolul decisiv în precizarea stării parenchimului pulmonar sub aria opacității pleurale: se pot decela eventualele abces pulmonar, pneumonia sau cancerul bronhogen.

Examenul ecografic este sensibil în depistarea revărsatelor pleurale mici (cantitatea minimă de aproximativ 10 ml) și foarte util pentru dirijarea puncției pleurale, pentru aprecierea cantității de lichid. Imaginea prezintă pe aria respectivă un spațiu transsonic, omogenitatea căruia poate sugera aspectul lichidului pleural (ecouri fine dispersate în caz de suprainfecție, hemotorax, conținut sporit de lipide; multiple septuri ecogene cu aspect de colecție lichidiană "polichistică" în empiemul toracic).

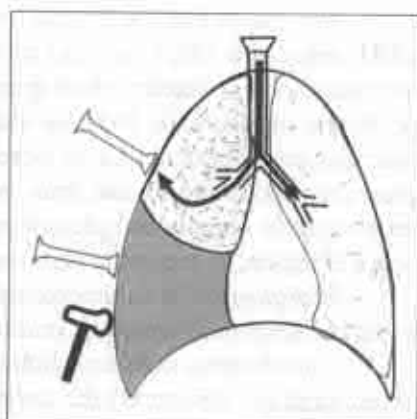


Fig. 5.14  
Percuția și auscultația în colecția lichidiană pleurală.  
Jos: matitate și tăcere respiratorie;  
sus: suflu pleuretic.

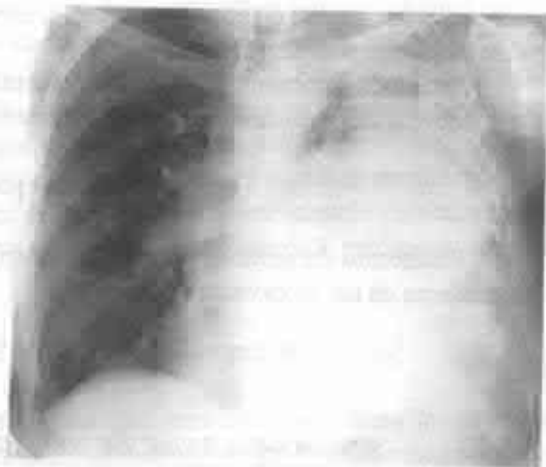

Fig. 5.15  
Colecție lichidiană pleurală masivă pe stânga.  
Opacitatea totală intensă (supracostală) a hemitoracelui stâng. Mediastinul deplasat controlateral.

Analiza lichidului pleural prelevat prin toracocenteză (conținutul proteic, LDH, densitatea, pH, examenul citologic *etc.*) permite definirea acestuia ca exsudat sau transudat și determinarea germenilor cauzali (prin culturi sau bacterioscopie pe frotiu) în pleurezie. Indicații etiologice prețioase poate furniza chiar examenul macroscopic: lichid incolor în hidrotorax; lichid serofibrinos (mai gros, spumos) în pleurezii; lichid tulbure sau franc purulent în pleurezia purulentă (empiem); lichid hemoragic în neoplasmul pleural primitiv sau metastatic, dar și în tuberculoză, în boala Hodgkin, în pleurezia hemoragică.

*Hidrotoraxul* se caracterizează prin prezența în cavitatea pleurală a unui transudat (revărsat neinflamator). Întâlnit în:

- insuficiența cardiacă globală (de obicei bilateral; mai frecvent pe dreapta atunci când este unilateral), dar uneori și ca expresie a insuficienței ventriculare stângi;
- stări hipoproteinemice cu anasarcă (sindrom nefrotic, ciroză hepatică, malnutriție).

*Hemotoraxul* reprezintă acumularea de sânge în cavitatea pleurală. De regulă este posttraumatic, dar mai apare în diatezele hemoragice, prin iatrogenie (toracocenteză, puncție bioptică pleurală sau pulmonară, cateterizarea venei subclaviculare), prin ruptura anevrismului aortic.

*Chilotoraxul* (pleurezia chiloasă) reprezintă colecția lichidiană prin acumularea de limfă în cavitatea pleurală. Cel mai frecvent apare prin obstacol pe canalul limfatic toracic (limfoame, extinderea mediastinală a neoplasmelor maligne), uneori prin ruptură traumatică (traumatism toracic deschis sau închis, intervenții chirurgicale la nivelul mediastinului posterior). Conținutul sporit al lipidelor (trigliceride, acizi grași) în stare coloidală imprimă lichidului un aspect opalescent, lăptos. Este necesară diferențierea de pseudochilotorax. Blocarea sau ruptura canalului toracic se poate vizualiza prin limfografie.

Pseudochilotoraxul (pleurezia chiliformă) apare la pacienții cu pleurezii vechi (mai frecvent tuberculoase sau din poliartrita reumatoidă).

### Sindromul pleural gazos

Sindromul de revărsat gazos pleural (pneumotoraxul) se caracterizează prin pătrunderea de aer în cavitatea pleurală.

*Tabelul 5.6*

#### SINDROMUL FIZIC DE REVĂRSAT GAZOS PLEURAL

Freamăt vocal diminuat/abolit Sunet percutor timpanic Murmur vezicular abolit
---

Pneumotoraxul poate fi:

- *primitiv* (idiopatic, spontan; se întâlnește mai frecvent la tineri și adesea este recidivant) sau *secundar* (complicație a tuberculozei pulmonare, abcesului pulmonar, a traumei, emfizemului - ruptură de bulă emfizematoasă);

- *spontan* sau *provocat* (traumatic, iatrogen);

- *generalizat* (total, complet), când aerul pătrunde în toată cavitatea pleurală, sau *localizat* (pe o parte a cavității pleurale);

- *pur* sau *mixt* (cu asocierea de lichid pleural);

- *închis* (fără comunicarea cavității pleurale cu aerul atmosferic sau cu arborele bronșic), *deschis* (se păstrează accesul aerului în cavitatea pleurală transtoracic - prin plagă, prin canulă sau din bronhie) sau *cu supapă* (pneumotorax sufocant, pneumotorax cu ventil, pneumotorax sub tensiune, pneumotorax hipertensiv) - supapa bronhopleurală permite pătrunderea aerului cu fiecare inspir, dar împiedică ieșirea lui în expir, creând presiune intratoracică pozitivă.

Excepțional poate rămâne asimptomatic (la persoanele tinere cu pneumotorax localizat), dar de cele mai multe ori debutează brusc, dramatic, cu junghi toracic violent, dispnee polipneică, tuse, anxietate, transpirație.

La inspecție ipsilateral se observă dilatarea moderată și hipomobilitatea hemitoracelui, la palpate - diminuarea sau abolirea vibrațiilor vocale (în pneumotoracele sufocante se poate depista deplasarea controlaterală a traheii). Sunetul percutor este timpanic cu nuanță metalică. Auscultativ se atestă abolirea murmurului vezicular. Comunicarea cu bronhia poate conduce la apariția suflului amforic.

Radiologic se observă o zonă de hipertransparență toracică cu absența desenului pulmonar, corespunzător colecției aeriene, spații intercostale lărgite, cupolă diafragmatică coborâtă, eventual, cu deplasarea controlaterală mediastinului (în pneumotoracele sub tensiune).

### Sindromul pleural mixt hidroaeric (hidropneumotorax)

Definește prezența concomitentă a colecției gazoase și lichidiene în cavitatea pleurală. Cazuri particulare sunt hemopneumotoraxul (sânge + aer), piopneumotoraxul (lichid purulent + aer; lichid purulent + gaz produs de flora gazoasă în gangrena pleurală).

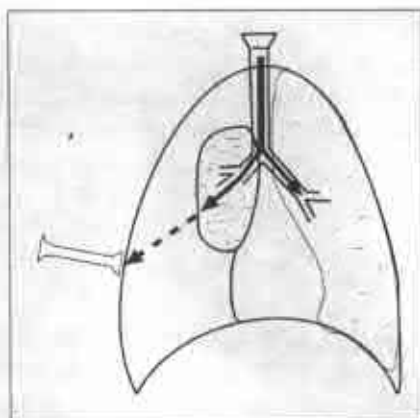


Fig. 5.16

Percuția și auscultația în pneumotorax. Sunetul percutor timpanic, suflul amforic.

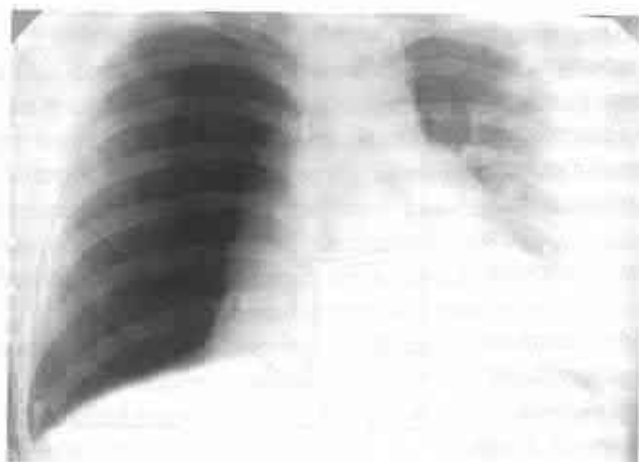


Fig. 5.17  
Pneumotorax pe dreapta. Infiltrație  
pneumonică extinsă pe stânga.

Mai des reprezintă o complicație în evoluția pneumotoraxului, semnalată de asocierea semnelor fizice de colecție aerică cu semnele unei colecții lichidiene bazale (în virtutea gravitației lichidul ocupă partea inferioară). În urma conflictului dintre aerul și lichidul pleural uneori se poate atesta succusiunea hipocratică (zgomot de "glu-glu"). În leziunile supurative (piopneumotorax) se evidențiază semnele și simptomele determinate de starea toxică (febră, tahicardie, paloare, hipotensiune *etc.*).

Radiologic se atestă semne de revărsat lichidian și aeric pleural. De menționat nivelul întotdeauna orizontal al opacității lichidiene sub colecția gazoasă.

Tabelul 5.7

**SINDROMUL FIZIC DE REVĂRSAT PLEURAL MIXT (HIDROPNEUMOTORAX)**

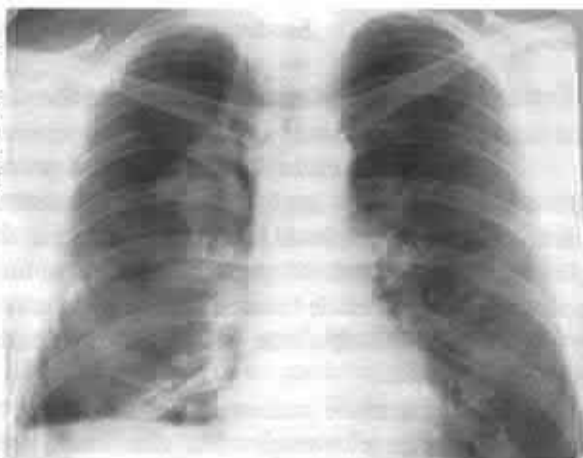Freamăt vocal abolit
Sunet percutor timpanic (superior) și matitate subiacentă (deplasabilă cu poziția)
Murmur vezicular abolit
Succusiune hipocratică
Zgomotul picăturii căzânde



*Fig. 5.18*

Colecție pleurală mixtă (hidropneumotorax) pe dreapta.

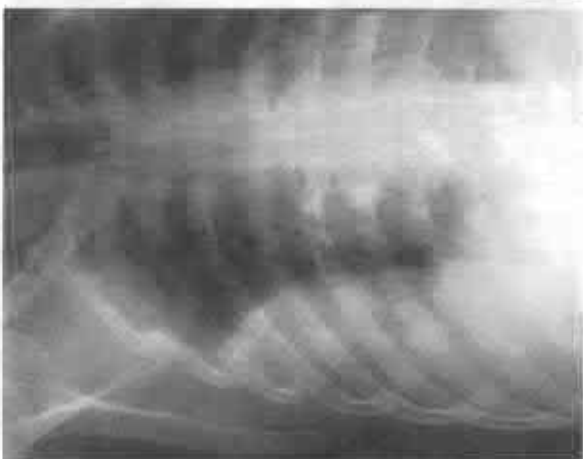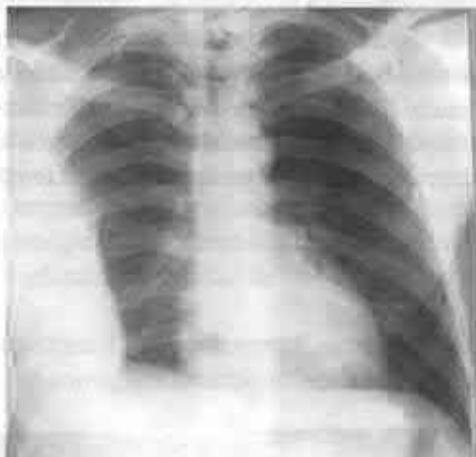Hipertransparența și absența desenului pulmonar în zona laterală și zona superioară ale câmpului pulmonar drept cu opacitate intensă bazală cu limita superioară orizontală (lichid), opacitate sporită pe zona plămânului colabată.



*Fig. 5.19*

Radiograma toracelui în incidența de față și în decubit lateral drept.

Opacitate intensă (supracostală) oblică în câmpul pulmonar drept, care nu se modifică în decubit lateral drept - colecție lichidiană pleurală închistată.



## Sindromul pleural în pahipleurită

Îngroșarea și alipirea celor două foite ale pleurei (parietală și viscerală) secundar unui proces inflamator se definește prin termenul pahipleurită.

În majoritatea cazurilor la vindecarea proceselor inflamatorii pleurale (chiar și a celor mai masive) are loc resorbția completă sau cu sechele fibroase uimitor de mici. În unele cazuri, însă, se formează câmpuri fibroase masive, care pot încarcera plămânul ca într-o cuirasă, producând tulburări funcționale. Simfize pleurale masive pot apărea în pleureziile tuberculoase și netuberculoase.

Simptomatologia este în funcție de extinderea procesului (pot apărea jena toracică, dispneea).

În pahipleuritele masive se pot constata rețracția hemitoracelui afectat cu diminuarea amplitudinilor respiratorii, diminuarea frecățiunii vocale, submatitatea fixă (nemodificabilă la schimbarea poziției bolnavului), diminuarea murmurului vezicular.

Radiologic se constată opacitate extinsă pe zona respectivă (nemodificată de poziția bolnavului), spații intercostale îngustate și deplasarea ipsilaterală a mediastinului. Diferențierea de pleurezia încarcerată este dificilă, o contribuție importantă având examenul ultrasonor și tomografia computerizată. Probele funcționale respiratorii atestă grade variate de insuficiență respiratorie restrictivă.

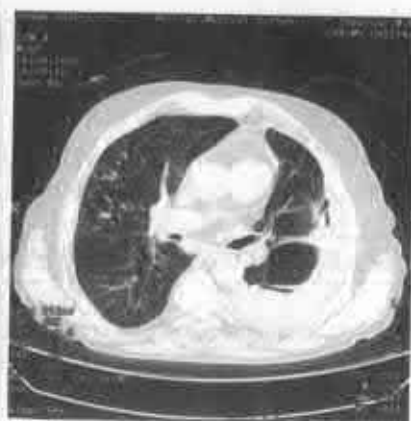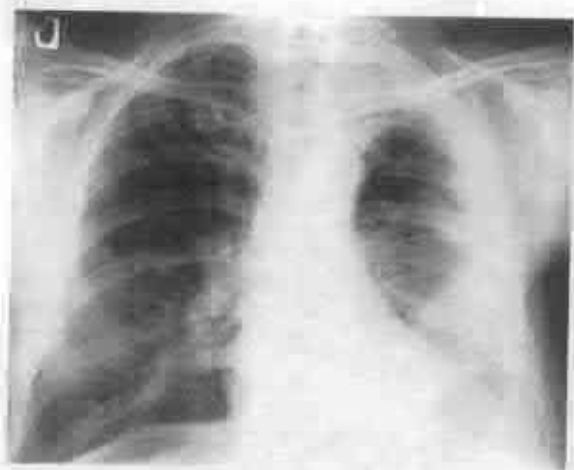


Fig. 5-20  
Radiograma de față și tomograma în pahipleurită.

## SINDROMUL MEDIASTINAL

Este expresia clinică a unor procese expansive (ocupătoare de spațiu) localizate în structurile mediastinale.

Principalele boli care produc sindromul mediastinal sunt:

1. *tumori mediastinale primare sau metastatice*: cancerul bronhopulmonar (cea mai frecventă cauză la vârstnici), gastric, esofagian, uteroovarian, boala Hodgkin și limfoamele nehodgkiniene, timoamele, tumorile neurogene, tumorile embrionare, gușa intratoracică malignizată;

2. *procesele mediastinale compresive netumorale*: gușa intratoracică, chist hidatic mediastinal, anevrism aortic, dilatări ale camerelor cordului, adenopatii inflamatorii (tuberculoase sau netuberculoase);

3. *mediastinite acute și cronice* (îndeosebi tuberculoase).

Majoritatea pacienților cu leziuni mediastinale ocupătoare de spațiu sunt asimptomatici, afecțiunea fiind depistată la un examen radiologic de rutină. Semnele și simptomele apar prin compresie, obliterare sau iritare a diverselor structuri mediastinale.

Simptomatologia este foarte variată în funcție de caracterul leziunii și întinderea procesului.

Durerile sunt mai mult permanente, retrosternale, profunde, difuze ("dureri mediastinale"). Durerea mai poate fi de tip nevralgic (cervicobrahială sau intercostală, din nevralgia frenică sugerată de asocierea sughitului rebel) sau de tip "osos" (foarte intensă, persistentă).

Dispneea poate fi paroxistică ("pseudoastmatică"), permanentă, accentuată de efort, de tip bradipnee inspiratorie cu tiraj și cornaj (obstrucție traheală) sau prin paralizia diafragmului.

Tusea este seacă, iritativă, uneori cu caracter lătrător și timbru metalic. Tusea de tonalitate joasă, fără început abrupt, eruptiv sau bitonală (un ton înalt și unul grav) este tipică pentru paralizia nervului recurent.

Tulburările vocii (disfonie până la afonie, voce bitonală) apar prin compresiunile unilaterale sau bilaterale ale nervului recurent. Implicarea nervului frenic produce sughitul cu dureri caracteristice. Disfagia (apărută prin compresia esofagului) se observă rar, la început este intermitentă și doar la alimentele solide, uneori se poate însoți de regurgitație și sialoree. Implicarea nervului vag (observată foarte rar) poate produce dispnee, vărsături, diaree, însoțite de bradicardie. Tumorile neurogene pot produce tetraparalizii și alte manifestări de compresie medulară.

Simptomele generale mai des mărturisesc impregnarea canceromatoasă sau bacilară (febră, astenie, scădere ponderală), dar uneori pot sugera factorul etiologic: *myasthenia gravis* apare în timom; hipoglicemia se observă la bolnavii cu mezoteliom, cu fibrosarcom și cu teratom; tetania apare în tumorile de glandă paratiroidă.

Semnele fizice apar, de regulă, într-un stadiu avansat. Se pot observa diverse modificări de aspect ale cutiei toracice, modificări palpatorii, percutorii și auscultatorii. Ralul ronflant monofonic constant prezent pe o arie restrânsă apare prin obstrucția bronhiei. Obstrucția venei cave superioare se manifestă prin cianoza feței, a gâtului, umerilor și brațelor, a părții superioare a toracelui ("cianoză în pelerină"), asociată cu colaterale venoase superficiale și edem (rece, dur, fără godeu) cu aceeași topografie ("edem în pelerină"), însoțită de cefalee marcată (stază cerebrală), amețeli, văjăituri, epistaxis. Prin compresia arterelor mari uneori apare asimetria pulsului (anizosfigmie) radian și/sau carotidian, manifestările de insuficiență arterială cerebrală. Obstrucția canalului limfatic toracic produce chilotoraxul. Inegalitatea pupilară (mioză), enoftalmul și ptoza palpebrală (sindrom Horner) semnifică afectarea lanțului simpatic.

Explorările paraclinice sunt axate pe determinarea etiologiei și extinderii procesului patologic și, de obicei, cuprind o serie de tehnici: relativ simple (hemograma, studiul măduvei osoase), accesibile (laringoscopia, radiografia/radioscopia toracică, traheobronhoscopia) sau invazive (arteriografia, cavografia, mediastinoscopia, biopsia prescalenică) ori neinvazive, dar cu semnificație diagnostică mare (tomografia computerizată și prin RMN).

*Capitolul VI*

# **M**EDICATIA DE BAZĂ ÎN AFECȚIUNILE APARATULUI RESPIRATOR

## **Grupurile principale de medicamente**

Actualmente există medicamente eficiente pentru tratamentul majorității absolute a afecțiunilor aparatului respirator. Totuși, nu toți pacienții beneficiază de un tratament farmacologic adecvat. Printre multiplele cauze ale acestui fenomen este, din păcate, și faptul că nu toți medicii prescriu cele mai eficiente medicamente și, desigur, compliancea joasă a pacienților din diverse motive: psihologice, financiare, rata sporită a efectelor adverse *etc.*

### **BRONHODILATATOARELE INHALATORII**

#### **Beta<sub>2</sub>-agoniștii inhalatori**

B<sub>2</sub>-agoniștii produc bronhodilatare prin stimularea β<sub>2</sub>-adrenoreceptorilor din musculatura bronșică. Deși nici unul din medicamente nu este completamente lipsit de acțiunea asupra β<sub>1</sub>-adrenoreceptorilor, preparatele moderne au o acțiune mult mai puternică asupra β<sub>2</sub>-adrenoreceptorilor decât asupra β<sub>1</sub>-adrenoreceptorilor, stimularea celor din urmă fiind responsabilă de efectele adverse.

Medicamentele cu acțiune selectivă pe  $\beta_2$ -adrenoreceptori sunt *salbutamolul* (acționează de 1375 ori mai puternic pe  $\beta_2$ -adrenoreceptori din bronhii decât pe  $\beta_1$ -adrenoreceptori cardiaci; adică, rata de selectivitate  $\beta_2$ -bronșic/ $\beta_1$ -cardiac = 1375), *terbutalina* (rata de selectivitate = 35), *fenoterolul* (rata de selectivitate = 120), *metaproterenolul* și *salmeterolul* (rata de selectivitate  $\beta_2$ -bronșic/ $\beta_1$ -cardiac = 85000). Adrenomimeticele neselective sunt izoprenalina (care este la fel de activă pe adrenoreceptori  $\beta_2$  și  $\beta_1$ ; rata de selectivitate = 1) și epinefrina (care pe lângă acțiunea pe  $\beta$ -receptori mai acționează și pe  $\alpha$ -receptori).

De obicei,  $\beta_2$ -agoniștii se administrează pe cale inhalatorie pentru a obține un efect mai puternic asupra musculaturii bronșice comparativ cu efectele sistemice în alte țesuturi (spre exemplu, mușchiul cardiac sau musculatura scheletică). Totuși, la terapia cu doze mari, pot apărea efectele adverse chiar și la administrarea inhalatorie a  $\beta_2$ -agoniștilor cu cel mai înalt grad de selectivitate.

$\beta_2$ -agoniștii selectivi au un început rapid al acțiunii, de obicei, în câteva (2-4) minute de la administrarea aerosolului sau a pulberii uscate. După absorbția sistemică inactivarea este de asemenea rapidă în majoritatea absolută a cazurilor. Excepția principală o prezintă salmeterolul, la care instalarea efectului bronhodilatator este mai tardivă (aproximativ 15 min), iar durata acțiunii este mult mai îndelungată (aproximativ 12 ore). De menționat că durata de acțiune a  $\beta_2$ -agoniștilor poate varia foarte semnificativ de la un pacient la altul.

Au apărut temeri că folosirea regulată și îndelungată a  $\beta$ -mimeticelor poate fi periculoasă. Nu există dovezi directe, care să ateste că  $\beta$ -agoniștii sunt periculoși atunci când sunt administrați în doze corecte și asociați cu un tratament antiinflamator.

Efectele adverse majore sunt produse prin absorbția sistemică cu stimularea  $\beta$ -adrenoreceptorilor din alte țesuturi decât în bronhii. Aceste efecte deseori limitează doza administrată. La fiecare pacient, de obicei, se titrează cantitatea de medicament până la acea doză, care semnificativ diminuează bronhospasmul, dar încă nu produce efecte adverse importante.

Cele mai frecvente efecte secundare limitatoare de doză de  $\beta$ -mimetic sunt tahicardia (uneori tahicardie paroxistică - mai frecvent fibrilația atrială sau tahicardia paroxistică supraventriculară), tremorul, anxietatea, excitabilitatea nervoasă.

Administrate în doze mari, toate  $\beta_2$ -adrenomimeticele pot produce hipopotasemie și hiperglicemie.

## **Beta<sub>2</sub>-adrenomimetice cu durată scurtă de acțiune**

### ***Salbutamolul***

*Indicații.* Este indicat în tratamentul obstrucției reversibile a căilor respiratorii în astmul bronșic (cuparea acceselor și profilaxia), bronșita cronică, emfizemul pulmonar.

*Mod de administrare.* În *spray*, pulbere de inhalare sau prin nebulizare.

O doză de aerosol (un "puf") conține 100  $\mu\text{g}$  de salbutamol.

*Dozare:* două pufuri (200  $\mu\text{g}$ ) 3-4 ori/zi la necesitate. Folosirea regulată zilnică este un indice al controlului insuficient al astmului bronșic și impune revizuirea tratamentului de fond (tratamentului antiinflamator de durată).

### ***Metaproterenolul***

Indicat în tratamentul obstrucției reversibile a căilor respiratorii. Se aplică în *spray* (750  $\mu\text{g}$  la un "puf") și mult mai rar prin nebulizare.

### ***Terbutalina***

Se folosește în tratamentul astmului bronșic, bronșitei cronice, emfizemului pulmonar. Bronhodilatația este mai prelungită față de salbutamol.

La o activare a flaconului presurizat (un "puf") se eliberează 250  $\mu\text{g}$  de terbutalină. Se produce și în dispozitive cu pudră uscată.

*Dozare:* Până la 500  $\mu\text{g}$  3-4 ori/zi la necesitate. Folosirea regulată zilnică este un indice al controlului insuficient al astmului bronșic și impune revizuirea tratamentului de fond (tratamentului antiinflamator de durată).

### ***Fenoterolul***

Posedă proprietăți farmacologice asemănătoare terbutalinei, dar cu un efect ceva mai durabil. Se folosește în criza de astm bronșic sau pentru profilaxia crizelor câte 1-2 pufuri (200  $\mu\text{g}/\text{puf}$ ) de 2-3 ori/zi. Folosirea regulată zilnică este un indice al controlului insuficient al astmului bronșic și impune revizuirea tratamentului de fond (tratamentului antiinflamator de durată).

## **Beta<sub>2</sub>-adrenomimetice cu durată lungă de acțiune**

### ***Salmeterolul***

$\beta_2$ -agonist cu acțiune de durată lungă (12 ore), de aceea este folosit (în asociere cu tratamentul antiinflamator) pentru prevenirea acceselor de astm la bolnavii, care au nevoie de mai multe "pufuri" de  $\beta_2$ -agonist cu durată scurtă de acțiune pe zi, începând de la treapta III - astm moderat (100  $\mu\text{g}/\text{zi}$ ) și treapta IV - astm sever (200  $\mu\text{g}/\text{zi}$ ).

Nu se folosește pentru jugularea rapidă a acceselor de astm, pentru care se aplică  $\beta_2$ -agoniștii cu DSA.

Mai este indicat în astmul de efort și în astmul nocturn, la bolnavii cu BPCO (ca alternativă anticolinergicilor).

Deși i se atribuie și acțiune antiinflamatorie, nu poate fi considerat un înlocuitor al steroizilor inhalatorii.



La o activare a flaconului presurizat (un "puf") se eliberează 25  $\mu\text{g}$  de salmeterol. Dispozitivele cu pudră (discuri) eliberează 50  $\mu\text{g}$  salmeterol la o inhalare.

Doze obișnuite la adulți: (2 pufuri x 25  $\mu\text{g}$  de salmeterol aerosol) de 2 ori/zi = 100  $\mu\text{g}$ /zi. Uneori se aplică numai 50  $\mu\text{g}$  înainte de somn (pentru profilaxia simptomelor nocturne). În formele severe de astm bronșic doza poate fi maximum 4 inhalații (4 x 25  $\mu\text{g}$  salmeterol aerosol) de 2 ori/zi = 200  $\mu\text{g}$ /zi.

### **Formoterol**

Indicațiile sunt identice cu ale salmeterolului. Acțiunea începe mai rapid față de salmeterol (în 3 minute). Efectele adverse și contraindicațiile sunt aceleași ca și la salbutamol.

*Dozare:* 9-12  $\mu\text{g}$  la fiecare 12 ore sau numai înainte de culcare pentru profilaxia simptomelor nocturne.

## **Anticolinergicele**

Antimuscarinicele naturale au fost folosite în tratamentul astmului bronșic câteva sute de ani (fumul de stramonium). Sulfatul de atropină actualmente nu mai este folosit în astm dat fiind eficiența modestă și efectele secundare frecvente. În anul 1970 au apărut anticolinergicele de sinteză cu administrare inhalatorie, care au o rată mult mai scăzută a efectelor adverse. Sunt blocate toate cele trei tipuri de receptori muscarinici: receptorii  $M_3$  din mușchii bronhiilor, receptorii  $M_2$  situați în nervii colinergici postganglionari și receptorii  $M_1$  prezenți în ganglioni.

Efectul bronhodilatator apare prin blocarea receptorilor muscarinici, reducerea tonusului vagal și inhibarea reflexului colinergic bronhoconstrictor.

### **Ipratropiu**

Ipratropiul (bromura de ipratropium) este cel mai cunoscut medicament din grupul derivaților atropinici.

*Indicații:* anticolinergicele inhalatorii reprezintă medicația de bază în bronhopneumopatia cronică obstructivă, inclusiv bronșita cronică și emfizemul pulmonar. Asocierea la  $\beta_2$ -agoniști în dozele obișnuite atestă un efect aditiv. Se mai indică la pacienții, la care  $\beta_2$ -agoniștii produc efecte adverse serioase (tremor, palpitații, aritmii) și la pacienții sub tratament cu  $\beta$ -blocante.

În forma de *spray* nazal se folosește pentru rinita alergică și pentru rinoreea din răceala banală sau din sinuzite.

*Avantaje:* administrată pe cale inhalatorie (aerosol presurizat cu 40  $\mu\text{g}$ /puf sau prin nebulizare) bromura de ipratropium are efecte adverse mai puține față de bronhodilatatoarele orale, teofiline și  $\beta_2$ -agoniștii inhalatori.

*Dezavantaje:* perioada de instalare a efectului dilatator mai îndelungată decât a  $\beta$ -mimeticilor (nu se folosește pentru jugularea acceselor de astm bronșic) și o durată a acțiunii (aproximativ 4-6 ore) mai scurtă față de oxitropiu. Efectul bronhodilatator este mai slab decât al  $\beta$ -mimeticilor, de aceea anticolinergicele sunt folosite foarte rar în monoterapie pentru tratamentul astmului.

Efectele adverse: apar prin blocada colinergică. În pofida absorbției bucale joase unii bolnavi manifestă xerostomie; foarte rar - tulburări ale acomodării vizuale. Efectele sistemice (retenție urinară, constipație, glaucom) sunt rare.

*Contraindicații:* glaucomul cu unghi îngust, adenomul de prostată.

*Dozare:* 80-240  $\mu\text{g}$  (2-6 pufuri) la fiecare 6 ore.

### **Oxitropiu**

*Oxitropiul* (*bromura de oxitropium*) este un alt anticolinergic de sinteză.

*Indicații:* aceleași ca și pentru ipratropiu.

*Avantaje:* durata acțiunii (aproximativ 6-10 ore) este mai lungă și instalarea efectului dilatator mai rapidă față de ipratropiu. Anticolinergicele inhalatorii au efecte adverse mai puține decât bronhodilatatoarele orale, teofilinele și  $\beta_2$ -agoniștii inhalatori.

*Dezavantaje:* în astmul stabil efectul bronhodilatator este mai slab decât al  $\beta$ -mimeticilor.

*Efectele adverse:* apar prin blocada colinergică. În pofida absorbției bucale joase unii bolnavi manifestă xerostomie; foarte rar - tulburări ale acomodării vizuale. Efectele sistemice (retenție urinară, constipație, glaucom) sunt rare.

*Contraindicații:* glaucomul cu unghi îngust, adenomul de prostată.

*Dozare:* 200  $\mu\text{g}$  la fiecare 8-12 ore.

### **Tiotropiu**

*Indicații:* tratamentul de bază al BPCO în faza stabilă, nu este folosit pentru tratamentul exacerbărilor de BPCO. Se utilizează cu prudență la pacienții cu glaucom cu unghi îngust, hipertrofie de prostată, obstrucție a colului vezicii urinare.

*Efecte adverse:* xerostomia ușoară (cel mai frecvent efect) ce dispare la continuarea tratamentului, uscăciunea gâtului, iritație la nivelul căilor aeriene superioare, sinuzită, faringită, constipație, tahicardie supraventriculară, retenție urinară.

*Contraindicații:* hipersensibilitate la bromura de tiotropium, la atropină sau alte anticolinergice.

*Dozare:* o capsula (18 mcg de tiotropium) pe zi, folosind dispozitivul special de inhalare *HandiHaler*. Nu trebuie utilizată mai frecvent de o dată pe zi.

### Teofilinele

Teofilinele sunt derivate ale xantinei (metilxantine) cu mecanism de acțiune neelucidat. Se consideră bronhodilatatoare (dar pentru a realiza relaxarea musculaturii netede a căilor aeriene este nevoie de doze relativ mari) prin inhibarea fosfodiesterazei (cresc nivelele intracelulare de AMP ciclic și GMP ciclic) sau (și?) blocada receptorilor adenozinici.

A fost demonstrat efectul antiinflamator și imunomodulator. În plus, sporesc *clearance*-ul mucociliar, excreția hidrosalină și contractilitatea miocardului. Stimulează centrul respirator și atenuează depresia respiratorie hipoxică, sporesc contractilitatea diafragmului și reduc oboseala lui, scad presiunea în artera pulmonară.

Aminofilina (eufilina) reprezintă sarea etilendiaminică a teofilinei, care datorită hidrosolubilității mai înalte se poate aplica parenteral.

Administrată oral teofilina se absoarbe bine și este supusă metabolismului în ficat, formându-se o serie de derivați xantiniici.

Perioada de înjumătățire constituie în mediu 8 ore la adulți și 4 ore la copii, dar este foarte variabilă, deoarece *clearance*-ul plasmatic este influențat de caracterul alimentației, medicamente și alți factori. Cimetidina, eritromicina, verapamilul și unele fluorochinolone (norfloxacină, ciprofloxacina) inhibă activitatea enzimelor hepatice responsabile de degradarea teofilinei, pe când anticonvulsivantele (fenitoina, carbamazepina, barbituratele), rifampicina, tutunul și alcoolul sporesc activitatea lor.

Teofilinele retard (*slow release*) permit administrarea de 1 sau 2 ori pe zi.

"Fereastra terapeutică" îngustă (diferența relativ mică dintre concentrația plasmatică terapeutică și cea toxică), de rând cu multiplele interacțiuni medicamentoase, fac necesară determinarea concentrației plasmatice pentru a evita supradozarea sau subdozarea.

Efectele adverse sunt destul de frecvente și apar la concentrațiile plasmatice mai înalte. Cele mai des observate sunt greața, cefaleea, voma, tahicardia, palpitațiile și tremorul extremităților. Se semnalează iritația gastrică și refluxul gastroesofagian, manifestări neurologice (iritabilitate, anxietate, insomnie), acidoza metabolică. Supradozajul poate da aritmii (extrasistolică, tahicardie atrială multifocală, tahicardie ventriculară) sau convulsii. Injecția rapidă, în bolus, poate provoca hipotensiune, tahiaritmii sau chiar stop cardiac.

### Aminofilina intravenos

*Indicații:* la pacienții cu BPCO sau cu astm bronșic suficient de severe pentru a necesita spitalizarea, la care alte droguri nu pot fi aplicate ori s-au dovedit ineficiente.

*Avantaje:* efectul bronhodilatator aditiv cu cel al altor bronhodilatatoare, efecte benefice extrapulmonare (a se vedea mai sus).

*Dezavantaje:* fereastra terapeutică îngustă (8-20  $\mu\text{g/ml}$ ) impune necesitatea monitorizării concentrației plasmatice (acolo unde este posibil) la injectarea repetată și la pacienții tratați anterior cu teofiline oral. Interacțiunile medicamentoase importante și multiple. Nu se administrează în aceeași soluție cu alte medicamente.

*Efecte adverse:* sunt multiple (a se vedea mai sus caracteristica grupului).

*Contraindicații:* lactația, hipotensiunea arterială. Cu mare precauție în *status epilepticus*, în șoc sau aritmii severe (fibrilație ventriculară suportată, flutter atrial rebel).

*Dozare:* tratament de inițiere - 6 mg/kg (la obezi se ia în calcul masa ideală) timp de 20 min; tratament de susținere la persoanele care urmează teofiline - 0,5-0,7 mg/kg/oră.

### ***Teofilinele oral***

*Indicații:* la pacienții cu BPCO suplimentar la anticolinergice și la  $\beta_2$ -agoniști inhalator, dacă controlul simptomelor rămâne insatisfăcător. Tratament adjuvant în astmul bronșic (în special, pentru controlul simptomelor nocturne). În tratamentul de durată al astmului bronșic pot fi considerate (dar nu recomandate) ca alternativă medicației inhalatorii la pacienții cu complianța joasă (din motive financiare sau altele).

*Avantaje:* aceleași ca pentru aminofilină intravenos. La tratamentul per os complianța este mai înaltă față de terapia inhalatorie.

*Dezavantaje:* aceleași ca pentru aminofilină intravenos. Pacientul trebuie observat în vederea apariției efectelor adverse și fenomenelor de toxicitate.

*Efecte adverse:* aceleași ca pentru aminofilină intravenos.

*Contraindicații:* aceleași ca pentru aminofilină intravenos.

*Dozare:* de la 150 mg la 450 mg/zi în două prize (unde posibil se monitorizează concentrația plasmatică).

### ***Beta<sub>2</sub>-agoniștii sistemici***

Caracteristicile sunt identice cu cele ale  $\beta_2$ -agoniștilor inhalatori, cu excepția incidenței mai sporite a efectelor adverse, fapt care limitează mult aplicarea.

### ***Beta-agoniștii intravenos***

Se folosesc adrenalina, terbutalina și salbutamolul. În prezent nici în situațiile de urgență nu se consideră mai avantajoase față de administrarea inhalatorie.

*Indicații:* se pot administra în cazurile când tratamentul inhalator (pe spacer sau prin nebulizare) nu atinge efectul scontat.

*Avantaje:* atingerea unor concentrații mai înalte.

*Dezavantaje:* incidența și severitatea efectelor secundare este mai mare. Necesitatea monitorizării contracțiilor cardiace, TA și a potasiemiei.

*Efecte adverse:* tremor muscular, tahicardie, vasodilatație periferică, hipopotasemie, iritabilitate, cefalee, insomnie, grețuri, majorarea concentrației plasmatice de glucoză, renină, insulină.

*Contraindicații:* hipertireoidia, ischemia cardiacă, angina pectorală, tahicardia, aritmiile, diabetul zaharat, feocromocitomul, glaucomul cu unghi închis, tratamentul cu  $\beta$ -blocante.

*Dozare:* epinefrină 1:1000 (1 mg/ml) 0,3-0,5 mg subcutan până la 3 doze (repetate la 20 min); terbutalină (1 mg/ml) 0,25 mg subcutan peste 20 min (până la 3 doze); salbutamol 10  $\mu$ g/ml în infuzii intravenoase lente (de la 3 la 20  $\mu$ g/ml).

### **Beta<sub>2</sub>-agoniștii orali**

Administrarea de preferat a  $\beta_2$ -agoniștilor este prin inhalare. Totuși există forme perorale de  $\beta_2$ -agoniști, atât cu durată scurtă de acțiune (salbutamol), cât și forme retard (salbutamol, clenbuterol, bambuterol).

*Indicații:* se pot administra în cazurile când pacientul refuză tratamentul inhalator.

*Dezavantaje:* incidența efectelor secundare mult sporită față de administrarea inhalatorie.

*Efecte adverse:* tremor muscular, tahicardie, vasodilatație periferică, hipopotasemie, iritabilitate, cefalee, insomnie, grețuri, majorarea concentrației plasmatice de glucoză, renină, insulină.

*Contraindicații:* hipertireoidia, ischemia cardiacă, angina pectorală, tahicardia, aritmiile, diabetul zaharat, feocromocitomul, glaucomul cu unghi închis, tratamentul cu  $\beta$ -blocante.

*Dozare:* salbutamol 2 mg per os 3-4 ori/zi (după necesitate); salbutamol-retard 4-8 mg per os 2 ori/zi; bambuterol 10-20 mg per os o dată/24 ore (pe noapte).

## **ANTIINFLAMATOARELE ȘI IMUNOSUPRESANTELE**

### **Corticosteroizii sistemici**

Corticosteroizii sunt pe larg folosiți în tratamentul astmului bronșic și al altor boli respiratorii.

Ei își realizează acțiunea prin:

- legarea de receptorii glucocorticoizi citoplasmatici urmată de fixarea în nucleu la nivelul *situs*-ului specific, care reglează exprimarea mai multor gene;

- inhibarea sintezei citokinelor [IL3, IL5, GM-CSF (*granulocyte macrophage-colony-stimulating factor*), IL2, IL6, IL1, TNF- $\alpha$  (*tumor necrosis factor alpha*), INF- $\alpha$  (*interferon alfa*)], ceea ce modifică proliferarea, diferențierea și interacțiunea celulelor inflamatorii;

- inhibarea producerii leucotrienelor, a prostaglandinelor și tromboxanului;
- reducerea diferențierii monocitelor în macrofage, micșorarea chemotaxisului, adeziunii celulare și a fagocitozei;
- inhibarea limfocitelor T și a diferențierii limfocitelor B în plasmocite;
- modificarea procesării antigenului și expresiei moleculelor de histocompatibilitate;
- micșorarea exsudării plasmatică și secreției de mucus;
- creșterea exprimării  $\beta_2$ -adrenoreceptorilor în căile aeriene și prevenirea desensibilizării lor;
- prevenirea remodelării tisulare.

Efectele adverse sistemice deseori limitează corticoterapia; sunt dependente de doză. Cele mai frecvente efecte adverse sunt: fața în lună plină cu acnee, hirsutismul, obezitatea tronculară, flatulența și alte simptome gastrointestinale; retenția hidrosalină cu hipopotasiemie, hipertensiunea arterială, infecțiile recurente, amenoreea. Mai rar pot apărea diabetul steroidian, ulcerații și sângerări gastroduodenale, osteoporoza, osteonecroza aseptică, miopatia, cataracta subcapsulară, tulburările psihice. La copii poate fi oprită creșterea. Însă, problema principală a tratamentului cortizonic de durată o reprezintă deprimarea funcției corticosuprarenalelor proprii (care începe deja de la o doză de aproximativ 10 mg/zi de prednisolon).

Indicații: alveolita alergică, pneumonitele interstițiale idiopatice și alte boli pulmonare interstițiale; detresa respiratorie acută a adultului; boli sistemice cu atingere pulmonară (sarcoidoza, colagenoze, vasculite, miopatia Duchenne și alte afecțiuni neuromusculare). În astmul bronșic corticosteroizii sunt indicați doar la pacienții ce nu pot fi controlați cu doze mari de corticosteroizi inhalatori. Aplicarea corticosteroizilor în BPCO rămâne controversată (atât în exacerbări, cât și pentru tratamentul de durată).

*Contraindicații:* diabetul zaharat instabil, ulcerul gastroduodenal, osteoporoza severă graviditatea în primul trimestru. La copii se pot folosi, însă cu mare precauție.

### *Corticosteroizii orali*

În astmul bronșic steroizii orali sunt indicați doar la pacienții cu forme severe ale bolii (treapta IV), ce nu pot fi controlați cu doze mari de corticosteroizi inhalatori - pentru stabilizarea bolnavilor se aplică, de obicei, cure scurte (de la câteva zile la câteva săptămâni) de steroizi orali.

Diminuarea dispneei, calmarea tusei și micșorarea expectorației, restabilirea reactivității la medicamentele bronhodilatatoare se manifestă, de regulă, după 2-3 zile de la începerea tratamentului. În cazurile când este nevoie de a menține terapia orală se folosește doza minimă necesară pentru controlul astmului, iar reducerea dozei se face lent (supresie adrenaliană).



Steroidul oral de elecție este prednisolonul (de obicei, administrat într-o singură doză zilnică dimineața) întrucât are cele mai convenabile efecte sistemice. Este bine absorbit din tractul digestiv și se metabolizează în ficat; deși perioada de înjumătățire constituie în mediu 3 ore, acțiunea biologică durează până la 24 ore. Metabolismul este accelerat de către inductorii enzimatici (fenitoina, carbamazepina) și frânat de inhibitorii enzimelor hepatice (cimetidina).

Prednisolonul este preferat prednisonului, care trebuie să fie transformat în prednisolon la nivelul ficatului.

Dozele aplicate variază mult în funcție de tipul și severitatea afecțiunii.

### *Corticosteroizii parenterali*

Corticoizii injectabili intravenos sunt indicați în crizele de astm grave și în răul astmatic. Se mai folosesc în vasculite și în bolile de sistem.

Deoarece probele ventilatorii încep să se amelioreze doar după 1-3 ore, reactivitatea la bronhodilatatoarele adrenomimetice se reface după 6-8 ore, iar efectul terapeutic maxim se atinge la 8-12 ore, tratamentul cortizonic intravenos în atare situații trebuie să fie cât mai precoce, cu doze mari și de scurtă durată. În aceste condiții beneficiul este maxim, iar efectele adverse sunt minime: psihoze sau schimbări emoționale.

Foarte rar se pot observa hipokaliemia și hiperglicemia.

### **Clorochina și hidroxiclорochina**

Mecanismul efectului antiinflamator nu este precizat. Probabil, influențează procesarea și prezentarea antigenelor prin mărirea pH în lizozomi. În consecință scade activarea limfocitelor T și eliberarea de citokine, în particular a interleukinei 2.

*Indicații:* folosirea este limitată la cazurile de sarcoidoză severă, la pacienții cu colagenoze și vasculite, la care corticosteroizii sunt contraindicați sau demonstrează o eficacitate nesatisfăcătoare.

*Efecte adverse:* grețuri, erupții cutanate, pigmentarea pielii, tulburări hematologice, retinopatie.

*Contraindicații:* gravitatea, lactația, retinopatia preexistentă.

**Clorochina.** *Dozare:* 250 mg de două ori/zi.

**Hidroxiclорochina.** *Dozare:* 200 mg de două ori/zi, apoi doza de susținere de 200 mg zilnic.

### **Medicația citotoxică**

Citotoxicele (citostaticele) acționează asupra celulelor care proliferază, efectul lor imunosupresant fiind datorat acțiunii negative asupra proliferării limfocitelor.



## *Ciclofosamid*

Ciclofosamid este un agent alchilant. Bioalchilarea moleculelor ADN (crearea de punți intracatenare sau intercatenare) împiedică funcțiile lor - duplicarea și transcripția - și, implicit, perturbază sinteza ribozomală a proteinelor.

*Indicații:* cazurile de sarcoidoză severă, de colagenoze și vasculite, la care corticosteroizii sunt contraindicați sau demonstrează o eficacitate nesatisfăcătoare.

*Efecte adverse:* grețuri, vomă, erupții cutanate, tulburări hematologice (leucopenie, trombocitopenie), cistită hemoragică, alopeție, sterilitate, acțiune oncogenică.

*Contraindicații:* graviditatea, lactația, procese infecțioase acute.

*Dozare:* 100-150 mg/zi per os.

## *Azatioprin și metotrexat*

Aceste citostatice inhibă sinteza acizilor nucleici.

*Azatioprin* este un derivat de mercaptopurină, care în organism se desface în mercaptopurină (și un compus imidazolic), care se încorporează în acizii nucleici, modificându-le funcția.

*Metotrexat* este un analog al acidului folic. Blocând enzima dihidrofolat reductaza, intervine inhibitor în sinteza nucleotizilor purinici și pirimidinici, respectiv în sinteza ADN și ARN (implicit, și în sinteza proteinelor). În doze mici metotrexatul inhibă producția de IL 1.

*Indicații:* cazurile de sarcoidoză gravă, de colagenoze și vasculite, la care corticosteroizii sunt contraindicați sau demonstrează o eficacitate nesatisfăcătoare. Metotrexatul a dovedit proprietăți antiastmatice, însă datorită efectelor adverse foarte frecvente și severe, se poate folosi numai ca adjuvant pentru micșorarea dozei de corticoizi orali în cazuri selecte.

*Avantaje:* spre deosebire de ciclofosamidă nu manifestă acțiune oncogenică.

*Dezavantaje:* efecte adverse severe și frecvente.

*Efecte adverse:* grețuri, vomă, mielosupresie; metotrexatul manifestă hepatotoxicitate și toxicitate pulmonară.

*Contraindicații:* graviditatea, lactația, procese infecțioase acute.

*Dozare:* Azatioprină 50-150 mg/zi per os. Metotrexat 7,5-25 mg oral sau intramuscular săptămânal.

## *Ciclosporin*

*Ciclosporin*, un produs de metabolism al ciupercii *Tolypocladium inflatum*, este o polipeptidă ciclică liposolubilă cu proprietăți imunosupresive fără a realiza o citotoxicitate generală (de tipul citostaticelor). Nu deprimă funcția fagocitelor, a celulelor hematopoietice și a celulelor tumorale. Inhibă preferențial limfocitele T, suprimând transcripția citokinelor.

Acțiunea imunodepresivă este legată de fixarea specifică a ciclosporinei de ciclofiline - o familie de proteine de dimensiuni mici, care predomină în țesutul limfatic și au activitate izomerazică, intervenind în organizarea conformației funcționale a moleculelor de proteine nou-formate. Ciclosporina interacționează și cu calmodulina, fenomen care poate fi responsabil de unele reacții adverse.

*Indicații:* cazurile de sarcoidoză gravă, de colagenoze și vasculite, la care corticosteroidii sunt contraindicați sau demonstrează o eficacitate nesatisfăcătoare. Ciclosporina a demonstrat proprietăți antiastmatice, însă datorită efectelor adverse foarte frecvente și severe, se poate folosi numai ca adjuvant pentru micșorarea dozei de corticoizi orali în cazuri selecte.

*Dezavantaje:* efecte adverse severe și frecvente.

*Efecte adverse:* grețuri, vomă, hiperplazie gingivală, hipertrihoză, hipertensiune arterială, creșterea nivelului plasmatic de uree, creatinină, bilirubină; nefrotoxicitate, tulburări limfoproliferative.

*Interacțiuni:* antibioticele macrolidice, antimicoticele sistemice și antiinflamatoarele nesteroidiene pot spori toxicitatea ciclosporinei.

*Contraindicații:* neoplazii, imunodeficiențe, afecțiuni renale, graviditate, lactație, procese infecțioase acute.

*Dozare:* 3-5 mg/kg per os zilnic.

## ANTIINFLAMATOARELE INHALATORII

### Corticosteroidii inhalatori

Aplicarea corticosteroidilor inhalatori a semnat un adevărat salt în tratamentul îndelungat al astmului bronșic prin minimalizarea efectelor adverse ale corticoterapiei.

O parte din substanța inhalată și ajunsă în căile respiratorii traversează mucoasa bronșică și nimereste în circulația sistemică. Peste 80% din cantitatea de aerosol este înghițită și ulterior absorbită din tractul gastrointestinal. O parte din medicament este metabolizată în ficat și nu atinge circulația sistemică (budesonidul este metabolizat într-o măsură mai mare decât beclometazona, iar fluticazona are avantajul unei metabolizări integrale cu ocazia primului pasaj hepatic) iar excreția este rapidă.

Toate aceste preparate au marele avantaj de a nu provoca efecte cortizonice generale și a nu deprimă funcția corticosuprarenală doar decât în cazurile de inhalare a unor doze mari (peste 1500  $\mu\text{g}/\text{zi}$  pentru maturi și peste 800  $\mu\text{g}/\text{zi}$  pentru copii).

Efectul se instalează tardiv după inhalare, de aceea aceste preparate nu se pot folosi în situații acute, ci numai ca tratament regulat pentru profilaxia crizelor și pentru evitarea exacerbărilor.

Efectele secundare locale sunt rare la terapia cu doze mici și se reduc la micoză bucală (*Candida albicans*), iritație faringiană, disfonie. Se pot evita prin spălarea gurii după inhalare sau prin administrarea medicamentului imediat înainte de mese.

*Reprezentanți:*

**Beclometazona dipropionat**

Aerosol 50  $\mu\text{g}/\text{doză}$  sau 100  $\mu\text{g}/\text{doză}$ , sau 250  $\mu\text{g}/\text{doză}$ , pulbere câte 50  $\mu\text{g}/\text{doză}$  sau 100  $\mu\text{g}/\text{doză}$ .

*Dozare:* doza pe o inhalatie și frecvența administrării se face în corespundere cu treapta respectivă de tratament antiastmatic.

**Budesonida**

Aerosol 50, 100 sau 200  $\mu\text{g}/\text{doză}$ , pulbere câte 100, 200 și 400  $\mu\text{g}/\text{doză}$ , soluție pentru nebulizare care conține 250 sau 500  $\mu\text{g}/\text{ml}$ .

*Dozare:* doza pe o inhalatie și frecvența administrării se face în corespundere cu treapta respectivă de tratament antiastmatic.

**Fluticazona propionat.** Aerosol 25, 50 sau 125  $\mu\text{g}/\text{doză}$ .

*Dozare:* doza pe o inhalatie și frecvența administrării se face în corespundere cu treapta respectivă de tratament antiastmatic.

Corticosteroidii inhalatori se aplică în calitate de agenți antiinflamatori chiar din fazele precoce ale astmului bronșic (astm ușor persistent) și constituie medicamentele de bază în tratamentul majorității pacienților astmatici. Aplicarea lor în BPCO rămâne controversată, atât în exacerbări, cât și pentru tratamentul de durată. Există studii, care arată eficiența corticosteroidilor inhalatori în tratamentul sarcoidozei.

## Cromonele

Grupul cromonelor include **cromoglicatul disodic** și **nedocromilul sodic**.

Mecanismul de acțiune nu este complet elucidat. Se consideră că blocarea bronhospasmului indus de către alergen se realizează prin:

- stabilizarea membranei celulare mastocitare (cu toate că alte medicamente ce stabilizează membrana celulară mastocitară nu sunt eficiente în astm);
- micșorarea recrutării eozinofilelor și activității lor;
- inhibarea activării nervilor senzitivi.

Este confirmată activitatea de prevenire a bronhospasmului, dar nu și capacitatea de a atenua sau opri procesul inflamator din bronhii (biopsii bronșice repetate).

*Indicații:* astmul alergic înainte de expunerea inevitabilă la alergenii cunoscuți; scop profilactic în astmul de efort fizic. Pot fi utile la începutul terapiei îndelungate a astmului bronșic al copilului. Ca tratament de susținere la maturi se aplică doar în astmul bronșic persistent ușor.

Sub formă de soluții nazale cromonele se mai folosesc în rinita alergică.

*Avantaje:* mult mai puține efecte adverse față de glucocorticoizi.

*Dezavantaje:* aplicabile doar în unele forme de astm (astmul copilului, astmul ușor la toate vârstele). Aprecierea eficienței medicamentului este posibilă doar după o cură de 4-6 săptămâni. Nedocromilul are un gust neplăcut.

*Efecte adverse:* sunt rare și de obicei cauzate de inhalarea însăși.

*Dozare:* 2-4 mg la inhalare, 2-4 ori/zi.

### **Antileucotrienele**

Blochează efectul bronhoconstrictor (care este de 1000 ori mai puternic față de cel al histaminei) și proinflamator al leucotrienelor în căile aeriene prin două mecanisme: inhibarea sintezei tuturor leucotrienelor prin întreruperea căii 5-lipooxigenazei (zileuton) sau blocarea acțiunii leucotrienelor la nivelul receptorilor situați pe mucoasa bronșică (zafirlukast, montelukast).

#### ***Zileuton***

Zileutonul este un inhibitor de 5-lipooxigenază. La bolnavii cu astm bronșic ameliorează funcția ventilatorie și reduce frecvența exacerbarilor (atacurilor astmatice), inclusiv în astmul de efort și în astmul aspirinic.

*Indicații:* alternativa corticoterapiei inhalatorii cu doze mici în astmul persistent ușor și moderat; tratament adjuvant la pacienții, care nu răspund suficient la dozele mari de corticosteroizi inhalatori (sistemici?). Nu se folosește în tratamentul crizelor astmatice (acceselor de astm).

*Avantaje:* la tratamentul per os complianța este mai înaltă față de terapia inhalatorie. Efectul bronhodilatator este aditiv altor medicamente. Este eficient pentru rinita asociată.

*Dezavantaje:* necesită monitorizarea enzimelor hepatice (ALT).

*Efecte adverse:* hepatotoxicitate.

*Contraindicații:* insuficiența hepatică, graviditatea și lactația, vârsta sub 12 ani.

*Dozare:* 300-600 mg 4 ori/zi *per os*.

#### ***Antagoniștii receptorilor leukotrienici***

*Zafirlukast* și *montelukast* blochează acțiunea leucotrienelor la nivelul receptorilor specifici. La bolnavii cu astm bronșic ameliorează funcția ventilatorie, reduc necesitatea de  $\beta_2$ -mimetice și frecvența exacerbarilor, inclusiv în astmul de efort și în astmul aspirinic.

*Indicații:* drept o alternativă corticoterapiei inhalatorii cu doze mici în astmul persistent ușor și moderat; tratament adjuvant la pacienți care nu răspund suficient la dozele mari de corticosteroizi inhalatori (sistemici?).

Nu se folosesc în tratamentul crizelor astmatice (acceselor de astm).

*Avantaje:* la tratamentul per os complianța este mai înaltă față de terapia inhalatorie. Efectul bronhodilatator este aditiv altor medicamente. Sunt eficiente pentru rinita asociată.

*Dezavantaje:* necesită monitorizarea enzimelor hepatice (ALT). Se aplică cel puțin cu o oră înainte, sau cu două ore după mese.

*Efecte adverse:* sunt mai bine tolerate, hepatotoxicitatea este mai rară. Rămâne controversată legătura causală dintre tratamentul cu antagoniștii receptorilor leukotrienici și apariția sindromului Churg-Strauss.

*Contraindicații:* insuficiența hepatică severă, gravitatea și lactația, vârsta sub 12 ani (pentru zafirlukast).

*Interacțiuni:* administrarea la mese reduce biodisponibilitatea medicamentului.

*Dozare:* zafirlukast 20-40 mg 2 ori/zi *per os*; montelukast 5-10 mg *per os* 1 dată/24 ore (pe noapte).

## **Antiinflamatoarele cu acțiune doar pe căile respiratorii**

### *Fenspirid*

Fenspirid are proprietăți antiinflamatoare (activitate antagonistă la nivelul receptorilor histaminici H) și bronhodilatatoare (efect antispastic de tip musculotrop papaverinic). Inhibă procesul inflamator prin scăderea pronunțată a citozei; TNF- $\alpha$  și IL-8). Inhibă eficient inflamația de la nivelul mucoasei căilor respiratorii: reduce hiperemia și edemul, normalizează hipersecreția glandelor mucoase, îmbunătățește transportul mucociliar, reduce bronhoconstricția.

*Indicații:* tratamentul simptomelor funcționale (tuse și expectorații) din BPCO.

*Efecte adverse:* somnolență, grețuri, dureri epigastrice, tahicardie sinusală, eritem cutanat, erupții cutanate, urticarie, edem angioneurotic.

*Contraindicații:* hipersensibilitatea la fenspirid.

*Dozare:* 80 de mg 2 ori pe zi înainte de mese.

## **ANTITUSIVELE**

Majoritatea antitusivelor își datorează efectul deprimării centrului tusei din bulbul rahidian, deși există și o componentă periferică de deprimare a funcției receptorilor senzitivi de la nivelul mucoasei căilor aeriene. Acționează indirect ca antitusive preparatele bronhodilatatoare - prin împiedicarea bronhoconstricției generatoare de tuse. Expectorantele pot de asemenea contribui la calmarea tusei prin atenuarea iritării zonelor reflexogene din bronhii.

Antitusivele se folosesc pentru a opri tusea dăunătoare în diferite situații: tusea neproductivă chinuitoare, care obosește bolnavul, deranjează somnul (îndeosebi, la debilitați și cardiaci); profilaxia unor complicații postoperatorii (spre exemplu, în intervențiile oftalmologice sau pentru hernie); în caz de hemoptizie *etc.*

În cazul tusei intense sau la tușitorii cronici se recomandă antitusivele centrale, de preferință cele care nu dezvoltă dependență. Tusea ușoară, care însoțește deseori infecțiile căilor aeriene superioare și este generată de stimuli iritativi de la mucoasa faringiană, laringiană sau traheală, nu necesită administrare de antitusive. Ea poate fi calmată creînd o atmosferă caldă și umedă și prin folosirea ceaiurilor ce conțin mucilagii - de exemplu, ceaiul de flori de tei, care calmează mucoasa faringiană iritată.

În tusea spastică la astmatici este indicată medicația bronhodilatatoare.

La indicarea tratamentului antitusiv se va ține seama de faptul că tusea, de obicei, are un caracter de apărare, reprezentând un mecanism important de curățire a arborelui bronșic. Staza secrețiilor, provocată de folosirea nejudicioasă a antitusivelor în prezența hipersecreției bronșice, poate fi mult mai dăunătoare decât însăși tusea.

### Medicația activă pe centrul tusei

Acționează deprímant pe centrul tusei din sistemul nervos central. Se clasifică în opiacee și neopioide.

#### *Opiaceele*

Majoritatea opiaceelor au o acțiune analgezică prin inhibarea receptorilor din sistemul nervos central, de micșorare a motilității tractului gastrointestinal și de inhibare a grețurilor și vomiei; în plus inhibă centrul respirator și produc modificări comportamentale.

**Codeina** are o acțiune antitusivă puternică, acțiunea analgezică fiind mai slabă față de morfină (comparabilă cu cea a analgezicelor antipiretice). Deprimă respirația (dar la doze ceva mai mari decât cea antitusivă), usucă secrețiile bronșice, favorizează bronhospasmul. Printre alte efecte adverse semnificative se mai semnalează grețurile, eventual voma.

Dozele utile ca antitusiv sunt de 5-30 mg oral la fiecare 4-6 ore.

**Noscapina** are o acțiune antitusivă ceva mai slabă decât codeina și n-are acțiune analgezică. În schimb nu provoacă dependență, este bronhodilatatoare și stimulează respirația. Ca efecte nedorite s-au semnalat greața, cefaleea, amețelile.

Dozare: 15-30 mg de 3-4 ori/zi.

**Dextrometorfanul** demonstrează o acțiune antitusivă comparabilă cu cea a codeinei. Nu deprimă respirația și nu inhibă motilitatea cililor mucoasei căilor respiratorii. Este lipsit de acțiune analgezică și nu provoacă dependență. În doze mari poate produce somnolență, amețeli, tulburări digestive.

Dozare: 15-30 mg de 3-4 ori/zi.



**Levopropoxifenul** are proprietăți antitusive mai slabe față de codeină și este lipsit de acțiune analgezică. Nu provoacă dependență. În doze mari produce sedare, somnolență, amețeli, tulburări vizuale, tulburări digestive.

*Dozare:* 50-100 mg de 3-4 ori/zi.

### **Neopiaceele**

Spre deosebire de opiacee, acestea nu produc dependență, sedare, depresie respiratorie, dar nu sunt lipsite de efecte adverse centrale ca somnolența, grețurile și vomă. Majoritatea reprezentanților acestui grup (caramifen, cloperastin, clobutinol, nepinalon) nu a căpătat o aplicare largă în spațiul nostru.

**Clofedanolul** manifestă un efect antitusiv slab, ce se instalează lent, dar este relativ prelungit. În doze mari produce xerostomie, tulburări vizuale, erupții cutanate.

### **Medicația activă pe receptorii tusigeni și pe fibrele aferente**

Medicamentele acestui grup inhibă reflexul tusei, acționând direct pe receptorii tusigeni din mucoasa respiratorie sau pe componenta aferentă a reflexului.

**Benzonatul** se administrează pe cale orală, 100-300 mg de 3-4 ori/zi. Poate provoca somnolență, cefalee, amețeli, congestie nazală, diaree, erupții cutanate.

### **EXPECTORANTELE**

Expectorantele micșorează vâscozitatea secrețiilor din tractul respirator și facilitează înlăturarea sputei prin activitate ciliară și prin tuse.

Expectorantele *secretostimulante* (fie prin acțiune directă pe mucoasa căilor aeriene, prin care parțial se elimină, fie în mod reflex - iritarea ușoară a mucoasei gastrice la administrarea orală conduce la stimularea activității glandelor seroase din mucoasa bronșică) sporesc secreția bronșică seroasă. În plus, unele pot stimula motilitatea cililor mucoasei, favorizând eliminarea secrețiilor.

Expectorantele *secretolitice* acționează direct asupra secrețiilor bronșice, pe care le fluidifică. Grupul cuprinde substanțe *mucolitice* (acetilcisteina, carbocisteina, mercaptoetansulfonatul de sodiu - Mesna, bromhexina, ambroxolul), enzime proteolitice (tripsina, chimotripsina, dezoxiribonucleaza), agenți tensioactivi (bicarbonatul de sodiu, tiloxapolul), agenți hidratați (clorura de amoniu, acetatul de amoniu, guaiacolul, eucaliptolul și alte uleiuri volatile, vaporii de apă).

De menționat, că aplicarea clinică a expectorantelor continuă să mai rămână un subiect controversat.

Cu condiția respectării dozelor recomandate preparatele, de obicei, sunt bine tolerate și nu produc efecte adverse.



## ANTIISTAMINICELE

Histamina, de rând cu o serie de alți compuși, este eliberată din mastocite în timpul reacțiilor alergice de tipul I (mediate prin IgE). Acțiunea histaminei asupra receptorilor  $H_1$  contribuie la simptomele și semnele reacțiilor alergice de acest tip: hiperemie, edem, prurit, strănut, rinoree, congestie nazală.

Antihistaminicele clasice actualmente sunt cunoscute sub denumirea de blocante  $H_1$ , deoarece blochează competitiv receptorii histaminergici de tip  $H_1$ , astfel împiedicând efectele enumerate mai sus ale histaminei, și nu influențează efectele histaminei mediate prin receptorii  $H_2$ .

În funcție de efectul asupra sistemului nervos central blocantele de  $H_1$ -receptori se împart în grupa celor cu acțiune sedativă (antihistaminicele "de noapte") și grupa celor lipsiți de această acțiune (antihistaminicele "de zi").

*Antihistaminicele cu acțiune sedativă.* Sunt compuși mai vechi - prometazina (pipolfen), clorpiramina (suprastin), difenhidramina (dimedrol) - și produc sedare, somnolență, senzație de oboseală; potențează efectul deprimant al băuturilor alcoolice. Prin urmare sunt contraindicate la șoferi și în alte profesii care solicită atenție. Au activitate anticolinergică ca expresie a căreia vor apărea xerostomia, tulburări ale vederii, constipațiile, retenția urinară. Reducerea umidității mucoasei căilor aeriene cu sporirea vâscozității expectorației sunt alte efecte secundare. Sunt contraindicate în cazurile când acțiunea colinolică poate fi nocivă (glaucom, hipertrofie de prostată).

*Antihistaminicele fără acțiune sedativă.* Compușii din generația a 2-a nu penetrează bariera hematoencefalică atunci când sunt aplicați în doze terapeutice obișnuite. Pe lângă faptul că nu au efect sedativ, efectul anticolinergic este lipsă sau exprimat minimal.

O aplicare mai largă au căpătat astemizolul (hismanal) și terfenadina (histadin). Concentrația maximă în sânge se atinge la 1-2 ore după administrarea orală; se metabolizează intens în ficat. În doze terapeutice aceste preparate sunt bine tolerate, deși la depășirea dozei au fost descrise cazuri de alungire a intervalului Q-T cu aritmii ventriculare periculoase, inclusiv torsada vîrfurilor.

Metabolismul astemizolului și terfenadinei poate fi puternic influențat de ketoconazol și de eritromicină (sau alți compuși macrolidici), de aceea astfel de combinații sunt contraindicate pentru a evita aritmiile cu risc vital.

## ANTIBIOTICELE

Antibioticele se aplică pe larg în tratamentul afecțiunilor aparatului respirator. Grupurile principale de antibiotice sunt prezentate în *tabelul 6.1*.

Acțiunea antimicrobiană se realizează prin mai multe mecanisme:

- inhibarea procesului de sinteză a peretelui celulelor microbiene;
- modificarea permeabilității (sau lezarea) membranei citoplasmatică;
- inhibarea sintezei proteinelor (direct sau prin interferarea formării acizilor nucleici).

Penicilinele, cefalosporinele și vancomicina inhibă biosinteza peretelui microbian (împiedicând formarea polimerului peptidoglicanic, care este constituintul de bază al peretelui).

Polimixinele, nistatina, amfotericina B acționează asupra membranei citoplasmatică.

Aminoglicozidele, tetraciclinele, cloramfenicolul, eritromicina, lincosamidele acționează asupra subunităților ribozomale specifice bacteriilor, modificând reacția de transfer a aminoacizilor activați, respectiv formarea lanțurilor peptidice.

Rifampicina, chinolonele, sulfamidele, trimetoprimul împiedică sinteza acizilor nucleici.

La selectarea medicamentului antimicrobian se acordă prioritate preparatelor cu acțiune bactericidă, stabile la acțiunea  $\beta$ -lactamazelor, cu caracteristici farmacocinetice (absorbție, repartiție, eliminare) favorabile și cost acceptabil.

Unele dintre medicamentele cu aplicare largă în tratamentul infecțiilor aparatului respirator nu corespund întru totul acestor cerințe:

- penicilinele naturale nu sunt active contra multor dintre agenții potențiali (stafilococ, micoplasmă, clamidii, *Haemophilus influenzae*); în ultimul timp a sporit mult numărul tulpinilor de pneumococ rezistente la peniciline (până la 40% în unele regiuni); datorită perioadei de semieliminare scurte este nevoie de o administrare frecventă;

- ampicilina - este inactivă contra microorganismelor atipice; este supusă acțiunii  $\beta$ -lactamazelor; necesită administrare frecventă; este mai prost tolerată;

- cefalosporinele de generația I - sunt inactice contra la cea mai mare parte a bacteriilor Gram negative și a microorganismelor atipice; sunt supuse acțiunii  $\beta$ -lactamazelor bacteriilor Gram pozitive; necesită administrare frecventă (la fiecare 6 ore);

- aminoglicozidele - penetrează slab în țesutul pulmonar; activitatea lor scade în procesele supurative; au toxicitate pronunțată;

- tetraciclinele - sunt bacteriostatice, potențial toxice și sunt mai rău tolerate;

- sulfamidele - sunt bacteriostatice; sunt inactice contra microorganismelor atipice; există multe tulpini rezistente la ele.

Efectul antibacterian este timp dependent (la  $\beta$ -lactamice, vancomicină) și concentrație dependent (chinolone, aminoglicozide). La aplicarea antibioticelor timp dependente creșterea bacteriană reîncepe odată ce concentrația medicamentului scade sub nivelul concentrației inhibitorii minime (CIM). De regulă, este necesară administrarea frecventă.

Antibioticele concentrație dependente sunt eficiente dacă se atinge o concentrație maximă serică ce depășește de 10 ori CIM. Efectul post-antibiotic (la administrarea chinolonelor sau aminoglicozidelor) reprezintă persistența efectului de inhibare a creșterii microorganismelor după expunerea la antibiotic. Astfel, aminoglicozidele se pot administra în doze maxime o dată la 24 ore și nu în mod tradițional divizat la fiecare 8 ore. Majorarea dozei de aminoglicozide la o priză nu crește nefrotoxicitatea, care este timp dependentă și nu concentrație dependentă. Administrarea fluorochinolonelor într-o singură doză pe 24 ore este mai problematică, deoarece la aceste medicamente și nefrotoxicitatea este concentrație dependentă.

*Tabelul 6.1*

**GRUPURILE PRINCIPALE DE CHIMIOTERAPICE**

*Antibiotice beta-lactamice*

Penicilinele

Penicilinele combinate cu inhibitori de  $\beta$ -lactamaze

Cefalosporinele

Carbapenemii

Monobactamii

*Aminoglicozidele*

*Macrolidicele*

*Lincosamidele*

*Tetraciclinale*

*Cloramfenicolul și triamfenicolul*

*Rifamicinele*

*Fosfomicina*

*Glicopeptidele*

*Sulfamidele și asociațiile cu sulfamide*

*Metronidazolul*

*Fluorochinolonele*

**Antibioticele beta-lactamice (beta-lactamine)**

Antibioticele acestui vast grup (penicilinele, cefalosporinele, carbapenemii, monobactamii) posedă un inel  $\beta$ -lactamic din patru atomi, care este responsabil de proprietățile antimicrobiene. Acționează prin inhibarea procesului final de consolidare a polimerului peptidoglicanic, care este constituintul esențial al peretelui celulei bacteriene. Diferite catene laterale grefate pe nucleul comun determină particularitățile acțiunii antimicrobiene și diferitele proprietăți farmacocinetice.

**Penicilinele**

*Benzilpenicilina (penicilina G)*. Este capul de serie în acest grup și primul antibiotic folosit terapeutic. Spectrul antimicrobian este îngust și cuprinde cocci Gram pozitivi și Gram negativi, precum și unii bacili Gram pozitivi.

*Indicații:* rămâne medicamentul de primă elecție în infecțiile cu streptococi și cu pneumococ.

*Dezavantaje:* este inactivată în mediul acid al sucului gastric, prin urmare necesită administrare parenterală. Este supusă acțiunii penicilinazei (deci, ineficientă contra tulpinilor producătoare de  $\beta$ -lactamaze). Rapid se elimină pe cale renală (necesită administrare frecventă) și frecvent produce reacții alergice.

*Efecte adverse:* în afară de cele alergice, adeseori provoacă grețuri, diaree, dureri și inflamație aseptică în locul injecțiilor intramusculare. Penicilina G nu este toxică.

*Dozare:* 500 000 - 1 000 000 UI intramuscular la fiecare 6-8 ore. În cazurile grave dozele pot atinge 20 000 000 - 50 000 000 UI (inclusiv administrare I.V.).

### ***Derivații benzilpenicilinei***

Sunt foarte numeroși și pot fi grupați în mod diferit. Utilă clinic este divizarea în patru grupe: peniciline acid-rezistente, peniciline penicilinaz-rezistente, peniciline cu spectru larg de acțiune și peniciline cu spectru foarte larg de acțiune.

*Penicilinele acid-rezistente.* Sunt reprezentate de către fenoximetilpenicilină și feneticilină. Sunt relativ stabile la acizi și au o absorbție intestinală mai bună, prin urmare, se administrează oral (peniciline orale). Datorită concentrațiilor plasmatice relativ mici pe care le realizează sunt indicate în infecțiile ușoare (faringite, otite, sinuzite, mai ales la copii) și cu scop profilactic.

*Dozare:* Fenoximetilpenicilina 2 000 000 - 4 000 000 UI *per os* la fiecare 6 ore.

*Penicilinele penicilinaz-rezistente.* Sunt reprezentate de către meticilină și grupa derivaților izoxazolilici (oxacilina, cloxacilina, dicloxacilina, nafcilina, flucloxacilina).

*Indicații:* în special se folosesc în infecțiile cu *Staphylococcus aureus* (actualmente peste 80% din tulpinile de *S. aureus* sunt producătoare de penicilinază).

*Dezavantaje:* stafilococii pot dezvolta antibioticorezistență prin alte mecanisme decât producerea de  $\beta$ -lactamază (spre exemplu, modificând proteinele receptoare specifice). Mielosupresia se observă la toate penicilinele acestui grup, iar meticilina poate cauza nefrită interstitală cu hematurie, proteinurie, cilindurie și chiar oligurie.

*Dozare:* Meticilina 1 g intramuscular la fiecare 6 ore sau 1-3 g intravenos la fiecare 6 ore. Oxacilina 0,5 g *per os*, intramuscular sau intravenos la fiecare 4-6 ore. Cloxacilina 0,5 g *per os* la fiecare 4-6 ore. Dicloxacilina 0,25 g *per os*, intramuscular sau intravenos la fiecare 4-6 ore. Nafcilina 2-3 g *per os* sau intramuscular la fiecare 6 ore.

*Penicilinele cu spectru larg de acțiune* sunt reprezentate de către aminopeniciline (ampicilina și amoxicilina).

Sunt active contra bacteriilor Gram pozitive (cu excepția stafilococului) și a unor enterobacterii Gram negative care nu produc  $\beta$ -lactamaze (*Escherichia coli*, *Proteus mirabilis*).

Până relativ recent erau preparatele de bază în tratamentul pneumoniilor extraspitalicești. Ultimii ani folosirea lor a fost restrânsă în legătură cu sporirea tulpinilor rezistente (în special prevalența tulpinilor producătoare de  $\beta$ -lactamază a sporit la *Haemophilus influenzae*), deși în practica de ambulator continuă să se mai aplice în calitate de medicament de rezervă (în special datorită costului redus).

Amoxicilina are avantajul față de ampicilină prin absorbția mai bună la administrarea enterală, eliminarea mai lentă (se administrează la fiecare 8 ore), pătrunderea mai bună în spută și o frecvență mai joasă a efectelor adverse gastrointestinale.

Au fost descrise cazuri de agranulocitoză la pacienții tratați cu amoxicilină.

*Dozare:* Ampicilina 1-2 g intramuscular sau intravenos la fiecare 6-8 ore. Amoxicilina 250-500 mg per os la fiecare 8 ore.

*Penicilinele cu spectru foarte larg de acțiune.* Grupa include carboxipenicilinele (carbenicilina, ticarcilina) și ureidopenicilinele (piperacilina, mezlocilina).

*Indicații:* preparatele au un spectru foarte larg de acțiune, care cuprinde familia *Enterobacteriaceae* și alți germeni Gram negativi, germenii anaerobi și bacilul piocianic (*Pseudomonas aeruginosa*), de unde vine și altă denumire a grupului - peniciline antiptiocianice. Sunt folosite în special în infecțiile nosocomiale.

*Dezavantaje:* neajunsul lor principal constă în apariția rapidă a tulpinilor rezistente, ceea ce impune aplicarea în combinație cu alte antimicrobiene. Carbenicilina și ticarcilina au o activitate slabă pe flora Gram pozitivă.

*Dozare:* Carbenicilina 3-5 g intramuscular sau intravenos la fiecare 4-6 ore. Ticarcilina 3-5 g intramuscular sau intravenos la fiecare 6 ore. Piperacilina 2 g intramuscular sau intravenos la fiecare 8-12 ore. Mezlocilina 2-5 g intramuscular sau intravenos la fiecare 6-8 ore.

### **Combinatii ale penicinelor cu inhibitori de beta-lactamaze**

Acidul clavulanic, sulbactamul și tasobactamul sunt inhibitori de  $\beta$ -lactamaze și se combină cu medicamentele supuse acțiunii  $\beta$ -lactamazelor pentru a restabili eficiența lor.

Reprezentanții cei mai cunoscuți sunt combinația de amoxicilină cu acid clavulanic (co-amoxiclav) și de ampicilină cu sulbactam.

Aminopenicilinele au un spectru larg de acțiune (germeni Gram pozitivi și Gram negativi, germeni anaerobi), care o păstrează și contra tulpinilor producătoare de  $\beta$ -lactamază.

Preparatul amoxicilină/acid clavulanic este studiat mai bine în infecțiile căilor respiratorii, eficacitatea lui înaltă în pneumoniile extraspitalicești fiind dovedită în multiplele trialuri clinice. Combinația amoxicilină/acid clavulanic se produce în forma pentru uz parenteral și în forma pentru uz intern. Combinația ampicilină/sulbactam se folosește mai mult parenteral în tratamentul pneumoniilor cu microfloră combinată anaerobă/aerobă, deși în ultimii ani a fost creat medicamentul pentru folosire enterală (sultamicilina).

Combinarea inhibitorilor de  $\beta$ -lactamaze cu penicilinele antiptiocianice (ticarcilina/acid clavulanic și piperacilina/tasobactam) s-a dovedit a fi foarte eficientă în tratamentul pneumoniilor nosocomiale cu evoluție gravă și a altor infecții nosocomiale.



## Cefalosporinele

Sunt o grupă de antibiotice  $\beta$ -lactamice. Ca și penicilinele acționează asupra proteinelor receptoare specifice împiedicând consolidarea polimerului peptidoglicanic din peretele celular bacterian. După cronologia apariției, precum și după criterii microbiologice și clinice, se disting mai multe generații de cefalosporine.

Cefalosporinele de generația I. Reprezentanți: *cefalotina, cefazolina, cefalexina, cefradina*.

*Indicații:* sunt de preferat în infecțiile cu germeni Gram pozitivi, în care însă penicilinele rămân medicația de prima alegere.

Sunt avantajoase în infecțiile cu stafilococi și cu *Klebsiella pneumoniae*, deși sunt inactice contra a cea mai mare parte a bacteriilor Gram negative (active pe *E. coli* și pe *P. mirabilis*).

*Dezavantaje:* sunt supuse acțiunii  $\beta$ -lactamazelor florei Gram negative; au durată scurtă de acțiune.

*Efecte adverse:* dureri la locul injecțiilor intramusculare; flebite la introducerea intravenoasă. Grețuri și diaree. Nefrotoxicitate (de obicei, la aplicarea dozelor mari), reacții alergice.

*Dozare:* Cefalotina 1-2 g intramuscular sau intravenos la fiecare 4-6 ore. Cefazolina 0,5-1 g intramuscular sau intravenos la fiecare 8 ore. Cefradina 0,25-0,5 g *per os*, intramuscular sau intravenos la fiecare 6-12 ore.

Cefalosporinele de generația II. Reprezentanți: *cefamandol, cefuroxim, cefuroxim axetil, cefonicid, ceforanid, cefaclor, cefoxitin, cefotetan*.

*Indicații:* sunt eficiente contra cocilor Gram pozitivi și contra unor bacterii Gram negative (*Enterobacter spp.*, *Klebsiella spp.*, și în grad variat *H. influenzae*). Spectrul lor de acțiune cuprinde principalii agenți ai pneumoniilor extraspitalicești și ai pneumoniilor nosocomiale cu evoluție ușoară, de aceea, de rând cu amoxicilina/clavulanat, aceste medicamente adesea se consideră ca antibiotice de linia I.

Activitatea maximă contra pneumococilor și *Haemophilus influenzae* o are cefuroximul, care, datorită existenței formelor parenterală și orală, deseori se aplică în cura consecutivă (I.V., P.O.), care este mai puțin costisitoare.

Cefoxitina și cefotetanul au o activitate sporită contra germenilor anaerobi.

*Avantaje:* spectru de acțiune mai larg; cefotetanul și cefonicida au o durată de acțiune mai lungă.

*Dezavantaje:* acțiune similară sau puțin deosebită asupra cocilor Gram negativi față de cefalosporinele de generația I.

*Dozare:* cefamandol 1-3 g intramuscular sau intravenos la fiecare 8-12 ore. Cefuroxim 1-2 g intramuscular sau intravenos la fiecare 8-12 ore. Cefoxitin 1 g intramuscular sau intravenos la fiecare 8 ore. Cefotetan 0,5-2 g intramuscular sau intravenos la fiecare 12 ore. Cefonicid 1 g intramuscular sau intravenos la fiecare 12 ore.

Cefalosporinele de generația III. Reprezentanții de bază: *ceftazidim, ceftizoxim, ceftriaxon, cefoperazona, cefotaxim* și câțiva reprezentanți ai grupeii enterale (*cefixim, ceftibuten*).

*Indicații:* au o activitate sporită contra bacteriilor Gram negative, ceea ce le face preparate de primă linie în tratamentul infecțiilor nosocomiale. Ceftazidimul are activitatea maximă contra bacilului piocianic și este considerat preparat de bază în tratamentul pneumoniilor nosocomiale.

*Avantaje:* rezistente la acțiunea  $\beta$ -lactamazelor microorganismelor Gram negative. Difuzie tisulară bună. Ceftriaxonul are cea mai îndelungată perioadă de înjumătățire și se poate administra o singură dată pe 24 ore. Cefoperazona este metabolizată activ în ficat, de aceea se administrează în doze obișnuite la bolnavii cu insuficiență renală.

*Dezavantaje:* activitate antistafilococică joasă.

*Dozare:* cefotaxim 1-2 g intramuscular sau intravenos la fiecare 8-12 ore. Ceftizoxim 1-2 g intramuscular sau intravenos la fiecare 8-12 ore. Cefoxitin 1 g intramuscular sau intravenos la fiecare 8 ore. Ceftriaxon 1-2 g intramuscular sau intravenos la fiecare 24 ore. Ceftazidim 1-2 g intramuscular sau intravenos la fiecare 8-12 ore. Cefoperazona 1-2 g intramuscular sau intravenos la fiecare 8-12 ore.

Cefalosporinele de generația IV. Cefpiromul și cefepimul relativ recent au apărut în practica clinică.

*Indicații:* infecțiile cauzate de *Enterobacteriaceae* și de cocci Gram pozitivi (cu excepția enterococilor).

*Avantaje:* activitate antistafilococică bună.

*Dezavantaje:* activitatea antiptiocianică nu o depășește pe cea a ceftazidimului.

*Dozare:* Cefepim 1-2 g intramuscular sau intravenos la fiecare 8-12 ore.

### Cefalosporinele enterale

Mai întâi au fost introduse în practica clinică cefalexina, cefradina, cefroxadina, cefadroxilul și cefaclorul. Mai târziu au apărut alți compuși ca cefiximul, cefprozilul și cefdinirul și prodruguri ale cefalosporinelor deja cunoscute: cefuroxim axetil, cefpodoxil proxetil și cefteramul.

*Indicații:* reprezentanții primelor generații sunt activi în infecțiile cu coci Gram pozitivi și Gram negativi și cu *H. influenzae*; reprezentanții generațiilor ulterioare au o activitate mai mare pe *H. influenzae*, însă unii dintre ei nu acționează pe *S. aureus*.

*Dezavantaje:* spre deosebire de cefalosporinele parenterale, se folosesc în infecțiile mai puțin severe.

*Dozare:* Cefalexina 0,5-1 g la fiecare 6-8 ore. Cefradina 0,5-1 g la fiecare 6-12 ore. Cefadroxil 1-2 g la fiecare 12-24 ore. Cefaclor 0,25-0,5 g la fiecare 6-8 ore. Cefixim 400 mg/24 ore. Ceftibuten 200-400 mg/24 ore. Cefdinir 300-600 mg/24 ore. Cefuroxim axetil 200 mg la fiecare 12 ore. Cefpodoxim proxetil 200 mg la fiecare 12 ore. Cefetamet pivoxil 500-1000 mg la fiecare 12 ore.



## Carbapenemii

*Reprezentanți:* imipenem, meropenem, ertapenem.

*Indicații:* infecțiile cu germeni Gram pozitivi (inclusiv cu enterococi și cu *L. monocytogenes*), Gram negativi (inclusiv cu *P. aeruginosa*) și cu anaerobi (inclusiv cu *Bacteroides fragilis* și *Clostridium difficile*).

*Avantaje:* spectrul foarte larg de acțiune (mai larg față de cel al cefalosporinelor) argumentează indicarea carbapenemilor în infecțiile polimicrobiene.

*Dezavantaje:* sunt mai puțin activi pe germenii Gram pozitivi față de cefalosporine. Imipenemul se aplică numai în combinație cu cilastatina pentru a preveni metabolismul renal semnificativ și afectarea tubilor renali.

*Efecte adverse:* grețuri, diaree; imipenemul manifestă efect proconvulsivant.

*Dozare:* 0,5-1 g intramuscular sau intravenos la fiecare 8-12 ore.

## Monobactamii

Primul reprezentant al acestui grup este aztreonamul.

*Indicații:* are o activitate înaltă (comparabilă cu cea a cefalosporinelor de generația III) contra florei Gram negative, inclusiv a *Pseudomonas aeruginosa*.

*Avantaje:* acțiunea sinergistică împreună cu aminoglicozidele asupra enterobacteriaceelor și asupra *Pseudomonas aeruginosa*.

*Dezavantaje:* spectrul îngust de activitate (nu acționează pe flora Gram pozitivă).

*Dozare:* 2-4 g intramuscular sau intravenos la fiecare 8-12 ore.

## Aminoglicozidele

*Reprezentanți* - generația I: streptomicina, kanamicina, neomicina, monomicina; generația II: gentamicina; generația III: amikacina, sisomicina, tobramicina, netilmicina. Cel mai bine studiată și mai larg aplicată este gentamicina.

Particularitățile farmacocinetice de absorbție slabă din tractul gastrointestinal și de eliminare exclusiv renală argumentează administrarea excepțional parenterală și micșorarea dozei în insuficiența renală. Aminoglicozidele nu trec în lichidul cefalorahidian.

*Indicații:* aminoglicozidele au acțiune bactericidă puternică asupra bacteriilor Gram negative aerobe (*Pseudomonas spp.*, *Enterobacter spp.*, *Escherichia coli*, *Proteus spp.*, *Klebsiella spp.*), dar o acțiune mai slabă asupra *Haemophilus influenzae* și a bacteriilor Gram pozitive (stafilococi, streptococi).

Domeniul principal de aplicare a aminoglicozidelor sunt infecțiile (în special nosocomiale) produse de germenii Gram negativi (pneumonie, infecții urogenitale, septicemie etc.), în care sunt considerate medicamente de elecție. În cazurile grave aminoglicozidele se combină cu  $\beta$ -lactamice (de obicei, cu peniciline antipliocianice sau cu cefalosporine). În caz de identificare a sensibilității germenului cauzal la antibioticele mai puțin toxice, se face modificarea terapiei.

*Avantaje:* eficacitate notabilă.

*Dezavantaje:* efecte adverse foarte frecvente.

*Efecte adverse:* nefrotoxicitatea (prin leziuni tubulare) se observă în 15-17% cazuri de tratament cu aminoglicozide, iar ototoxicitatea în aproximativ 8%. Mai puțin toxică este netilmicina.

În ultimul timp o problemă reală au devenit tulpinile rezistente la aminoglicozide, deosebit de frecvente în secțiile cu utilizare largă a acestor medicamente (ATI, de combustii). Foarte repede se dezvoltă rezistența la streptomycină, aplicarea căreia actualmente este foarte restrânsă (spre exemplu, în combinație cu penicilina în endocardita produsă de *Streptococcus viridans et faecalis*). Rezistența cea mai mare contra fermenților de inactivare a aminoglicozidelor o are amikacina.

*Dozare:* de preferat administrarea intravenoasă 1 dată la 24 ore, dar se pot indica și intramuscular la fiecare 12 ore. Amikacina 15 mg/kg intravenos la fiecare 24 ore. Tobramicina 3-5 mg/kg intravenos la fiecare 24 ore. Netilmicina 4,5 mg/kg intravenos la fiecare 24 ore.

## Macrolidicele

Chimic reprezintă o moleculă lipofilă cu inel central lactonic format din 12-16 atomi de carbon (inelul macrolidic).

Se disting antibiotice macrolidice naturale (eritromicina, spiramicina, josamicina) și compuși semisintetici (roxitromicina, claritromicina, diritromicina, midecamicina, azitromicina).

*Spectrul antimicrobian:* prin legarea de ribozomii bacterieni macrolidicele inhibă sinteza proteinelor bacteriene, astfel realizând efectul antimicrobian. Toți germeni cauzali ai infecțiilor bronhopulmonare pot fi împărțiți în mai multe grupe în conformitate cu susceptibilitatea la macrolide:

1) specii sensibile: streptococii, stafilococii meticilin-sensibili, *Bordetella pertussis*, *Moraxella catarrhalis*, *Mycoplasma pneumoniae*, *Chlamydia spp.*, *Legionella spp.*;

2) specii moderat sensibile: *Haemophilus influenzae*, *Haemophilus parainfluenzae*;

3) specii cu o sensibilitate variată: *Streptococcus pneumoniae*, *Mycobacterium spp.*;

4) specii nesensibile: stafilococii meticilin-rezistenți, *Enterobacteriaceae*, *Pseudomonas aeruginosa*, *Acinetobacter*, *Nocardia*.

Deci, particularitatea principală a acestor antibiotice este activitatea înaltă contra microorganismelor obligat intracelulare (*Mycoplasma pneumoniae*, *Chlamydia pneumoniae*, *Legionella pneumophila*), ceea ce le face aproape obligatorie indicarea în caz de suspiciune a acestor germeni (pneumonii atipice).

Alte indicații pentru macrolidice ar fi prevenirea infecției cu *Pneumocystis* la pacienții HIV-pozitivi, profilaxia infecției cu *Mycobacterium avium* la bolnavii cu limfopenie.

O altă particularitate a macrolidelor constă în proprietățile farmacocinetice deosebite, care asigură acumularea lor în țesuturi cu crearea de concentrații mari (bactericide) intracelular.

*In vitro* cea mai sporită activitate antimicrobiană o demonstrează claritromicina și cea mai mică - azitromicina, dar în practica clinică toate macrolidele dovedesc o înaltă eficiență în tratamentul pneumoniilor, particularitățile diferitor reprezentanți ținând de efectele adverse (cea mai joasă rată a lor o au roxitromicina și spiramicina, iar cea mai înaltă - eritromicina).

Spiramicina s-a dovedit a fi inofensivă la gravide. Unele macrolide (spre exemplu spiramicina, azitromicina) se administrează 2-3 zile în infuzii intravenoase cu trecerea ulterioară la administrarea enterală.

Macrolidele mai noi se administrează și la pacienții, care urmeză glicozizi cardiaci și teofilină, deoarece, spre deosebire de eritromicină, nu modifică concentrația plasmatică a acestor droguri.

### Lincosamidele

Sunt asemănătoare cu macrolidicele, dar spre deosebire de acestea, au o acțiune mai slabă. *Reprezentanți*: lincomicina, clindamicina.

Nu acționează pe enterobacterii, cocci Gram negativi, *Nocardia*.

Spectrul antibacterian cuprinde majoritatea bacteriilor Gram pozitive, dar pneumococii, streptococii și stafilococii pot deveni rezistenți. Clindamicina, ca și cloramfenicolul (levomicetina), cefoxitina și metronidazolul, reprezintă medicația de primă alegere în infecțiile grave cu anaerobi. În actinomicoză reprezintă cea mai bună alternativă a benzilpenicilinei. În infecțiile mixte cu aerobi și anaerobi se asociază, de regulă, cu gentamicina.

Trebuie considerate antibiotice de rezervă. Nu se recomandă administrarea în monoterapie.

Sunt contraindicate în afecțiunile grave ale ficatului, în insuficiența renală avansată.

*Dozare*: Lincomicina 500 mg *per os* la fiecare 6-8 ore; intramuscular sau intravenos 600 mg la fiecare 8-12 ore. Clindamicina 150-300 mg *per os* la fiecare 6 ore; intramuscular sau intravenos 300-600 mg la fiecare 6-12 ore.

### Tetracilinele

Sunt active contra florei Gram pozitive, cocilor Gram negativi, *E.coli*, *Klebsiella pneumoniae*, *Enterobacter*-ului, contra microorganismelor intracelulare.

*Indicații*: infecțiile cauzate de rickettsii, *Chlamydia*, *Mycoplasma pneumoniae* (ca alternativă macrolidicelor) și de anaerobi.

*Avantaje:* penetrează bine în țesutul pulmonar (sunt active contra microorganismelor intracelulare), lichidul pleural, în țesutul renal, prostată. Sunt comode pentru aplicarea în combinații. Sunt medicamente de acțiune prelungită (administrare 1 dată/zi).

*Dezavantaje:* efecte adverse frecvente; incidența crescândă a tulpinilor rezistente.

*Efecte adverse:* grețuri, diaree, nefrotoxicitate. Colorație brună a dinților și mielosupresie la copii.

Mai des se folosesc ca preparate de alternativă.

Actualmente se preferă tetraciclinele semisintetice: doxiciclina, minociclina.

*Dozare:* doxiciclina și minociclina 200 mg per os prima doză, urmată de 100 mg la fiecare 24 ore.

### Cloramfenicol și tiamfenicol

Aceste medicamente au un spectru antimicrobian foarte larg, dar o utilizare foarte restrânsă. Tiamfenicolul are o acțiune puțin mai slabă.

*Indicații:* infecțiile grave cauzate de *Bordetella pertussis*; infecțiile anaerobe sau mixte; infecțiile cu *Pseudomonas pseudomallei*, cu *Chlamydia* sau cu *Rickettsia* în absența altor modalități terapeutice.

*Avantaje:* Tiamfenicolul se poate administra topic prin inhalare.

*Dezavantaje:* în afecțiunile posibil de tratat cu alte antibiotice aplicarea nu este indicată din cauza ratei înalte a efectelor adverse.

*Efecte adverse:* mielosupresia este de două tipuri; forma dependentă de doză este reversibilă, pe când anemia aplastică independentă de doză este fatală (din fericire este rară 1:30000).

*Dozare:* 500 mg per os, intramuscular sau intravenos la fiecare 6-8 ore; 250 mg în spray la fiecare 12 ore.

### Rifamicinele

Rifampicina este unul din medicamentele de bază în tratamentul tuberculozei, deși, pe lângă acțiunea pe micobacterii, mai este activă contra cocilor Gram pozitivi și Gram negativi, enterobacteriaceelor, *H. influenzae*, *Legionella pneumophila* și a unor anaerobi. Utilizarea este restrânsă numai la tratamentul tuberculozei.

### Fosfomicina

Fosfomicina este singurul reprezentant din această clasă de antibiotice. Este deosebită de celelalte grupe prin structura chimică și mecanismul acțiunii antibacteriene. Are un spectru foarte larg de acțiune.

*Indicații:* este activă pe majoritatea germeilor Gram pozitivi și Gram negativi aerobi.  
*Dezavantaje:* dezvoltarea rapidă a tulpinilor rezistente, dacă nu este asociată cu alte antibiotice.

*Efectele adverse:* sunt minime - este tolerată foarte bine.

*Dozare:* 5 g intravenos sau intramuscular la fiecare 8 ore.

## Glicopeptidele

*Reprezentanți:* vancomicina, teicoplanin.

Spectrul antibacterian cuprinde majoritatea bacteriilor Gram pozitive (nu acționează pe flora Gram negativă). *Streptococcus pneumoniae* este deosebit de sensibil, inclusiv tulpinile rezistente la penicilină. Majoritatea stafilococilor, inclusiv cei penicilinazo-pozitivi și cei rezistenți la meticilină sunt sensibili la concentrații mici. Glicopeptidele sunt eficiente în infecțiile nosocomiale cu germeni sensibili, care nu pot fi tratate cu alte antibiotice. Au acțiune sinergistică cu aminoglicozidele.

Vancomicina este nefrotoxică și ototoxică.

## Sulfamidele și asociațiile cu sulfamide

Sunt chimioterapice de sinteză, deși actualmente nu se mai insistă asupra divizării stricte în antibiotice (produse de microorganisme sau sintetizate după modelul compușilor naturali) și chimioterapice de sinteză. Din numărul mare de sulfamide sintetizate doar câteva se aplică pe larg în practica clinică.

Spectrul antimicrobian este larg: coci și bacili Gram pozitivi și Gram negativi, *Mycoplasma*, *Chlamydia*, *Toxoplasma gondii*, *Mycobacterium leprae*, *Actinomyces israeli* și *Nocardia asteroides*.

Asocierea sulfamidelor cu compuși diaminopirimidinici amplifică acțiunea și diminuează fenomenele de rezistență. Primul preparat a fost îmbinarea de sulfametoxazol cu trimetoprim (co-trimoxazol), după care au urmat cotetroxazina (sulfadiazin + tetroxoprim), cotrimazina (sulfadiazin + trimetoprim), cosolotrimul (sulfametrol + trimetoprim) și combinația de sulfametoxipiridazin cu trimetoprim.

*Indicații:* în infecțiile cu pneumococi și cu *H. influenzae* ca alternativă penicilinelor și macrolidicelor; pneumonia cu *Pneumocystis jiroveci*.

*Dezavantaje:* răspândirea tulpinilor rezistente de coci Gram pozitivi și Gram negativi; efecte adverse frecvente (potențial severe).

*Efecte adverse:* tulburări hematologice (anemie hemolitică acută, agranulocitoză, anemie aplastică, trombocitopenie), afecțiuni renale (toxicitate sau prin mecanism alergic; depuneri de microcristale), reacții alergice.

*Dozare:* co-trimoxazol - 0,16-0,24 g trimetoprim + 0,8-1,2 g sulfametoxazol *per os* la fiecare 8 ore.

## Fluorochinolonele

Primele medicamente din acest grup au fost sintetizate în anii '60 ai secolului trecut și actualmente sunt cunoscute 4 generații de fluorochinolone:

- I generație: acidul nalidixic, acidul oxolinic, cinoxacin (sunt active preponderant pe *Enterobacteriaceae*);

- II generație: ciprofloxacina, pefloxacina, norfloxacina, ofloxacina, lomefloxacina (ameliorate, dar mai mult active pe bacteriile Gram negative și limitat pe Gram pozitive);

- III generație: levofloxacina, sparfloxacina, temafloxacina, grepafloxacina (ameliorat spectrul antimicrobian, larg, pe Gram negative și pozitive);

- IV generație: trovafloxacina (restricționată), gatifloxacina, moxifloxacina, clinafloxacina, gemifloxacina (activitate extinsă și pe anaerobi).

Cele mai larg folosite sunt ciprofloxacina, pefloxacina și ofloxacina, care manifestă o activitate foarte înaltă împotriva majorității microorganismelor, în special împotriva bacteriilor Gram negative aerobe și a bacilului piocianic.

Fluorochinolonele sunt active contra microorganismelor care produc pneumoniile atipice, iar ciprofloxacina și lomefloxacina se pot aplica în tratamentul tuberculozei pulmonare în cazul epuizării posibilităților terapiei convenționale.

Datorită legării slabe cu proteinele sanguine fluorochinolonele au o acțiune îndelungată și o toxicitate redusă. Aceste medicamente pătrund în neutrofile, în macrofagele alveolare, creând concentrații mai înalte ca cele ale antibioticelor  $\beta$ -lactamice.

Neajunsul principal al fluorochinolonei mai vechi este activitatea slabă antipneumococică, ceea ce limitează folosirea lor largă în pneumoniile extraspitalicești. Ciprofloxacina rămâne la baza tratamentului infecțiilor bronhopulmonare intraspitalicești, inclusiv a formelor grave, și în special în cazurile de asociere cu afecțiuni urogenitale, gastrointestinale, afecțiuni ale oaselor. Din păcate există tulpini rezistente de *Pseudomonas aeruginosa* și de *S. aureus*.

Trei fluorochinolone mai noi (levofloxacina, gemifloxacina și moxifloxacina) au o activitate mare contra *S. pneumoniae* (denumite "fluorochinolone respiratorii"), inclusiv pe tulpinile penicilin-rezistente. La fel ca și ciprofloxacina își păstrează activitatea contra germenilor atipici ai pneumoniei (*Mycoplasma pneumoniae*, *Chlamydia pneumoniae*, *Legionella pneumophila*). Se pot administra în monoterapie la pacienții cu pneumonii extraspitalicești ușoare și moderate, iar în cazurile cu evoluție gravă (internate în serviciul ATI) - în combinație cu  $\beta$ -lactamină/inhibitor de  $\beta$ -lactamază, metronidazol sau clindamicină.

Antacidele care conțin aluminiu, calciu, fier, magneziu sau zinc diminuează absorbția fluorochinolonei. Fluorochinolonele inhibă degradarea teofilinelor, majorând concentrația plasmatică.



*Efectele adverse* cele mai frecvente sunt greșurile, diareea, tendinitele, reacțiile fototoxice; deoarece influențează creșterea oaselor, nu se indică la copii și la gravide. Moxifloxacină și gemifloxacină prelungesc intervalul QT, astfel că nu se indică în hipopotasiemie, la bolnavii cu intervalul QT alungit, precum și la cei sub tratament cu antiaritmice din clasa Ia sau III.

*Dozare:* ofloxacină 300 mg per os la fiecare 12 ore. Ciprofloxacină 500 mg per os la fiecare 12 ore sau 200 mg intravenos la fiecare 12 ore. Lomefloxacină per os 400 mg la fiecare 24 ore. Levofloxacină per os 500 mg la fiecare 12-24 ore.

### Oxazolidinone

Din această clasă face parte *linezolidul* (Zyvox), antibiotic sintetic, care se leagă selectiv de subunitatea 50s ribozomală.

Este aprobat în tratamentul infecțiilor prin tulpinile penicilin-rezistente de *S.pneumoniae* în pneumoniile extraspitalicești și nosocomiale, infecțiilor cutanate.

Se administrează oral sau I.V. în doze de 600 mg la 12 ore. Este recomandat în pneumoniile și bacteremiile pneumococice.

### Streptogramine

Comparația quinupristin/dalfopristin (*Synercid*) este bactericidă și activă pe majoritatea bacteriilor gram pozitive cu CMI = 1 mg/l, iar activitatea acestui antibiotic nu este influențată de rezistența la alți agenți antibacterieni.

Doza terapeutică recomandată la adult în pneumonia nosocomială este de 7,5 mg/kg corp (în perfuzie venoasă cu glucoză 5% timp de 60 minute) la fiecare 8 ore

### ANTIVIROTICELE

Infecții respiratorii acute pot produce peste 200 virusuri, aparținând la cinci familii *Orthomyxoviridae*, *Paramyxoviridae*, *Picornaviridae*, *Coronaviridae* și *Adenoviridae*. Alte virusuri pot fi responsabile de leziuni pulmonare în cadrul infecțiilor virotice sistemice. Deși incidența bolilor virotice este foarte mare, tratamentul antiviral încă nu a căpătat o răspândire largă în clinică din mai multe motive.

Dependența metabolică a virusurilor față de celulele infectate face dificilă intoxicația medicamentoasă selectivă a acestor microorganisme patogene fără a realiza efecte toxice la nivelul organismului gazdă. Afectarea specifică a virusurilor este posibilă numai dacă se acționează asupra unor procese proprii acestora ca:

- legarea de membrana celulară și pătrunderea prin aceasta;
- pierderea învelișului proteic în interiorul celulei gazdă;
- comanda sintezei proteice specifice de către genomul propriu (sinteza proteică timpurie, sinteza acizilor nucleici, sinteza proteică târzie);
- asamblarea sau eliberarea particulelor virotice din celulele eucariote.



Antiviroticile cu o acțiune specifică asupra enzimelor, care regulează procesele menționate mai sus, au un spectru antivirotic îngust; obstacolul principal în aplicarea lor este imposibilitatea sau dificultatea identificării virusului patogen.

Alte antivirotice ca ribavirina și interferonul au un spectru mai larg de acțiune.

### **Ribavirin**

Ribavirin este un analog al guanozinei și acționează prin inhibarea sintezei GTP și a enzimelor virotice GTP-dependente. Acționează pe virusurile cu ADN și pe cei cu ARN. Locurile de acțiune metabolică sunt multiple, de aceea nu se dezvoltă rezistența.

*Indicații:* este utilizată intravenos sau în aerosoli în infecțiile severe cu virus sințial respirator, cu virusuri gripale și paragripale și cu virusul pojarului la persoanele imunocompromise.

*Dezavantaje:* este un medicament greu de mânuit.

*Efecte adverse:* teratogenie și oncogenie; administrată intravenos poate produce mielosupresie.

### **Interferonii**

Interferonii sunt o familie de glicoproteine cu masa moleculară joasă produse de către celulele eucariote ca răspuns la variați stimuli. Legându-se de receptorii specifici de pe membrana celulară, induc în celulele infectate cu virusuri o serie de enzime, care inhibă sinteza proteinelor (blochează translația ARN mesager în proteine).

Interferonii umani se clasifică în trei clase majore: interferon-alfa (produs de leucocite), interferon-β (produs de fibroblaști), interferon-gama (produs de limfocitele imune).

*Indicații:* formele injectabile se utilizează în infecțiile cu virus herpetic sau cu citomegalovirus la persoanele imunocompromise; alfa<sub>2</sub>-interferonul administrat intranasal pare a fi eficient în profilaxia de scurtă durată a răcelii banale.

*Dezavantaje:* efecte adverse locale și toxicitate generală; nu se recomandă aplicarea la gravide, în insuficiența renală, în disfuncțiile tiroidiene, în condițiile de mielosupresie.

*Efecte adverse:* sindrom de tip gripal (febră, frisoane, cefalee, astenie fizică, mialgii), tulburări gastrointestinale (xerostomie, diaree, grețuri), mielosupresie, tulburări neurologice, creșterea enzimelor hepatice. *Spray*-ul nazal poate provoca congestie nazală, xerostomie, epistaxis, rinoree.

### **Amantadin și rimantadin**

Sunt compuși de sinteză (amine triciclice). Acționează în special prin blocarea pătrunderii virusului în celulă, dar și inhibând procesul de asamblare a virusului gripal (blochează o proteină specifică de pe învelișul virusului).

Acționează numai asupra virusurilor gripale de tip A.

*Indicații:* de rând cu vaccinarea în profilaxia gripei de tip A la persoanele cu risc sporit (vârstnici, cardiaci), care au fost expuse contactului. Eficacitatea în tratament nu a fost dovedită.

*Dezavantaje:* nu se aplică la gravide.

*Efecte adverse:* insomnie, iritabilitate, confuzie, cefalee și vertij, în special la bolnavii cu insuficiență renală.

Rimantadina este ceva mai bine suportată și nu necesită micșorarea dozei în insuficiența renală.

*Dozare:* 200 mg per os o dată/zi timp de 5-14 zile.

### **Aciclovir**

Este un analog aciclic sintetic al guanozinei. După transformarea de către kinaze inhibă ADN-polimeraza; în plus, se încorporează în ADN, împiedicând alungirea lanțului prin adaosul de nucleotide.

Este activ față de virusurile herpetice de tip 1 și 2, virusul varicelozosterian, virusul Epstein-Barr și inactiv față de citomegalovirus.

*Indicații:* tratamentul infecțiilor cu virusurile sensibile la persoanele imunocompromise.

*Dezavantaje:* este mai puțin eficient în infecțiile repetate decât la prima infecție. Este mai bine tolerat dar mai puțin eficace la administrarea orală.

*Efecte adverse:* tulburări gastrointestinale, hematologice, neurotoxicitate. Flebite la administrarea intravenoasă.

*Dozare:* 5-10 mg/kg intravenos la fiecare 8 ore; 200 mg per os la fiecare 6-12 ore.

### **Ganciclovir**

La fel este un analog al guanozinei, activ față de virusurile herpetice de tip 1 și 2, virusul varicelozosterian, virusul Epstein-Barr, dar și față de citomegalovirus.

*Indicații:* tratamentul și profilaxia infecțiilor cu virusurile sensibile la persoanele imunocompromise.

*Avantaje:* este mult mai activ pe citomegalovirus față de aciclovir.

*Efecte adverse:* tulburări gastrointestinale, hematologice, neurotoxicitate.

*Dozare:* 5 mg/kg intravenos la fiecare 12 ore

### **Foscarnet**

Foscarnetul sodic este un inhibitor direct al ADN-polimerazei virusurilor herpetice, al ARN-polimerazei ARN dependente a virusurilor gripale A și al revers transcriptazei virusului HIV.

*Indicații:* tratamentul infecțiilor cu tulpini rezistente la aciclovir și ganciclovir ale virusurilor herpetice, virusului varicelozosterian și citomegalovirusului.

*Efecte adverse:* nefrotoxicitate, tulburări hematologice.

### Zanamivir

Zanamivir (*Relenza*) inhibă neuroaminidaza - enzima cheie, care participă în replicarea virusului gripal tip A și B. De asemenea scade producția citokinelor (IL-1, TNF), împiedică dezvoltarea reacției inflamatorii locale și atenuează manifestările sistemice ale infecției virale.

*Indicații:* utilizat în tratamentul gripei tip A și B (pentru a fi activ, zanamivir va fi administrat în primele 48 ore de la apariția simptomelor), profilaxia și tratamentul gripei aviare.

*Efecte adverse:* dereglări dispeptice, cefalee, amețeli, sinuzită, reacții alergice, bronhospasm.

*Contraindicații:* astmul bronșic (poate determina bronhoconstricție), hipersensibilitatea, sarcina în primul trimestru, lactația, copiii sub 5 ani.

*Dozare:* 2 inhalatii 2 ori pe zi pe parcursul a 5 zile. Doza zilnică 20 mg.

### Oseltamivir

Oseltamivir (*Tamiflu*) este un antiviral ce face parte din familia inhibitorilor de neuraminidază.

*Indicații:* tratamentul și prevenirea gripei.

*Dezavantaje:* efecte neuropsihice (pacienții cu gripă trebuie monitorizați cu grijă, observându-se orice semn de comportament anormal).

*Dozare:* o doză de două ori pe zi timp de cinci zile (tratamentul trebuie inițiat în decurs de 48 ore de la apariția simptomelor de gripă). Pentru prevenția gripei tratamentul trebuie inițiat în decurs de două zile de la contactul cu persoana care prezintă gripă. Se administrează o doză o dată pe zi timp de cel puțin 10 zile de la contactul cu persoana infectată (în timpul epidemiei de gripă această doză se poate administra timp de până la șase săptămâni).

Doza de oseltamivir este de 75 mg pentru adulți și copiii cu greutatea peste 40 kg.

### ANTIMICOTICELE

Tratamentul micozelor pulmonare rămâne puțin eficient, în parte, datorită toxicității înalte a antimicoticelelor existente, în parte - datorită particularităților pacienților, care de cele mai multe ori sunt imunocompromiși. Elaborarea medicamentelor antimicotice selective este foarte dificilă deoarece fungii sunt celule eucariote cu metabolism complex și foarte similar celui din celulele eucariote umane.

Datorită răspândirii mari a tulburărilor de imunitate și aplicării largi a tratamentului imunosupresiv și citotoxic, micozele pulmonare se întâlnesc mult mai frecvent decât acum câteva decenii.

În pulmonologie se aplică chimioterapicele active în micozele sistemice, care aparțin de trei clase:

- antibioticele polienice;
- antimetabolicele;
- derivații de imidazol și triazol.

### Antibioticele polienice

Acțiunea fungicidă (sau fungistatică - în funcție de concentrație) se datorește legării de sterolii membranei celulare a ciupercilor cu permeabilizarea acestora. Această grupă de antimicotice reunește amfotericina B și nistatina. Nistatina administrată oral nu se absoarbe și se aplică numai în micozele intestinale sau ale tegumentelor.

#### **Amfotericina B**

Se poate administra intravenos și este foarte eficace contra unui spectru larg de fungi patogeni (*Candida*, *Cryptococcus*, *Torulopsis*, *Aspergillus fumigatus*, *Mucor*, *Histoplasma capsulatum*, *Coccidioides immitis*) precum și pe unele protozoare (*Leishmania*, *Trypanosoma*, *Trichomonas*).

*Avantaje:* unele formule mai noi prin asocierea de lipide sunt mai puțin toxice.

*Dezavantaje:* toxicitatea înaltă deseori impune stoparea tratamentului. Necesită monitorizarea funcției renale și a potasiemiei. Se administrează numai în soluție 5% dextroză și în flacoane fotoprotejate.

*Efecte adverse:* nefrotoxicitate, tulburări hematologice, frisoane, hipopotasiemie, flebite, grețuri, cefalee.

*Dozare:* Infuzie lentă 1 mg prima zi cu dublarea dozei la fiecare zi următoare până la atingerea dozei de 0,5-0,75 mg/kg/24 ore.

### Antimetabolicele

#### **Flucitozina**

Acțiunea antifungică este exercitată prin intermediul 5-fluorouracilului, care se formează din flucitozină la nivelul microorganismelor sensibile. 5-fluorouracilul inhibă timidilat sintetaza, împiedicând consecutiv sinteza ADN.

Spectrul antifungic este mai îngust decât cel al amfotericinei B.

*Indicații:* infecțiile cauzate de *Candida*, *Cryptococcus*, *Torulopsis*. Este mai puțin activ pe *Aspergillus spp.*

*Avantaje:* asocierea cu amfotericina B este sinergistică deoarece aceasta contribuie la pătrunderea flucitозinei în interiorul celulei.

*Dezavantaje:* tulpinile rezistente apar rapid. Necesită modificarea dozei la bolnavii cu insuficiență renală.

*Efecte adverse:* tulburări gastrointestinale, hematologice, hepatice.

### Derivații azolici

Acționează împiedicând transformarea lanosterolului în ergosterol, o componentă esențială a membranelor celulelor fungice. Au un spectru larg antifungic - *Candida*, *Epidermophyton*, *Cryptococcus*, *Aspergillus*, *Histoplasma*, *Coccidioides*, *Trichophyton*, *Microsporium*.

#### **Ketoconazol**

*Indicații:* infecțiile cauzate de *Candida*, *Cryptococcus*, *Torulopsis*, *Aspergillus*, *Phialophora*.

*Avantaje:* absorbție bună din tractul gastrointestinal. Asocierea cu flucitозina este sinergistică.

*Dezavantaje:* antagonismul cu amfotericina B. Antiacidele micșorează disponibilitatea ketoconazolului pentru absorbție, rifampicina scade concentrația plasmatică a ketoconazolului, iar ketoconazolul sporește concentrația plasmatică a ciclosporinei.

*Efecte adverse:* anorexie, grețuri, hepatotoxicitate; afectând funcția adrenală poate produce ginecomastie, scăderea libidoului, tulburări ale ciclului menstrual.

*Dozare:* 200-400 mg la 24 ore; în infecțiile foarte grave se poate administra doza maximă de 1200 mg/24 ore.

#### **Itraconazol**

*Indicații:* tratamentul infecțiilor cauzate de *Histoplasma*, *Blastomyces*, *Paracoccidioides*, *Candida*, *Cryptococcus*, *Aspergillus* precum și de *Leishmania*; profilaxia infecțiilor cu *Aspergillus*.

*Avantaje:* este mai activ pe tulpinile sensibile și este mai bine tolerat față de ketoconazol.

*Efecte adverse:* grețuri, hepatotoxicitate moderată, erupții cutanate.

*Dozare:* 200 mg la 12-24 ore.

#### **Fluconazol**

*Indicații:* tratamentul infecțiilor cauzate de *Candida*, *Cryptococcus*, *Histoplasma*.

*Avantaje:* absorbție foarte bună din tractul gastrointestinal și o distribuție tisulară bună (inclusiv în lichidul cefalorahidian).

*Dezavantaje:* activitate mai slabă pe *Aspergillus* față de itraconazol.

*Efecte adverse:* grețuri, hepatotoxicitate moderată, erupții cutanate.

*Dozare:* 200-400 mg per os prima zi, apoi 100-200 mg la 24 ore.

## MEDICAMENTELE ANTITUBERCULOASE

Descoperirea streptomisinei la mijlocul anilor 1940 a marcat o nouă eră în tratamentul tuberculozei, iar odată cu introducerea la începutul anilor 1950 a izoniazidei și a acidului paraaminosalicilic s-au pus bazele polichimioterapiei acestei boli. Un jalon important în tratamentul antituberculos l-a constituit introducerea în practică a rifampicinei. Ulterior eficiența polichimioterapiei antituberculoase a fost dovedită în trialuri mari.

Din punct de vedere a utilizării clinice, medicamentele antituberculoase sunt clasificate în esențiale (de prima linie) și de rezervă (secundare).

Medicamentele esențiale (izoniazida, rifampicina, pirazinamida, streptomicina și etambutolul) sunt utilizate pe larg în tratamentul tuturor localizărilor și formelor clinice de tuberculoză.

Medicamentele secundare (etionamida, cicloserina, kanamicina) au o eficacitate mai modestă și toleranță redusă; sunt utilizate rar - în cazurile de chimiorezistență la medicamentele esențiale.

### *Izoniazida*

Izoniazida este hidrazida acidului nicotinic și acționează prin inhibarea sintezei acizilor micolici, determinând alterări ale peretelui celular al micobacteriilor. Acțiunea bactericidă este puternică, producând distrugerea a circa 90% din populația bacteriană în doar câteva zile. Acționează la toate valorile pH-ului, majoritatea tulpinilor fiind inhibitate *in vitro* la concentrații de 0,05-0,20  $\mu\text{g/ml}$ . Se absoarbe aproape complet din tractul gastrointestinal, concentrația maximă în sânge atingându-se peste 1-2 ore de la administrarea dozei obișnuite de 5 mg/kg (această doză produce o concentrație plasmatică de aproximativ 5  $\mu\text{g/ml}$ ).

Medicamentul difuzează rapid în toate țesuturile și fluidele organismului (inclusiv lichidul cefalorahidian, pericardic, pleural, peritoneal). Este metabolizat în ficat (în special prin acetilare) și se elimină pe cale renală în forma acetilată, glucuroconjugată sau ca izoniazidă liberă.

Dozele uzuale sunt de 5 mg/kg per os, dacă administrarea este zilnică (de regulă, nu mai mult de 300 mg/zi), sau 10-15 mg/kg în administrarea intermitentă de două ori pe săptămână.

*Efecte adverse* sunt hepatotoxicitatea (în special pe un ficat afectat de alcool sau cu virus hepatic B), nevritele periferice, tulburările dispeptice, erupțiile cutanate alergice. Rata efectelor adverse sporește cu vârsta.



### **Rifampicina**

Rifampicina este un medicament cu spectru larg de acțiune asupra germeilor cu multiplicare rapidă, dar și asupra celor cu multiplicare mai lentă sau intermitentă. Este activă și asupra bacteriilor atipice prin blocarea sintezei de ARN bacterian; este eficientă în prevenirea rezistenței microbiene secundare (induse).

Absorbția din tractul gastrointestinal este bună, concentrația plasmatică maximă (6-7  $\mu\text{g/ml}$ ) atingându-se la 1,5-2 ore de la ingestie. În proporție de 75% este legată cu proteinele plasmatiche, însă difuzează în toate țesuturile și fluidele organismului (concentrațiile în lichidul cefalorahidian sunt maxime în caz de inflamație a meningelor). Este metabolizată hepatic prin acetilare și se elimină în cea mai mare parte pe cale biliară. Rifampicina atribuie urinei o colorație oranj.

Doza recomandată este de 10 mg/kg - de obicei, 600 mg/zi *per os* în administrare zilnică și 900 mg/zi în administrarea intermitentă 2/7.

Efectele adverse cele mai frecvente sunt tulburările digestive și hepatita. Icterus colestatic, manifestările astmatice, trombocitopenia, insuficiența renală acută prin hipersensibilizare, frisoanele apar rar (ceva mai frecvent la administrarea intermitentă).

Rifampicina este un inductor al enzimelor hepatice, ceea ce poate accelera clearance-ul drogurilor metabolizate hepatic: derivați cumarinici, estrogeni, glucocorticoizi, hipoglicemizante orale, digoxină, antiaritmice, teofilină, anticonvulsivante, cefalosporine.

### **Pirazinamida**

Acționează numai la pH-ul acid, deci numai asupra micobacteriilor intracelulare (în macrofage).

Se absoarbe aproape complet din tractul gastrointestinal, concentrația maximă în sânge (30-50  $\mu\text{g/ml}$ ) atingându-se peste 2 ore de la administrare. Doza recomandată este de 25-30 mg/kg *per os* - maximum 1,5 g/zi pentru masa corporală sub 50 kg și 2 g/zi pentru masa corporală > 50 kg. Pirazinamida difuzează rapid în toate țesuturile și fluidele organismului, este metabolizată hepatic prin hidroliză și se elimină prin filtrare glomerulară.

Efectul advers cel mai important este hepatotoxicitatea, care apare mai frecvent la administrarea în asociere cu izoniazida și cu rifampicina. Se mai semnalează tulburările dispeptice, congestia tegumentară și hiperuricemia (ocasional cu artralгии).

Se folosește în asociere cu alte medicamente antituberculoase (la administrarea în monoterapie rezistența apare rapid).

### **Etambutol**

Etambutolul realizează efect bacteriostatic - acționează pe micobacteriile aflate în diviziune, cărora le blochează multiplicarea. Poate demonstra efect bactericid la administrarea dozelor mari în regim intermitent.



Are o absorbție digestivă bună, se distribuie în majoritatea țesuturilor și fluide-  
lor: concentrațiile în lichidul cefalorahidian sunt joase chiar și în caz de inflamație a  
meningelor; concentrațiile în urină și spută sunt înalte, pe când cele din lichidul pleural  
și ascitic sunt scăzute. Este metabolizat în ficat în proporție de 15% și se elimină renal  
prin filtrare glomerulară și secreție tubulară.

*Doza recomandată* este de 15-20 mg/kg zilnic, maximum 25 mg/kg. După doza  
de 15 mg/kg concentrația plasmatică maximă (4 μg/ml) se atinge la 2-4 ore de la inges-  
tie. Perioada de înjumătățire este de 4 ore și se prelungește în insuficiența renală.

*Efectul advers* cel mai periculos este nevrita optică retrobulbară, care mai des  
apare la dozele de 20-25 mg/kg. Incidența este sporită la bolnavii cu insuficiență  
renală, probabil, din concentrații plasmatice crescute. Este foarte imporant a instrui  
pacientul să raporteze imediat oricare schimbare a văzului. La copii etambutolul se  
va folosi cu precauție deosebită.

### **Streptomicina**

Streptomicina acționează bactericid prin blocarea acțiunii mRNA-ului bacilar,  
conducând la alterarea peretelui celular și liza bacteriană.

Este activă în mediul alcalin, deci pe germenii cu multiplicare extracelulară; se  
administrează numai parenteral deoarece nu se absoarbe din tractul gastrointestinal.  
Se elimină renal prin filtrare glomerulară.

Concentrația maximă plasmatică se atinge peste 1 oră de la administrarea  
intramusculară a dozei obișnuite de 15 mg/kg. Această doză produce o concentrație  
plasmatică de aproximativ 40 μg/ml, în timp ce majoritatea tulpinilor de *Mycobacte-  
rium tuberculosis* sunt inhibitate la concentrații de 40 μg/ml. Doza uzuală este de 1g/zi  
I.M. în una sau două prize.

Difuzează ușor în toate țesuturile și fluidele organismului (inclusiv în lichidul  
cefalorahidian în condițiile meningelor inflamate). Prin traversarea placentei prezintă  
risc de nefrotoxicitate și de surditate bilaterală ireversibilă la copiii, a căror mame au  
urmat un tratament cu streptomicină în timpul sarcinii.

*Efecte adverse:* afectarea perechii a VIII-a de nervi cranieni (cu tulburări auditive  
sau vestibulare); nefrotoxicitate (la doze mari și în administrare zilnică; nefrotoxicitatea  
este mai rară comparativ cu alte aminoglicozide ca amikacina sau kanamicina, totuși,  
în insuficiența renală se va reduce doza); reacții alergice; parestezii periorale (rar).

### **Medicamente antituberculoase de linia a doua**

Au o eficacitate mai modestă și toleranță redusă; sunt utilizate în cazurile de  
chimioresistență la medicamentele esențiale.

*Cicloserina.* Doza uzuală este de 250-500 mg/zi *per os* în câteva prize, maximum  
1000 mg/zi. Deseori produce (cu o incidență sporită la dozele mari) tulburări neuro-  
logice și dereglări psihice: cefalee, vertij, confuzie, convulsii, psihoze. Aceste efecte  
sunt agravate de insuficiența renală, de regulă, dispar la stoparea medicamentului.

**Etionamida.** Este un derivat al acidului izonicotinic și influențează sinteza proteică. Doza uzuală este de 15-20 mg/kg, maximum 750 mg/zi *per os* în câteva prize. Etionamida adesea provoacă efecte gastrointestinale: dureri abdominale, grețuri, vomă, anorexie. Toleranța se poate ameliora prin administrarea pe noapte, imediat după mese și prin majorarea treptată a dozei. Poate produce hepatită (relativ rar).

**Capreomicina.** Este un antibiotic polipeptidic injectabil cu mecanism de acțiune neelucidat. Se administrează I.M. în dozele zilnice de 15-30 mg/kg. Poate cauza nefrotoxicitate (majorarea creatininei serice, tulburări electrolitice). Necesită monitorizarea funcției renale, în special, la persoanele în vârstă.

**Kanamicina și amikacina.** Sunt aminoglicozide active pe *Mycobacterium tuberculosis*. Se administrează I.M sau I.V. în dozele zilnice de 15-30 mg/kg. Induc rezistență încrucișată (tulpinile rezistente la unul din medicamente sunt rezistente și la celălalt) și rezistență la capreomicină. Nefrotoxicitatea se manifestă rar, în timp ce ototoxicitatea este destul de frecventă. Necesită monitorizarea funcției auditive și a funcției renale.

**Fluorochinolonele.** Fluorochinolonele sunt antibiotice cu spectru larg de acțiune și cu efecte adverse infrecvente. În tratamentul tuberculozei sunt mai puțin eficiente față de antituberculoasele de linia I (esențiale) și se aplică, în special, în cazurile cu antibioticorezistență. La aplicarea în monoterapie chimioresistența micobacteriilor se induce rapid.

În tratamentul tuberculozei se folosesc patru medicamente din acest grup: ciprofloxacina, ofloxacina, levofloxacina și sparfloxacina. Ciprofloxacina și ofloxacina sunt echipotente. Ciprofloxacina se administrează oral câte 500-750 mg x 2 ori/zi, iar doza zilnică de ofloxacină este de 600-800 mg. Levofloxacina reprezintă izomerul L al ofloxacinei și este aproximativ de două ori mai activă. Dozele zilnice maxime recomandate sunt de 500 mg, deși, unii aplică și doze până la 750 mg. Sparfloxacina are activitate și mai sporită (doze zilnice 200 mg), însă poate induce fotosensibilizare (pacienții vor fi instruiți să evite expunerile la soare).

## VACCINURI

### **Vaccinul antipneumococic**

În prezent se produce un vaccin antipneumococic ce conține 23 din cele peste 80 antigene polizaharidice pneumococice specifice de tip (Pneumovax 23; Pnu-Imune 23). S-a demonstrat că germeii de aceste 23 tipuri antigenice produc 85-90% din formele grave de infecții cu pneumococ. De aceea, în unele țări se face vaccinarea la copiii peste 2 ani și la vârstnici (peste 65 ani), precum și la adulții cu risc sporit de a face o infecție pneumococică (boli pulmonare și cardiovasculare cronice, boala Hodgkin, diabet zaharat, ciroză hepatică, insuficiență renală, infecția cu HIV, tratament imunosupresiv).

Se administrează subcutan sau intramuscular cu reimunizarea peste 1-4 ani.

Există vaccinuri ce conțin antigenii capsulari polizaharidici pentru 6, 12 sau 14 serotipuri de pneumococ, precum și combinații cu antigenii diverselor tulpini de *Haemophilus influenzae*. Eficacitatea lor rămâne de stabilit.

### **Vaccinul pentru *Haemophilus influenzae***

Vaccinul conjugat ce conține polizaharide capsulare de tip b ale *Haemophilus influenzae* s-a dovedit foarte eficient în prevenirea pneumoniilor, meningitelor și a infecțiilor generalizate prin acest microorganism la copii. Astfel că în unele țări a fost introdusă vaccinarea obligatorie a copiilor (la 6 luni, 2 ani și 4 ani). Există și combinații cu vaccinul antidifteric și antitetanic (ActHIB, ProHIBiT).

Reprezentanți: HibTITER, ActHIB, OmniHIB, PedvaxHIB, ProHIBiT.

### **Vaccinuri policomponente**

Pentru stimularea imunității locale și generale a bolnavilor cu afecțiuni respiratorii cronice în ultimul timp capătă o aplicare tot mai largă vaccinurile, care conțin diverse componente ale celor mai răspândiți germeni patogeni (lizate bacteriene purificate, fragmente de perete celular, ribozomi bacterieni). Se administrează pe mai multe căi: subcutan (MRV - *Mixed Respiratory Vaccine*; *Staphagelyzate* - conține componente ale *S. aureus* și bacteriofag), intranasal (picături sau aerosol - *Staphagelyzate*) sau pe cale orală.

Mecanismul de acțiune rămâne neelucidat. Există păreri că stimulează formarea anticorpilor specifici, alți cercetători consideră că se produce o stimulare nespecifică a imunității. Promițătoare este apariția studiilor controlate, în care se confirmă reducerea morbidității și mortalității din BPCO la aplicarea acestor medicamente.

*Biomunilul* conține ribozomi din *Klebsiella*, pneumococ, *Streptococcus pyogenes*, *Haemophilus influenzae* și proteoglicani din *Klebsiella*.

Se administrează câte 3 comprimate (sau 1 doză de granulat) 4 zile pe săptămână timp de 3 săptămâni. Se poate asocia cu antibiotice; tratamentul imunosupresiv impune reducerea dozei. Este contraindicat în infecțiile intestinale.

*Bronhomunalul* (*Bronho-munal*) reprezintă un lizat bacterian (*Streptococcus pneumoniae*, *Haemophilus influenzae*, *Staphylococcus aureus*, *Klebsiella pneumoniae*, *Klebsiella ozaenae*, *Streptococcus viridans*, *Streptococcus pyogenes*, *Branhamella catarrhalis*).

Se administrează câte 1 capsulă (7 mg) matinal înainte de masă timp de 10 zile cu scop profilactic și timp de 30 zile pentru tratament. Este indicat în bronșita cronică, astmul bronșic intrinsec, faringite, rinite, sinuzite, otite.

*Bronhovaxonul* reprezintă lizatul liofilizat de mai mulți germeni (*Streptococcus pneumoniae*, *Haemophilus influenzae*, *Staphylococcus aureus*, *Klebsiella pneumoniae*, *Klebsiella ozaenae*, *Streptococcus viridans*, *Streptococcus pyogenes*, *Branhamella catarrhalis*) și are aceleași indicații.

*Ribomunilul (Ribomunil)* conține fracția ribozomală din *Streptococcus pneumoniae*, *Haemophilus influenzae*, *Klebsiella pneumoniae*, *Streptococcus pyogenes* și proteoglicane membranare din *Klebsiella pneumoniae*. Există forme orale (comprimate, granulat) și injectabile.

*IRS-19* se administrează intranasal. Reprezintă un lizat bacterian din *Streptococcus spp.*, *Staphylococcus aureus*, *Gaškya tetragena*, *Neisseria*, *Klebsiella pneumoniae*, *Moraxella (Branhamella)*, *Haemophilus influenzae*. Indicațiile și efectele adverse sunt similare cu ceilalți reprezentanți ai grupului.

### Terapia cu anticorpi

*Omalizumab (Xolair)* este un anticorp monoclonal umanizat produs prin tehnologie de recombinare a ADN-ului pe o linie de celule de mamifere din ovar de hamster chinezesc.

*Indicații:* tratamentul asociat la adulți și adolescenți cu vârsta peste 12 ani care suferă de astm și care îndeplinesc următoarele condiții:

- test cutanat pozitiv pentru o alergie provocată de un alergen, de exemplu acarienii din praful din casă, polen sau fungi;
- să aibă insuficiență respiratorie (VEMS < 80%), precum și simptome frecvente în timpul zilei sau să se trezească noaptea din somn;
- să fi avut multe "exacerbări" severe ale astmului (agravări ale astmului care necesită tratament de urgență cu alte medicamente) în ciuda tratamentului cu doze mari de corticosteroizi inhalatori plus un  $\beta_2$ -agonist inhalator cu durată lungă de acțiune.

*Efecte adverse:* cefalee, reacțiile la locul puncției, inclusiv dureri, umflături, eritem și prurit.

*Contraindicații:* hipersensibilitate la substanța activă sau la oricare dintre excipienți.

*Dozare:* doza și frecvența administrării se stabilesc în funcție de cantitatea inițială de IgE (UI/ml), determinată înainte de începerea tratamentului și de greutatea corporală (kg). De obicei sunt necesare 75-375 mg de Xolair, administrate fracționat în 1 până la 3 injecții.

### Terapia inhalatorie

În tratamentul afecțiunilor respiratorii mai multe medicamente se aplică pe cale inhalatorie. Prin această metodă se asigură acțiunea directă, "topică" a drogului pe căile respiratorii cu efecte secundare sistemice minime, iar în cazul aplicării bronhodilatatoarelor inhalarea asigură și acțiunea cea mai rapidă a medicamentului.

Sistemele de distribuire a medicației inhalatorii sunt:

- dispozitive de tip *spray*, folosind un gaz vehicul al substanței (aerosoli presurizați; flacoane presurizate dozatoare; *metered dose inhaler* - MDI);
- dispozitive cu pulbere uscată de tip *dischaler*, *rotahaler* sau *turbuhaler*;
- dispozitive pentru nebulizare (nebulizatoare).

## Flacoanele presurizate dozatoare

La fiecare pulverizare (activare) aerosolul presurizat eliberează o anumită doză de substanță medicamentoasă sub formă de aerosol (de exemplu, 100  $\mu\text{g}$  la un "puf", o doză de ventolin sau 250  $\mu\text{g}$  la un "puf", o doză de beclorforte).

Modul corect de utilizare a unui flacon presurizat dozator prevede agitarea viguroasă a flaconului înainte fiecărei utilizări și o sincronizare a inspirului cu eliberarea medicamentului. După inhalație se recomandă clătirea cu apă a cavității bucale și gargara pentru spălarea faringelui (în special pentru corticosteroizii inhalatori).

Deviațiile mici de la tehnica de inhalare corectă par a avea o semnificație clinică minoră, în schimb, alte greșeli pot influența semnificativ eficiența terapiei inhalatorii:

- activare (eliberarea medicamentului) în timpul expirului;
  - activare în orofaringe și inspir pe nas;
  - activare fără inspir sau activare ce oprește inspirul;
  - activări multiple în același inspir;
  - inspir prea rapid față de timpul activării;
  - inspir insuficient de adânc;
  - apnee postinspir prea scurtă (sub 4 *sec*) sau absentă;
  - neînclinarea pe spate a capului.
- Se va verifica periodic tehnica utilizării flaconului presurizat.

## Dispozitivele de expansiune

Sunt deosebit de utile la copii, la pacienții tratați cu doze mari de inhalatoare, la cei cu candidoză bucofaringiană.

Dispozitivele de expansiune (*spacer-e*; camere de inhalare) sporesc eficiența aerosolilor presurizați prin următoarele efecte:

- scăderea vitezei inițiale a particulelor de aerosol micșorează sau chiar exclude depunerea medicamentului în gură și pe peretele posterior al faringelui (micșorează candidoza bucofaringiană după corticosteroizi, micșorează efectele sistemice) și dublează depunerea medicamentului la nivel pulmonar (care atinge 20-30% comparat cu 10% în caz de inhalare fără *spacer*);

- elimină necesitatea sincronizării inspirului cu activarea flaconului și administrarea medicamentului.

Pacientul va inspira (de 1-2 ori) din *spacer* neapărat în primele 30 *sec* de la activarea aerosolului, deoarece cu scurgerea timpului crește cantitatea de medicament depusă pe pereții dispozitivului și scade cantitatea de substanță inhalată. Nu este recomandat ca *spacer*-ul să fie încărcat cu mai multe doze ("pufuri") din cauza pericolului supradozării și creșterii pierderilor de substanță prin depunere.

Este posibilă aplicarea *spacer*-elor improvizate din sticlă de plastic de băuturi răcoritoare.

## **Dispozitivele cu pulbere uscată (pudră)**

Reprezintă sisteme de administrare inhalatorie a medicamentelor sub formă de pudră, activate de efortul inspirator al bolnavului. Capătă o răspândire din ce în ce mai largă, deși majoritatea pacienților mai continuă să se folosească de flacoane presurizate dozatoare de aerosol.

## **Dispozitivele pentru nebulizare (nebulizatoarele)**

Aceste dispozitive aplică energie unui medicament în stare lichidă (soluție, suspensie) pentru a produce aerosoli "umezi". Pot fi pneumatice (medicamentul lichid este pulverizat prin efect Venturi de către un jet de gaz) sau ultrasonice. Conectarea bolnavului la dispozitivul de nebulizare se face prin mască facială sau piesă bucală.

Printre avantajele se enumeră lipsa necesității de coordonare cu inspirul, utilizarea în respirația curentă (la efort respirator obișnuit), posibilitatea de administrare a dozelor mari de bronhodilatatoare. Prețul înalt, incomoditatea (bolnavii în stare gravă pot urma tratamentul doar în prezența altor persoane) și inaccesibilitatea dispozitivelor, riscul de supradozare în condițiile de ambulator sunt principalele dezavantaje.



# P *Capitolul VII* NEUMONIILE

## Generalități

Pneumoniile reprezintă o grupă de afecțiuni inflamatorii acute ale parenchimului pulmonar de origine infecțioasă variată (de obicei, bacteriană), caracterizate prin alveolită exsudativă și/sau infiltrat inflamator interstițial, care realizează condensare pulmonară (exprimată clinic și radiologic) și manifestări de impregnare infecțioasă.

Clasificarea OMS a maladiilor delimitează strict pneumonia de afecțiunile inflamatorii acute ale parenchimului pulmonar de origine neinfecțioasă, pentru care se recomandă termenul pneumonită. Astfel, au fost trecute de la rubrica "pneumonie" afecțiunile alergice (pneumonita eozinofilică), leziunile cauzate de factori chimici (pneumonita benzinică), fizici (pneumonita de iradiere) sau vasculari (infarctul pulmonar din tromboembolism de arteră pulmonară), leziunile imune și autoimune (de exemplu, în colagenoze, în reumatism).



Afecțiunile inflamatorii cauzate de bacterii sau virusuri cu virulență înaltă (pesta, tifosul abdominal, febra Q, gripa, varicela, rujeola *etc.*) de asemenea au fost excluse din rubrica "pneumonie", fiind examinate în cadrul fiecărei nosologii în parte (*anexa I*), la fel ca și leziunile tuberculoase.

## Epidemiologie

Cu toate progresele înregistrate în asistența medicală, elaborarea unor noi metode de diagnosticare și implementarea antibioticelor noi cu o eficiență sporită, pneumonia reprezintă și astăzi una din cele mai importante boli ale adultului cu o incidență a bolii în lume de 5-12 cazuri la 1000 populație. Indicele morbidității pneumoniilor sporește odată cu avansarea în vârstă, la persoanele cu multiple comorbidități. Astfel că în SUA indicele morbidității constituie 20-40 cazuri la 1000 vârstnici aflați în familie și 60-115 cazuri la 1000 printre cei aflați în instituțiile geriatrie. În Republica Moldova incidența pneumoniilor variază de la 4‰ până la 7‰ cazuri, anual fiind diagnosticate în jur de 23 000 cazuri.

Dintre toate sindroamele pneumologice infecțioase pneumoniile se detașează net prin frecvență, severitate și risc de evoluție nefavorabilă. Indicele letalității în pneumonii în mediu constituie 10%. În țările Uniunii Europene pneumonia se situează pe locul IV în structura generală a mortalității, fiind precedată doar de boala ischemică a cordului, bolile cerebrovasculare și cancerul pulmonar.

Cel mai mic indice al letalității (1-3%) se observă la persoanele tinere sau de vârstă medie fără boli asociate. Însă, deseori, pneumonia apare ca o complicație terminală și factor important de tanatogeneză în afecțiunile oncologice și cardiovasculare, în bolile infecțioase și chirurgicale grave. Astfel, dacă indicele letalității prin pneumonie la pacienții spitalizați variază de la 2% până la 30% (în medie 14%), la vârstnici, la tarați și la bolnavii cu pneumonii severe (care necesită tratament în serviciul de terapie intensivă) letalitatea poate atinge 50-70%. Foarte mare este letalitatea și în pneumoniile nosocomiale la vârstnici - 60-70% (!).

## Etiologia pneumoniilor

Deși etiologia pneumoniilor este extrem de variată (*tabelul 7.1*), doar un număr restrâns de patogeni sunt responsabili de marea majoritate a cazurilor. Cel mai frecvent agent patogen rămâne *Streptococcus pneumoniae* (pneumococul). Alți agenți, printre cei mai importanți, sunt "atipicii" - *Mycoplasma pneumoniae*, *Chlamydia pneumoniae* (*Chlamydia pneumoniae*), *Legionella spp*; agenții bacterieni - *Haemophilus influenzae*, *Moraxella catarrhalis*, *Staphylococcus aureus*, streptococi, enterobacterii Gram negative; virusurile respiratorii (gripei, adenovirusi, virusul respirator sincițial, coronavirushi), anaerobii.

## CLASIFICAREA ETIOLOGICĂ A PNEUMONIILOR

**Pneumonii bacteriene**

- Streptococcus pneumoniae*
- Staphylococcus aureus*
- Streptococcus pyogenes*
- Klebsiella pneumoniae* (bacilul Friedlander)
- Alți germeni Gram negativi:
  - Pseudomonas aeruginosa* (bacilul piocianic)
  - Escherichia coli*
  - Proteus spp.*
  - Serratia spp.*
- Haemophilus influenzae*
- Moraxella catarrhalis*
- Bacteroides fragilis* și alți germeni anaerobi

**Pneumonii virale**

- Virusuri gripale și paragripale
- Virusul sincițial respirator
- Virusul citomegalic
- Adenovirusuri
- Enterovirusuri
- Virusuri herpetice
- Virusul Ebstein-Barr

**Pneumonii determinate de agenți atipici**

- Chlamydia pneumoniae*
- Mycoplasma pneumoniae* (agentul Eaton)
- Legionella pneumophila*

**Pneumonii fungice**

- Actinomyces israeli* (actinomicoza)
- Coccidiomycosis* (coccidiomicoza)
- Aspergillus fumigatus* (aspergiloza)
- Histoplasma capsulatum* (histoplasmoză)
- Candida albicans* (candidoză)
- Pneumocystis jiroveci* (carinii)

Spectrul etiologic este dependent de factorul geografic, de mediul în care a fost contractată boala, de vârsta pacientului și de comorbidități.

Determinarea factorului etiologic întâlnește anumite greutăți obiective:

- lipsa sputei în unele cazuri;
- la expectorare sputa este contaminată de flora cavității bucale;
- unele microorganisme (micobacterii, micoplasme, clamidii, germeni anaerobi, virusuri, fungi, rikettsii, legionele, protozoare) necesită medii și condiții speciale de însămânțare, incubare îndelungată (mai multe săptămâni), metode serologice și biomoleculare de diagnosticare, prelevarea materialului prin biopsie pulmonară.

Datorită sensibilității reduse (nu se reușește depistarea agentului cauzal) și specificității joase (în culturi apar microorganisme care nu sunt cauza pneumoniei), precum și a costurilor înalte, metoda de însămânțare a sputei este rezervată pneumoniilor nosoocomiale și cazurilor cu evoluție gravă de pneumonii comunitare.

Pe când microscopia directă a sputei (bacterioscopia) este recomandată în aproape toate cazurile de pneumonie - la respectarea unor cerințe de ordin tehnic (examinarea fragmentului purulent de spută, spălat repetat în ser fiziologic steril, colorat Gram și care conține sub 10 celule epiteliale squamoase și peste 25 leucocite pe câmp vizual), deseori se poate stabili predominanța unui singur tip de bacterii. Dacă predomină diplococii incapsulați Gram pozitivi (pneumococi), grămezile de coci Gram pozitivi (stafilococi) sau cocobacilii Gram negativi polimorfi (*Haemophilus*), se poate face un diagnostic etiologic prezumptiv. Lipsa unei predominări bacteriene, predominarea enterobacteriilor Gram negative sau absența reacției inflamatorii (puține polimorfonucleare) creează probleme de interpretare.

Rezultate mai relevante se capătă prin hemocultură (în pneumonia bacteremică), însămânțare de lichid pleural sau a aspiratelor (transtraheale sau transtoracice) nemijlocit din căile respiratorii inferioare.

În lipsa contraindicațiilor pentru toracocenteză, oricare epanșament pleural, asociat de pneumonia bacteriană de etiologie neclară, necesită examinare bacteriologică (inclusiv pentru anaerobi). Hemocultura este indicată în toate pneumoniile cu evoluție gravă.

\* Diagnosticul serologic nu este considerat explorare de rutină în managementul pneumoniilor comunitare. Determinarea titrului de anticorpi specifici în creștere are o valoare redusă în selectarea antibioticului, deoarece prelevarea repetată a serului sanguin se efectuează la câteva săptămâni de la debutul bolii (de regulă, în perioada de convalescență). Astfel că testarea serologică are doar semnificație epidemiologică. Actualmente pentru diagnosticul prezumptiv al infecției acute, în special cu agenți atipici, poate fi propusă determinarea doar a nivelului înalt al anticorpilor de fază acută, imunoglobulinele IgM cu ajutorul testelor imunoenzimaticice (EIA/ELISA).

Determinarea antigenilor pneumococic și al *L. pneumophila* (1-ul serotip - cel mai frecvent agent al pneumoniilor comunitare prin *Legionella*) în urină actualmente sunt teste (imunocromatografic, imunoenzimatic) pe larg folosite în lume.

Reacția de polimerizare în lanț este o metodă de perspectivă pentru diagnosticul unor agenți patogeni - *M. pneumoniae* și *C. pneumoniae*.

Manifestările clinice, datele anamnestice și tabloul radiologic nu pot fi recomandate ca și criterii de încredere pentru stabilirea unui diagnostic etiologic al pneumoniei, ele pot doar facilita presupunerea agentului etiologic (tabelul 7.2).

Tabelul 7.2

## DATE ANAMNESTICE ȘI AGENȚI POTENȚIALI AI PNEUMONIEI

Condițiile apariției	Agenți cauzali mai frecvenți
Etilism cronic	<i>S. pneumoniae</i> , anaerobi, bacterii Gram negative (mai frecvent <i>K. pneumoniae</i> ), <i>Staph. aureus</i>
Bronșită cronică/tabagism	<i>S. pneumoniae</i> , <i>H. influenzae</i> , <i>M. catarrhalis</i>
Diabet zaharat/insuficiență renală cronică	<i>S. pneumoniae</i> , <i>Staph. aureus</i>
Cavitate bucală nesanată/suspecție de aspirație masivă (dereglări de conștiență)	Anaerobi, bacterii Gram negative
Epidemii de gripă	<i>S. pneumoniae</i> , <i>Staph. aureus</i> , <i>H. influenzae</i> , virusul gripei
Bronșiectazii, fibroza chistică	<i>P. aeruginosa</i> , <i>Staph. aureus</i> , <i>Burkholderia cepacia</i>
Narcomani intravenoși	<i>Staph. aureus</i> , anaerobi, <i>M. tuberculosis</i> , <i>S. pneumoniae</i>
Contact cu sistemele de condiționare a aerului, sistemele de încălzire cu apă, piscine, jacuzzi	<i>Legionella spp.</i>
Epidemii de pneumonii în colective (elevi, militari)	<i>S. pneumoniae</i> , <i>M. pneumoniae</i> , <i>C. pneumoniae</i>
Contact cu iepuri	<i>Francisella tularensis</i>
Contact cu pisici, ovine	<i>Coxiella burnetti</i>
Contact cu păsări	<i>C. psittaci</i>
Bioterrorism	Antrax, pestă, tularemie
HIV (inițial)	<i>S. pneumoniae</i> , <i>H. influenzae</i> , <i>M. tuberculosis</i>
HIV tardiv (CD4 sub 200/μl)	<i>S. pneumoniae</i> , <i>H. influenzae</i> , <i>M. tuberculosis</i> , <i>Pneumocystis jiroveci</i> , <i>Cryptococcus</i> , <i>Histoplasma capsulatum</i> , <i>Aspergillus</i> , alte micobacterii, <i>P. aeruginosa</i>
Obstrucție endobronșică	Anaerobi, <i>S. pneumoniae</i> , <i>H. influenzae</i> , <i>Staph. aureus</i>
Călătorie în statele de sud-vest ale SUA	<i>Coccidioides spp.</i>
Călătorie înThailanda sau Asia de Sud-Est	<i>Burkholderia pseudomallei</i>

## Patogenia și clasificarea pneumoniilor

În pneumonie pătrunderea agenților infecțioși la nivelul plămânului poate avea loc prin:

1. - aspirația secretului oronazofaringian;
2. - aspirația unui corp străin (alimente, mase vomitive *etc.*)
3. - inhalarea microorganismelor cu aerul respirat;
4. - răspândirea hematogenă a germenilor din focarele extrapulmonare în cursul bacteriemiiilor sau septicemiilor (spre exemplu, în endocardita inimii drepte sau în tromboflebita supurată a venelor bazinului mic);
5. - răspândirea nemijlocită a infecției din țesuturile adiacente afectate (spre exemplu, în abcesul hepatic) sau în rezultatul infectării directe (plagă infectată a cutiei toracice).

Actualmente este clar stabilit că principala cale de infectare a porțiunilor respiratorii ale țesutului pulmonar o constituie microaspirația conținutului orofaringian, atât în pneumoniile contractate în afara spitalului, cât și în cele nosocomiale.

De menționat că microaspirația secretului orofaringian este un fenomen fiziologic observat în timpul somnului la circa 70% din indivizii sănătoși. Prin acțiunea mecanismelor de protecție pulmonară (*tabelul 7.4*) secretul infectat este evacuat rapid din căile respiratorii inferioare.

*Tabelul 7.3*

### FACTORII FAVORIZANȚI AI PNEUMONIILOR

- Fumatul
- Poluarea atmosferică
- Consumul de alcool
- Frigul (vasoconstricția mucoasei arborelui bronșic)
- Viroze respiratorii
- Modificarea florei rino-nazo-faringiene la bolnavii spitalizați (în special sub tratament cu antibiotice și la ventilație asistată)
- Staza pulmonară
- Hipoxia alveolară
- Obstrucția bronșică
- Ciroza hepatică
- Diabet zaharat
- Insuficiența renală
- Neoplaziile
- Cașexia
- Tulburările de conștiență
- SIDA
- Alte stări cu imunitate compromisă (limfoame, splenectomie, sindrom nefrotic *etc.*)
- Medicație imunosupresivă (corticosteroizi, citostatice *etc.*)

Scăderea capacității de epurare a arborelui bronșic - spre exemplu, în viroza respiratorie, când diminuează activitatea mucociliară a epiteliului bronșic și se micșorează activitatea fagocitară a macrofagelor alveolare - creează condiții favorabile pentru dezvoltarea pneumoniei.

Inhalarea microorganismelor cu aerul respirat este o cale mult mai rară în apariția pneumoniilor. Ea este principala cale în infectarea cu:

- germeni strict patogeni (spre exemplu pesta);
- germeni capabili să producă inflamația chiar dacă un număr foarte redus de microorganisme nimeresc în alveole (exemplu: *Mycobacterium tuberculosis*);
- germeni adaptați la condițiile speciale ale mediului și care se află în număr foarte mare în anumite spații (spre exemplu: *Legionella* în sistemele de condiționare a aerului).

Microorganismele capabile să se transmită pe calea aeriană pot produce epidemii, dacă nimeresc în grupuri de persoane susceptibile, exemplu clasic în acest sens este legioneloza.

Și mai rar se întâlnește răspândirea nemijlocită a infecției spre pulmoni din țesuturile adiacente afectate sau infectarea directă. De regulă, tabloul clinic este dominat de semnele de afectare a organului (țesutului) primar, manifestările pneumoniei rămânând pe planul doi sau chiar neobservate.

*Tabelul 7.4*

#### MECANISMELE DE APĂRARE PULMONARĂ

##### **Mecanice**

- Pasajul nazal tortuos
- Perii nazali
- Strănutul
- Tusea
- Activitatea mucociliară

##### **Secretorii**

- Mucus
- Imunoglobuline secretorii (IgA)
- Imunoglobuline serice
- Lizozim
- Surfactant
- Interferon
- Complement

##### **Celulare**

- Macrofage alveolare
- Neutrofile
- Monocite
- Răspunsuri mediate celular (celule T)
- Citotoxicitate directă și limfokine



Reieșind din predominanța microaspirațiilor cu secret orofaringian în patogenia pneumoniilor, se poate conchide dependența strânsă a etiologiei pneumoniilor de flora căilor respiratorii superioare. Dependența compoziției florei căilor respiratorii superioare de mediul, în care se află individul, de vârsta lui, de starea generală a sănătății este folosită pentru prognozarea etiologiei pneumoniilor.

În activitatea practică este foarte utilă clasificarea pneumoniilor, în care se ține cont de mediul unde s-a dezvoltat boala, de unele particularități de infectare a plămânilor și de statutul imunologic al bolnavului. În această clasificare se evidențiază:

1- pneumoniile contractate în afara mediului de spital (sinonime: pneumonii comunitare, pneumonii extraspitalicești, pneumonii dobândite în comunitate);

2 pneumoniile survenite în mediul de spital (sinonime: pneumonii intraspitalicești, pneumonii nosocomiale);

3 pneumoniile prin aspirație;

4 pneumoniile la persoanele cu imunitatea compromisă.

Clasificarea pe principiul etiologic (*tabelul 7.1*) este importantă întrucât ghidează tratamentul, dar și, în mare măsură, explică particularitățile evolutive ale pneumoniei. În același timp, această clasificare nu a căpătat o aplicare largă în practică datorită dificultăților de identificare a agentului patogen.

Prioritatea factorului etiologic nu trebuie să conducă la disconsiderarea terenului pe care a apărut pneumonia, a momentelor care au contribuit la învingerea de către microorganism a mecanismelor de apărare pulmonară (*tabelul 7.3*). Rolul "terenului" pe care survine pneumonia este reflectat în clasificarea pneumoniilor în primare și secundare.

Pneumonia primară se dezvoltă atunci când mecanismele obișnuite de apărare a organismului sunt depășite prin virulența deosebită a agenților infecțioși (sau numărul lor foarte mare). Altfel spus, ea se produce la persoanele anterior sănătoase.

Pneumoniile secundare apar în urma unor procese (stază pulmonară, atelectazie, infarct pulmonar *etc.*) capabile să limiteze mecanismele de apărare pulmonară (locale sau generale). Pneumoniile secundare, la fel ca și cele primare, sunt produse de către agentul infecțios - atât timp cât agentul etiologic nu capătă rol patologic, are loc corespunzător staza pulmonară, atelectazia sau infarctul pulmonar, însă nu și pneumonia.

Lista pneumoniilor secundare ar putea fi completată cu cele apărute în sepsis, în afecțiunile renale cu uremie, în leucemii, în acutizările de bronșită cronică obstructivă și de bronșiectazii, în SIDA, la bolnavii sub terapie imunosupresivă *etc.*

Datorită preexistenței stării de suprimare a mecanismelor protectoare, în pneumonia secundară, agentul cauzal este adesea un germen slab virulent, condiționat patogen (incapabil să învingă mecanismele normale de apărare), prezent în mod obișnuit în căile respiratorii superioare - bacterii endogene. Dar infecția pulmonară se poate produce și cu bacterii exogene provenite de la persoane cu pneumopatii, de pe obiecte, aparatura medicală, din sistemele de ventilație *etc.*, unele "tulpini de spital" având o virulență mare și rezistență la antibioticele uzuale.



În absența semnelor clare de afecțiune precedentă pneumoniei, uneori este foarte dificil a decide dacă pneumonia este primară sau secundară. În plus, nu toți specialiștii recunosc evidențierea pneumoniilor primare și secundare, preferând să treacă bolile și leziunile respective pe lista factorilor favorizanți, de rând cu frigul, poluarea atmosferică, fumatul *etc.* (tabelul 7.3).

Clinico-morfologic se disting pneumonia lobară (sau segmentară), bronhopneumonia și pneumonia interstițială.

+ Pneumonia lobară (pneumonie franc lobară, pneumonie crupoasă, pleuropneumonie) este o alveolită exsudativa fibrinoasă, care realizează un condensat cu evoluție stadială. Este produsă de pneumococ (*Streptococcus pneumoniae*) și interesează unul sau mai mulți lobi pulmonari, sau mai multe segmente.

+ Bronhopneumonia constă din mai multe focare de alveolită în diverse stadii de evoluție, fiecare situate în jurul unei bronhii mici (care poate avea un conținut purulent). În centrul focarelor de bronhopneumonie pot exista sectoare necrotice abcedate. Prin confluența mai multor focare poate afecta un lob întreg și atunci se numește "pneumonie pseudolobară". Bronhopneumonia poate fi produsă de oricare din germeni.

+ Pneumonia interstițială se caracterizează prin afectarea interstițiului pulmonar (infiltrate celulare) cu interesarea slabă a alveolelor (exsudat alveolar). Este produsă în special de agenții "subbacterieni": micoplasmă, clamidii, rikettsii, virusuri.

După întinderea procesului se disting pneumonii uni- sau bilaterale, totale, lobare, segmentare, lobulare. Pneumonia poate avea localizarea în lobul respectiv (sau segmentele respective) ale plămânului stâng sau drept, sau în zona parahilară ("pneumonii centrale", "pneumonii hilare").

Evoluția pneumoniei se consideră acută până la 4 săptămâni. Dacă resorbția radiologică a infiltratului inflamator nu survine în 4 săptămâni (după cel puțin 10 zile de antibioterapie), pe fundalul ameliorării tabloului clinic sau al persistenței unor semne clinice și biologice, pneumonia se consideră trenantă. De menționat că unele forme etiologice de pneumonie (stafilococică, din micoplasmă, din clamidii, din *Klebsiella*, din legionelă) chiar sub cel mai adecvat tratament pot evolua peste 6-7 săptămâni.

↓ Gravitatea evoluției pneumoniei (ușoară, de gravitate medie, gravă, extrem de gravă) se apreciază în funcție de:

- gradul de intoxicație cu posibilele sindroame neurologice (stare soporoasă, psihoză, reacție meningeasă *etc.*);
- insuficiența vasculară sau cardiovasculară (șoc toxicoseptic cu edem pulmonar nehemodinamic, colaps, astm cardiac);
- insuficiența respiratorie (dispnee, cianoză, hipoxemie, tulburări ale metabolismului acido-bazic);
- prezența proceselor distructive pulmonare.

1.) În forma ușoară semnele de intoxicație sunt ușoare sau lipsă, manifestările insuficienței respiratorii sunt minime, semnele de activitate a procesului inflamator sunt slab pronunțate.

2.) Pneumonia de gravitate medie se caracterizează prin febră și intoxicație moderată (cefalee, astenie), manifestări moderate ale insuficienței respiratorii (îndeosebi la efort fizic), manifestări cardiovasculare ca tahicardia și hipotensiunea.

3.) În forma gravă semnele de intoxicație sunt pronunțate (adinamie), sunt prezente insuficiența respiratorie, tulburările hemodinamice și alte complicații, care însă nu prezintă pericol nemijlocit pentru viața bolnavului (pleurezie para- sau metapneumonică, miocardită etc.).

4.) Pneumonia extrem de gravă se manifestă prin intoxicație foarte pronunțată, cu posibile sindroame neurologice (stare soporoasă, psihoză acută, reacție meningeană etc.), insuficiență cardiovasculară acută recidivantă, insuficiență respiratorie gravă cu hipoxemie și tulburări ale metabolismului acido-bazic, procese distructive pulmonare.

În formularea diagnosticului de pneumonie se va reflecta:

- a) forma clinicomorfolologică (pneumonie lobară, bronhopneumonie);
- b) etiologia procesului (atunci când este identificată);
- c) forma patogenetică (numai pentru pneumoniile secundare);
- d) localizarea procesului (lobii și segmentele respective);
- e) evoluția bolii (gravitatea, evoluția trenantă);
- f) complicațiile pneumoniei.

### Manifestările generale ale pneumoniilor

Manifestările clinice (debutul, forma clinicomorfolologică, evoluția și complicațiile) sunt în funcție de agentul etiologic și de teren (vârstă, afecțiuni pre-existente etc.). Indiferent de etiologie ele cuprind fenomene de infecție acută și manifestări respiratorii.

Cele mai frecvent întâlnite simptome ale pneumoniilor sunt tusea, expectorația (la început în cantități mici; sputa mai des galbenă-verzuie sau sputa ruginie în pneumonia pneumococică), dispneea, junghiul toracic (durerea pleuretică), simptomele de intoxicație: frison, febră, astenie, hiperhidroză, cefalee, stare confuză (câteodată este singurul semn la bătrâni), anorexie, mialgii, transpirații etc. Pentru pneumoniile produse de *Mycoplasma*, *C. pneumoniae*, virusul gripei, *Legionella species* și *Pneumocistis jiroveci* este caracteristică tusea neproductivă.

Anamnetic se vor evidenția prezența factorilor favorizanți, inclusiv a bolilor concomitente cronice, bolile acute suportate recent, îmbolnăvirile recente la membrii familiei, folosirea alcoolului și a altor substanțe.

Uneori pneumonia poate imita tabloul clinic al abdomenului acut (în pneumoniile crupoase, bronhopneumoniile cu implicarea pleurei). Prin iritarea nervilor

frenic și vag, a trunchiului simpatic (în special la implicarea pleurei diafragmatice) apar durerea abdominală (uneori cu caracter colicativ), voma repetată, încordarea mușchilor abdominali, colapsul, ileusul. Examenul neadecvat al aparatului respirator conduce la greșeli de diagnostic.

În funcție de forma clinicomorfologică, de mărimea, localizarea și stadiul evolutiv al focarului (focarelor) de condensare pulmonară la examenul obiectiv se poate observa tahipneea, rămânerea în urmă a unui hemitorace, poziția forțată culcat pe partea afectată, freacă vocal accentuat, submatitatea (matitatea) fixă, fenomene patologice la auscultație (murmur vezicular abolit sau diminuat, suflu tubar, respirație suflantă, bronhofonie, pectorilocvie afonă, raluri etc).

Datorită polimorfismului manifestărilor clinice în pneumonii, în vederea depistării lor precoce, atenția principală uneori se va concentra asupra semnelor generale de boală (caracterul și gravitatea intoxicației), alteori relevante sunt manifestările de insuficiență respiratorie gravă, iar în alte cazuri rolul decisiv pentru diagnostic îl au fenomenele stetoacustice. Cu cât fenomenele generate de infecție sunt mai slab pronunțate și suferă mai puțin starea generală a pacientului, cu atât mai mult diagnosticul se bazează pe rezultatele examenului fizic, în special pe auscultație. Dar în pneumoniile mai puțin întinse, cu evoluție relativ benignă semnele depistate, de obicei, se deosebesc de cele tipice pentru pneumonii.

#### PNEUMONIA FRANC LOBARĂ



Pneumonia lobară (pneumonie franc lobară, pneumonie crupoasă, pleuro-pneumonie) este o alveolită exsudativă fibrinoasă, care realizează un condensat cu o evoluție stadială. Este produsă de pneumococ și interesează unul sau mai mulți lobi pulmonari, sau mai multe segmente. Deoarece pleura este neapărat implicată în procesul patologic, aceasta se mai numește pleuropneumonie, iar evoluția de obicei gravă a condiționat denumirea de pneumonie crupoasă (Botkin S.P.), întâlnită în literatura de limbă rusă, prin asemănare cu crupul difteric.

*Streptococcus pneumoniae* și în continuare rămâne cel mai frecvent agent etiologic al pneumoniei bacteriene. Este un germene habitual al căilor respiratorii superioare la 5-25% populație, rata purtătorilor scăzând cu avansarea în vârstă. Se cunosc peste 80 tipuri antigenice în funcție de conținutul capsular de polizaharide, dintre care serotipul III are o agresivitate deosebită. Imunitatea după infecția suportată este probabil tipospecifică.

Ajunși prin aspirație sau inhalare la nivelul alveolelor, pneumococii proliferază și declanșează o reacție inflamatorie, ce debutează cu hiperemie și producerea unui exsudat alveolar bogat în proteine. Acest exsudat este un mediu excelent pentru proliferarea germenilor și pentru răspândirea lor (scurgerea dintr-un sac alveolar în al-tul prin porii Kohn, diseminarea bronhogenă în alte teritorii pulmonare prin tuse, mișcări respiratorii, gravitație).

Tipic evoluția procesului inflamator parcurge 4 stadii (fig. 7.1):

- în stadiul de congestie are loc hiperemia capilarelor, formarea abundentă de exsudat seros intraalveolar, înmulțirea intensă a germeilor;

- stadiul următor survine peste 24-48 ore și durează 2-4 zile. Macroscopic teritoriul pulmonar afectat are culoarea roșie-cărămizie și consistența fermă (fragmentele pulmonare puse în apă cad la fundul vasului) ce a determinat termenul de stadiu de hepatizație roșie. Microscopic spațiul alveolar este ocupat de fibrină, neutrofile, hematii (extravazarea cărora de rând cu hiperemia determină colorația), peretele alveolar este îngroșat, dar cu integritatea păstrată;

- în stadiul de hepatizație cenușie începe resorbția cu liza și dezintegrarea eritrocitelor, leucocitelor și rețelei de fibrină. Are loc fagocitoza intensă a pneumococilor de către macrofage și polimorfonucleare. Culoarea devine cenușie datorită dispariției hiperemiei și hemolizei eritrocitelor extravazate;

- în stadiul de rezoluție are loc refacerea structurii alveolare normale prin resorbția exsudatului.

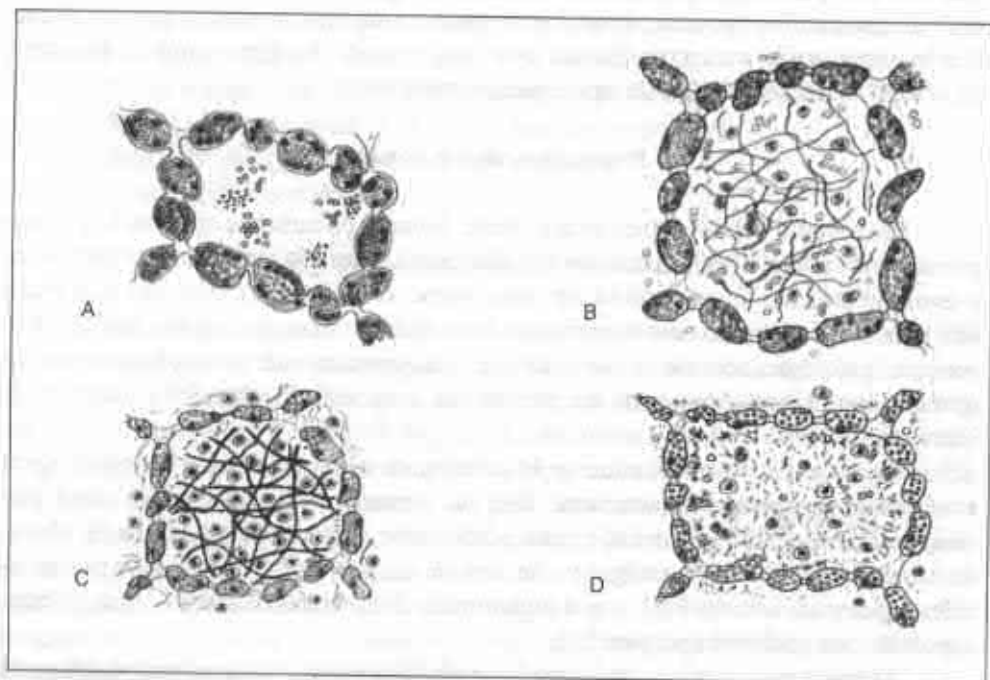


Fig. 7.1.

Tabloul microscopic în pneumonia franc lobară.

A - stadiul de congestie. Hiperemia capilarelor, exsudat seros intraalveolar, germeni intraalveolari. B - stadiul de hepatizație roșie. Spațiul alveolar este ocupat cu fascicule fine de fibrină, neutrofile, hematii, peretele alveolar este îngroșat, dar cu integritatea păstrată; C - stadiul de hepatizație cenușie. Spațiul alveolar este ocupat cu fascicule dense de fibrină și neutrofile; D - stadiul de rezoluție. Diminuarea numărului de polimorfonucleare, scindarea și micșorarea numărului fibrelor de fibrină.

## Tabloul clinic al pneumoniei lobare

Debutul este de cele mai multe ori brusc, cu *frison* "solemn", de obicei unic (frisoanele repetate sugerează alt diagnostic), care durează circa 30 minute și poate fi însoțit de cefălee, vome. Urmează febra, junghiul toracic, tusea, dispneea și expectorația, astenia și durerile musculare.

→ *Febra* imediat urmează frisonului și repede atinge 38-40,5°C. Persistă "în platu" până la zilele a 7-10-a în cazurile netratate sau cedează de obicei rapid sub 37°C la antibioticoterapie adecvată.

*Junghiul toracic* apare la scurt timp după frison, sub aspectul unei dureri violente și accentuate la inspirație profundă, tuse etc. (inflamație pleurală în zona lobului sau segmentului afectat). În afectarea lobilor inferiori durerea pleurală poate simula afecțiuni abdominale.

*Tusea* apare de regulă la 24-36 ore după frison. Inițial rară și fără expectorație, se intensifică progresiv, devine productivă, cu expectorație caracteristică ruginie, aderentă și redusă cantitativ (în următoarele zile sputa devine fluidă, albicioasă, crește cantitativ).

*Dispneea* corelează cu întinderea condensării pneumonice. Mecanismul dispneei este atât central (toxic, hipoxic), cât și pulmonar prin creșterea rigidității pulmonare.

*Starea generală* este de obicei mai gravă decât o sugerează întinderea leziunii pulmonare. Pot apărea fenomene nervoase: agitație, delir, insomnie, somnolență, torpoare.

*Examenul obiectiv* poate releva modificări ale stării de conștiență, poziție forțată pe partea afectată, febră, tegumente calde și umede, hiperemie a pomeților (mai mult pe partea pneumoniei), herpes nazolabial, limba uscată și cu depozite albicioase.

La *examenul aparatului respirator* se pot atesta semne variate în raport cu stadiul bolii:

- în *stadiul de debut*: posibilă o ușoară rămânere în urmă a hemitoracelui pe partea lezată; vibrație vocală diminuată; sunet submat cu o ușoară nuanță timpanică; murmur vezicular diminuat, crepitație nesonoră (*crepitație Indux*);

- în *stadiul clinic de stare a bolii*: rămânerea în urmă a hemitoracelui pe partea lezată poate fi mai pronunțată; vibrație vocală exagerată; sunet mat (nu se modifică cu poziția bolnavului); suflu bronșic patologic și frotaje pleurală, bronhofonie, pectorilocvie afonă;

- în *stadiul clinic de resorbție*: vibrația vocală mai puțin exagerată treptat revine la normă; sunetul percutor submat treptat revine la normă; respirația bronhoveziculară (respirație suflantă, respirație mixtă) revine la murmur vezicular; crepitație sonoră (*crepitație redux*), posibil raluri umede (raluri subcrepitante) mici.

Examenul aparatului cardiovascular atestă tahicardie concordată cu febra, diminuarea zgomotelor cardiace, micșorarea TA, eventual, semne de miocardită. La nivelul aparatului digestiv se poate constata: hiperemie faringiană, subictericitate a sclerelor, în formele grave - ileus dinamic. La examenul sistemului nervos central, pe lângă tulburările de conștiență, se pot observa semnele de afectare a meningelor.

### Explorări paraclinice

*Examenul radiologic (în 2 incidențe):*

- evidențiază o opacitate, care ocupă un lob (unul sau câteva segmente), bine delimitată, omogenă, de intensitate subcostală, de formă triunghiulară cu vârful în hil și baza la periferie (aspect mai bine precizat pe radiogramele de profil);

- la bolnavii, la care segmentul interesat este retrocardiac, zona condensării poate scăpa examenului radiologic de rutină, întotdeauna fiind necesare și radiografii de profil;

- mediastinul nu prezintă modificări;

- în evoluția resorbției infiltratul pneumonic devine mai puțin omogen, prezentând parcă fragmente (focare) diferite;

- către zilele a 12-15-a în terenul afectat rămâne doar o zonă de accentuare reticulară a desenului pulmonar; în cazurile cu instituire tardivă a tratamentului normalizarea aspectului radiologic se poate reține până la zilele a 25-30-a;

- un revărsat pleural minim sau mediu poate modifica aspectul radiologic al pneumoniei pneumococice;

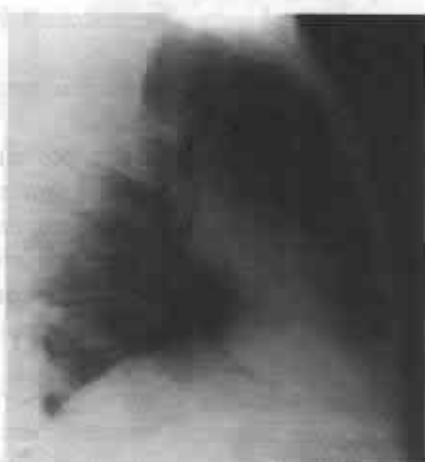
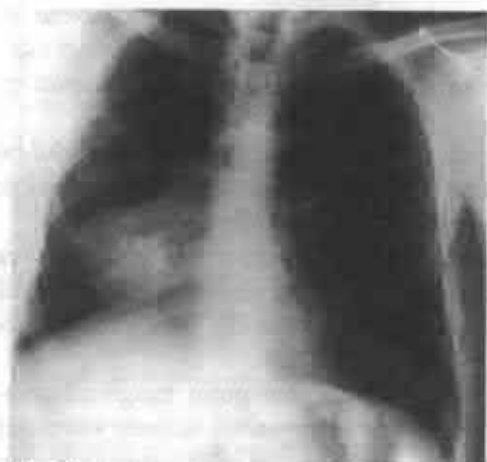
Fig. 7.2

Radiografie de față și profil drept.

Pneumonie pneumococică lobul mediu drept.



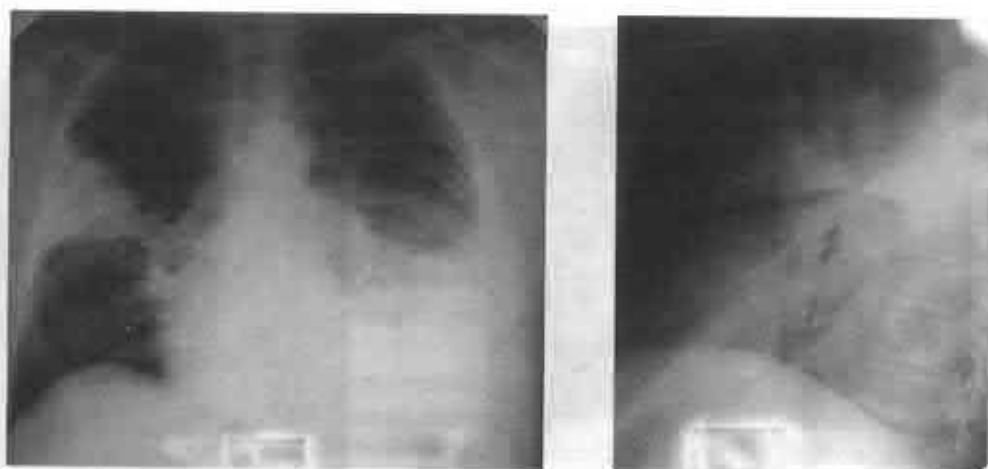


Fig. 7.3

Pneumonie franc lobară bilaterală, radiografia toracică în incidente PA și laterală stângă. Opacitățile pulmonare ocupă pe dreapta segmentul 3 (opacitate triunghiulară cu vârful îndreptat spre hil), și pe stânga lobul inferior și segmentele linguale (lobul superior). Lichid în scizuri.

#### *Hemograma evidențiază:*

- leucocitoză ( $10\ 000\text{-}25\ 000 /\text{mm}^3$ ) și/sau deviere la stânga a formulei leucocitare (prezentă în 80% cazuri);
- eozinopenie (în perioada acută a bolii);
- în cazurile cu reactivitate scăzută și la vârstnici numărul leucocitelor este puțin crescut sau rămâne normal (în circa 25% cazuri);
- leucopenia este un indicator de prognoză gravă.

VSH este accelerată de obicei la 40-50 mm/oră, uneori la 100 mm/oră.

*Analiza chimică a sângelui* (constantele biochimice hepatice, renale, glicemia) nu oferă informații specifice. Modificările acestor indici pot semnala existența bolilor asociate (care în mare măsură determină prognosticul bolii) sau, în pneumoniile severe complicate cu sepsis sever, insuficiența multiplă de organe. Nivelurile majore ale proteinei C reactive și ale lactatdehidrogenazei sunt recunoscute ca markeri ai pronosticului sever al pneumoniei. Hiperbilirubinemia neconjugată inconstantă se explică prin liza hematiilor în alveole.

#### *Examenul microbiologic*

*Bacterioscopia.* Pe frotiurile de spută colorate Gram se identifică hematii, parțial lizate, leucocite neutrofile în număr mare și diplococi Gram pozitivi, dispuși în lanțuri scurte (nu mai puțin de 10 pe câmp la microscopia de imersie), în parte fagocitați de neutrofile. În unele laboratoare pentru confirmarea definitivă a faptului că streptococul observat la bacterioscopie este *S. pneumoniae* se folosește reacția de umflare a capsulei microorganismului la adăugarea de ser antipneumococic polivalent.



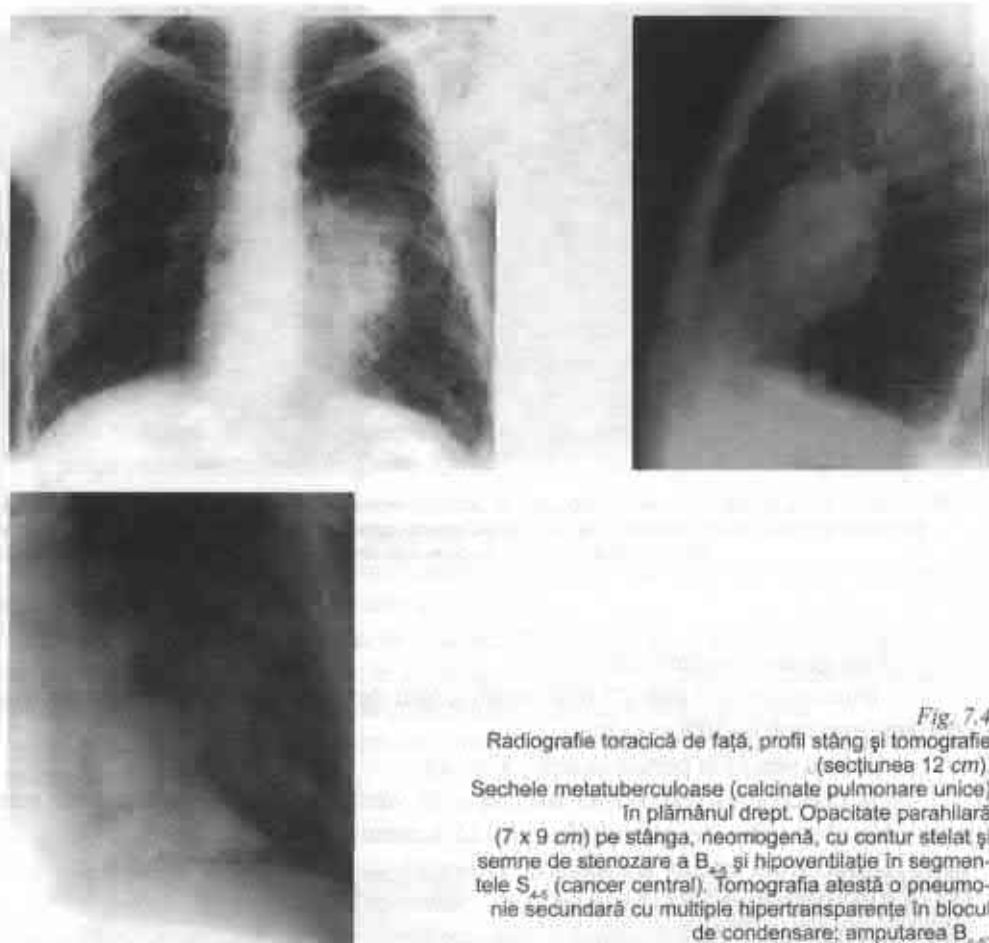


Fig. 7.4

Radiografie toracică de față, profil stâng și tomografie (secțiunea 12 cm)

Sechele metatuberculoase (calcinat pulmonare unice) în plămânul drept. Opacitate parahilară (7 x 9 cm) pe stânga, neomogenă, cu contur stelat și semne de stenozare a  $B_{4-5}$  și hipoventilație în segmentele  $S_{4-6}$  (cancer central). Tomografia atestă o pneumonie secundară cu multiple hipertransparențe în blocul de condensare; amputarea  $B_{4-6}$

Recoltarea sputei pentru *examenul bacteriologic (sputocultura)* trebuie făcută înainte de instituirea tratamentului cu antibiotice. Se apreciază antibiograma.

*Hemoculturile* pot fi pozitive pentru pneumococi în 20-30 % cazuri, în special în primele zile de boală; pneumococul poate fi detectat și în lichidul pleural.

Testul (imunocromatografic, imunoenzimatic) de identificare a *antigenului pneumococic în urină* poate fi utilizat pentru diagnosticarea rapidă a infecției cu pneumococ, în special în pneumoniile severe, când antibioterapia țintită (pe *S. pneumoniae*) este importantă.

*Puls-oximetria* este indicată tuturor pacienților cu pneumonie pentru monitorizarea saturației cu oxigen a sângelui arterial periferic, precum și pentru evaluarea oxigenoterapiei. La pacienții cu semne de insuficiență respiratorie este necesară și

evaluarea globală a schimbului gazos (determinarea *presiunii parțiale a oxigenului și bioxidului de carbon* în sângele arterial sistemic).

### Diagnostic pozitiv

Pneumonia pneumococică se va suspecta în toate cazurile de febră, însoțită de junghi toracic, dispnee și tuse. Anamnezic vor mai contribui debutul brusc, frisonul solemn, evoluția tusei și expectorației. Obiectiv se atestă semnele de condensare pulmonară, confirmată radiologic prin opacitatea triunghiulară (segmentară sau lobară) pe aceeași zonă.

Rezultatul bacterioscopiei sputei este concludent doar dacă se folosește reacția de umflare a capsulei. Examenul bacteriologic al sputei, testul de identificare a antigenului pneumococic pun în evidență germele. Diagnosticul microbiologic este indubitabil în cazurile cu hemoculturi pozitive.

### Diagnostic diferențial

Sindromul de condensare pulmonară însoțit de opacitatea lobară sau segmentară radiologic impune diagnosticul diferențial cu:

- *tuberculoza pulmonară* (lobită tuberculoasă, pneumonie cazeoasă). Pentru o afecțiune specifică pledează: antecedentele personale sau familiale pozitive, sindromul de impregnare bacilară instalat treptat (astenie, scădere ponderală, inapetență, transpirații nocturne, subfebrilități), debutul insidios, hemoptizia, schimbările modeste la auscultație, hemograma și VSH puțin modificate, localizarea în lobii superiori, lipsa involuției radiologice sub terapia antimicrobiană nespecifică timp de 10-14 zile, evidențierea bacilului Koch în spută sau în lichidul de spălătură gastrică.

- *infarctul pulmonar*. Apare în prezența flebitelor sau altor factori de risc ai TEAP (operații, tumori maligne, sarcină, fractură, insuficiență cardiacă). Debutul este cu dispnee, spută hemoptoică (și nu ruginie) - când este prezentă - apare de la început. Junghiul toracic se întâlnește rar, dar când prezent - precede febra. Electrocardiografic și ecocardiografic se depistează semne de cord pulmonar acut, scintigrafia pulmonară (de perfuzie și de ventilație) de rând cu angiografia arterei pulmonare au rolul decisiv.

- *cancerul bronhopulmonar* (cu atelectazie uni- sau polisegmentară). Bărbat de peste 45 ani, mare fumător. În formele avansate semne de impregnare malignă, eventual adenopatie hilară.

- *pleurezia*. La stabilirea diagnosticului corect contribuie caracterul mobil (modificabilă cu schimbarea poziției corpului) al matității percutorii, diminuarea (abolirea) freazătului vocal și a murmurului vezicular pe aria respectivă (sindromul fizic de colecție lichidiană pleurală). Dificultăți mai mari prezintă pleurezia încarcerată. Ele pot fi depășite prin radiografie de profil, ultrasonografia cutiei toracice, tomografie convențională sau computerizată.

Manifestări foarte pronunțate de infecție acută cu modificări grave de hemogramă și semne fizice de afectare pulmonară apar și în *abcesul pulmonar*. Dificultățile de diagnostic diferențial sunt mai mari înainte de evacuare, dar prin examen polipozițional se confirmă că opacitatea nu respectă limitele segmentului (segmentelor). Ulterior apare sputa abundentă urmată de o ameliorare a stării generale, eventual suflul cavernos și hipersonoritatea timpanică circumscrișă. Imaginea hidroaerică radiografic contribuie la diagnosticarea corectă.

### Evoluție, complicații, prognostic

La copii pneumonia pneumococică adesea evoluează cu junghi abdominal periombilical însoțit de vărsături (simulează apendicita acută) sau cu convulsii, delir, redoare occipitală (simulează meningita).

La persoanele în vârstă pneumonia frecvent se manifestă prin adinamie, inapetență, torpoare, sau din contra - halucinații, agitație, delir, semnele respiratorii rămânând pe planul doi, ceea ce contribuie la greșeli de diagnostic.

În absența tratamentului antibiotic (evoluția naturală a bolii) pneumonia pneumococică evoluează 7-12 zile cu vindecare în marea majoritate a cazurilor la persoanele tinere fără tare organice. În evoluția naturală sfârșitul perioadei de stare este de regulă brusc (normalizarea temperaturii timp de 1 zi, însoțită de transpirații profuze - "criza pneumonică") și mai rar în "lisis" - normalizarea temperaturii timp de 2-4 zile.

Mai ales în perioada preantibiotică, dar și în prezent în formele severe sau la bolnavii țarași, pneumonia pneumococică duce la deces, rata totală a mortalității fiind de 5%.

Printre factorii de prognostic nefavorabil sunt:

- vârste extreme (sub un an sau peste 60 de ani);
- hemoculturi pozitive; interesarea mai multor lobi pulmonari;
- numărul de leucocite sub  $5000 / mm^3$ ;
- glicemii peste  $11 mmol/l$ ;
- tare organice severe (spre exemplu, ciroza hepatică, insuficiența cardiacă congestivă, etilism cronic, uremie) și stările imunodeficitare (tratament imunosupresiv, splenectomie sau asplenie funcțională etc);
- hipotermia;
- implicarea pulmonară întinsă;
- evoluția severă a bolii și apariția complicațiilor ei (în special, stările confuzionale, hipotensiunea, tahicardia excesivă, șocul septic și insuficiența multiplă de organe, pneumonia progresivă, răspândirea infecției - endocardită, meningită);
- implicarea serotipurilor III sau VIII de pneumococi.

Complicații ale pneumoniei pneumococice sunt:

1. pleurezia serofibrinoasă (aseptică) produsă printr-o reacție de hipersensibilitate la antigenii pneumococici se întâlnește la aproximativ 1/3 bolnavi.

După momentul apariției în cursul pneumoniei se deosebesc pleurezia de însoțire (*parapneumonică*) și pleurezia ce urmează pneumoniei (*metapneumonică*). Cântărea de lichid (steril) este mică sau moderată. Se resoarbe în 1-2 săptămâni sub tratament antiinflamator. Semnificația clinică constă în prelungirea (sau reapariția) subfebrilității și a durerilor pleurale.

2. pleurezia purulentă (empiemul pleural) din fericire se întâlnește rar - sub 1% cazuri. Se manifestă prin dureri pleurale, sindrom de colecție lichidiană pleurală, febră și alte semne de impregnare bacilară (leucocitoză cu deviere spre stânga a formulei leucocitare, VSH crescută *etc.*), necesită evacuarea lichidului prin tubul de dren cu aspirare continuă.

3. abcesul pulmonar se produce foarte rar, de obicei în infecția cu tipul III de pneumococ sau în asocierea unei infecții cu germeni anaerobi.

4. organizarea pneumoniei este o complicație rară, care se produce în caz de resorbție întârziată a exsudatului alveolar și prin intervenția fibroblaștilor, cu constituirea unei zone de fibrozare severă - "carnificare".

5. stările septică, inclusiv șocul septic.

6. suprainfecția - după un tratament cu antibiotice multiple (extrem de rar după tratamentul numai cu penicilină) ameliorarea stării bolnavului și dispariția febrei este urmată de reapariția febrei, tusei și de extinderea pneumoniei. Cel mai frecvent suprainfecția se produce cu germeni Gram negativi (*E. coli*, *Pseudomonas*, *Enterobacter*, *Proteus*) și de obicei rămâne nedagnosticată.

Complicații rare sunt și:

7. insuficiența cardiacă acută.

8. rezoluția întârziată (peste 4 săptămâni).

9. pericardita purulentă.

10. endocardita pneumococică.

11. meningita pneumococică.

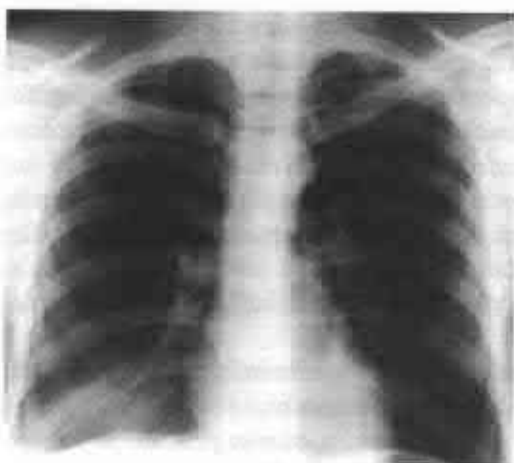12. glomerulonefrita.

Artrita septică, dilatația gastrică acută, ileusul paralic sunt complicații rarissime.

### Tratamentul etiologic

Pentru cazurile ușoare de pneumonie (cu tulpini de pneumococ penicilinsensibile) se poate administra amoxicilina 0,5-1,0 g la 8 ore sau fenoximetilpenicilina (penicilina V) *per os*, 0,5 g la 6 ore. Penicilina V se mai poate folosi pentru continuarea antibioterapiei după ce s-a obținut afebrilitatea cu penicilină pe cale parenterală.

Pentru tratamentul parenteral al pneumoniilor pneumococice necomPLICATE benzilpenicilina (penicilina G) administrată i.m. 1-2 m/n U la 4-6 ore (sau procain benzilpenicilina (procain penicilina G) administrată i.m. câte 600 000-1 200 000 U la 12 ore.



*Fig. 7.5*  
Radiografia de față arată o opacitate de intensitate medie, neomogenă și cu contur neregulat supradiafragmal pe dreapta - bronhopneumonie.

În pneumoniile pneumococice necomPLICATE rezultate la fel de bune se pot obține cu un macrolidic.

Sub tratament antibiotic febra dispare în 24-72 ore, starea toxică se ameliorează în aceiași termeni, iar sindromul clinic de condensare regresează ceva mai lent (5-7 zile), urmat de resorbția radiologică la 10-14 zi. Dacă după maxim 4 zile de tratament antibiotic nu se obține afebrilitatea, trebuie considerată posibilitatea de:

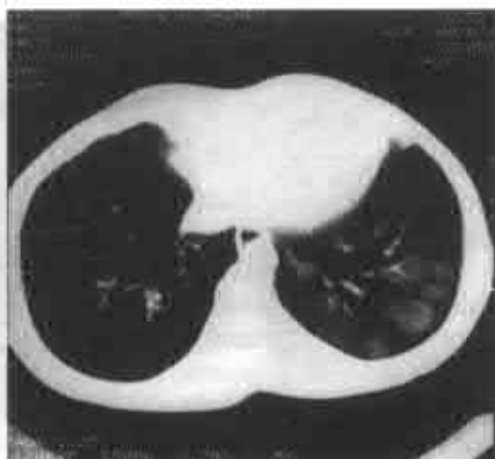
- pneumonie cu altă etiologie decât cea pneumococică;
- complicații (pericardită, meningită *etc.*);
- infecție cu tulpini de pneumococ rezistent la penicilină sau la alte antibiotice uzuale;
- reacție adversă la medicamente.

La suspecția de meningită sau pericardită doza penicilinei se majorează la 18-24 *mIn* U/zi, iar în empiem este necesară drenarea cavității.

Deoarece nu a putut fi demonstrată producția beta-lactamazelor de către pneumococi (rezistența față de antibioticele beta-lactame se realizează prin modificarea proteinelor care leagă penicilina) preparatele combinate de aminopeniciline cu inhibitori de beta-lactamaze nu au nici un avantaj în tratamentul infecțiilor cu tulpini penicilinrezistente. Dacă au fost depistate tulpini rezistente de pneumococ, este de așteptat și rezistența acestuia la macrolidice. Medicamentul de elecție este considerată vancomicina (2 *g*/zi). În astfel de cazuri rezultate bune se obțin și cu cefalosporinele de generația III (cefotaxime, ceftriaxon), cu fluorochinolone respiratorii, cu clindamicină, carbapenemi. Dar penicilinorezistența *in vitro* poate fi depășită (*in vivo*) deseori și prin majorarea dozelor de amoxicilină, de penicilină (de ex. peste 10 *mIn* U/zi).

Fig. 7.6

Tomografie computerizată.  
Pneumonie în segmentele S<sub>9-10</sub> pe stânga.



Fluorochinolonele de generații anterioare (ofloxacina, ciprofloxacina) practic nu acționează pe pneumococ. Noua generație de medicamente din această grupă, fluorochinolonele respiratorii (levofloxacina, moxifloxacina, sparfloxacina, lomefloxacina, floxacină) au o acțiune puternică antipneumococică, inclusiv asupra tulpinilor penicilinrezistente.

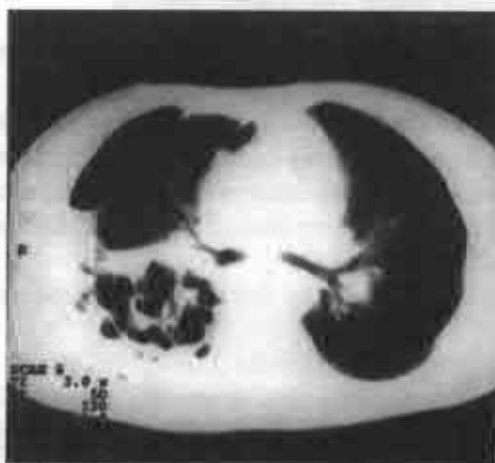
Aminoglicozidele nu sunt active contra pneumococilor.

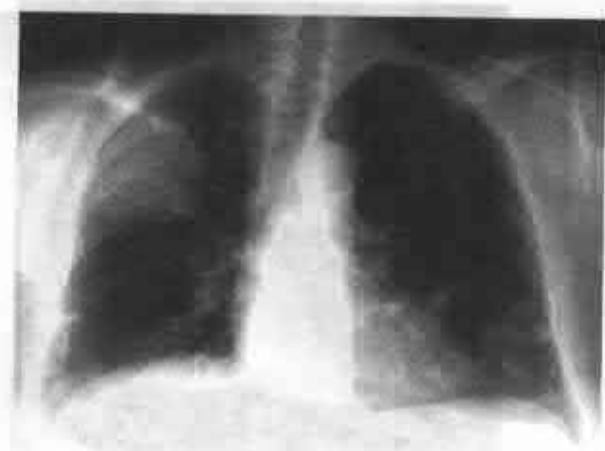### Tratamentul simptomatic

Regimul la pat se va respecta pentru toată perioada febrilă. Pacientul trebuie să stea mai mult ridicat în pat decât strict la orizontală. Se va încuraja schimbarea frecventă a poziției corpului (întoarcerea de pe o parte pe cealaltă, semișezând) pentru a facilita respirația și expectorația sputei.

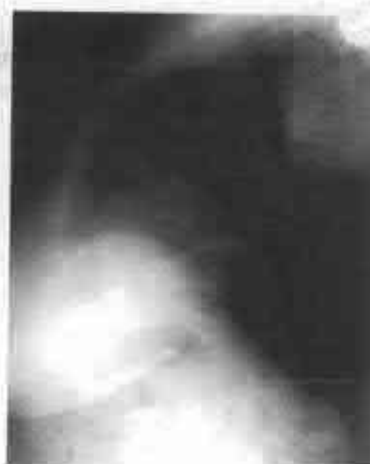Fig. 7.7

Tomografie computerizată.  
Pneumonie distructivă pe dreapta. Pneumopio-  
torace. Pneumomediastin.

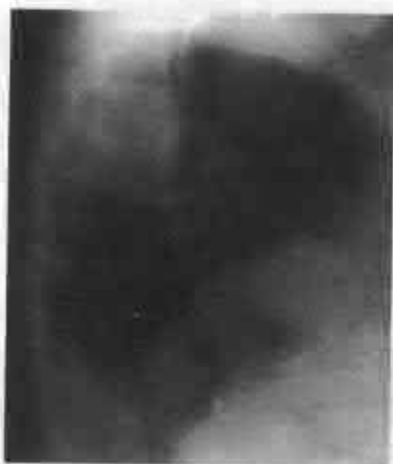



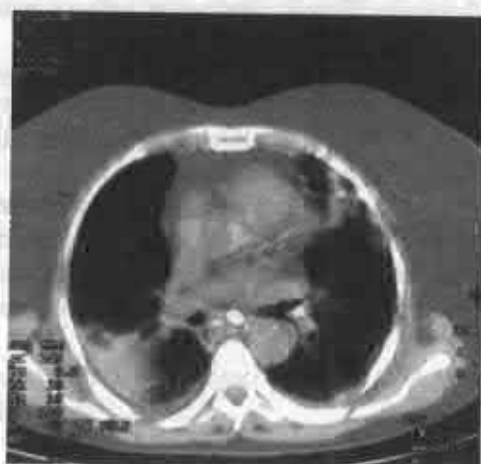A



B



C



D

*Fig. 7.8*

Radiografie de față (A), profil stâng (B), tomografie la 6 cm în profil drept (C) și tomografie computerizată (D).

Pneumonie în lobul superior drept ( $S_2$ ), în lobul inferior stâng și în segmentele linguale pe stânga. Multiple cavități de dimensiuni variate. Revărsat pleural bilateral.



Consumarea fluidelor (la necesitate urgentă - administrare intravenoasă) este orientată spre corecția stării de deshidratare și menținerea unui debit urinar adecvat (peste 1,5 l/24 ore).

Regimul alimentar restrâns al primelor 1-2 zile din pneumonia cu evoluție gravă (sucuri, compoturi, ceaiuri, fructe) treptat se extinde pe conținutul alimentelor bogate în vitamine, ușor asimilabile și cu potențial alergizant redus, limitând condițiile și produsele iritante. Băuturile alcoolice și fumatul sunt categoric interzise.

AINS se administrează cu scop analgezic în caz de pleurezie.

Oxigenoterapia poate fi indicată în cazurile cu insuficiență respiratorie; în cazuri excepționale apare necesitatea intubării traheale cu ventilație asistată. Mucoliticele și bronhodilatatoarele se indică pentru a asigura permeabilitatea căilor respiratorii. Antitusivul se administrează doar în cazurile cu tuse frecventă, extenuantă.

În șocul infecțios-toxic se fac infuzii cu soluții macromoleculare și dopamină; cazurile cu anemie severă vor necesita hemotransfuzii.

### Profilaxie

În prezent se produce un vaccin antipneumococic ce conține 23 din cele peste 80 antigene polizaharidice pneumococice specifice de tip. S-a stabilit că germeni de aceste 23 tipuri antigenice produc 85-90% din formele grave de infecții cu pneumococ. De aceea în unele țări se face vaccinarea la:

- copiii peste 2 ani;
- adulții cu risc sporit de a face o infecție pneumococică severă: comorbidități (boli pulmonare și cardiovasculare cronice, DZ, ciroză hepatică, insuficiență renală cronică, sindrom nefrotic), imunodeficiențe (HIV, leucemie, boala Hodgkin, mielom multiplu, metastaze generalizate, tratament imunosupresiv, transplant medular);
- vârstnicii peste 65 ani.

### BRONHOPNEUMONIILE

Morfologic bronhopneumonia constă din mai multe focare de alveolită în diverse stadii de evoluție, fiecare situate în jurul unei bronhii mici (care poate avea un conținut purulent) predominant în regiunile bazale. Deosebirea esențială de pneumonia lobară este absența stadializării și faptul că bronhopneumonia poate fi produsă de oricare dintre germeni.

Prin confluența mai multor focare poate afecta un lob întreg ("pneumonie pseudolobară").

Etiologia foarte variată și factorul "terenului" (vârsta, afecțiunile concomitente etc.) determină polimorfismul manifestărilor clinice. Caracteristic este debutul mai insidios față de pneumonia lobară (după o perioadă de câteva zile de manifestări ale bronșitei treptat se agravează tusea, apare febra și alte manifestări ale sindromului de intoxicație).

Uneori predomină manifestările de intoxicație generală (frison, febră, astenie, transpirații, cefalee, stare confuză), altele simptomele respiratorii (tusea, dispneea, junghiul toracic fiind rar) sau chiar semnele de insuficiență respiratorie acută.

În funcție de extinderea și localizarea focarelor bronhopneumonice, foarte variat este și spectrul manifestărilor fizice: de la semnele clasice ale sindromului de condensare (în pneumonia "pseudolobară") până la modificări abia perceptibile pe zone circumscrise în pneumoniile mai puțin extinse și situate mai adânc în parenchimul pulmonar (asimetrie de sunet percutor cu nuanță submată; diminuarea locală a inspirului cu înăsprirea expirului pe aceeași zonă; raluri bufoase mici unice și crepitație fină, nesonoră pe o arie limitată).

Radiologic bronhopneumonia se prezintă prin multiple opacități diseminate în câmpurile pulmonare, diferite ca mărime, formă și intensitate a imaginii, neomogene, cu contur difuz, răspândite și variabile într-un timp scurt. Examenul radiologic deseori are rolul decisiv pentru a confirma prezența pneumoniei. De asemenea stabilește localizarea, extinderea și prezența complicațiilor, este extrem de util pentru diagnosticul diferențial cu alte afecțiuni bronhopulmonare.

Evoluția bronhopneumoniei tinde a fi mai îndelungată față de pneumonia lobară. Pot apărea complicații septice locale (pleurezia purulentă para- și metapneumonică, abcesul pulmonar, pericardita), complicații la distanță (meningita purulentă, endocardita bacteriană, artrita septică, mediastinita, abcesul cerebral, abcesul muscular etc.) și complicații cu mecanism toxicoalergic (șoc septic, insuficiența cardiacă acută, ileusul paralytic, dilatația gastrică acută, glomerulonefrita, hepatita).

### Pneumonia streptococică

Alte specii de streptococ decât *Streptococcus pneumoniae* produc doar 1% din pneumoniile extraspitalicești la persoanele anterior sănătoase, pe când la vârstnici și tărâți (în special, în boli neurologice - ictus, demență - și afecțiuni ale esofagului) ponderea lor poate crește la 5-12%. Mai frecvent agentul etiologic este streptococul beta hemolitic de grup A (*Streptococcus pyogenes*), germene Gram pozitiv aerob sau anaerob facultativ. Pneumonii prin *S. pyogenes* mai pot fi înregistrate în timpul epidemiilor regionale de infecții cu streptococi de grup A, în legătură cu apariția unui nou tip M-antigenic. Foarte rar pneumonia streptococică este produsă de *Streptococcus viridans* (alfa hemolitic) - saprofit normal al cavității bucale.

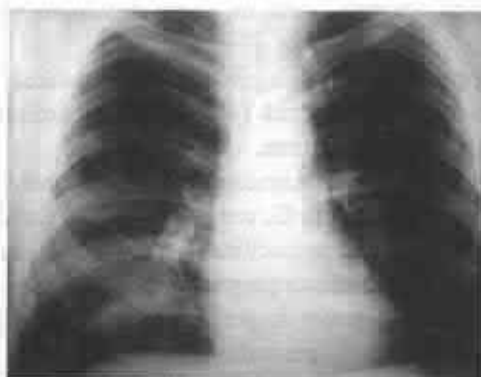
De obicei, boala se dezvoltă după infecții virale ale căilor respiratorii superioare, tuse convulsivă, angină streptococică, erizipel sau alte infecții streptococice, poate să însoțească sau să fie o manifestare a septicemiei cu streptococ. Bacteriemia în aceste pneumonii este prezentă în 10-15% cazuri.

De regulă, focarele sunt lobulare (focare bronhopneumonice), și doar foarte rar prin extensie și confluență ele interesează un lob întreg (pneumonie pseudolobară) sau ambii plămâni. În pneumoniile streptococice deseori se produce necroza părții

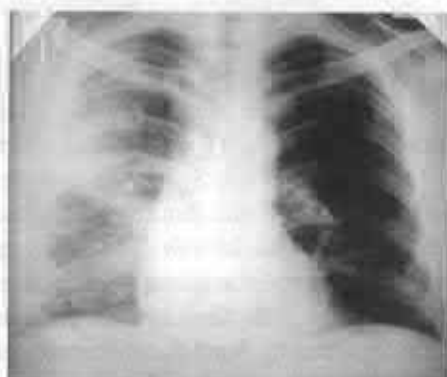
centrale a infiltratului inflamator (abcedare), iar leziunea bronșică poate evolua spre fibroză și constituirea de bronșiectazii.

Pentru pneumoniile streptococice sunt caracteristice pleureziile (de obicei serofibrinoase sau serohemoragice), care se produc prin circulația retrogradă a limfei (de la hil spre pleură) secundar obstrucției rapide a căilor limfatice cu fibrină și exsudat inflamator.

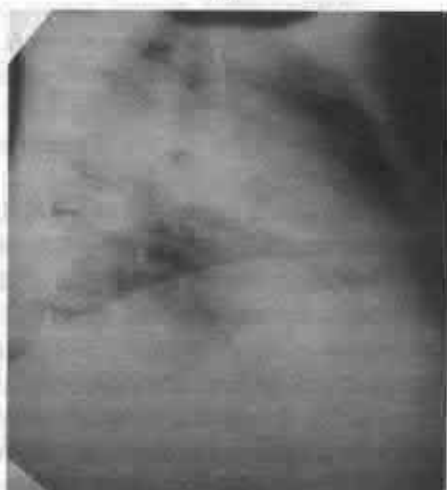Prin urmare, pneumonia se va suspecta de a fi streptococică în fiecare caz cu debut acut complicat cu pleurezie, chiar de la etapele inițiale, sau dacă boala se dezvoltă după infecții virale, după afecțiuni streptococice (cutanate *etc.*).



A



B



C

**Fig. 7.9**

Pneumonie prin *Streptococcus pyogenes* la un pacient cu diabet zaharat necontrolat.

Radiografia toracică în incidența PA (A) la a 2-a zi de boală evidențiază pe dreapta, în câmpul inferior opacitate neomogenă, intensitate medie, caracter predominant interstițial.

La a 7-a zi de la debutul bolii (B, C) opacitatea a progresat, ocupând toată suprafața pulmonului drept.

Ca și în alte tipuri de pneumonii bacteriene febra, dispneea, tusea și junghiul toracic apar brusc. Frisonul se observă mai rar, probabil, în legătură cu incidența mai joasă a bacteriemiei față de pneumonia pneumococică, și de regulă este multiplu. Sputa poate fi hemoptoică, astenia și mialgia sunt pronunțate, iar starea generală, de regulă, se afectează sever, deseori apare cianoza.

Prin examen fizic și radiologic se atestă semnele de bronhopneumonie, cel mai adesea în asocieră cu semnele epanșamentului pleural. Hemograma indică leucocitoza (mai mică decât în pneumonia pneumococică) cu neutrofilie și deviere spre stânga a formulei leucocitare.

Examenul bacteriologic al sputei evidențiază streptococul hemolitic în 20-70% cazuri, dar este necesară determinarea grupului: streptococul de grup A este un patogen pulmonar, pe când ceilalți streptococi hemolitici mai probabil că sunt saprofiți. O importanță mai mare o are evidențierea agentului în lichidul pleural și în hemocultură. Titrurile ASLO înalte (și, mai ales, dinamica acestora) sunt un semn serologic al infecției streptococice.

Printre complicațiile pneumoniei streptococice, care agravează prognosticul, se menționează: șocul septic (~ 30%), pleurezia purulentă (~ 20%), pericardita (eventual purulentă), mediastinita, peritonita, aтритеle supurate.

*Tratamentul.* Spre deosebire de pneumonia pneumococică reacția la tratament este mult mai lentă. Antibioticul de elecție este penicilina G, care se administrează în doze mari 10-16 mln U/24 ore timp de 14 zile, sau ampicilina. Se consideră că aminoglicozidele ar putea avea acțiune sinergistică cu aceste preparate, de aceea asocierea lor la peniciline este recomandată în cazurile grave cu pericol vital. Antibiotice de alternativă pot fi cefalosporinele de generația III, penicilinele antipliocianice, carbapenemii, clindamicina.

Epanșamentul pleural masiv observat în pneumonia streptococică rămâne lichid timp îndelungat și se poate înlătura prin puncții repetate. Pleurezia purulentă sau încarcerată necesită drenare prin tub.

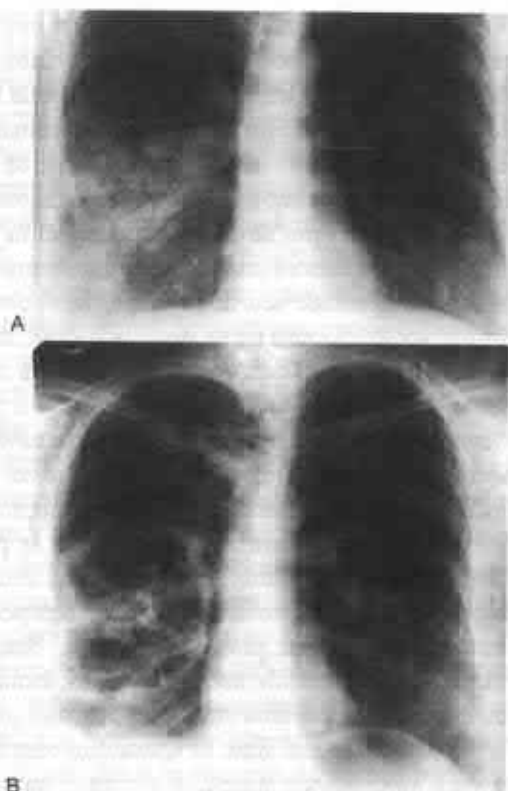
### **Pneumonia stafilococică**

Constituie aproximativ 1-3% din toate pneumoniile și 10-15% din pneumoniile nosocomiale. La persoanele mature anterior sănătoase se întâlnește sporadic, incidența crescând în timpul epidemiilor de gripă. Riscul îmbolnăvirii este mai mare la: copiii sub 1 an, vârstnici, țarași (DZ, ciroză hepatică, insuficiență renală, tulburări imunologice etc.), bolnavii multispitalizați cu boli pulmonare (fibroza chistică, bronșiectazii, sechele posttuberculoase, neoplasm bronșic), bolnavii după intervenții chirurgicale (în special, cu traheostome, după intubație endotraheală), persoanele ce administrează injecții (diabetici, narcomani, dializați etc.).

Agentul patogen este stafilococul auriu (*Staphylococcus aureus*) - coc Gram pozitiv dispus în grămezi, perechi sau tetrade - capabil să producă o mare varietate

Fig. 7.10

Condensarea țesutului pulmonar în lobul mediu și inferior pe dreapta cu multiple focare mici de distrucție (A). Radiografia la 8 zile (B) demonstrează răspândirea infiltrației în lobul superior pe dreapta și în pulmonul stâng, multiple imagini transparente circumscrise de dimensiuni variate (cavități suflate, "pneumatocele").



de enzime (coagulaza, fibrinolizina, hialuronidaza, nucleaza, lipaza, penicilinaza) și toxine (hemolizine, leucocidine, enterotoxinele A și B). Printre adulții sănătoși 20-40% sunt purtători nazali de stafilococ.

Stafilococul poate nimeri la nivelul plămânului pe cale:

1. *bronhogenă* - secrețiile nazofaringiene aspirate nu sunt înlăturate secundar afectării mecanismelor de epurare pulmonară, locale (ca spre exemplu, în afectarea gripală a epiteliului bronșic) sau generale (boli cu imunosupresie); agentul se răspândește din bronșiectazii sau alte anomalii structurale infectate. (Pneumonia cu o astfel de patogenie convențional este denumită *primară*).

2. *hematogenă* - din tromboflebită supurată (mai ales în micul bazin), endometrită, endocardita inimii drepte, osteomielită, în cateterismul venos prelungit, la bolnavii hemodializați (pneumonie *secundară*, pneumonie metastatică, pneumonie embolică).

Eliberarea enzimelor și toxinelor imprimă inflamației declanșate de stafilococ un caracter mai deosebit. Coagularea intravasculară declanșată de coagulază produce necroza tisulară ischemică. Distrucția necrotică a pereților alveolari contribuie la formarea cavităților. Prin leziuni bronșice în aceste cavități se pot instala mecanisme de supapă - aerul inspirat poate să pătrundă, dar nu poate fi evacuat. Deoarece pereții sunt subțiri, fără val inflamator "învechit", cavitățile de obicei multiple (pneumatocele) pot să fie "suflate" până la dimensiuni foarte mari. O altă trăsătură importantă a acestor cavități este caracterul lor dinamic - pot să-și modifice dimensiunile în perioade scurte de timp, pot să dispară pe unele zone ca să apară pe altele. Inițial aceste cavități nu au nivel lichidian, iar formarea lor nu este precedată de spută fetidă abundentă, "cu gura plină", în spută lipsesc fibrele elastice.

Ulterior sub acțiunea toxinelor și a enzimelor stafilococice inflamația poate deveni supurativă cu formarea în aceste cavități de exsudat purulent, cu expectorarea sputei purulente în cantități mari, cu nivel hidroaeric tipic la radiografie. Extensia infecției sau ruperea abceselor dispuse subpleural produc empiem sau piopneumotorax.

Pneumonia primară stafilococică se produce mai des după o infecție virotică. Debutează cu febră (majorarea treptată a temperaturii pe parcursul a 2-3 zile), frisoane repetate, dispnee pronunțată, tuse cu expectorație în cantitate variabilă, mucoasă, mucopurulentă sau piosanguinolentă. Starea generală gravă, intoxicația (astenia marcată, transpirațiile abundente, tahicardia), polipneea, cianoza sunt în discordanță cu dimensiunile relativ mici ale focarului pneumonic inițial.

La examenul fizic al aparatului respirator pe sectoarele afectate se constată o ușoară modificare a sunetului percutor, murmur vezicular abolit, raluri buloase medii și mici (de regulă în număr redus).

Radiologic se constată multiple opacități infiltrative rotunde ("nodulii stafilococici" reprezintă focare bronhopneumonice) în mai multe regiuni pulmonare, de regulă bilateral, sau (mai rar) infiltrație pulmonară întinsă, polisegmentară. Pe acest fundal deja în primele zile se formează, începând cu regiunile parahilare, imagini transparente circumscrise - pneumatocelele. Caracteristică este absența (la această etapă) a nivelului hidroaeric și modificarea imaginii de la o zi la alta. La adulți tabloul radiologic poate fi de multiple abcese cu pereții subțiri. Frecvent se observă schimbările radiologice provenite din empiem sau chiar din piopneumotorax. Rareori pneumonia stafilococică prezintă opacitate segmentară (lobară), care relativ repede devine neomogenă datorită formării multiplelor abcese.

Hemograma prezintă leucocitoză ( $10\ 000 - 25\ 000 /mm^3$ ) cu neutrofilie și devierea spre stânga (până la metamielocite) a formulei leucocitare. VSH are valori crescute.

Stafilococul poate fi observat prin bacterioscopia sputei: la colorația Gram în preparat se observă multiple neutrofile și grupuri de coci Gram pozitivi, inclusiv în interiorul leucocitelor. Însămânțarea sputei și a lichidului pleural (unde stafilococul se găsește singur, neasociat cu alți germeni) confirmă diagnosticul. Spre deosebire de



pneumococ, stafilococul destul de ușor se detectează prin metoda cultivării, astfel că rezultatele fals negative se observă rar. În 30% cazuri hemocultura este pozitivă.

Pneumonia se va suspecta a fi stafilococică în caz de dezvoltare după o infecție gripală, dacă cianoza și starea gravă nu corespund întinderii leziunii pulmonare, în caz de formare precoce în pulmonii a cavităților cu pereții subțiri, dinamice și fără nivel lichidian la etapele inițiale și neprecedate de spută fetidă abundentă. Etiologia stafilococică se va considera și în caz de dezvoltare rapidă sau lentă a pneumoniei la bolnavii spitalizați cu rezistență scăzută.

Complicații ale pneumoniei stafilococice sunt empiemul pleural, abcesele pulmonare, fistula pleuropulmonară, piopneumotoracele, hemoptizia, pericardita, endocardita, meningita stafilococică, insuficiența respiratorie, șocul septic.

De obicei, pneumonia stafilococică are o evoluție severă, chiar dacă este instituit tratamentul antibacterian adecvat. Mai des temperatura corporală începe să scadă peste 48-72 ore după începerea antibioterapiei, iar resorbția focarelor inflamatorii necesită aproximativ 2 luni (în unele cazuri involuția cavităților reziduale uscate are loc în 6-8 luni). În cazurile cu răspândire a infecției la pleură (empiem, piopneumotorax) este posibilă septicemiemia cu producerea focarelor metastatice în alte organe și evoluția este prelungită. Rareori evoluția este fulminantă: semne clinice foarte exprimate și deces în 3-5 zile secundar șocului infecțios-toxic.

Mortalitatea în pneumonia stafilococică atinge 20-30%. Explicație parțială sunt afecțiunile concomitente cronice prezente la majoritatea bolnavilor. Însă evoluția fulminantă, spre deces, se observă și la persoane anterior sănătoase, tinere - în pneumoniile postgripale. Aceste cazuri mai des sunt datorate tulpinilor meticilin-rezistente de stafilococ (MRSA - *meticillin resistant Staphylococcus aureus*). MRSA au fost anunțate ca și tulpini intraspitalicești în Australia, Europa, America de Nord. Printre etiologia pneumoniilor comunitare tulpina MRSA este rară, în special fiind evidențiată în sezonul gripal. Actualmente se consideră că până la 10% din pneumoniile extraspitalicești stafilococice sunt produse de tulpini meticilin-rezistente. Majoritatea acestor tulpini produc leucocidină Paton-Valentine, care la rândul său, mai probabil, este responsabilă de evoluția severă, cu necrotizare a pneumoniei.

*Tratamentul antibacterian.* Actualmente 70-80% din tulpinile de *S. aureus* sunt producătoare de beta-lactamaze, care distrug penicilinele naturale și semisintetice (cu excepția oxacilinei și meticilinei), dar nu influențează cefalosporinele și carbapenemii. Beta-lactamazele stafilococice sunt completamente inactivate de către inhibitori. Reieșind din aceasta, se vor folosi oxacilina 4-10 g/zi (sau cloxacilina, nafcilina), penicilinele protejate (ampicilină/sulbactam, amoxicilină/clavulanat, ticarcilină/ clavulanat, piperacilină/tazobactam) sau cefalosporinele de generația I. Cefalosporinele de generația II-III *in vitro* sunt mai puțin active decât antibioticele enumerate, dar în condițiile clinice ele demonstrează aceeași activitate. Doar cefalosporinele perorale de generația III (cefixim, ceftibuten) au acțiune antistafilococică foarte slabă.



Macrolidele și tetraciclina au acțiune insuficientă, pe când clindamicina, carbapenemii și fluorochinolonele de generații anterioare, aminoglicozidele au o activitate bună împotriva tulpinilor (de stafilococ) meticilin-sensibile.

Împotriva tulpinilor meticilin-rezistente ale *S. aureus* sunt ineficiente toate antibioticele beta-lactamice. În astfel de cazuri se indică glicopeptidele (vancomicina 2 g/zi). Fluorochinolonele noi (moxifloxacină, gemifloxacină, gatifloxacină), rifampicina, linezolidă la fel pot fi eficiente împotriva tulpinilor meticilin-rezistente.

Durata tratamentului antimicrobian în pneumonia stafilococică întotdeauna depășește 3 săptămâni și se întinde pe 5-6 săptămâni, dacă pneumonia survine în cursul unei septicemii. Empiemul necesită tratament chirurgical.

Tratamentul general prevede corecția insuficienței respiratorii, hipovolemiei și a hipotensiunii arteriale, tratamentul șocului septic.

### Pneumonii cu germeni Gram negativi

Se întâlnesc rar la adulții anterior sănătoși, dar afectând frecvent persoanele cu factori predispozanți, pneumoniile cu germeni Gram negativi ajung să constituie până la 4-12% din pneumoniile extraspitalicești și până la 50% din pneumoniile nosocomiale.

O serie de factori (vârste extreme, DZ, insuficiență cardiacă, boli pulmonare cronice, boli hematologice, boli neurologice, stări postoperatorii, alcoolism, subnutriție etc.), diminuând proprietățile de apărare ale organismului, contribuie la învingerea lor cu colonizarea căilor respiratorii superioare și inferioare de către germeni Gram negativi din tractul gastrointestinal sau din mediul de spital (calea bronhogenă de infectare). Mai rar infecția se produce pe cale hematogenă de la un focar aflat la distanță.

Pentru infecțiile cu germeni Gram negativi este caracteristică tendința de formare a cavităților și de răspândire a supurației la pleură, evoluția gravă cu posibilitatea de șoc septic și de detresă respiratorie acută, mortalitatea înaltă (20-30% în pneumoniile comunitare și peste 50-60% în pneumoniile nosocomiale).

Germenii implicați sunt *Klebsiella pneumoniae*, *Escherichia coli*, *Haemophilus influenzae*, *Enterobacter* spp., *Proteus* spp., *Acinetobacter* spp., *Serratia marcescens*. Bacilul piocianic (*Pseudomonas aeruginosa*) este agentul cauzal în sub 2% cazuri.

Bacterioscopia sputei atestă, de obicei, o mulțime de germeni Gram negativi, diferențierea cărora după aspectul morfologic este imposibilă. Însămânțarea sputei, de regulă, arată creșterea microorganismelor, dar diferențierea agentului patogen de flora saprofită a căilor respiratorii superioare este o problemă semnificativă (rezultate fals pozitive) în special la bolnavii anterior tratați cu antibiotice pentru pneumonii de altă etiologie (se va deosebi "suprainfecția sputei" de "suprainfecția bolnavului").

Penicilina, ampicilina, macrolidele, tetraciclina au o activitate slabă pe germeni Gram negativi, activitatea cefalosporinelor de generația I este insuficientă. Ampicilina/sulbactam și amoxicilina/clavulanat sunt active contra *Haemophilus influenzae*,

*Moraxella catarrhalis*, pe unele din *Enterobacteriaceae* (*Escherichia coli*, *Serratia* spp., *Proteus*) și *Klebsiella* spp., însă demonstrează o activitate mai slabă contra altor germeni Gram negativi. Cefuroximul, cefoxitina sau cefotetamul (cefalosporine de generația II), cefalosporinele de generația III, fluorochinolonele de generația II au o activitate excelentă pe majoritatea germeilor Gram negativi implicați în PC (dar variabilă pe piocianic), de aceea se consideră adecvate pentru tratamentul pneumoniilor cu germeni Gram negativi contractate în afara condițiilor de spital. Aminoglicozidele sunt foarte eficiente atât pe bacilul piocianic, cât și pe aproape tot șirul de Gram negative.

Medicamentele cu activitate anti-piocianică (dar și pe alte Gram negative) - penicilinele anti-piocianice (piperacilina, piperacilina/tazobactam, ticarcilina, ticarcilina/clavulanat), penemii, ceftazidimul sau cefepimul sunt foarte eficiente, însă fiind costisitoare, vor fi indicate numai dacă există factori specifici de risc sporit al infecției cu *Pseudomonas aeruginosa* (traheostomă cronică, fibroză chistică, bronșiectazii și alte boli pulmonare severe, de regulă cu schimbări structurale), leucopenie, pacienții care recent au finisat un curs de antibioterapie de spectru larg, de cel puțin 7 zile, sau corticosterapie cu prednison minim 10 mg/zi, malnutriție etc).

### **Pneumonii cu germeni anaerobi**

Germenii anaerobi se găsesc ca o floră normală pe tegumente, în cavitatea bucală, în tractul gastrointestinal și în tractul genital feminin. Dintre câteva sute de specii existente infecțiile pulmonare cel mai frecvent sunt produse de către *Peptostreptococcus* spp., *Fusobacterium nucleatum*, *Prevotella (Bacteroides) melanogenica*. Ca și în toate celelalte infecții localizate mai sus de nivelul diafragmului *Bacteroides fragilis* nu se întâlnește adesea, dar când este prezent poate crea probleme datorită incidenței sporite a tulpinilor rezistente la penicilină; rolul lui patogenic nu este unanim recunoscut.

Bacteriile anaerobe sunt agenții patogeni cu predilecție ai pneumoniei prin aspirație, abcesului pulmonar și empiemului pleural. Totuși, rolul anaerobilor printre cauzele pneumoniei comunitare nu trebuie subestimat. Studiile axate pe evidențierea agenților anaerobi (prelevarea invazivă a secretului bronșic) la pacienții cu pneumonie au depistat flora anaerobă în 20-30% cazuri.

Pnemoniile cu anaerobi se pot produce prin diseminarea germeilor pe cale limfatică (abces subfrenic) sau hematogenă (abcese intraabdominale, infecții pelviene cu sau fără flebită septică etc). Însă cel mai adesea ele apar prin aspirație în diferite tulburări ale stării de conștiență sau în tulburările de deglutiție și în acest caz se disting 4 tablouri clinice:

- pneumonia de aspirație cu anaerobi;
- pneumonia necrotizantă;
- abcesul pulmonar;
- empiemul pleural (ultimele trei sunt descrise în *capitolul VIII*).

*Pneumonia de aspirație cu anaerobi.* Este necesar a distinge pneumonia de aspirație cu anaerobi de alte stări patologice apărute prin aspirație:

- *atelectazia* prin obstrucție a căilor respiratorii cu substanțe solide (mai des alimente) aspirate. Atelectazia este urmată de o inflamație nespecifică slab pronunțată;

- *pneumonita chimică* apărută prin pătrunderea, de obicei a lichidului gastric (sindrom Mendelson), dar, eventual, și de alte substanțe chimice capabile să declanșeze o reacție inflamatorie pulmonară independentă de factorul bacterian, însă manifestată prin lezarea structurilor alveolare cu ieșirea lichidului în alveole. Reacția inflamatorie se dezvoltă fulminant, în câteva ore, de obicei după operații, când mai este încă suprimat reflexul glotic. Apar polipneea, hipoxia, subfebrilitatea, leucocitoza, iar radiologic se constată evoluția rapidă (în 8-24 ore) de la aspect absolut normal la infiltrație extinsă pe ambii pulmoni. Se instalează insuficiența respiratorie. Infecția bacteriană se poate asocia în câteva zile, mărturisită de apariția tusei cu expectorație purulentă, persistența febrei, leucocitoză, manifestări septice.

*Pneumonia de aspirație cu anaerobi* este greu de diferențiat de alte pneumonii bacteriene doar în baza tabloului clinic. Dificultăți de diagnostic diferențial apar mai ales în cazurile când lipsesc cele 2 particularități de bază ale pneumoniei cu anaerobi - necroza parenchimului pulmonar și mirosul fetid al sputei. Acestea apar doar mai târziu și lipsesc în stadiile precoce ale bolii sau la inițierea antibioterapiei adecvate. Comparând pneumonia prin anaerobi cu pneumonia prin pneumococ pot fi remarcate debutul insidios, decurgerea mai ușoară, mai lentă, cu tuse, cu expectorație mucopurulentă, febră fără frisoane și un anamnezic sugestiv de aspirație în majoritatea cazurilor.

Pneumonia prin aspirație survine la pacienții de obicei în vârstă, imunocompromiși, care sunt deja spitalizați (uneori un timp mai prelungit) și care prezintă factori de risc pentru aspirație: tulburări de conștiență (alcoolism, accidente cerebrovasculare și alte boli neurologice, epilepsie, intoxicații medicamentoase), tulburări de deglutiție, reflux gastro-esofagian, micșorarea activității motorii esofagiene, și stări care condiționează nivelul bacterian orofaringian crescut (boli ale periodontului, gingivite, xerostomie, infecții faringiene și alte infecții anaerobe pre-existente, cum ar fi sinuzitele și otitele cronice).

Pneumonia prin aspirație netratată progresează rapid către necrotizare, deoarece bacteriile anaerobe, de obicei, provoacă infecții necrozante. Astfel că, inițial pneumonia necrozată se prezintă ca o pneumonie obișnuită, dar cu un tablou clinic grav cu atingere plurilobară. Pneumonia necrozată în forma cea mai pronunțată realizează gangrena pulmonară.

Examenul obiectiv atestă semnele condensării pulmonare pe aria respectivă. Radiologic se constată opacități în segmentele pulmonare respective: fie zonele parahilare ale lobilor inferiori (aspirația în ortostază sau în poziția șezând - de obicei la vârstnici), fie segmentul posterior al lobului superior (de obicei pe dreapta) sau segmentul superior al lobului inferior - dacă aspirația a avut loc în decubit.

Examenul sputei este irevelator (contaminare cu flora anaerobă bucală), semnificație diagnostică având doar materialul obținut (puncție percutană transtraheală) și transportat rapid la laborator în condiții de anaerobioză, însămânțat pe medii de cultură speciale. Bacterioscopia sputei contribuie doar la diagnosticul diferențial cu alte infecții, care decurg cu distrucții pulmonare

Evoluția spre necroză a pneumoniei este tradusă radiologic de una sau mai multe zone de hipertransparentă. Tomografia computerizată permite a aprecia întinderea leziunii parenchimotoase sau eventuala extindere spre pleură.

Complicațiile supurațiilor pulmonare sunt răspândirea infecției (de exemplu abcesul cerebral), cavitățile reziduale, hemoragia pulmonară, bronșiectaziile, fistula bronhopleurală, pneumotoraxul, empiemul pleural, șocul septic.

Antibioticul de elecție este penicilina G, administrată în doze mari (12-20 *mln U/zi*) minim 2 săptămâni, asociată cu metronidazolul. Dacă aspirația a avut loc în spital, pe lângă flora anaerobă se mai pot depista germeni Gram negativi, inclusiv floră intestinală. În astfel de cazuri penicilina poate fi administrată în combinație cu un aminoglicozid. Antibioterapie de alternativă ar putea fi penicilinele protejate (amoxicilina/clavulanat, ampicilina/sulbactam, ticarcilina/ clavulanat, piperacilina/tazobactam), clindamicina, fluorochinolonele generația IV, carbapenemii.

#### PNEUMONIILE PRIN GERMI ATIPICI

Termenul agent atipic include câteva microorganisme, care pot conduce la așa numita "pneumonie atipică" - *Mycoplasma pneumoniae*, *Chlamydophila pneumoniae* și *Legionella pneumophila*.

Pneumonia atipică este un sindrom clinic fără o definiție precisă, descris pentru prima dată de Reimann (anul 1938), care a observat că la unii pacienți tabloul clinic și evoluția pneumoniei sunt diferite decât în pneumoniile pneumococice.

Bolnavii, de regulă tineri, prezintă debutul bolii, de obicei, subacut, cu tuse seacă sau cu expectorații minime, subfebrilitate și manifestări extrapulmonare frecvente. Radiologic se evidențiază infiltrație predominant de tip interstițial, modificările hemoleucogramei minime sau absente. Agentul patogen nu este depistat prin bacterioscopie (colorațiile Gram, Ziehl-Neelsen) sau sputocultură. Ultimele decenii, în legătură cu îmbunătățirea diagnosticului etiologic al pneumoniilor și cunoașterea mai bună a factorilor, care determină manifestările clinice, termenul pneumonie atipică a pierdut semnificația clinică. De exemplu, legionela poate provoca pneumonii cu manifestări variate: de la forme subacute până la severe sau chiar fulminante. Iar în unele cazuri și pneumonia pneumococică poate avea o simptomatologie atipică. Ca urmare, experții au recomandat abandonarea termenului pneumonie atipică și utilizarea celui de agenți atipici.

Ultimele decenii frecvența patogenilor atipici în etiologia pneumoniilor comunitare variază considerabil în diferite studii, dar totuși aceste microorganisme au fost recunoscute ca și cauze atât ale pneumoniilor ușoare, tratate la domiciliu, cât și ale pneumoniilor severe (tabelul 7.5).

## Pneumoniile cu clamidii

Clamidiile sunt microorganisme obligator intracelulare (inițial au fost atribuite la virusuri), mai mari și mai complexe decât virusurile, care au un discret perete celular, conțin ADN, ARN, ribozomi (deci, sintetizează proteine) și sunt sensibile la unele antibiotice (tetracicline, eritromicină, unele fluorochinolone).

Genul *Chlamydophila* (*Chlamydia*) cuprinde 3 specii: *Chlamydophila psittaci*, *Chlamydophila pneumoniae* și *Chlamydophila trachomatis*.

*Chlamydophila psittaci* se găsește în condiții naturale la diferite specii de păsări, la care provoacă afecțiuni de grad variat. Transmiterea agentului la om are loc prin secrețiile și dejectele păsărilor infectate. Psittacoza este termenul aplicat pentru infecțiile transmise omului de la specii de papagali (sinonim: "febra papagalilor"), iar pentru cele de la alte avine (curcani, porumbei etc.) se folosește termenul ornitoză.

Psittacoza (ornitoza) la oameni are două forme clinice principale: prima, cea mai frecventă - tabloul clinic este predominant de pneumonie; a doua - semnele și simptomele pneumoniei sunt umbrite de starea toxică sau septică. Febra (38-39°C, eventual până la 40°C, remitentă, adesea cu frison) se întâlnește aproape obligatoriu. Cefaleea marcată este foarte caracteristică. Dispneea și cianoza sunt rare.

*Tabelul 7.5*

### PONDEREA AGENȚILOR PATOGENI ÎN ETIOLOGIA PNEUMONIILOR COMUNITARE

(date generalizate de Marrie T., Fine M., Martson B., anii 1996-1997)

Agentul etiologic	PC ușoare	PCGM	PCS (tratate în SATI)
<i>Streptococcus pneumoniae</i>	12-36%	10-76%	10-36%
<i>Haemophilus influenzae</i>	0-14%	1-11%	0-12%
<i>Staphylococcus aureus</i>	0-1%	0-4%	0-22%
<i>Legionella pneumophila</i>	0-3%	0-16%	0-30%
<i>Mycoplasma pneumoniae</i>	1-26%	0-29%	0-7%
<i>Chlamydophila pneumoniae</i>	4-16%	6-18%	?

PC - pneumonie comunitară, PCGM - pneumonie comunitară de gravitate medie, PCS - pneumonie comunitară severă, SATI - serviciul de anestezie terapie intensivă



Manifestările fizice de condensare pulmonară sunt modeste sau lipsă, chiar și în cazurile cu semne radiologice de pneumonie extinsă. Este caracteristică afectarea extrapulmonară (pericardită, icter și hepatomegalie, uneori, cu splenomegalie, albuminurie și hematurie, semne de meningită seroasă sau de meningoencefalită) și mortalitatea sporită (în special, în formele toxice la persoanele în vârstă).

### **Pneumonia cu *Chlamydomphila pneumoniae***

*Chlamydomphila pneumoniae*, până în 1989 cunoscută ca și tulpina TWAR (TWAR - *Taiwan acute respiratory agent*), a fost recunoscută drept a III-ea specie din genul *Chlamydia* (actual *Chlamydomphila*) în baza analizei ultrastructurale, antigenice și ADN. Esențialul însă este că infecția respiratorie produsă de *Chlamydomphila pneumoniae* este deosebită de psitacoză și că epidemiologic nu se asociază cu păsările.

*C. pneumoniae* este recunoscută ca și unul dintre cei mai importanți patogeni respiratorii intracelulari non-virali, responsabilă de un larg spectru de infecții acute și cronice de căi respiratorii atât superioare (faringite, sinuzite, otite), cât și joase (bronșite acute, exacerbarea bronșitelor cronice și a astmului bronșic, pneumonii), atât la persoane imunocompetente, cât și imunocompromise.

Printre persoanele tinere, sub 35 ani, în pneumonia extraspitalicească mai frecvent decât *Chlamydomphila pneumoniae* se întâlnește doar *Mycoplasma pneumoniae*. Tabloul clinic al pneumoniei cu *C. pneumoniae* în această grupă de vârstă la fel este foarte greu de deosebit de pneumonia din micoplasmă.

Tabloul clinic al infecțiilor cu *C. pneumoniae* variază de la forme ușoare, auto-limitante, până la forme severe, în special la vârstnici și la persoanele cu comorbidități cardiovasculare. În 30% cazuri clamidia este în coinfecții cu alte bacterii. În majoritatea cazurilor se atestă tusea (deseori neproductivă) cu sau fără dispnee. Starea generală este de gravitate medie. Febra (de regulă nu prea înaltă) se observă doar în 50-60% cazuri, faringita - în 40-70% cazuri. Durerea în gât, răgușeala și sinuzita sunt foarte frecvente la prezentare. Pe de altă parte, așa semne caracteristice ale pneumoniei bacteriene ca frisonul, durerea pleuretică, sputa hemoptoică și torpoarea practic nu se întâlnesc.

Radiografic se constată focare bronhopneumonice mici (2-3 cm) și neregulate. Schimbările hemoleucogramei la fel sunt modeste.

*C. pneumoniae* se depistează și la persoanele mai în vârstă cu pneumonie extraspitalicească - în 5-10% dintre cazurile care necesitau spitalizare în legătură cu gravitatea bolii. În aceste cazuri tabloul clinic este imposibil de deosebit de pneumoniile cu alți germeni. Clamidiei îi sunt atribuite și 5-10% din pneumoniile contractate în condițiile de spital.

Confirmarea diagnosticului se poate obține prin cultivarea agentului pe embrion de găină (sputocultura a fost obținută cu succes într-un număr mic de laboratoare, datorită inactivării rapide a patogenului în timpul transportării), prin determinarea antigenilor

(prin imunofluorescență), prin examen serologic (creșterea titrului de anticorpi) și prin reacția de polimerizare în lanț - majoritatea acestor tehnici fiind accesibile doar în centrele mari specializate. Testele serologice actual includ doar reacția de microimunofluorescență (RMIF este standardul de aur pentru diagnosticul serologic al infecției cu clamidia, dar depinde de experiența celui care interpretează testul) și reacțiile imunoenzimatică (EIA). Reacția de fixare a complementului (RFC) are o sensibilitate și specificitate joasă. Pentru confirmarea infecției acute cea mai convingătoare este documentarea titrului sporit de anticorpi de clasă IgM sau (pentru diagnosticul definitiv) sporirea de 4 ori a titrului de anticorpi de clasă IgG.

În practică, de obicei, este vorba de o pneumonie cu clinica asemănătoare pneumoniei din micoplasmă, în absența altui diagnostic etiologic. Argumente sunt lipsa germenilor suspectați în spută și/sau ineficiența tratamentului cu antibiotice beta-lactame.

Antibiotice de elecție pentru pneumonia cu *C. pneumoniae* sunt macrolidele și tetraciclina (doxiciclina) timp de 14 zile. Dintre fluorochinolone, cele din generațiile noi (III-IV) la fel sunt eficiente.

### **Pneumonia cu *Mycoplasma pneumoniae***

Dintre atipici *Mycoplasma pneumoniae* a fost identificată prima și, până în prezent, este considerată un patogen important al pneumoniilor comunitare. Dintre multiplele specii de *Mycoplasma* cunoscute că ar afecta omul, doar *M. pneumoniae* provoacă pneumonii.

Micoplasmă are următoarele particularități biologice:

- față de bacterii nu are perete celular rigid;
- nu necesită celule vii pentru creștere (față de virusuri și rickettsii);
- crește pe medii artificiale;
- conține ambii acizi nucleici ARN și ADN;
- este inhibată de unele antibiotice (eritromicina), însă, neavând perete celular, este rezistentă la penicilină.

*M. pneumoniae* este cel mai frecvent agent nebacterian al pneumoniilor la copiii, tinerii și maturii sub 35 ani; mult mai rar se depistează în alte grupuri de vârstă.

Infecția se transmite de la om la om, prin inhalare, astfel poate produce epidemii (care însă se răspândesc lent datorită perioadei de incubare relativ prelungite 10-14 zile). Urmează o perioadă scurtă de portaj, care trece în infecție, dar este posibil portajul mai îndelungat. După fixarea agentului patogen pe celulele epiteliale, prin receptori se întrerupe sinteza ARN celular și sinteza de proteine, rezultând o ciliostază, recrutarea celulelor inflamatorii, denudarea epiteliului ciliat și injuria epitelială extinsă. Inflamația căilor respiratorii se poate întinde de la trahee până la bronhii și bronșiole. Prin urmare, microscopic se atestă bronșită, pneumonie interstițială cu bronșiolită și peribronșiolită.



Din totalul infecțiilor cu *Mycoplasma pneumoniae* doar 5-10% realizează tabloul pneumoniei, restul realizează infecții respiratorii (faringită sau rinofaringită catarală, laringită, traheită, bronșită), de regulă ușoare, cu vindecare rapidă. Durata bolii - de la 7-10 zile la 3 săptămâni.

Pneumonia cu *M. pneumoniae* la fel debutează cu o stare gripală: astenie, fatigabilitate, cefalee, tuse seacă, dureri în gât, o rinită ușoară, subfebrilitate. Tusea progresează devenind chinuitoare. În câteva zile (3-7) se agravează starea generală, temperatura se ridică la 39-40°C, se întesesc manifestările de intoxicație, apar artralgiile și mialgiile (în special în mușchii regiunii lombare), voma, cefaleea, durerea în torace. Dispneea apare mai rar și nu este gravă. Tusea o perioadă relativ îndelungată rămâne seacă și doar după 8-10 zile poate apărea expectorația mucoasă, mucopurulentă, uneori cu striuri de sânge. Durata medie a tusei este de 15-20 zile; febra permanentă sau intermitentă persistă până la 2-3 săptămâni.

La examenul fizic se găsesc modificări foarte modeste comparat cu starea bolnavului și cu tabloul radiologic. Ralurile subcrepitante la bazele pulmonare (de obicei bilateral) pot apărea după 7-10 zile la 80% bolnavi, de obicei, pe fondalul respirației înăsprite. Datorită implicării frecvente a bronhiilor cu sindrom de obstrucție pot apărea sibilante pe toată aria pulmonară. Submatitatea (mai des intersacapulovertebrală) este slab pronunțată și se atestă mult mai rar.

Pneumonia cu *M. pneumoniae*, de obicei, are o evoluție ușoară și se rezolvă spontan. Cazurile cu evoluție gravă sunt rare. Uneori (mult mai rar ca în pneumonia cu *Legionella pneumophila*) pot apărea manifestările extrapulmonare: erupții cutanate (în 10-20% cazuri), otită, conjunctivită, sinuzită, adenopatii cervicale, afecțiuni hepatice și pancreatice, splenomegalie, anemii hemolitice, tulburări neurologice (meningită seroasă, meningoencefalită, insuficiență piramidală, ataxie cerebelară, poliradiculoneuropatie, polineuropatii, mielită transversă etc). Se consideră că leziunile extrapulmonare sunt mediate prin autoanticorpi.

Letalitatea în pneumoniile comunitare prin micoplasmă la imunocompetenți practic este nulă.

Radiologic se atestă semne de pneumonie interstițială cu opacități difuze, puțin intense, contur neregulat, caracter hilifug, care implică mai mulți lobi (în 10 - 40% cazuri bilateral). Opacitățile polisegmentare sau lobare se observă mai rar - în jur de 20%. Se mai pot constata opacități date de colecția lichidiană (pleurezie mică unilaterală, tranzitorie în 1/6-1/7 cazuri). Involuția modificărilor radiologice este lentă (peste 4 săptămâni 50% bolnavi au radiograma normală, după 8 săptămâni - până la 98%). Se observă fibroză reziduală, dar mai rar față de pneumoniile prin legionelă.

Numărul de leucocite mai frecvent este normal, dar poate fi și majorat sau redus. VSH mai des este crescut.

Examenul sputei evidențiază puține bacterii, predominanța celulelor mononucleare. Este posibilă izolarea *Mycoplasma pneumoniae* din spută sau din lichidul de spălătură faringian pe medii de cultură speciale; necesită 7-10 zile și se aplică rar în identificarea micoplasmiei.

Antigenii micoplasmei pot fi identificați în secretul respirator, dar testele au o specificitate foarte joasă, condiționată de faptul că multe persoane sunt purtători sănătoși.

Confirmarea diagnosticului etiologic se poate face prin metodele serologice.

Testul serologic de aglutinare la rece este rareori eficient în practica clinică, totuși pozitiv la 50-75% dintre pacienții cu pneumonii prin micoplasmă. Deși sensibilitatea testului este sub optimal, acest test este încă atractiv fiind simplu și rapid. RFC la fel are sensibilitate variată și specificitate joasă.

Cel mai de încredere test este EIA, care, prin titrarea IgM și IgG în seruri perechi, permite documentarea creșterii de patru ori a titrului anticorpilor în evoluția bolii, dând dovadă de sensibilitate și specificitate peste 90%. Actualmente nivelurile anticorpilor se apreciază tot mai des cu ajutorul chiturilor comerciale pentru EIA/ELISA. Pentru diagnosticul prezumptiv al infecției acute cu atipici poate fi propusă determinarea doar a nivelului înalt al anticorpilor de clasă IgM.

Pneumonia se va suspecta a fi din *Mycoplasma pneumoniae* în caz de:

- debut treptat pe fondalul semnelor catarale exprimate moderat (comparat cu pneumonia postgripală, paragripală, care se dezvoltă ca al doilea val de agravare după perioada de ameliorare relativă);

- predominare asupra semnelor catarale a tusei chinuitoare, puțin productive, care persistă și ulterior în perioada de pneumonie;

- modificări neprônunțate la examenul fizic (uneori și radiologic) discordante cu starea generală mai grea a bolnavului;

- lipsă a leucocitozei și devierii spre stânga a formulei leucocitare;

- erupții în grup a infecțiilor respiratorii (doar la o parte dintre bolnavi evoluând în pneumonie).

Fiind lipsite de perete celular, micoplasmele au rezistență naturală la toate antibioticele beta-lactame. Se indică folosirea *per os* a macrolidicelor sau doxiciclinei (200 mg/zi) timp de 14 zile, care vor scurta perioada febrilă și vor micșora rata complicațiilor. Dar și după remiterea simptomelor *Mycoplasma pneumoniae* poate să persiste în tractul respirator. Fluorochinolonele, în special cele din generațiile noi (III-IV), demonstrează la fel eficacitate.

### **Pneumonia cu *Legionella pneumophila***

Germeul a fost pentru prima dată identificat în 1976 în timpul unei epidemii declanșate printre delegații unei conferințe a Legiunii Americane (organizație a veteranilor de război) în Philadelphia. De aceea cocobacilul gram negativ aerob identificat a fost numit *Legionella pneumophila*, iar afecțiunea - legioneloză, boală a legionarilor, boală a veteranilor. Ulterior au fost identificate și alte specii ale genului *Legionella* (aproape 20 dintre care pot produce pneumonii).

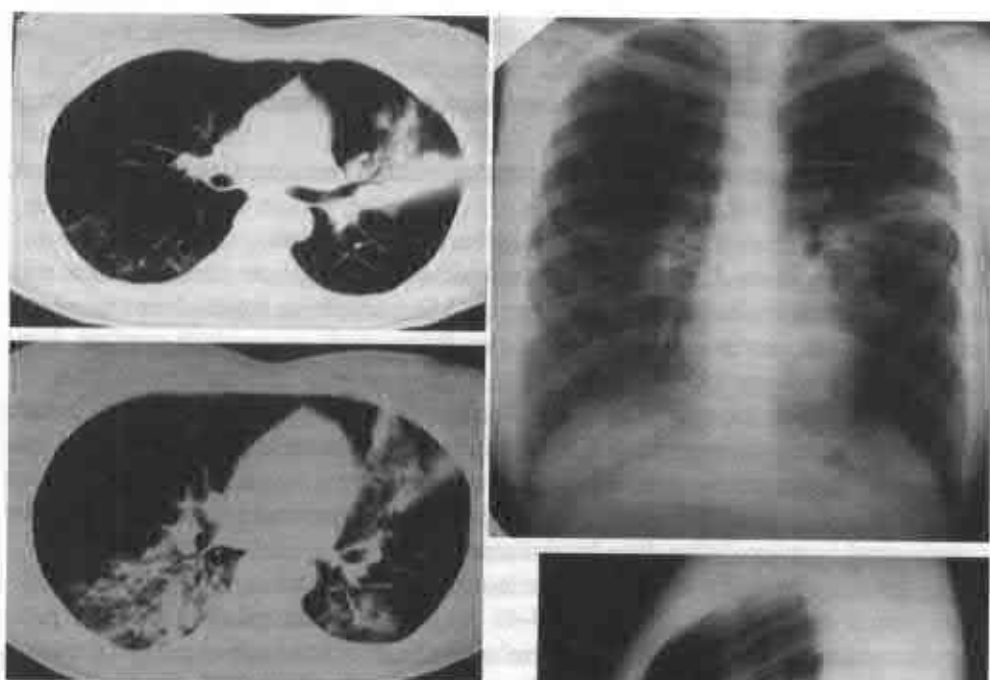
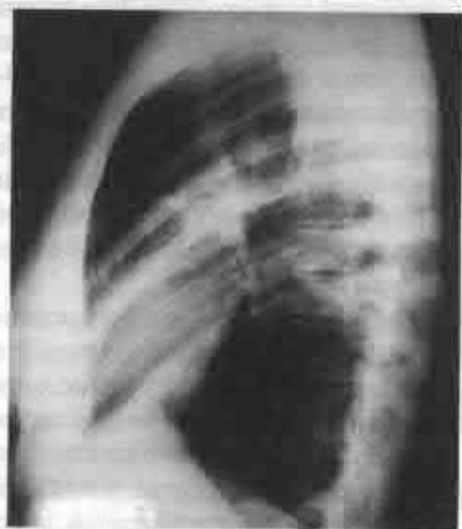


Fig. 7.11

Pneumonie prin *Legionella* și micoplasmă, radiografia toracică în incidențele PA și laterală stângă (a 11-a zi de la debutul bolii) și CT pulmonar în fereastra pulmonară (a 12-a zi de la debutul bolii). Pe radiograme, bilateral în câmpurile medii opacități reticulo-nodulare; pe stânga infiltrația pulmonară implică preponderent segmentul 6. Hilurile sunt indurate, conturul drept al inimii este șters - semnul siluetei.

La CT infiltrația pneumonică (alveolară, cu bronhogramă aerică) este mult mai întinsă, ocupând segmentele 6-8 pe dreapta și 3-4, 6, 8 pe stânga.



În prezent *Legionella* este recunoscută ca un patogen important al pneumoniilor, responsabil atât de cazuri sporadice, cât și de epidemii.

*Legionella* sunt germeni cu o răspândire foarte largă în mediul acvatic în condiții naturale (lacuri, izvoare, râuri etc). Germenii ce produc infecțiile umane colonizează în special sistemele de condiționare a aerului, apeductul și sistemele de încălzire cu apă. Inhalarea aerosolilor formați în sistemele cu apă infectată poate produce infecția (pe teren receptiv). Transmiterea infecției de la om la om nu a fost confirmată.

Infectarea poate produce:

- 1) seroconversie asimptomatică;
- 2) infecție respiratorie similară cu gripa cu însănătoșire spontană (fără pneumonie);
- 3) boala legionarilor - cea mai caracteristică și mai des diagnosticată formă, pentru care este tipică pneumonia;
- 4) infecție locală a țesuturilor moi (foarte rar observată).

Pneumonia cu *Legionella* microscopic și radiologic se caracterizează prin confluarea a mai multor focare pneumonice. Microscopic se atestă alveolita, pentru care este tipică lizarea intensivă a celulelor inflamatorii cu cantități mari de detrit celular. *Legionella* se află obligatoriu intracelular.

Perioada de incubare este de 2-10 zile, urmată de perioada de stare, în care manifestările sunt de intensitate diferită, de la forme fruste la forme severe. În majoritatea cazurilor are o evoluție asemănătoare cu pneumonia pneumococică, cu care cel mai des și se confundă. Însă penicilinele și cefalosporinele sunt ineficiente, iar tratamentul cu macrolidice duce la vindecare.

În cazurile tipice după câteva zile de prodrom (astenție, cefalee ușoară, mialgii) rapid se instalează (timp de 24-48 ore) febra înaltă (până la 40°C în peste jumătate cazuri), posibil cu frison. Inițial apare tusea seacă, care treptat progresează și devine productivă cu spută mucoasă sau mucopurulentă; în 20% cazuri apare hemoptizia. Ceva mai rar se observă dispneea, durerile pleurale, mialgiile. În peste 25% cazuri se observă manifestări gastrointestinale: grețuri, vomă, diaree, dureri abdominale; la o parte mică de bolnavi aceste manifestări predomină, determinând confuzia diagnostică.

Examenul fizic nu furnizează date specifice. Semnele mai frecvente sunt febra, tahipneea, tahicardia, uneori bradicardie relativă; posibil să apară hiperemia bruscă a feței, tegumentele uscate, torpoarea, delirul, semnele de meningită aseptică. La examenul cutiei toracice se detectează ralurile subcrepitante (posibil, în asocieră cu ralurile uscate sibilante ca manifestare a bronhospasmului), dar semnele de condensare a țesutului pulmonar sunt slab pronunțate sau lipsă. Se mai poate constata splenomegalie, afectare hepatică, pericardită, miocardită.

Radiologic se constată o afectare pulmonară mult mai întinsă decât s-ar fi putut presupune din rezultatele examenului obiectiv. Opacitatea infiltrativă cuprinde de obicei un lob, mai multe segmente sau întreg plămânul; în 35-40% cazuri afectarea este bilaterală. Mult mai rar, de obicei în primele zile, se observă multiple leziuni infiltrative nesistematizate pe fondalul desenului pulmonar accentuat (leziunea lobară apare ulterior din confluarea acestor infiltrate). Revărsatul pleural mic este prezent în 1/3 cazuri.

Examenul de laborator atestă:

- leucocitoză moderată cu limfopenie, iar în 20% cazuri leucocitoza este importantă (peste 20 000 /mm<sup>3</sup>);

- VSH crescut mult - 40-60 mm/oră;
- alte schimbări de fază acută, uneori cu creșterea transaminazelor;
- deseori se afectează rinichii: proteinurie ușoară, microhematurie, uneori și cu retenție azotată.

Agentul infecțios nu se vizualizează pe un frotiu de spută colorație Gram, dar se poate vedea prin tehnici speciale (la impregnarea argentică, la aplicarea anticorpilor marcați cu fluoresceină etc).

Examenul bacteriologic de rutină (sputa, hemocultura) este negativ - germenele nu crește pe mediile convenționale. Diagnosticul de certitudine este posibil numai prin aplicarea metodelor de imunofluorescență, de cultivare pe medii speciale sau a metodelor serologice (creșterea titrului de anticorpi la examenele repetate). Deoarece sporirea importantă a titrului anticorpilor se atestă doar după 3-6 săptămâni de la începutul bolii, metoda are o importanță mai mult epidemiologică decât clinică.

Determinarea antigenului urinar al *L. pneumophila* (1-ul serotip - cel mai frecvent agent al pneumoniilor comunitare prin *Legionella*) actualmente este un test recomandat pe larg în pneumoniile severe - evidențierea rapidă a legionelei și inițierea cât mai curând a antibioterapiei cu macrolidic a demonstrat diminuarea letalității în pneumoniile prin legionelă.

În primele 4-6 zile starea bolnavilor se agravează progresiv, apoi se poate ameliora treptat după 5-6 zile de tratament cu antibioticul corespunzător, astfel că perioada febrilă medie constituie 13-14 zile. Resorbția infiltratelor pulmonare (radiologic) rămâne cu mult în urmă față de ameliorarea celorlalte semne clinice. La o parte semnificativă dintre bolnavi pe parcursul a câtorva săptămâni după vindecare persistă astenia și fatigabilitatea.

La diagnosticul diferențial în primul rând cu pneumonia pneumococică contribuie:

- perioada de stare a bolii este precedată de perioada prodromală, caracterizată prin fatigabilitate, cefalee, anorexie, diaree tranzitorie (necondiționată de încălcări în alimentație) pe fondalul temperaturii corporale normale sau subfebrile; diareea poate continua și în primele zile de pneumonie;

- febra este de regulă de tip remitent și în lipsa tratamentului antibacterian corespunzător se păstrează 2-3 săptămâni;

- polipneea este adesea foarte pronunțată (la 50 /min), explicată nu doar prin întinderea leziunii pulmonare, ci și prin acțiunea toxinelor microbiene asupra centrului respirator;

- cu toată întinderea mare a leziunii pulmonare tusea este rară, moderată, cu expectorație mucoasă și mucopurulentă în cantități mici; hemoptizia este mai puțin caracteristică pentru legioneloză;

- spre deosebire de pneumonia franc lobară, desfășurarea modificărilor radiologice are loc în 2-5 zile cu implicare bilaterală în 35-40% cazuri; deseori se observă lezarea totală sau subtotală a plămânului; resorbția infiltratului inflamator este lentă - câteva săptămâni, uneori 1-2 luni;



- asocierea frecventă a manifestărilor extrapulmonare de intoxicație: cerebrale (cefalee marcată, vertij, dizartrie, nistagm, ataxie, delir, convulsii, comă), oculare (sclerită, conjunctivită), hepatice (majorarea bilirubinei și a transaminazelor, hipoalbuminemie), renale (nefrită mai des în focar cu microhematurie și proteinurie ușoară, uneori și glomerulonefrită difuză, eventual cu insuficiență renală) sau ale nervilor periferici (polineurite). După gravitatea manifestărilor extrapulmonare pneumonia cu *Legionella pneumophila* se aseamănă cu febra Q, cu pneumoniile cu clamidii și cu micoplasmă;

- în cazurile cu îmbolnăvire în grup anamneza epidemiologică este de un real folos; în cazurile sporadice rareori pot contribui la diagnosticare aspectele anamnestice de aflare în încăperi cu aer condiționat, folosirea sistemelor de răcire cu apă la locul de muncă etc.

Printre complicații menționăm insuficiența respiratorie acută (în 20-30% cazuri), șocul septic. Mortalitatea este sporită (15-20%), în special la bolnavii cu insuficiență respiratorie și cu imunosupresie, la care acest indice este de 2-3 ori mai ridicat.

Antibiotice de elecție sunt macrolidicele, de exemplu eritromicina (0,5 g peroral la 6 ore în cazurile moderat grave și câte 1,0 g *i/v* la 6 ore în cazurile grave). La fel de eficiente sunt și alte antibiotice macrolidice. Sensibilitatea mare *in vitro* a leionelei la rifampicină argumentează administrarea ei (0,3 g la 12 ore) combinată cu eritromicina. Sunt active *in vitro* și eficiente clinic fluorochinolonele, în special cele din generațiile noi (III-IV). Tratamentul va continua minim 3 săptămâni, însă după dispariția febrei și a altor semne acute se poate trece de la administrarea intravenoasă a eritromicinei la cea enterală.

### PNEUMONIILE ÎN CONDIȚIILE DE IMUNITATE COMPROMISĂ

Pneumonia este o complicație frecventă la bolnavii cu imunitate compromisă sever. Condițiile care realizează imunosupresia severă sunt: tratamentele imunosupresive (transplant renal, boli de sistem, chimioterapie antitumorală, hemopatii maligne etc.), precum și bolile caracterizate prin perturbarea mecanismelor de imunitate (celulară sau cea umorală).

La bolnavii imunocompromiși oricare din bacteriile patogene sunt capabile să producă infecții pulmonare numai că, de regulă, germenii Gram negativi (în special *Pseudomonas aeruginosa*) creează dificultăți mult mai mari față de germenii Gram pozitivi (chiar și *Staphylococcus aureus*). Totuși, la acești pacienți agent cauzal poate deveni și unul din germenii "oportuniști" (condiționat patogeni), microorganisme slab virulente, incapabile să învingă mecanismele protectoare normale. La bolnavii cu sindromul imunodeficienței achiziționate (SIDA) și alte stări de imunosupresie, de exemplu, infecțiile pulmonare mai des sunt cauzate de *Pneumocystis jiroveci* (în SIDA infecția pulmonară cu *Pneumocystis jiroveci* este cauza frecventă a decesului), *Aspergillus fumigatus*, diferite virusuri (în special, virusul citomegalic și virusurile herpetice), *Mycobacterium tuberculosis* și alte tipuri de micobacterii.



Depistarea acestor pneumonii este foarte dificilă, deoarece atât germenii patogeni obișnuiți, cât și cei condiționat patogeni tind să producă manifestări clinice și radiologice similare. Totuși, în infecțiile date de *Pneumocystis jiroveci* și de micobacterii, debutul bolii este mai insidios față de pneumoniile provocate de patogenii obișnuiți. În pneumonia provocată de *Pneumocystis jiroveci* tusea și dispneea pot precede cu mai multe zile manifestările sistemice ale bolii și chiar manifestările radiologice (sunt recunoscute pneumoniile radiologic-negative prin *Pneumocystis jiroveci* la imunodeprimați).

Este necesar a examina sputa la flora tradițională, la *Pneumocystis jiroveci*, la micobacterii, virusuri, fungi. În cazurile cu tuse neproductivă se recomandă stimularea expectorației prin inhalarea de soluție salină hipertonică. Examenului microbiologic se pot supune și aspiratele bronșice, lichidul lavajului bronhoalveolar, mai rar materialul prelevat prin biopsie transbronșică sau periaj pe cateter. Biopsia pulmonară deschisă se efectuează extrem de rar.

La modul practic medicația se începe înainte de a avea stabilit agentul etiologic. De aceea se folosește o combinație cu spectru antimicrobial larg (spre exemplu, o cefalosporină de generația III sau fluorochinolonă combinată cu un antibiotic antistafilococic; sau o penicilină antipliocianică plus un aminoglicozid; ori un carbapenem plus un aminoglicozid etc). În pneumoniile din *Pneumocystis jiroveci* se aplică cotrimoxazolul în doze maxime.

## PNEUMONIILE NOSOCOMIALE

Pneumonia nosocomială (PN) este o infecție severă, contractată în spital, cu morbiditate și mortalitate înaltă. După frecvență, este a doua din toate infecțiile nosocomiale, iar după rata deceselor se plasează pe primul loc. Incidența generală a PN este de 5-10 cazuri la 1000 spitalizări, dar crește de aproximativ 20 ori la pacienții cu suport ventilator. Indicele letalității la fel este înalt - 30-50%, dar poate depăși 70% în cazurile produse de pliocianic.

În ultimii ani, în ghidurile internaționale PN este divizată în trei grupe: pneumonia dobândită în spital (cea cu debut la peste 48 ore de la spitalizare, la pacienții care nu au fost intubați la momentul internării), pneumonia asociată ventilației mecanice (cea cu debut la peste 48-72 ore de la intubația orotraheală) și pneumonia asociată îngrijirilor medicale specializate. Ultima este definită ca și pneumonia la persoanele:

- care au fost internate pentru infecție cel puțin 2 zile în ultimele 3 luni;
- cei care se află în centrele de îngrijire sau cei cu spitalizări prelungite;
- cei care au primit recent antibioterapie intravenos, chimioterapie sau îngrijiri ale plăgilor (ultimele 30 zile până la infecția curentă);
- cei hemodializați.

Etiologia PN cuprinde un spectru mare de microorganisme. Cel mai des implicați sunt bacilii Gram negativi (*Pseudomonas aeruginosa*, *E. coli*, *Klebsiella pneumoniae*, *Acinetobacter*, *Proteus*), *Haemophilus influenzae*. Nu mai puțin importantă (în special, datorită antibioretistenței) este și flora Gram pozitivă - *Staphylococcus aureus* (în special tulpinile MRSA), pneumococul. Mai pot cauza PN *Legionella pneumophila*, *Pneumocystis jiroveci*, fungi, virusuri. În peste 50% cazuri etiologia PN este polimicrobiană. Rata rezistenței tulpinilor microbiene intraspitalicești este importantă și variază nu doar de la o regiune (țară) la alta, ci și de la un spital la altul.

În patogenia PN pot fi evidențiate unele aspecte:

- scăderea clearance-ului arborelui bronșic și colonizarea orofaringelui cu mic-roorganisme oportuniste (în mare măsură datorate comorbidităților severe) vor contribui la pătrunderea patogenilor în pulmoni prin microaspirație;

- asocierea frecventă a factorilor favorizanți macroaspirației (tulburări de conștiență, comorbidități neurologice, traumatism, intubația tractului respirator și gastrointestinal, clinostatism).

Alte mecanisme, mai puțin comune de infectare pulmonară sunt inhalarea microorganismelor, diseminarea hematogenă, reactivarea infecțiilor latente (de exemplu, tuberculoza).

Diagnosticul de PN practic este formulat în baza simptomelor și semnelor clinice de infecție respiratorie (de regulă, pneumoniile contractate în spital sunt grave) și confirmate radiologic prin infiltrate pulmonare, toate apărute după cel puțin 48 ore de la spitalizarea pacientului.

Predictorii prognosticului nefavorabil în PN sunt: vârsta peste 65 ani, tratamentul antibacterian precedent ineficient, tratamentul cu glucocorticoizi sau citostatice, tumori maligne, BPOC, bronșiectazii, ciroza hepatică, diabetul zaharat, afectarea mai mult decât a unui lob sau afectarea bilaterală, ventilația asistată mai mult de 24 ore, bacteriemia sau sepsisul, prezența bacilului piocianic.

Determinarea etiologiei PN cu evaluarea antibioretistenței germenilor izolați este obligatorie. Rezultatul examenului sputei trebuie interpretat cu prudență.

Prezența bacililor Gram negativi, a stafilococului auriu sau a *H. influenzae* impune diferențierea de contaminarea sputei cu flora orofaringiană. Acest moment poate fi depășit prin mai multe prelevări - de spută, hemoculturi, culturi din lichidul pleural. Atunci când nu sunt contraindicații se recomandă prelevări invazive ale secretului bronșic - aspirate obținute nemijlocit din căile respiratorii inferioare - transtraheal (fibrobronhoscopia cu prelevări prin periaj protejat, lavaj bronhoalveolar) sau transtoracic. Aceste metode sunt recomandate în special cazurilor cu: prezentare atipică, evoluție extrem de severă, gazdă imunocompromisă sau lipsa răspunsului la tratament, când identificarea patogenului și antibiograma sunt vital necesare.

## TRATAMENTUL EMPIRIC AL PNEUMONIILOR

Deoarece este inadmisibilă așteptarea rezultatelor examenului bacteriologic fără a începe tratamentul antimicrobian, imediat după ce se stabilește diagnosticul de pneumonie și se recoltează produsele patologice respective pentru culturi (atunci când este posibil) se administrează antibioticul în mod empiric - reieșind din agenții cei mai probabili. În *tabelul 7.7* sunt trecute grupurile, după care este rațional de a diviza bolnavii în vederea antibioticoterapiei empirice.

### Tratamentul empiric al pneumoniilor comunitare

Unele categorii de bolnavi cu pneumonii comunitare vor fi tratați cu succes la domiciliu. Astfel că la domiciliu vor fi tratați pacienții tineri (sub 60 ani), fără comorbidități, cu pneumonii comunitare ușoare.

Spitalizarea este recomandată tuturor pacienților cu pneumonii comunitare cu:

- vârsta peste 60 ani;
- comorbidități importante;
- ineficiență a ABT inițiate;
- imposibilitatea îngrijirii adecvate la domiciliu;
- prezența cel puțin a unui criteriu de internare în serviciul terapie intensivă

(*tabelul 7.6*).

*Tabelul 7.6*

### CRITERIILE DE SPITALIZARE A BOLNAVULUI CU PNEUMONIE ÎN SERVICIUL TERAPIE INTENSIVĂ

- Manifestări neurologice (stare confuză, delir).
- Tahipnee (FR > 30/minut).
- Necesitatea ventilației asistate.
- Hipotensiune: TAs < 90 mmHg și/sau TAd ≤ 60 mmHg, sau prăbușirea TA cu peste 40 mmHg fără o altă cauză cunoscută.
- Tahicardia excesivă: FCC > 125/minut, sau neadecvată febrei.
- Hiperpirexia (temperatura corporală > 39°C) sau hipotermia (temperatura corporală < 36°C).
- Afectarea pulmonară întinsă, multilobară (bilaterală sau mai mult decât a unui lob).
- Extinderea radiologică a opacității cu peste 50% în 48 de ore (pneumonia progresivă).
- Hiperleucocitoza (peste  $25 \times 10^9/l$ ) sau leucopenia (sub  $4 \times 10^9 /l$ ).
- Debitul urinar sub 20 ml/oră.

**Grupa A. Evoluție ușoară, bolnavi sub 60 ani fără patologie asociată, tratament în condiții de ambulator**

Cel mai frecvent germene în pneumonia extraspitalicească este *Streptococcus pneumoniae* (în toate grupurile de vârstă). Însă caracteristica principală a pneumoniilor extraspitalicești la etapa actuală o constituie sporirea ponderii (până la 20-30%) microorganismelor atipice la acest grup de pacienți - micoplasma și clamidiile. Urmează *Haemophilus influenzae*. În 30-50% din aceste pneumonii nu se reușește identificarea agentului patogen. Mortalitatea în acest grup de pneumonii este relativ joasă (1-5%).

Deoarece microorganismele atipice prin particularitățile lor biologice (lipsa peretelui celular bacterian, dezvoltare în interiorul celulelor) sunt nesensibile la antibioticele cu acțiune pe peretele bacterian (beta-lactame - penicilinele, cefalosporinele), macrolidele au devenit medicamente de elecție (tabelul 7.8) în tratamentul pneumoniilor comunitare cu evoluție ușoară (pe lângă activitatea excelentă contra microorganismelor atipice au o activitate înaltă contra cocilor gram pozitivi și gram negativi și acceptabil moderată contra *Haemophilus influenzae*). Este eficientă administrarea perorală.

Unii specialiști continuă să recomande aminopenicilinele perorale ca preparat de elecție de rând cu macrolidele, argumentând prin aceea, că în pofida activității vădit slabe *in vitro* contra pneumococului, rezultatele clinice (la utilizarea dozelor mari) sunt la fel de bune ca și în tratamentul cu macrolide. Preparate de alternativă mai sunt tetraciclinele, aminopenicilinele (în special, cele protejate contra beta-lactamazelor, care acționează bine pe hemofilus), cefalosporinele de generația II-III (cu administrare perorală) și fluorochinolonele respiratorii.

*Tabelul 7.7*

**GRUPURILE DE BOLNAVI CU PNEUMONIE**

**I. Pneumonia extraspitalicească (comunitară)**

- A. Evoluție ușoară, bolnavi sub 60 ani fără patologie asociată, tratament în condiții de ambulator
- B. Evoluție de gravitate medie (sau ușoară, dar vârsta peste 60 ani), bolnavii spitalizați
- C. Evoluție gravă, bolnavii spitalizați în secția de reanimare

**II. Pneumonia intraspitalicească (nosocomială)**

- A. Secțiile de profil general
  - 1. Evoluție ușoară și de gravitate medie la bolnavii fără factori de risc;
  - 2. Evoluție gravă sau prezența factorilor de risc;
- B. Secția de reanimare
- C. Pneumonie prin aspirație

**Grupa B.** *Evoluție de gravitate medie (sau ușoară, dar vârsta peste 60 ani), bolnavii spitalizați*

În această grupă la fel prevalează pneumococii, urmează *Haemophilus influenzae*. De aceea, medicamente de elecție sunt beta-lactamele: cefalosporinele de generația II-III sau preparatele de amoxicilină/acid clavulanic. Ponderea atipicilor este mai mică, dar încă importantă. Astfel, în caz de ineficiență a beta-lactamelor se recomandă asocierea macrolidului. Considerând spectrul de acțiune a cefalosporinelor de generația III și a fluorochinolonei aceste medicamente (în combinație) pot servi drept alternativă. De asemenea fluorochinolonele respiratorii. Mortalitatea în această grupă de bolnavi este de 5-20%.

**Grupa C.** *Pneumonie cu evoluție gravă, bolnavii spitalizați în secția de reanimare*

În această formă evolutivă gravă (cu insuficiență respiratorie, necesitând spitalizare în secția de reanimare, iar uneori și ventilație asistată) mortalitatea poate atinge 50%, ceea ce sporește mult rolul depistării cât mai precoce a pneumoniei.

Mai des este provocată de pneumococ sau legionelă. Mai rar - de stafilococ, de bacterii Gram negative.

*Tabelul 7.8*

**TRATAMENTUL EMPIRIC AL PNEUMONIILOR COMUNITARE**

<b>Grupul</b>	<b>Agenții patogeni mai frecvenți</b>	<b>Antibacteriene de elecție</b>	<b>Antibacteriene de alternativă</b>
<b>A</b>	<i>S. pneumoniae</i> <i>M. pneumoniae</i> <i>C. pneumoniae</i> <i>H. influenzae</i>	Macrolidice	Amoxicilină; AMO/AC; CS II (cefuroxim axetil); doxiciclină; fluorochinolone respiratorii
<b>B</b>	<i>S. pneumoniae</i> <i>H. influenzae</i> <i>C. pneumoniae</i> mai rar <i>Legionella</i> spp. <i>M. pneumoniae</i>	AMO/AC +/- macrolidic; CS II-III +/- macrolidic	CS III + macrolidic; CS III + fluorochinolone (ciprofloxacina, ofloxacina); fluorochinolone respiratorii
<b>C</b>	<i>S. pneumoniae</i> <i>Legionella</i> spp. <i>Enterobacteriaceae</i> <i>S. aureus</i> <i>H. influenzae</i>	CS III + macrolidic; CS III + fluorochinolone (ciprofloxacina, ofloxacina)	Fluorochinolone respiratorii; carbapenem +/- macrolidic

*Notă:* AMO/AC – amoxicilină/acid clavulanic, CS I-IV – cefalosporine de generațiile I-IV

Reieșind din spectrul antimicrobian, schema tratamentului empiric recomandă aplicarea (parenterală) a cefalosporinelor de generația a III-a în combinație cu un medicament din grupa macrolidelor sau a fluorochinolonei. Alternativă va servi o fluorochinolona respiratorie, un carbapenem (imipenem, meropenem), posibil în asociere cu un macrolid. Mulți specialiști recomandă asocierea de aminoglicozid pe parcursul primelor zile.

În pneumoniile cu evoluție gravă sporește mult rolul diagnosticului etiologic. Înainte de inițierea antibioticoterapiei se va organiza colectarea:

- sângelui pentru hemocultură (atât germeni aerobi, cât și anaerobi);
- sputei pentru examenul bacteriologic.

Speranțe mari se leagă de implementarea metodelor de detectare a antigenilor urinari ai legiunelilor și ai pneumococilor.

### **Tratamentul empiric al pneumoniilor nosocomiale**

De menționat că toate recomandările la această categorie de bolnavi sunt relative: la planificarea farmacoterapiei se va ține cont de structura infecțiilor nosocomiale locale și de antibioticorezistența tulpinilor locale.

#### *A. Pneumoniile nosocomiale în secțiile de profil general*

În caz de evoluție medie a pneumoniei nosocomiale contractate într-o secție spitalicească obișnuită (gupul A-1 în *tabelul 7.9*) se recomandă cefalosporinele de generația II-III sau combinația aminopenicilină/inhibitor de beta-lactamază, deoarece spectrul lor antimicrobian acoperă majoritatea germenilor implicați - pneumococ, stafilococ auriu, hemofilus, mai rar Enterobacteriile Gram negative.

În caz de evoluție gravă a pneumoniei contractate într-o secție spitalicească obișnuită sau de prezență a factorilor de risc (gupul A-2 în *tabelul 7.9*) spectrul microbial este mult mai larg (la patogenii din grupul A-1 se mai alătură legionela, hemofilus), iar la unele grupe de bolnavi - bronșiectazii, spitalizare îndelungată, tratament cu glucocorticoizi - este foarte probabilă implicarea bacilului piocianic. De aceea, este argumentată începerea farmacoterapiei cu cefalosporinele de generația III (preferabil și cu acțiune pe piocianic). Medicamente de alternativă se consideră combinațiile de cefalosporine de generația III sau de peniciline anti-piocianice cu aminoglicozidele, cefalosporinele de generația IV, penicilinele anti-piocianice asociate cu fluorochinolone (ciprofloxacina, levofloxacina) sau cu aminoglicozid, vancomicină (când se suspectă stafilococul), asocierea de macrolid (când se suspectă legionela), carbapenemii.



## B. Pneumoniile nosocomiale în secția de reanimare

Sunt cele mai grave (în special la bolnavii cu ventilația asistată), mortalitatea rămâne sporită. Rolul terapiei antimicrobiene adecvate este crucial chiar din start. Până la obținerea diagnosticului microbiologic terapia empirică se recomandă doar cu unele antibiotice (tabelul 7.9):

- în monoterapie: ceftazidim sau cefepim, ciprofloxacina sau levofloxacina, carbapenemi, piperacilină/tazobactam;

- combinații: cefalosporine de generația III (sau IV) cu aminoglicozide; peniciline antipiocianice cu aminoglicozide; fluorochinolone cu aminoglicozide sau cu cefalosporine de generația II-III), vancomicina cu aminoglicozid.

Tabelul 7.9

### TRATAMENTUL EMPIRIC AL PNEUMONIILOR NOSOCOMIALE

Grupul	Agenții patogeni mai frecvenți	Antibacteriene de elecție	Antibacteriene de alternativă
A-1	<i>Enterobacteriaceae</i> , <i>Staph. aureus</i> , <i>S. pneumoniae</i>	CS II-III sau AMP/SB; AMO/AC	Fluorochinolone III-IV; peniciline antipiocianice + aminoglicozid; clindamicină
A-2	Acceși, + <i>P. aeruginosa</i> , <i>Legionella</i> spp.	CS III	CS III + aminoglicozid; peniciline antipiocianice + fluorochinolone (ciprofloxacina, levofloxacina); peniciline antipiocianice + aminoglicozid; vancomicina; carbapenem, CS IV
B	<i>P. aeruginosa</i> , <i>Staph. aureus</i> , sau <i>Enterobacter</i> spp., <i>E. coli</i> , <i>Klebsiella pn.</i> , <i>Acinetobacter</i> spp., <i>Enterococcus</i> spp., <i>Legionella</i> spp.	Ceftazidim sau cefepim	fluorochinolone (ciprofloxacina, levofloxacina); peniciline antipiocianice + aminoglicozid; vancomicina; carbapenem, CS IV
C	<i>Anaerobii</i> , <i>Staph. aureus</i> , <i>Enterobacteriaceae</i> , mai rar – <i>P. aeruginosa</i>	AMP/SB + aminoglicozid; AMO/AC + aminoglicozid; piperacilină/tazobactam	Cefoxitim; CS III + clindamicină sau + metronidazol; fluorochinolonă + clindamicină; carbapenem; fluorochinolone IV

Notă: AMO/AC - amoxicilină/acid clavulanic, AMP/SB - ampicilină/sulbactam CS I-IV - cefalosporine de generațiile I-IV

În caz de suspiciune serioasă la infecția anaerobă se adaugă metronidazolul; suspectarea leziunii micotice dictează indicarea fluconazolului, amfotericinei B. Amikacina este aminoglicozidul cel mai indicat deoarece la el mai rar se observă rezistența microorganismelor. Vancomicina este recomandată în caz de ineficiență a schemelor recomandate mai sus sau de prezență a stafilococului ori a enterobacteriaceelor. Macrolidul se va asocia în cazurile de prezență a legionelei.

### *C. Pneumoniile prin aspirație*

Sunt produse de germeni anaerobi și/sau germeni gram negativi, în special de anaerobii neclostridieni (*Bacteroides fragilis*, *Bacteroides melanogenicus*, *Peptostreptococcus*, *Fusobacterium nucleatum* etc). Au o evoluție gravă, caracteristică este apariția precoce a distrucțiilor (abces, gangrenă).

Antibiotice de elecție sunt penicilinele protejate (amoxicilina/clavulanat, ampicilina/sulbactam, ticarcilina/clavulanat, piperacilina/tazobactam) în combinație cu un aminoglicozid, sau clindamicina în combinație cu cefalosporinele de generația III sau cu fluorochinolone, cefalosporinele de generația III în combinație cu metronidazol în infuzii, fluorochinolonele generația IV, carbapenemii.

## TRATAMENTUL ANTIMICROBIAN ÎN TREPTE

Prevede aplicarea antibioticului inițial în forma parenterală cu trecerea cât mai curând posibilă la aplicarea enterală (de regulă peroral). Prin scurtarea perioadei de aplicare parenterală se obține diminuarea costurilor antibioterapiei și reducerea perioadei de spitalizare.

Trecerea de la calea parenterală la cea enterală de administrare a antibioticului se face după stabilizarea stării pacientului (tuse mai puțin intensivă, reducerea cantității de spută, micșorarea dispneei, temperatura normală la 2 măsurători consecutive la interval de 8 ore) și în lipsa tulburărilor de absorbție gastrointestinală. De obicei, aceasta se întâmplă după 3-4 zile de tratament.

O astfel de trecere este posibilă și cu folosirea antibioticelor diferite, dar care au proprietăți microbiologice similare. Totuși, optimă este folosirea consecutivă a diferitor forme medicamentoase ale aceluiași antibiotic (ampicilină sodică - ampicilină trihidrat; ampicilină/sulbactam - sultamicilină; cefuroxim - cefuroxim axetil; eritromicina; spiramicina; ofloxacina; ciprofloxacina).

## DURATA TRATAMENTULUI ANTIMICROBIAN ȘI CRITERIILE DE EFICIENȚĂ

Eficiența antibioticului administrat inițial se va aprecia peste 48-72 ore în funcție de scăderea febrei (normalizarea temperaturii poate avea loc mai târziu - la a 4-5-a zi de la începutul tratamentului), dispariția frisonului și a semnelor de intoxicație.

Lipsa efectului dictează schimbarea drogului de prima linie cu cele de alternativă (pentru forma respectivă de pneumonie în conformitate cu spectrul de acțiune și agentul presupus).

Tratamentul antimicrobian continuă 3-5 zile după normalizarea temperaturii.

În pneumonia extraspitalicească cu evoluție ușoară sau medie durata obișnuită este de 7-10 zile. Prezența semnelor clinice și/sau epidemiologice în favoarea etiologiei clamidiale sau din micoplasmă mărește durata antibioterapiei la minim 14 zile.

În caz de prezență a semnelor de eficiență inițial (micșorarea febrei și a semnelor de intoxicație) schimbarea antibioticului pe parcursul termenilor indicați nu se recomandă. Pneumonia din legionelă necesită antibioterapie timp de minim 21 zile.

Durata antibioticoterapiei pneumoniilor extraspitalicești cu evoluție gravă și a pneumoniilor intraspitalicești se determină de la caz la caz și în medie constituie 21 zile în etiologia stafilococică, de la 20 la 40 zile în cele produse de bacilul piocianic și eventual 40-60 zile în pneumoniile abcedante de diversă etiologie.

După cum s-a mai menționat, criteriul de bază în stoparea antibioterapiei este apirexia stabilă timp de 3-5 zile. Deoarece terapia cu antibiotice are drept scop eradicarea agentului patogen sau lichidarea semnelor de agresiune microbiană fără a realiza efect antiinflamator, persistența unor semne fizicale, biologice (VSH crescută, dar cu formula leucocitară normală) sau radiologice de pneumonie la un pacient afebril nu este un indiciu pentru continuarea antibioterapiei - în marea majoritate a cazurilor aceste semne se rezolvă de la sine sau sub tratament simptomatic.

Pe de altă parte, persistența semnelor clinice, radiologice, biologice în asociere cu febra mărturisește evoluția trenantă a pneumoniei, care cel mai adesea este cauzată de tratamentul antibacterian inadecvat sau de adresarea tardivă a pacientului. În evoluția trenantă se va precăuta de asemenea posibilitatea de: obstrucție locală a bronhiei de drenaj (cancer, strictură inflamatorie, adenom, dop de secret mucopurulent etc.); patogen antibioerezistent; bronșiectazii; fibroză chistică; abcedare; aspirație recidivantă (cancer esofagian, acalazie a esofagului); reactivare a infecției tuberculoase.

TRATAMENTUL ANTIBACTERIAN AL PNEUMONIILOR  
DE ETIOLOGIE CUNOSCUTĂ

Microorganism	Medicamente de elecție	Medicamente de alternativă
<i>Acinetobacter</i> spp.	Fluorochinolone plus (amikacină sau ceftazidim)	Carbapenemi, AMP/SB peniciline antipiocianice, CS III-IV
<i>Anaerobi</i>	Betalactam/antibetalactamaze, clindamicin	Carbapenem fluorochinolone IV
<i>Bacteroides fragilis</i>	Metronidazol Clindamicină	Cefoxitin; AMP/SB, AMO/AC, carbapenemi, lincomicină, piperacilină/tazobactam, ticarcilină/clavulanat
<i>Chlamydomphila pneumoniae</i>	Macrolidice Doxiciclină	Fluorochinolone
<i>Chlamydomphila psittaci</i>	Tetraciclone	Macrolidice
<i>Coxiela burnetii</i>	Tetraciclone	Macrolidice
<i>Enterobacteriaceae</i>	CS III, carbapenemi	Betalactam/ antibetalactamaze, fluorochinolone
<i>Haemophilus influenzae</i> :		
a) neproducător de betalactamaze	Amoxicilină	Fluorochinolone, macrolidice (azitromicină, claritromicină), doxiciclină
b) producător de betalactamaze	CS II-III AMO/AC	Fluorochinolone, carbapenemi, peniciline antipiocianice
<i>Klebsiella pneumoniae</i>	CS II-IV Fluorochinolone	Aminoglicozide, carbapenemi
<i>Legionella</i> spp.	Macrolidice Fluorochinolone	Doxiciclină, Rifampicină
<i>Moraxella catarrhalis</i>	AMP/SB, AMO/AC, CS II-III	Fluorochinolone, macrolidice, doxiciclină
<i>Mycoplasma pneumoniae</i>	Macrolidice Doxiciclină	Fluorochinolone
<i>Pseudomonas aeruginosa</i>	Betalactam antipiocianic (Ceftazidim, peniciline antipiocianice) plus aminoglicozid	Aminoglicozide plus ciprofloxacina, betalactame antipiocianice + ciprofloxacina sau levofloxacina (doze mari)

***Staphylococcus aureus***

a) oxacilin-sensibil	Oxacilină	CS I, clindamicină
b) oxacilin-rezistent	Vancomicină	Linezolid, teicoplanin

***Streptococci grup A***

Penicilina G sau penicilina V	Clindamicină, CS III, imipenem
-------------------------------	--------------------------------

***Streptococcus pneumoniae***

a) penicilin-sensibil	Penicilina G, Amoxicilină	Macrolide, CS, clindamicină, doxiciclină, fluorochinolone respiratorii
b) penicilin-rezistent	Ceftriaxon, cefotaxim fluorochinolone respiratorii	Amoxicilină în doze mari, Vancomicină

# SUPURAȚIILE PULMONARE

Capitolul VIII

## Definiții

Supurațiile pulmonare sunt inflamații acute ale parenchimului pulmonar, care evoluează cu distrucție supurativă a unei porțiuni din parenchim.

*Abcesul pulmonar* este forma comună a supurațiilor pulmonare și literalmente înseamnă un focar circumscriș (rareori mai multe focare) de inflamație supurativă cu evoluție spre necroză și excavare, manifestat clinic prin bronhoree purulentă (deseori fetidă), produs de alți germeni decât micobacteria tuberculozei.

Abcesele pulmonare *primitive* se dezvoltă pe teritorii pulmonare indemne, iar etiologic aparțin infecțiilor cu bacterii anaerobe.



Abcesele pulmonare *secundare* constituie complicații ale unei leziuni locale preexistente (cancer, corpi străini, chisturi, stenoză bronșică *etc.*) sau modalități evolutive ale pneumoniilor cu anumiți germeni (stafilococi, *Klebsiella*, *Pseudomonas*) - așa zisele pneumonii necrozate. Deci, *pneumonia necrozată* (distructivă, abcedată, cavitară, excavată) are ca substrat același proces infecțios supurativ și se caracterizează prin formarea mai multor excavații, de obicei mici, (cu diametrul sub 2 cm) într-un câmp de pneumonie.

În toate abcesele secundare bacteriile aerobe au rol dominant.

Supurația pulmonară difuză, caracterizată prin leziuni necrotice sfacelare multiceatrice și lipsa de delimitare a focarului inflamator, manifestată clinic prin evoluție acută sau supraacută și letalitate crescută a bolii, prin fetiditate intensă, de tip putrid a sputei (germeni anaerobi) este denumită *gangrenă pulmonară*.

În legătură cu trăsăturile comune în patogenie, există o suprapunere între pneumonia prin aspirație, abcesul pulmonar, gangrena pulmonară și pneumonia necrozată. Fiecare dintre aceste nozologii poate conduce la empiem pleural (*supurație pleuropulmonară*).

## Epidemiologie

Incidența supurațiilor pulmonare este semnificativ mai joasă față de era preantibiotică. Totuși, în majoritatea clinicilor pneumologice se înregistrează anual câteva zeci de astfel de cazuri. Pnemoniile distructive în diferite statistici constituie 1-5% din totalul pneumoniilor bacteriene extraspitalicești și până la 10-15% din pneumoniile nosocomiale. Incidența supurațiilor pulmonare este sporită în timpul epidemiilor de gripă (pneumonii stafilococice postvirale), în condițiile de imunitate compromisă (diabet zaharat, ciroză hepatică, alcoolism, malignități, tratament imunosupresiv *etc.*) și la bolnavii cu risc de aspirație.

În majoritatea abceselor pulmonare cu floră anaerobă sunt implicați germenii, care populează în mod normal orofaringele. Abcesele cu *Staphylococcus aureus* și cu bacili Gram negativi sunt mai probabil *nosocomiale*. Abcesul pulmonar amebian se produce prin expansiunea directă prin diafragm a unui abces hepatic. *Nocardia* produce abces pulmonar, aproape în exclusivitate, la bolnavii imunocompromiși, în special, sub tratament steroidian. Embolii septice produc, de regulă, multiple abcese solitare în zonele neînvecinate și, de obicei, sunt cauzate de *Staphylococcus aureus*, bacterii anaerobe, *Pseudomonas aeruginosa*.

## Etiologie

Mai multe microorganisme (*tabelul 8.2*) pot produce supurații pulmonare, însă, la momentul actual, pentru majoritatea dintre acestea sunt responsabili

*germenii anaerobi* (circa 50% cazuri). Germenii anaerobi sunt responsabili de toate abcesele pulmonare "putride" și de aproape toate din cele clasificate ca "nespecifice" sau "primitive". În marea majoritate a cazurilor la procesul infecțios participă *asociații* de mai multe specii bacteriene, inclusiv germeni aerobi. Cei mai frecvenți dintre anaerobi sunt *Peptostreptococcus* spp., *Fusobacterium nucleatum*, *Bacteroides melaninogenicus*, *Bacteroides intermedius*; iar dintre aerobi - microorganisme din *Enterobacteriaceae*.

Pneumonia se poate complica cu abcedare, în special, când este cauzată de *Staphylococcus aureus* și *Klebsiella pneumoniae*. Mult mai rar se complică cu excavare leziunile pulmonare cauzate de *Streptococcus pyogenes* (grup A beta-hemolitic), *Streptococcus milleri*, *Haemophilus influenzae*, *Pseudomonas aeruginosa*, *Legionella*, *Pseudomonas pseudomallei*, *Actinomyces*, *Nocardia*, *Entamoeba histolytica*, *Paragonimus westermani*.

### Patogenie

Pentru formarea *abcesului pulmonar primitiv* este necesară coexistența a doi factori: (1) infecția gingivală (gingivita sau pioreea), care asigură germenii; și (2) *aspirația*, care asigură accesul spre parenchimul pulmonar.

De obicei, cauză a aspirației sunt tulburările stării de conștiință, ca cele din alcoolism, narcomanie, epilepsie, anestezie generală, folosirea sedativelor, afecțiuni neurologice. Mai pot contribui la aspirație tulburările de deglutiție (din leziunile esofagale sau neurologice), lezarea barierelor mecanice (intubare nazogastrică, traheostomie, alimentare prin tub gastroduodenal) sau anestezia faringiană (în unele intervenții stomatologice sau chirurgicale pe căile aeriene superioare).

La majoritatea persoanelor sănătoase are loc (în special în timpul somnului) aspirația unor cantități mici de secret nasofaringian (*microaspirație*), care este înlăturat repede prin tuse și celelalte mecanisme de apărare pulmonară, fără nici o consecință. Pneumonia prin aspirație și abcesul pulmonar se produc din cauza aspirării unui număr mai mare de bacterii (*macroaspirație*) și a incompetenței mecanismelor de protecție.

Inițial se produce *pneumonia prin aspirație*, care implică segmentele pulmonare dependente (segmentele superioare ale lobilor inferiori sau segmentele posterioare ale lobilor superiori pentru aspirația în poziție orizontală; segmentele bazale ale lobilor inferiori pentru aspirația în poziție verticală sau semișezândă). Doar după 7-14 zile la radiografie se atestă nivelul hidroaeric tipic pentru abces.

*Abcesele pulmonare secundare* sunt favorizate de preexistența stenozelor bronșice (tumorale, inflamatorii, cicatriceale sau din corpi străini), a bronșiectaziilor sau chisturilor. Staza, secreția și infecția consecutivă duc la constituirea procesului supurativ bronhopulmonar.

O altă cale de pătrundere a germenilor în plămâni în supurațiile pulmonare o constituie *diseminarea hematogenă* din timpul unei septicemii (emboli septici migrați de la o endocardită dreaptă sau dintr-o tromboflebită infectată). De regulă, se produc abcese multiple de dimensiuni mici (până la 1-2 cm), bilaterale și localizate subpleural.

Germeii pot ajunge în parenchimul pulmonar și *prin contiguitate* de la supurațiile subdiafragmatice (abces hepatic amebian sau, mai rar, abces subfrenic) sau mediastinale.

*Traumatismele toracice* se pot complica cu abcese pulmonare, cele deschise în special prin aportul exogen de germeni piogeni, iar cele închise prin infectarea secundară a hematoamelor pulmonare cu germeni din căile respiratorii.

Pneumoniile necrozate (distrucția parenchimului cu formarea de pneumatocele, abcese multiple, gangrenă pulmonară) nu neapărat mărturisesc ineficiența măsurilor terapeutice, ci mai curând reprezintă o modalitate evolutivă comună a infecției pulmonare cu tipurile respective de germeni (stafilococ, germeni anaerobi, *Klebsiella*, *bacilul piocianic* etc.) pe un teren compromis. De obicei, inițial pneumonia se prezintă ca o pneumonie obișnuită, dar cu atingere plurilobulară. Evoluția spre necroză este tradusă radiologic de una sau mai multe zone de hipertransparență.

Flora comensală poate cauza abces pulmonar la vârstnici, la bolnavii cu afecțiuni hematologice, cu cancer pulmonar sau neoplazii avansate de orice localizare, în imunosupresiile de altă cauză. În stadiile avansate de infecție HIV (SIDA) abcesul pulmonar poate fi cauzat de o varietate mare de germeni, inclusiv flora comensală; semnaleză un prognostic grav la acești pacienți.

Definitoriu pentru *gangrena pulmonară* este sfacelarea într-un segment sau lob pulmonar, care morfologic se manifestă printr-o *vasculită* cu patogenia neclară, afectând vasele pulmonare și bronhiale, cu *tromboză extensivă* în vasele mari și mici. În fazele inițiale parenchimul pulmonar sfacelat își menține arhitectonica pentru ca apoi să se dezvolte lent necroza de lichefiere. Rămâne controversat dacă germenii anaerobi sunt prezenți anterior devitalizării sau dacă apar după leziunea anoxică.

## ABCESUL PULMONAR

### Morfopatologia abcesului pulmonar

În evoluția unui abces pulmonar se succed câteva stadii:

a) *faza pneumonică*: macroscopic zona de inflamație devine gălbuie, friabilă, conținând lichid purulent; microscopic - în exsudatul intraalveolar este crescut conținutul de neutrofile și de microorganisme;

b) *faza de abces constituit*, în care porțiunea inflamatorie inițială se transformă într-o cavitate centrală, ce conține puroi, care se va lichefia și drena (cel mai adesea pe cale bronșică). Histologic peretele are o structură concentrică: puroi, fibrină, alveolită fibrinoasă sau purulentă, țesut de granulație reacțional. Bronșiile adiacente pot fi dis-

torsionate, colabate sau ectaziate. Leziunile bronșice pot forma uneori un mecanism de supapă, prin care alternează drenarea și retenția secretorie.

c) *faza de cronicizare*, în care peretele abcesului, prin fibrozare, devine mai dur și mai neted, fiind înconjurat de scleroză difuză, cu extindere variată. În situație favorabilă cavitatea regresează progresiv, până la închidere, cu formarea unui câmp fibros.

### Tabloul clinic al abcesului pulmonar acut

Debutul este de obicei insidios, în infecțiile cu germeni anaerobi, și acut, rapid progresiv, în infecțiile cu bacterii aeri.

În *faza de constituire* (cu durata medie de 5-10 zile, eventual, până la câteva săptămâni) tabloul clinic este cel al unei pneumonii: febră, rar cu frisoane, transpirații, tuse uscată sau cu eliminări neînsemnate, dureri în hemitorace, dispnee, cefalee, artralgi, mialgii, slăbiciune generală, adinamie, anorexie.

Obiectiv se atestă sindromul de indurație a țesutului pulmonar dacă focarul este situat aproape de periferia plămânului. În cazurile cu topografia focarului adânc în parenchimul pulmonar manifestările obiective pot fi foarte modeste - raluri subcrepitante unice pe o arie foarte restrânsă.

Deschiderea în bronșii, de obicei, se traduce clinic prin vomică, la unii bolnavi însă eliminarea conținutului purulent al abcesului are loc treptat ("vomica fracționată"). Sputa poate fi mucopulentă, purulentă sau piosanguinolentă, cel mai adesea fetidă. În urma eliminării sputei purulente febra scade și starea generală se ameliorează.

În *faza de drenare bronșică* (sau de focar deschis) bolnavii prezintă o tuse supărătoare, consecință a stagnării secrețiilor în arborele bronșic; tusea se accentuează atunci, când bolnavul stă culcat în poziția ce favorizează mobilizarea secrețiilor din cavitatea abcesului și eliminarea lor. Expectorația purulentă variază cantitativ de la abundentă la nesemnificativă (ori de câte ori drenarea focarului se întrerupe), eventual, poate fi fetidă și deseori este hemoptoică. Persistă manifestările sindromului de impregnare infecțioasă.

Examenul obiectiv poate evidenția diferite manifestări ale sindromului cavitătar, însă, în condițiile tratamentului actual, aceasta se întâmplă excepțional.

Drenarea bună și tratamentul antibacterian adecvat conduc la ameliorarea treptată a stării generale a pacientului cu micșorarea progresivă a cavității până la închiderea completă (în medie timp de 6-8 săptămâni).

### Forme clinice particulare de abces pulmonar

*Abcesul pulmonar primitiv (de aspirație)*. Se atestă sursele endogene de anaerobi (periodontite, gingivite etc.) și afecțiunile, care favorizează aspirația. Intervalul de la momentul posibilei aspirații (de exemplu, acces de epilepsie) până la apariția simptomelor acute poate atinge câteva săptămâni.

*Abcesul pulmonar "decapitat"*. Considerate în faza de debut drept pneumonii "banale", o parte din abcesele pulmonare sunt supuse unui tratament antibiotic scurt, insuficient pentru a asigura vindecarea leziunii, dar capabil să suprimă simptomatologia caracteristică (abcese "decapitate").

*Abcesul pulmonar cronic*. Boala decurge cu perioade de remisie și acutizări. În perioada acutizării bolnavii acuză dispnee, tuse cu eliminări de spută purulentă cu miros fetid, periodic hemoptizie, subfebrilitate. Se pot constata pierderea ponderală, anemia, hipocratismul digital, splenomegalia.

*Abcesele pulmonare hematogene* (embolice) apar drept complicații ale emboliilor septice (de exemplu, în tromboflebitele purulente ale venelor bazinului) sau în cadrul unor septicemii (cu stafilococ auriu, *Klebsiella*, streptococi, bacili Gram negativi etc.), ori din endocardita inimii drepte (la narcomanii I.V.). Debutul bolii este de obicei brusc, cu frison, iar evoluția mult mai rapidă (fulminantă). De notat lipsa expectorației fetide și absența factorilor predispozanți către aspirația cu anaerobi (patologie dentară, pierderi de conștiință). Pleureziile sunt frecvente, iar în 25% cazuri se asociază empiemul.

*Abcese pulmonare mari* (gigante) - peste 6 cm în diametru - conduc, de regulă, la vindecări cu defect (cavități reziduale, bronșiectazii) și necesită mai frecvent intervenții chirurgicale.

Leziuni reziduale importante produc și abcesele lobului mediu, ale lingulei și piramidei bazale (drenaj deficitar).

*Abcesul pulmonar secundar* (pe fundal de cancer bronhopulmonar, bronșiectazii, corpi străini, tuberculoză cavitară etc.) este suspectat în caz de anamneză pozitivă (tuberculoză cavitară, purtător de bronșiectazii), de răspuns incomplet la tratamentul antibiotic sau într-un context clinic sugestiv (bărbat de peste 45 ani, fumător înveterat).

## Examenе paraclinice

*Examenul radiologic* în faza de constituire pune în evidență o opacitate rotundă sau o imagine de tip pneumonic în porțiunile pulmonare dependente. După drenare se atestă o zonă de opacitate în interiorul careia se găsește o hipertransparență circumscrișă. Evacuarea incompletă a secrețiilor se poate manifesta prin nivel lichidian în interiorul cavității (*imagine hidroaerică*), care rămâne orizontal la schimbarea poziției corpului. Pentru diferențierea abcesului de empiemul încarcerat, cu nivel hidroaeric, poate fi necesară tomografia computerizată.

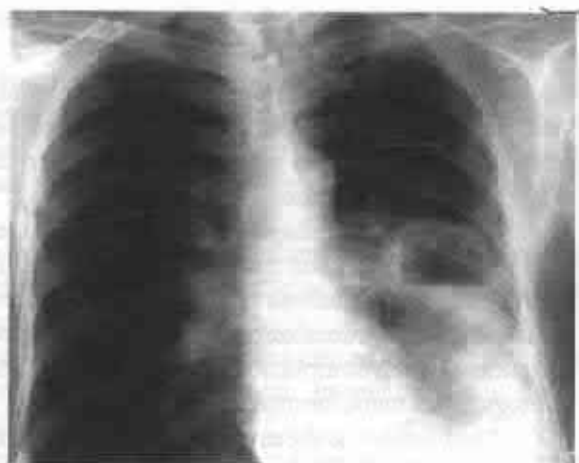În gangrena pulmonară, radiologic, pe fundalul unei opacități masive se determină transparențe multiple de forme neregulate, uneori cu nivel de lichid (imagine în "fagure de miere").

*Examenul sputei* în abcesul pulmonar pune în evidență polinucleare, fibre elastice, floră bacteriană polimorfă. Contribuie la diagnosticul diferențial în caz de detectare a micobacteriilor, a fungilor patogeni și paraziților, a celulelor neoplazice.



Fig. 8.1

Abces acut lobul inferior stâng.  
Infiltrație inflamatorie masivă a țesutului pulmonar cu o imagine cavitară în S. plămânul stâng (6 x 7 cm) cu pereții groși și nivel hidroaeric. Hilul pulmonar stâng este tras în jos, infiltrat, Pleurezie satelită.



În gangrena pulmonară sputa extrem de fetidă are o culoare negricioasă și conține fragmente de țesut pulmonar sfacelat.

Culturile aerobe de rutină din spută dau adesea rezultate greșite; sputa nu este validă pentru cultivări în condiții de anaerobioză (datorită prezenței universale a florei anaerobe în cavitatea bucală are loc contaminarea materialului la trecerea prin căile aeriene superioare).

*Hemoculturile* sunt de folos în special la pacienții cu infecții din *S. aureus* sau bacili Gram negativi, dar majoritatea bolnavilor cu abcese din agenți anaerobi nu au bacteriemie.

*Lichidul pleural* este un material valoros pentru cultura germeilor atât aerobi, cât și anaerobi la oricare din pacienții cu empiem, astfel că toracenteza este recomandată înainte de a începe tratamentul.

Tehnicile speciale de recoltare a materialului pentru examen bacteriologic ca aspirația transtraheală percutană, *aspirația transtoracică*, *fibrobronhoscopia cu cateter* (cu lumen dublu și cu dop distal) sau cu *periaj* sunt puțin răspândite în practica de rutină.

*Examenul hematologic* arată anemie și leucocitoză cu neutrofile și deviere spre stânga a formulei leucocitare. VSH este foarte accelerată.

*Fibrobronhoscopia* se efectuează în vederea excluderii corpului străin sau a obstrucției endobronșice și, mai rar, pentru facilitarea drenajului bronșic. Deoarece până la o treime din bolnavii peste 45 ani cu abces pulmonar au un carcinom asociat, bronhoscopia se va indica la toți pacienții cu risc înalt, chiar dacă ei răspund bine la tratament.



## Evoluție și complicații

Evoluția abcesului pulmonar este, de regulă, favorabilă în condițiile unui tratament medical corect instituit precoce; procesul supurativ regresează, se micșorează infiltrarea parenchimului adiacent, iar cavitatea devine din ce în ce mai mică până dispare (în 5-6 săptămâni).

În cazul în care diagnosticul este tardiv și țesutul de scleroză din jur apare mai dezvoltat, tratamentul cu antibiotice este mai puțin eficient, iar evoluția de mai lungă durată. Pe lângă extinderea locală a infecției (empiem, piopneumotorace, pericardită, mediastinită) și generalizarea procesului infecțios (septicemie, abcese metastatice, șoc toxicoseptic), complicații ale abcesului pot fi hemoragia pulmonară, cronicizarea, scleroza pulmonară, bronșiectaziile, amiloidoza.

Mortalitatea în abces atinge 20%, fiind mai mare la tărâți. Prognosticul este mai grav în abcesele de dimensiuni mari și în cazurile de infecție cu *S. aureus*, *Klebsiella pneumoniae*, *Pseudomonas aeruginosa*.

## Diagnostic diferențial

În perioada de debut abcesul pulmonar nu poate fi diferențiat de o pneumonie obișnuită.

La fel în stadiul inițial, este necesar a precăuta și alte leziuni apărute prin macroaspirație.

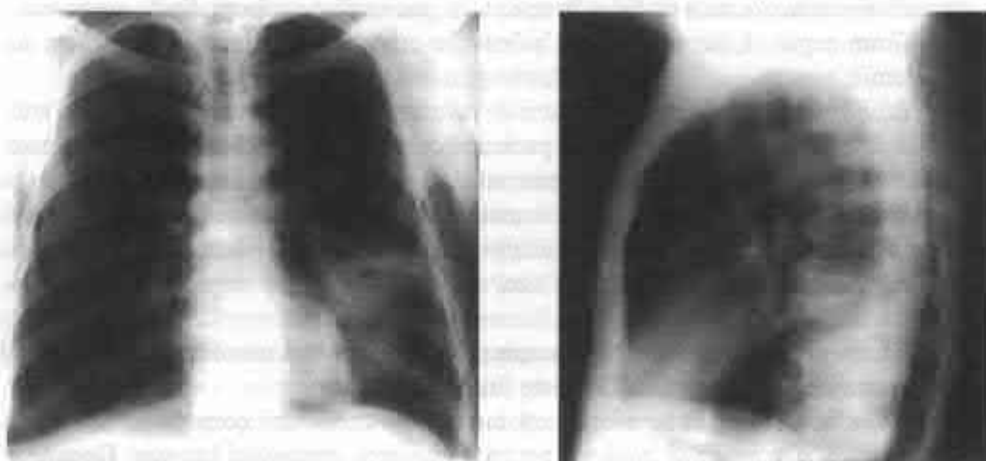


Fig. 8.2

Radiografie de față și profil stâng.

Indurație cu abcedare în lobul inferior stâng. Pe radiograma de profil abcesul se suprapune pe coloana vertebrală. Pe dreapta complex tuberculos primar calcificat.

În primul rând, este vorba de *atelectazia* prin obstrucție a căilor respiratorii cu substanțe solide (mai des alimente) aspirate. Atelectazia este urmată de o inflamație nespecifică slab pronunțată, care nu neapărat duce la formarea de abces.

A doua stare este *pneumonita chimică* apărută prin aspirarea, de obicei, a lichidului gastric - *sindrom Mendelson*.

La stadiile ulterioare abcesul pulmonar trebuie diferențiat de alte leziuni pulmonare cavitare (*tabelul 8.2*).

*Tuberculoza pulmonară cavitară* este în creștere în ultimii ani. Prezența bacililor tuberculoși poate evidenția fie o tuberculoză reactivată de supurația nespecifică, fie o cavernă tuberculoasă suprainfectată.

La diferențierea abcesului pulmonar de tuberculoza cavitară contribuie sputa purulentă în cantități mari, fetiditatea ei, febra mai înaltă, absența bacilului Koch, evoluția leziunii sub tratament antibiotic.

*Chistul hidatic suprainfectat*. În anamneză contactul repetat cu câini, diverse manifestări alergice fără o cauză specifică, apariția unei vomici caracteristice, cu lichid clar ("apă de stâncă"). Poate contribui depistarea cărligelor hidatice în spută, imunofluorescența serului în prezența antigenului specific. Radiologic, pot apărea semnele meniscului și/sau arcului dublu (când ruptura se produce între exo- și perichist); excepțional, după vomică se pot observa membrane colabate, ce plutesc pe suprafața lichidului (semnul "nufărului" sau al "cocoasei de câmilă").

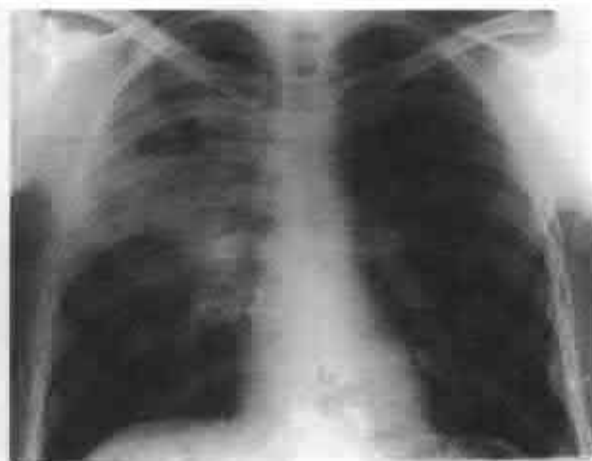

Fig. 8.3

Radiografia toracică de față în abces pulmonar secundar din cancer central. Atelectazia lobului superior drept cu imagine cavitară (6 x 8 cm) cu sechestre parietale și intracavitare (nivel hidroaeric). Hilul pulmonar drept ridicat în sus. Adenopatie hilară. Mediastinul deplasat spre dreapta.

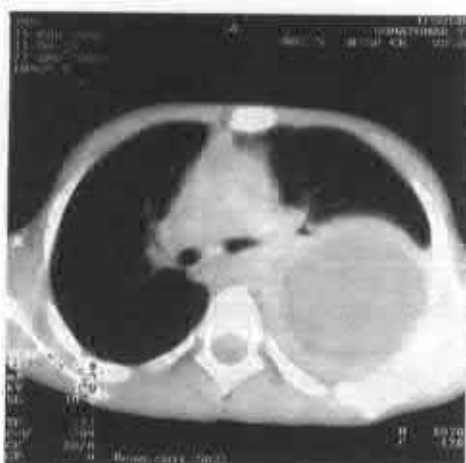

Fig. 8.4  
Tomografie computerizată.  
Abces pulmonar în lobul inferior stâng. Pleurezie.

*Cancerul bronhopulmonar primitiv* infectat sugerat de supurații, în special la un bărbat, fumător, cu vârsta de peste 40-45 ani, cu hemoptizii repetate, refractar sau puțin ameliorat de antibioticoterapie și drenaj, radiologic apărând ca o cavernă cu pereți groși ("caverna în chenar"); fibrobronhoscopia cu prelevare bioptică este examenul decisiv.

În *bronșiectazii* este caracteristic un anamnesic îndelungat, deseori chiar din copilărie. Debutul este insidios, după infecții recurente, trenante. Tusea, periodic cu spută mucopurulentă sau purulentă abundentă (de la 100 până la 500 ml/zi), în special, dimineața la sculare sau la schimbarea poziției corpului, la fel are un anamnesic îndelungat.

Examenul radiologic poate prezenta următoarele aspecte: opacități trabeculare dense (bronhii dilatate pline cu secreții), sau opacități nodulare, cu contur șters, care reflectă atelectazii obstructive periferice.

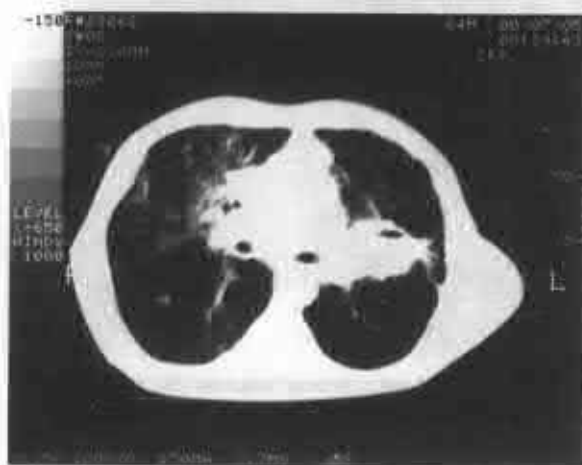


Fig. 8.5  
Tomografie computerizată.  
Formațiune de volum cu nivel hidroaeric (abces pulmonar) pe stânga.  
Fibroză pulmonară difuză în S<sub>4-5</sub> pe dreapta.

## TRATAMENTUL SUPURAȚIILOR PULMONARE

Cele mai importante obiective ale tratamentului sunt distrugerea florei bacteriene patogene prin administrarea antibioticelor și drenarea adecvată a focarului pulmonar și al empiemului asociat.

Spitalizarea la pat este obligatorie în perioada inițială. Dieta cu caloraj crescut, bogată în proteine și vitamine este necesară în legătură cu catabolismul sporit.

Drenajul postural și fizioterapia toracelui previn retenția puroiului în focare și constituie o modalitate importantă de tratament. Se vor folosi ori de câte ori posibil, totuși, vor necesita mare atenție la pacienții cu abcese gigante, considerând posibilitatea răspândirii conținutului purulent cu implicarea altor lobi.

În caz de ineficiență a drenajului postural datorat stenozelor inflamatorii ale bronhiilor de drenaj, este indicată bronhoaspirația, la nevoie, repetată la 3-7 zile.

Tratamentul simptomatic mai prevede bronhodilatatoare și expectorante în asociere cu hidratarea adecvată (*per os* sau parenterală) pentru a fluidifica secrețiile bronșice, oxigenoterapie.

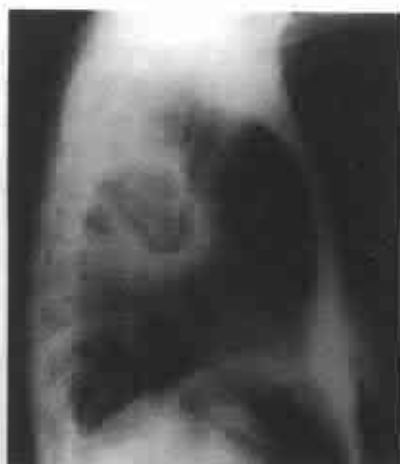
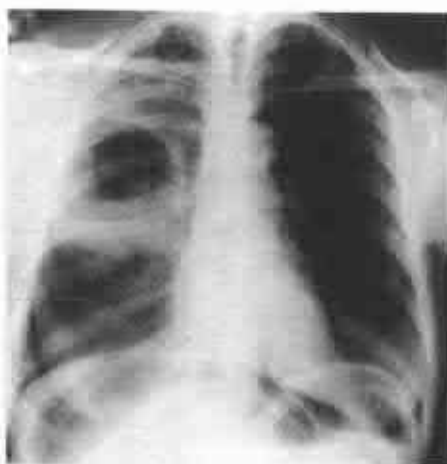
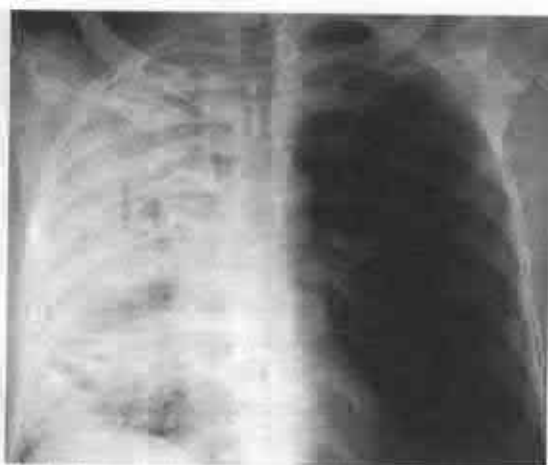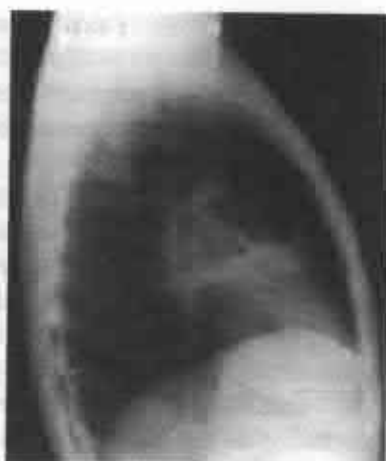Fig. 8.6

Radiografie de față și profil dreapta.

Abces pulmonar în S<sub>2</sub> pe dreapta. Imagine cavitară 8 x 10 cm cu infiltraje inflamatorice pericavitare, burzoane parietale și intracavitare, nivel lichidian la polul inferior. Hilul pulmonar drept infiltrat. Revărsat pleural minim în sinusurile anterior și posterior pe dreapta.

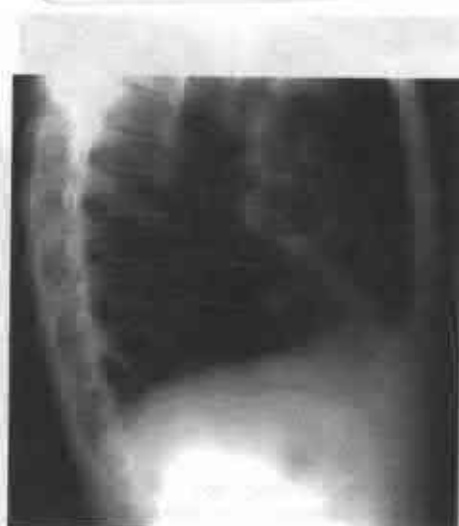
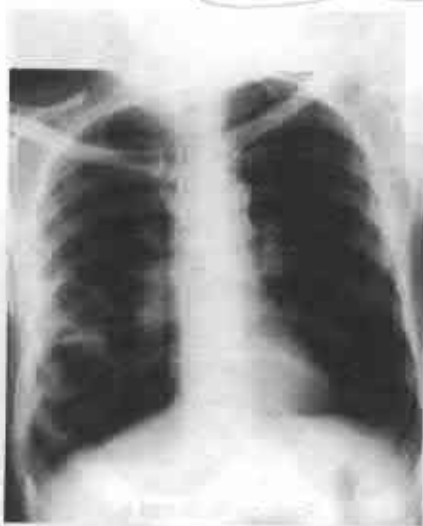
*Fig. 8.7*  
Radiografie toracică de față.  
Gangrenă pulmonară pe dreapta. Dren. Pahipleurită  
paracostală.



*Fig. 8.8*  
Radiografie toracică în profil drept.  
În plămânel drept o imagine cavitară  
6 x 8 cm cu pereții efițați, cu un burjon  
stelat la bază și rețracția pleurei adia-  
cente - chist hidatic sfacelat.

Tratamentul antimicrobian se continuă mai multe (de obicei 4-6) săptămâni. Pentru abcesele produse de agenții anaerobi sunt acceptate trei scheme de *tratament antibacterial*: cu penicilină; cu clindamicină; cu penicilină plus metronidazol.



*Fig. 8.9*  
Radiografie toracică de față și profil drept.  
Emfizem pulmonar bulos, Imagini inelare (diametrul 5-6 cm) cu pereții efițați.

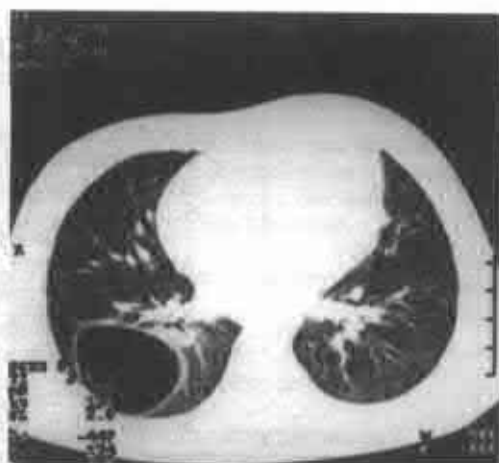
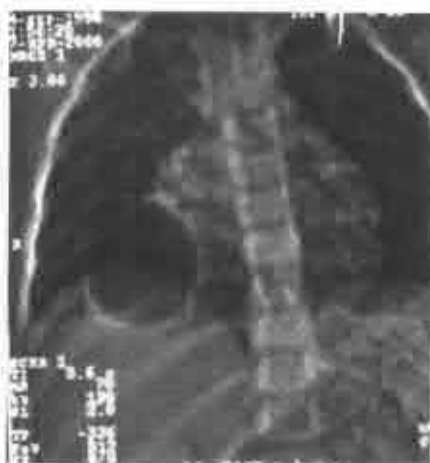

Fig. 8.10  
Radiografie toracică de față și tomografie computerizată la un copil de doi ani.  
Chist pulmonar pe dreapta.

Pentru *penicilină* există o mare variație a dozelor recomandate, dar majoritatea specialiștilor recomandă inițial de la 10 mln la 20 mln UI/zi intravenos (2-3 mln UI de penicilină G I.V. la fiecare 4 ore sau în două infuzii I.V. a câte 30-60 min pe zi). Acest regim continuă până se ameliorează starea generală, dispăre febra și nivelul hidroaeric pe radiogramă.

Tratamentul I.V. este urmat de aplicarea perorală a penicilinei V (1000 mg de 4 ori/zi) sau amoxicilinei (750-1000 mg trei sau patru ori pe zi), care va continua până la dispariția totală a semnelor radiologice sau până rămân doar niște mici și stabile leziuni reziduale. Pentru aceasta, de obicei, este nevoie de 2-4 luni, ba chiar mai mult.

*Clindamicina* este activă pe majoritatea anaerobilor penicilin rezistenți (care se găsesc în 20-25% cazuri), inclusiv a majorității tulpinilor de *Bacteroides melaninogenicus*, *Bacteroides fragilis*, *Bacteroides ruminicola* și *Bacteroides ureolyticus*. Pentru unii specialiști clindamicina reprezintă agentul preferat în toate abcesele pulmonare din bacterii anaerobe, pe când alții o rezervă doar cazurilor, care nu răspund la penicilină, au contraindicații pentru penicilină sau pentru infecții grave cu evoluție fulminantă. Doza obișnuită este de 600 mg I.V. la fiecare 6-8 ore până la afebrilitate și ameliorarea stării clinice a pacientului, urmată de 300 mg per os la fiecare 6 ore.

A treia schemă prevede administrarea de *penicilină G* (în dozele menționate mai sus) în combinație cu *metronidazol* (2 g/zi per os în două sau patru prize sau I.V.). Metronidazolul este activ contra la aproape toți anaerobii importanți clinic, dar adăugarea de penicilină este obligatorie în legătură cu semnificația probabilă a streptococilor aerobi și a celor microaerofilici.

*Cefoxitina* este considerată singura din cefalosporine eficiente pe *Bacteroides fragilis*.



*Tabelul 8.1*

**COMPLICAȚIILE ABCESELUI PULMONAR**

Empiemul pleural
Abcesele la distanță (cerebral, renal etc.)
Piopneumotoraxul
Hemoragia pulmonară
Septicemia
Formarea de bronșiectazii (abcese bronșiectaziante)
Artritele supurate
Mediastinita purulentă
Abcesul subfrenic
Cronicizarea
Amiloidoza
Nefrita interstițială
Scleroza (fibrozarea) pulmonară

*Carbapenemii* (imipenem, meropenem) și oricare din combinația *beta-lactam plus inhibitor de beta-lactamază* sunt universal active contra fiecăruia din anaerobii de importanță clinică.

Pacienții cu abcese pulmonare cu implicarea de *S. aureus* necesită tratament cu peniciline rezistente la beta-lactamaze sau cu cefalosporine de generația I. Vancomicina este drogul de elecție pentru stafilococii meticilinorezistenți sau în caz de alergie la penicilină.

Selectarea antibioticului pentru infecțiile cu implicarea bacililor Gram negativi, de obicei, necesită cercetarea *in vitro* a sensibilității. De obicei, este vorba de un aminoglicozid în combinație cu o penicilină de spectru larg (ca ticarcilina) pentru bacilul piocianic sau în combinație cu o cefalosporină pentru enterobacteriacee.

Pentru infecțiile cu *Klebsiella*, aminoglicozidele (gentamicina 240 mg/zi; amikacina, tobramicina) reprezintă opțiunea de bază.

Sulfamidele sunt preferate pentru infecțiile cu *Nocardia*.

Drenajul focarului supurativ se asigură prin drenaj postural și prin bronhoscopii curative (evacuarea secrețiilor purulente și chimioterapie locală).

În cazul coexistenței unui empiem, este obligatorie puncția pleurală evacuatorie și spălătura pleurală cu ser fiziologic, urmată de chimioterapie generală și locală.

Empiemele greu evacuabile prin puncție, datorită topografiei sau închistării, trebuie drenate chirurgical (pleurotomie cu drenaj). Uneori se impune pleurotomia cu drenaj pleural deschis - datorită tendinței la septare a spațiului pleural cu formarea de pleurezii închistate.

**LEZIUNI PULMONARE CAVITARE**

***Infecții necrotizante:***

**Bacterii:** bacterii anaerobe, *Staphylococcus aureus*, bacterii Gram negative enterice, bacilul piocianic (*Pseudomonas aeruginosa*), *Legionella*, *Streptococcus pyogenes*, *Haemophilus influenzae*, *Pseudomonas pseudomallei*, *Actinomyces*, *Nocardia*

**Micobacterii:** *Mycobacterium tuberculosis*, *Mycobacterium kansasii*, *Mycobacterium avium intracellulare*

**Fungi:** *Coccidioides immitis*, *Histoplasma capsulatum*, *Blastomyces hominis*, *Cryptococcus neoformans*, *Aspergillus*, *Phycomycetes*

**Paraziți:** *Entamoeba histolytica*, *Paragonimus westermani*

**Emboli septici:** *Staphylococcus aureus*, bacterii anaerobe etc.

**Infarct cavitari:** infarct pulmonar excavat (cu sau fără asociere de infecție)

**Vasculite:** granulomatoza Wegener, periarterita nodoasă

**Tumori:** cancer bronhogen, cancer metastatic, limfoame (infectate sau nu)

**Alte leziuni:** chisturi sau formațiuni buloase cu colecție lichidiană, sechestre

Intervenția chirurgicală pe abces este indicată în următoarele situații:

- eșecul terapiei medicamentoase (abcesele pulmonare cronicizate după 3-6 luni de tratament medicamentos adecvat); mai frecvent se observă la pacienții cu abces de dimensiuni foarte mari, la cei cu început tardiv al medicației și în cazurile cu implicarea anumitor germeni ca bacilii Gram negativi;

- apariția de hemoptizii repetate sau masive cu risc vital, empiemul pleural, piopneumotoraxul;

- abcesul secundar din cancer bronhogen, stenoză bronșică etc.

Intervențiile practicate cel mai frecvent sunt rezecțiile lobare și, excepțional de rar, rezecțiile segmentare. Dacă riscul operației este inadmisibil de înalt, se poate recurge la drenare transcutană (cu precauție deosebită pentru a evita contaminarea spațiului pleural).

# Bronșiectaziile

Capitolul IX

## Definiție

Bronșiectaziile sunt dilatații permanente și ireversibile ale bronhiilor subsegmentare. Pot fi focale, interesând căile respiratorii, care duc la o regiune limitată din parenchimul pulmonar, sau difuze - atunci când interesează căile respiratorii într-o distribuție mai mare.

Deși această definiție se bazează pe modificările patologice ale bronhiilor, diagnosticul este, de obicei, sugerat de consecințele clinice ale infecției cronice sau recurente în căile respiratorii dilatate și de secrețiile din căile respiratorii.

## Morfopatologie

Tabloul *macroscopic* variază în funcție de stadiul afecțiunii și de complicațiile din sistemul bronhopulmonar.

Dilatările bronhiilor pot fi (în ordine crescândă a severității) *cilindrice* (tubulare, fusiforme), *varicoase* (moniliforme) și saculare (chistice, ampulare). Uneori se termină orb sub pleură sau în pereții bronhiilor afectate. Bronșiectazele saculare (dilatări importante, manifestate prin producția de spută în cantități mari și adeseori complicate cu amiloidoză) în ultimul timp se observă mai rar (datorită tratamentului cu antibiotice și aplicării vaccinurilor). Grație aplicării pe larg a tomografiei computerizate a crescut depistarea bronșiectaziilor cilindrice (traduc o distrucție mai puțin importantă a peretelui bronșic) în cazurile, care anterior erau interpretate ca bronșită cronică.

În bronșiectazii componentele structurale normale ale peretelui, inclusiv cartilajul, mușchiul și țesutul elastic, se distrug și sunt înlocuite prin țesut fibros. În porțiunile dilatate se conțin de multe ori depozite de material vâscos, purulent, în timp ce căile respiratorii situate la periferie sunt, de obicei, obturate de secreții sau sunt obliterate și înlocuite cu țesut fibros.

În bronșiectazia idiopatică (boala bronșiectatică) mai des sunt afectate segmentele bazale ale lobilor inferiori. Bronșiectaziile cilindrice moderate, adeseori observate la fumătorii înveterați cu bronșită cronică, au o distribuție difuză pe tot pulmonul. Localizarea în lobi superiori o au bronșiectaziile din fibroza chistică, tuberculoză și din infecțiile micotice. Bronșiectaziile centrale sunt caracteristice pentru aspergiloza bronhopulmonară alergică.

*Microscopic* sunt prezente atrofia și necroza fibrelor musculare și elastice, metaplasia *mălpighiană* sau mucipară, alterări distrofice în cartilajii, înlocuirea prin țesut fibros a peretelui bronșic. Apare o neovascularizare arterială bronșică cu formarea de anastomoze între circulația arterială pulmonară și cea bronșică. Parenchimul deservit de aceste căi respiratorii este schimbat, prezentând în diferite proporții o combinație de fibroză, emfizem, bronhopneumonie și atelectazie.

Eventual se pot constata modificări în alte organe: semne de amiloidoză, metastaze purulente în creier sau alte organe.

## Etiopatogenie

Se consideră că maladia poate fi rezultatul slăbiciunii congenitale a peretelui bronșic, al insuficienței dezvoltării musculaturii netede, țesutului elastic și cartilajinos, al insuficienței mecanismelor de protecție locală. Toate acestea conduc la dereglarea proceselor de apărare din peretele bronșic cu dezvoltarea infecției. Inflamația infecțioasă duce la distrugerea componentelor peretelui bronșic.

Adeseori se menționează infecții bacteriene sau virale suportate în copilărie (rujeola, gripa, tusea convulsivă). La maturi cauze frecvente de bronșiectazii mai sunt infecțiile cronice ale peretelui bronșic și căilor aeriene superioare, inflamația parenchimului pulmonar (pneumonii, tuberculoza, supurații), stenozele bronșice (aspirația de corp străin, tumoare), procesele inflamatorii ale pleurei cu dezvoltarea aderențelor pleurale. Printre agenții etiologici ai infecțiilor bronhopulmonare cronice cauzatoare de bronșiectazii mai des se menționează *Mycoplasma pneumoniae*, flora anaerobă și micobacteria tuberculozei. Însă, la pacienții cu bronșiectazii stabile printre germeii din secrețiile respiratorii predomină *Pseudomonas aeruginosa*.

Tulburări anatomice ce predispun la bronșiectazii sunt stenozele bronșice intrinseci și extrinseci, dar și leziuni congenitale rare ca *traheobronhomegalia* (sindromul Mounier-Kuhn - traheea și bronhiile centrale de calibru gigantic), *bronhomalacia* (sindromul Williams-Campbell - lipsa de dezvoltare a cartilajului bronșic) și *sechestrația pulmonară*.

*Tabelul 9.1*

**CAUZE ALE BRONȘIECTAZIEI**

***Congenitale***

Anomalii ale peretelui bronșic  
Sechestrare pulmonară

***Infecțioase***

Tusea convulsivă  
Tuberculoza  
*Mycoplasma pneumoniae*

***Deficiență imună***

Panhipogamaglobulinemia  
Hipogamaglobulinemia selectivă (IgA, IgG<sub>2</sub>, IgG<sub>4</sub> etc.)  
SIDA

***Răspuns imun excesiv***

Aspergiloza bronhopulmonară alergică  
Rejectul de transplant pulmonar

***Mecanice***

Cancer bronșic  
Ganglioni limfatici măriți  
Sindromul lobului mediu

***Perturbarea clearance-ului mucociliar***

Diskinezii ciliare primare  
Fibroza chistică

***Acțiune toxică***

Sindromul Mendelson  
Inhalarea de gaze toxice

***Procese fibrozante***

Fibroza pulmonară idiopatică  
Sarcoidoza

Printre defectele metabolice ereditare care duc la formarea bronșiectaziilor se numără *fibroza chistică* (anomalie a genei CFTR) și deficitul de *alfa-1-antitripsină*. Anomaliile imunologice frecvent întâlnite în cadrul bronșiectaziilor sunt disfuncțiile leucocitare, hipogamaglobulinemiile.

O cauză importantă a bronșiectaziilor este *sindromul diskineziei ciliare primare*. Epiteliul ciliat este prezent în multiple organe (diskinezia ciliară producând manifestările respective): mucoasa nazală (polipoza nazală), sinusurile paranazale (sinuzite), trompa eustachiană (infecții ale urechii medii, surditate), arborele traheobronșic (bronșită cronică sau bronșiectazii). Diskinezia ciliară manifestată prin infertilitate masculină din imobilitatea spermatozoizilor, *situs viscerus inversus*, sinuzite și bronșiectazii (cel puțin bronșite) constituie sindromul Kartagener - boală autozomal recisivă, determinată de defectul în sinteza unei singure proteine (dineina) cu rol în motilitatea cililor. Acuma se cunoaște că dintre persoanele cu acest defect genetic 75% au bronșiectazii, nu toți bărbații sunt infertili și că circa 50% dintre femei au infertilitate. Sindromul Kartagener este cauza a 0,5% cazuri de bronșiectazii și a 15% cazuri de dextrocardie.

Un răspuns imun al căilor respiratorii poate și el să declanșeze inflamația, capabilă să provoace modificări distructive și bronhodilatația. Acest mecanism este responsabil de apariția bronșiectaziilor în *aspergiloza bronhopulmonară alergică* (răspuns imun la *Aspergillus*). Bronșiectaziile mai apar destul de des în colitele ulcerative și în artrita reumatoidă (sindromul Felty), însă nu se cunoaște exact dacă răspunsul imun declanșează inflamația la nivelul căilor respiratorii în aceste situații.

Printre alte cauze rare de bronșiectazii se menționează sindromul unghiilor galbene, sindromul Marfan, sindromul Sogren, LES, sindromul Young (diskinezia ciliară secundară clinic manifestată prin azoospermie obstructivă cu spermatogeneză normală, bronșiectazii), sindromul Swyer-James, sindromul McLeod (aplazia sau hipoplazia unei ramuri principale a arterei pulmonare).

### Tablou clinic

În lipsa infecției bolnavul mult timp nu-și cunoaște suferința.

Debutul maladiei este lent, cu stări de acutizări în perioada rece și umedă a anului: tuse, frecvent mucopurulentă, preponderent dimineața, periodic cu striuri de sânge, simptome de impregnare infecțioasă (astenie nemotivată, indispoziție, febră, cefalee, vertij, anorexie). De obicei, acutizarea este semnalată de majorarea expectorației. Manifestare sugestivă pentru bronșiectazii poate fi fetorul.

Asocierea cu rinosinuzita cronică este frecventă. Deseori există și un sindrom de obstrucție bronșică (eventual cu un grad înalt de reversibilitate, ceea ce atestă componenta astmatică).

În stadiul inițial bronșiectaziile se pot depista doar prin investigații speciale (CT, bronhografie).



Treptat tabloul clinic devine mai reliefat, semnul de bază fiind tusea chinuitoare (continuă) fără efort, cu expectorația unei cantități mari (de la 20-30 ml până la sute mililitri - vomica) de spută purulentă cu miros fetid, preponderent dimineata ("toaleta bronșică matinală") sau la ocuparea poziției de drenaj. Sputa se depune, de obicei, în 4 straturi - spumoș și aerat, mucopurulent cu "stalactite", mucos, purulent.

Periodic poate apărea hemoptizia - spută uniform colorată (din vasele bronșice) sau sub aspect de striuri sanguinolente. Din motivul că la debut hemoptizia poate fi unica manifestare a bronșiectaziilor se evidențiază clinic "forma uscată" a bolii ("bronșiectazii uscate").

Dispneea apare în stadiile tardive la instalarea insuficienței ventilatorii.

La inspecția generală se pot observa acrocianoza, fața împăstată, scăderea ponderală, hipocratismul digital. Cazurile cu debutul din copilărie pot prezenta retard fizic.

Există și forme clinice atipice:

1. *Fibroza chistică* se caracterizează prin vâscozitatea crescută a mucusului bronșic. De obicei, debutează în copilărie cu tuse productivă, transpirații abundente, tulburări digestive. Deseori este prezent hipocratismul digital. Diagnosticul pozitiv se face în baza creșterii concentrației clorului și a sodiului în secreția sudorală (la normal 50-60 mEq%).

2. *Sindromul de lob mediu*. Definește atelectazia recidivantă de lob mediu în asociere cu bronșiectazii limitate la acest teritoriu. Mecanisme potențiale sunt compresia bronhiei lobului mediu prin ganglion limfatic mărit, flexiunea acută a bronhiei, orificiul bronhiei lobului mediu îngust, bronhia lobului mediu mai lungă. Radiologic are semne comune cu carcinomul bronșic (cu atelectazie) și cu pneumonia de lob mediu.

3. *Forma hemoptoică* ("uscată"). Mai frecvent posttuberculoasă. Necesită diferențierea de carcinomul bronșic, de tuberculoza activă.

4. Forme congenitale de coexistență cu alte malformații.

### Explorări paraclinice

Hemograma denotă anemie, leucocitoză cu devierea formulei leucocitare spre stânga, creșterea VSH (în faza de acutizare). În caz de insuficiență respiratorie cu hipoxemie apare eritrocitoza cu Hb crescută. În urogramă putem depista proteinurie.

Sputa este purulentă, cu miros fetid, sedimentează în 4 straturi (spumos și aerat, mucopurulent, mucos, purulent). Conține multe neutrofile, fibre elastice (ca rezultat de dezintegrare purulentă a țesutului pulmonar), eventual, eritrocite.

Analiza bacteriologică a sputei determină atât flora Gram pozitivă, cât și Gram negativă. Cel mai frecvent întâlniți agenții patogeni sunt *Pseudomonas aeruginosa*, *H. influenzae*, *Staphylococcus aureus*, *Klebsiella*, *Aerobacter* și *Proteus*, streptococul beta-hemolitic, flora anaerobă și fungică. Este necesară recoltarea sputei direct din bronhii cu sonda, în condiții sterile pentru evitarea contaminării cu agenții patogeni orofaringieni.

INVESTIGAȚIILE PARACLINICE ÎN BRONȘIECTAZII

*Toți pacienții*

- Radiografia toracelui (de față, de profil)
- Radiografia sinusurilor paranazale
- Hemograma
- Analiza sputei (bacterioscopie, examen bacteriologic, BK, examen citologic)
- Testele alergologice cutanate
- Tomografia computerizată (de rezoluție înaltă)
- Testul sudorii
- Testele ventilatorii

*Cazuri selecte*

- Bronhoscopia
- Funcția mușchilor respiratorii
- Analiza spermei
- Testele pentru comorbidități
- Analize pentru imunodeficiențele rare

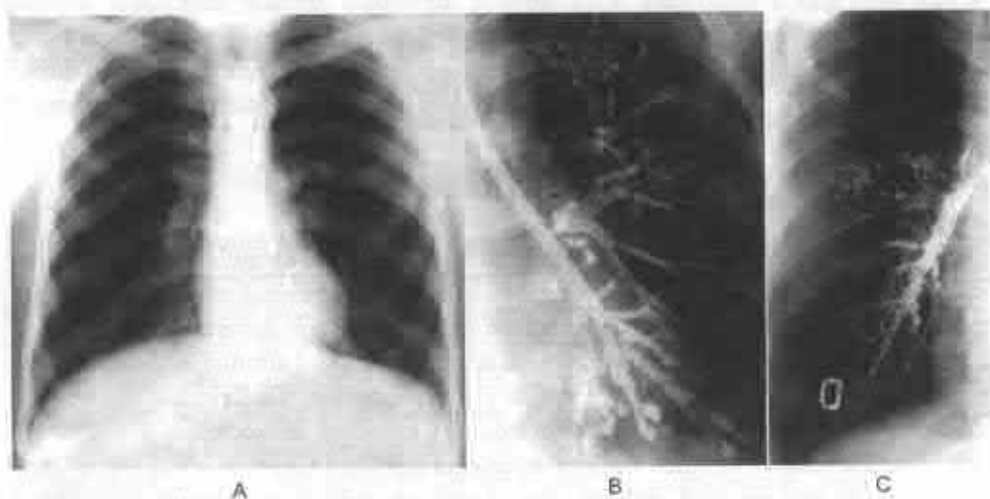


Fig. 9.1

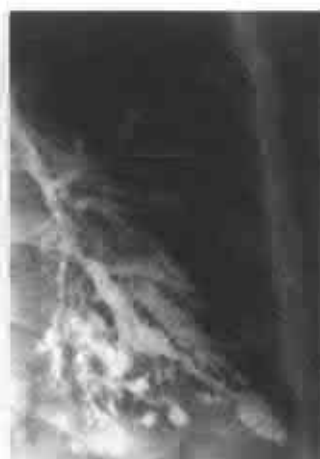Radiografia toracelui de față (A) denotă întesirea și deformarea desenului pulmonar cu imagini areolare în câmpul mediobazal stâng. Bronhografia arată bronșiectazii mixte - cilindrice și sacciforme - pe stânga (B) și arbore bronșic "desfrunzit" în lobul mediu și inferior pe dreapta (C).

*Radiografia toracelui* în caz de bronșiectazii moderate de cele mai multe ori rămâne nemodificată. Uneori arată o ușoară accentuare a desenului pulmonar (din procesul inflamator în interstițiu). În cazurile avansate se pot observa bazal opacități inelare sau curvilinii, opacități în bandă ("tuburi pline"), "linii de tramvai" (linii paralele îngroșate reprezentând pereții bronșici îngroșați), formațiuni chistice dispuse în rozetă (semn considerat patognomic), formațiuni chistice sau hidroaerice de dimensiuni mici, atelectazii segmentare ("apropierea" vaselor), fibrozare, bule, îngroșarea pleurei.

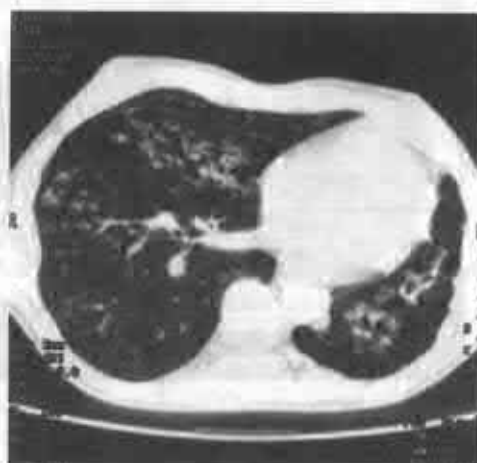
Aspectul bronșiectaziilor din lobii superiori este diferit de cel din lobii inferiori și se traduce prin imagini transparente "în bule de săpun" - în lobii superiori дренаjul bronhiilor dilatate este mai ușor, procesele inflamatorii supraadăugate și retracția parenchimului pulmonar sunt mai discrete.

Prin *bronhografie* (introducerea substanței de contrast în bronhii) se determină sediul, forma, dimensiunile, extinderea și tipul anatomic al ectazelor.

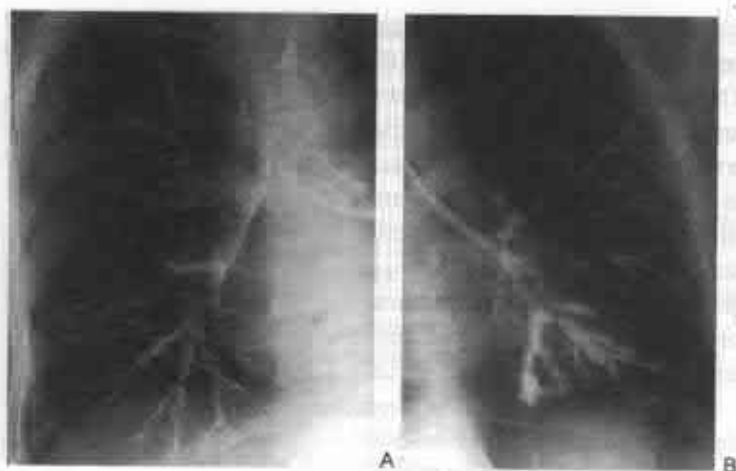
*Bronhoscopia* nu doar contribuie la stabilirea diagnosticului, dar poate avea și efect curativ. Bronhoscopia se efectuează în perioada de remisie și neapărat în doi timpi, pentru fiecare pulmon în parte. Contraindicații sunt: hemoptiziile recente, febra, cantitatea mare de spută, disfuncția ventilatorie avansată. Bronhoscopia determină bronșită purulentă, obstrucție bronșică. Cu ajutorul ei se determină locul hemoptiziilor și se aspiră secrețiile bronșice pentru examenul de laborator.



*Fig. 9.2*  
Bronhografia arată ampularea sacciformă a bronhiilor (în "ciorchine de strugure") segmentelor linguale și lobului inferior stâng.

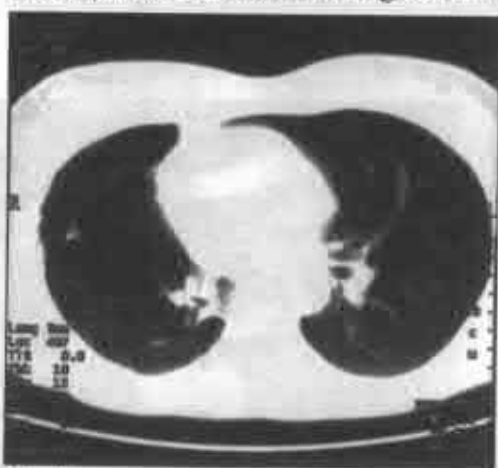


*Fig. 9.3*  
Tomografie computerizată.  
Stare după lobectomie inferioară stângă (deplasarea mediastinului, micșorarea hemitoracelui). Pe stânga în segmentele restante multiple formațiuni cavitare polimorfe (bronșiectazii) pe fond de accentuare a desenului pulmonar. Pe dreapta de asemenea multiple cavități mici.



*Fig. 9.4*  
Bronhografia arată  
bronșită cronică  
generalizată și  
bronșiectazii dobândite  
în segmentele bazale pe  
stânga (B) - condensarea  
și deformarea tubulară a  
bronhiilor segmentare și  
subsegmentare. Semne  
de candidomicoză în tra-  
hee și bronhiile principale  
- "aspect de carosabil" (A).

*Tomografia computerizată* de înaltă rezoluție (HRCT) reprezintă metoda imagistică cea mai bună pentru depistarea (sensibilitatea circa 97%) și evaluarea întinderii procesului bronșiectatic. Se atestă semnul "inelului cu pecete" (bronhia mult mai largă față de artera adiacentă), îngroșarea pereților bronșici, bronhii dilatate (cilindric, sacular, varicos), conglomerate de hipertransparențe circumscrise (eventual cu nivele hidroaerice), dispariția ramificării bronșice normale cu vizualizarea bronhiilor dilatate subpleural, capturarea aerului (creșterea mozaicității la examenul în expir) prin afectarea căilor aeriene mici, aspectul de "copac înmugurit" (secrețiile din interiorul bronșiolelor periferice mici apar sub forma de opacități mici în V sau Y), pierderea de volum (mică, segmentară sau lobară). HRCT practic a substituit bronhografia în diagnosticarea bronșiectaziilor.



*Fig. 9.5*  
Tomografie computerizată.  
Bilateral arborele bronșic deformat, cu dilatări.

*Scintigrafia* pulmonară arată răspândirea procesului patologic.

La *spirografie* uneori nu se determină modificări. Periodic se depistează disfuncții ventilatorii de tip obstructiv cu creșterea aerului rezidual, reducerea schimbului alveolocapilar și apariția hipoxemiei. Poate apărea hipoxemia arterială mică comparativ cu tulburările ventilatorii severe ce se datorează, probabil, apariției șuntului sanguin bronhopulmonar (anastomoze arterio-arteriale la nivelul bronșiectaziilor). Uneori insuficiența ventilatorie poate fi de tip restrictiv sau mixt.

## Diagnostic diferențial

Diagnosticul diferențial se face cu bronșita cronică purulentă (lipsa sputei caracteristice, tabloul tomografic), supurațiile parenchimatose, tuberculoza pulmonară.

Este important a diferenția bronșiectaziile primitive (cu debut la adulți) de cele secundare (posttuberculoase sau în urma pneumoniilor cu stafilococi, cu anaerobi etc.), sau în cazul obstrucțiilor bronșice focale (corpi străini, tumori).

## Evoluție

Evoluția în mare măsură depinde de etiologie, localizare, răspândire, complicații, eficacitatea tratamentului și este îndelungată, lent progresivă. Ea poate fi latentă, cronic undulantă (cu agravare prin cronicizare și evoluție spre insuficiență respiratorie, cord pulmonar), cu recuperare prin metode chirurgicale de tratament.

## Complicații

Complicațiile principale sunt insuficiența respiratorie progresivă, cordul pulmonar cronic, bronșita cronică obstructivă, hemoptizia (în 50% cazuri), abcesele peribronșiectatice, pneumopatiile acute, amiloidoza viscerală. Mai rar se observă pioscleroza pulmonară, abcesele cerebrale metastatice, sepsisul. Complicație relativ frecventă este suprainfecția fungică sau bacteriană (micobacterii netuberculoase, *P.aeruginosa*). La fel ca și în mucoviscidoză *P.aeruginosa* este practic imposibil de eradicat.

## Tratament

Tratamentul vizează diminuarea simptomelor și prevenirea complicațiilor.

Se vor depista și corecta factorii predispozanți prin administrarea de gama-globuline, evacuarea corpului străin sau tumorii, controlul aspirației cronice, tratamentul infecției în sinusurile paranazale sau gingivale.

Tratamentul puseului de acutizare prevede administrarea antibioticelor (selectarea în funcție de rezultatele bacterioscopiei și sputoculturii), fizioterapie (drenaj postural, percusia toracelui) și bronhodilatatoare administrate inhalator. În absența testelor bacteriologice (sau rezultat negativ) se indică pentru 10-14 zile un tratament empiric *per os* cu amoxicilină sau amoxicilină/clavulanat (500 mg la fiecare 8 ore), ampicilină (250-500 mg la fiecare 5 ore) sau tetraciclină, trimetoprim/sulfametoxazol (160/800 mg x 2 ori/zi). În caz de spută fetidă se indică metronidazolul.

Uneori se aplică antibioticoterapia preventivă sau supresivă - la pacienții nespitalizați cu spută purulentă copioasă. Mai des se folosesc macrolidicele (azitromicina 500 mg x 3 ori/săptămână, eritromicina 500 mg x 2 ori/zi), amoxicilina în doze mari (3 g/zi) sau cure alternante de antibiotice, enumerate la tratamentul puseului acut, pentru un timp mai îndelungat (2-4 săptămâni).

**Bronhoscopia** poate fi necesară pentru evaluarea hemoptiziei, evacuarea secrețiilor, excluderea obstrucției (prin tumoare sau corp străin).

Hemoptizia masivă se poate rezolva prin embolizarea ramurilor arterelor bronșice sau chirurgical. Alte indicații pentru tratamentul chirurgical sunt ineficacitatea tratamentului medicamentos, liza purulentă a țesutului pulmonar, leziunea locală izolată a unui lob.

Anteoperator se va stabili topografia exactă și se va confirma afectarea unilaterală; se va aprecia volumul pulmonar restant postoperator și se va confirma ineficiența tratamentului corect timp de 12 luni.

Insuficiența cardiacă avansată reprezintă o contraindicație pentru operație. Intervențiile chirurgicale practicate sunt lobectomia, segmentectomia, și, foarte rar, pneumonectomia cu rezultate satisfăcătoare în 70-80% cazuri.

### **Profilaxie**

Profilaxia se realizează prin:

- vaccinare la copii (rujeolă, pertussis, BCG, antigripale);
- tratament corect și la timp al tuturor afecțiunilor pulmonare;
- evitarea expunerii îndelungate la frig.

### **Prognostic**

Este în funcție de localizare, răspândire, caracterul unilateral al bronșiectazelor, lipsa obstrucțiilor focale (corp străin, tumoare), de măsurile terapeutice administrate.

Prognosticul este rezervat în cazul defectelor congenitale.

# *Capitolul X* **B**RONȘITA ACUTĂ

Bronșita acută este o inflamație acută a arborelui traheobronșic cu debut recent și de durată scurtă, ce evoluează spre însănătoșire cu restabilirea completă a funcției bronșice. Clinic se manifestă printr-un sindrom bronșitic acut și lipsa modificărilor radiologice.

## **Epidemiologie**

Bronșita acută este una dintre cele mai frecvente patologii ale căilor respiratorii și constituie 1/3 din toate maladiile aparatului respirator. De obicei, urmează după o infecție acută a căilor respiratorii superioare.



## Etiologie

Traheobronșita acută are trei cauze principale: virală, bacteriană și chimică.

Bronșita chimică în urma expunerii incidentale sau profesionale la pulberi (de origine minerală sau vegetală), aerosoli (de acizi, amoniac, solvenți organici, clor *etc.*) sau fum (de tutun *etc.*) este mai curând cronică și doar rareori se produce o traheobronșită acută. Astfel că bronșita acută cel mai adesea este de origine infecțioasă.

În majoritatea cazurilor de bronșită acută la persoanele anterior sănătoase agentul cauzal este un virus. Peste 150 de virusuri pot produce bronșită acută, însă cele mai frecvente sunt virusurile, care produc afectarea predominant a căilor respiratorii inferioare: virusurile gripale A și B, virusul paragripal 3, virusul respirator sințitial (în special, la copii). Dintre virusurile, care afectează predominant căile respiratorii superioare, provoacă traheobronșite coronavirusurile, adenovirusurile și rinovirusurile.

Se consideră că traheobronșitele produse de *Mycoplasma pneumoniae*, clamidii și *Bordetella pertussis* constituie 10-15% din bronșitele acute, în special, la tineri, însă confirmarea factorului etiologic în practică este foarte dificilă. *Bordetella pertussis* la adultul imunizat produce doar o bronșită acută cu tuse și expectorație și nu tusea convulsivă, astfel că nu există manifestări clinice specifice pentru această etiologie a bronșitei. Suspectarea și tratamentul *Bordetella pertussis* se indică doar în cazurile cu probabilitatea înaltă a acestui germene: tusea acută cu durata peste 6 săptămâni, contactul cu pacienții cu tuse convulsivă sau erupții de tuse convulsivă în comunitate. Confirmarea se face prin însămânțări sau reacția de polimerizare în lanț. Antibiototerapia are ca scop principal diminuarea răspândirii germeului deoarece a fost demonstrat că tratamentul nu influențează evoluția tusei în cazul când tratamentul antimicrobian începe după 7-10 zile de la debutul bolii.

Factori predispozanți pentru bronșită sunt suprarăceala, extenuarea fizică, aerul poluat, alimentația proastă. Contribuie la recurențe infecțioase frecvente sinuzitele, iar la copii amigdalitele și adenoizii.

## Patogenie și patomorfologie

Hiperemia mucoasei bronșice cu denudarea epitelului, edem, infiltrație leucocitară a submucoasei și formarea exsudatului seros sau seropurulent - toate sunt consecințe ale inflamației induse de către agentul cauzal.

Funcțiile de apărare bronșică alterate pot conduce la colonizare bacteriană a bronhiilor cu extinderea procesului inflamator, acumularea toxinelor celulare și formarea de exsudat mucopurulent.

Pot apărea fenomene de obstrucție a căilor respiratorii prin edem al peretelui bronșic, prin reținerea secretului și uneori prin spasm al musculaturii bronșice.

Din cele șase forme anatomopatologice de traheobronșită acută - catarală, ulcerativă, hemoragică, pseudomembranoasă, putridă și capilară - prima este cea mai frecventă.

### Tablou clinic

Simptomul de bază este *tusea*. Seacă în faza inițială (prodromală, de cruditate, uscată) a bolii tusea evoluează în umedă cu expectorație mucoasă (bronșite virale) sau mucopurulentă (bronșite bacteriene) în faza a doua (umedă, de coacțiune) a bronșitei. Tusea apare deoarece din inflamația mucoasei traheii și bronhiilor se irită receptorii tusigeni. Deseori este precedată la câteva zile de manifestările rinitei și/sau faringitei.

Pot apărea dureri în torace, care sunt localizate retrosternal ("arsură substernală"), se agravează la tuse și mișcări respiratorii ample. Apar din inflamația peretelui traheal cu impulsuri aferente excesive vagale. De fapt, bronșita fără traheită nu se întâlnește, de aceea termenul traheobronșită este preferabil.

Dispneea este rară și apare sau din obstrucție de căi aeriene superioare (cu stridor inspirator, răgușeală, tuse lătrătoare) - laringită acută, epiglotită - sau din obstrucția bronșică difuză (bronșita astmatiformă, bronșiolita acută).

Cefaleea, astenia și subfebrilitatea sunt cele mai frecvente simptome extra-respiratorii. Numai rareori febra poate depăși 38°C timp de câteva (3-5) zile în cazurile necomplicate de bronșită, apoi cedează, în timp ce tusea poate persista câteva săptămâni. Febra persistentă mărturisește complicarea cu pneumonie.

Manifestările obiective sunt modeste, totuși, la auscultație în afectarea bronhiilor mari și medii se percep respirația aspră și raluri ronflante, iar la afectarea bronhiilor mici - respirație aspră, raluri ronflante, sibilante, raluri buloase mici *nesonore*. Este caracteristică modificarea lor după tuse.

În alte organe modificările lipsesc.

Un tablou clinic special este cel de *bronșiolită acută*, care se datorează afectării difuze a *căilor aeriene mici*, de obicei, de origine virală (virusul sințtial, virusul paragripal) cu interesarea insulară a alveolelor vecine.

Se manifestă prin febră înaltă - peste 38°C, dispnee marcată (cu tahipnee până la 40/min), cianoză, tuse chinuitoare seacă sau cu spută mucoasă moderată, dureri în cutia toracică din suprasolicitarea mușchilor în tuse.

Obiectiv se atestă cianoza, respirația frecventă și superficială cu implicarea mușchilor respiratori auxiliari și cu toracele fixat în poziție inspiratorie. Percutor în regiunile periferice se detectează o hipersonoritate, iar la auscultație murmur vezicular diminuat, raluri multiple *nesonore* buloase mici (crepitante).

## Explorări paraclinice

Examenul radiologic rămâne normal. Este indicat doar în cazurile suspecte de pneumonie (febră sau alte manifestări de infecție mai îndelungate, junghi toracic, dispnee marcată, neutrofilie cu deviere spre stânga a formulei leucocitare, manifestările fizice ale sindromului de indurație pulmonară).

Hemograma demonstrează, de obicei, o leucocitoză ușoară cu neutrofilie, dar fără deviere semnificativă spre stânga.

Examenul sputei (bacterioscopia în colorația Gram și însămânțarea) nu se efectuează decât în cazurile cu evoluție gravă, care nu cedează la antibiotice sau în circumstanțe deosebite (spre exemplu, imunosupresia).

Diagnosticul etiologiei virale, clamidiale sau micoplasmice a bronșitei prin metode serologice sau de cultivare nu se face în practică. În cursul epidemiilor gripale diagnosticul se pune cu probabilitatea de 70% doar în baza datelor epidemiologice.

## Diagnostic diferențial

*Diagnosticul diferențial include:*

- pneumoniile virale sau bacteriene;
- bronșitele acute în boli infecțioase (rujeolă, varicelă, mononucleoză infecțioasă etc.);
- corpii străini intrabronșici;
- acutizările bronșitei cronice.

În *pneumoniile virale* sau *bacteriene* febra este mai înaltă, starea generală alterată mai grav, poate fi prezent junghiul toracic. Pneumonia atipică cu *Mycoplasma pneumoniae* pune probleme speciale în plan de diagnostic diferențial, întrucât tabloul de bronșită acută este predominant.

Debutul este insidios cu febră, tuse iritativă, mialgii, cefalee pronunțată. Examenul fizic este nesemnificativ în comparație cu modificările radiologice.

Radiografia pulmonară evidențiază: accentuarea desenului interstițial (inițial); infiltrat bronhopneumonic în lobii inferiori; adenopatie hilară uni- sau bilaterală; revărsat pleural minim (în 25% cazuri); se pot vizualiza și eventualele complicații pulmonare: pneumotorace, abces pulmonar.

Spre deosebire de acutizările bronșitei cronice, bronșita acută apare la pacienții fără simptome de obstrucție bronșică cronică, este autolimitantă, are o durată mai scurtă și etiologie diferită (cel mai adesea este de origine virală, în timp ce de acutizările bronșitei cronice sunt responsabile *Haemophilus influenzae*, *Streptococcus pneumoniae*, *Moraxella catarrhalis*).

## Evoluție, prognostic, complicații

Evoluția traheobronșitei acute este benignă, cu vindecare în 7-10 zile.

Evoluția poate fi severă la vârstnici, tarați.

Complicațiile sunt rare și constau în cronicizare, bronhopneumonie, sinuzite, bronșiolită. Bronșiolita acută (complicație de temut, uneori conducând la deces) este mai severă la adult decât la copii, durează 5-6 săptămâni.

La mulți bolnavi după episodul de bronșită acută poate rămânea o hiperreactivitate bronșică difuză. Persistența acesteia după 2-3 luni de la vindecarea bronșitei acute poate semnifica debutul unei bronhopatii cronice obstructive sau al unui astm bronșic.

## Tratamentul bronșitei acute

De obicei, pacienții cu bronșită acută se tratează la domiciliu cu remedii generale: antiinflamatorii, vitamine, consum sporit de lichide (se consideră că hidratarea contribuie la lichefierea sputei și facilitează expectorația).

Se încurajează regimul la pat. Se evită iritanții (fumul de țigară, praful). Antihistaminicele se indică mai rar decât în rinoreea izolată, deoarece sporesc vâscozitatea secrețiilor bronșice.

Tratamentul în staționar este indicat la tarați, vârstnici și la pacienții cu bronșiolită acută.

În cazurile cu obstrucție bronșică pronunțată (raluri sibilante, VEMS scăzută) se indică bronhodilatatoarele: *beta*<sub>2</sub>-agoniști sau teofiline.

În lipsa febrei la maturii fără patologie asociată **tratamentul cu antibiotice nu este indicat.**

La tarați (diabet zaharat, ciroză, insuficiență cardiacă congestivă) tratamentul se face empiric cu ampicilină, amoxicilină sau doxiciclină, deoarece bronșitele acute la acești bolnavi adesea sunt produse de *Haemophilus influenzae*.

Suspiciunea clinică sau în baza datelor epidemiologice de implicare a micoplasmei argumentează administrarea doxiciclinei sau a macrolidicelor.

### Scheme posibile:

amoxicilină *per os* 750 mg x 2 ori/zi sau 500 mg x 3 ori/zi timp de 5 zile  
sau

cefactor *per os* 500 mg x 3 ori/zi timp de 5 zile  
sau

doxiciclină *per os* 200 mg prima zi apoi câte 100 mg/zi timp de 4 zile  
(contraindicată la copii și la gravide)

*sau*

amoxicilină/clavulanat *per os* 500/125 mg x 3 ori/zi timp de 5 zile

*sau*

eritromicină *per os* 500 mg x 4 ori/zi timp de 10-14 zile

*sau*

roxitromicină *per os* 150 mg x 2 ori/zi timp de 10-14 zile

(pentru pacienții cu intoleranță gastrointestinală a eritromicinei)

**Profilaxia** prevede vaccinarea antigripală la indivizii cu risc sporit, sanarea focarelor de infecție cronică, înlăturarea factorilor iritativi ocupaționali, evitarea fumatului.

*Capitolul XI*

**B**RONȘITA CRONICĂ,  
EMFIZEMUL PULMONAR,  
BRONHOPNEUMOPATIA CRONICĂ  
OBSTRUCTIVĂ

Bronșita cronică și emfizemul pulmonar sunt două procese, care se disting sub aspect morfologic și patofiziologic, dar care cel mai frecvent sunt prezente împreună la pacienții cu obstrucție cronică a căilor aeriene. Evidențierea formelor "pure" de emfizem și a formelor "pure" de bronșită cronică este comodă în plan instructiv, însă cel mai adesea intricarea celor două leziuni la același pacient realizează un tablou clinic și fiziopatologic complex, denumit *bronhopneumopatie cronică obstructivă* (BPCO).

## BRONȘITA CRONICĂ

### ( Definiție )

Bronșita cronică este starea produsă de acțiunea îndelungată a unor excitanți nespecifici asupra arborelui bronșic, caracterizată prin hipersecreție de mucus la nivel traheobronșic și alterări structurale ale bronhiilor, care se manifestă clinic prin tuse cu expectorație cel puțin 3 luni pe an, mai mult de 2 ani consecutiv (cu condiția, că au fost excluse alte cauze de tuse productivă ca tuberculoza pulmonară, bronșiectaziile, astmul, cancerul *etc.*).

### ( Epidemiologie )

Prevalența bronșitei cronice este greu de apreciat întrucât mulți pacienți nu iau în considerare simptomele (chiar în stadiul de dispnee).

Statisticile OMS apreciază că aproape 20% dintre bărbații adulți și peste 5% dintre femei ar suferi de bronșită cronică. Odată cu creșterea consumului de țigări la femei morbiditatea prin bronșită se află în creștere. Prevalența crește după vârsta de 40 ani, iar mortalitatea ar reprezenta 3-7% din totalul cauzelor de deces.

Afecțiunea este mai răspândită în zonele industrializate cu poluare atmosferică. Toate formele de bronșită cronică sunt strâns asociate cu fumatul. Astfel, o foarte mare parte din fumători, în special cei cu vârsta de peste 45 ani, corespund criteriilor de diagnostic ale bronșitei cronice simple.

### ( Etiologia bronșitei cronice )

Etiologia bronșitei cronice este multifactorială: fumatul, poluarea atmosferică, factori ocupaționali, infecții respiratorii, factori familiali, factori genetici.

*Fumatul* este factorul cel mai frecvent corelat cu apariția bolilor obstructive respiratorii. Morbiditatea și mortalitatea corelează direct cu vechimea și cu intensitatea (numărul de țigări consumate zilnic) fumatului.

Fumul de tutun induce modificări ale aparatului respirator prin:

- alterarea (inhibarea) mișcărilor cililor epitelului respirator;
- inhibarea funcțiilor macrofagelor alveolare;
- hipertrofia și hiperplazia glandelor mucosecretoare;
- stimularea receptorilor de iritație vagală din submucoasă, conducând la o hiperreactivitate bronșică, la spasm al mușchilor netezi bronșici;
- eliberarea enzimelor proteolitice din macrofagele alveolare și din neutrofilele din pereții căilor aeriene mici și țesutul alveolar și prin inactivarea antiproteazelor. Astfel fumul de tutun induce în căile aeriene distale o stare fiziopatologică asemănătoare cu defectul genetic de antiproteaze ( $\alpha_1$ -antitripsină).



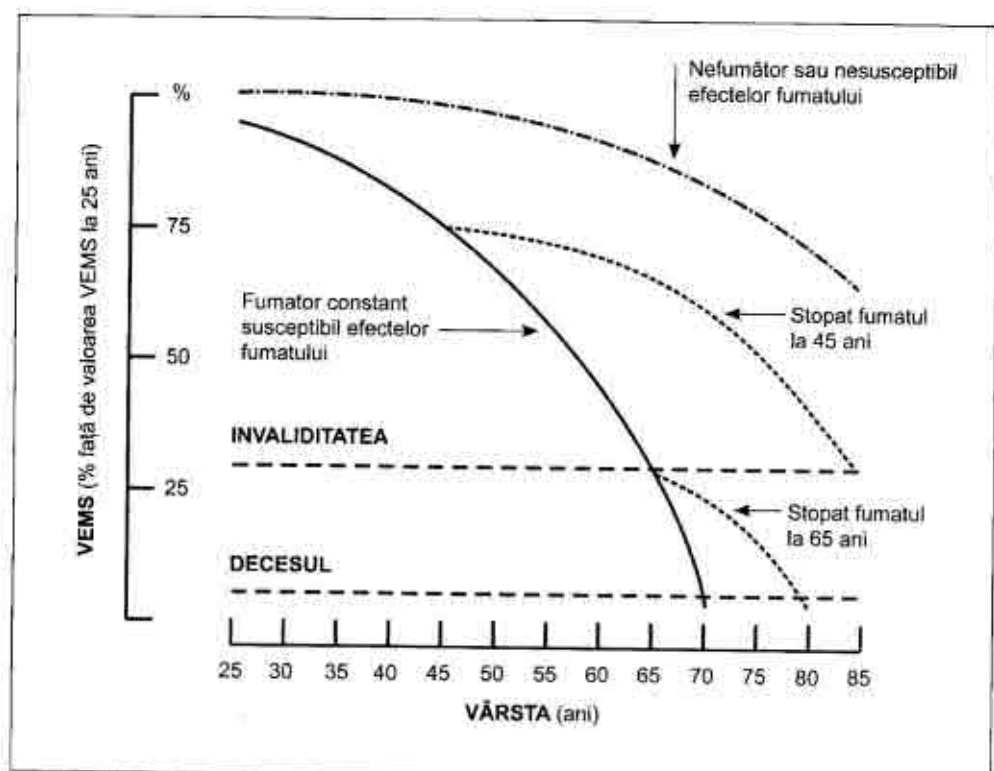


Fig. 11.1  
Impactul fumatului asupra permeabilității bronșice.

Toate aceste efecte determină instalarea treptată a sindromului obstructiv. Astfel că, dacă la un adult sănătos VEMS-ul scade anual cu  $20-25 \text{ ml}$ , ajungând după vârsta de 60 ani la  $3000 \text{ ml/sec}$ , atunci la fumători scăderea VEMS-ului atinge  $25-35 \text{ ml/an}$  (la fumătorii de vârstă tânără - chiar  $40-45 \text{ ml/an}$ ). La fumătorii, la care deja s-a depistat bronșita cronică, scăderea VEMS-ului constituie  $40-75 \text{ ml/an}$  (figura 11.1).

Se observă o incidență crescută a bolilor respiratorii obstructive în regiunile urbanizate, puternic industrializate, ceea ce susține rolul factorilor iritanți din *atmosfera poluată* (bioxid de sulf, carbon, ozon etc). Expunerile la umiditate sporită, ceața, variațiile mari ale temperaturii atmosferice pot cauza acutizări ale bronșitei cronice.

Iritanții bronșici se pot prezenta și în calitate de *factori ocupaționali* (praf de metal, praf organic și neorganic, gaze toxice etc).

*Infecțiile bronhopulmonare* pot fi, uneori, factor precipitant pentru declanșarea bronșitei cronice, cel mai adesea însă ele agravează evoluția bronșitei cronice inițiată de alți factori.

Etiologia infecțiilor acute la bolnavii cu bronșită cronică este de cele mai multe ori mixtă: inițial virală, apoi bacteriană, eventual micoplasmică. Dintre bacterii cel mai frecvent produc infecții bronșice *Haemophilus influenzae*, pneumococul, *Branhamella catarrhalis*. Modificarea cililor mucoasei bronșice și sporirea cantității de mucus acid favorizează proliferarea bacteriilor.

La început infecțiile se manifestă prin episoade acute cu febră, tuse cu expectorație mucopurulentă/purulentă, apoi infecția tinde să cronicizeze.

Se consideră că unele pneumopatii virale severe suportate în primii ani de viață pot cauza ulterior hiperreactivitate bronșică și obstrucție cronică la nivelul căilor aeriene mici.

La fumători se agravează obstrucția căilor aeriene mici cu ocazia infecțiilor respiratorii virale, chiar minime.

Studii pe gemenii monoziagoți au arătat existența unei predispoziții genetice pentru dezvoltarea bronșitei cronice.

La majoritatea bolnavilor cu bronșită cronică etiologia este multifactorială. Asocierea fumatului la oricare din ceilalți factori agravează evoluția sindromului obstructiv.

## ( Patogenie )

Prin acțiunea factorilor etiologici menționați mai sus are loc hiperplazia celulelor caliciforme, (și a celor din glandele mucosecretoare ale stratului submucos) cu hipersecreția mucusului. Se modifică componența mucusului și vâscozitatea lui, reacția devine acidă. Apare deficitul de fermenți (lizocimă, lactoferină). În atare condiții se alterează funcția de drenaj, ceea ce contribuie la activarea infecției în bronhii.

Rezistența locală a macroorganismului sub acțiunea diferitor factori se modifică: scade activitatea macrofagelor alveolare, în debut crește cantitatea de IgA în secretul bronșic, care în formele avansate este înlocuită prin scăderea concentrației de IgA. Infecția bacteriană inițial se suprapune episodic, mai apoi devine persistentă.

Una din manifestările cele mai nefavorabile în evoluția bronșitei cronice este dezvoltarea sindromului obstructiv. La instalarea obstrucției bronșice contribuie:

- îngroșarea mucoasei și submucoasei prin hiperplazia epitelului, edem și infiltrație inflamatorie;
- fibrozarea pereților bronșici;
- micșorarea acțiunii surfactantului în bronhiile mici;
- hipersecreția mucusului;
- bronhospasmul;
- hipertrofia musculaturii netede;
- dezvoltarea emfizemului (centrolobular).

Componenta potențial reversibilă a obstrucției este cea apărută din hipersecreție, infiltrație inflamatorie, bronhospasm. Obstrucția ireversibilă este cauzată de distrucția proteolitică a țesutului elastic pulmonar cu dezvoltarea fibrozei, emfizemului, a deformației și obliterației bronhiilor. Spre deosebire de pacienții cu astm bronșic, în bronșita cronică predomină obstrucția ireversibilă.

Obstrucția bronșioloanelor poate reduce substanțial fluxul expirator din deplasarea periferică a punctului de presiuni egale cu "încarcerarea" aerului în alveole, extensia spațiilor alveolare și distrucția de septe alveolare - evoluția spre emfizem. Distrucția de septuri alveolare este limitată în principal la nivelul bronșioloanelor respiratorii și a canalelor alveolare (emfizem centrolobular) cu relativ puține leziuni la periferia acinului, care conține mai ales vase. Astfel că la periferia acinului are loc hipoventilația alveolelor, care și-au păstrat perfuzia capilară intactă ("efect de șunt"). În final apare alterarea severă a gazelor arteriale cu valori ale  $\text{PaCO}_2$  permanent crescute (între 40 și 50 mm Hg).

Hipoxemia stimulează eritropoieza și produce vasoconstricție pulmonară. Hipertensiunea pulmonară condiționează suprasolicitarea ventriculului drept cu dezvoltarea cordului pulmonar cronic (hipertrofie, ulterior și dilatație).

### Morfopatologie

Hiperplazia și hipertrofia glandelor mucosecretoare din submucoasa bronșică este prezentă în toate cazurile. Crește numărul celulelor caliciforme (cu scăderea consecutivă a numărului de celule ciliate) de-a lungul mucoasei bronhiilor mari (cartilajinoase), iar în bronșiole se produce o "metaplazie caliciformă" (raportul normal de celule caliciforme către celulele ciliate de 1:5 crește până la 1:1).

În căile aeriene mici se mai observă edem și celule inflamatorii în mucoasă și în submucoasă, fibroză peribronșică, dopuri mucoase intraluminale, hipertrofia mușchilor netezi, emfizemul pulmonar centrolobular sau panacinar, înlocuirea epiteliului ciliat cu epiteliu plat.

### (Clasificarea bronșitei cronice)

Sunt evidențiate mai multe subtipuri de bronșită cronică.

*Bronșita cronică simplă* descrie starea caracterizată de producerea unei spute mucoide la un pacient fără hiperreactivitate bronșică.

*Bronșita cronică mucopurulentă* este caracterizată prin recurențe de spută mucopurulentă sau purulentă (de cele mai multe ori în asociere cu infecții respiratorii acute suprapuse) în absența unui proces supurativ localizat, precum bronșiectazia.

Formele de bronșită cronică, care evoluează cu creșterea rezistenței la fluxul de aer (obstrucția căilor aeriene din afectarea bronșioloanelor sub 2 mm - "boala bronhiilor mici"), sunt definite ca *bronșită cronică obstructivă*.

## ( Tablou clinic )

Debutul, de obicei, este lent: pe parcursul mai multor ani pacientul prezintă perioade de tuse productivă după răcelile banale din perioada de iarnă. Durata și severitatea tusei crește în permanență de la an la an până nu sunt satisfăcute criteriile de bronșită cronică: tuse cu spută prezentă timp de 3 luni pe an, mai mult de 2 ani consecutiv.

În debut tusea este matinală cu expectorații mucoase, apoi ea este prezentă și pe parcursul zilei și seara. Sputa devine mucopurulentă sau purulentă în cantități mai mari. În general tusea nu corelează cu gravitatea defectului funcțional.

La afectarea bronhiilor mici survine sindromul obstructiv, care evoluează mult timp subclinic și poate fi depistat doar prin explorări funcționale. Expirația devine activă și apare dispneea de tip expirator. Dispneea expiratorie poate fi ușoară (doar la efort fizic), apoi mai severă, permanentă, în repaos.

Manifestările clinice mai sunt influențate și de nivelul afectării arborelui bronșic. La afectarea bronhiilor mari predomină tusea cu spută mucoasă. Semnele obiective lipsesc. Testele ventilatorii uzuale sunt normale.

La afectarea bronhiilor medii tusea este predominant cu spută mucopurulentă. La examenul fizic se depistează respirația aspră, raluri ronflante. Testele ventilatorii rămân normale.

La afectarea bronhiilor mici la sindromul bronșitic se asociază sindromul obstructiv. Tusea poate fi productivă (cu spută mucopurulentă săracă), sau mai curând seacă. Însă predomină dispneea expiratorie. Auscultația atestă respirație aspră, raluri ronflante și sibilante diseminate în ambele arii pulmonare. Ralurile sunt prezente atât în inspir, cât și în expir. În caz de hipersecreție bronșică sunt prezente ralurile umede. Probele funcționale arată diferit grad de disfuncție ventilatorie de tip obstructiv, iar la asocierea pneumofibrozei disfuncția ventilatorie este de tip mixt.

Exacerbarea bronșitei cronice poate produce sindrom infecțios - febră, mialgii, astenie, transpirații nocturne, fatigabilitate *etc.*

Hipertrofia ventriculului drept poate produce pulsație epigastrică în apropierea xifoidului (semnul Harzer). Insuficiența ventriculară dreaptă este tradusă prin turgescența jugularelor, galopul diastolic și de suflul holosistolic din insuficiența tricuspidiană (ambele se accentuează în inspir), de creșterea cianozei și de apariția edemelor periferice.

## ( Explorări paraclinice )

*Examenul sputei* (citologic și bacteriologic) nu se efectuează de rutină. Este indicat pentru diagnosticul diferențial cu abcesul pulmonar, tuberculoza, cancerul bronhopulmonar. Hemograma în acutizări poate demonstra leucocitoză cu neutrofilie, VSH crescută, poliglobulie la fumători sau în cadrul insuficienței respiratorii cronice.

*Examenul radiologic* este normal la majoritatea pacienților. În bronșita cronică de lungă durată modificările radiologice constau în schimbări difuze peribronhiale (reacție a vaselor limfatice și sanguine). Se constată opacități lineare plecând din hil spre regiunile periferice pulmonare, deformarea desenului pulmonar la diferite niveluri. Uneori se poate constata întărirea desenului pulmonar din schimbările peribronșice (de obicei, în regiunile inferioare). Alte modificări sunt cele produse de emfizemul pulmonar și cele din cordul pulmonar cronic. Examenul radiologic este util pentru excluderea unor alte afecțiuni pulmonare asociate bronșitei cronice sau care clinic se manifestă cu sindrom bronșitic.

*Explorările funcționale respiratorii* sunt extrem de utile pentru confirmarea diagnosticului, pentru aprecierea formei evolutive și severității bolii.

*Debitele maximale* expiratorii sunt folosite pentru a aprecia permeabilitatea bronșică. Indicele Tiffeneau ( $VEMS/CV \times 100$ ) este relativ sensibil în bronșitele cu o evoluție ușoară, în timp ce în cazurile cu evoluție moderată și gravă tulburarea permeabilității căilor respiratorii este mai bine reflectată de VEMS. La etapele timpurii ale obstrucției care începe cu căile respiratorii mici indicele Tiffeneau poate fi normal; singura modificare patologică fiind scăderea  $DEM_{25-75\%}$  și modificarea porțiunii terminale a expirației pe bucla debit-volum.

Prin *body-pletismografie* se poate diagnostica obstrucția asimptomatică în căile aeriene mici și neuniformitatea ventilației alveolare la etapa când spirograma nu este încă modificată.

*Debitul expirator de vârf* (PEF - *peak expiratory flow*) la fel poate fi redus în urma obstrucției bronșice, însă, spre deosebire de astm, cu o variabilitate zilnică minimală (sub 10 %).

*Testul bronhodilatator* este indicat pentru a exclude astmul bronșic. VEMS sau PEF inițiale se compară cu valorile obținute la 20 minute după administrarea salbutamolului sau fenoterolului și la 30 minute de la administrarea bromurii de ipratropium sau a combinației lor. Creșterea valorilor VEMS sau PEF cu peste 15% pledează pentru reversibilitatea obstrucției.

*Factorul de transfer al gazelor* (capacitatea de difuziune,  $D_{CO}$ ) rămâne normal sau ușor redus. Scăderea marcată traduce coexistența unui emfizem important.

*Gazometric* în cazurile avansate se determină *hipoxemie* (scăderea presiunii parțiale a oxigenului în sângele arterial sistemic -  $PaO_2$ ) și *hipercapnie* (creșterea  $PaCO_2$ ). Determinarea prealabilă a saturației cu oxigen ( $SaO_2$ ) prin puls-oximetrie permite evitarea puncției arteriale în cazurile neindicate - gazometria se face doar în situația când  $SaO_2$  este sub 92%.

*Bronhoscopia*. Permite examinarea arborelui respirator până la nivelul bronhiilor subsegmentare cu obținerea de biopsii, efectuarea de periaj citologic, recoltări pentru examen bacteriologic și citologic, lavaj bronhoalveolar. Este indicată la bolnavii cu hemoptizie și cu modificări neconcludente ale parenchimului pulmonar din cauza asocierii frecvente dintre bronșita cronică și cancerul bronhopulmonar.

## ( Complicații ale bronșitei cronice )

Complicații ale bronșitei cronice sunt emfizemul pulmonar centroacinar (centrolobular), pneumoscleroza, bronșiectaziile, insuficiența respiratorie cronică, encefalopatia hipoxică, poliglobulia secundară, cordul pulmonar cronic.

## ( Diagnostic diferențial )

Diagnosticul diferențial al bronșitei cronice (tabelul II.1) se face cu două categorii de boli: afecțiuni care produc tuse cu expectorație și boli asociate cu dispnee.

## ( Tratamentul bronșitei cronice )

Tratamentul bronșitei cronice vizează:

- înlăturarea factorului etiologic;
- tratamentul antibacterian în acutizarea infecțioasă a bronșitei;
- dezobstrucția bronșică;
- ameliorarea dezechilibrului gazelor sanguine și acidobazic.

Spitalizarea este indicată în caz de: 1) acutizare însoțită de febră, expectorații abundente; 2) sindrom obstructiv pronunțat; 3) complicații.

Înlăturarea factorului etiologic presupune:

- a) încetarea fumatului;
- b) excluderea acțiunii factorilor nocivi profesionali;
- c) eradicarea focarelor de infecție;
- d) evitarea factorilor meteorologici nefavorabili.

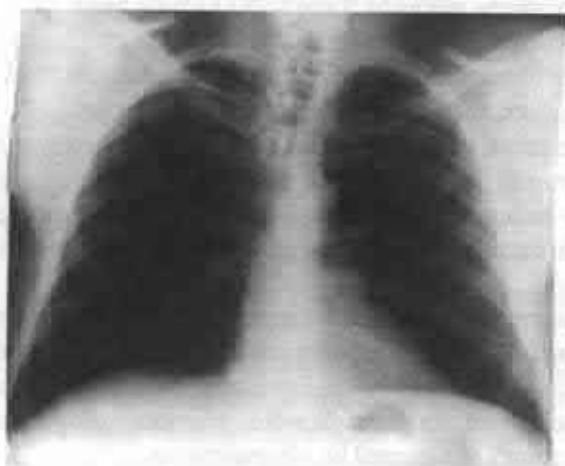

Fig. 11.2  
Radiografia toracelui la un pacient cu  
bronșită cronică.



## DIAGNOSTICUL DIFERENȚIAL ÎN BRONȘITA CRONICĂ

**Boli care produc tuse cu expectorație**

Bronșiectazii  
 Tumori bronhopulmonare primare maligne  
 Fibroză chistică  
 Bronhopneumonii  
 Sinuzită cronică  
 Abces pulmonar cronic  
 Tuberculoză pulmonară

**Boli care produc dispnee**

Astm bronșic  
 Insuficiență cardiacă stângă cu bronșită cronică suprapusă  
 Emfizem pulmonar panacinar  
 Sindromul obstructiv în colagenoze  
 Sindromul obstructiv în micozele pulmonare

**Tratamentul antibacterian**

Tratamentul infecției bronșice trebuie făcut imediat ce sputa devine gălbuie ori verzuie, vâscoasă și crește în cantitate. De obicei, este suficientă administrarea *per os* a doxiciclinei, ω-3-trimoxazolului sau a ampicilinei timp de 7-10 zile. În acest răstimp sputa recapătă caracterul mucoid. *100 mg/ml x 2 x 2 + trimetoprim*

Deoarece majoritatea absolută a infecțiilor *bacteriene* în bronșita cronică sunt cauzate de *Haemophilus influenzae* sau de *Streptococcus pneumoniae*, antibioterapia empirică, de obicei, este eficientă, iar alegerea antibioticului în conformitate cu sensibilitatea culturilor se face numai în caz de ineficiență a tratamentului antibacterian cu persistența de spută purulentă.

Tratamentul antibacterian de asemenea diminuează durata și severitatea episoadelor infecțioase cauzate de virusuri și micoplasme prin evitarea suprainfectării bacteriene.

Antibiotice de rezervă (administrare enterală) sunt cefalosporinele de generația a II-a (cefactor, cefuroxime axetil) sau a III-a (cefixim, cefpodoxime proxetil, ceftibuten), macrolidicele, fluorochinolonele.

**Facilitarea eliminării secrețiilor**

Se poate atinge prin administrarea de expectorante, mucolitice și prin hidratarea bolnavului (1-2 l/zi).

**Tratamentul bronhodilatator**

Se aplică trei categorii de medicamente de bază (simpaticomimetice, derivați de teofilină, anticolinergice) și doar foarte rar corticosteroizii.



✓ Anticolinergicele reprezintă actualmente medicația de primă treaptă în tratamentul sindromului obstructiv în bronșita cronică. Mecanismul principal de acțiune este inhibarea tonusului vagal colinergic. Bromura de ipratropium și tiotropiul au efecte secundare minime și sunt bine suportată de către bolnavii cu cord pulmonar cronic sau cu asociere de cardiopatie ischemică.

Derivații de teofilină se asociază la tratamentul cu anticolinergice sub două forme: intravenos și *per os*.

Simpaticomimeticele se folosesc inhalator.

✓ Corticoterapia se indică numai în prezența sindromului obstructiv sever. De obicei, se începe de la doza zilnică enterală echivalentă cu 30 mg de prednisolon (sau I.V. în caz de contraindicații pentru administrarea *per os*) pentru 1-2 săptămâni. În caz de ineficiență se decide individual trecerea la administrarea inhalatorie sau sisterea corticoterapiei.

#### ✓ Oxigenoterapia

Este indicată în hipoxia permanentă și severă ( $\text{PaO}_2$  sub 60 mm Hg), în hipertensiunea pulmonară, în cordul pulmonar cronic și pentru a reduce poliglobulia secundară marcată (cu hematocritul peste 50%). Administrarea oxigenului în concentrație mică (2 l/min prin canulare nazală) cu condiția că se aplică minimum 15 ore din 24.

#### Alte mijloace terapeutice

Drenaj postural, sanare bronhoscopică, gimnastică medicală, climatoterapie submontană.

În acutizările severe se poate indica heparina cu scop de ameliorare a microcirculației.

## EMFIZEMUL PULMONAR

### Definiții

Emfizemul pulmonar este definit ca afecțiune difuză, caracterizată printr-o distensie permanentă a spațiilor aeriene situate distal de bronșiolele terminale cu distrucție a septurilor alveolare.

Emfizemul se caracterizează prin alterarea matricei de elastină a pulmonului cu fragmentarea fibrelor elastice, distrugerea pereților alveolari și formarea de cavități aeriene.

La nivelul plămânului leziunile se caracterizează prin (figura 11.3):

- distinderea alveolelor, cu ruperea septurilor interalveolare și formarea de cavități alveolare mari;

- pierderea elasticității pulmonare, care transformă expirația într-o mișcare activă ce necesită efort muscular în plus;

- reducerea numărului de alveole micșorează suprafața de schimb gazos; apare astfel o inegalitate importantă de ventilație a diferitelor teritorii alveolare, la care se adaugă creșterea spațiului mort;

- distensia unei părți din capilarele pulmonare ce se alungesc, iar altă parte se obliterează, reducând patul vascular pulmonar cu scăderea eficacității ventilației.

*La nivelul toracelui* se reduce progresiv mobilitatea cuștii. Toracele se fixează tot mai mult într-o poziție inspiratorie accentuată, cu scurtarea consecutivă a fazei inspiratorii. Diafragma este coborât, cu mișcări reduse. Ca urmare a acestor modificări crește volumul rezidual și volumul de rezervă.

În stadiul timpuriu presiunea parțială a oxigenului ( $\text{PaO}_2$ ) este normală sau doar puțin scăzută (din creșterea frecvenței respiratorii).

În stadiul tardiv saturația cu  $\text{O}_2$  scade,  $\text{PaCO}_2$  mai rămânând practic normală. Creșterea aerului rezidual și scăderea volumului curent conduc, în cele din urmă, la hipoxemie cu hipercapnie. Fenomenele compensatorii (creșterea volumului circulant, a debitului cardiac, a numărului de hematii) duc la hemoconcentrație. Ulterior se instalează hipertensiunea pulmonară cu insuficiența cordului drept.

Tulburarea în vehicularea aerului prin bronhii este secundară alterării retracției elastice a plămânilor. Cauza este dispariția septurilor alveolare prin leziuni anatomice. În consecință căile aeriene își pierd suportul funcțional (tracțiunea radială) și se colabează în timpul expirației.

Deseori se observă la bolnavii cu deficiență de  $\alpha_1$ -antitripsină. Leziunile predomină la baze.

*Morfologic* în funcție de gradul de interesare a acinilor (unitățile funcționale, la nivelul cărora are loc schimbul gazos, anatomic reprezentând porțiunea situată distal de bronșiola terminală) se disting mai multe tipuri de emfizem, cele mai importante fiind trei:

- emfizemul centrolobular (centroacinar);
- emfizemul panlobular (panacinar);
- emfizemul paralezional.

*Emfizemul panlobular* afectează atât zonele centrale, cât și cele periferice ale acinului (figura 11.4, C, D).

În *emfizemul centrolobular* (centroacinar) leziunile (distensia și distrucția) interesează bronșiolocele respiratorii și ductele alveolare în centrul acinului, periferia rămânând relativ intactă în stadiile inițiale (figura 11.4, B).

Regiunile distruse din centrul acinului au un raport ventilație/perfuzie (V/Q) crescut datorită dispariției vaselor în timp ce ventilația persistă. Aceasta conduce la o ventilație inefficientă. La periferia acinului se păstrează perfuzia alveolară în timp ce ventilația este scăzută, deci, raportul ventilație/perfuzie (V/Q) este scăzut. Toate acestea determină o diferență mare a  $\text{PO}_2$  între alveole și capilare ( $\text{PAO}_2$ - $\text{PaO}_2$ ) - "efect de șunt".

Emfizemul centrolobular apare în bronșita cronică. Un grad restrâns de emfizem centrolobular limitat la vârfurile pulmonare este considerat normal la persoanele peste 50 ani. Este tipul de emfizem cel mai frecvent observat în practica clinică și foarte rar se întâlnește la nefumători.

În cazurile avansate este foarte dificil a distinge emfizemul panlobular de cel centrolobular, care deseori coexistă la același bolnav.

În *emfizemul paralezional* (emfizemul neregulat, paracicatriceal) are loc o distribuție anarhică (fără nici o predilecție față de anumite structuri acinare) a distrucțiilor alveolare în acini de rând cu schimbările fibrotice. Se asociază cu leziunile pulmonare granulomatoase (tuberculoză, sarcoidoză, pneumoconioză etc).

### Etiologie

*Fumatul* este strâns corelat cu dezvoltarea emfizemului. Se consideră că pe parcursul a mulți ani prin menținerea inflamației cronice în căile aeriene și în septurile alveolare fumatul conduce la alterarea ireversibilă a matricei proteice a septurilor alveolare, în special, în locurile de fixare a lor la căile aeriene. Aceasta se realizează prin acțiunea oxidanților și a proteazelor, eliberate din celulele inflamatorii activate.

Factorul genetic se poate realiza prin dezechilibrul în sistemul proteaze-anti-proteaze. Principalul reprezentant al sistemului antiproteazic este  $\alpha_1$ -antitripsina (o proteină de fază acută, care este sintetizată în ficat și crește în ser în cursul bolilor inflamatorii și după administrarea de estrogeni). Rolul ei este în a inhiba proteazele: tripsina, chimotripsina, elastaza, calicreina, factorul Xa și plasminogenul.

Sunt cunoscute mai multe gene implicate în reglarea sistemului antiproteazic - Pi (protease inhibitor): M, S, Z. Formele de deficiență în  $\alpha_1$ -antitripsină cu fenotipurile PiZZ, PiZ(nul) și Pi(nul)(nul) se manifestă prin niveluri serice ale acestei substanțe aproape de zero, emfizem panlobular sever la vârstă tânără, deseori asociat cu ciroză hepatică. Pe când la subiecții cu deficiență de  $\alpha_1$ -antitripsină având fenotipurile PiMZ, PiMS riscul de a face emfizem panlobular este mult mai redus.

### Fiziopatologie

Distrugerea septurilor alveolare provoacă scăderea reculului elastic pulmonar și îngustarea căilor aeriene distale. Aceasta conduce la "încarcerarea" aerului în alveole și creșterea VR și CRF. Capacitatea pulmonară totală este normală sau crescută. Distrugerea septurilor alveolare provoacă reducerea factorului de transfer al gazelor.

Presiunea parțială a oxigenului în sângele arterial ( $\text{PaO}_2$ ) este, de obicei, 65-70 mm Hg, iar  $\text{PaCO}_2$  aproape de normal.  $\text{PaO}_2$  suficientă pentru o saturație aproape maximală a hemoglobinei și normocapnia se mențin prin creșterea susținută a debitului ventilator ("luptători").

Spre deosebire de bolnavii cu predominarea bronșitei cronice, presiunea în artera pulmonară rămâne normală sau se majorează doar în timpul efortului fizic.

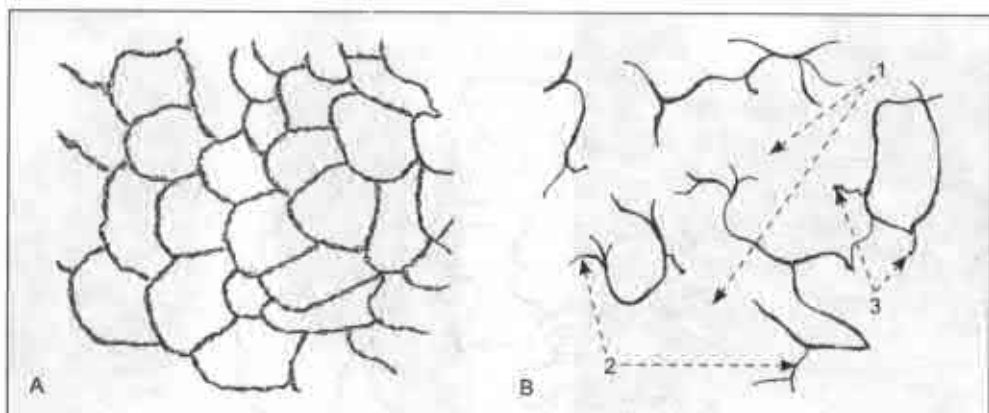


Fig. 11.3

Schema modificărilor microscopice din emfizem.

A - parenchimul pulmonar normal; B - confluarea alveolelor.

1 - distensia alveolelor și ductelor alveolare; 2 - întinderea și subțierea pereților alveolari;

3 - rețracția pereților alveolari rupți.

### Tablou clinic

Acuza principală este dispneea de efort progresivă. Tusea este absentă sau minimă cu o expectorație nesemnificativă. Exacerbările mucopurulente cu ocazia acutizărilor nu apar frecvent.

La apariția dispneei contribuie cu siguranță și travaliul sporit pentru menținerea unui debit ventilator înalt. Tipic în stadiile avansate pacientul are pierdere ponderală marcată (hipoxie cronică, travaliul muscular sporit).

La inspecție se observă:

- torace globulos, "în butoi" (diametrul anteroposterior mărit, unghiul costal obtuz, coastele orizontalizate, spațiile intercostale lărgite) cu scurtarea gâtului și cartilajul tiroid plonjând endotoracic în inspir, fosele supraclaviculare pline;

- polipnee cu expir prelungit și buze protruzive (prezumptiv este adoptată de către pacient pentru a ajuta respirația prin expirație contra rezistenței în încercarea de a preveni încarcerarea aerului);

- contractarea mușchilor sternocleidomastoidieni și scaleni la inspirație, rețracția inspiratorie a spațiilor intercostale și a foselor supraclaviculare;

- mișcarea paradoxală de rețracție a părții bazale a peretelui lateral toracic (semnul Hoover);

- la bolnavii cu emfizem sever din cauza epuizării musculaturii expiratorii în poziție orizontală are loc suprasolicitarea diafragmului, de aceea ei sunt nevoiți să doarmă în poziție semișezândă.

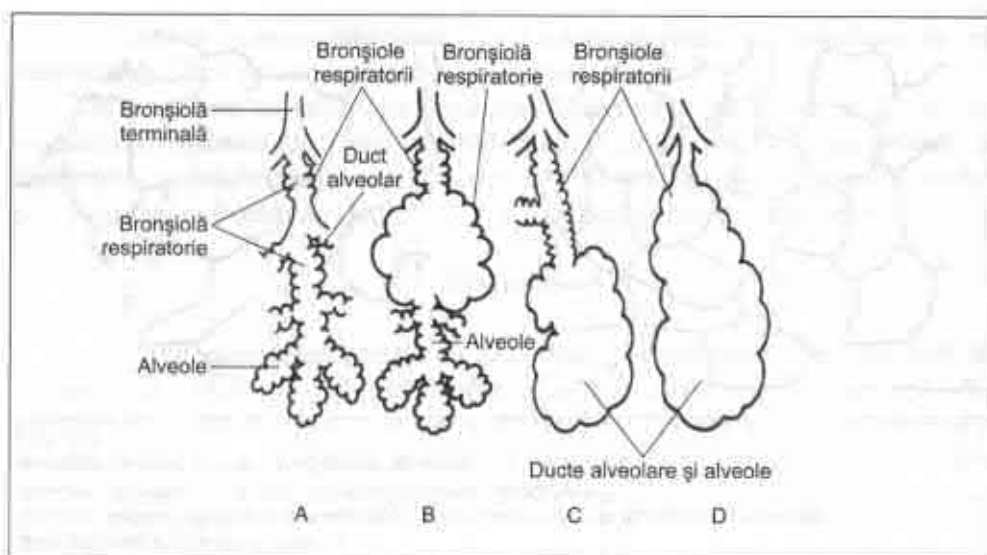


Fig. 11.4

Tipurile de emfizem

A - aspect normal; B - emfizem centrolobular; C - emfizem panlobular precoce;

D - emfizem panlobular tardiv.

La examenul fizic se atestă sindromul de hiperaerație pulmonară (pagina 125): ampliații respiratorii diminuate, frează vocală diminuată, hipersonoritate percutoare cu limitele pulmonare inferioare coborâte și cu excursia lor expiratorie redusă, matitate cardiacă absolută dispărută, matitate hepatică coborâtă, murmur vezicular diminuat, zgomote cardiace diminuate mult.

## Explorări paraclinice

### Explorările funcționale respiratorii

Determinarea volumelor pulmonare arată o creștere a VR și CRF.

VEMS și CV mărturisesc o tulburare a ventilației pulmonare de tip obstructiv, la fel ca și indicele Tiffeneau. PEF-ul (la fel ca și VEMS-ul) este scăzut și fără variație diurnă importantă. Testele cu bronhodilatatori sunt negative.

Factorul de transfer al gazelor este mult diminuat în emfizem, spre deosebire de astmul bronșic și de bronșita cronică obstructivă în stadiile neavansate (necompllicate cu emfizem).

$PaO_2$  este ușor sau moderat scăzută, iar  $PaCO_2$  aproape de normal. Ca și insuficiența cardiacă dreaptă insuficiența respiratorie hipercapnică este, de obicei, eveniment terminal la pacienții cu emfizem.

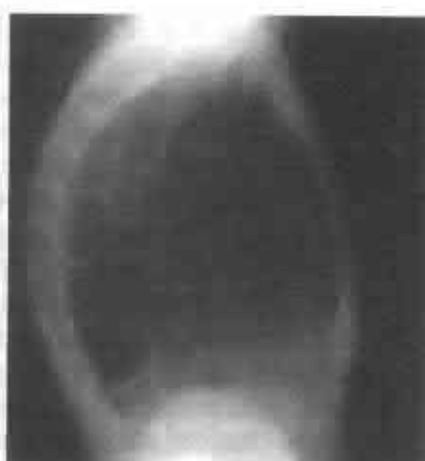
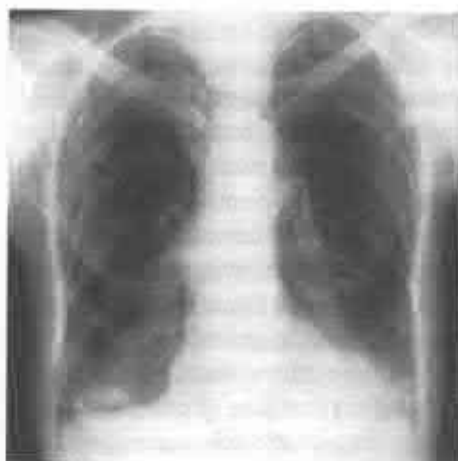
Fig. 11.5  
Radiografia toracelui în emfizem.

### Explorările imagistice

La examenul radiologic hemidiafragmele sunt coborâte și aplatizate (figura 11.5), desenul pulmonar nu se extinde la periferia plămânului ("hipertransparență"), silueta cardiacă este îngustată și alungită, spațiul retrosternal pe radiografia de profil este lărgit (peste 3 cm).

Tomografia computerizată poate localiza și cuantifica emfizemul, permite vizualizarea bulelor. Totuși, TC nu se practică de rutină în acest scop.

### Complicațiile emfizemului pulmonar

Formarea de bule prin ruperea septurilor alveolare. Bulele pot fi de dimensiuni mari sau mici, unice sau multiple și, de obicei, sunt situate subpleural. Bulele de dimensiuni mari pot comprima țesutul pulmonar adiacent cu perturbarea ulterioară a ventilației.

Prin ruptură de bule poate apărea pneumotoracele.

Scăderea ponderală este o complicație frecventă dar mai puțin cunoscută a emfizemului și de aceea deseori cauzează investigații necesare.

Insuficiența respiratorie cronică și cordul pulmonar cronic sunt complicații tardive.

Pacienții cu emfizem pulmonar mult mai rar față de bolnavii cu predominanța bronșitei fac recurențe infecțioase, însă la ei episoadele infecțioase deseori produc insuficiență respiratorie acută cu deces.



## Tratament

Măsuri specifice în tratamentul emfizemului pulmonar nu există.

Încercările de a substitui defectul de  $\alpha_1$ -antitripsină prin substanța sintetizată nu au îndreptățit speranțele. Astfel că acest tratament este indicat numai în unele țări la bolnavii cu fenotipurile PiZZ, PiZ(nul) și Pi(nul)(nul) cu o eficiență neconfirmată.

Momentul principal în managementul acestor bolnavi constă în oprirea fumatului, măsură, care se poate dovedi foarte eficientă, dacă este întreprinsă în stadiile inițiale ale bolii (figura 11.1). Trebuie încurajată debarasarea de fumat la oricare stadiu al bolii, deoarece oricum scade viteza de deteriorare a funcției pulmonare.

Cu scop de ameliorare a permeabilității căilor aeriene distale se practică administrarea de  $\beta_2$ -adrenomimetice, anticolinergice, teofiline și corticosteroizi. Îmbunătățirea funcției pulmonare este modestă, în timp ce efectele secundare sunt destul de frecvente, considerând și vârsta înaintată și asocierile morbide la acești pacienți.

Exercițiile fizice regulate se indică pentru a menține mobilitatea, iar fizioterapia se recomandă în scopul ameliorării expectorației în exacerbări.

În unele cazuri înlăturarea (chirurgicală, prin ligaturare toracoscopică) a bulelor mari contribuie la ameliorarea ventilației, însă decizia trebuie bine cântărită, iar intervenția se realizează doar în centre specializate.

## BRONHOPNEUMOPATIA CRONICĂ OBSTRUCTIVĂ

### Definiții

Bronhopneumopatia cronică obstructivă (BPCO) este o boală, ce poate fi prevenită și tratată, care se caracterizează printr-un sindrom obstructiv ireversibil sau parțial reversibil și unele efecte extrapulmonare, care pot contribui la evoluția bolii. BPCO este o asociere a bolii căilor aeriene mici (bronșiolită obstructivă) cu emfizemul pulmonar; contribuția fiecărei componente poate varia individual.

Asocierea bronșitei cronice obstructive cu emfizemul pulmonar în cadrul BPCO se explică prin:

- bronșita cronică obstructivă duce în cursul evoluției la emfizem pulmonar;
- emfizemul pulmonar cu obstrucție bronșică difuză conduce la bronșită cronică;
- factorul etiologic principal este comun - fumatul.

De peste 20 ani apar ca sinonime pentru a eticheta asocierea bronșitei cronice cu emfizemul pulmonar diverși termeni: *boala pulmonară cronică obstructivă*; *boala pulmonară cronică nespecifică*; *boala cronică obstructivă a căilor respiratorii*; *pneumopatie cronică obstructivă*; *bronhopneumopatie cronică obstructivă*.



O stare identică de obstrucție bronșică cronică apare și în astmul bronșic netratat (sau prost tratat) sau în stadiul avansat, când dispare reversibilitatea obstrucției bronșice în urma modificărilor ireversibile în bronhii și în parenchimul pulmonar (de tip emfizematos).

### Factori de risc

Factorii de risc ai BPCO includ factorii de mediu și factorii endogeni, boala instalându-se, de obicei, datorită interacțiunii acestora.

Factorii de mediu cei mai importanți sunt fumatul, expunerea marcată la pulberi și substanțe chimice industriale (vapori, iritante, fum), și poluarea atmosferică din spațiile închise și mediul exterior, infecțiile, statutul socio-economic. Printre factorii endogeni enumerăm factorul genetic (deficitul de alfa-1-antitripsină) și hiperreactivitatea bronșică.

Comparativ cu nefumătorii la tabagici se constată o prevalență crescută a disfuncțiilor pulmonare și a simptomelor respiratorii, o rata anuală de scădere a VEMS mai mare, precum și rate crescute de deces prin BPCO. Nu toți fumătorii fac BPCO manifestă, ceea ce sugerează probabilitatea că factorii genetici să modifice riscul individual.

Expunerea pasivă la fumul de țigară contribuie de asemenea la apariția simptomelor respiratorii și BPCO prin supraîncărcarea totală a plămânului cu particulele și gazele inhalate.

### Epidemiologie

BPCO reprezintă o cauză majoră de morbiditate cronică și de mortalitate în întreaga lume. BPCO este în prezent cea de-a patra cauza de deces la nivel mondial, fiind prognozate creșteri ale prevalenței și mortalității și în următoarele decenii. De asemenea, se observă creșterea spectaculoasă a ratei mortalității la sexul feminin. Bronhopneumopatia cronică obstructivă reprezintă o patologie subdiagnosticată în întreagă lume. BPCO este una din maladiile cu o evoluție ascendentă a prevalenței în toată lumea.

### Clasificare

Clasificare actuală a BPCO (*Global Initiative on Obstructive Lung Disease - GOLD*) se bazează pe criteriile clinice și funcționale: VEMS și raportul VEMS/CV (tabelul 11.2). (De menționat că toate valorile VEMS se referă la VEMS postbronhodilatator).

Stadiul I: BPCO ușor. Se caracterizează printr-un grad ușor de obstrucție (VEMS/CV < 70%, dar cu VEMS ≥ 80% din valoarea prezisă); de obicei, se asociază cu tuse cronică și expectorație.

*Stadiul II:* BPCO moderat. Caracterizat prin agravarea obstrucției (VEMS cuprins între 50 și 80% din valoarea prezisă) și cu dispnee, care apare la efort fizic.

*Stadiul III:* BPCO sever. Sindrom obstructiv sever (VEMS cuprins între 30 și 50% din valoarea prezisă). Se caracterizează prin agravarea dispneei și exacerbări repetate cu impact asupra calității vieții pacientului.

*Stadiul IV:* BPCO foarte sever. Sindrom obstructiv foarte sever (VEMS < 30% din valoarea prezisă) sau prezența insuficienței respiratorii sau a manifestărilor clinice de insuficiență cardiacă dreaptă. Prezintă, de obicei, presiunea parțială a O<sub>2</sub> sub 60 mm Hg, cu sau fără presiunea parțială a CO<sub>2</sub> peste 50 mm Hg. În acest stadiu, calitatea vieții este sever afectată, iar exacerbările bolii au potențial letal.

Clasificarea clinică a bronhopneumopatiei cronice obstructive:

- BPCO cu predominanța emfizemului - tipul A (tipul PP - "*pink puffers*" - dispneicii roz);
- BPCO cu predominanța bronșitei cronice - tipul B (BB - "*blue bloaters*" - cianoticii "buhăiți").

### Tablou clinic

Anamneza permite suspiciunea BPCO dacă există oricare dintre următoarele semne sau simptome:

- tuse cronică (prezența intermitentă sau în fiecare zi; adesea prezentă toată ziua, rareori doar nocturn);
- producție cronică de spută - orice *pattern* poate indica BPCO;
- dispnee; progresivă, persistentă, ce se agravează în timpul efortului și infecțiilor respiratorii.

Anamneza trebuie să evalueze expunerea la factori de risc (fumatul, noxe profesionale: prafuri și chimice, fumul rezultat din gătit și încălzit), inclusiv intensitate și durată, antecedentele patologice personale (astm, alergii, sinuzite, polipoza nazală, infecții respiratorii), istoric familial de BPCO sau alte boli respiratorii cronice, *pattern*-ul apariției simptomelor, istoricul exacerbărilor și al spitalizărilor, prezența comorbidităților, tratamentul medical curent, impactul bolii asupra vieții pacientului, incluzând limitarea activității, stări de depresie sau anxietate, impactul economic.

Examenul clinic este mai rar relevant pentru diagnosticul de BPCO în stadiile inițiale. Semnele clinice de obstrucție sunt rareori prezente până la momentul, în care apare afectarea semnificativă a funcției pulmonare.

Inspekția poate detecta: o cianoză centrală, anomalii de perete toracic, ce demonstrează existența hiperinflației, coaste orizontalizate, protruzia abdomenului, reducerea mișcărilor diafragmului, mișcări paradoxale, lărgirea unghiului xifoidian, atenuarea bătăilor cardiace, creșterea ratei respiratorii peste 20 respirații pe minut, respirație în "gură de pește", participarea mușchilor respiratori auxiliari în actul de respirație, edeme la nivelul membrelor inferioare.

## CLASIFICAREA BPCO ÎN FUNCȚIE DE SEVERITATE

<b>Stadiul I: BPCO ușor</b>	Limitarea ușoară a fluxului de aer și de obicei, dar nu întotdeauna, tuse și producție de spută cronice VEMS/CVF < 70% VEMS ≥ 80% din prezis
<b>Stadiul II: BPCO moderat</b>	Accentuarea limitării fluxului de aer și de obicei progresează simptomelor cu dispnee de efort 50% ≤ VEMS < 80% din prezis
<b>Stadiul III: BPCO sever</b>	Accentuare progresivă a limitării fluxului de aer, creșterea dispneei și exacerbări repetate cu impact asupra calității vieții pacientului. 30% ≤ VEMS < 50% din prezis
<b>Stadiul IV: BPCO foarte sever</b>	Limitare severă a fluxului de aer VEMS < 30% din prezis sau VEMS < 50% din prezis plus insuficiența respiratorie cronică Exacerbările pot fi amenințătoare de viață.

Palparea și percuția, de obicei, nu sunt foarte folositoare. Detecția bătăilor cardiace poate fi dificilă din cauza hiperinflației și există o deplasare a ficatului în jos.

La auscultație există zgomote respiratorii reduse, sunt prezente *wheezing*-ul, subcrepitantele inspiratorii, iar zgomotele cardiace se aud mai bine în zona xifoidiană.

Bolnavii cu BPCO prezintă manifestări de bronșită cronică și de emfizem pulmonar. La unii bolnavi predomină manifestările de bronșită, la alții manifestările de emfizem.

BPCO cu predominanța emfizemului - tipul A de BPCO (*pink puffers* - dispneicii roz) se caracterizează prin dispnee progresivă care domină tabloul clinic. Bolnavii prezintă dispnee cu creșterea frecvenței respirațiilor pentru a asigura menținerea gazelor sanguine în limite normale, realizând un minut-volum crescut ("luptători"). Ca rezultat bolnavii nu au cianoză, expirul este prelungit ("pufăit"). Dispneea poate lua aspectul dispneei paroxistice nocturne. Exacerbările bronșitice sunt rare. Durata de viață este mai lungă decât în forma bronșitică.

Examenul clinic relevă semne de emfizem pulmonar la un bolnav cu pierdere în greutate.

BPCO cu predominanța bronșitei (tipul B de BPCO).

Fumători înveterați, bolnavii prezintă tuse importantă inițial (iarna cu creșterea volumului sputei, devenind mucopurulentă sau purulentă). Mai târziu tusea devine treptat continuă. Tusea și expectorația sunt discordante cu absența îndelungată a dispneei.

La acești bolnavi centrul respirator răspunde deficitar la perturbările gazelor sanguine. De aceea ventilația pulmonară nu crește suficient ca să asigure menținerea gazelor sanguine în limite normale. Ei nu reușesc să lupte pentru a realiza o ventilație efecace ("nonluptători"). Acești bolnavi pot avea  $\text{PaO}_2$  scăzută fără a acuza dispnee.

La examenul obiectiv sunt cianotici, hiperponderali și edematoși. Cianoză și edemul justifică termenul de "albastru și umflat" (*blue bloaters* - cianoticii buhăiți). Frecvența respiratorie este normală sau ușor crescută fără includerea în respirație a mușchilor accesorii. *Wheezing-ul* poate fi prezent la efort sau în expirul forțat. Expirul este prelungit. Sonoritatea pulmonară este normală chiar în prezența unui emfizem extins. Murmurul vezicular este normal sau puțin diminuat cu multiple raluri ronflante, sibilante, subcrepitante.

Examenul cordului semnalează hipertensiune pulmonară și cord pulmonar.

## Diagnostic

Tabloul funcțional pulmonar în BPCO se caracterizează prin următoarele particularități:

- diminuarea VEMS și raportului VEMS/CV;
- crește CRF și VR (hiperinflație pulmonară);
- scade  $\text{PaO}_2$  (hipoxemie);
- crește  $\text{PaCO}_2$  (hipercapnie);
- hipertensiunea arterială pulmonară este adeseori prezentă în stadiul avansat.

### *Spirometria*

Este metoda cea mai bună pentru obiectivarea obstrucției la flux în BPCO. Toți pacienții peste 40 de ani, mari fumători (20 pachet-an), asimptomatici ar trebui să efectueze o spirometrie, deoarece peste 20% dintre ei au valori anormale spirometrice. Spirometria poate fi folosită ca metodă de *screening* la persoanele cu risc crescut. Practic spirometria reprezintă un examen, ce detectează obstrucția căilor aeriene cu mulți ani înaintea apariției dispneei.

Pentru BPCO este caracteristică dereglarea ventilatorie obstructivă, care poate fi tradusă prin micșorarea VEMS sub 80% din valoarea prezisă și scăderea raportului VEMS/CVF sub 70%.

### *PEF-metria*

PEF-metria este preferată pentru considerente de simplitate, economicitate și, mai ales, pentru posibilitatea ca bolnavul să-și facă singur în mod repetat determinările. PEF-metria reprezintă metodă de *screening* pentru detectarea obstrucției bronșice.

### *Testul bronhodilatator*

Testul bronhodilatator este indicat pentru a exclude astmul bronșic. VEMS sau PEF inițiale se compară cu valorile obținute la 20 minute după administrarea salbutamolului sau fenoterolului și la 30 minute de la administrarea bromurii de ipratropium (sau a combinației lor).

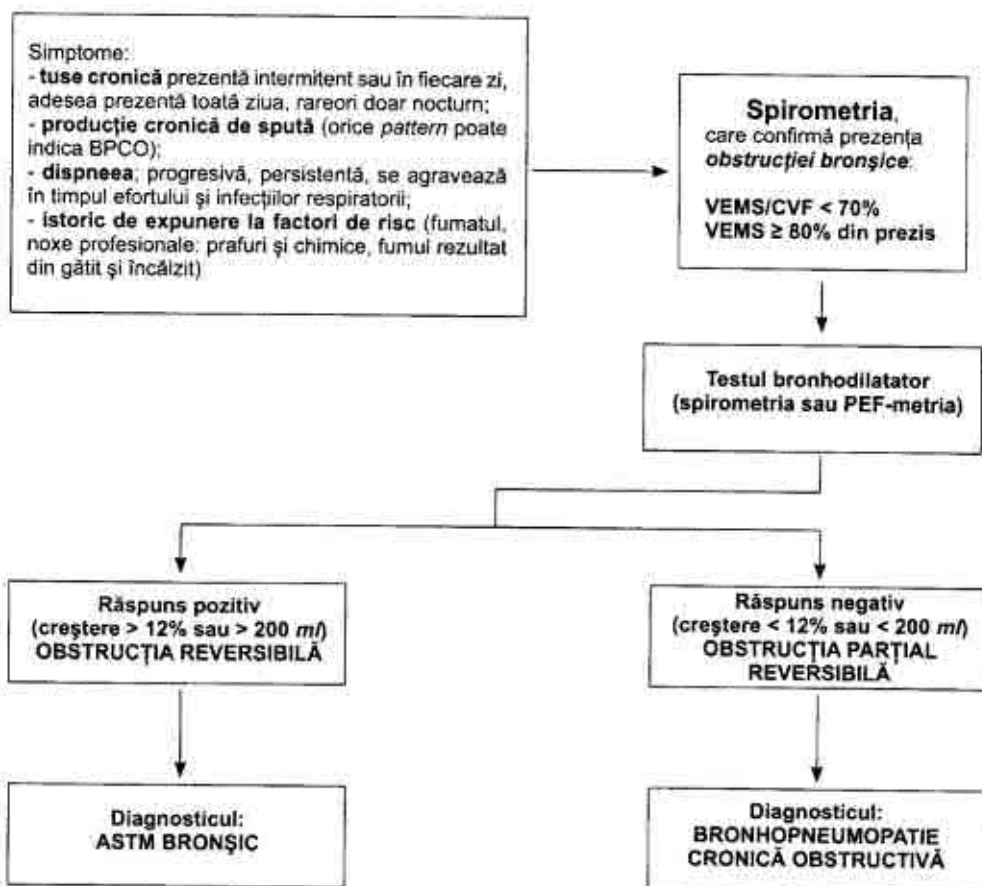


fig. 11.6  
Algoritm diagnostic în bronhopneumopatie cronică obstructivă.

Creșterea valorilor VEMS sau PEF cu peste 12% pledează pentru reversibilitatea obstrucției, care este caracteristică pentru astmul bronșic. Pentru BPCO este caracteristică obstrucția bronșică ireversibilă (valorile PEF sau VEMS stabile) sau parțial reversibilă (modificarea VEMS sau PEF cu mai puțin de 12% sau 200 ml).

#### Radiografia toracică

Radiografia toracică este rareori diagnostică pentru BPCO, în afara cazului în care relevă prezența evidentă a emfizemului bulos, dar este utilă pentru excluderea altor diagnostice. TC a toracelui nu este recomandată ca examen de rutină. Totuși, atunci când sunt dubii asupra diagnosticului de BPCO, HRCT poate fi de folos în diagnosticul diferențial. În plus, TC toracică este utilă când se evocă o intervenție chirurgicală cum ar fi bulectomia sau reducerea patului pulmonar.

*Hemograma* în acutizări poate demonstra leucocitoză cu neutrofilie, VSH accelerat, poliglobulie (eritrocitoză) la pacienți cu insuficiență respiratorie cronică.

#### *Electrocardiografia*

În caz de hipertensiune pulmonară ECG demonstrează hipertrofie ventriculară dreaptă și semne de hipertrofie atrială dreaptă.

#### *Test de mers de 6 minute*

Prin testul de mers de 6 minute este evaluată diminuarea capacității de efort. Rezultatele sunt adesea apreciate pe baza distanței parcurse. Mai pot fi apreciate în timpul mersului: dispneea, schimburile gazoase, variabilele cardiovasculare.

#### *Puls-oximetria*

Puls-oximetria este o metodă foarte bună pentru evaluarea BPCO și poate fi folosită în timpul testelor de efort fizic. De asemenea, puls-oximetria se folosește pentru evaluarea desaturărilor în timpul somnului ca factor de prognostic rezervat.

*Gazimetria* se face numai în situația când  $\text{SaO}_2$  este sub 92%.

#### *Examenul de spută*

Este indicat pentru diagnosticul diferențial cu abcesul pulmonar, tuberculoza, cancerul bronhopulmonar.

#### *Bronhoscopia*

Se face la necesitate pentru diagnostic diferențial.

#### *Ecocardiografia*

Determinarea dopplerografică a presiunilor din cavitățile cardiace drepte și din artera pulmonară este importantă pentru diagnosticul hipertensiunii pulmonare arteriale și pentru evaluarea funcției ventriculului drept.

#### *Determinarea volumelor statice*

Determinarea volumelor statice se face pletismografic sau prin metoda diluției gazelor. Pentru BPCO este caracteristică creșterea capacității reziduale funcționale (CRF) și a volumului rezidual (VR).

#### *Analiza gazelor sanguine*

Aprecierea  $\text{PaO}_2$  și  $\text{PaCO}_2$  este utilă în formele moderate și severe de BPCO. În cazurile avansate de BPCO se atestă hipoxemia (scăderea presiunii parțiale a oxigenului în sângele arterial sistemic -  $\text{PaO}_2$ ) și hipercapnia (majorarea  $\text{PaCO}_2$ ). Corelația între valorile gazelor sanguine arteriale și valorile VEMS este slabă, dar trebuie de menționat că hipoxemia sau hipercapnia semnificativă este rară dacă VEMS este mai mare de 1 litru.

#### *Determinarea factorului de transfer al gazelor*

Pentru BPCO este caracteristică scăderea factorului de transfer al gazelor prin membrana alveolo-capilară.

Factorul de transfer al gazelor traduce distrugerea patului capilar alveolar în BPCO, fapt ce contribuie la diagnosticul diferențial cu astmul bronșic. Reducerea factorului de transfer al gazelor prin membrana alveolo-capilară indică prezența și severitatea emfizemului pulmonar. La pacienții cu BPCO factorul de transfer al gazelor bine corelează cu desaturarea oxigenului în timpul efortului fizic.



În emfizem diminuarea  $DL_{CO}$  se datorează reducerii suprafeței membranei disponibile pentru schimb gazos prin ruptura pereților alveolari și prin neuniformitatea distribuției ventilației/perfuziei și difuziunii într-un plămân cu dezorganizarea arhitectonicii pulmonare normale. Distrugerea țesutului pulmonar este însoțită și de o diminuare a volumului sanguin capilar pulmonar.

*Tomografia computerizată* poate localiza și cuantifica emfizemul, determina varianta morfologică, permite vizualizarea bulelor.

*Screening-ul pentru deficitul de alfa-1-antitripsină*

La pacienții, la care BPCO apare la vârste sub 45 de ani sau care au antecedente familiale de boală, identificarea unui deficit de alfa-1-antitripsină poate fi utilă.

*Polisomnografia*

La pacienții cu BPCO foarte frecvent se asociază și un sindrom de apnee în somn de tip obstructiv, pentru evaluarea căruia este folosită polisomnografia.

### Cauzele exacerbărilor în BPCO

Cele mai frecvente cauze primare ale exacerbărilor sunt infecțiile arborelui traheobronșic (bacteriene sau virale) și poluarea atmosferică. Cauze secundare sunt pneumonii, tromboembolismul pulmonar, pneumotoracele, traumatismul toracic, folosirea inadecvată a narcozelor, sedativelor și beta-blocanților, insuficiența cardiacă stângă și dreaptă sau aritmiile. Însă, în aproximativ 1/3 din exacerbări cauza nu poate fi identificată.

Microorganismele patogene cele mai caracteristice pentru exacerbări sunt *Haemophilus influenzae*, *Pseudomonas aeruginosa*, *Streptococcus pneumoniae* și *Moraxella catarrhalis*.

### Criterii de exacerbare în BPCO

Diagnosticul exacerbărilor se bazează pe criteriile Anthonisen:

A) Criterii majore: creșterea dispneei, a volumului expectorației și a purulenței sputei;

B) Criterii minore: tuse, raluri sibilante, rinoree, angină sau febră.

Conform criteriilor Anthonisen se evidențiază trei tipuri de exacerbări:

- tipul I - când sunt prezente 3 criterii majore;

- tipul II - 2 criterii majore;

- tipul III - 1 criteriu major +/- criteriu minor.

Evaluarea gradului de severitate a unei exacerbări de BPCO se bazează pe anamneză, antecedentele medicale ale pacientului anterior exacerbării, simptome, examenul fizic, testele funcționale pulmonare, măsurarea presiunilor arteriale parțiale a gazelor pulmonare și pe alte teste de laborator.



Un  $PEF < 100 \text{ l/min}$  sau un  $VEMS < 1,0 \text{ l}$  indică prezența unei exacerbări severe. Determinarea presiunilor parțiale este esențială pentru evaluarea severității unei exacerbări.  $PaO_2 < 60 \text{ mm Hg}$  și/sau  $SaO_2 < 90 \%$  indică o insuficiență respiratorie. În plus  $PaO_2 < 50 \text{ mm Hg}$ ,  $PaCO_2 > 70 \text{ mm Hg}$  și  $pH < 7,3$  semnaleză un episod ce pune în pericol viața pacientului și necesită monitorizarea adecvată cu internarea în serviciul terapie intensivă.

### Diagnostic diferențial

BPCO nu este simplu de diagnosticat, deoarece doar fumatul și demonstrarea unui defect ventilator obstructiv nu stabilesc diagnosticul. Datele clinice, radiologice și de laborator trebuie să permită clinicianului să diferențieze BPCO de alte boli pulmonare obstructive, cum ar fi astmul bronșic, bronșiectaziile, tuberculoza pulmonară, etc. (tabelul 11.3). Principala afecțiune, cu care BPCO se poate confunda, este astmul bronșic.

### Complicații

Complicații mai frecvent întâlnite în BPCO sunt cordul pulmonar cronic, insuficiența respiratorie acută și cronică, coma hipercapnică, pneumotoraxul, ulcerul gastric.

### Tratament

#### *Tratamentul BPCO stabile*

În cea mai mare parte tratamentul specific țintit asupra mecanismelor fiziopatologice de bază ale fiecărei boli pulmonare obstructive, nu există. Tratamentul este axat pe îmbunătățirea calității vieții și sporirea longevității prin prevenirea complicațiilor (infecția, secrețiile excesive bronhopulmonare, hipoxemia și cordul pulmonar), având reacții adverse minime la tratament. Se dorește diminuarea inflamației și scăderea tonusului anormal crescut al căilor aeriene, menținerea funcțiilor pulmonare pe termen îndelungat.

#### *Tratamentul nefarmacologic*

Stoparea fumatului este cea mai eficientă și cost-eficientă metoda, care reduce riscul de a dezvolta BPCO și care încetinește progresia bolii.

Tratamentul non-farmacologic include: reabilitarea pulmonară, oxigenoterapia, ventilația mecanică și intervențiile chirurgicale.

*Tabelul 11.3*  
**DIAGNOSTICUL DIFERENȚIAL ÎN BPCO**

<i>Diagnosticul</i>	<i>Caracteristici sugestive</i>
BPCO	Debutul la maturitate Simptome lent progresive Istoric îndelungat de fumat Dispnee la efort fizic Obstrucție bronșică ireversibilă sau parțial reversibilă Variabilitatea PEF/VEMS < 10% Test bronhodilatator negativ Eficacitatea mică a tratamentului cu CS
Astmul bronșic	Debutul precoce, adesea în copilărie Simptome intermitente Simptome nocturne/dimineaza devreme Alergii, rinite și/sau eczeme prezente Istoric familial de astm Obstrucție bronșică reversibilă Variabilitatea > 20% Test bronhodilatator pozitiv Eficacitatea tratamentului cu CS
Insuficiența cardiacă congestivă	Subcrepitanțe bazal Radiografia toracei: cord mărit global, edem pulmonar Funcțional: restricție, nu obstrucție
Bronșiectazii	Volume mari de spută purulentă Frecvent asociate cu infecții bacteriene Raluri ronflante Radiografia toracei: dilatări bronșice
Tuberculoza	Debut la orice vârstă Radiografia toracei: infiltrate pulmonare sau leziuni nodulare Confirmare bacteriologică Incidența regională a tuberculozei sporită
Bronșiolita obliterantă	Debut la vârste mici, la nefumători Pot exista antecedente de artrită reumatoidă sau expuneri la noxe CT în expir arată arii hipodense și mozaicitate
Panbronșiolita difuză	Cei mai mulți pacienți sunt bărbați nefumători Aproape toți au sinuzită cronică Radiografia toracei și HRCT arată opacități nodulare centrolobulare mici, difuze, precum și hiperinflație

### *Tratamentul farmacologic*

Terapia farmacologică este folosită în scopul prevenirii și controlării simptomelor, reducerii frecvenței și severității exacerbărilor, îmbunătățirii calității vieții și îmbunătățirii toleranței la efort (*tabelul 11.4*).

Niciuna din schemele de tratament pentru BPCO nu s-a dovedit capabilă să modifice afectarea progresivă pe termen lung a funcțiilor pulmonare - caracteristica acestei boli. Aceasta nu trebuie însă să împiedice eforturile de folosire a medicamentelor în scopul controlării simptomelor.

#### *Bronhodilatatoarele*

Medicamentele bronhodilatatoare folosite în mod curent în tratamentul BPCO sunt  $\beta_2$ -agoniștii, anticolinergicele și metilxantinele.

Medicația bronhodilatatoare are un rol central în tratamentul simptomelor BPCO. Este preferată administrarea prin inhalatie. Alegerea între  $\beta_2$ -agoniști, anticolinergice, teofilină sau asocieri ale acestora depinde de disponibilitatea medicamentelor și de răspunsul individual la tratament în termeni de ameliorare a simptomelor și efecte secundare. Bronhodilatatoarele sunt prescrise pe baza regulată sau la nevoie pentru prevenirea și reducerea simptomelor. Bronhodilatatoarele, cu durată lungă de acțiune, administrate pe cale inhalatorie, sunt mai comode. Asocierile de bronhodilatatoare pot îmbunătăți eficacitatea și pot scădea riscul apariției efectelor secundare, în comparație cu creșterea dozei unui singur bronhodilatator.

#### *Glucocorticosteroidii*

Tratamentul prelungit cu glucocorticosteroidi administrați prin inhalatie nu modifică declinul VEMS pe termen lung la pacienții cu BPCO.

Tratamentul inhalator cu glucocorticosteroidi este adecvat doar la pacienții cu stadiul 3 (BPCO sever) și cu stadiul 4 (BPCO foarte sever) și exacerbări repetate.

*Tratamentul de lungă durată cu glucocorticosteroidi pe cale orală nu este recomandat în BPCO.*

#### *Combinatie de $\beta_2$ -agoniști cu lungă acțiune și glucocorticosteroidi inhalatori*

Una din cele mai frecvente asocieri este între salmeterol (*beta-2-agonist cu lungă acțiune*) și fluticazon (glucocorticoid inhalator). Această asociere are efect sinergic și aditiv (efectul aditiv apare când răspunsul combinației este egal cu suma răspunsurilor fiecărui medicament în parte; efectul sinergic se constituie într-un răspuns mai mare decât suma). Efectul aditiv este legat de patogenia BPCO, în timp ce efectul sinergic se remarcă în privința efectelor clinice.

Asocierea între salmeterol și fluticazon este, de obicei, folosită la pacienții în stadiul 3 (BPCO sever) și stadiul 4 (BPCO foarte sever).

## Vaccinurile

Vaccinurile antigripale pot reduce cu aproximativ 50% îmbolnăvirile grave și mortalitatea în rândul pacienților cu BPCO. Sunt recomandate vaccinurile, care conțin virusuri inactivate moarte sau vii. Vaccinurile trebuie administrate o dată (toamna) sau de două ori (toamna sau iarna) în fiecare an.

## Antibioticele

Utilizarea antibioticelor este recomandată numai în perioadele de exacerbare a BPCO, secundare infecțiilor, precum și în alte infecții bacteriene.

Agenții mucolitici (mucokinetice, mucoreglatorii - ambroxol, erdoestina, carbocisteina, glicerol iodat) sunt indicați pacienților cu sputa vâscoasă.

## Reabilitarea pulmonară

Obiectivele principale ale reabilitării pulmonare constau în ameliorarea simptomatologiei, creșterea calității vieții și creșterea gradului de participare fizică și afectivă la activitățile zilnice. Pentru atingerea acestor obiective, reabilitarea pulmonară acoperă o varietate de probleme, care nu sunt de natură pulmonară și care cuprind decon condiționarea fizică, izolarea socială relativă, afectarea stării psihice (în special depresia), pierderea de masă musculară și pierderea în greutate.

Pacienții cu BPCO în toate stadiile pot beneficia în urma programelor de antrenament fizic, ameliorându-și atât toleranța la efort, cât și simptomatologia (dispneea și oboseala).

Ideal ar fi ca reabilitarea pulmonară să implică mai multe categorii de personal medical. Un program cuprinzător de reabilitare pulmonară include antrenament fizic, asistența nutrițională și educație.

*Tabelul 11.4*

### TRATAMENTUL RECOMANDAT PENTRU FIECARE STADIU DE SEVERITATE AL BPCO

Clasificare	I: Ușor	II: Moderat	III: Sever	IV: Foarte sever
<i>caracteristici</i>	VEMS/CVF < 70% VEMS ≥ 80% cu sau fără simptome	VEMS/CVF < 70% 50% ≤ VEMS < 80% cu sau fără simptome	VEMS/CVF < 70% 30% ≤ VEMS < 50% cu sau fără simptome	VEMS/CVF < 70% VEMS < 30% sau VEMS < 50% + IRC
<i>tratament</i>	Evitarea factorilor de risc; vaccinare antigripală			
	Adaugă bronhodilatatoare cu scurtă acțiune la nevoie			
			Adaugă tratament regulat cu unul sau mai multe bronhodilatatoare cu lungă acțiune Adaugă reabilitarea	
			Adaugă glucocorticoizi inhalatori dacă sunt exacerbări repetate	
		Adaugă oxigenoterapie de lungă durată dacă este IRC. Consideră tratamentul chirurgical		

## Oxigenoterapia

La pacientul cu BPCO scopul principal al oxigenoterapiei este majorarea  $PaO_2$  până la cel puțin 60 mm Hg în repaus și/sau de menținere a unei  $SaO_2$  peste 90%. Se practică trei modalități de administrare a  $O_2$  în BPCO: pe termen lung, în timpul efortului și pentru a diminua dispneea.

S-a demonstrat că administrarea îndelungată de oxigen (> 15 ore pe zi) la pacienții cu insuficiență respiratorie cronică crește durata de supraviețuire pe termen lung. De asemenea, există un impact benefic asupra hemodinamicii, hemogramei, capacității de efort, mecanicii pulmonare și statusului mental. Administrarea de oxigen previne deteriorarea hemodinamicii pulmonare prin scăderea presiunii în artera pulmonară.

### Ventilația asistată non-invazivă și invazivă

Ventilația asistată non-invazivă și invazivă se realizează în episoadele acute de BPCO, în formele severe de BPCO și în insuficiența respiratorie cronică.

Ventilația non-invazivă cu presiune pozitivă intermitentă este standardul de suport ventilator în diferite forme de insuficiență respiratorie cronică (tabelul 11.5).

Ventilația invazivă se face la pacienții cu insuficiența respiratorie acută și cu dereglări letale ale echilibrului acido-bazic și/sau status mental alterat (tabelul 11.6).

### Tratamentul chirurgical

Actualmente abordarea chirurgicală a BPCO vizează 3 tehnici operatorii: bulectomia, chirurgia de reducere a volumelor pulmonare și transplantul pulmonar.

*Bulectomia* se face pentru îndepărtarea bulelor mari de emfizem, pentru decompresia parenchimului pulmonar adiacent. Bulectomia reduce dispneea și ameliorează funcțiile pulmonare.

*Chirurgia de reducere a volumelor pulmonare* reprezintă o tehnică chirurgicală paliativă, ce permite rezecția unei părți din plămânul nefuncțional. Obiectivele acestei intervenții sunt reducerea hiperinflației, mărirea elasticității pulmonare, creșterea fluxurilor expiratorii, îmbunătățirea mecanicii mușchilor respiratori. Rezecția țesutului pulmonar permite o ventilație mai bună a plămânului restant, datorită micșorării volumului rezidual în raport cu volumul pulmonar total. Ca rezultat are loc creșterea VEMS și reducerea dispneei.

De obicei, chirurgia de reducere a volumelor pulmonare se face prin deschiderea toracelui sau prin intervenții toracoscopice. Nu toți pacienții pot beneficia de această intervenție, deoarece este traumatică și contraindicată în cazul asocierii altor patologii severe.

*Tabelul 11.5*

**CRITERII DE INCLUDERE ȘI DE EXCLUDERE  
PENTRU VENTILAȚIA NON-INVAZIVĂ**

*Criterii de selectare (trebuie să fie prezente cel puțin două dintre ele)*

Dispnee moderată sau severă, cu folosirea musculaturii respiratorii accesorii și mișcări abdominale paradoxale

Acidoză moderată sau severă (pH 7,30-7,25) și hipercapnie (PaCO<sub>2</sub> 45-60 mm Hg)

Frecvența respiratorie > 25 respirații pe minut

*Criterii de excludere (prezența oricăruia dintre ele)*

Stop respirator

Instabilitate cardiovasculară (hipotensiune, aritmie, infarct miocardic)

Somnolență, alterarea statusului mental, pacient necooperant

Risc mare de aspirație; secreții vâscoase sau abundente

Intervenții chirurgicale recente faciale sau gastroesofagiene

Traume craniofaciale, anomalii nazofaringiene fixe

Obezitate severă

În anul 2000 au apărut primele comunicări despre *abordul endoscopic în reducerea volumului pulmonar*. Metoda endoscopică se bazează pe fenomenul de atelectazie obstructivă, ce presupune pierderea totală a conținutului aeric dintr-un teritoriu pulmonar (lob, segment). Reducerea volumului pulmonar pe cale endoscopică se realizează printr-o obstrucție bronșică iatrogenă în bronșiile lobare superioare, ce cauzează colabarea lobilor superiori cu reducerea volumului acestor lobi.

Atelectazia selectivă a lobilor superiori determină un efect "paradoxal" de creștere a VEMS similar cu efectul obținut prin reducerea pulmonară pe cale chirurgicală.

*Tabelul 11.6*

**INDICAȚIILE VENTILAȚIEI MECANICE INVAZIVE**

Dispnee severă cu folosirea musculaturii respiratorii accesorii și mișcări abdominale paradoxale

Frecvența respiratorie > 35 /minut

Hipoxemie cu potențial letal (PaO<sub>2</sub> < 40 mm Hg sau PaO<sub>2</sub>/FiO<sub>2</sub> < 200 mm Hg)

Acidoza severă (pH < 7,25) și hipercapnie (PaCO<sub>2</sub> >8,0 kPa, 60 mm Hg)

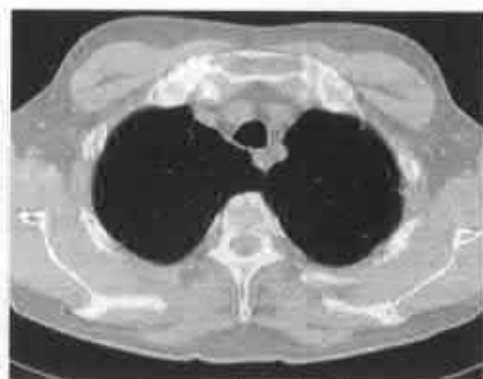Stop respirator

Somnolența, alterarea statusului mental

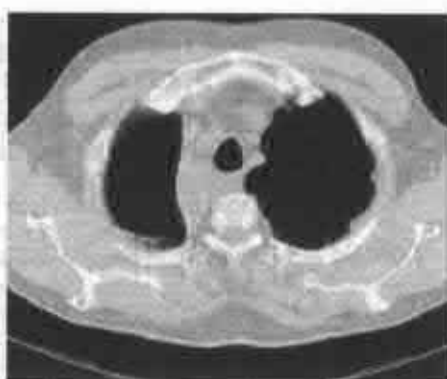Complicații cardiovasculare (hipotensiune, șoc, insuficiența cardiacă)

Alte complicații (dezechilibre metabolice, septicemie, pneumonie, embolism pulmonar, barotrauma, revărsat pleural masiv)

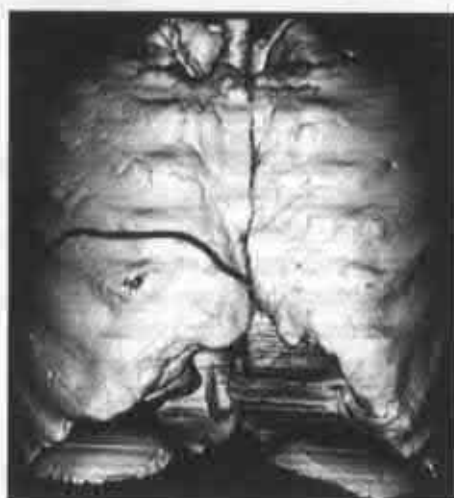
Ineficiența ventilației non-invazive (sau criterii de excludere, tabelul 11.5)



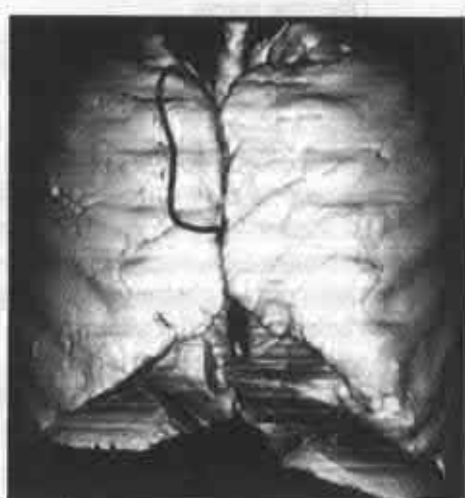
A



B



C



D

Fig. 11.7

Atelectazia terapeutică a LSD la un pacient cu emfizem pulmonar.

A - imagine CT secțiune axială: se observă hipodensitatea țesutului pulmonar, cu distrucția septurilor interlobulare

B - imagine CT secțiune axială: se observă o opacitate pe dreapta paramediastinal, care reprezintă LSD colabab, pleura îngroșată.

C, D - imagine CT prin reconstrucție tridimensională cu vizualizarea pleurei: se observă scizura interlobară orizontală pe dreapta în poziție anatomică înainte de tratament (C) și deplasarea ei cranială odată cu reducerea în volum a LSD după tratament (D).

*Transplantul pulmonar* ameliorează calitatea vieții și capacitatea funcțională la pacienții bine selectați. Sunt 3 tipuri de transplant: transplant de plămân unilateral sau bilateral și transplantul cord-plămân.



## Tratamentul BPCO în exacerbare

Tratamentul la domiciliu al exacerbărilor include creșterea dozelor sau frecvenței de administrare a bronhodilatatoarelor. Poate fi adăugat un anticolinergic, dacă nu a fost folosit anterior.

Glucocorticosteroizii sistemici sunt benefici în tratamentul exacerbărilor de BPCO. Glucocorticosteroizii trebuie adăugați la bronhodilatatoare dacă pacientul are VEMS < 50%. Doza recomandată este de 40 mg de prednisolon/zi pentru 10 zile.

Antibioticele sunt eficace numai la pacienții care prezintă agravarea dispneei și a tusei, și o creștere a producției de spută și un aspect purulent al acesteia.

Riscul de deces în spital este asociat de apariția și progresia acidozei respiratorii, prezența patologiilor grave concomitente, și de necesitatea unui suport ventilator.

Indicații pentru internarea (Progamul GOLD 2006) unui pacient cu exacerbare:

- creșterea marcată a simptomelor;
- BPCO sever;
- apariția unor semne fizice noi (cianoză, edeme periferice, etc.);
- eșecul primelor măsuri medicale;
- patologiiile concomitente severe;
- aritmii nou instalate;
- diagnostic incert;
- vârsta înaintată;
- susținere deficitară la domiciliu.

Pacienții cu dispnee severă, care nu răspund adecvat la măsurile de urgență, pacienții în comă, cu hipoxemia persistentă sau cu agravare ( $\text{PaO}_2 < 50 \text{ mm Hg}$ ) și/sau agravare a hipercapniei ( $\text{PaCO}_2 > 70 \text{ mm Hg}$ ) vor fi internați în secția de terapie intensivă.

Tabetul 11.7

### TRATAMENTUL EXACERBĂRILOR BPCO LA DOMICILIU

**Bronhodilatatoare:**

- creșterea dozelor și/sau frecvenței administrării bronhodilatatoarelor
- poate fi adăugat un anticolinergic
- folosirea nebulizatoarelor

**Glucocorticosteroizii:**

- se recomandă o doză de 40 mg de prednisolon pe zi timp de 10 zile

**Antibioticele:**

- alegerea antibioticului trebuie să reflecte sensibilitatea regională la antibiotice a *S.pneumoniae*, *H.influenzae* și *M.catarrhalis*
- AMO/AC, macrolidice (eritromicină, claritromicină, azitromicină, roxitromicină, spiramicină), cefalosporine de generația II (cefuroxim axetil), FQ respiratorii (levofloxacină, moxifloxacină) timp de 10 zile

**TRATAMENTUL EXACERBĂRILOR SEVERE,  
DAR FĂRĂ POTENTIAL LETAL ÎN  
CADRUL SECȚIILOR DE PROFIL TERAPEUTIC GENERAL**

*Evaluarea severității simptomelor, gazelor sanguine, radiografia toracelui*  
*Oxigenoterapia*

- reprezintă temelia tratamentului intraspitalicesc al exacerbărilor BPCO
- niveluri adecvate de oxigenare ( $\text{PaO}_2 > 60 \text{ mm Hg}$  sau  $\text{SaO}_2 > 90\%$ )

*Bronhodilatatoare:*

- creșterea dozei sau frecvenței
- asocierea de  $\beta_2$ -agoniști cu anticolinergice
- folosirea nebulizatoarelor
- dacă este necesar, se va lua în discuție eventualitatea administrării de metilxantină intravenos

*Adăugarea de glucocorticosteroidi:*

- oral sau intravenos

*Eventual administrarea de antibiotice*

- dacă sunt prezente semnele de infecție bacteriană

*Eventual ventilație mecanică non-invazivă*

*Întotdeauna:*

- monitorizarea echilibrului hidric și a nutriției
- se poate lua în discuție administrarea subcutană de heparină
- identificarea și tratarea afecțiunilor asociate (de ex. insuficiența cardiacă, aritmiile)
- monitorizarea atentă a stării pacientului

Oxigenoterapia reprezintă baza tratamentului intraspitalicesc al exacerbărilor de BPCO. Nivelurile adecvate ( $\text{PaO}_2 > 60 \text{ mm Hg}$  și  $\text{SaO}_2 > 90\%$ ) sunt ușor de atins în formele necomplicate de exacerbare.

Pentru tratamentul bronhodilatator al exacerbărilor se preferă beta-2-adrenergicele. În absența efectului se adaugă anticolinergice. Pe larg în tratamentul exacerbărilor sunt utilizate metilxantine, dar rolul lor rămâne controversat. Administrarea metilxantinelor necesită monitorizarea atentă a teofilinei serice, pentru evitarea efectelor adverse ale acestor medicamente.

Glucocorticosteroidii sunt recomandați în asociere cu bronhodilatatoarele, pot fi administrați parenteral sau *per os*. De obicei, se indică prednisolon 30-40 mg/zi timp 10-14 zile. Tratamentul prelungit nu este legat cu o eficacitate mai mare, în schimb crește riscul efectelor adverse.

Rolul glucocorticosteroidilor inhalatori încă nu este suficient studiat, totuși există un studiu mare care a demonstrat că budesonidul poate fi administrat ca alternativă a steroidilor sistemici.

La pacienții cu BPCO cu semne clinice de infecție a căilor aeriene (creșterea volumului și modificarea culorii sputei și/sau febră) tratamentul cu antibiotice este benefic. Antibioticele sunt utile numai atunci, când pacientul are exacerbare de tipul I sau tipul II după Anthonisen.

**Indicații pentru internare în serviciul ATI:**

- dispneea severă, ce nu răspunde adecvat la tratament inițiat de urgență
- dereglări mentale (confuzie, letargie, comă)
- hipoxemia persistentă ( $\text{PaO}_2 < 40 \text{ mm Hg}$ ) și/sau hipercapnia severă ( $\text{PaCO}_2 > 60 \text{ mm Hg}$ ) și/sau acidoza respiratorie severă ( $\text{pH} < 7,25$ ) în pofida oxigenoterapiei și ventilației non-invazive
- necesitatea ventilației mecanice invazive
- instabilitatea hemodinamică

**Aprecierea inițială a stării:**

Anamneza, examenul fizic (auscultația, participarea mușchilor auxiliari în respirație, FCC, FR, PEF sau VEMS,  $\text{SaO}_2$ , gazimetria, radiografia toracelui)

**Aprecierea repetată a gazimetriei peste 30-60 de minute**

**Terapia inițială**

- oxigenoterapie de lungă durată sau ventilație non-invazivă
- tratamentul bronholitic: majorarea dozeilor și a frecvenței de administrare, asocierea  $\beta_2$ -agonistului cu colinolitic, folosirea spacer-elor; metilxantinele intravenos dacă răspunsul este insuficient
- de adăugat glucocorticosteroizi sistemici
- antibiotice doar în caz de exacerbare infecțioasă a BPCO
- se va lua în discuție ventilația mecanică non-invazivă
- în toate cazurile:
  - se va lua în discuție administrarea heparinei (policitemia)
  - monitorizarea nutriției
  - depistarea și tratamentul bolilor asociate
  - evaluarea permanentă a pacientului

**Aprecierea repetată a stării pacientului peste 30-60 de minute**

**Răspuns bun la tratamentul inițiat  
De continuat tratamentul**

**Răspuns nesatisfăcător  
la tratamentul inițiat  
(stop respirator sau  
semnele șocului)**

**Ventilația invazivă mecanică  
Măsurile de reanimare**

fig. 11.8  
Tratamentul pacienților cu exacerbare severă a BPCO în serviciul ATI.

Obiectivul ventilației noninvazive este scăderea mortalității și morbidității și ameliorarea simptomelor. Ventilația noninvazivă cu presiune pozitivă intermitentă a fost bine studiată în mai multe studii clinice necontrolate și randomizate. Ventilația noninvazivă crește pH-ul, reduce PaCO<sub>2</sub>, reduce severitatea dispneei în primele 4 ore de tratament, scade rata de intubare și scade durata de spitalizare. Dar ventilația noninvazivă nu se face la toți pacienții. Indicațiile pentru ventilația noninvazivă și criteriile de excludere sunt prezentate în *tabelul 11.5*.

Indicațiile pentru ventilația invazivă sunt prezentate în *tabelul 11.6*.

Criterii de externare (după programul GOLD 2006) sunt:

- tratamentul inhalator cu  $\beta_2$ -agoniști nu mai frecvent de 4 ore;
- pacientul capabil să meargă;
- bolnavul capabil să mănânce, să doarmă fără treziri frecvente datorate dispneei;
- pacientul stabil clinic în ultimele 12-24 ore;
- gazele arteriale stabile timp de 12-24 ore;
- pacientul care a înțeles corect utilizarea medicației;
- posibilități de supraveghere la domiciliu adecvate.

Profilaxia exacerbărilor este foarte importantă și duce la scăderea frecvenței și severității exacerbărilor de BPCO. Profilaxia include stoparea fumatului, optimizarea terapiei bronholitice, vaccinare antigripală și antipneumococică.

# A *Capitolul XII* STMUL BRONȘIC

## Definiție

Astmul este o inflamație cronică a căilor aeriene cu implicarea a numeroase celule (eozinofile, limfocite T, macrofage, mastocite, epitelocite, fibre musculare netede *etc.*), și mediatori, care apare la indivizii cu susceptibilitate genetică și se manifestă prin obstrucție bronșică reversibilă parțial sau complet, spontan sau prin tratament și în care se manifestă sindromul de hiperreactivitate bronșică la variați stimuli. Din punct de vedere clinic astmul bronșic se manifestă prin episoade recurente de *wheezing*, dispnee, opresiune toracică și tuse.

Definiția acceptată actualmente subliniază câteva caracteristici fundamentale ale astmului bronșic:

- prezența unui proces inflamator cronic în bronhii;
- hiperreactivitate bronșică;
- obstrucție bronșică complet sau incomplet reversibilă spontan sau sub tratament.

## Epidemiologie

Astmul afectează în toată lumea aproximativ 300 de milioane persoane. Prevalența globală este de 1-18%, cu creștere moderată în anumite țări. Are o incidență sporită în țările industrial dezvoltate, în special, din Europa și America de Nord. Astmul este mai frecvent în copilărie (forma atopică) și după 40 ani (forma nonalergică).

În SUA s-a remarcat o dublare a prevalenței astmului comparativ cu anii 1960, ajungându-se la 15 milioane de astmatici, iar în Japonia prevalența s-a dublat în ultimii 10 ani. Se estimează că în România ar fi peste 1 mln de astmatici (aproximativ 4,5% din populație).

Rata mortalității prin astm în prezent constituie 2-4 cazuri la 100 000 populație pe an. În Marea Britanie mortalitatea a crescut de aproape două ori în ultimele decenii. S-a considerat că marea majoritate a deceselor prin astm putea fi prevenită dacă: (1) medicii evaluau corect gravitatea bolii, (2) pacienții erau mai bine instruiți asupra bolii lor și (3) ar fi fost mai bine utilizate medicamentele antiinflamatorii în schemele terapeutice.

## Etiologie

Etiologia bolii este heterogenă și incomplet cunoscută.

O serie de factori au fost asociați cu o incidență sporită a bolii, dar care au un rol diferit (tabelul 12.1).

Unii factori predispun la apariția bolii (*factori predispozanți*): statusul atopic (alergic) este un factor predispozant cert pentru astmul bronșic. Alți factori de risc sunt cauza apariției bolii la indivizii predispuși (*factori cauzali*): alergenii, antiinflamatoarele nesteroidiene, unii factori profesionali.

O altă categorie de factori de risc nu pot determina singuri boala, dar sporesc șansa de apariție a acesteia (*factori adjuvanți*). Printre aceștia sunt infecțiile respiratorii, poluarea aerului, fumatul (activ și pasiv).

Factorii de risc pentru apariția acceselor astmatice au fost denumiți *factori declanșatori*, triggeri (*triggers*).

Timp îndelungat astmul bronșic a fost considerat o boală alergică, dar în prezent sunt studiați atât factorii alergici, cât și factorii nonalergici ai bolii. În funcție de factorii de risc și de principalele mecanisme patogenetice, astmul este clasificat în astm *extrinsec* (alergic) și astm *intrinsec* (nonalergic).

*Astmul extrinsec (alergic, atopic)* este forma de astm legată de sensibilizare la diverși alergeni (de origine vegetală, animală, mai rar produși chimici). Este asociat cu antecedente personale sau familiale de boli alergice (rinită, urticarie, eczemă). Testele alergologice sunt pozitive, iar în ser se atestă concentrații crescute de IgE.





#### 4. De origine *chimică*:

Multe substanțe chimice, legându-se cu proteinele serice, devin antigenice. Mai frecvent următoarele: nichel, cobalt, platină, crom, arseniu, vopseli, dizolvanți, derivați benzolici, izocianuri, detergenți, coloranți.

#### 5. *Medicamente*:

- antibiotice;
- fermenți.

În astmul atopic la adult rolul principal îl dețin praful de casă și fungii, iar la copii - alergenii alimentari.

#### Factori infecțioși:

Infecțiile cu rinovirusuri, virusul sincițial respirator (în special, la copii), precum și infecțiile cu *Mycoplasma pneumoniae*, *Haemophilus influenzae* sunt implicate în majoritatea exacerbărilor astmului produse prin infecții respiratorii. Mecanismele ar putea fi următoarele:

a) infecția virală produce inflamație bronșică cu hiperreactivitate bronșică și sensibilizare la factorii infecțioși;

b) infecția virală stimulează producerea de IgE specifice.

Infecțiile cu bacterii rareori produc exacerbarea astmului.

**Astmul intrinsec** (*nonalergic, idiopatic*) apare, de obicei, la persoanele adulte, fără antecedente de boli alergice. Testele alergologice sunt negative, iar în ser se atestă concentrații normale de IgE. Deseori este intricat cu BPCO.

Datorită inflamației cronice în astm apare hiperreactivitatea bronșică - însușirea de a reacționa la stimuli în mod normal indiferenți.

Factorii **declanșatori**, *favorizanți* pentru crizele de astm (*triggeri*) sunt:

#### 1. *Efortul fizic*

Efortul, probabil, este unul din cei mai frecvenți factori favorizanți ai crizelor de astm.

Inițierea bronhospasmului prin efort apare, probabil, într-o anumită măsură la fiecare pacient astmatic, și la unii poate fi singurul mecanism declanșator al simptomelor. Efortul fizic poate produce accese de astm în general la 5-10 minute după încetarea efortului.

#### 2. *Hiperventilația*

De rând cu efortul fizic este un trigger specific pentru astmul bronșic, deoarece nu induce obstrucție de căi aeriene la alte tipuri de bolnavi obstructivi.

#### 3. *Factorul psihologic*

Poate fi prezent în exacerbarea astmului (*trigger*), dar și ca factor dominant sau inițiator al bolii. Factorii psihoemoționali acționează prin intermediul sistemului nervos autonom asupra reactivității bronșice, alteori hiperventilația (râsul sau plânsul intens duce la hiperventilație) poate fi responsabilă de crizele astmatice. La unii pacienți factorul psihoemoțional poate fi elementul major în etiologia unui astm sever.

#### 4. Poluarea atmosferică

Statisticile publicate relevă creșterea incidenței astmului în mediul urban față de mediul rural. Aerosolii iritanți în mediul orașelor (dioxidul de sulf, dioxidul de azot, ozonul *etc.*) conduc la bronhoconstricție din inflamație a căilor aeriene și prin mecanism neurogen.

La fel acționează și fumatul (activ sau pasiv).

#### 5. Refluxul gastroesofagian

Sunt incriminate două mecanisme: stimularea vagală reflexă produsă prin refluxul acid (scăderea pH-ului) și bronhospasmul din aspirația conținutului gastric. Efecte similare pot fi produse de băuturi acide.

#### 6. Boli nazale sau sinuzale

Aceste afecțiuni pot agrava obstrucția căilor aeriene reflector sau prin aspirația secrețiilor nazale, în special, în timpul somnului și duc la bronhospasm secundar.

Dintre alți factori declanșatori mai frecvent sunt semnalati: aerul rece, iritanții nespecifici inhalați, infecțiile virale, beta-blocantele, factorii alimentari (coloranți, aditivi), factorii endocrini (premenstrual), factorii meteorologici (schimbarea temperaturii și umidității aerului, variații ale presiunii atmosferice).

### Patogeneză

*Pentru toate formele de astm elementul comun și constant îl constituie inflamația cronică a mucoasei bronșice.*

Din anii 1980 prin biopsii endobronșice și prin lavaj bronhoalveolar s-a demonstrat prezența inflamației cronice în toate formele evolutive de astm (atât foarte severe, letale, cât și în faza asimptomatică a cazurilor de gravitate medie și ușoară). Inflamația afectează toate căile aeriene, la majoritatea pacienților, inclusiv tractul respirator superior și nazofaringele, cu efecte fiziopatologice mult mai pronunțate în bronhiile de calibru mediu.

Macroscopic plămânii apar hiperinflați și nu colabează la deschiderea toracelui. Se pot constata mici zone de [redacted] cu dopuri de mucus în bronhii. Pereții bronșici sunt îngroșați, uneori se pot găsi bronșiectazii.

Histologic în căile aeriene se determină infiltrare cu celule inflamatorii, denudarea epitelului, fibroză subepitelială, hiperplazia glandelor mucoase, sporirea masei musculare de mușchi neted, hiperplazia celulelor caliciforme, sporirea angiogenezei ("remodelarea căilor aeriene"). Aceste modificări sunt prezente chiar la pacienții cu astm ușor sau stabil, însă sunt mai exprimate în astmul sever sau în exacerbarea astmului.

Numărul *eozinofilelor* din pereții bronșici este sporit, unii afirmând legătura dintre numărul eozinofilelor și semnele clinice de severitate. Însă, studiile cu anticorpi direcționați contra IL5 (care influențează recrutarea eozinofilelor în căile aeriene) au demonstrat reducerea eozinofilelor circulante și din pereții bronșici fără

o ameliorare semnificativă a ventilației pulmonare. Eozinofilele eliberează proteine (ce pot leza celulele epiteliale ale căilor aeriene), factori de creștere, jucând un rol important în procesul de remodelare a căilor aeriene.

Numărul *neutrofilelor* este crescut în exacerbările de astm și la pacienții cu astm persistent sever, în pofida tratamentului cu doze mari de corticosteroizi. Rămâne de stabilit dacă neutrofilia este rezultatul aplicării dozelor mari de steroidieni sau neutrofilele sunt implicate în patogenia astmului.

Numărul de *limfocite* și activarea lor sporesc în exacerbările astmului, spontane sau provocate de contactul cu alergeni. Limfocitele T helper CD<sub>4</sub> se împart în 2 populații în funcție de profilul citokinic: Th<sub>1</sub> și Th<sub>2</sub>. Limfocitele T helper-2, producția de mucus și de IgE (ipoteza Th<sub>2</sub> de orchestrare a răspunsului astmatic). Dezvoltarea astmului în copilărie este, probabil, legată de predominarea celulelor Th<sub>2</sub> asupra celulelor Th<sub>1</sub>. "Ipoteza igienică" a patogeniei astmului: expunerea la factori ce solicită răspunsul de tip Th<sub>1</sub> (de exemplu, infecțiile) poate reduce activitatea sistemului Th<sub>2</sub>, și prin urmare, a reacțiilor alergice, inclusiv astmul bronșic (date epidemiologice de incidență redusă a astmului la persoanele ce au suportat infecții cu *Mycobacterium tuberculosis*, rujeolă, hepatită A).

*Macrofagele* sunt în număr crescut în căile aeriene și pot fi activate de alergeni prin receptori IgE cu afinitate scăzută, cu eliberarea mediatorilor inflamatori și a citokinelor care amplifică răspunsul inflamator. Este discutabil posibilul rol al deficienței de producere a citokinei antiinflamatorii IL10 în patogenia astmului.

*Mastocitele* activate eliberează mediatori preformați (histamină, triptază) sau nou-formați (prostaglandine, leucotriene, citokine). Interacțiunea imunoglobulinelor E de pe suprafața mastocitelor cu antigenii specifici produce activarea acestor celule cu eliberarea mediatorilor. Histamina și leucotrienele au rol important în răspunsul imediat la alergeni, provocând contracția musculară, edemul și hipersecreția de mucus (cu obstrucția rapidă a căilor aeriene).

Procesul inflamator cauzează hiperreactivitatea bronșică la stimuli alergici și nonalergici (hiperreactivitate nespecifică) pe multiple căi.

### **Mecanisme imunologice**

Sunt cele caracteristice unei *reacții imunopatologice de tip I* (mediată prin IgE). Starea de sensibilizare la alergeni se dezvoltă după o perioadă de expunere abundentă și prelungită la persoanele atopice. Atopia reprezintă tendința de a produce anticorpi de tip IgE.

Odată sensibilizarea realizată, o minimă expunere repetată la agentul sensibilizant poate produce exacerbare a astmului. Alergenii inhalanți dețin rolul dominant în etiologia astmului alergic și pot avea o acțiune sezonieră (polenuri, mucegaiuri) sau perenă (majoritatea alergenilor inhalanți).

Antigenele (alergenele) la nivelul mucoasei bronșice sunt prelucrate de către macrofage, care apoi stimulează o subpopulație de limfocite T helper de tip Th<sub>2</sub>.

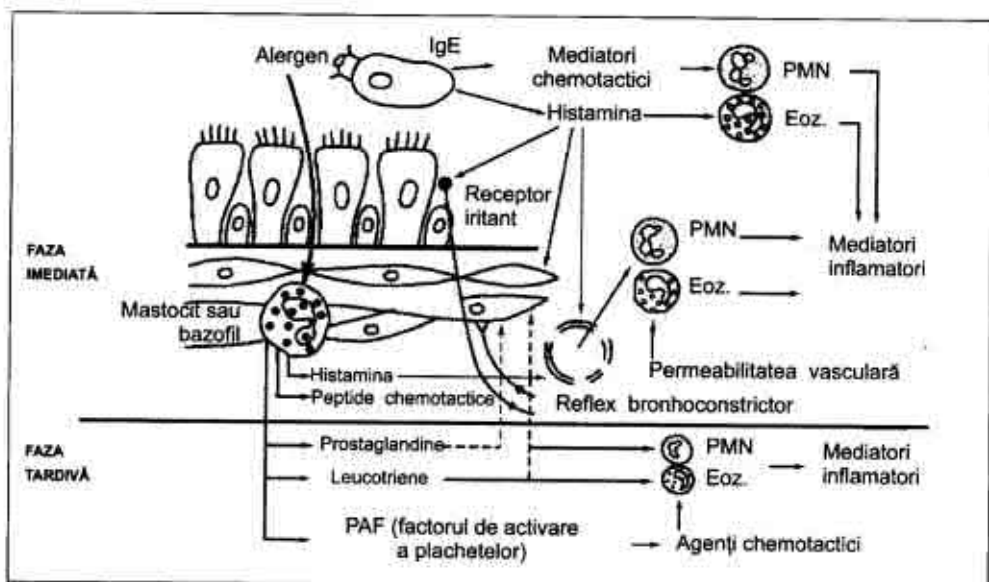


Fig. 12.1

Mecanismul reacției alergice de tip I.

**Faza imediată.** Mediatorii preformați eliberați în urma reacției Ag + Ac din mastocitele și bazofilele localizate pe suprafața căilor respiratorii sau în submucoasă produc bronhospasm, creșterea permeabilității vasculare și chemotaxisul.

**Faza tardivă.** Leucocitele (în principal eozinofilele) locale sau cele ce migrează sânt stimulate să producă numeroși mediatorii ai inflamației și bronhoconstricție. Ca urmare apar schimbările inflamatorii importante caracteristice astmului cronic.

PMN - polimorfonucleare; Eoz. - eozinofile; PAF - factorul de activare a plachetelor.

Aceste Th<sub>2</sub> produc în mod specific citokine caracteristice numite IL4 și IL5. Prin IL4 se stimulează diferențierea unei clone de limfocite B ce va secreta IgE specifice față de acel antigen. Cantitatea de IgE produsă depinde de mulți factori (factor genetic, doza de alergen, controlul limfocitelor T helper și T supresori).

IgE se lipesc de membrana unor celule specifice (mastocite, macrofage, unele celule epiteliale etc.) prin componenta Fc (*constant fragment*), iar componenta Fab (*antigen binding fragment*) este expusă atmosferei extracelulare și are funcția de anticorp și de formare a complexelor antigen-anticorp. Mastocitele sunt capabile să fixeze mai multe mii de molecule de IgE.

La un nou contact cu acel alergen (figura 12.1) are loc fixarea sa pe componentele Fab, producându-se un lanț de reacții, care conduc la eliberarea de mediatorii (în primul rând histamină) din mastocite. Mediatorii vor declanșa bronhospasm, edem inflamator nespecific al mucoasei și creșterea permeabilității capilare - *răspunsul astmatic imediat* (precoce, la 20-60 minute de la contact, și cu o durată scurtă de manifestare).

Prin IL5 se produce un efect direct asupra eozinofilelor, la care va crește durata de viață de 6-7 ori (până la 30 zile!) și care vor fi stimulate funcțional. Re-crutate activ în teritoriul bronșic stimulat, eozinofilele eliberează alți mediatori în cantități marcate, care vor determina leziunile epiteliale difuze și reacția inflamatorie eozinofilică caracteristică astmului - o inflamație bronșică specifică, ce amplifică bronhospasmul, mărește secreția de mucus și crește reactivitatea bronșică (răspunsul alergic tardiv, întârziat). Răspunsul alergic întârziat este mult mai prelungit și explică modificările inflamatorii din astm.

Leziunile epiteliale pot contribui la perpetuarea hiperreactivității bronșice în mai multe moduri, inclusiv prin expunerea terminațiilor senzitive subepiteliale.

*Reacție alergică de tip III.* La pătrunderea antigenului se formează anticorpi din clasa imunoglobulinelor G și M, care au proprietatea de a forma precipitate cu antigenii corespunzători. În corpul uman permanent se desfășoară reacții imune cu formarea complexelor Ag + Ac sub acțiunea antigenilor externi și interni. Acestea sunt reacții imune de apărare cu formare a imunității.

În unele cazuri poate fi reacție de alterare tisulară cu eliberarea fermenților lizozomali, activare a complementului și a sistemului kinine-caliceină. Complementul stimulează procesul inflamator nespecific, activează funcția imună de apărare. Fermeții lizozomali afectează membrana bazală, stimulează formarea țesutului conjunctiv. Kininele duc la bronhospasm prin activarea canalelor de calciu, stimulând pătrunderea calciului în celulă.

În dezvoltarea procesului inflamator rolul principal îl au leucocitele neutrofile și macrofagele. Proteazele lizozomale sporesc capacitatea de eliberare a histaminei din mastocite. Totuși, în cea mai mare măsură responsabilă de manifestările clinice în astmul bronșic este inflamația eozinofilică. Iată de ce boala răspunde foarte bine la tratamentul antiinflamator, în special cu corticosteroizi. Această inflamație nu este de tip infecțios, de aceea antibioticele nu sunt eficiente în tratamentul astmului bronșic.

### *Mecanisme nervoase*

Trei componente ale sistemului nervos autonom (figura 12.2) sunt importante pentru controlul tonusului bronhiilor și a secrețiilor bronșice: 1) sistemul colinergic; 2) sistemul adrenergic; 3) sistemul nonadrenergic noncolinergic (sistemul NANC, sistemul peptidergic).

Efectele *colinergice* de origine vagală pe căile aeriene sunt mediate prin receptorii muscarinici (M). Importanți în astm sunt receptorii M<sub>1</sub> și M<sub>3</sub>. Excitarea receptorilor muscarinici de la nivelul bronhiilor provoacă bronhoconstricție, hipersecreție de mucus.

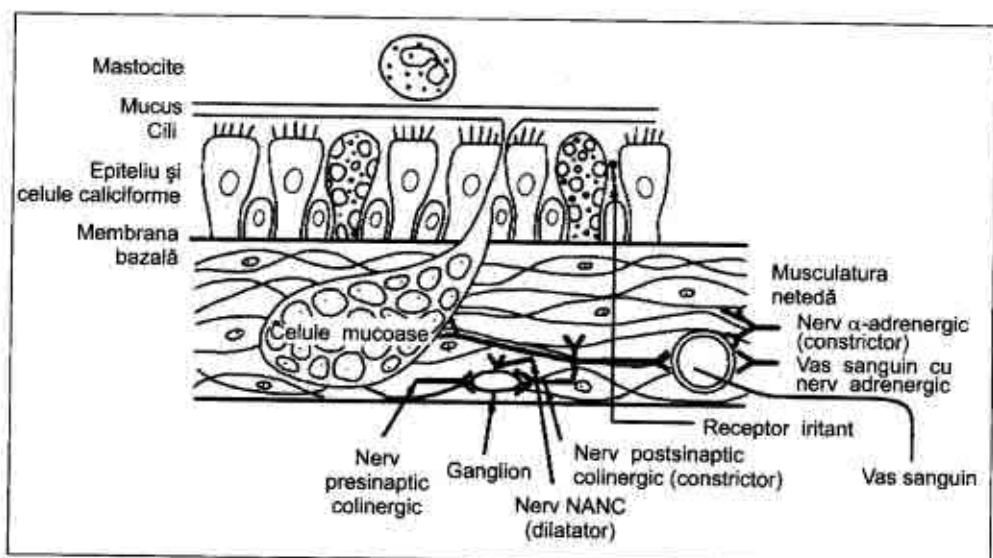


Fig. 12.2

Inervația căilor respiratorii.

Mușchii netezi și vasele au inervație alfa-adrenergică constrictoare și vagală (colinergică) dilatatoare. Inervația beta-adrenergică este prezentă numai în vase (nu și în mușchii netezi). Glandele ce secretă mucus la fel au inervație colinergică (stimulează secreția).

Exagerarea *reflexului colinergic bronhoconstrictor* conduce la hiperreactivitate bronșică nespecifică prin:

- creșterea stimulării receptorilor aferenți de către mediatorii inflamației;
- contact direct al iritanților cu receptorii aferenți în zonele de descumare a epiteliului căilor aeriene;
- în rezultatul inflamației celulele-țintă din căile aeriene devin exagerat de susceptibile la acțiunea directă a acetilcolinei.

Stimularea receptorilor **beta-adrenergici** localizați în mușchii netezi bronșici, mastocite, glandele bronșice și celulele epiteliale de către catecolaminele circulante determină bronhodilatație. Din contra, blocada beta-receptorilor produce accesul astmatic la persoanele bolnave.

Sistemul *peptidergic* reprezintă un sistem independent la nivelul căilor aeriene, acționând prin neurotransmițători denumiți neuropeptide.

Sistemul *inhibitor NANC* duce la o relaxare a fibrelor musculare netede bronșice prin intermediul VIP (*vasointestinal peptide*). VIP are acțiune *bronhodilatatoare* și acționează prin receptorii speciali pentru VIP distribuiți în celulele căilor aeriene. Acest neuropeptid este rapid degradat de triptaza de origine mastocitară și de alte enzime eliberate de către celulele inflamatorii din astm.



Sistemul *excitator* NANC are terminațiuni nervoase capabile să elibereze neuropeptide denumite și **tahikinine** cum ar fi - substanța P, neurokininele A și B și *calcitonin gene-related peptide* (CGRP) care au *efecte bronhoconstrictoare*, de hipersecreție de mucus și edem (prin vasodilatație bronșică).

La excitarea terminațiunilor nervoase senzitive din epiteliul bronșic fibrele nervoase NANC eliberează diverse tahikinine și prin scurtcircuit local ("reflex de axon") produc bronhoconstricție, vasodilatație și hipersecreție de mucus. În plus, neuropeptidele sunt capabile să producă "inflamație neurogenă" - agravarea manifestărilor reacției inflamatorii bronșice, cauzate de mecanisme imune sau neimune.

Datorită leziunilor epiteliului bronșic este redusă producția de **neuropeptidaze**, menite să catabolizeze tahikininele, astfel că efectele lor se amplifică.

### **Mecanisme biochimice**

Mecanismul biochimic celular prin care sistemul nervos determină contracția sau relaxarea musculaturii bronșice are la bază "pompa de calciu" intracelulară și AMP ciclic (AMPC).

AMPC ia naștere din ATP sub influența adenilatciclazei și ulterior este transformat în 5-AMP sub influența **fosfodiesterazei**. Stimularea  $\beta_2$ -adrenoreceptorilor activează **adenilatciclaza** și astfel **crește concentrația** de AMPC. Acesta activează pompa de calciu și provoacă **relaxarea miofibrilelor** și, deci, a musculaturii netede bronșice.

Degradarea AMPC se face de către **fosfodiesterază**. **Teofilinele** blochează această enzimă și, respectiv, **degradarea AMPC**, producând **bronhodilatație**.

Un efect antagonist, "de inhibiție a pompei de calciu" și, deci, de bronhoconstricție îl are GMPc, care se formează din GTP sub acțiunea guanilatciclazei. Creșterea concentrației GMPc are loc în rezultatul stimulării receptorilor colinergici.

### **Fizopatologia respirației în astmul bronșic**

Inflamația cronică din astm determină hiperreactivitatea bronșică cu obstrucția căilor aeriene și apariția simptomelor bolii.

Obstrucția bronșică apare în patru forme:

- acută - prin bronhoconstricție în urma spasmului muscular;
- subacută - prin edemul mucoasei;
- obturațională - prin formarea dopurilor de mucus;
- fibrotică - prin deformări sclerotice ale pereților bronșici în cazurile avansate

cu evoluție severă.

Elementul esențial, definitoriu pentru astmul bronșic este **reversibilitatea** (dar nu totdeauna completă) obstrucției bronșice, fie spontan, fie sub tratament.

În consecința obstrucției bronșice apar: creșterea rezistenței la flux, scăderea volumelor expiratorii, hiperinflația pulmonară, creșterea travaliului respirator și scăderea complianței pulmonare.



Apar tulburări de distribuție a raportului ventilație/perfuzie. Consecutiv hipoventilației alveolare se va produce scăderea saturației în oxigen a sângelui (sub 90%) la nivel alveolo-capilar (sângele din teritoriile hipoventilate va fi insuficient oxigenat).

Hipoxia odată produsă va antrena la rândul său mecanisme de adaptare:

- mărirea ventilației (hiperventilația);
- intervenția reflexului alveolo-vascular, care va produce vasoconstricție cu reducerea perfuziei teritoriilor hipoventilate;
- creșterea travaliului muscular (la care mai contribuie și rezistența sporită la flux) și a costului ventilației.

Efectul net global va fi o combinație de *hipoxemie*, *hipocapnie* și *alcaloză respiratorie*.

• Hipocapnia din criza astmatică poate fi înlocuită prin *normocapnie* în situația când obstrucția bronșică este severă (VEMS sub 0,5 l).

La progresarea obstrucției bronșice etapa de hipoxemie cu normocapnie va fi urmată de cea de hipoxemie cu *hipercapnie* (creșterea presiunii CO<sub>2</sub> peste 45 mm Hg) și *acidoză respiratorie*.

Apariția emfizemului, drept consecință a presiunii crescute intraalveolare și a atrofiei septurilor, va contribui la reducerea anatomică a patului vascular și, deci, la creșterea presiunii în artera pulmonară, concomitent cu scăderea suprafeței de hematoză, prin scurtarea timpului de contact și accentuarea hipoxiei.

Consecința finală a hipoxemiei cronice existente va fi creșterea presiunii în artera pulmonară, cordul pulmonar cronic.

### Tablou clinic

**Simptomele** uzuale prezente în astm sunt:

- dispneea;
- *wheezing*-ul;
- tusea;
- senzația de constricție toracică (opresiunea toracică).

Prezența acestor simptome încă nu definește astmul bronșic, markerul clinic principal fiind ameliorarea lor, spontan sau după administrarea bronhodilatatoarelor sau a antiinflamatoarelor.

*Dispneea* este, de obicei, simptomul dominant în astm. Numai rareori este absentă (variante de tuse a astmului, *astmul tusiv*). Poate fi *paroxistică* (cu debut brusc și de durată limitată), *subacută* (cu debut progresiv și durată mai lungă) sau *cronică* (cu variații de intensitate, în astmul cu dispnee continuă). Dispneea paroxistică este cea mai frecvent întâlnită în astm.

Dificultatea este predominant în expir (dispnee *expiratorie*), dar un număr mare de pacienți nu sesizează acest lucru.

Dispneea se însoțește de o frecvență respiratorie normală sau puțin redusă, la fel ca și în alte leziuni bronhoobstructive, pe când dispneea cardiogenă și dispneea din fibrozele pulmonare este tahipneică.

*Wheezing*-ul este respirația șuierătoare audibilă la gură (în expir, uneori și în inspir). Este caracteristic nu numai astmului, dar și altor boli pulmonare obstructive.

*Tusea*, de obicei, însoțește dispneea și numai rareori este simptomul dominant sau unic (*astmul tusiv*). De regulă, este neproductivă, chinuitoare ("spastică") și survine în crize. Uneori se însoțește de expectorație în cantitate mică, dificilă, ușor gălbuie (aparent purulentă), ce apare spre sfârșitul crizei de astm. (Caracterul aparent purulent al sputei în astm de cele mai multe ori este datorat prezenței unui număr foarte mare de eozinofile și nu de neutrofile. Tratamentul antibacterian este inutil).

*Opresiunea toracică* însoțește inconstant dispneea. Este o senzație de apăsare pe cutia toracică, care aparent împiedică inspirul adânc.

De regulă, simptomele astmatice apar împreună (opresiunea toracică este mai puțin constantă) și au drept caractere comune:

- variabilitatea în timp (sunt episodice);

- apar sau se agravează în prezența unui factor declanșator sau fără factor declanșator;

- se ameliorează sau dispar spontan ori sub tratament;

- apariția mai frecvent noaptea;

- apariția în prezența unui factor declanșator (efortul fizic, expunerea la un alergen, râsul puternic, alergeni profesionali etc).

**Criza astmatică** (*accesul de astm*) este definită ca fiind apariția/agravarea bruscă (paroxistică) a simptomelor astmatice în absența sau prezența unui factor declanșator. Are durată de la 20-30 minute până la câteva ore. Substratul crizei astmatice este în principal bronhospasmul. Se jugulează spontan sau la administrarea  $\beta_2$ -adrenomimeticelelor cu durată scurtă de acțiune.

Crizele astmatice sunt separate de perioade de acalmie. Au un orar preferențial nocturn (pot însă apărea și ziua). Ele se întâlnesc, în special, la copii, adolescenți sau adulții tineri, la care componenta alergică este predominantă.

Criza de astm tipică se instalează rapid cu dispnee expiratorie cu expirație prelungită și șuierătoare (*wheezing*), senzație pronunțată de opresiune toracică, lipsă de aer (senzație de sufocare). Crizele apar brusc și se termină de asemenea brusc, printr-o tuse supărătoare, cu eliminarea unei spute mucoase, vâscoase, "perlate", în cantități mici.

Frecvența și severitatea acceselor nocturne pot fi luate drept criteriu de severitate a astmului.

Uneori criza de astm poate fi precedată de prodrome: rinoree clară, strănut, dureri toracice difuze sau interscapulare, "frică de moarte".

*Examenul obiectiv* în timpul crizei atestă poziția șezândă (ortopnoe) cu angajarea mușchilor respiratori accesorii (datorită creșterii bruște a rezistenței în căile respiratorii) și o frecvență joasă a respirațiilor (crește durata expirului), cu toracele fixat în inspirație, cu traheea suprasternală scurtată, cu tiraj intercostal și supraclavicular și coastele orizontalizate.

Percutor se determină o hipersonoritate difuză (din creșterea volumului rezidual pulmonar) și diafragma coborât.

La auscultație murmurul vezicular este diminuat, se aud raluri uscate sibilante (*wheezing*) polifonice, diseminate, predominant în expirație, care eventual se pot auzi și de la distanță. În hipersecreția bronșică mai avansată pot apărea și raluri ronflante (ronhusuri) și raluri subcrepitante pe ambele câmpuri pulmonare.

După terminarea accesului astmatic dispar toate simptomele și semnele obiective.

La pacienții cu astm bronșic de lungă durată ("învechit") cu obstrucție respiratorie severă și progresivă dispneea de efort (eventual, și tusea) este prezentă și între accese (crize) - "dispneea intercritică", dispneea continuă.

Dispneea continuă este caracteristică astmului persistent sever incorect tratat și învechit și este cauzată de procesul inflamator cronic sever, la care se adaugă remodelarea bronșică severă și în mare parte ireversibilă.

**Exacerbarea astmului (atacul astmatic)** este definită ca o agravare progresivă a astmului (tabelul 12.2) în ore sau zile (repetarea crizelor la un interval mult mai scurt decât anterior exacerbării sau agravarea simptomelor).

Cauzele exacerbării pot fi:

- tratament bronhodilatator insuficient;
- defecte în tratamentul de fond, pe termen lung;
- expunere prelungită la triggeri.

Substratul este reprezentat, în principal, de amplificarea procesului inflamator bronșic cu bronhospasm persistent și variabil. Se remite mai lent.

**Starea de rău astmatic (răul astmatic, status astmaticus, astmul acut grav)** reprezintă atât o complicație a astmului, cât și o formă specială de prezentare a sa.

Se definește ca un acces astmatic de lungă durată (peste 24 ore), care nu răspunde la tratamentul bronhodilatator uzual și care este însoțit de tulburări gazometrice, cardiocirculatorii și neurologice.

Răul astmatic se atestă la 10-15% dintre pacienții spitalizați cu astm bronșic. Mortalitatea din răul astmatic depășește 5%, de aceea această stare reprezintă o urgență medicală.

*Etiologie*

- infecții respiratorii;
- tratament neadecvat cu supradozarea simpatomimeticelelor;
- administrare inadecvată de medicamente (aspirină, alte AINS, beta-blocante, sedative);

- imunoterapie neadevătată;
- întreruperea tratamentului cu corticosteroizi;
- contact cu alergenul.

#### *Patogenia stării de rău astmatic*

Starea de rău astmatic este produsă de o obstrucție a căilor respiratorii (intensă, dar inegală, secundară bronhospasmului, edemului mucos și submucos, hiperproducției de mucus, denudării epiteliale și alterării mecanismelor de transport mucociliar) și de *oboseala musculară*.

Pentru a realiza suficient oxigen necesar metabolismului, bolnavii hiperventilează (însă în condițiile unei presiuni intrapleurale sporite, ceea ce crește mult travaliul mușchilor respiratori). Hiperventilația produce scăderea presiunii alveolare a  $CO_2$  și creșterea presiunii alveolare a  $O_2$ .

La inspir pătrunde mai mult aer decât pacientul poate expira, crește volumul rezidual pulmonar, crește rezistența vaselor pulmonare. La expir crește presiunea pleurală ce duce la colapsul expirator al bronhiilor mici și în așa condiții și mai mult crește volumul rezidual și progresează hipoxemia arterială.

În cazurile mai grave apare hipoventilația alveolară ca urmare a creșterii aerului rezidual și a modificării raportului de diluție, a creșterii spațiului mort. În atare condiții scade presiunea parțială a oxigenului și crește presiunea parțială a bioxidului de carbon. Această modificare a compoziției gazului alveolar se reflectă respectiv asupra schimbului gazos, producând modificări de același sens ale compoziției gazoase a sângelui arterial, respectiv hipoxemie și hipercapnie, acidoză respiratorie.

⦿ Hipercapnia agravează hipoventilația, măbind spasmul și hipersecreția bronșică, iar hipoventilația, la rândul ei, mărește hipercapnia, care duce la instalarea acidozei. Hipercapnia, de asemenea, provoacă inițial o hipertensiune arterială, care ulterior evoluează spre colaps cardiovascular. Hiperventilația cât și transpirațiile în răul astmatic conduc la hipovolemie, la creșterea vâscozității sângelui.

Presiunile pleurale mari la expirație duc la micșorarea întoarcerii venoase. La inspirație presiunea negativă pleurală și distensia alveolară excesivă conduc la reducerea presarcinii ventriculului stâng și mărirea postsarcinii ventriculului drept. Aceste dereglări hemodinamice sunt agravate de hipoxemie, hipercapnie și acidoza metabolică.

#### *Clasificarea răului astmatic*

După evoluție se deosebesc ② forme clinice de rău astmatic:

- forma de lungă durată, cu debut progresiv și durată de câteva zile;
- forma anafilactică.

*Tabloul clinic al răului astmatic de lungă durată* este relativ caracteristic.

Bolnavii au o dispnee expiratorie severă cu *wheezing*, rezistentă la simpatomimetice. Expectorația este absentă sau insuficientă.

Inițial pacienții se prezintă conștienți, activi, rareori agitați, în poziție ortopnoe, cu tegumentele cianotice, tahipneici. Sunetul percutor este "de cutie", iar la auscultație se atestă murmur vezicular diminuat și *multiple* raluri sibilante difuze.

Matitatea absolută a cordului nu se poate determina. Zgomotele cordului se prezintă atenuate, de obicei, ritmice, cu frecvența sporită. Se poate înregistra o hipertensiune arterială moderată.

Obstrucția progresivă a căilor respiratorii conduce la dereglări ventilatorii severe cu reducerea presarcinii ventriculului stâng și cu mărirea postsarcinii ventriculului drept. Clinic pacienții se prezintă în poziție ortopnoe, agitați, cu cianoză difuză, transpirați, cu tahipnee > 30 /minut. *Wheezing-ul este minim sau absent*. Se observă tirajul suprasternal și supraclavicular cu toracele blocat total în inspir.

La percuție apar zone de submatitate (din atelectazie). La auscultație se determină murmur vezicular diminuat cu *puține* raluri sibilante sau "tăcere respiratorie" ("liniște respiratorie").

Zgomotele cordului sunt asurzite. Mai adesea se determină hipotensiune arterială, puls paradoxal > 18 mm Hg, tahicardie importantă. Pulsul paradoxal este definit prin reducerea la inspir a presiunii arteriale sistolice (măsurată cu tonometrul) cu peste 10 mm Hg (variația normală a presiunii arteriale în funcție de fazele respirației fiind  $\leq 10$  mm Hg).

***Absența pulsului paradoxal sugerează oboșala severă a mușchilor respiratori.***

Gazimetric se atestă hipoxemie ( $\text{PaO}_2$  70-40 mm Hg), hipercapnie ( $\text{PaCO}_2$  35-90 mm Hg), acidoză metabolică ( $\text{pH} < 7,35$ ). Hipoxemia și hipercapnia severă, acidoza metabolică conduc la tulburări psihice cu agitație, delir, urmate apoi de stare confuză cu evoluție în comă.

***Criterii de gravitate a răului astmatic:***

- deteriorare mentală;
- puls paradoxal > 15-20 mm Hg;
- hiperinflație pulmonară severă;
- hipercapnie severă > 80 mm Hg;
- cianoză rezistentă la oxigenoterapie;
- hemodinamică instabilă.

Reparația expectorației cu ameliorarea simptomelor reprezintă criteriile unei evoluții favorabile.

În formele netratate adecvat sau fără răspuns favorabil evoluția este spre deces prin:

- asfixie din obstrucția severă totală;
- insuficiență cardiorespiratorie acută;
- pneumotorax spontan.

***Forma anafilactică*** de rău astmatic se dezvoltă la vârful unei crize de astm bronșic și este rezultatul bronhospasmului total.

Această formă de rău astmatic survine după injectarea medicamentelor către care pacientul este sensibilizat sau idiosincrazic (antibiotice, fermenți, preparate ce conțin aspirină etc).

Bolnavii decedează în timpul injectării prin stop respirator.

Tabelul 1.2.2  
**APRECIEREA SEVERITĂȚII EXACERBĂRIILOR ASTMULUI BRONȘIC**

Simptomul	Ușor	Moderat	Sever	Iminența de stop respirator
<i>Dispneea</i>	<ul style="list-style-type: none"> <li>• apare în timpul mersului</li> <li>• poate sta culcat</li> </ul>	<ul style="list-style-type: none"> <li>• apare în timpul vorbirii</li> <li>• preferă să stea așezat</li> </ul>	<ul style="list-style-type: none"> <li>• apare în repaos</li> <li>• poziție forțată (pe șezute aplecat înainte)</li> </ul>	
<i>Vorbirea</i>	În fraze	În propoziții scurte	În cuvinte	
<i>Conștiență</i>	Poate fi agitat	De regulă agitat	De regulă agitat	Confuz
<i>Frecvența respirației</i>	Crescută	Crescută	adesea >30/min	
<i>Angajarea mușchilor respiratori accesorii cu tiraj supraclavicular</i>	De obicei lipsește	De obicei prezentă	De obicei prezentă	Mișcări toraco-abdominale paradoxale
<i>Raluri sibilante</i>	Moderat exprimate, adesea doar la expir	Sonore	Sonore	Lipsește
<i>Puls</i>	< 100	100-120	> 120	Bradicardie
<i>Puls paradoxal</i>	Absent <10 mm Hg	Posibil 10-25 mm Hg	Adesea > 25 mm Hg	Absența sugerează epuizarea musculaturii respiratorii
<i>PEF în % din precis după bronhodilatator</i>	>80%	60-80%	<60%	
<i>PaO<sub>2</sub> la respirație cu aer</i>	Normal	> 60 mm Hg	< 60 mm Hg	
<i>PaCO<sub>2</sub></i>	< 45 mm Hg	< 5 mm Hg	> 45 mm Hg; posibil IRA	
<i>SaO<sub>2</sub></i>	> 95%	91-95%	< 90%	



## Investigații paraclinice în astmul bronșic

Sunt necesare pentru stabilirea etiologiei astmului, pentru aprecierea variabilității obstrucției.

### *Examenul de spută*

Macroscopic sputa se prezintă mucoasă, cu vâscozitate sporită, mai des transparentă, uneori de culoare gălbuie.

Microscopic se atestă prezența eozinofilelor (în proporție de 10-90%), a cristalelor octaedrice de lipofosfolipază Charcot-Layden, a spiralelor Curschmann (aglomerări de mucus) și, eventual, a mulajelor bronhiolare.

Sputa gălbuie mai adesea este cauzată de un număr excesiv de eozinofile caracteristic astmului, decât de o suprainfecție bacteriană.

*Hemograma* arată o leucocitoză cu eozinofilie în astmul atopic.

*Imunoglobulinele.* IgE totale serice sunt crescute în astmul atopic. În laboratoarele speciale se poate face dozarea de IgE specifice pentru un anumit alergen.

### *Examenul radiologic toracic*

Este obligatoriu doar la primele accese când diagnosticul nu este definitiv. În astmul cronic radiografia este facultativă. În criza de astm radiografia toracelui poate releva semne de hiperinflație pulmonară (diafragm aplatizat cu mișcări reduse, hipertransparența câmpurilor pulmonare, lărgirea spațiului retrosternal, orizontalizarea coastelor).

În astmul sever poate fi indicată pentru depistarea complicațiilor bolii (pneumotorax, pneumomediastin, atelectazii prin dopuri de mucus) sau a afecțiunilor asociate (pneumonii, pneumonite etc). Prezența leziunilor infiltrative (solitare sau multiple) în evoluția unui astm sever ridică suspiciunea de aspergiloză alergică, vasculită pulmonară sau alveolită extrinsecă.

### *Electrocardiograma*

În astmul acut grav se atestă tahicardie sinusală, P pulmonar, devierea axului QRS spre dreapta, modificări nespecifice ale segmentului ST și ale undei T. Aceste modificări dispar după stoparea accesului, dar pot fi persistente în astmul cronic sever după instalarea unei obstrucții bronșice fixe.

*Explorarea funcțională respiratorie* ocupă un loc central în investigația bolnavului astmatic. Se poate efectua în accesul astmatic, între accese și în astmul cronic. Se apreciază:

- gradul obstrucției bronșice;
- variabilitatea obstrucției;
- reversibilitatea obstrucției bronșice.

### *1. Spirografia*

Volume pulmonare: CV normală sau puțin scăzută; CRF crescută; VR mult crescut; CPT normală sau ușor crescută.



Debite ventilatorii: VEMS scăzut proporțional severității astmului bronșic, indicele Tiffeneau (VEMS/CV x 100) scăzut, debitul expirator de vârf (PEF, măsurat pe curba debit-volum) scăzut proporțional severității astmului bronșic.

### 2. PEF-metria

În ultimii ani a apărut posibilitatea măsurării PEF de către pacient cu aparate portative simple - PEF-metre (*figura 12.3*). Se apreciază debitul expirator maxim în timpul unei expirații forțate. Măsurarea se efectuează de 2 ori pe zi.

Formula de calcul al PEF-ului în procente față de valoarea prezisă (*figura 12.4*):

$$\%PEF = \frac{\text{PEF minim al zilei date}}{\text{PEF prezis}} \times 100\%$$

Variabilitatea circadiană a PEF-ului (măsurat în aceleași condiții) este importantă pentru a aprecia severitatea astmului și reversibilitatea obstrucției sub tratament.

Variabilitatea circadiană al PEF-ului se calculează după formula:

$$\text{Variabilitatea circadiană} = \frac{(\text{PEF vespéral} - \text{PEF matinal}) \times 100\%}{1/2(\text{PEF vespéral} + \text{PEF matinal})}$$

La normal variabilitatea debitului expirator de vârf este sub 10%. Creșterea valorilor PEF cu peste 15% spontan sau după aplicarea unui bronhodilatator cu durată scurtă de acțiune se consideră reversibilitate, care este sugestivă pentru astmul bronșic.

### 3. Body-pletismografia

Cu ajutorul ei se poate determina capacitatea pulmonară totală și volumul teritoriilor pulmonare neventilate, care nu comunică cu căile respiratorii. La omul sănătos, la care nu există astfel de teritorii, CRF (capacitatea reziduală funcțională) determinată pletismografic este egală cu cea obținută prin metoda de diluție. Diferența dintre cele două volume reprezintă "gazul captiv"; valoarea acestuia crește paralel cu severitatea obstrucției.

### 4. Teste farmacologice

#### a) Testul cu $\beta_2$ -agonist (testul bronhodilatator)

Valorile spiromografice sau ale PEF-metriei efectuate la 15 minute după inhalarea unei doze de  $\beta_2$ -agonist cu durată scurtă de acțiune sunt comparate cu cele obținute înainte de inhalare. Creșterea valorilor VEMS-ului sau PEF de peste 20% arată o reversibilitate a obstrucției și este sugestivă pentru astm (*figura 12.6*).

#### b) Testul de provocare bronșică nespecifică

Se determină concentrația minimă de metacolină (sau histamină) administrată inhalator și capabilă să inducă o scădere a VEMS-ului cu peste 20%. Testul este considerat pozitiv dacă scăderea VEMS-ului apare la concentrații mici de metacolină

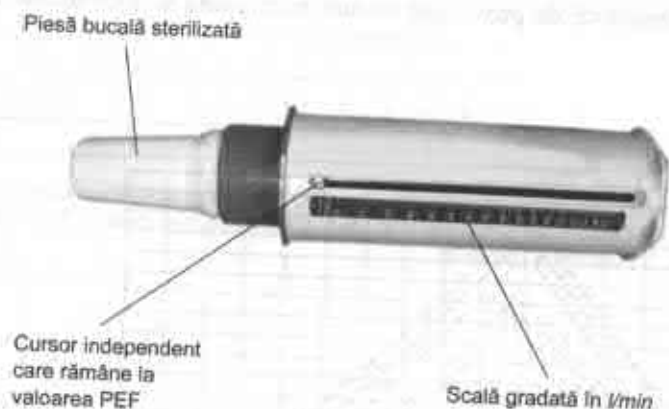


Fig.12.3  
Diferite modele de PEF-metre.

(sau histamină), ceea ce denotă o *hiperreactivitate bronșică nespecifică*, dar care se asociază frecvent cu astmul bronșic.

Se efectuează numai la indicația și sub supravegherea unui specialist.

#### 5. Testul de efort

Spirografia (PEF-metria) se face inițial și la 5 minute (figura 12.7) după terminarea unui efort fizic nestandardizat (alergare sau exerciții fizice), dar suficient pentru a spori semnificativ frecvența pulsului (până la 140-150 /min). Scăderea VEMS sau PEF cu peste 20% este sugestivă pentru astm (bronhospasm de efort).

#### 6. Analiza gazelor sanguine

Se efectuează în caz de rău astmatic sau în astmul complicat.

## 7. Explorarea alergologică

Prevede:

- anamneza alergologică;
- teste cutanate;
- teste inhalatorii de provocare;
- teste de laborator.

În baza datelor de istoric putem suspecta alergenul care provoacă crize de astm, iar cu alergenul suspectat se pot efectua testele cutanate.

Teste cutanate pozitive la diverși factori de mediu (praful de casă, polen, mucegaiuri *etc.*) pot apărea și la subiecții sănătoși fără a fi un motiv în sine de instituire a imunoterapiei.

Testele inhalatorii de provocare (testul inhalatoriu se face numai în centrele specializate).

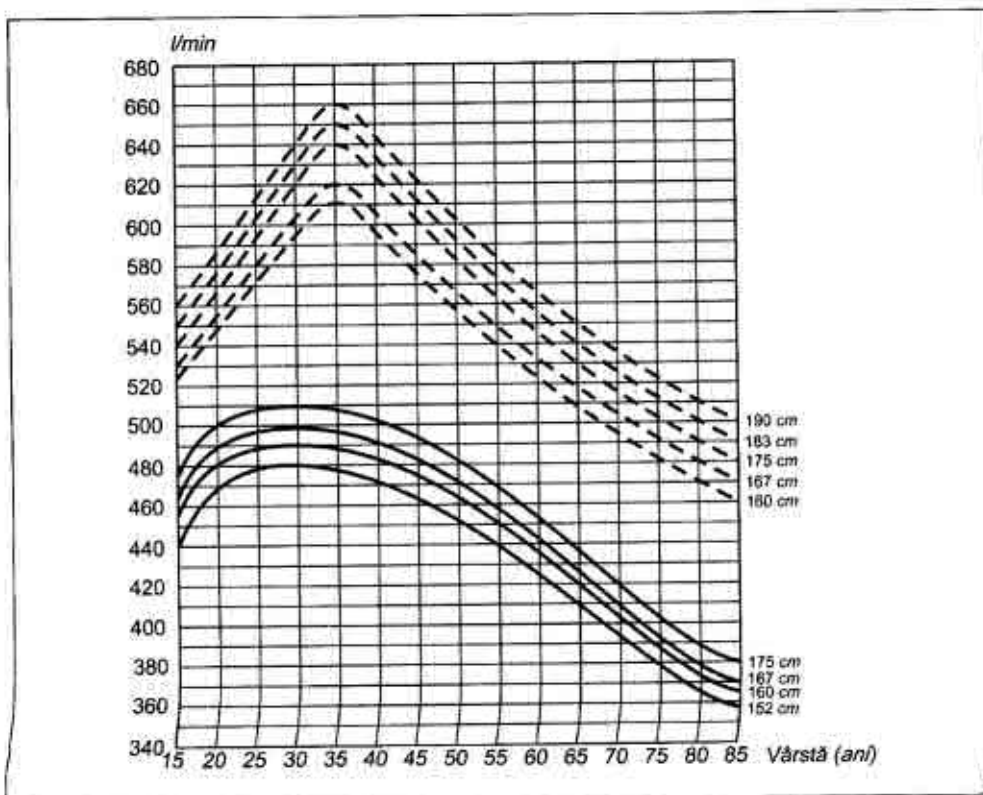


Fig. 12.4

Valorile normale ale debitului expirator de vârf (PEF - *peak expiratory flow*) la adulți în funcție de talie, vârstă, sex (--- bărbați; — femei).

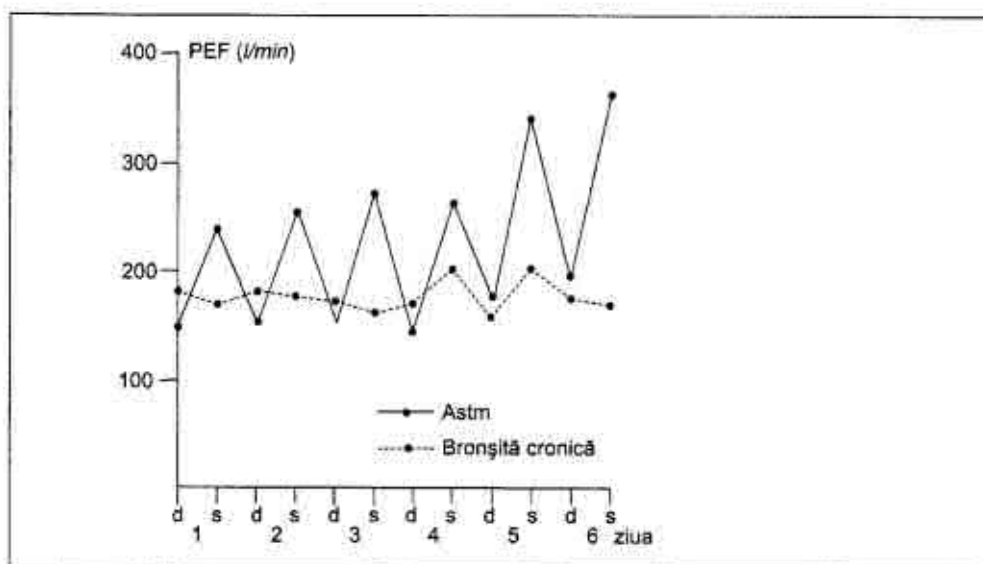


Fig.12.5

Variabilitatea circadiană a PEF în astmul bronșic și în bronșita cronică. Valorile matinale (d) ale debitului expirator de vârf (PEF) în astm sunt cu mult mai joase față de valorile determinate seara (s), ceea ce nu se observă la bolnavul cu bronșită cronică.

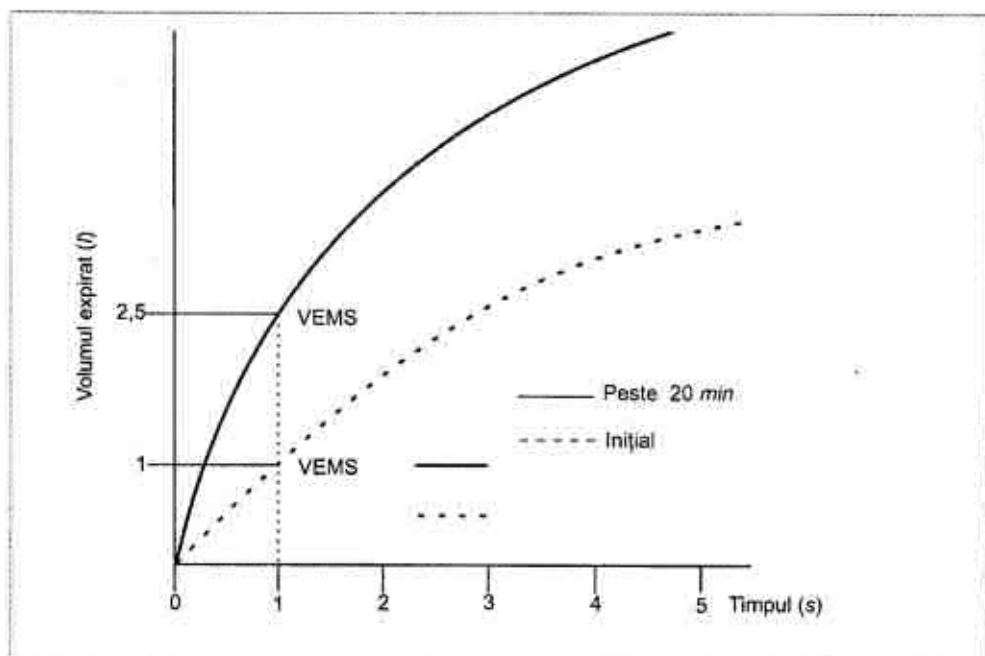


Fig.12.6

Testul bronhodilatator la spirografie.

Se pot doza imunoglobulinele E totale (*radio immuno sorbent test - RIST*) - metodă scumpă și cu mic beneficiu practic, sau IgE specifice prin metoda RAST (*radio alergo sorbent test*), sau prin metoda FAST (*fluorescent alergo-sorbent test*).

*Fadiatopul* este un test sanguin de diagnostic rapid al alergiei respiratorii de tipul "da/nu" cu răspuns noncantitativ, simplu, care în multe țări a înlocuit dozarea IgE totale.

Cele mai larg folosite sunt testele cutanate și aprecierea nivelului IgE specifice prin radioalergosorbție (RAST).

#### 8. Bronhoscopia

Se face la necesitate pentru diagnostic diferențial.

### Clasificarea astmului bronșic

I. Clasificarea internațională a maladiilor OMS (revizia a X-a) evidențiază:

1. Astmul cu predominanță alergică;
2. Astmul bronșic nealergic;
3. Astmul bronșic asociat;
4. Astmul bronșic fără precizare;
5. Astmul acut grav (*status asthmaticus*).

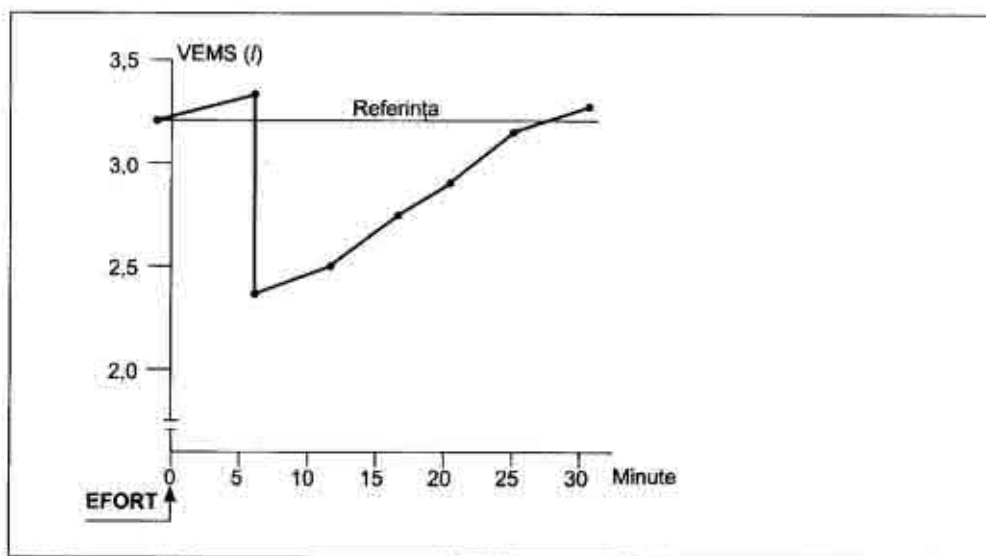


Fig. 12.7

Proba cu efort.

Măsurători seriate de VEMS înainte de test și la fiecare 5 minute după terminarea unui efort fizic semnificativ. Se va nota o ușoară creștere a VEMS imediat după stoparea efortului, urmată de prăbușirea bruscă a VEMS și revenirea lentă la normal către minuta a 30-a.

*II. Clasificarea în funcție de severitate* ia în considerare frecvența simptomelor astmatice, gradul de obstrucție a căilor aeriene și necesarul de medicație de criză. Această clasificare este utilă pentru managementul inițial al pacientului înaintea administrării unei medicații de control al astmului. Sunt evidențiate patru trepte:

**1. Astm ușor, intermitent**

Crize de astm rare < 1 /săptămână  
Accese nocturne foarte rare < 2 /lună  
Exacerbări scurte (ore, zile)  
VEMS > 80% din valoarea estimată  
PEF > 80% din valoarea estimată  
Variabilitatea PEF < 20%

**2. Astm persistent ușor**

Crize de astm > 1 /săptămână dar < 1/zi  
Accese nocturne > 2 ori /lună  
Exacerbările pot afecta activitatea fizică și somnul  
VEMS > 80% din valoarea estimată  
PEF > 80% din valoarea estimată  
Variabilitatea PEF 20-30%

**3. Astm persistent moderat**

Crize de astm zilnice  
Accese nocturne > 1 /săptămână  
Exacerbările afectează activitatea fizică și somnul  
VEMS 60- 80% din prezis  
PEF 60- 80% din prezis  
Variabilitatea PEF > 30%

**4. Astm persistent sever**

Crize permanente, rău astmatic  
Exacerbări frecvente  
Accese nocturne frecvente  
VEMS < 60% din valoarea estimată  
PEF < 60% din valoarea estimată  
Variabilitatea PEF > 30%.

*Limitele clasificării astmului în funcție de severitate, aplicată anterior:*

- severitatea astmului depinde nu numai de intensitatea simptomelor și severitatea obstrucției, ci și de răspunsul la tratament; astfel un astm clasificat inițial ca sever, poate fi ulterior controlat și reclasificat ca astm persistent moderat;

- severitatea astmului și, implicit, nivelul de tratament necesar pentru obținerea controlului variază în timp la același pacient și nu poate fi o caracteristică specifică (intrinsecă) a celui pacient.

Clasificarea în funcție de severitate nu prezice răspunsul la tratamentul cronic și nici terapia necesară pentru atingerea și menținerea controlului bolii la un anumit pacient. Pentru a facilita monitorizarea pacienților în practica clinică este recomandată clasificarea AB în funcție de nivelul de control al astmului bronșic.

### *III. Clasificarea în funcție de nivelul de control (tabelul 12.3):*

- astmul bronșic controlat;
- astmul bronșic controlat parțial;
- astmul bronșic necontrolat.

## **✓ Astmul bronșic în situații speciale**

*I. Astmul la aspirină* (astmul cu intoleranță la aspirină și AINS) este o formă particulară de astm caracterizată prin exacerbarea bolii după administrarea de aspirină sau alte AINS (în special, inhibitori de ciclooxigenază 1). Intoleranța la aspirină (alte AINS) odată instalată se menține toată viața.

Are o prevalență variată după datele diferitor autori (de la 4% la 40% din toate cazurile de astm bronșic). Este mai rar la copii, mai frecvent la adulți, la femei în menopauză.

Se asociază cu sinuzita și polipoza nazo-sinuzală recidivantă după extirpare. Factori favorizanți se consideră infecțiile respiratorii frecvente, prezența antigenului histocompatibilității B<sub>35</sub>.

*Patogeneza.* Aspirina și antiinflamatoarele nesteroidiene sunt inhibitori ai ciclooxigenazei; în consecință acidul arahidonic este degradat numai pe calea lipoxigenazei cu eliberarea leucotrienelor, care au acțiune bronhoconstrictoare, provoacă edem, hipersecreție.

*Aspectul clinic* al accesului astmatic nu are nimic caracteristic. Primele crize de astm apar după folosirea aspirinei sau a AINS, care pot fi peste 10-30 min după folosirea aspirinei - sau după câteva ore. Intensitatea bronhoobstrucției depinde de doza și modul de administrare a aspirinei sau a AINS.

Criza de astm rareori cedează spontan. Evoluția astmului indus de aspirină este mai severă (de regulă, de treapta a IV-a), deseori cu stare de rău astmatic și corticodependență.

*Testul de provocare* (cu aspirină pe cale orală sau inhalatorie) este potențial periculos (bronhospasm rezistent la tratament); se face numai în centrele specializate.

*Tratamentul* astmului indus de aspirină prevede:

- eliminarea produselor alimentare care conțin aspirină;
- desensibilizarea cu aspirină;
- medicație antiinflamatorie;



CLASIFICAREA ASTMULUI BRONȘIC ÎN FUNCȚIE DE NIVELUL DE CONTROL

Elemente de urmărit	Controlat total	Controlat parțial	Necontrolat
Simptome diurne	Lipsește ≤ 2 episoade/ săptămână	> 2 episoade/săptămână	3 sau mai multe din criteriile de astm parțial controlat în orice săptămână
Limitări ale activității	Lipsește	Prezente	
Simptome nocturne	Lipsește	Prezente	
Utilizare de medicație de urgență	Lipsește ≤ 2 episoade/ săptămână	> 2 episoade/săptămână	
Funcție pulmonară (PEF sau VEMS)	Normală	Indici micșorați (< 80% de la prezis sau de la cel mai bun rezultat al pacientului respectiv)	
Exacerbări	Lipsește	≥ 1 exacerbare/an*	≥ 1 exacerbare/ săptămână

\* - fiecare exacerbare necesită reevaluarea medicației zilnice de control

- antagoniști de leucotriene;
- inhibitori ai lipooxigenazei.

Desensibilizarea cu aspirină, după majoritatea autorilor, începe cu acea doză, care a micșorat VEMS peste 20%, cu majorare treptată până la 600-650 mg. După desensibilizare se trece la terapie de susținere.

Tratamentul cu antiinflamatoare (corticosteroizi, cromone) este mai puțin eficient, dar necesar când desensibilizarea este contraindicată.

Mai recent se indică inhibitorii leucotrienelor sau antagoniști ai leucotrienelor.

II. *Aspergiloza bronhopulmonară alergică*

Fungii din genul *Aspergillus*, în special *Aspergillus fumigatus*, sunt microorganisme saprofite, dar la persoanele atopice pot provoca aspergiloză bronhopulmonară alergică. Mai frecvent aspergiloza se asociază cu astmul bronșic și cu fibroza chistică. Sporii pătrunși în bronhii pe cale inhalatorie se înmulțesc, provocând infiltrație locală cu eozinofile, neutrofile, cu dezvoltarea hipersensibilizării de tip imediat cu titru crescut de IgE și degranularea mastocitelor. Mai rar poate fi reacție de hipersensibilitate de tip III sau tip IV.

Crizele de astm survin mai frecvent toamna și iarna, sunt severe, cu febră, însoțite de expectorație caracteristică vâscoasă și cu dopuri. Sputa conține cilindri bronșici, dopuri mucoase, eozinofile, celule epiteliale descumate și miceli de *aspergillus*. Dopurile sunt de culoare cafenie. Este prezent sindromul toxic.

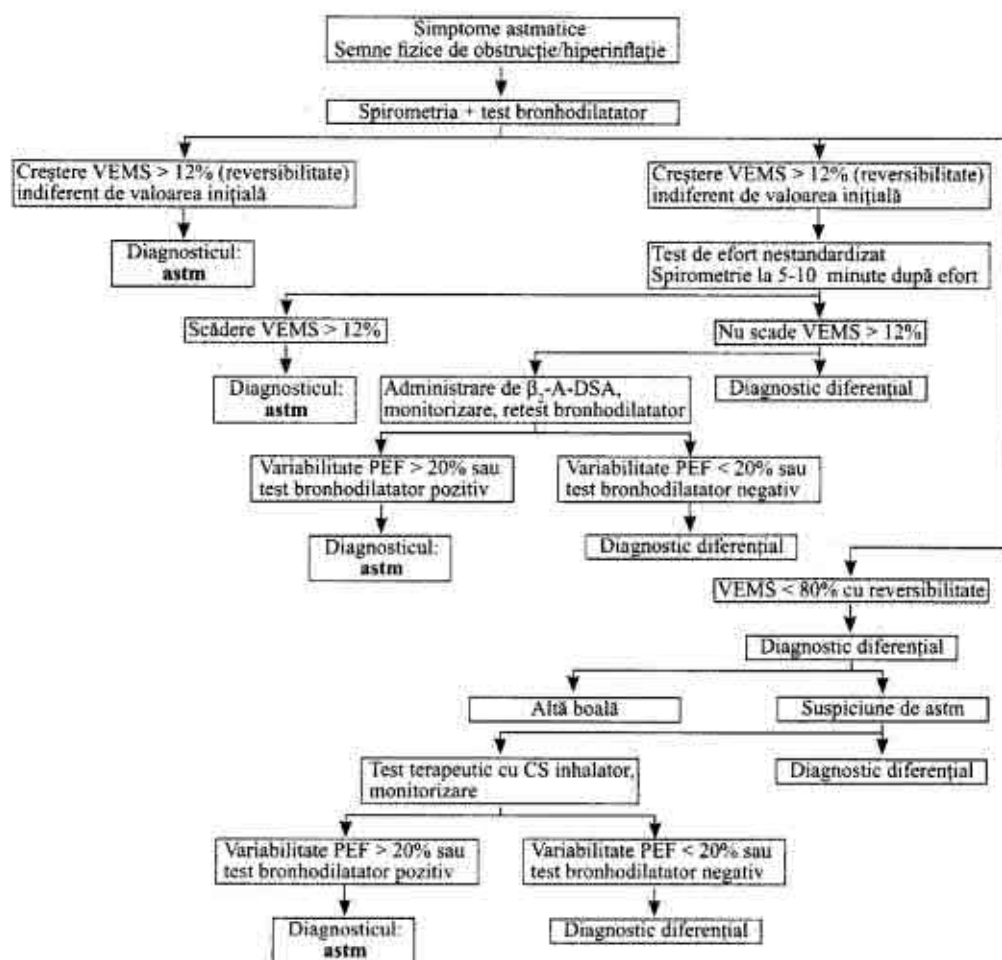


Fig. 12.8  
Algoritmul diagnostic în astmul bronșic.

Obiectiv în afara modificărilor caracteristice astmului se pot aprecia zone de submatitate și raluri subcrepitante localizate în lobii superiori.

Radiologic se atestă opacități pulmonare nesegmentare cu evoluție tranzitorie. În sângele periferic cozinofilia ( $> 20\%$ ), în spută multe eozinofile, testele de scarificare cutanată cu antigen aspergilar și testele de provocare inhalatorie cu antigen aspergilar sunt pozitive, IgE totale și IgE specifice prezintă valori crescute (peste  $100 \text{ ng/ml}$ ).

Evoluția aspergilozei bronhopulmonare poate fi prelungită, cu apariția de modificări pulmonare cronice cu bronșiectazii proximale și fibroză pulmonară

progresivă. Evoluția naturală cuprinde 5 faze: I - faza acută; II - faza de remisiune; III - exacerbarea (simptomele similare celor din faza I); IV - faza astmului corticoiddependent; V - faza de fibroză pulmonară.

Se tratează ca și astmaticii obișnuiți cu bronhodilatatoare și corticosteroizi inhalatori. În forma cu infiltrate pulmonare se indică corticosteroizi pe cale orală. La tratament se adaugă antimicotice.

### III. Vasculita alergică granulomatoasă (sindromul Churg și Strauss)

Astmul bronșic este o componentă esențială a vasculitei alergice și granulomatoase. Accesele astmatice preced cu mai mulți ani apariția semnelor de vasculită. Este un astm sever, cu febră, asociat cu infiltrate pulmonare multiple, uneori cu revărsat pleural. La apariția vasculitei sistemice astmul se ameliorează. Apar erupții maculopapuloase cu microulceratii, semne cardiace cu afectarea miocardului și insuficiență cardiacă, semne neurologice (polineuropatie periferică) și afectarea renală. Histologic se constată vasculita necrotizantă a vaselor mici cu infiltrate eozinofile.

Simptome generale: febră, astenie, fatigabilitate. Examinarea paraclinică atestă eozinofilia foarte crescută, eozinofilie în lichidul pleural, IgE serice crescute (peste 250 U).

Tratamentul astmului în sindromul Churg-Strauss se face cu corticosteroizi și ciclofosfamidă sau numai cu corticosteroizi (cu rezultate bune și rapide).

### IV. Astmul bronșic și sarcina

Severitatea evoluției astmului bronșic în timpul sarcinii deseori se modifică și necesită o monitorizare mai minuțioasă cu modificarea schemelor de tratament. Aproximativ la o treime din gravide are loc agravarea evoluției AB, la o treime - o evoluție mai ușoară și la restul evoluția rămâne nemodificată. Deși administrarea medicamentelor necesită prudență sporită în legătură cu efectele asupra fătului, există dovezi că AB necontrolat are consecințe mult mai nefavorabile pentru făt: majorarea mortalității perinatale, creșterea riscului nașterilor premature și copiilor cu pondere joasă. Lipsesc date despre efectul negativ asupra fătului pentru majoritatea preparatelor antiastmatice. Tratamentul adecvat cu teofiline,  $\beta_2$ -agoniști, CSI (în special budesonidă) antileucotriene n-a fost însoțit de o creștere a incidenței anomaliilor congenitale. Este dovedit că tratamentul cu CSI preîntâmpină apariția exacerbărilor în timpul sarcinii. Scopul tratamentului este obținerea controlului AB și menținerea funcției pulmonare normale. Exacerbările AB necesită tratament intensiv în scopul prevenirii hipoxiei fătului prin administrarea  $\beta_2$ -agoniștilor cu acțiune de scurtă durată prin nebulaiser, oxigenoterapie și, la necesitate, CS sistemici.

### V. Astmul bronșic tusiv

La pacienții cu varianta tusivă a astmului bronșic, tusea este principalul simptom (sau unicul), fiind mai răspândită la copii, cu prevalența simptomelor în orele nocturne. Tusea este neproductivă, chinuitoare ("spastică") și survine în crize. Evaluarea variabilității PEF-ului, a hiperreactivității bronșice și determinarea eozinofilelor în spută pot contribui la stabilirea diagnosticului. Necesită diagnostic diferențial cu tusea în rezultatul tratamentului cu inhibitorii enzimei de conversie a angiotensinei, refluxului gastroesofagian, sinuzitei cronice etc.

## VI. Astmul bronșic și afecțiunile ORL

### Rinita

Majoritatea pacienților cu AB prezintă în anamneză rinită, până la 30% din pacienții cu rinită cronică dezvoltă AB. Rinita frecvent precede AB și reprezintă un factor de risc atât pentru apariția, cât și pentru exacerbarea unui astm deja diagnosticat. Rinita și AB au factori declanșatori comuni: alergenii din încăperi și din mediul înconjurător ce acționează concomitent asupra nasului și bronhiilor; alergenii profesionali și factorii nespecifici cum ar fi aspirina.

AB și rinita sunt considerate boli inflamatorii ale căilor respiratorii, dar ele prezintă un șir de discrepanțe în ceea ce privește mecanismul apariției, semnele clinice și tactica tratamentului. Tratamentul rinitei poate diminua simptomele AB. În ambele boli sunt efective medicamentele antiinflamatorii la care se referă CSI, cromonele, antagoniștii de leucotriene și anticolinergicele. Dar unele medicamente sunt selectiv eficiente în rinită (agoniștii receptorilor  $H_1$  histaminici), iar altele în AB ( $\beta_2$ -agoniștii).

*Sinuzita acută/cronică* reprezintă un factor de agravare a astmului. Metoda optimă de diagnostic este tomografia computerizată. Tratamentul concomitent al sinuzitei favorizează controlul astmului.

*Polipoza nazală* asociată astmului bronșic și intoleranței la aspirină este frecventă la persoanele peste 40 ani și reprezintă o triadă caracteristică (Widal). Copiii cu polipoză nazală ar trebui investigați pentru fibroză chistică sau sindromul cililor immobili. Se tratează cu corticosteroizi topici, iar polipoza refractară necesită tratament chirurgical.

### VII. Astmul ocupațional

Astmul bronșic dezvoltat la locul de muncă, adeseori rămâne nedagnosticat. Datorită dezvoltării treptate, AB ocupațional deseori este interpretat ca și bronșită cronică sau BPOC, ceea ce determină tratament neadecvat sau lipsa tratamentului. Această boală trebuie suspectată în cazul apariției simptomelor: rinită, tuse și/sau wheezing, în special la nefumători.

Criterii pentru stabilirea diagnosticului de astm bronșic profesional:

- stabilirea legăturii acțiunii agenților sensibilizanți cunoscuți sau presupuși cu activitatea profesională
- lipsa simptomelor pentru AB până la angajarea la serviciu sau agravarea evoluției AB după angajarea la serviciu.

Stabilirea diagnosticului AB ocupațional necesită confirmare obiectivă, deoarece tratamentul lui impune schimbarea serviciului pacientului și are consecințe social-economice importante. Confirmarea diagnosticului poate fi efectuată prin intermediul testelor bronhoprovocatoare specifice, dar numărul centrelor cu astfel de posibilități este redus. O altă metodă de confirmare a diagnosticului este înregistrarea PEF nu mai puțin de 4 ori/zi timp de 2 săptămâni în perioada aflării la serviciu și ulterior încă 2 săptămâni în timpul concediului.

După stabilirea diagnosticului de astm bronșic ocupațional, evitarea completă a factorului declanșator este cea mai importantă măsură terapeutică. Simptomele pot persista câțiva ani după încetarea expunerii, mai ales dacă contactul anterior depistării a fost îndelungat (proporțional cu timpul de expunere). Prelungirea contactului cu alergenul poate agrava severitatea exacerbărilor cu dereglarea importantă a funcției pulmonare.

Tratamentul medicamentos este similar cu cel al altor forme, dar nu substituie evitarea completă a contactului cu agentul provocator.

#### *VIII. Astmul și infecțiile respiratorii*

Infecțiile respiratorii reprezintă un *trigger* al exacerbărilor astmatice, mai frecvente fiind cele virale (rinovirusurile - 60% din virusurile depistate). Se va efectua tratamentul exacerbării prin amplificarea tratamentului bronhodilatator, introducerea corticoterapiei orale sau creșterea cel puțin de 4 ori a dozei de CS inhalatori.

#### *IX. Astmul și refluxul gastroesofagian*

Refluxul gastroesofagian este unul din *triggerii* importanți ai exacerbărilor astmatice, fiind de trei ori mai frecvent întâlnit la bolnavii cu astm bronșic raportați la populația generală. Confirmarea refluxului se va efectua prin evidențierea esofagitei prin metode endoscopice sau prin monitorizarea pH-ului esofagian pentru 24 ore concomitent cu evaluarea funcțională pulmonară. Tratamentul este determinat de modificarea stilului de viață (scăderea ponderală, evitarea meselor abundente, a alcoolului, a băuturilor carbogazoase, evitarea poziției orizontale imediat postprandial), supresia acidă prin administrarea inhibitorilor pompei de protoni o perioadă lungă de timp.

#### *X. Astmul bronșic dificil*

Este denumit și astm refractar, reprezintă astmul bronșic slab controlat în ceea ce privește simptomatologia, frecvența exacerbărilor, obstrucția căilor aeriene și necesitatea de  $\beta_2$ -agoniști cu acțiune rapidă în pofida unui tratament maximal (doze maxime de CSI și/sau corticosteroizi orali). Cele mai frecvente forme sunt:

- astmul bronșic corticorezistent;
- astmul bronșic corticodependent;
- astmul bronșic acut grav;
- astmul bronșic premenstrual.

#### *XI. Astmul bronșic și intervențiile chirurgicale*

Hiperreactivitatea căilor aeriene, obstrucția bronșică și hipersecreția de mucus predispun pacienții cu AB la complicații intra- și postoperatorii ale organelor respiratorii. Probabilitatea acestor complicații este determinată de gradul severității AB la momentul intervenției chirurgicale, tipul operației (intervențiile la nivelul cutiei toracice și etajului superior al cavității abdominale au un risc sporit) și tipul anesteziei (risc major prezintă anestezia generală cu intubare endotraheală). Preoperator este necesară aprecierea tuturor acestor factori și determinarea funcției pulmonare. Se

indică o cură scurtă cu CS *per os* atunci când valoarea VEMS < 80% din valoarea celor mai buni indici individuali ai pacientului, pentru micșorarea obstrucției bronșice. Pacienții, care au administrat CS *per os* ultimele 6 luni înaintea intervenției, necesită administrarea CS sistemici în timpul operației (100 mg hidrocortizon intravenos fiecare 8 ore). Doza CS sistemici trebuie brusc micșorată timp de 24 ore după operație, în scopul prevenirii regenerării tardive a plămii.

### XII. Astmul bronșic de efort

Bronhospasmul în urma efortului fizic, de obicei, apare la 5-10 min după întreruperea efortului (foarte rar în timpul efortului). Pacienții relatează simptome tipice pentru AB sau o tuse prelungită, care trece de sine stătător peste 30-45 min. În favoarea diagnosticului de astm bronșic este reducerea rapidă a simptomelor după inhalarea de  $\beta_2$ -agonist sau prevenirea simptomelor prin inhalarea bronholicului înainte de efort. Testul de alergare timp de 8 min este util și ușor de efectuat pentru stabilirea diagnosticului.

### XIII. Astmul bronșic și hipertensiunea arterială

În astmul bronșic se va evita administrarea  $\beta$ -blocantelor, deoarece cardioselectivitatea nu este absolută. În monoterapia hipertensiunii arteriale la astmatici medicamentele de primă intenție sunt blocantele canalelor de calciu. Diureticele tiazidice la doze mici sunt sigure în astmul bronșic și sunt de preferat la pacienții cu osteoporoză deoarece cresc absorbția intestinală și reduc excreția urinară a calciului; pot fi utilizate în combinație cu blocantele canalelor de calciu când monoterapia nu este suficientă. Se vor evita IECA datorită efectelor adverse respiratorii, ca și alternativă fiind utilizați blocanții receptorilor de angiotensină (nu majorează eliberarea kininelor).



## Diagnostic diferențial

Diferențierea astmului bronșic cu alte boli însoțite de dispnee și *wheezing* poate fi dificilă. Lista afecțiunilor care se pot confunda cu astmul bronșic este trecută în tabelul 12.4.

### ~ Insuficiență ventriculară stângă (astm cardiac)

Spre regret, deseori este confundată cu criza de astm bronșic.

~ Astmul cardiac survine, în genere, la vârste mai înaintate (peste 40 ani). Anamnezic și prin examen se atestă factorii etiologici ai insuficienței ventriculare stângi: infarct miocardic, hipertensiune arterială, valvulopatii, tulburări de ritm, miocardite etc.

Scăderea funcției de contractilitate a ventriculului stâng cu creșterea presiunii hidrostatice în circulația mică duce la exsudație în țesutul pulmonar. Hipoxemia și acidoza metabolică, stimulând eliberarea mediatorilor din celule (histamină, serotonină, kinine), prin creșterea permeabilității vasculare contribuie la progresarea exsudației. Staza pulmonară se poate însoți de edem peribronhial și perivascular și conduce la creșterea rezistenței bronhiale.

~ Dispneea paroxistică este mixtă, însoțită de tahipnee (!) și de tuse. Dispneea se agravează la efort sau nocturn, este zgomotoasă.



Obiectiv: ortopnoe, acrocianoză, tahipnee. Percutor: submatitate ușoară în părțile inferioare pulmonare. La auscultație se percep raluri subcrepitante bilateral posterior la baze, uneori și raluri sibilante. La examenul cordului: cardiomegalie, tahicardie, ritm de galop, eventual, semnele afecțiunii de bază.

Radiologic: desen pulmonar accentuat, hilurile omogenizate, edem peribronșic, linii Kerley.

ECG poate prezenta semne de suprasolicitare a ventriculului stâng și semne caracteristice pentru boala de bază.

Diferențierea astmului cardiac de astmul bronșic are o importanță deosebită pentru aplicarea tratamentului corect.

#### *Astmul neurogen*

Se disting 3 variante de astm neurogen: de origine centrală, neuroastenică, isterică.

Astmul neurogen *de origine centrală* poate apărea în afectarea sistemului nervos central după traume cerebrale, encefalite, tumori, ictus *etc.* Este mai puțin caracteristică dispneea paroxistică, prevalând *pattern*-urile de respirație patologică de tip Biot, Cheyne-Stokes.

Astmul neuroastenic este frecvent în crizele diencefalice cu dispnee paroxistică cu tahipnoe, sincopă. În timpul accesului manifestările obiective caracteristice astmului lipsesc.

Astmul din isterie poate fi însoțit de spasmul laringelui, uneori cu diskinezii ale traheii și bronhiilor. În astfel de cazuri dispneea este cu stridor sau de caracter expirator cu tuse paroxistică. Modificările obiective caracteristice astmului lipsesc. Bronhodilatatoarele nu sunt eficiente.

Dischinezia bronhiilor se confirmă prin bronhoscopie: hipotonia porțiunii membranoase a traheii sau a bronhiilor mari în expir.

#### *Corpi străini în arborele traheobronșic*

Se observă mai frecvent la copii. Tabloul clinic variază în funcție de mărimea, forma corpiilor străini. În timpul aspirației apare spasmul reflector al laringelui cu criză de dispnee, tuse seacă. În 80% cazuri corpii străini nimeresc în bronhul drept. Obturația completă produce atelectazie. În unele cazuri corpul străin îndeplinește rolul de supapă, îngreunând expirația și producând emfizemul local (emfizem obturațional). Rolul decisiv pentru diagnosticul corect îi revine radiografiei, bronhoscopiei.

#### *Obstrucție de căi aeriene superioare*

Poate fi în tumori laringiene, traheale, sau în neoplasm bronșic, în limfoame maligne cu extenzie mediastinală. În obstrucția de căi aeriene superioare dispneea este inspiratorie cu stridor și cornaj, răgușeală, cianoză.

Supoziția clinică este întărită de prezența manifestărilor de compresie mediastinală: sindromul venei cave superioare, sindromul compresiei venelor pulmonare cu hipertensiune pulmonară, sindromul compresiei nervului vag (bradicardie, extrasistolie, sughiț), sindromul de compresie a nervului recurent cu afonie sau a nervului diafragmal cu paralizia diafragmului.



Diagnosticul se stabilește prin radiografie, bronhoscopie cu biopsie, tomografie.  
*Sindromul de hiperventilație*

Este un sindrom clinic provocat de tulburări ale sistemului de reglare a respirației.

Cauzele pot fi somatice și psihogene. Dintre cele somatice enumerăm hipoxia (în pneumonii, embolii pulmonare, insuficiență cardiacă, anemii), dereglările metabolice (comă diabetică, uremie, șoc septic, comă hepatică, febră), iritarea centrului respirator (traume cerebrale, meningoencefalită, ictus, intoxicații, unele medicamente) și stimularea reflectorie periferică (în astmul bronșic, embolii pulmonare).

Hiperventilația psihogenă se observă în depresie, agresie, atacuri de panică, isterie, neuroastenie, neuroze.

Patogeneza sindromului de hiperventilație. Cele mai tipice și mai frecvente modificări ventilatorii de acest gen, sunt cele de origine neurotică, emoțională și în general, de origine psihogenă, deci, prin dereglări primitive corticosubcorticale.

Hiperventilația exprimă incapacitatea aparatului de reglare a respirației de a dirija în mod eficace reacțiile în raport cu solicitările, ca o consecință a creșterii lăbilității funcționale a neuronilor interesați în coordonarea acestor procese.

Există și sindrom de hiperventilație caracterizat prin creșterea frecvenței și amplitudinii mișcărilor respiratorii. Creșterile de acest fel se însoțesc de hipocapnie și alcaloză respiratorie, generate de hiperventilația alveolară.

Clinic sindromul de hiperventilație se manifestă prin dispnee paroxistică cu tahipnee sau bradipnee, cu senzația de compresie a cutiei toracice, de nod în gât, cu vertijuri, cardialgii, tremor, parestezii, agitație, disfagie.

Frecvența respirațiilor poate atinge 30-50 /min. Ralurile caracteristice pentru obstrucție sau pentru staza pulmonară nu se percep. Tahicardie 90-110 /min.

La capnografie - scăzut PaCO<sub>2</sub> până la 20 mm Hg. Pentru stabilirea diagnosticului se recomandă proba de hiperventilație cu înregistrarea curbei capnografice.

*Tabelul 12.4*

#### DIAGNOSTICUL DIFERENȚIAL ÎN ASTM

Insuficiența ventriculară stângă ("astm cardiac")
Bronșita cronică obstructivă
Corpi străini bronșici
Fibroza chistică
Obstrucție de căi respiratorii superioare
Vasculite sistemice
Tromboembolismul pulmonar
Carcinoidul pulmonar
Bronșiolita acută
Sindromul de hiperventilație
Timusul hiperplastic

În tratamentul sindromului de hiperventilație sunt eficiente metodele psihoterapeutice, sedativele, beta-blocantele, inhalatiile cu amestec de aer cu 5% CO<sub>2</sub>, gimnastică respiratorie (a învăța pacienții să respire normal).

### Complicații



I. Complicații în timpul accesului sunt:

- pneumotoraxul spontan;
- atelectazia pulmonară;
- fracturarea coastelor;
- răul astmatic.

II. Complicații, care apar între accese:

- pneumonii;
- bronșiectazii;
- emfizem pulmonar;
- cordul pulmonar cronic;
- aspergiloza bronhopulmonară alergică.

### Evoluție



Posibile evoluții ale astmului:

- vindecarea spontană sau postterapeutică;
- persistența nemodificată a crizelor;
- agravarea prin infecție secundară sau prin evoluție spre cord pulmonar cronic;
- moartea prin evoluția nefavorabilă a stării de rău astmatic, sau moartea subită.

În cursul evoluției se pot remarca remisiile la pubertate, în cursul sarcinii, după stări infecțioase febrile, după schimbarea locului de trai. Uneori remisiile nu pot fi explicate.

Vindecarea este posibilă în astmul infantil, în astmul alergic sau profesional, în care factorul de sensibilizare a fost identificat exact și complet îndepărtat.

### Prognostic

Criteriile de agravare sunt polialergia, frecvența complicațiilor infecțioase, astmul cronic, rezistența la tratament.

### Tratament

Obiectivele tratamentului antiastmatic sunt:

- controlul manifestărilor acute cu doze minime de beta<sub>2</sub>-agoniști cu durată scurtă de acțiune;

- prevenirea exacerbărilor;
- menținerea activității profesionale și sociale;
- menținerea funcției pulmonare (VEMS sau PEF > 80%, variabilitatea < 20%);
- reacții adverse medicamentoase minime (ideal absente).

## Tratamentul nefarmacologic

### 1. Educația bolnavului și a familiei acestuia

Elementele importante, despre care bolnavul astmatic trebuie să fie informat și să le poată folosi în îngrijirea sa sunt:

- caracterul cronic al bolii, care necesită tratament de lungă durată;
- observarea de către bolnavi a condițiilor de exacerbare;
- semnele clinice ale exacerbărilor;
- folosirea la domiciliu a PEF-metrului și aprecierea PEF și a variabilității lui ca parametri simpli și obiectivi ai agravării bolii;
- tratamentul exacerbărilor;
- cunoașterea diverselor grupe de medicamente, când și cum trebuie folosite, dozele și modul de administrare;
- care din medicamente sunt interzise în astm.

### 2. Evitarea factorilor de risc (tabelul 12.6)

Este necesar a identifica agenții sensibilizanți și factorii declanșatori din mediu. Din păcate, rar se reușește identificarea unui singur alergen implicat în producerea astmului. Aceasta se poate referi la polenuri, acarieni, mătreața animalelor, medicamente, unii agenți chimici utilizați industrial (spre exemplu, izocianurile), unele componente ale alimentației. În unele cazuri măsurile de acest gen pot fi destul de eficiente (evitarea medicamentelor respective, folosirea pernelor și saltelelor din material sintetic, evitarea contactului cu pisicile, câinii și alte animale domestice etc).

Majoritatea absolută a astmaticilor sunt sensibilizați la un spectru larg de alergeni, încât încercările de a evita contactul cu toți alergenii sunt impracticabile.

### 3. Imunoterapia specifică (desensibilizarea specifică, hiposensibilizarea)

Principiul imunoterapiei este în a administra o cantitate foarte mică a unui alergen, față de care bolnavul este sensibilizat și de a mări ulterior doza. Tratamentul se menține mai mulți ani. Mecanismul imunoterapiei este formarea anticorpilor blocanți de tip IgG.

Rezultate mai favorabile se pot obține în cazurile când este implicat un singur alergen. Hiposensibilizarea cu mai mulți alergeni este considerată nerațională.

Din cauza riscului inerent de reacție anafilactică utilizarea metodei este tot mai mult restrânsă în ultimii ani.

## Tratamentul farmacologic al astmului bronșic

Principiile generale de tratament medicamentos în AB:

1. Medicamentele administrate prin inhalare sunt preferabile datorită indexului lor terapeutic ridicat: concentrațiile mari de medicament sunt eliberate direct în căile respiratorii, cu efecte terapeutice puternice și un număr redus de efecte secundare sistemice.

2. Dispozitivele pentru medicația administrată prin inhalare: inhalatoare sub presiune cu doză măsurată, inhalatoare cu doză măsurată acționate de respirație, inhalatoare cu pulbere uscată, dispozitivul tip *turbohaler*, dispozitivul tip *diskhaler*, nebulizatoare.

3. *Spacer*-ele (sau camera de reținere) facilitează utilizarea inhalatoarelor, reduc absorbția sistemică și efectele secundare ale glucocorticosteroizilor inhalatori.

4. Două tipuri de medicație ajută în controlul astmului: medicamente care controlează astmul, adică previn simptomele și crizele, și medicamente de urgență, administrate pentru criză, care au efect rapid în tratarea crizelor și îndepărtarea simptomelor (*tabelul 12.7*).

5. Alegerea medicației depinde de nivelul de control al AB (*tabelul* ) la moment și de medicația curentă.

6. Dacă tratamentul curent nu asigură controlul astmului e necesar de majorat volumul medicației (trecerea la o treaptă superioară)

7. În menținerea AB sub control timp de 3 luni, se face posibilă reducerea volumului medicației de control, în scop de stabilire a dozelor minime necesare pentru susținerea controlului (trecerea la o treaptă inferioară de tratament).

*Tabelul 12.5*

### MANAGEMENTUL ASTMULUI BRONȘIC

1. Asistența educațională a pacienților.
2. Determinarea scopului preconizat în comun cu pacientul.
3. Monitorizarea stării sale: pacientul este învățat să coordoneze aprecierea nivelului de control al AB cu principalele semne și simptome ale bolii.
4. Aprecierea sistematică a nivelului de control al AB de către medic, a necesității de a revizui tratamentul și deprinderile pacientului.
5. Stabilirea unui plan individual de tratament formulat în scris, însoțit de o listă cu denumirile și cu dozele medicamentelor ce trebuie administrate permanent (medicația de control) și a celor care produc o ameliorare rapidă (medicația de urgență).
6. Monitorizarea de către pacient a stării sale în concordanță cu instrucțiunile scrise pentru medicația de control și pentru exacerbări.

8. În accese este recomandată terapia cu doze adecvate de  $\beta_2$ -agoniști inhalatori, cu acțiune rapidă (în cazul în care medicamentele inhalatorii nu sunt disponibile, se poate apela la bronhodilatatoare intravenoase sau orale).

9. În centrele de sănătate sau în spitale se administrează oxigen în cazul pacientului hipoxemic.

10. Tratamentul care **nu se recomandă în accese**: sedative, mucolitice, fizioterapie, hidratare cu un volum mare de lichide.

11. Antibioticele nu tratează crizele, dar sunt indicate pacienților care, concomitent, suferă de pneumonie sau alte infecții bacteriene.

### Medicamentele pentru tratamentul cronic

*Corticosteroizii inhalatori*, datorită efectului antiinflamator cel mai puternic, sunt cel mai des folosiți pentru tratamentul cronic. Se administrează la toate treptele de severitate cu excepția primei trepte. Dozele sunt în funcție de severitate și se aplică dozele minime capabile să mențină controlul bolii. Administrarea dozelor mari de corticosteroizi inhalatori se face prin dispozitivele de expansiune, ceea ce sporește eficiența și diminuează unele efecte adverse.

Tabelul 12.6  
TRIGGERII ASTMULUI BRONȘIC

Triggeri	Elemente de anamneză sugestivă	Metode de evitare
Substanțe din praful de casă care provoacă alergii	<ul style="list-style-type: none"><li>• Apariția/agravarea simptomelor astmatice în case cu covoare.</li><li>• Persane/mochete groase, draperii, mobilă tapițată, biblioteci cu cărți vechi, în special, în dormitor</li></ul>	<p><i>Recomandări:</i></p> <ul style="list-style-type: none"><li>• spălarea săptămânală a lenjeriei de pat;</li><li>• fețele de pernă și de plapumă trebuie să fie etanșe;</li><li>• înlocuirea covoarelor cu linoleum sau cu parchet, în special în dormitoare;</li><li>• în locul mobilierului tapițat, utilizarea vinilinei, pielii sau a mobilei din lemn;</li><li>• utilizarea aspiratoarelor cu filtru.</li></ul>

Substanțe de la animalele cu blană care provoacă alergii	Apariția/agravarea bolii după luarea în casă (și, în special, în dormitor) a unei pisici, a unui câine sau rozătoare mici (hamster etc.).	<i>Recomandări:</i> îndepărtarea animalelor din casă sau cel puțin din dormitor
Alimentele	Apariția/agravarea bolii după alimentarea cu ouă, lapte, ciocolată, citrice, pește, miere de albine, coloranți, aditivi.	<i>Recomandări:</i> excluderea din alimentație a acestor produse
Substanțe de la gâdăcii de bucătărie care provoacă alergii	Existența a numeroși gâdăcii în locuința pacientului.	<i>Recomandări:</i> • efectuarea lucrărilor de menaj; • utilizarea spray pesticid - când pacientul nu este acasă
Polenul și mucegaiul din exterior	<ul style="list-style-type: none"> <li>• Existența de suprafețe acoperite de mucegai în casa pacientului.</li> <li>• Astm sezonier (aparitiia/agravarea simptomelor într-o anumită perioadă a anului, în special după ploaie), deseori asociat cu rinita alergică sezonieră.</li> </ul>	<i>Recomandări:</i> • schimbarea locului de trai; • evitarea plimbărilor când nivelul de polen este extrem de ridicat
Fumul de țigară (în cazul în care pacientul fumează sau inhalează fumul de la cei din jur)		<i>Recomandări:</i> pacienții și persoanele care îi înconjoară nu trebuie să fumeze
Medicamentele	Apariția/agravarea bolii după administrarea aspirinei sau a altor AINS, a beta-blocanților, a antibioticelor etc.	<i>Recomandări:</i> a nu se administra beta-blocante, aspirină sau alte AINS, în cazul în care aceste medicamente provoacă simptome de astm
Activitățile fizice	Apariția/agravarea bolii după efort fizic.	<i>Recomandări:</i> • nu trebuie evitate activitățile fizice; • se pot preveni simptomele prin inhalarea unui $\beta_2$ -agonist cu acțiune rapidă, a unei cromone sau a unui antagonist de leucotrienă înainte de efortul fizic.

*Corticosteroizii sistemici* (parenteral sau enteral) se vor indica în doze minim posibile, eventual, cu administrare peste o zi.

*Cromonele* ca alternativă mai slabă corticosteroizilor inhalatori sunt folosite numai în astmul persistent ușor pentru prevenția acceselor de astm declanșate de efortul fizic, diverși alergeni și de aerul rece.

$\beta_2$ -agoniștii cu durată lungă de acțiune se asociază la corticosteroizii inhalatori, dacă aceștia nu asigură controlul bolii la treapta a II-a, a III-a, a IV-a și a V-ea pentru a reduce doza corticosteroizilor. Sunt foarte eficienți în controlul simptomelor nocturne.

*Metilxantinele retard* au aceleași indicații ca și  $\beta_2$ -agoniștii cu durată lungă de acțiune. Fereastra terapeutică îngustă și efectele adverse serioase limitează aplicarea acestor medicamente, impunând necesitatea monitorizării concentrației plasmatice.

*Antileucotrienele*, acționând asupra procesului inflamator, ameliorează debitele respiratorii, micșorează necesarul de  $\beta_2$ -agoniști cu acțiune scurtă, preîntâmpină accesele declanșate de efortul fizic, diverși alergeni, de aerul rece.

### Medicamentele pentru tratamentul de urgență

$\beta_2$ -agoniștii cu acțiune rapidă (salbutamol, terbutalină, fenoterol) se aplică preferențial prin inhalare, deoarece *per os* efectele adverse sunt mai frecvente și timpul până la începutul acțiunii este mai îndelungat.

*Corticosteroizii sistemici* se folosesc ca medicație de criză în exacerbările severe ale astmului, deoarece pot reduce necesitatea spitalizării, pot preveni recidiva după tratamentul inițial al unei crize severe.

*Anticolinergicele* sunt bronhodilatatoare cu acțiune rapidă, dar mai puțin eficiente decât  $\beta_2$ -agoniștii cu acțiune rapidă și reprezintă o alternativă pentru pacienții cu reacții adverse importante la  $\beta_2$ -agoniștii cu acțiune rapidă.

*Metilxantinele* cu durată scurtă de acțiune (eufilina, aminofilina) sunt bronhodilatatoare mult mai slabe decât  $\beta_2$ -agoniștii cu acțiune rapidă și au multiple efecte adverse. La bolnavii care urmează metilxantine retard nu se aplică fără a determina concentrația în ser.

### Terapia în trepte a astmului bronșic în funcție de nivelul de control al bolii

Deoarece există un polimorfism mare în evoluția astmului bronșic la diferiți pacienți și chiar la același pacient, a fost elaborată terapia "în trepte", care prevede alegerea tratamentului inițial în funcție de nivelul de control (*figura 12.9*) și ulterior modificarea intensității lui odată cu schimbările în evoluția bolii (trecerea de la o treaptă la alta). Se dorește a găsi regimul terapeutic minim, care este necesar pentru a menține controlul astmului.



Astfel că, progresia tratamentului către treapta superioară ("treapta în sus") se face când nu se reușește controlul astmului.

Reducerea medicației ("treapta în jos") se face după ce controlul astmului s-a obținut pentru o perioadă de cel puțin trei luni.

### **Treapta 1**

Tratamentul de treapta 1 este indicat pacienților:

- care nu au administrat anterior medicație de control și care manifestă simptome ale AB episodic (tuse, raluri sibilante, dispnee  $\leq 2$  ori pe săptămână, și foarte rar simptome nocturne);

- la care în perioada dintre accese lipsesc manifestările bolii și deranjul nocturn; sau funcția pulmonară este în limitele normei.

*Medicația de urgență:*

- recomandat:  $\beta_2$ -agoniștii inhalatori cu acțiune rapidă;

- medicamente de alternativă pot fi anticolinergicele inhalatoare,  $\beta_2$ -agoniștii perorali de scurtă durată, teofilina cu acțiune rapidă.

*Medicația de control* nu este necesară.

*Notă:* în cazul apariției mai frecvente a simptomelor sau înrăutățiri episodice ale stării pacientului, se indică terapie de control sistematică (vezi treapta 2 sau treptele mai avansate) suplimentar la medicamentele de urgență la necesitate.

### **Treapta 2**

Tratamentul de treapta a 2-a este indicat pacienților:

- cu simptome de astm persistent, care anterior nu au administrat medicație de control.

*Medicația de urgență:*

- recomandat:  $\beta_2$ -agoniștii inhalatori cu acțiune rapidă.

*Medicația de control:*

- recomandat: CSI în doze mici;

- de alternativă: antagoniștii de leucotriene se indică la pacienții care nu acceptă să utilizeze CSI, cu reacții adverse ale CSI greu de suportat, cu rinită alergică concomitentă.

Nu se recomandă inițierea terapiei cu:

- teofilină retard care posedă un efect antiinflamator slab și o eficacitate joasă în terapie de control, dar are multe reacții adverse;

- cromone, care au o eficacitate joasă, deși se disting prin inofensivitate înaltă.

### **Treapta 3**

Tratamentul de treapta a 3-ea este indicat pacienților cu simptome ale bolii, care indică lipsa controlului sub tratament conform treptei 1, 2.

*Tabelul 12.7*  
**MEDICAMENTELE ANTIĂSTMATICE**

Medicamente	Dozaj	Doza zilnică/24 ore (mică, medie, mare)	Numărul de administrări zilnice
MEDICAMENTELE ANTIĂSTMATICE FOLOSITE ÎN ACCESUL DE AȘTM			
<i>β2-agoniști cu acțiune rapidă (inhalatori)</i>			
Salbutamol	200 μg sau 5 mg prin nebulizator	600-800 μg	3-4
Fenoterol	100 μg	600 μg	3-4
<i>Metilxantine</i>			
Aminofilina	2,4% - 5 ml	0,24 g - 10,0 0,5 g/zi i/v	1-2
MEDICAMENTELE ANTIĂSTMATICE FOLOSITE PENTRU CONTROLUL BOLII			
<i>Corticosteroidi inhalatori</i>			
Beclometazonă dipropionat	50 μg 250 μg	250-500 μg 500-1000 μg 1000-2000 μg	3-4
Budesonidă	50, 200, 400 μg	200-400 μg 400-800 μg 800-1200 μg	2
Fluticazonă propionat	25, 50, 125, 250 μg	100-250 μg 250-500 μg 500-1000 μg	1-2
Flunisolid	250 μg	500-1000 μg 1000-2000 μg >2000 μg	2
<i>Cromone</i>			
Cromoglicat disodic	5 mg/puf 20 mg/caps inhalare	20-30 mg 80-100 mg	4
Nedocromil de sodiu	2 mg/puf	16 mg	4
<i>Metilxantine cu eliberare prelungită</i>			
Teofilină retard	100, 200, 300, 400, mg	300-800 mg	1-2

<b><i>β2 - agonişti cu durată lungă de acţiune</i></b>			
Salmeterol	25 µg	50 µg 100 µg	2
Formoterol	4,5; 12 µg	24 µg	2
<b><i>Anticolinergice</i></b>			
Bromură de ipratropiu	20 µg/puf	60 µg 120 µg	2-3
<b><i>Corticosteroizi administraţi oral, parenteral</i></b>			
Metilprednisolon	4 mg/cpm, fiole 20, 40 şi 250 mg	7,5-60 mg/zi după necesitate	1-3
Prednisolon	5 mg/cpm, fiole 25 mg/1ml sau 30 mg/1ml	Cură scurtă: 40-60 mg/zi pentru 3-10 zile	1-2
<b><i>Antagonişti de leucotriene</i></b>			
Montelukast	10 mg	10 mg	1
Zafirlucast	20 mg	40 mg/zi	2
<b><i>Anticorpi anti IgE</i></b>			
Omalizumab	fiole 150 mg/5 ml	150-375 mg 1 dată la 2-4 săptămâni	1
<b><i>Preparatele combinate</i></b>			
Salmeterol + Fluticazonă propionat ( <i>spray</i> )	25 µg 50, 125, 250 µg	25+50 µg 25+125 µg 25+250 µg	2
Salmeterol + Fluticazonă propionat ( <i>diskhaler</i> )	50 µg 100, 250, 500 µg	50+100 µg 50+250 µg 50+500 µg	2
Formoterol + Budesonid	4,5; 12 µg 80, 160 µg	4,5 + 80 µg 12 + 160 µg	2-4
Fenoterol + Ipratropium bromid	50 µg 21 µg	50+21 µg 200+104 µg	3-6

*Medicația de urgență:*

- recomandat:  $\beta_2$ -agoniștii inhalatori cu acțiune rapidă.

*Medicația de control* include unul sau două medicamente pentru controlul evoluției bolii:

- doze mici de CSI în combinație cu  $\beta_2$ -agoniștii inhalatori cu durată lungă de acțiune, printr-un singur inhalator cu doze deja stabilite de preparate sau cu două inhalatoare diferite;

- doze mici de CSI în combinație cu antagoniștii de leucotriene;

- doze mici de CSI în combinație cu doze mici de teofilină retard;

- majorarea dozei de CSI până la doze medii.

Dozele mici de CSI, de obicei, sunt suficiente datorită efectului aditiv al acestei combinații, doza se majorează, dacă peste 3-4 luni de tratament nu s-a obținut controlul AB. Monoterapia cu formoterol, salmeterol nu este recomandată, ele se utilizează în combinație cu CSI (fluticazon, budesonid). Pentru pacienții care administrează doze medii și mari de CSI, este recomandată utilizarea *spacere*-lor pentru amplificarea pătrunderii preparatului în căile respiratorii și micșorarea reacțiilor adverse orofaringiene. Pacienții la care nu s-a reușit obținerea controlului în tratamentul de treapta a 3-ea, necesită consultația unui specialist cu experiență în tratamentul AB, pentru excluderea unui diagnostic de alternativă sau a cazurilor de AB dificil tratabil.

**Treapta 4**

Tratamentul de treapta a 4-a este indicat pacienților la care simptomatologia indică lipsa controlului în tratamentul de treapta a 3-ea. Alegerea medicamentului în terapia de treapta a 4-a depinde de indicațiile anterioare, treptele 2 și 3.

*Medicația de urgență:*

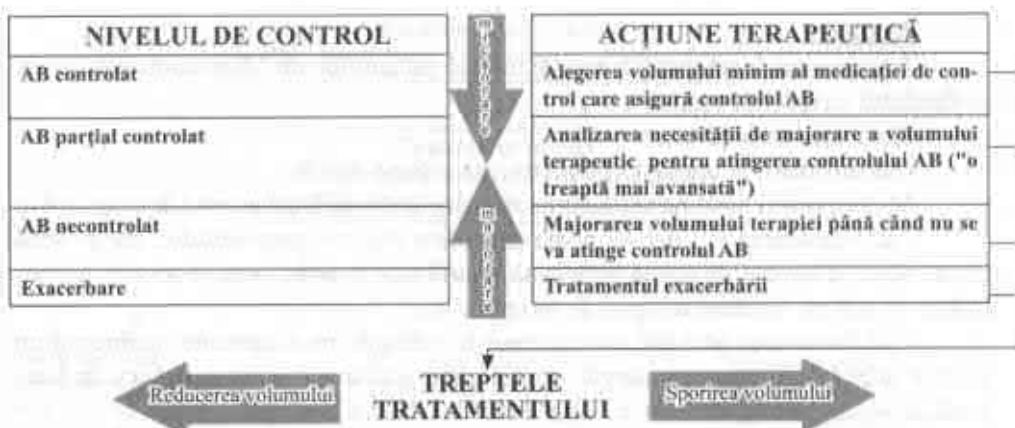
- recomandat:  $\beta_2$ -agoniștii inhalatori cu acțiune rapidă.

*Medicația de control* include unul sau mai multe medicamente pentru un control adecvat al evoluției bolii:

- CSI în doze medii și mari în combinație cu  $\beta_2$ -agonist inhalator cu durată lungă de acțiune;

- CSI și  $\beta_2$ -agonist inhalator cu durată lungă de acțiune și, suplimentar, doze mici de teofilină retard.

Dozele medii și mici de CSI în combinație cu antagoniștii de leucotriene produc un efect clinic mai slab față de combinația CSI plus  $\beta_2$ -agonist cu durată lungă de acțiune. Majorarea dozei de CSI (de la medie la mare) la majoritatea pacienților asigură o intensificare nesemnificativă a efectului clinic, iar administrarea dozelor mari este recomandată doar de probă cu o durată de 1-3 luni, când controlul AB nu a fost obținut la combinarea CSI în doze medii cu  $\beta_2$ -agonist cu durată lungă de acțiune și/sau al treilea preparat în medicația de control (de exemplu, antagoniști de leucotriene sau teofilină retard). Administrarea îndelungată a dozelor mari de CSI este însoțită de sporirea riscului de efecte adverse.



	Treapta 1	Treapta 2	Treapta 3	Treapta 4	Treapta 5
	<b>Instruirea pacienților</b>				
	<b>Evitarea factorilor de risc</b>				
	<b><math>\beta_2</math> agonist cu acțiune rapidă la necesitate</b>				
Medicație de control de primă intenție	Nu este necesară	Doze mici de CSI	Doze mici de CSI + $\beta_2$ agonist cu durată lungă de acțiune	Doze medii sau mari de CSI + $\beta_2$ agonist cu durată lungă de acțiune	Doze medii sau mari de CSI + $\beta_2$ agonist cu durată lungă de acțiune
Medicație de control alternativă		AL*	Doze medii sau mari CSI	AL*	Doza minimă posibilă de CS <i>per os</i>
			Doze mici de CSI + AL*	Teofilină retard	AL*
			Doze mici de CSI + teofilină retard		Teofilină retard
					Anti IgE

\* - antagonistul receptorului sau inhibitorul sintezei.

Administrarea sistematică a  $\beta_2$  agonștilor cu acțiune rapidă și  $\beta_2$  agonștilor cu durată lungă de acțiune, se recomandă numai în cazul administrării sistematice concomitente a CSI.

Fig. 12.9

Algoritm de tratament al AB în funcție de nivelul de control al bolii.

### Treapta 5

Tratamentul de treapta a 5-ea este indicat pacienților cu AB necontrolat, sever, pe fundalul terapiei de treapta a 4-a.

*Medicația de urgență:*

- recomandat:  $\beta_2$  agonisții inhalatori cu acțiune rapidă

*Medicația de control* include medicamente suplimentare la tratamentul de treapta a 4-a:

- administrarea CS *per os* poate amplifica efectul tratamentului, dar posedă efecte adverse severe, de aceea trebuie să se utilizeze doar în formele severe, necontrolate de AB pe fundalul terapiei de treapta a 4-a;

- administrarea anti-IgE suplimentar la celelalte medicamente facilitează un control adecvat al astmului alergic, atunci când acesta n-a putut fi obținut în baza medicației de control, inclusiv cu doze mari de CSI și CS *per os*.

### **Tratamentul astmului acut grav (răului astmatic)**

Deși există un anumit grad de corespondență între ceea ce anterior era denumit "rău astmatic", iar în ghidurile contemporane se definește ca "exacerbare severă a astmului" sau "iminență de stop respirator", în unele îndrumare (în special ediții de limbă rusă) continuă să fie prezentat tratamentul răului astmatic, care prevede următoarele:

- spitalizare în secția de terapie intensivă;
- poziția pacientului ridicată cu brațele depărtate de corp pentru angajarea maximă a mușchilor accesorii;
- administrarea de  $O_2$  pe sondă nazală sub controlul saturației hemoglobinei;
- $\beta_2$ -agonist cu durată scurtă de acțiune inhalator (administrat prin nebulizare, eventual cu  $O_2$  în loc de aer). Tratamentul inițial constă în administrarea unei doze la fiecare 20 min în timpul primei ore sau inițial 2-4 pufuri cu ajutorul *spacer*-ului;
- corticosteroizi: hidrocortizon hemisuccinat 200 mg I.V. și prednisolon 30 mg *per os*.

Dacă răspunsul la tratament este insuficient se adaugă:

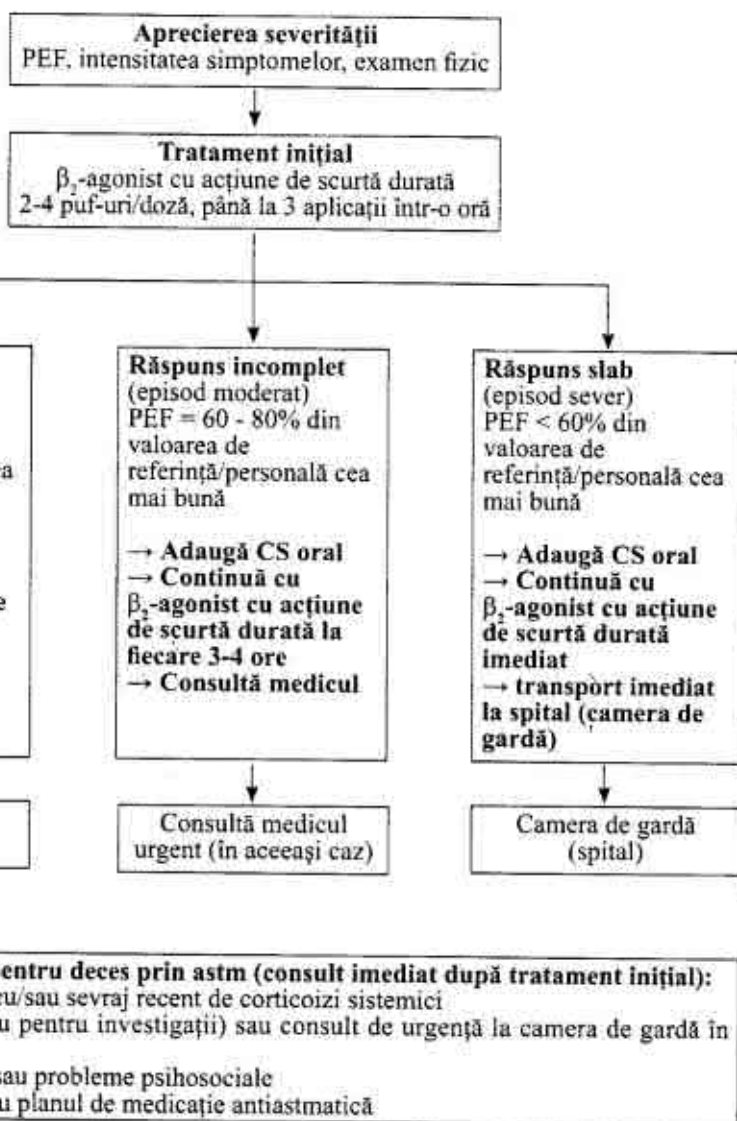
- ipratropium bromid 0,5 mg inhalator;
- aminofilină I.V. 250 mg în 20 min (dacă bolnavul nu lua anterior teofilină).

În caz de tratament anterior cu teofilină, doza de atac se reduce la jumătate. Repetat aminofilina se indică sub controlul concentrației plasmatice.

- $\beta_2$ -agonist cu acțiune rapidă subcutan sau I.V. perfuzie;
- în cazuri rare se indică adrenalina subcutan sau intramuscular câte 0,3 ml la fiecare 15-20 min (dar nu mai mult de 3 ori) sub controlul ECG.

Dacă starea bolnavului se ameliorează:

- se micșorează concentrația  $O_2$  (la 40%);
- se continuă prednisolon *per os*;
- $\beta_2$ -agonist cu acțiune rapidă inhalator la fiecare 4 ore.



*Fig.12.10*  
Managementul exacerbărilor astmului la domiciliu în funcție de severitate.



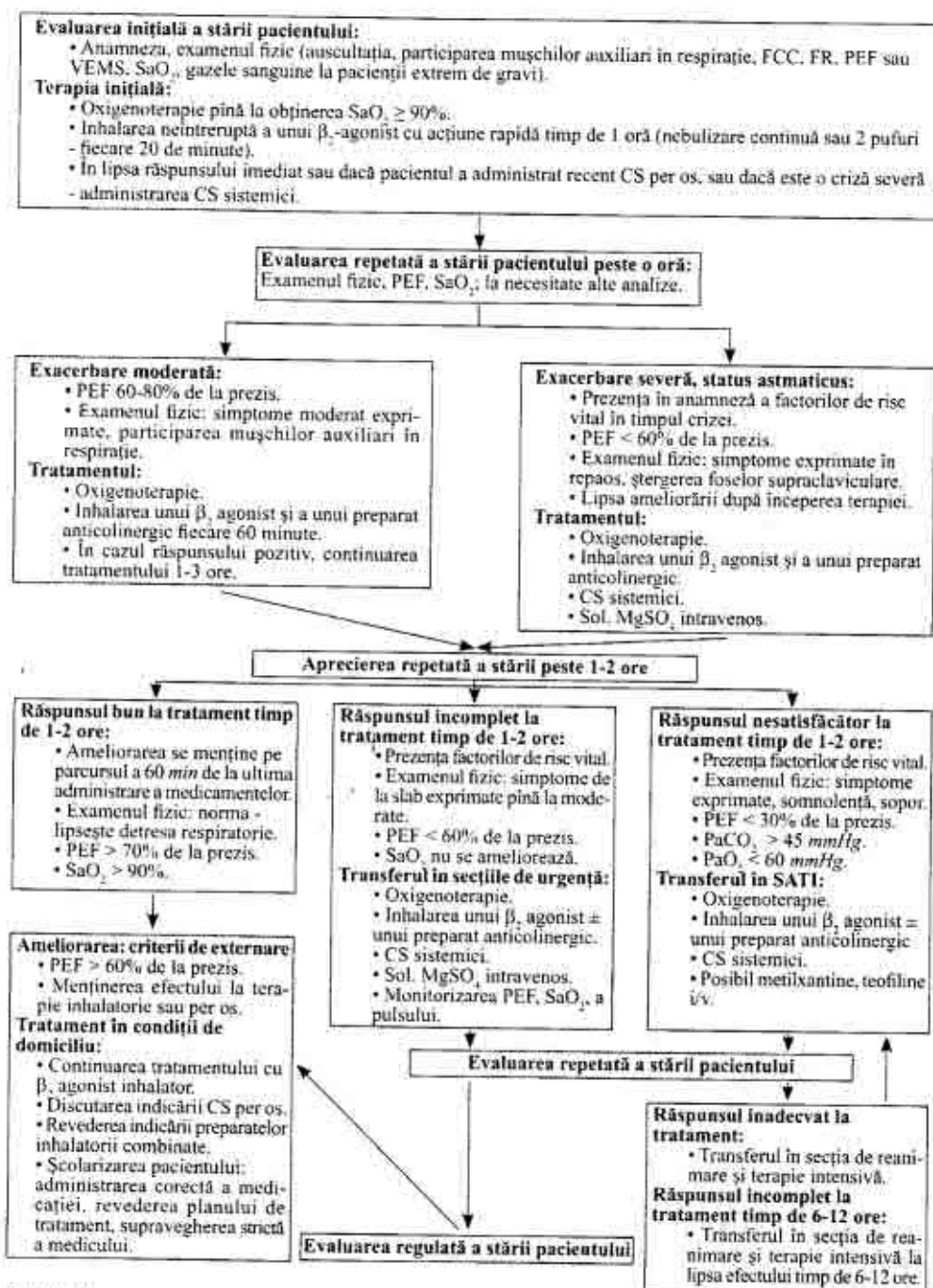


Fig.12.11

Managementul exacerbărilor astmului la domiciliu în funcție de severitate.

Dacă starea bolnavului nu se ameliorează:

- se majorează concentrația  $O_2$  la 60%;
- $\beta_2$ -agonist cu acțiune rapidă inhalator la fiecare 15-30 *min*;
- după o oră se repetă administrarea de hidrocortizon hemisuccinat 200 *mg* sau de prednisolon 60 *mg* I.V.;
- bromură de ipratropium inhalator la fiecare 6 ore;
- perfuzie I.V. până la 2-3 litri/zi;
- supravegherea ritmului cardiac prin monitor;
- administrarea abundentă de simpatomimetice în combinație cu aminofilina și cu corticosteroizii produce hipokaliemie, ceea ce necesită substituție prin perfuzie cu KCl;
- ventilație mecanică.

Ventilația mecanică este indicată în următoarele condiții (este suficientă prezența doar a uneia din ele):

- a) travaliu respirator excesiv cu epuizare musculară;
- b) frecvența respirațiilor > 30 /*min*;
- c) tensiunea arterială sistolică < 90 *mm Hg*;
- d)  $PaO_2 < 50$  *mm Hg*;
- e)  $PaCO_2 > 55$  *mm Hg*;
- f)  $pH < 7,30$ .

*Dacă starea bolnavului se ameliorează, atunci se reduc inhalațiile cu  $\beta_2$ -agoniști, se oprește aminofilina după 12-24 ore, se reduce doza de corticosteroizi intravenos cu anulare după prima doză perorală.*

***Nota bene:***

- tahicardia nu se tratează niciodată cu  $\beta$ -blocante!
- verapamilul și digoxina pot fi mortale în caz de hipertensiune pulmonară!
- sedarea prea puternică constituie cea mai frecventă cauză de deces!
- acidoza respiratorie nu trebuie corectată cu bicarbonat de sodiu: acidoza este poate singurul excitant al centrului respirator!
- fizioterapia, expectorantele, mucoliticele nu au beneficiu în răul astmatic.

# CANCERUL BRONHOPULMONAR

Capitolul XIII

## CANCERUL BRONHOPULMONAR PRIMAR

Cancerul bronhopulmonar este denumit și carcinom bronșic (cancer bronșic, neoplasm bronșic), deoarece se dezvoltă, de regulă, din epitelul glandular bronșic și doar în 2% cazuri din epitelul alveolar.

Cancerul bronhopulmonar este cel mai frecvent cancer la bărbați. Se consideră că extinderea la femei a obiceiului de a fuma va spori mult incidența acestui cancer la femei în deceniile următoare. Incidența este în funcție de vârstă (mai frecvent între 45-50-60 ani).

Cancerul bronșic este o tumoră de extremă gravitate: semnele clinice apar extrem de tardiv (perioada "ocultă", preclinică depășește, de regulă, trei ani) astfel că majoritatea cazurilor depistate se află deja în stadiul avansat al bolii, când posibilitățile terapeutice sunt foarte limitate. Peste 80% din pacienți decedează în primul an de la depistare și doar 8-14% din ei au șansa de a supraviețui 5 ani.

## Etiologie

Fumatul este principala cauză dovedită a cancerului bronșic. La fumătorii pasionați riscul apariției cancerului este de 20 ori mai mare față de nefumători. Acest risc corelează cu doza cumulativă de țigarete (numărul pachete/an), cu conținutul de nicotină în țigarete, cu folosirea țigaretelor fără filtru. Este confirmat rolul fumatului pasiv. Doar după 15 ani de la stoparea fumatului riscul se apropie de cel al nefumătorilor. În țările cu măsuri antifumat eficiente se constată declinul morbidității/mortalității prin cancer pulmonar. Se consideră că prin stoparea fumatului ar putea fi prevenite 90% din cazurile de cancer pulmonar.

Acțiunea carcinogenă a fumului de țigară se datorează conținutului de cancerigeni (benzopirena, arsenicul, dibenzoantracenu, nicotina, kaliul radioactiv *etc.*).

Afecțiunea este mai frecventă la muncitorii din minele de uraniu, radiu, beriliu, crom, fier, nichel, la persoanele expuse la azbest sau la radiație. Proprietăți carcinogene se constată la hidrocarburile aromatice rezultate din arderile incomplete ale carburanților solizi sau lichizi, fapt ce explică frecvența mai mare a cancerului pulmonar în orașe comparativ cu localitățile rurale.

Factorii de teren, de asemenea, sunt implicați. Carcinomul bronșic se întâlnește mai des la bolnavii cu bronșită cronică, bronșiectazii, pe zonele cicatriceale și granulomatoase vechi (posttuberculoză, supurații pulmonare, infarcte). De asemenea, se asociază cu fibrozele pulmonare (plămânul sclerodermic, fibrozele pulmonare difuze, azbestoza).

Dovada factorului genetic în etiologia cancerului pulmonar este în frecvența ridicată a antecedentelor familiale canceroase (20-30% cazuri), probabil, prin alterarea ADN-ului.

## Morfopatologie

Două elemente sunt esențiale:

- localizarea de debut a tumorii (centrală sau periferică);
- tipul histologic.

I. *Locul de debut al tumorii* se poate preciza doar în stadiile inițiale.

*Cancerul central* (proximal) ia naștere în bronhiile mari, de rangul I, II și III (bronhiile principale, lobare și segmentare). Se întâlnește în 80% cazuri de cancer bronșic (în majoritatea absolută a cazurilor de cancer epidermoid și de cancer cu celule mici).

Expansiunea este endobronșică (predominant), peribronșică sau bifurcată. Cu timpul leziunea poate deveni obstructivă, conducând la atelectazie, pneumonie sau abces pulmonar în aria afiliată a parenchimului pulmonar. Penetrând peretele bronșic (invazie exobronșică), se extinde în țesutul pulmonar adiacent. Uneori (sub 10%) se dezvoltă necroze intratumorale cu formarea de cavități și hemoragii.

Metastazarea este în funcție de tipul histologic și, de obicei, se face rapid spre ganglionii limfatici hilari și mediastinali; metastazarea la distanță are loc mai târziu.

Datorită localizării pe o bronhie proximală, se diagnostichează prin bronhoscopie și prin citologia sputei. Modificările radiologice apar tardiv, după instalarea atelectaziei sau după invazia extrabronșică.

*Cancerul periferic* ia naștere în bronhiile mici, care se află mai aproape de periferie. Se întâlnește în 20% cazuri, mai ales în adenocarcinom și în cancerul cu celule mici.

Se prezintă:

- ca o tumoră discretă, cu dimensiuni variabile, dispusă periferic în parenchimul pulmonar;

- pneumoniform;

- ca un cancer apical (Pancoast).

Afectarea pleurei este mai frecventă, iar atelectazia și abcedarea nu sunt caracteristice, deoarece bronhiile principale sunt permeabile. Metastazarea spre ganglionii limfatici hilari și mediastinali apare tardiv, iar metastazarea pe calea hematogenă este în raport cu tipul histologic (în special, cancerul cu celule mici).

Depistarea se face radiologic. Bronhoscopia este, de regulă, negativă, iar examenul citologic al sputei apare pozitiv în sub 50% cazuri.

*Cancerul mixt.* Adeseori invazia țesutului pulmonar este atât de avansată la momentul depistării, încât identificarea leziunii de debut devine imposibilă.

## II. Clasificarea histologică a tumorilor pulmonare

1. *Carcinomul cu celule scuamoase* (carcinomul epidermoid) se întâlnește la fumători ("dependent de tutun"). Reprezintă tipul cel mai frecvent de cancer bronșic (30-40%).

Este constituit din celule dispuse în cuiburi asemănătoare celulelor scuamoase din epiderm, cu diferite grade de keratinizare. Derivă din celulele ciliate ale epiteliului bronșic.

Este situat mai des central (80% cazuri), crește relativ lent, în 50% cazuri nu se extinde extratoracic, ușor descuamează (citologie pozitivă), produce iritație bronșică (tuse, hemoptizie) și obstrucție bronșică. Manifestările paraneoplazice sunt mai puțin frecvente (osteopatie hipertrofică sau hipercalcemie).

Este relativ radiorezistent și chimiorezistent.

Tratamentul chirurgical radical poate fi eficient datorită creșterii lente.

2. *Carcinomul cu celule mici* atinge 25% din cazurile de cancer pulmonar și la fel este mai frecvent la fumători.

Derivă din celulele Kulchitsky (cu activitate neuroendocrină) situate printre celulele exocrine ale glandelor submucoase bronșice. Are mai multe subtipuri histologice, tipul cu celule "în boabe de ovăz" (*oat cell*) fiind cel mai frecvent.

Este situat mai des central și se deosebește prin agresivitatea tumorii, ritm de creștere progresiv și diseminare rapidă pe cale hematogenă și limfatică. Metastazele apar precoce, mai ales cele extratoracice (creier, ficat, oase).

Manifestările paraneoplazice sunt frecvente.

Este, de obicei, neresectabil la momentul depistării, în schimb este sensibil la chimioterapie și la radioterapie.

3. *Adenocarcinomul* se întâlnește în 20-30% cazuri, mai frecvent la femei, nu este "dependent de tutun".

Are structură acinară sau papilară, cu producere de mucus (derivă din glandele mucoase bronșice).

Apare în majoritatea cazurilor (peste 70%) la periferia parenchimului pulmonar (adesea pe cicatrice sau pe fibroză interstițială) ceea ce explică depistarea aproape în exclusivitate prin examen radiologic.

Produce metastaze precoce și este slab sensibil la chimioterapie și la radioterapie.

Are mai multe tipuri:

- adenocarcinom acinar;
- adenocarcinom papilar;
- carcinom solid cu formare de mucus;
- adenocarcinom (carcinom) bronhoalveolar (*sinonime*: carcinom bronșioloalveolar, adenocarcinom cilindrocubic, adenomatoză pulmonară malignă).

Adenocarcinomul bronhoalveolar (carcinomul bronșioloalveolar) poate debuta multicentric și, de obicei, produce o leziune infiltrativă pulmonară rapid progresivă. Poate produce cantități mari de spută creînd astfel posibilitatea diseminării bronhogene.

4. *Carcinomul cu celule mari* se naște din glandele mucoase bronșice periferice (cancer periferic). Se întâlnește în 10% cazuri și are o agresivitate medie.

Din punct de vedere practic (*tabelul 13.5*) este foarte importantă divizarea cancerului bronșic în două grupuri morfologice mari: 1) cancerul cu celule mici (anaplazic) și 2) cancerul fără celule mici, care va cuprinde toate celelalte tipuri de carcinom bronșic.

### Metastazarea

Carcinomul bronșic este agresiv cu tendință de metastazare rapidă.

Metastazarea limfogenă este caracteristică pentru toate tipurile histologice, mai frecvent în ganglionii limfatici peribronhiali, hilari, mediastinali sau în alte structuri ale toracelui: pleură, nervii intercostali, plexul brahial, nervul frenic, nervul laringian recurent.

Metastazarea hematogenă are localizare hepatică (35%), osoasă (40%), cerebrală (30%), în suprarenale (20%) și în piele (5%).

În cancerul cu celule mici, de regulă, metastazele deja sunt prezente la momentul depistării.

### Tablou clinic

Tabloul clinic este foarte variat în funcție de localizarea tumorii și de tipul histologic, însă simptomele și semnele mai provin din extinderea mediastinală, din metastazarea la distanță și, mai rar, în calitate de manifestări paraneoplazice.

Primele semne clinice apar la câțiva ani de boală.

✓ **Manifestările respiratorii** sunt nespecifice. Ele pot fi considerate manifestări ale unei pneumonii, tbc, bronhopneumopatii obstructive. În cancerul central semnele bolii apar mai precoce față de localizarea periferică.

*Tusea* este rebelă, rezistentă la antitusive, la început uscată și însoțită de *wheezing* localizat. Apoi, în urma asocierii inflamației bronșice sau dezintegrării formațiunii tumorale, începe eliminarea de spută purulentă. La fumătorii înveterați se va atrage atenție la modificarea caracterului tusei obișnuite din "bronșita tabagică".

Obstrucția bronșică prin hipoventilație poate provoca pneumonie cu evoluție trenantă sau abces pulmonar. Pneumoniile repetate pe aceeași zonă sau cele cu evoluție trenantă la bărbații peste 40 ani care fumează impun suspiciunea de cancer bronhopulmonar (!).

*Hemoptizia* este frecventă în cancerul central și mult mai rară în cancerul periferic. În caz de necroză a tumorii apare sputa în "jelu de coacăză". Cantitatea hemoptiziei depinde de mărimea vasului lezat (pot apărea hemoptizii fatale la invadarea vaselor de calibru mare).

*Dispneea* în stadiile precoce apare doar la efort fizic. Ea se manifestă odată cu dezvoltarea obstrucției bronșice, atelectaziei, asocierii proceselor inflamatorii, apariției sindromului compresiei mediastinale sau instalării sindromului pleural (colecție pleurală masivă, junghi toracic). *Stridorul* apare la extinderea tumorii spre ganglionii limfatici subcarinali sau paratraheali, care realizează compresia bronhiilor principale sau a porțiunii inferioare a traheii.

*Durerea pleuretică* este frecventă și traduce extinderea procesului neoplazic la pleură. Frecvent bolnavii acuză doar o jenă toracică sau o senzație de "greutate în plămâni" pe partea afectată, care apare prin prinderea fibrelor nervoase locale și intercostale, ale traheii, organelor mediastinale. Aceste dureri sunt permanente, în puncte fixe.

În **manifestările metastatice** se includ manifestările de extensie intratoracică și extratoracică. Cele intratoracice apar ca urmare a creșterii și extensiei directe sau metastazării limfatice.



Cancerul apical invadează uneori prin pleură cu lezarea vertebrelor cervicale inferioare, a coastelor I-III, a ramificațiilor plexului brahial. Apar dureri acute în articulația umărului, la braț, degete, atrofia mușchilor din porțiunea distală a extremității superioare și schimbări senzitive- sindromul Pancoast.

Excitația nervului simpatic de partea lezată poate provoca mioza,птоza și îngustarea fantei palpebrale: în această jumătate a feței și gâtului lipsește secreția sudorală (sindromul Claude Bernard-Horner).

În cancerul central cu localizare în lobul superior se determină leziuni ale *n. recurens* cu apariția disfoniei; compresia mediastinală cu apariția disfagiei și turgescenței venelor jugulare; prinderea pericardului și inimii cu apariția tulburărilor de ritm și adenopatii supraclaviculare stângi.

Extratoracic sunt afectate ficatul, oasele, creierul, suprarenalele și pielea.

Metastazele hepatice cel mai frecvent produc hepatomegalie nodulară cu icter obstructiv, sindrom de coleastăz intrahepatică și slăbire.

Metastazele osoase au localizare la nivelul coastelor, vertebrelor, bazinului, dând naștere la dureri progresive, persistente, la fracturi, semne de compresie nervoasă sau medulară. Hipercalcemia poate fi o manifestare a metastazării osoase. Diagnosticul este stabilit prin radiografie și scintigrafie osoasă.

Tulburările psihice, de memorie, de comportament, apatia, tulburările motrice, modificările de personalitate, accesele convulsive, cefaleea sunt manifestările metastazelor cerebrale. Diagnosticul pozitiv este stabilit de tomografia computerizată.

*Tabelul 13.1*

### MANIFESTĂRILE EXTRAPULMONARE NEMETASTATICE ALE CANCERULUI BRONȘIC

#### **Endocrine**

- Producție inadecvată de hormon antidiuretic (ADH)
- Secreție ectopică de hormon adrenocorticotrop (ACTH)
- Hipercalcemie
- Sindrom carcinoid
- Ginecomastie

#### **Neurologice**

- Neuropatii periferice
- Mielopatie
- Degenerescență cerebelară

#### **Altele**

- Osteoartropatie hipertrofică
- Sindrom nefrotic
- Sindrom miastenic (Eaton-Lambert)
- Polimiozită și dermatomiozită
- Tromboflebite migratoare
- Endocardită trombotică ne bacteriană

**Manifestările paraneoplazice** sunt produse prin secreția de hormoni ectopici și alte substanțe de către țesutul tumoral.

*Febra* adeseori este absentă. Subfebrilitatea vesperală apare în complicațiile inflamatorii și supurative, în caz de sindroame paraneoplazice.

Greutatea corporală scade în perioadele tardive.

*Anorexia* apare ca urmare a secreției de hormon antidiuretic cu alterarea metabolismului sodic.

*Astenia* crește treptat, fiind un semn de valoare al intoxicației cancerogene. Ea apare ca urmare a alterării metabolismului calcic, drept consecință a secreției neoplazice de substanțe similare hormonului paratiroidian.

Deoarece *examenul fizic* este sărac sau negativ, diagnosticul pornește uneori de la descoperirea întâmplătoare radiologică a imaginii toracice suspecte.

Obiectiv se pot depista:

- matitate localizată cu murmur vezicular diminuat/abolit (atelectazie);
- raluri uscate șuierătoare în expir (obstrucție bronșică din bronhospasm);
- raluri crepitante sau subcrepitante (inflamație perifocală, dezintegrarea tumorii, bronșită);
- în obstrucția bronșică parțială cu expir îngreuiat se poate depista o zonă de dilatare emfizematoasă (foarte rar);
- mărirea ganglionilor limfatici (mai întâi se măresc cei din hil și mediastinali, însă tardiv devin palpabili ganglionii supraclaviculari și axilari);
- turgescența venelor regiunii superioare a toracelui și ale gâtului.

### Investigații paraclinice

*Hemograma* denotă leucocitoză, accelerarea VSH, mai des, fără anemie. Din contra, se poate observa o eritrocitoză secundară (compensatorie) din insuficiență respiratorie și hipoxemie.

*Examenul radiologic*

Modificările radiologice depind de stadiul maladiei, de localizare (centrală sau periferică), de gradul obstrucției bronșice (atelectazie), de implicarea în proces a pleurei și de asocierea infecției.

În cancerul central se depistează lărgirea hilului pulmonar (*tabelul 13.2*), opacitate neuniformă cu contururi șterse la hil, contururi "radiale" ale opacității patologice. Se poate observa atelectazia - în caz de obstrucție totală a lumenului bronșic (*figura 13.1*). În caz de obstrucție parțială - se dezvoltă emfizemul obstructiv. Diafragma se poate deplasa cranial, iar mediastinul se poate deplasa lateral în timpul inspirului profund.

În cancerul periferic se depistează o opacitate cu contururi neregulate, structură neuniformă, de intensitate diferită și cu dimensiuni variate. Caracteristic pentru cancerul periferic este dinamismul modificărilor patologice.

Cancerul pulmonar periferic se poate uni cu hilul pulmonar printr-o opacitate în formă de cordon, "cărare", din scleroza peribronșică și perivasculară ori din infiltrare a tumorii, din limfangită.

În descompunerea cancerului apare o transparență pe fundalul opacității sferice cu conturul intern neregulat, festonat.

Izolată sau prin asociere pot fi prezente: pleurezia, opacitatea omogenă a apexului pulmonar, care se asociază cu eroziunea unei vertebre sau coaste (sindromul Pancoast), modificări ale esofagului (compresie, infiltrație); mărirea umbrei cardiace, din revărsat pericardic și hil asimetric; opacitate masivă a mediastinului.

Bronhoscopia permite depistarea tumorii centrale în 60-80% cazuri. Se poate pătrunde până la bronhiile segmentare cu vizualizarea leziunii și aprecierea caracterului/extinderii procesului. Este posibilă biopsia tumorii (inclusiv prin periaj) cu examenul histologic al fragmentelor de biopsie sau al aspiratului bronșic.

*Tabloul 13.2*

### PREZENTAREA RADIOLOGICĂ A CANCERULUI BRŔȘIC

#### ***Lărgirea unilaterală a hilului pulmonar***

Cancer central. Expansiunea în ganglionii hilari. Cancerul periferic al segmentului superior al lobului inferior pe radiografia de față se va prezenta ca o lărgire a hilului.

#### ***Opacitate pulmonară periferică***

De obicei, cu conturul neregulat, însă destul de bine delimitată. Poate prezenta semne de excavare.

#### ***Atelectazie segmentară, lobară sau a întregului plămân***

De regulă, este cauzată de tumoarea endobronșică. Atelectazia întregului plămân poate apărea și prin compresia bronhiei principale de către ganglionii limfatici măriți.

#### ***Colecție lichidiană pleurală***

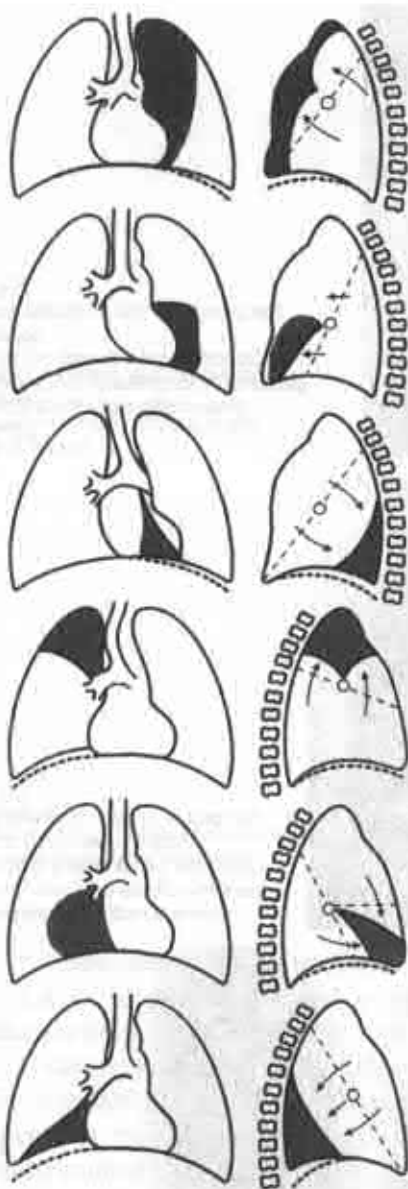
De obicei, indică invazia metastatică a pleurei. Excepțional de rar poate fi cauzată de infecția parenchimului pulmonar (pneumonie) distal de locul obstrucției bronșice.

#### ***Lărgirea mediastinului, lărgirea siluetei cardiace, ridicarea hemidiafragmului***

Manifestări ale invaziei mediastinale. Dacă ridicarea hemidiafragmului este cauzată de paralizia nervului frenic, atunci radioscopic se observă mișcarea lui paradoxală în sus în timpul înspirului.

#### ***Distrucție costală***

Leziuni osteolitice costale apar prin invazie directă sau pe cale hematogenă.



### LOBUL SUPERIOR STÂNG

Imaginea de față - opacitate cu margini neclare. Hil stâng ușor elevat.  
 Profilul stâng. Margine posterioară bine delimitată datorită împingerii anterioare a fisurii oblice.

### LINGULA

Imaginea de față - marginea stângă a cordului este indistinctă.

### LOBUL INFERIOR STÂNG

Imaginea de față - opacitate triunghiulară vizibilă prin umbra cordului.  
 Profil stâng - fisura oblică și hilul sunt deplasate posterior.

### LOBUL SUPERIOR DREPT

Imaginea de față - fisura orizontală și hilul drept sunt deplasate cranial.  
 Profil drept - opacitate triunghiulară cu margini bine delimitate.

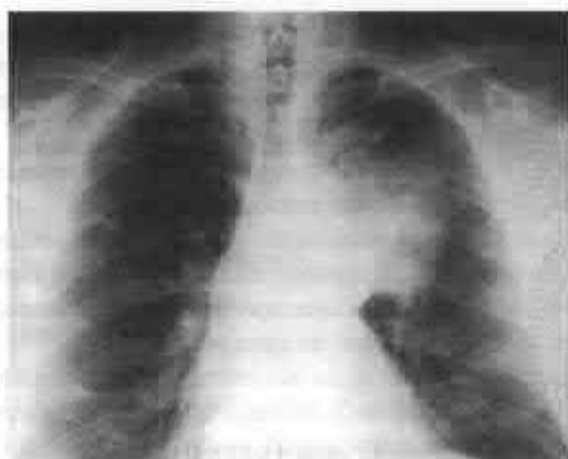### LOBUL MEDIU DREPT

Imaginea de față - fisura orizontală este deplasată în sus. Opacitate slab delimitată în vecinătatea conturului drept al cordului.  
 Lipsa conturului drept al cordului. Profil drept - opacitate triunghiulară bine delimitată cu vârful în hil.

### LOBUL INFERIOR DREPT

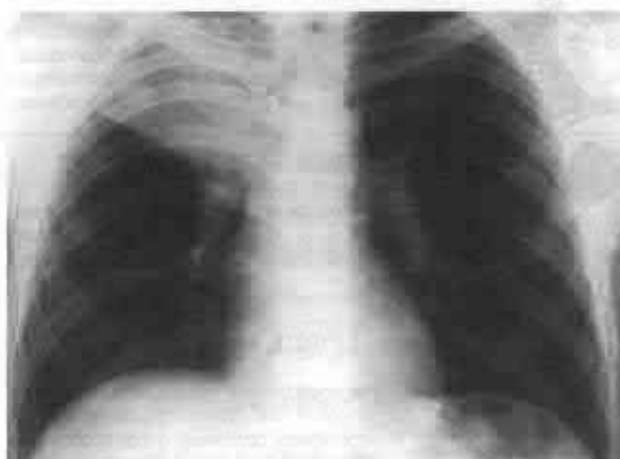Imaginea de față - opacitate bine delimitată în apropierea marginii drepte a cordului (marginea dreaptă este bine conturată).  
 Profil drept - opacitate posterioară bine delimitată. Fisura orizontală deplasată caudal.

Fig. 13.1  
 Semnele radiologice de atelectazie lobară prin obstrucția bronhiei.  
 Linia punctată inferioară reprezintă nivelul diafragmului.



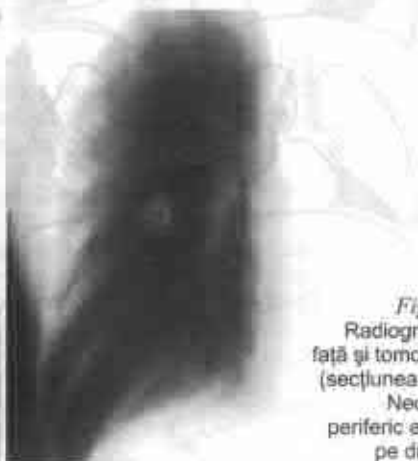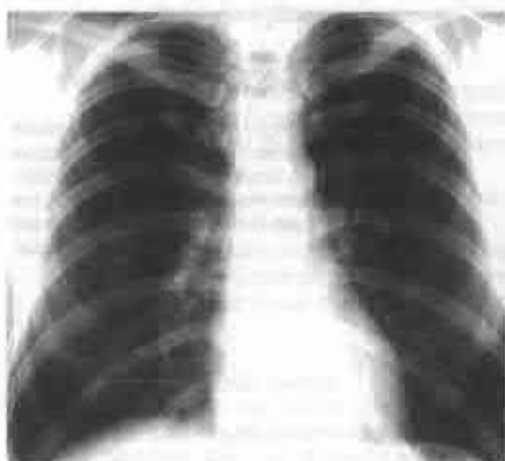*Fig. 13.2*  
Neoplasm central al lobului superior pe stânga.

Opacitate neuniformă cu contururi șterse la hil cu prelungiri în parenchim.  
Pneumofibroză difuză. Emfizem pulmonar.

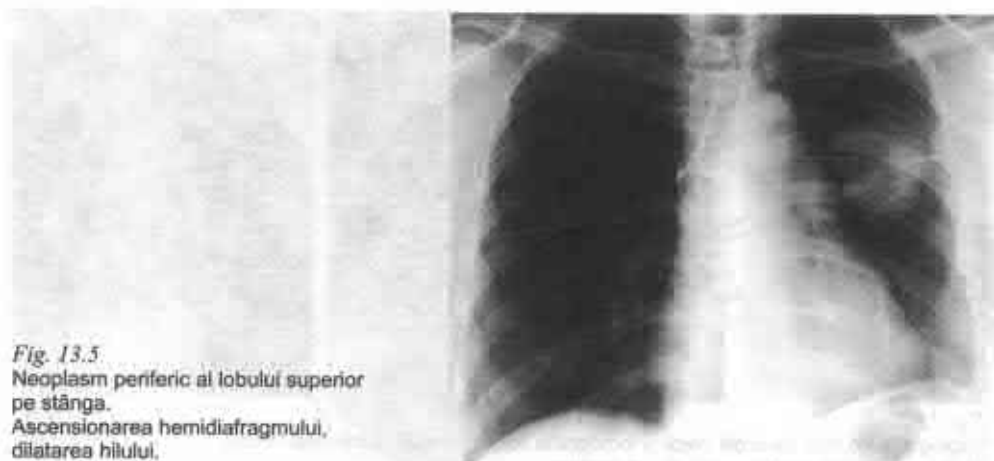


*Fig. 13.3*  
Neoplasm central cu atelectazie a lobului superior pe dreapta.

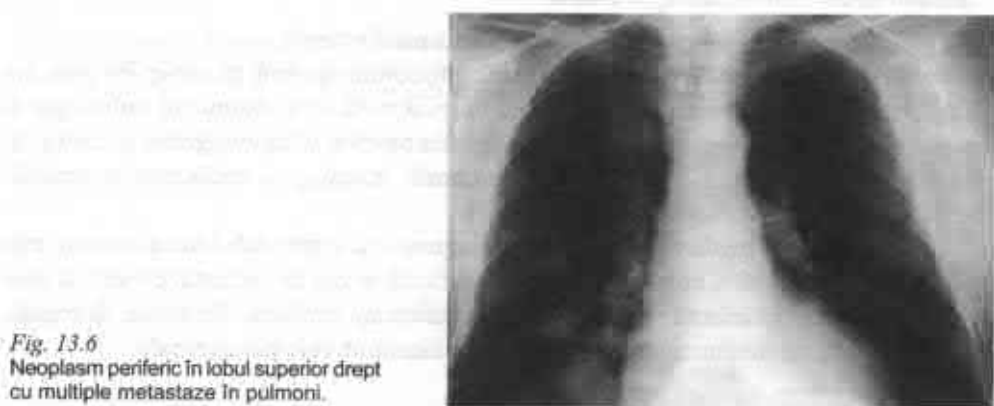
Opacitate cu caractere retractile în interiorul căreia se observă o zonă intens opacă - tumora primară.



*Fig. 13.4*  
Radiografie de față și tomogramă (secțiunea 7 cm).  
Neoplasm periferic excavat pe dreapta.



*Fig. 13.5*  
Neoplasm periferic al lobului superior pe stânga.  
Ascensionarea hemidiafragmului,  
dilatarea hilului.



*Fig. 13.6*  
Neoplasm periferic în lobul superior drept  
cu multiple metastaze în pulmoni.

Metoda rămâne neinformativă în cancerul periferic.

Un loc important îl ocupă și examenul citologic al sputei, periajului sau spălăturilor bronșice.

Citologia sputei sau a spălăturilor bronșice este pozitivă la 90% dintre pacienții cu cancer central și în 50% cazuri de cancer periferic. Este necesară respectarea regulilor generale: recoltarea sputei (nu a salivei), interpretarea microscopică de către un specialist competent.

Rezultatul poate fi fals negativ în caz de lipsă a descumării celulare și în caz de obstrucție a lumenului bronșic. Rezultatul fals pozitiv poate fi întâlnit în bronșita cronică la fumători din metaplazie celulară, în pneumonita lipoidă etc.

*Tomografia computerizată* permite depistarea tumorii în 95%. Ea permite determinarea răspândirii tumorii la pleură, la mediastin, precizarea caracterului opacităților nodulare, unice sau multiple.

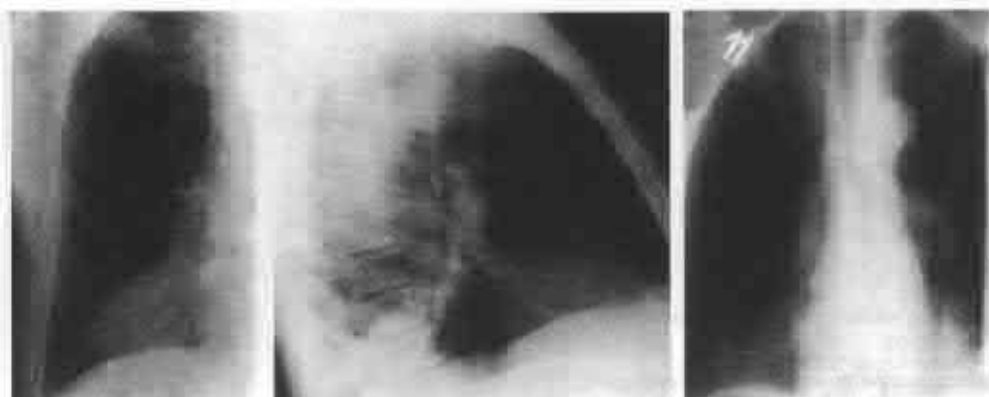


Fig. 13.7  
Radiografie de față, de profil drept și tomografia convențională (secțiunea 11 cm).  
Neoplasm central cu atelectazia S<sub>9</sub> pe dreapta.

*Mediastinoscopia* evaluează răspândirea mediastinală.

Pentru diagnosticarea și stadializarea procesului se mai folosesc: biopsia din ganglionii periferici suspecti, puncția sau biopsia medulară, examenul radiologic al esofagului bariat, radiografia osoasă, scintigrafia oaselor, ultrasonografia și scintigrafia hepatică, tomografia computerizată cerebrală, investigații endocrine, examinări respiratorii și cardiace (spirografia, EcoCG).

*Toracotomia exploratorie* stabilește diagnosticul și rezectabilitatea tumorii; este practică rar (sub 10% cazuri). Este contraindicată în caz de metastaze mediastinale confirmate, de insuficiență respiratorie sau insuficiență cardiacă. De aceea, de regulă, este precedată de mediastinoscopie sau de mediastinotomie parasternală.

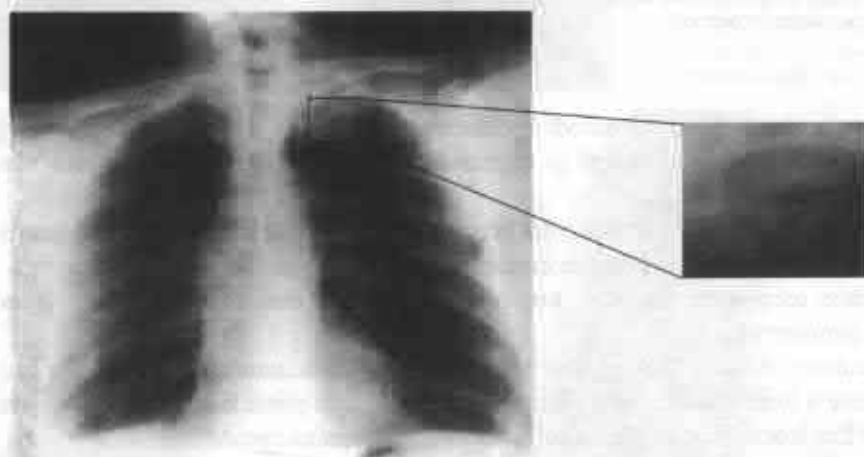
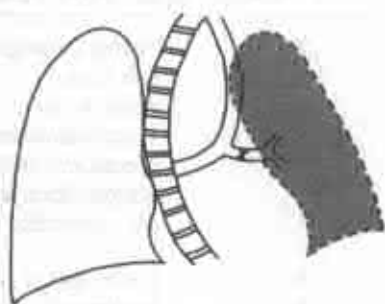
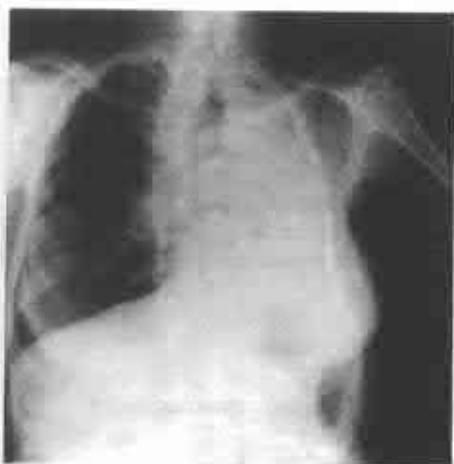


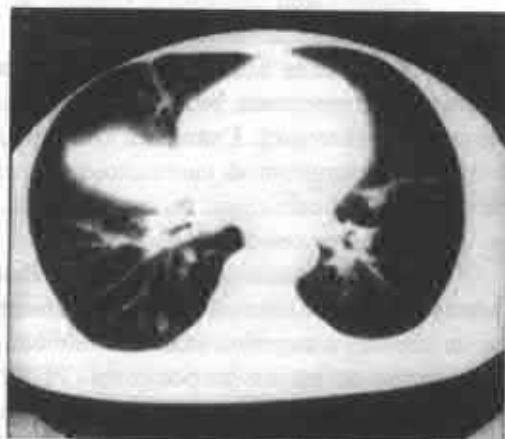
Fig. 13.8  
Radiografie toracică de față.  
Cancer bronhopulmonar în S<sub>1,2</sub> pe stânga, focare de osteoliză în coasta I pe stânga (sindromul Pancoast). Adenopatie hilară satelită.





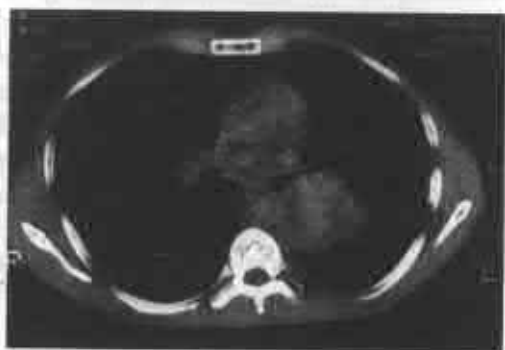
*Fig. 13.9*

Scolioză toracică dreaptă, gradul III. Hemitoracele stâng micșorat în dimensiuni; aria pulmonară stângă apare opacifiată; hemidiafragul stâng delimitat imprecis. Mediastinul deplasat spre stânga (deviația traheii). Amputare de bronhie principală stângă din proces extrinsec (cancer pulmonar exobronșic).



*Fig. 13.10*

Tomografie computerizată. Cancer central pe dreapta.



*Fig. 13.11*

Tomografie computerizată. Cancer central pe stânga cu compresia bronhului principal stâng.

## CLASIFICAREA TNM PENTRU CANCERUL PULMONAR

T <sub>x</sub>	Numai citologie pozitivă
T <sub>1</sub>	sub 3 cm
T <sub>2</sub>	peste 3 cm
T <sub>3</sub>	Răspândirea la peretele toracic, diafragm, pericard, mediastin, pleură etc., atelectazia întregului plămân
T <sub>4</sub>	Răspândirea la mediastin, inimă, vasele mari, trahee, esofag etc., pleurezie canceromatoasă
N <sub>1</sub>	Peribronhiali, ipsilaterali hilari
N <sub>2</sub>	Ipsilaterali mediastinali
N <sub>3</sub>	Controlaterali mediastinali, scaleni sau supraclaviculari
M <sub>0</sub>	Metastazele la distanță absente
M <sub>1</sub>	Metastazele la distanță prezente

Stadializarea cancerului bronșic se face pe baza clasificării TNM (tumoră-nodul-metastază) (tabelele 13.3 și 13.4).

Confirmarea histologică este necesară în fiecare caz și se face prin biopsie pulmonară transcutană, biopsia de ganglion limfatic periferic, citologie pleurală sau biopsie transbronșică. Examenul citologic al sputei este rezervat cazurilor cu funcția ventilatorie compromisă, care nu tolerează examenele invazive. Abordarea este diferită în cancerul fără celule mici (adenocarcinom, cancer cu celule mari, cancer epidermoid) și în cancerul cu celule mici.

În stadializarea cancerului fără celule mici scopul este depistarea semnelor de metastazare, care elimină intervenția chirurgicală ca opțiune. Se face prin CT toracic și de abdomen superior, dozarea calciemiei, fosfatazei alcaline, hemoleucogramă, tomografie de emisie cu pozitroni (PET), acolo unde este accesibilă. Scintigrafia osoasă se va indica în cazurile cu osalgii, cu nivel de calciemie sau fosfatază alcalină ridicat. Semnele/simptomele neurologice indică CT sau tomografia prin RMN la nivel cerebral.

În cancerul cu celule mici este important a stabili dacă tumoarea este în stadiul limitat (extinsă pe un singur hemitorace și în cadrul unui singur câmp de radioterapie) sau în stadiul extins. Majoritatea pacienților se prezintă deja cu metastazări, astfel că se justifică examinările hepatice, osoase, de măduvă hematogenă, creier, suprarenale, ganglioni retroperitoneali, pancreas și țesut subcutanat. Se determină calciemia, electroliții, aminotransferazele, LDH. În cazurile eligibile pentru tratament se efectuează radiografia toracelui, CT toracic și de abdomen superior, RMN cerebrală și scintigrafia osoasă. Trepanbiopsia este indicată la pacienții în stadiul extins cu modificări ale hemoleucogramei sau LDH majorat.

Tabelul 13.4

## STADIALIZAREA CANCERULUI PULMONAR

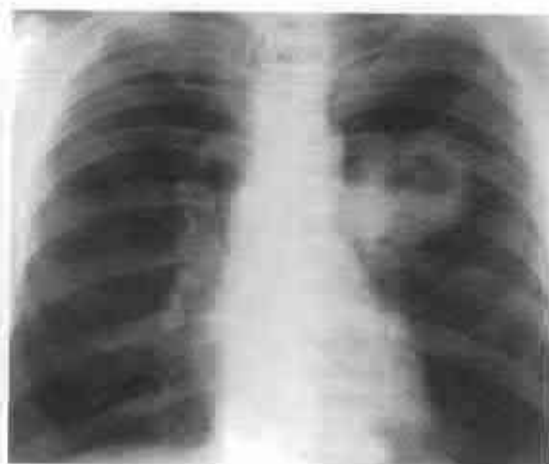
Stadiul	T	N	M
<b>Carcinom ocult</b>	$T_x$	$N_0$	$M_0$
<b>0</b>	$T_0$	$N_0$	$M_0$
<b>I</b>	$T_1$ $T_2$	$N_0$ $N_0$	$M_0$ $M_0$
<b>II</b>	$T_1$ $T_2$	$N_1$ $N_1$	$M_0$ $M_0$
<b>IIIA</b>	$T_1$ $T_2$ $T_3$	$N_1$ $N_2$ $N_0, N_1, N_2$	$M_0$ $M_0$ $M_0$
<b>IIIB</b>	Orice T $T_4$	$N_3$ Orice N	$M_0$ $M_0$
<b>IV</b>	Orice T	Orice N	$M_1$

## Diagnostic diferențial

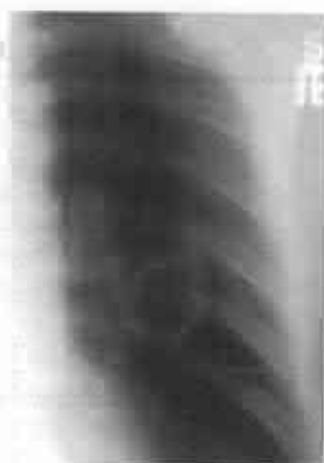
Diagnosticul diferențial al cancerului bronhopulmonar se efectuează cu BPCO, cu pneumonii, pleurezii, corpi străini bronșici, cu abcesul pulmonar, cu tbc pulmonară sau bronșică, cu micozele generalizate, cu bolile de sistem *etc.*

Diagnosticul diferențial este deosebit de dificil în nodulul pulmonar solitar - opacitate solitară cu diametrul sub 3 cm, relativ bine circumscrisă și înconjurată de plămân aerat pe cel puțin 2/3 din perimetru. Prin definiție formațiunea nu aderă la hil sau la mediastin și nu este acompaniată de atelectazie sau de epanșament pleurăl. Nodulul pulmonar solitar, de regulă, este o descoperire radiologică la o persoană asimptomatică.

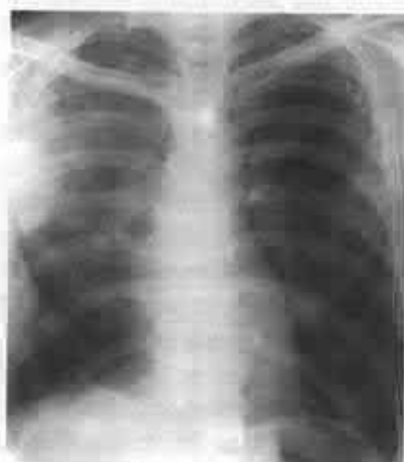Etiologia nodulului pulmonar solitar este foarte variată, dar în special dominată de leziuni tumorale, infecțioase sau sistemice (colagenoze). Mai frecvent nodulul pulmonar solitar este malign (în peste 40% cazuri) cu predominanța clară (peste 90% din malignități) a cancerului bronhogen. Cauzele infecțioase cele mai frecvente sunt afecțiunile prin *Histoplasma capsulatum* sau *Mycobacterium tuberculosis*. Dintre colagenoze opacități pulmonare solitare mai frecvent se observă în poliartrita reumatoidă și în granulomatoza Wegener.



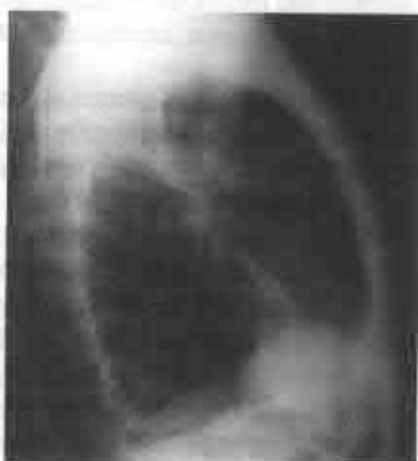*Fig. 13.12*  
Radiografie toracică de față.  
Cancer bronhopulmonar excavat pe stânga. Bordura lata, limfangită radială, adenopatie hilară satelită.



*Fig. 13.13*  
Tomografie convențională  
(secțiunea 5 cm) a lobului superior stâng. Cancer excavat.



*Fig. 13.14*  
Radiografie toracică de față.  
Cancer periferic în câmpul mediu pe dreapta, forma infiltrativ-pneumonică. Pleurezie încarcerată. Focare de osteoliză cu fracturi patologice în coastele VI, VII, VIII.



*Fig. 13.15*  
Radiogramă în poziția laterală dreaptă.  
Cancer bronhopulmonar cu atelectazia S<sub>2</sub> și hipoventilație în S<sub>1</sub>. Pleurezie interlobară.

În evaluarea nodulului pulmonar solitar este necesară contrapunerea radiogramelor cu cele precedente: diametrul opacității neschimbat timp de minimum 2 ani pledează pentru o leziune benignă. În favoarea caracterului benign este și depistarea calcificării intranodulare la examenul tomografic. Probabilitatea caracterului malign este sporită la cei cu vârsta peste 40 ani, actualii/foștii fumători, cu diametrul nodulului peste 2 cm.

Se indică variate explorări biologice (pentru histoplasmoză, tuberculoză, poliartrită reumatoidă etc.), însă de cele mai multe ori precizarea etiologiei nodulului pulmonar solitar necesită examen histologic (biopsie percutană transtoracică, biopsie transbronhială sau toracotomie exploratorie).

### **Evoluție**

Evoluția cancerului bronhopulmonar este de cele mai multe ori nefastă: după stabilirea diagnosticului bolnavii supraviețuiesc 1-3 ani. Nu este caracteristică cașexia. Moartea survine din intoxicație canceroasă, metastaze tumorale, din alte complicații în corelație cu tumoarea canceroasă.

### **Tratament**

Alegerea tratamentului depinde de tipul histologic al tumorii și de stadiul depistării bolii. Metodele folosite sunt chirurgia radicală, radioterapia, chimioterapia și terapia simptomatică.

*Tratamentul chirurgical* este singurul care poate realiza vindecări pe termen lung. Se aplică în cancerul fără celule mici. Din păcate, sub 20% din pacienți se prezintă în stadiul rezecabil, și doar 25-30% dintre cei operați supraviețuiesc la 5 ani, astfel că supraviețuirea generală la 5 ani constituie doar 8-10%.

Cea mai folosită este lobectomia cu rezecția de ganglioni hilari ipsilaterali și mediastinali. Unii chirurghi largesc intervenția la pulmonectomie, alții efectuează segmentectomia.

Examinarea preoperatorie include neapărat CT, care dovedește absența expansiunii mediastinale. Scintigrafia ficatului și a oaselor rareori este pozitivă pentru metastaze în absența simptomelor și a modificărilor enzimaticice (majorarea fosfatazei alcaline) și de aceea nu se efectuează.

Datorită etiologiei comune cu cancerul, bronșita cronică și emfizemul pulmonar sunt prezente în majoritatea cazurilor. VEMS sub 1,5 l este incompatibilă cu o viață activă după pulmonectomie (chiar dacă pacientul suportă operația). Din aceleași considerente și scăderea capacității de difuziune a gazelor sub 50% face contraindicată intervenția chirurgicală.

*Radioterapia* se aplică în cazurile nerezecabile, atunci când bolnavul refuză operația sau când metoda chirurgicală este contraindicată din alte cauze (ventilația pulmonară compromisă *etc.*).

Se indică iradierea fracționată în câmpuri multiple și iradierea rotatorie. Dozele obișnuite de iradiere sunt în medie 5500 - 6000 *rad*, ele pot fi reduse sau fracționate în funcție de starea clinică a pacientului până la doze "paliative" cu ameliorarea tusei, dispneei, durerilor toracice.

Pneumonita prin iradiere (definită ca o infiltrație acută apărută pe zona iradiată a țesutului pulmonar în primele 3 luni după radioterapie) se dezvoltă în 10-15% cazuri, iar fibroza postradiere este cvaziconstantă. Semnificația acestor complicații este, de regulă, mică.

La bolnavii cu carcinom epidermoid radioterapia poate da rezultate la fel de bune cu cele din grupurile tratate chirurgical.

*Chimioterapia* este inefficientă în tratamentul cancerului fără celule mici. Și din contra, este eficientă pentru cancerul cu celule mici, la care poate majora media de supraviețuire de la 3 luni până la aproximativ 1 an.

Se folosesc diferite combinații ale preparatelor chimioterapice (vincristină, ciclofosamidă, adriamicină, cis-platină sau carboplatină, etoposid, irinotecan, erlotinib *etc.*). Bevacizumabul (Avastin) previne neoformarea de vase și extinderea tumorii.

Efecte secundare ale terapiei pot fi granulocitopenia, trombocitopenia, anemia, cardiotoxicitatea, neurotoxicitatea, insuficiența renală acută, tulburări digestive. În grupul bolnavilor cu vârsta sub 70 ani, cu natriemie și albuminemie normale, scădere ponderală sub 10% și cu afecțiunea limitată pe un hemitorace efectele toxice sunt relativ rare, iar eficiența terapiei pe termen scurt depășește 75%.

*Tabelul 13.5*

## TRATAMENTUL CARCINOMULUI BRŔȘIC

### **I. Cancerul fără celule mici** (epidermoid, adenocarcinom, cu celule mari)

*Forme curabile* (stadiul I, II, IIIA și selectiv T<sub>3</sub>, N<sub>2</sub>)

- chirurgie
- radioterapie (pentru pacienții "inoperabili")
- radioterapie toracică postoperatorie (pentru N<sub>2</sub>)

*Forme incurabile* (N<sub>2</sub> și M<sub>1</sub>)

- radioterapie toracică (dacă este posibil)
- radioterapie extratoracică (metastaze)
- chimioterapie

### **II. Cancerul cu celule mici** (anaplazic)

*Stadiul limitat*

- chimioterapie combinată + radioterapie toracică

*Stadiul extins*

- chimioterapie combinată
- eventual radioterapie paliativă

Tratamentul chimioterapic se aplică doar în serviciile specializate de către specialiști cu experiență în domeniu.

*Tratamentul simptomatic* se administrează în caz de complicații ale neoplasmului. Antibioticele se folosesc la asocierea infecției. Un rol important în tratament este acordat contracarării tulburărilor psihice.

Tratamentul neoplasmului bronșic rămâne descurajant la ora actuală. Însă și în stadiile terminale bolnavul nu trebuie lăsat fără îngrijiri, care ar putea să-i ușureze suferința. Prednisolonul (până la 15 mg/zi) poate diminua anorexia. Opiaceele se administrează permanent *per os* sau parenteral. La mulți bolnavi opiaceele produc constipații ceea ce necesită administrarea laxativelor. Curele scurte de radioterapie paliativă pot fi eficiente pentru durerile din metastazele osoase, pentru tusea rebelă sau pentru hemoptizii.

### CANCERUL PULMONAR SECUNDAR (METASTATIC)

Metastazele pulmonare se întâlnesc în aproape toate tumorile maligne, fenomen explicabil prin vascularizarea bogată și prin funcția specifică "de filtru", pe care o exercită plămânul. Apar pe cale hematogenă sau limfatică în toate tipurile histologice de tumori maligne (carcinoame, sarcoame, limfoame) cu pornire din aproape toate organele.

Dintre localizările tumorale primare cel mai frecvent metastatizează în pulmoni carcinomul uterin, tumorile renale, osoase, testiculare, mamare, ovariene, digestive, precum și melanoamele. La bărbați cel mai adesea metastazele sunt provenite din tumorile urogenitale (prostată, testicul, rinichi) și digestive, iar la femei - din cancer mamar și din tumori ale tubului digestiv.

Cancerul pulmonar metastatic se prezintă sub 3 forme anatomoclinice:

- metastaze nodulare multiple;
- nodul pulmonar solitar sau masă pulmonară;
- infangită carcinomatoasă.

*Nodulul solitar pulmonar* metastatic constituie aproximativ 10% din toate cazurile de nodul pulmonar solitar și peste 70% din opacitățile pulmonare circumscrise la pacienți cu antecedente de neoplazii cu sediu extrapulmonar. De regulă, este descoperit întâmplător prin examen radiologic la un pacient asimptomatic. Leziunea de pornire este mai des cancerul colorectal.

Important este să se precizeze dacă nodulul pulmonar este realmente solitar și nu există alte leziuni nodulare neidentificate. Sub acest aspect tomografia computerizată este extrem de utilă.

Diferențierea de leziunile benigne și de cancerul bronhopulmonar periferic este extrem de dificilă.



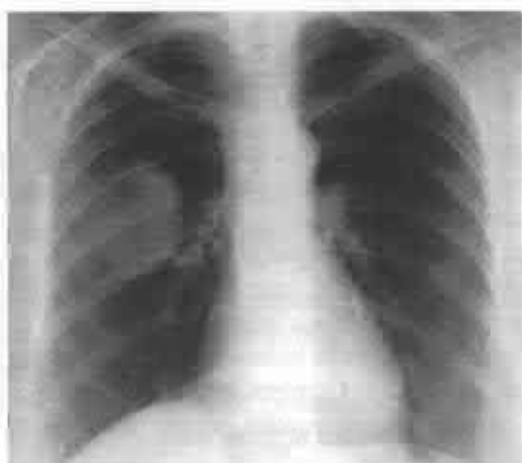

Fig. 13.16

Masă pulmonară în câmpul mediu pe dreapta din metastază de cancer uterin.

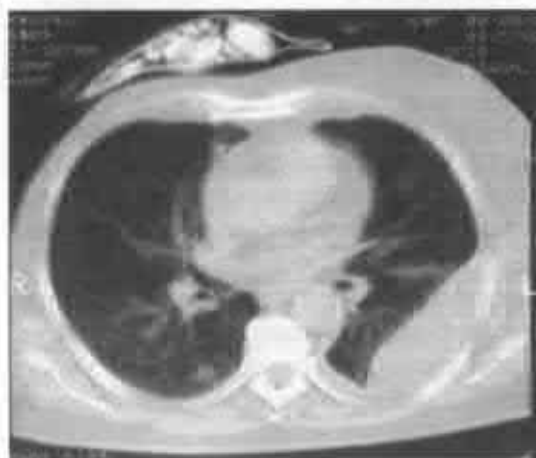
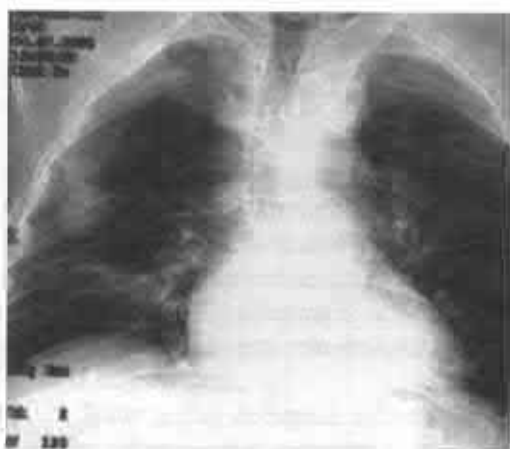
Fig. 13.17

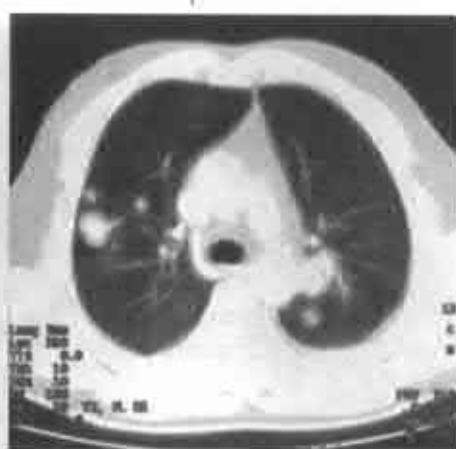
Tomografie computerizată. Nodul pulmonar solitar metastatic în S<sub>6</sub> pe dreapta din cancer mamar (se poate vedea proteza de glandă mamară). Pleurezie încarcărată pe stânga

În funcție de caracterul și gradul de avansare al tumorii primare, de prezența altor metastazări se poate decide rezecția metastazei unice, capabilă uneori să prelungească supraviețuirea.

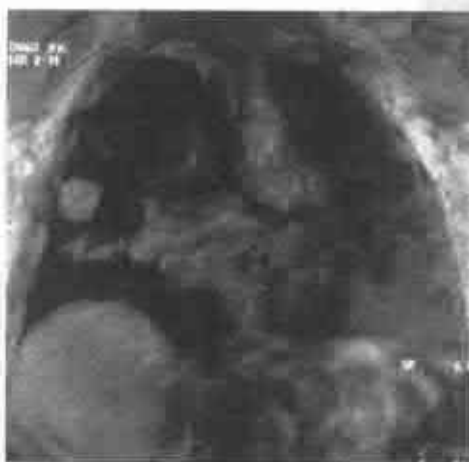
*Metastazele multiple nodulare* provin mai des din tumorile maligne renale, mamare, uterine, brônhopulmonare, de colon și din sarcoame. Radiologic apar ca opacități multiple, omogene, rotunde, cu contur relativ bine delimitat, de dimensiuni extrem de variate (de la imagini miliare până la 3-4 cm în diametru), situate în ambele câmpuri pulmonare. Macronodulii nu excavează și nu prezintă calcificări. Se pot însoți de adenopatii mediastinale (unilaterale sau bilaterale), imagini de revărsat pleural și de metastaze osoase.



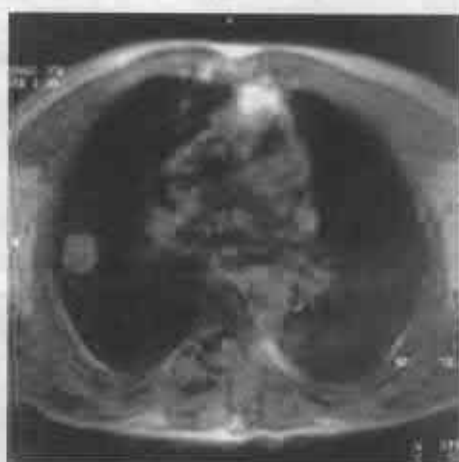A



B



C



D

*Fig. 13.18*

Cancer pulmonar metastatic din cancer de colon.

A - Radiografie de față. Nodul (noduli?) în câmpul pulmonar mediu pe dreapta.

B - Tomografia computerizată demonstrează multiple formațiuni nodulare pe dreapta, precum și parahi-

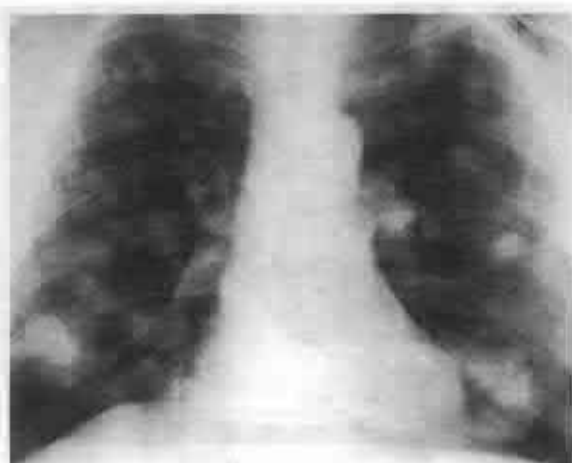
lar pe stânga; colecție lichidiană minoră pe stânga;

Examenui tomografic prin RMN la două luni după tomografia computerizată în secțiune coronară (C)

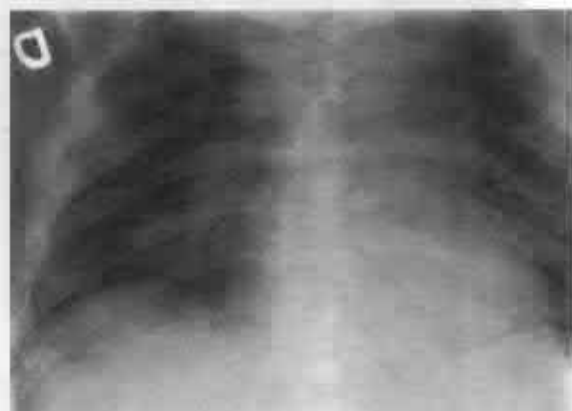și în secțiune transversală (D). Pe dreapta se atestă o zonă focalizată (3 cm în diametru) cu contururi

nete și acumulare de lichid în spațiul interlobar. Pe stânga modificarea semnaltății traduce inflamația

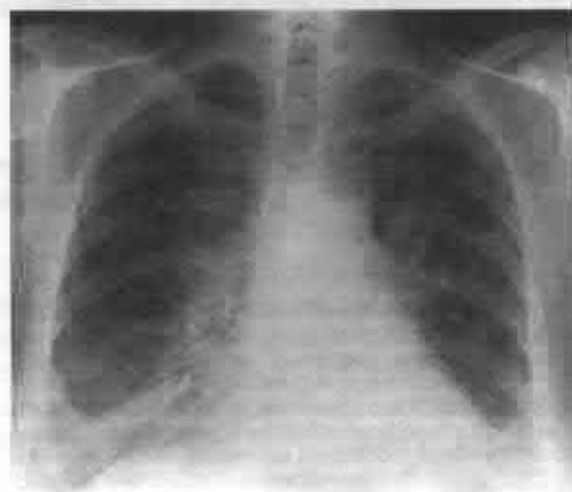parenchimului și acumularea de lichid.



*Fig. 13.19*  
Metastaze multiple nodulare din cancer  
rectal.



*Fig. 13.20*  
Metastazare pulmonară și osoasă din  
cancer renal.  
Focare de osteoliză în coastele II, III,  
IV pe dreapta, II, III, V, VI pe stânga cu  
fracturi patologice în coasta II pe dreapta,  
coastele III și VI pe stânga. Opacități  
multiple de dimensiuni variate pe fond de  
limfangită în ambele câmpuri pulmonare.  
Limfadenopatie hilară și mediastinală.  
Silueta cardiacă lărgită (revărsat pericar-  
diac?).



*Fig. 13.21*  
Radiografie toracică de față. Limfangită  
carcinomatoasă din cancer gastric.  
Limfadenopatie hilară. Pleurezie stângă.

Bolnavii rareori sunt asimptomatici, de obicei, prezentând dispnee și manifestări generale de neoplazie, de rând cu semnele eventualei afectări pleurale, osoase, mediastinale, cardiace *etc.*

Diagnosticul se face în baza datelor clinice și radiologice, însă rolul decisiv îi revine examenului citologic sau histologic (de regulă, materialul se obține din plămân, pleură sau ganglioni limfatici, și doar uneori este suficientă citologia expectorației sau a sputei induse). Se insistă pentru a recunoaște tumorile sensibile la chimioterapie (choriocarcinom, tumori testiculare) sau hormonoterapie (cancerul mamar).

Diagnosticul diferențial se face cu sarcoidoza, limfoamele maligne și cu sarcomul Kaposi, care este caracteristic pentru SIDA și poate afecta pleura și bronhiile de rând cu pulmonii.

Tratamentul, de regulă, este simptomatic și pe lângă cele menționate mai poate include iradierea paliativă pentru extensia mediastinală cu leziuni obstructive (de vena cavă superioară, de bronhie *etc.*) sau pentru hemoptizii importante.

*Limfangita carcinomatoasă* apare prin extensia limfatică a celulelor tumorale sau prin microembolizări ale arteriolelor pulmonare cu celule tumorale, care generează o leziune interstițială infiltrativă. Cel mai frecvent se observă în cancerul mamar, gastric sau intestinal, cancerul pulmonar primar.

Mai rar pacienții sunt puțin simptomatici la momentul când radiografic se observă întărirea desenului pulmonar acompaniată de linii Kerley B, adenopatie hilară sau colecție lichidiană pleurală. (Se mai poate manifesta radiologic prin opacități micronodulare diseminate în ambele câmpuri pulmonare, cu extensie caudo-apicală, asemănătoare cu miliara tuberculoasă).

Cel mai frecvent însă pacienții manifestă dispnee severă cu polipnee, cianoză, tahicardie și alte semne de hipoxemie, care nu se corectează prin administrare de oxigen (leziunile interstițiale extinse de origine carcinomatoasă perturbază complianța pulmonară și capacitatea de difuziune a gazelor).

Diagnosticul este mai ușor în cazul existenței unei tumori primare. Confirmarea se face prin examenul citologic al sputei sau lichidului pleural, dar poate necesita și bronhoscopie cu biopsie sau biopsie pulmonară transbronșică.

Lista de diagnostic diferențial include edemul pulmonar interstițial (hemodinamic sau nehemodinamic), leziunile inflamatorii interstițiale din bolile de collagen, miliara tuberculoasă, toxicitatea  $O_2$  sau prin droguri.

Tratamentul este simptomatic.

O formă mai rar întâlnită de metastazare pulmonară este cea cu *afectarea preponderentă a bronhiilor*. Bolnavii prezintă hemoptizii repetate și nu au modificări pe radiograma de ansamblu. Această formă se întâlnește mai des în carcinomul renal și în melanom. Diagnosticul se face prin bronhoscopie. Controlul hemoptiziei se face prin radioterapie.

# TUBERCULOZA PULMONARĂ

Capitolul XIV

## Definiție

Tuberculoza este o boală infectocontagioasă cu evoluție cronică, determinată de *Mycobacterium tuberculosis* (și doar în cazuri foarte rare de *M.bovis* și *M.africanum*), care afectează cu predilecție plămânul, dar se poate localiza și în alte țesuturi și organe.

## Epidemiologie

Tuberculoza este contagioasă și are o evoluție lent progresivă. În lipsa tratamentului boala se vindecă în 25% cazuri și conduce la deces în următorii 5 ani în 50% cazuri; ceilalți 25% rămân bolnavi cronici și contagioși.

Anual pe tot globul se îmbolnăvesc de tuberculoză 10 mln și decedează peste 3 mln populație. Doar 2-5% dintre acești bolnavi locuiesc în țările industrializate. În țările din Europa Occidentală mortalitatea prin tuberculoză este în limitele 0,3-1,8 la 100 000 populație anual, pe când în Europa de Est ea constituie 5-10 la 100 000 populație (în Republica Moldova în ultimii ani acest indice variază între 11,5-15,5 la 100 000 populație anual).

În ultimii 15-20 ani o creștere a incidenței tuberculozei s-a remarcat și în Europa de Vest și în America de Nord, explicația fiind creșterea proceselor migraționale și, în special, epidemia de infecție HIV, care este un factor favorizant important pentru tuberculoză.

La noi în țară incidența tuberculozei a sporit de la 39%<sub>000</sub> în 1990 la 89%<sub>000</sub> în 2004. În România morbiditatea constituie 120 la 100 000 populație.

În Republica Moldova în 2004 au fost 4 000 cazuri noi de tuberculoză, au decedat 600 (în municipiul Chișinău 168) - dintre ei 25% nediagnosticate intravital. Chiar și în țările dezvoltate circa 5% din cazurile de deces prin tuberculoză rămân nediagnosticate intravital, jumătate dintre aceștia fiind pacienți spitalizați.

Conform experților OMS starea epidemiologică este normală atunci, când numărul bolnavilor de tuberculoză constituie 1 la 1 *mln* populație.

*Sursa* epidemiogenă este reprezentată de bolnavii de tuberculoză activă cu BK prezent în spută și, mult mai rar, de animalele domestice contaminate.

*Transmiterea infecției* se face pe cale respiratorie prin inhalarea de unități infectante (particule foarte mici ce rezultă din uscarea rapidă a particulelor eliminate prin tusea bolnavilor contagioși și care conțin bacili Koch). Aceste particule rămân suspendate în aer pe parcursul mai multor ore, astfel că infectarea este posibilă fără un contact direct cu persoana bolnavă.

În cazuri rare transmiterea se poate face pe cale digestivă prin consumul de lapte nefiert (nepasteurizat) de la animalele bolnave.

*Terenul receptiv.* Pătrunderea micobacteriei în organism pe orice cale nu provoacă obligatoriu boala clinic manifestă, dezvoltarea căreia depinde de receptivitatea macroorganismului.

Riscul de îmbolnăvire este determinat de factori intrinseci și extrinseci. Cei mai importanți sunt vârsta și sexul, nivelul socioeconomic, abuzul de alcool și unele stări morbide (diabetul zaharat, stomacul rezecat, neoplasmale, pneumoconiozele, bolile psihice, imunosupresia prin corticoterapie, SIDA).

Încă relativ recent se considera că tuberculoza secundară apare prin reactivarea focarelor dormitante în 90% cazuri și prin infectare în 10%. Studiile epidemiologice recente cu folosirea metodelor de analiză a ADN-ului micobacteriei au demonstrat schimbarea acestei proporții până la 50% și chiar în raport invers (20% reactivare și 80% infectare) în zonele cu o densitate înaltă a surselor de infecție.

## Etiologie

Agentul cauzal al bolii este *Mycobacterium tuberculosis*, bacil acido-alcoolo-rezistent (BAAR) - proprietate tinctorială distinctivă.

Multiplicarea lentă se produce prin diviziunea simplă a celulei. Pe mediile nutritive speciale primele colonii apar la 15-30 zile, iar rezultatul definitiv se confirmă peste 8 săptămâni de la însămânțare.

Peretele celular al micobacteriei este alcătuit dintr-o rețea de peptidoglicani și micozide. Se consideră că micozidele atribuie micobacteriei rezistență față de enzimele lizozomale din celulele fagocitare.

În condiții nefavorabile are loc comutarea biologică spre starea dormantă (forme L) cu metabolism lent (aproape de absența schimbului cu exteriorul). Această modificare permite micobacteriei să-și păstreze viabilitatea timp foarte îndelungat (zeci de ani) în sechelele posttuberculoase, nefiind detectate de către mecanismele de apărare ale gazdei. Își recapătă forma virulentă când rezistența macroorganismului scade.

În ultimul timp crește prevalența tulpinilor rezistente la medicamentele antituberculoase. De menționat, că chimiorezistența micobacteriei poate să se dezvolte pe parcursul tratamentului (chimiorezistență secundară). Cea primară prezintă infectarea unui individ cu micobacterii deja chimiorezistente și care n-a ridicat până la depistare tratament antituberculos. Ambele forme de chimiorezistență reprezintă un impediment sever în conduita terapeutică.

Micobacteriile prezintă rezistență remarcabilă în mediul extern. Pot fi omorâte prin expunere la razele ultraviolete sau la lumina solară directă, temperaturi ridicate (febre, autoclavare), substanțe antiseptice (cu radical liber de clor, vapori de formol).

### Patogenie

Apariția și evoluția tuberculozei este rezultatul conflictului între agresivitatea bacilului Koch și rezistența organismului infectat.

Pătrunderea inițială a bacililor tuberculoși în plămân sau în altă zonă la un individ neinfestat anterior determină un răspuns inflamator acut nespecific (exudație și infiltrație cu neutrofile), care este rar observat și este, de obicei, însoțit de puține simptome. Apoi bacilii sunt ingerați de către macrofage și transportați în ganglionii limfatici regionali.

Dacă răspândirea microorganismelor nu este oprită la nivelul ganglionilor limfatici regionali, atunci bacilii ajung în fluxul sanguin și apare diseminarea largă. Majoritatea leziunilor de tuberculoză diseminată se vindecă (ca și majoritatea leziunilor pulmonare primare), deși ele rămân focare potențiale de reactivare tardivă (în condițiile diminuării imunității gazdei). Diseminarea poate determina tuberculoză miliară sau meningeală (în special, la nou-născuți și la copii mici).

După o perioadă variabilă de 2-8 săptămâni de la infecția primară, timp în care micobacteriile continuă să se multiplice în interiorul celulelor infectate, apare răspunsul imun specific al organismului.

Macrofagele în contact cu bacilul tuberculos prezintă informația antigenică limfocitelor T. Limfocitele competente imunologic pătrund în ariile de infecție, unde elaborează factori chemotactici, interleukine și limfokine. Ca răspuns, monocitele intră în zonă și suferă transformarea în macrofage și apoi în celule histiocitare specializate,



care se organizează în granuloame, limitând proliferarea și diseminarea bacililor. Capacitatea de formare a lizozimilor cu acțiune bacteriolitică crește și, în consecință, se produce oprirea multiplicării și chiar liza bacililor în interiorul macrofagelor tisulare activate. (Micobacteriile pot persista în macrofage pentru mulți ani în ciuda producției crescute de lizozim din aceste celule, însă multiplicarea și răspândirea lor ulterioară sunt, de obicei, limitate). Are loc vindecarea, adesea cu calcificare tardivă a granuloamelor, ceea ce uneori lasă o leziune reziduală vizibilă pe radiogramă.

Asocierea dintre o leziune pulmonară periferică calcificată și un ganglion limfatic hilar calcificat este cunoscută sub denumirea de *complex Ghon*.

Răspunsul imun în tuberculoză este de tip celular, mediat prin limfocitele T și poate fi demonstrat prin teste cutanate (hipersensibilitatea întârziată de tip cutanat) - virajul tuberculinic. Fenomenul a fost demonstrat și pe modele animale - imunitatea antigen-specifică este dependentă de limfocitele T și se poate transfera prin preluare, cu limfocite; în paralel se dezvoltă și hipersensibilitatea întârziată de tip cutanat.

*La persoanele imunocompetente în 90-95% cazuri are loc vindecarea spontană completă a leziunilor primare de tuberculoză fără urme de boală.* Tuberculoza - boală clinică se dezvoltă la minoritatea, care nu își limitează cu succes infecțiile primare.

Inoculul infecțios mare și factorii ce țin de gazdă (subalimentare, diabet zaharat, stomac operat, alcoolism, silicoză, SIDA, corticoterapie, pubertate, graviditate etc.) condiționează eșecul vindecării spontane și amenință stabilitatea leziunilor tuberculoase deja vindecate.

## Morfopatologie

Tuberculoza este prototipul bolilor granulomatoase. Leziunea elementară este tuberculul, constituit dintr-un centru de necroză cazeoasă, mărginit de celule epitelioide și celule gigante multinucleate (Langhans). Spre exterior tuberculul este circumscris de o coroană de limfocite, macrofage și fibroblaști.

Celulele epitelioide reprezintă macrofage diferențiate. Limfocitele implicate sunt limfocite T helper 1 (fenotip CD<sub>4</sub>). Extinderea locală a inflamației se realizează prin contopirea periferiei tuberculilor, astfel încât se formează noduli vizibili radiologic și microscopic.

În primoinfecția tuberculoasă focarul exsudativ-cazeos (afectul primar, șancrul de inoculare) format prin confluența tuberculilor și situat, de obicei, subpleural împreună cu limfadenita tuberculoasă (adenopatia satelită) și limfangita tuberculoasă, ce unește ambele afecțiuni, realizează *complexul tuberculos primar*.

Cazeumul este o masă amorfă, omogenă, constituită din proteine coagulate și grăsimi. Se poate deshidrata sau lichefia. Prin deshidratare și impregnare cu calciu se poate produce un calcinat, unde bacili persistă dormanți (forma L).

Lichefierea se produce fie imediat după necroza de cazeificare (în tuberculoza primară), fie mai târziu (uneori la intervale mari de timp). În cazeumul lichefiat bacili,

în majoritate extracelulari, se multiplică exponențial și diseminează canalicular în alte teritorii pulmonare sau hematogen în alte organe. După excavarea cazeumului rămâne caverna (caverna primară este o complicație rară a primoinfecției tuberculoase).

#### *Procesele reparatorii*

Macrofagele activate eliberează factori de creștere, care stimulează proliferarea fibroblaștilor și sinteza de collagen. La fel, hipoxia și acidoza din leziunile exsudative cu necroză cazeoasă stimulează fibroblaștii. În consecință, fibroza este procesul de vindecare a leziunilor tuberculoase. Realizează încapsularea cazeumului sau organizarea lui conjunctivă, ulterior cu impregnare calcaroasă.

*Tuberculoza primară se poate complica prin:*

- atelectazii segmentare sau lobare;
- diseminare hematogenă și tuberculoză meningeală;
- pleurezie.

Atelectaziile complică tuberculoza primară la copii în 5-10% cazuri. Apar prin comprimarea bronhiilor de către ganglionii limfatici măriți. La îngustarea lumenului mai poate contribui și inflamația specifică (granulomatoasă) a peretelui bronșic.

Fistula gangliobronșică cu efracția cazeumului în lumen condiționează diseminarea bronhogenă, care provoacă pneumonie cazeoasă sau infiltrate nodulare pseudomiliare ("miliara bronhogenă"). Fistularea extrabronșică a ganglionului limfatic (în esofag, vena cavă superioară, pericard) se observă excepțional.

Tuberculoza primară mai poate evolua și ca o bronhopneumonie cazeoasă (foarte rar cu excavare). La adult, cu excepția bolnavilor cu SIDA, pneumoniile de focar tuberculoase rareori sunt însoțite de adenopatie importantă.

Pleurezia tuberculoasă complică tuberculoza primară la adult în aproximativ 10% cazuri (de obicei, în câteva luni până la un an de la infectare), însă afectarea pleurei se poate dezvolta și peste câțiva ani - ca manifestare a tuberculozei secundare.

Colecția lichidiană pleurală apare de aceeași parte cu complexul tuberculos primar ca o reacție a pleurei la eliberarea antigenelor micobacteriei în lichidul pleural. Mai des lichidul este serofibrinos cu predominanță limfocitară la examenul microscopic. Examenul bacterioscopic la BK rareori este pozitiv. În tuberculoza primară granuloame tipice se observă pe ambele foițe pleurale.

*Tuberculoza miliară se manifestă prin noduli mici (1-4 mm) roz-cenușii diseminați pe toată aria pulmonară. Predominarea reacțiilor alveolar-descuamative cu cazeoză și lipsa granulomatozei importante (noduli exsudativcazeoși, "noduli moi") este caracteristică pentru tuberculoza miliară acută (sau tuberculoza miliară la persoanele imunocompromise). În tuberculoza miliară subacută și cronică nodulii arată predominarea proceselor granulomatoase cu fenomene de cazeificare mai puțin pronunțate și evoluție spre fibroză și calcifiere.*

În *tuberculoza secundară* repetarea proceselor de inflamație granulomatoasă, necroză caseoasă și lichefiere, excavare și diseminare bronhogenă, urmate de procese reparatorii, produce diverse modificări morfologice: leziuni exsudative localizate sau extinse, leziuni fibronodulare, focare distructive, tuberculom, leziuni fibrocavitare, leziuni miliare, diseminare bronhogenă cu focare bronhopneumonice, inflamație tuberculoasă a peretelui bronșic, bronhostenoză fibrotică, bronșiectazii, pleurezie/empiem pleural.

În sumar, inflamația tuberculoasă are următoarele particularități:

- este declanșată de un microorganism cu virulență relativ scăzută;
- bacilii se găsesc în număr variat atât în faza de constituire a tuberculului, cât și în faza de calcificare a lui;
- edifică răspunsul imun de tip hipersensibilitate întârziată, care determină:
  - a) formarea granulomului și necroza caseoasă;
  - b) lichefierea cazeumului și formarea cavernelor;
  - c) vindecarea prin fibroză retractilă;
  - d) reacții exsudative în seroase.

### Examene bacteriologice

Investigația bacteriologică este esențială pentru stabilirea diagnosticului etiologic al bolii.

În funcție de localizarea leziunii suspectate se examinează sputa, lichidul cefalorahidian, lichidul pleural, pericardic, ascitic sau sinovial obținute prin puncție; urina, sângele (hemocultura este cea mai productivă metodă pentru identificarea micobacteriilor atipice la bolnavii cu SIDA) sau fragmentele tisulare obținute prin biopsie.

Pentru majoritatea bolnavilor cu tuberculoză pulmonară diagnosticul poate fi stabilit prin examinarea sputei.

*Recoltarea eșantioanelor de spută.* Deoarece bacilii nu se elimină în secrețiile bronșice într-un ritm constant, în fiecare caz suspect de tuberculoză trebuie să se asigure colectarea a 3 probe de spută în 2 zile consecutive:

- proba "pe loc" (produs extemporaneu) se colectează la momentul vizitei, la care a fost suspectată tuberculoza;

- proba de dimineață devreme (produsul matinal): în ziua vizitei următoare programate, acasă pacientul colectează într-un container special toată expectorația formată în primele 1-2 ore după deșteptare;

- a treia probă este produsul obținut (sub supravegherea personalului) la prezentarea în cabinetul medical.

Este foarte important să se explice pacientului ca eșantionul recoltat de el să conțină secreții profunde ale arborelui bronșic, nu secreții orofaringiene sau secreții nazale drenate posterior.

La bolnavii care nu expectorează se poate induce tusea productivă prin aerosoli sau instilare traheală de soluție salină (sau de anesthetic). Utilă poate fi (în special la copii) examinarea spălăturilor gastrice matinale (conțin secreții bronșice înghițite reflex în cursul nopții), a aspiratului bronșic obținut cu ocazia unei fibrobronhoscopii sau a lavajului bronhoalveolar.

*Examenul microscopic.* Colorația Ziehl-Neelsen permite evidențierea pe frotiu a bacililor acido-alcoolorezistenți, care, de obicei, sunt prezenți în număr mic astfel încât este necesar studiul prelungit al lamelelor.

Folosirea coloranților fluorescenți (auramină/rodamină) sporește exactitatea bacterioscopiei.

Dacă cel puțin 2 probe de spută sunt pozitive pentru BAAR, pacientul este clasificat drept microscopic-pozitiv (*figura 14.19*) și se indică regimul terapeutic corespunzător.

Dacă o probă din trei este pozitivă pentru BAAR, pacientul este referit pentru examinare radiologică. În caz de modificări radiologice evocatoare pentru tuberculoză, pacientul va fi diagnosticat cu tuberculoză pulmonară microscopic negativă cu tratamentul de rigoare.

La bolnavii cu tuberculoză pulmonară examinarea celor trei probe inițiale permite confirmarea diagnosticului în 50-70% cazuri. Colectarea a încă 3 probe peste 10-15 zile este recomandată în caz de rezultat negativ în toate cele 3 probe inițiale (*figura 14.19*), în special, dacă persistă manifestările clinice sau sunt prezente modificări radiologice sugestive de tuberculoză. La necesitate se poate efectua o a treia serie de examene bacterioscopice peste încă 10-15 zile.

*Cultivarea* bacilului Koch pe medii speciale are o sensibilitate și o specificitate mai mare față de bacterioscopia directă. Se indică în cazurile cu bacterioscopia negativă, dar cu tablou clinic și context epidemiologic foarte sugestive pentru tuberculoză. Este o etapă obligatorie pentru testarea *in vitro* a sensibilității tulpinilor de micobacterii la medicamentele antituberculoase.

Pe lângă accesibilitatea limitată (dotări costisitoare, personal specializat), dezavantajul major al metodei de însămânțare este intervalul prea mare (6-8 săptămâni) până la obținerea rezultatului. Tehnicile radiometrice care folosesc medii înalt selective (cu aminoacizi marcați radioactiv) permit depistarea micobacteriei în 1-2 săptămâni, dar confirmarea identității unui microorganism izolat poate necesita un timp suplimentar.

*PCR*  
Tehnica amplificării genelor prin *reacția de polimerizare în lanț* permite identificarea rapidă și cu mare specificitate a secvențelor de ADN specifice pentru micobacteria tuberculozei.

## Interpretarea testului tuberculinic

Organismul uman reacționează la tuberculină peste 6-8 săptămâni de la infectare, acest interval corespunde perioadei antealergice. Injectarea intradermică a soluției de tuberculină în perioada alergică determină o reacție cutanată, care constă în eritem-edem-indurație. Citirea rezultatului se face după 72 ore și se ia în considerare doar zona de indurație - papula.

O reacție este considerată pozitivă dacă diametrul papulei este 10 mm sau mai mult la indivizii vaccinați, 5 mm sau mai mult la nevaccinați. Reacția este hiperergică dacă diametrul papulei depășește 17 mm la copii și adolescenți și depășește 21 mm la adulți. (Dacă suprafața papulei se flictenizează sau se palpează limfangita sau adenopatia, reacția se consideră hiperergică indiferent de dimensiunile papulei).

*Virajul tuberculinic* definește succesiunea de 2 testări, prima cu rezultat negativ, iar a doua - pozitiv.

*Saltul tuberculinic* este echivalent virajului la individul vaccinat BCG.

*Testul tuberculinic pozitiv* indică:

- prezența infecției, dar nu poate diferenția bolnavul de tuberculoză (purător de leziuni evolutive) de individul practic sănătos (purător de sechele, vindecat);

- reacțiile intense indică un risc crescut de boală activă, dar ca semn izolat nu prezintă semnificație diagnostică. Ele ne obligă să supraveghem individul și să începem chimioprofilaxia;

- hipersensibilitatea la antigenele bacilare persistă timp îndelungat după vindecarea infecției primare ca urmare a supraviețuirii unui număr mic de bacili în leziunile reziduale (stimul antigenic endogen), a păstrării informației antigenice de către limfocitele CD<sub>4</sub><sup>+</sup>, a suprainfecțiilor ocazionale repetate (stimul antigenic exogen).

*Testul tuberculinic negativ* indică:

- anergie la persoanele neinfectate cu bacili tuberculoși nici pe cale naturală, nici artificială (indusă de vaccinarea BCG) și, rar, prin sterilizarea infecției și reversiunea alergiei;

- nu exclude o primoinfecție recentă în faza prealergică;

- tuberculoza gravă: miliară, meningita, ftizii terminale;

- boli asociate cu depresia reacțiilor de hipersensibilitate întârziată.

Testul tuberculinic negativ sau cu valoare neașteptat de mică poate fi determinat de boli sau stări suprapuse: rujeola, tusea convulsivă, gripa, rubeola, corticoterapia, subnutriția, cașexia, SIDA.

*Contraindicații* pentru testul tuberculinic:

- boli infecțioase acute;

- stări febrile;

- starea de convalescență;

- erupții cutanate, inclusiv dermatita alergică.

## Clasificare

Tuberculoza poate fi clasificată în raport cu localizarea organică, cu momentul infecției (primară și secundară), cu manifestările clinicoradiologice și cu situația bacteriologică. Nici una din clasificări nu este lipsită de interes, dar nici una nu s-a impus unanim.

**Clasificarea clinică** a tuberculozei:

*În raport cu momentul infecției:*

1. tuberculoză primară;
2. tuberculoză secundară.

*În raport cu organul afectat:*

1. tuberculoza aparatului respirator:
  - pulmonară;
  - extrapulmonară;
    - pleurezia;
    - tuberculoza căilor respiratorii extrapulmonare;
2. tuberculoza extrarespiratorie:
  - meningeală;
  - genitourinară;
  - osteoarticulară;
  - ganglionară periferică;
  - seroaselor;
  - gastrointestinală;
  - de alte organe (ochi, glandă mamară);
3. mixtă (cu localizări multiple).

*După evoluție:*

- evolutivă;
- stabilizată;

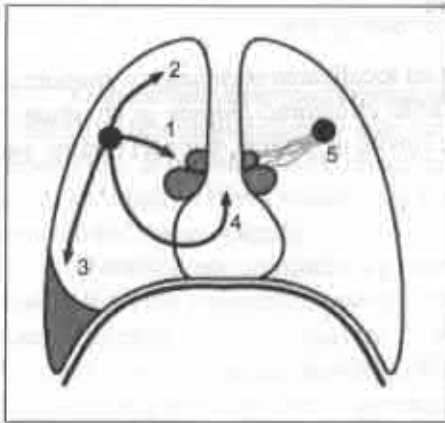
*După situația bacteriologică:*

- BK pozitiv prin microscopie și cultură;
- BK pozitiv numai prin microscopie;
- BK pozitiv numai prin cultură;
- BK negativ;
- BK neefectuat.

### TUBERCULOZA PRIMARĂ

Tuberculoza, care apare consecutiv infecției cu *Mycobacterium tuberculosis* a persoanelor anterior neinfectate, se numește tuberculoză primară. Tuberculoza primară îmbracă mai multe forme clinice.





## Tuberculoza pulmonară primară.

1. Extinderea limfogenă din afectul primar spre ganglionii hilari și mediastinali generează "complexul primar", care de cele mai multe ori se vindecă spontan;
2. Progresia directă a afectului primar în parenchimul pulmonar - pneumonie/bronhopneumonie cazeoasă ("tuberculoza pulmonară progresivă");
3. Extinderea pleurală - pleurită uscată sau pleurezie tuberculoasă;
4. Extinderea (diseminarea) hematogenă: număr mic de bacili - afectarea simultană sau izolată a mai multor organe (plămân, oase, rinichi, splină, peritoneu etc.), de obicei, peste luni/ani de la formarea complexului primar; bacteriemie masivă - tubercloză miliară, meningoencefalită tuberculoasă;
- 5 - complexul tuberculos primar.

1. **Primoinfecția ocultă** (primoinfecția latentă) este cea mai frecventă formă clinică de tuberculoză primară (90-95%), este întâlnită, în special, la copii și la adolescenți și, de cele mai multe ori, trece neobservată, deoarece depistarea ei se bazează pe urmărirea sistematică a reacției la tuberculină.

Se diagnostichează prin surprinderea unui salt (sau viraj) tuberculinic la o persoană fără modificări radiologice și clinice. De notat, că la un pacient vaccinat BCG saltul tuberculinic sau pozitivarea IDR, care devenise anterior negativă, semnaleză contactul recent cu o tulpină virulentă de BK.

Deoarece momentul real al saltului nu poate fi precizat (datorită intervalului mare de timp de la un test precedent negativ), diagnosticul se stabilește după constatarea pozitivității testului tuberculinic.

2. **Primoinfecția manifestă** (denumirea învechită "complexul tuberculos primar simplu [sau complicat]" este mai puțin reușită prin confuzia cu termenul morfologic de complex tuberculos primar) poate evolua fără complicații (primoinfecția manifestă simplă), cu complicații benigne (primoinfecția cu complicații benigne) sau cu complicații grave (primoinfecția malignă, primoinfecția cu complicații grave, extensia cazeoasă).

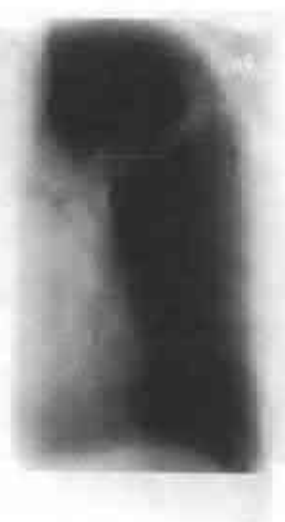A. **Primoinfecția manifestă simplă** este forma de tuberculoză de primoinfecție, la care examenul radiologic identifică complexul primar prin cel puțin unul din elementele lui constitutive (șancru de inoculare, adenopatie satelită).

**Afectul primar** (șancrul de inoculare) este situat în imediata vecinătate a pleurei viscerale în oricare lob sau segment pulmonar (cu predilecție în lobul mediu și inferior). Are formă rotundă și dimensiuni de câțiva milimetri, rareori de ordinul centimetrilor. De regulă, este unic (afecte multiple se pot forma rar în cazul unor



Fig. 14.2

Imaginea tomografică în primoinfecție manifestă simplă de stânga. În câmpul pulmonar superior se poate vizualiza afectul primar situat subpleural (opacitate omogenă nesistemizată), opacitatea liniară orientată spre hii (limfangita de legătură) și adenopatia satelită (ganglionii traheobronșici măriți).



infecții repetate în faza antealergică). Afectul primar este resorbit parțial și vindecarea se produce prin fibroză retractilă și calcificare. În final, afectul primar se transformă într-un calcinat - nodulul Ghon.

*Adenopatia* este, de regulă, unică, rareori sunt afectați mai mulți ganglioni. Se pot afecta ganglionii paratraheali, traheobronșici, bronhopulmonari și intertraheobronșici. Ganglionii măriți au diametrul 1-4 cm.

*Limfangita de legătură* rareori se pune în evidență radiologic sub forma unor travee opace între șancru și adenopatie.

În general, complexul tuberculos primar se poate identifica radiologic în relativ puține cazuri, mai frecvent după calcificare.

Tabloul clinic al primoinfecției tuberculoase simple este discret, cu febră moderată sau subfebrilități vespérale, astenie fizică, inapetență, scădere ponderală, transpirații (impregnare tuberculoasă), uneori tuse seacă sau cu expectorație redusă.

Evoluția este favorabilă, mai ales sub tratament, spre resorbție treptată și calcificare.

Diagnosticul se stabilește în baza tabloului radiologic corelat cu IDR la tuberculină pozitivă.

**B. Primoinfecția cu complicații benigne** se constată (mai ales, la sugar și copilul mic) atunci, când complexul primar este însoțit de complicații locale cu evoluție benignă și regresive spontan: pleurezie serofibrinoasă, compresie gangliobronșică și fistulă gangliobronșică.

*Pleurezia serofibrinoasă* apare de aceeași parte cu complexul tuberculos primar. Are o evoluție benignă cu resorbție spontană, uneori foarte rapidă, chiar în absența tratamentului antituberculos, dar lasă sechele de tipul simfizelor pleurale.

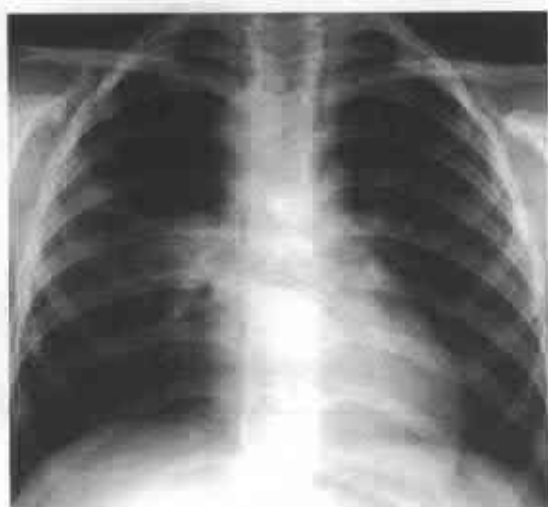

Fig. 14.3  
Radiograma de ansamblu în primoinfecție complicată.  
Afect primar în spațiul intercoastal III, adenopatie satelită și diseminatie bronhogenă în lobul mediu.

*Complicațiile bronșice* ale adenopatiei tuberculoase apar prin compresie (tulburări de ventilație) sau prin efracția cazeumului în lumen (fistulă gangliobronșică). Compresia bronșică poate determina modificări clinice (*wheezing* localizat; la sugari - dispnee cu tiraj sau cornaj) sau radiologice (hiperinflație lobară prin mecanism de supapă; atelectazie lobară, mai frecvent pe lobul mediu). Tulburările ventilatorii apar nu doar datorită compresiei exterioare a bronhiei de către ganglionii măriți, ci și prin implicarea în procesul inflamator a țesutului periganglionar și peribronșic, a peretelui bronșic (endobronșită tuberculoasă), a structurilor nervoase și a ramurilor arterei bronhiale.

Fistula gangliobronșică prin perforarea unei adenopatii tuberculoase în lumenul bronșic poate rămâne latentă sub aspect clinic sau poate cauza tabloul unei pneumopatii acute cu febră, hemoptizie *etc.* (diseminarea bronhogenă produce pneumonie cazeoasă sau infiltrate nodulare pseudomiliare - "miliara bronhogenă"). Doar extrem de rar, la copiii mici, poate evolua dramatic spre decesul prin asfixie (din aspirația cazeumului).

Rareori perforațiile gangliobronșice se pot manifesta radiologic prin așa-zisa cavernă ganglionară - o transparentă cu contur opac de formă obișnuit alungită sau ovoidă, situată juxtahilar - care este de fapt un ganglion, al cărui conținut cazeos s-a eliminat în întregime. Sub tratament adecvat fistula se închide și cavitatea se fibrozează, eventual, cu impregnare calcară.

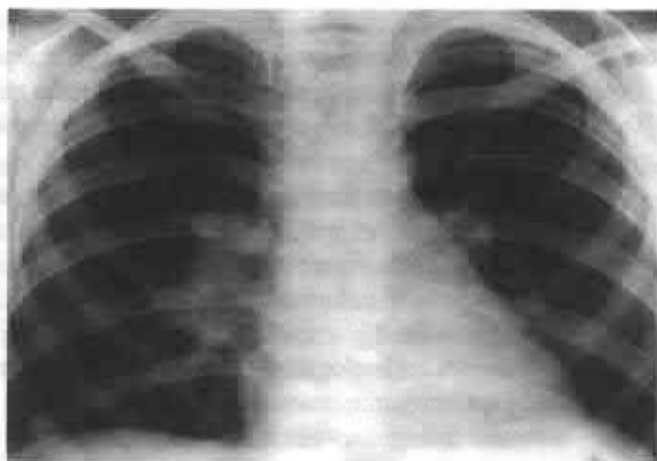
Fistula gangliobronșică este o formă contagioasă de boală, în care bacilii se elimină prin spută și pot fi puși ușor în evidență bacteriologic.

Prin bronhoscopie se pune în evidență fistula sau leziunea granulomatoasă endobronșică de însoțire: pe fundalul edemațiat o zonă de ulcerare cu margini neregu-

Fig. 14.4.

Adenopatie traheobronșică pe dreapta.

Hilul drept apare lărgit, ne-structurat, cu contur polioiclic.



late, din care se elimină puroi sau țesut de granulație la apăsarea cu becul fibroscopului pe sectoarele învecinate; în stadiile inițiale poate avea un aspect asemănător cu un furuncul. Uneori fistulele sunt multiple.

Evoluția este trenantă, de multe ori necesitând excizia endobronșică a țesutului de granulație, care deseori este cauza unei obstrucții bronșice totale cu atelectazie.

### **C. Primoinfecția cu complicații grave**

În caz de infecție primară masivă a copilului mic cu teren imun deficitar apar complicații deosebit de grave: pneumonia și bronhopneumonia cazeoasă, tuberculoza miliară, meningita tuberculoasă, peritonita tuberculoasă și alte localizări extrapulmonare. Aceste complicații definesc complexul tuberculos primar "malign" (datorită evoluției rapid fatale în era pretuberculostatică).

Uneori leziunile parenchimotoase necrotice întinse din cadrul tuberculozei primare se pot excava (caverna primară). Mai ales la fete tinere în preajma pubertății, în condiții de contaminare masivă și de rezistență antiinfecțioasă slabă, componenta parenchimotoasă foarte extinsă poate deveni poliexcavată și, eventual, bilaterală - fizie pubertară (coexistă cu adenopatia hilară).

Diagnosticul primoinfecției cu complicații grave este susținut pe tabloul clinic, de o gravitate deosebită, cu febră neregulată, persistentă, transpirații, scădere ponderală, tuse productivă, la care se adaugă modificările radiologice specifice complicațiilor enumerate mai sus. Baciloscopia este pozitivă în majoritatea cazurilor, iar IDR este intens pozitivă.

Prognosticul este, în general, rezervat (mortalitatea deosebit de mare în meningita tuberculoasă și în fizia pubertară). Vindecarea (sub chimioterapie susținută) este, de regulă, cu sechele importante: bronșiectazii, fibroze pulmonare întinse, emfizem bulos).

În majoritatea cazurilor (peste 60%) de primoinfecție respiratorie manifestă se reușește a demonstra prezența doar a adenopatiei tuberculoase (datorită dimensiunilor mici ale afectului primar pulmonar). Aceste cazuri se mai definesc ca "*adenopatie traheobronșică tuberculoasă*" sau forma ganglionară "pură" de tuberculoză primară.

Adenopatia poate fi infiltrativă (ganglionul se cazeifică parțial, apar modificări exsudative exprimate în spațiul peribronșic) sau pseudotumorală - ganglionul se cazeifică total. Ambele forme sunt întâlnite la copii și la adolescenți. Adulții tineri prezintă adenopatie de volum mic.

Adenopatia de volum mic este greu de identificat pe clișeu radiografic de față prin suprapunerea organelor mediastinului. De obicei, necesită examene de profil, în poziție oblică, tomografie convențională sau CT.

Simptomatologia, evoluția, complicațiile, modalitățile de diagnosticare și de tratament sunt cele enumerate mai sus (la compartimentele primoinfecția manifestă și primoinfecția cu complicații).

*Eritemul nodos și keratoconjunctivita flictenulară* sunt foarte sugestive pentru diagnosticul de tuberculoză primară (se consideră manifestări ale reacției hiperergice la infecția tuberculoasă), însă evoluția lor este scurtă și sunt surprinse rar.

*Criterii de diagnostic pozitiv în tuberculoza primară*

*La copil* principalele criterii de diagnostic sunt:

- existența unei surse de infecție;
- IDR la tuberculină pozitivă: viraj tuberculinic recent la nevaccinați (papulă de dimensiuni peste 5 mm) sau salt tuberculinic (papulă peste 10 mm) la vaccinați; saltul tuberculinic semnalează o suprainfecție naturală la individul vaccinat BCG; IDR negativă nu infirmă tuberculoza primară în următoarele situații: vârsta sub 1 an, perioada antealergică (6-8 săptămâni de la infecție), forme grave de boală, imunosupresie.

- contextul clinic sugestiv;
- imagine radiologică caracteristică: adenopatia traheobronșică sau complexul primar (cu sau fără complicații);

Examenul bacteriologic are un aport minor în stabilirea diagnosticului la copil.

Aspecte bronhoscopice posibile: fistule gangliobronșice, stenoze bronșice prin compresie ganglionară, țesut de granulație. Examenul histologic al materialului prelevat în timpul bronhoscopiei sau prin biopsia ganglionilor periferici evidențiază modificări structurale de tip tuberculos.

*Diagnosticul pozitiv în tuberculoza primară la adult:*

- contextul clinicoradiologic. Tabloul clinic este cel al impregnării tuberculoase, însoțite de tuse și, eventual, dispnee, iar imaginile radiologice mai frecvente sunt leziunile nodulare sau infiltrativ nodulare, localizate în câmpurile apicale cu tendință de ulcerare și extensie bronhogenă;

- examenul bacteriologic al sputei.

Testul tuberculinic este puțin concludent, iar sursa de contaminare se identifică rar.

### **Diagnosticul diferențial**

Se vor precăuta bolile, care evoluează cu sindrom febril sau cu subfebrilitate prelungită (infecții trenante, colagenoze, malignități *etc.*).

Sub aspect radiologic se iau în considerare toate cauzele de adenopatie mediastinală: sindromul Löfgren, afecțiunile hematologice, neoplaziile. La nou-născut și copilul de vârstă fragedă este foarte probabilă hipertrofia timusului.

**Semnificația epidemiologică** a tuberculozei primare

- bolnavii de tuberculoză primară prezintă pericol pentru colectivele frecventate;
- indivizii cu tuberculoză primară, deși vindecată, găzduiesc bacili dormanți, care pot deveni oricând sursa fiziei (tuberculozei secundare).

## TUBERCULOZA SECUNDARĂ

Tuberculoza secundară (ftizia, tuberculoza postprimară) apare la persoanele, care au suportat în trecut o primoinfecție (deci, pe un teren deja alergizat) prin reactivarea unor focare latente postprimare ("infecțare endogenă") sau prin suprainfecția exogenă masivă.

În țările dezvoltate tuberculoza secundară constituie majoritatea absolută din cazurile de morbiditate și mortalitate prin tuberculoză.

Boala este caracteristică vârstei adultului. În teritoriile cu incidență maximă mai frecvent se îmbolnăvesc tinerii și maturii, pe când în țările cu risc mic de infecție afectează preponderent populația vârstnică. Astfel că, deplasarea frecvenței maxime a îmbolnăvirilor spre grupele de vârstă mai mari reflectă o evoluție mai favorabilă a endemiei.

Rolul factorilor predispozanți pentru îmbolnăvire este bine cunoscut. Printre cei mai importanți sunt vârsta și sexul masculin, nivelul socioeconomic, abuzul de alcool, tabagismul și unele stări morbide (DZ, stomacul rezecat, neoplasmul, pneumoconiozele, ciroza hepatică, bolile psihice, imunosupresia prin corticoterapie, SIDA).

Tuberculoza secundară are *predilecție pentru segmentele apicale posterioare ale lobilor superiori și pentru segmentele superioare ale lobilor pulmonari inferiori*. Leziunile fizice au tendință spre extensie apicobazală pe cale canaliculară (bronhogenă).

Extinderea bolii variază de la infiltrate minime, care nu produc semne de boală clinică și care sunt greu de distins pe radiografia toracelui, până la implicare masivă cu cavitație extensivă și simptome marcate (generale și respiratorii).

*Debutul bolii* se poate produce insidios, progresiv, prin apariția simptomelor generale (astenie fizică, fatigabilitate, anorexie, transpirații nocturne, subfebrilități *etc.*), sau acut, brutal:

- gripal (tablou clinic "pseudogripal", de tip infecțios viral);
- pneumonic (febră, frisoane și imagine radiologică ce mimează opacitatea pneumonică);

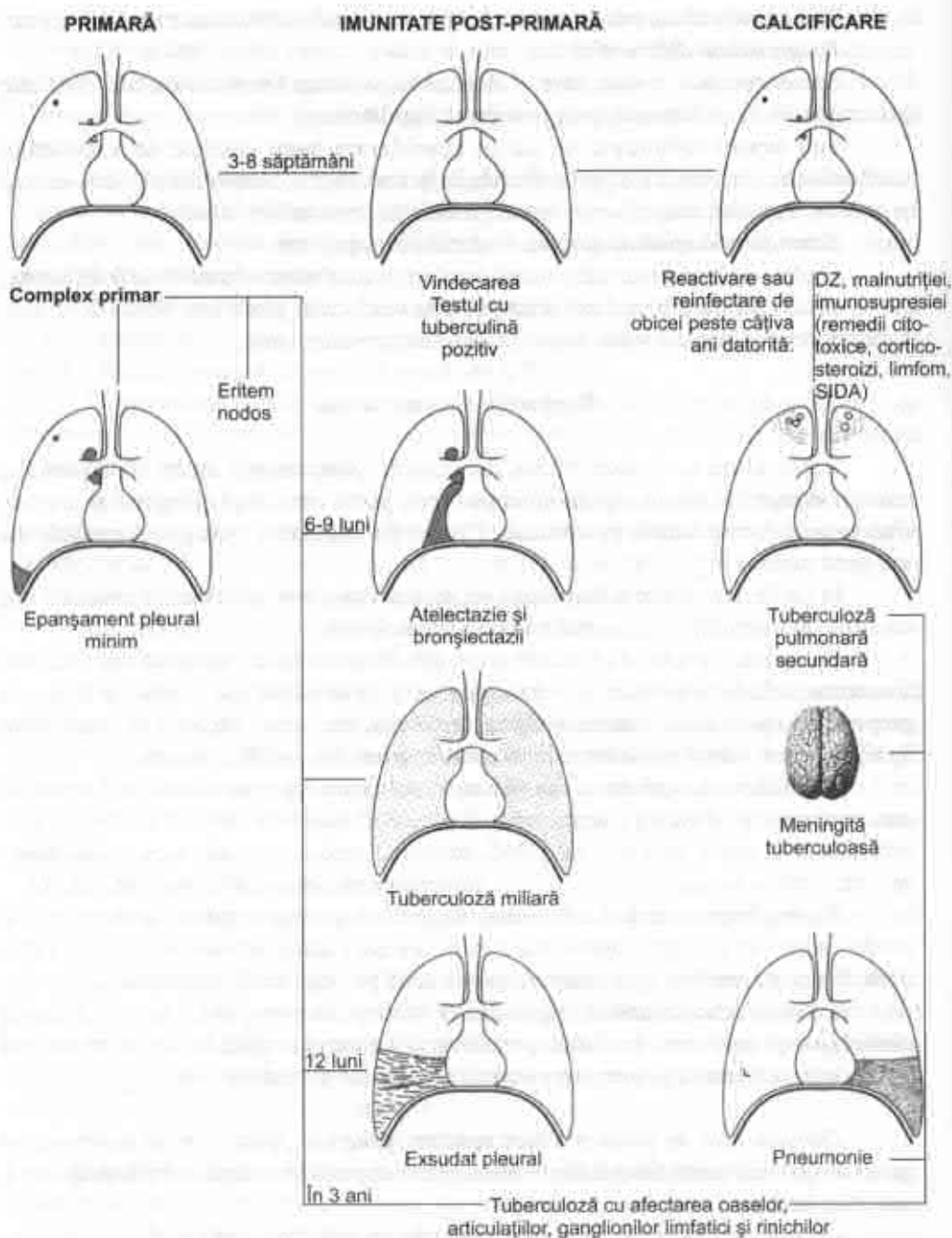


Fig. 14.5  
Manifestările cele mai frecvente ale tuberculozei primare și tuberculozei secundare.



- hemoptoic (prin hemoptizii repetate și moderate cantitativ);
- pleuretic (junghi toracic sau tabloul colecției lichidiene pleurale);
- de insuficiență respiratorie acută (excepțional de rar, în tuberculoza miliară sau pneumonia cazeoasă, în cazurile complicate cu pneumotorace spontan).

De multe ori în aceste situații tuberculoza se suspectează doar după ce tratamentul clasic cu antibiotice de spectru larg (tratamentul "nespecific") s-a dovedit ineficace.

Într-o proporție semnificativă de cazuri (până la 20% în unele statistici) descoperirea tuberculozei pulmonare este ocazională la un examen radiologic (în legătură cu angajarea în câmpul muncii, examinarea "contactilor" etc).

*Examenul fizic* este adesea sărac, în contrast cu amploarea modificărilor radiologice. Inițial se pot percepe uneori raluri subcrepitante pe regiunea apicală a hemitoracelui respectiv (mai des pe partea posterioară). Ulterior pot apărea semnele de infiltrație, excavare (foarte rar) și fibrozare, manifestările pleureziei (cu sau fără colecție lichidiană) sau ale pneumotoracelui.

#### *Semnificația epidemiologică a tuberculozei secundare*

Bolnavii de tuberculoză secundară:

- sunt surse de infecție tuberculoasă;
- deși vindecați, în condiții nefavorabile pot recidiva;
- sunt purtători de sechele posttuberculoase (uneori foarte severe), vor face mai frecvent pneumonii cu potențial de abcedare, sunt predispuși la BPCO și insuficiență respiratorie cronică.

Tradițional se evidențiază mai multe *forme clinico-radiologice* de tuberculoză secundară:

- tuberculoza pulmonară nodulară;
- tuberculoza pulmonară infiltrativă;
- tuberculoza pulmonară cazeoscircumscriasă (tuberculomul);
- tuberculoza pulmonară cavitară;
- tuberculoza pulmonară fibrocavitară;
- tuberculoza pulmonară fibroasă;
- tuberculoza miliară;
- pleurezia tuberculoasă;
- tuberculoza bronhiilor, traheii, căilor respiratorii superioare.

Actualmente utilizarea acestei clasificări este mai restrânsă din mai multe considerente:

- spectrul manifestărilor radiologice este larg și relativ "continuu", astfel că nu toate cazurile pot fi încadrate în această clasificare;

- au apărut tehnici noi, mult mai exacte (și de mare perspectivă) în aprecierea "activității sau evolutivității" procesului tuberculos. Astfel, prin TC la bolnavii cu tuberculoza pulmonară confirmată micronodulii cu diametrul sub 1 cm se atestă în 80% cazuri, noduli cu diametrul 1-3 cm în 40% cazuri și noduli peste 3 cm în aproximativ 10% cazuri, ceea ce depășește cu mult exactitatea radiografiei toracice;



- clasificarea radiologică este de puțin folos pentru practicienii angrenați în programele actuale de combatere a tuberculozei.

Nu se neagă utilitatea didactică a acestei clasificări.

### Tuberculoza nodulară

Se caracterizează prin prezența unor leziuni nodulare, unice sau multiple, de mici dimensiuni (diametrul 3-10 mm), situate în regiunea apicodorsală a lobului superior ( $S_1, S_2$ ) sau inferior ( $S_6$ ), eventual bilateral.

În studii anatomoradiologice speciale cu tomografie computerizată a fost demonstrat, că acești noduli sunt situați centrilobular și reprezintă cazeumul solid în bronhiiolele terminale; examenele repetate au confirmat răspândirea endobronșică a tuberculozei.

În cazul evoluției favorabile nodulii se pot resorbi parțial sau total, iar zona centrală de necroză cazeoasă se poate calcifica. În jurul leziunilor se formează o fibroză densă (*tuberculoză fibronodulară*).

Aspectul radiologic al focarelor depinde de vechimea lor. Leziunile nodulare *recente* prezintă opacități de intensitate subcostală ("noduli moi"), cu contur șters; au potențial ftziogen relativ mare. Leziunile mai *vechi* sunt mai dense, uneori calcificate, înconjurate de fibroză.

Semnele clinice sunt discrete, iar IDR la tuberculină este negativă.

Micobacteriile tuberculozei sunt puse în evidență la 3-15% pacienți după examinarea mai multor eșantioane de spută prin bacterioscopie și însămânțare.

### Tuberculoza pulmonară infiltrativă

Reprezintă un proces pneumonic cu predominarea leziunilor exsudative și tendință spre cazeificare.

Se dezvoltă în teritorii pulmonare indemne sau în jurul unor leziuni vechi reactivate.

Simptomatologia debutează insidios sau acut (pseudogripal, pneumonic, uneori prin hemoptizie).

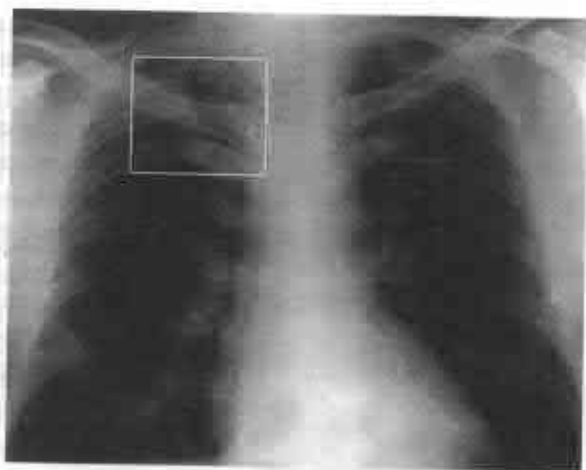
IDR la tuberculină este pozitivă sau hiperergică; în pneumonia cazeoasă, de regulă, este negativă (anergie negativă).

Baciloscoopia este pozitivă în 70-80% cazuri.

Radiologic se descriu mai multe tipuri de imagini (*figura 14.8*):

- *infiltratul lobular* reprezintă o opacitate omogenă, rotundă sau poligonală cu margini șterse, de dimensiuni 1-2 cm, situată mai des supraclavicular;

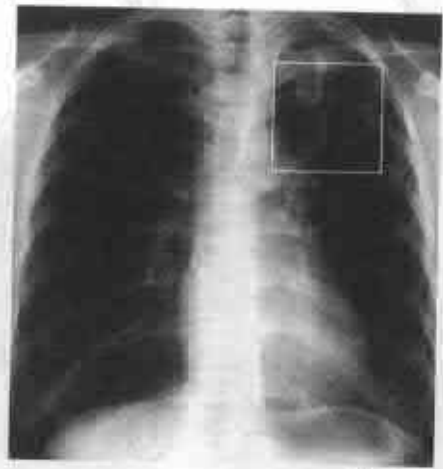


- *infiltratul rotund* este o opacitate omogenă de 2-3 cm, rotundă sau ovală cu margini șterse, situată la vârful plămânului sau subclavicular;



*Fig. 14.6*

Tuberculoză nodulară pe dreapta.

În spațiul intercostal II se vizualizează trei noduli mici (diametrul 3-5 mm) de intensitate subcostală.



*Fig. 14.7*

Tuberculoză fibronodulară pe stânga.

În spațiile intercostale I și II opacități nodulare multiple de intensitate variată înconjurată de modificări fibroase.

- *infiltratul nebulos*, imaginea cel mai frecvent întâlnită, reprezintă o opacitate nesistematizată, neomogenă și fără o formă definită; are tendința de evoluție spre excavare;
- *periscizurita* ("infiltratul triunghiular") - opacitate triunghiulară cu vârful spre hil, cu un contur (de obicei, cel superior) șters, iar cel inferior bine delimitat de scizura interlobară; implicarea pleurei se poate manifesta prin colecție lichidiană încarcerată;
- *infiltratul lobar* (lobita tuberculoasă) este o opacitate neomogenă sistematizată la un lob, de obicei, cel superior; are tendința de evoluție spre excavare cu formarea cavernelor de dimensiuni mari.

Tuberculoza infiltrativă excavată poate forma noduli de diseminație canaliculară în zonele medii și inferioare ale plămânului homolateral sau controlateral. Astfel că, pe aceeași imagine radiologică de multe ori coexistă leziuni infiltrative, cavitare și diseminări nodulare.

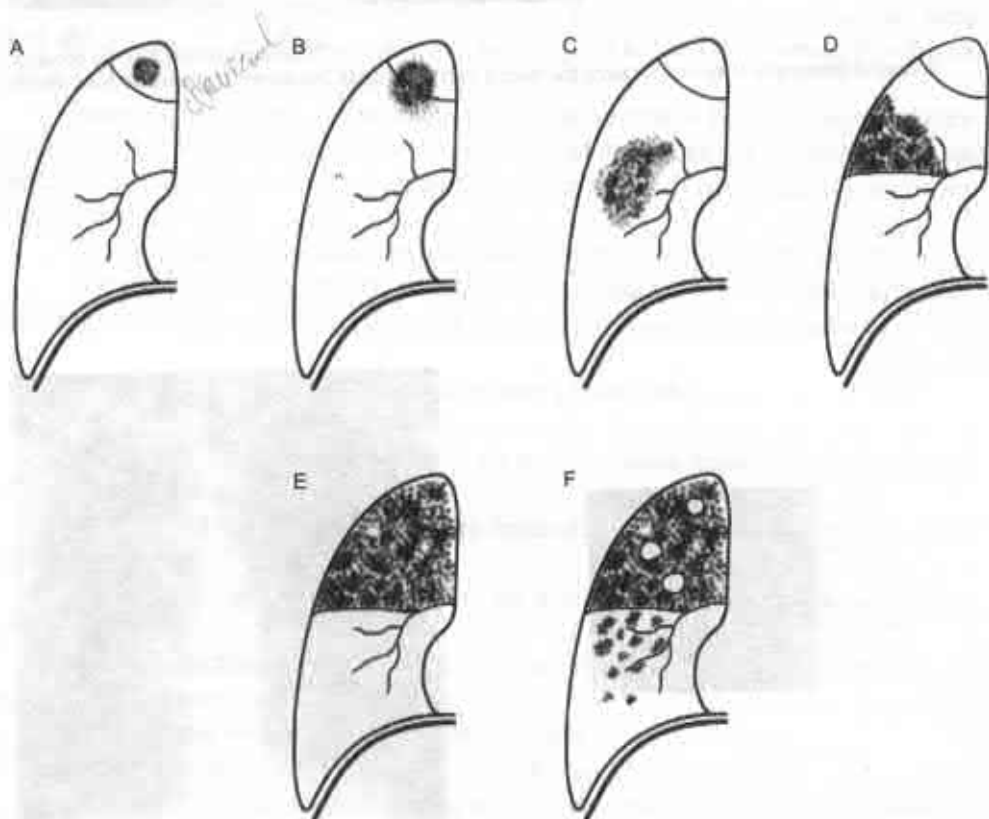


Fig. 14.8

Tipuri de infiltrate tuberculoase.

- A - infiltrat lobular; B - infiltrat rotund; C - infiltrat nebulos; D - periscizurită;  
E - lobită; F - pneumonie cazeoasă.

Leziunile infiltrative cazeificate (excavate sau neexcavate) se pot închista într-o capsulă fibroasă. Această formațiune persistentă este denumită *tuberculom*. Se afirmă că tuberculomul se poate forma și din tuberculoză nodulară (prin confluența nodulilor).

Radiologic se prezintă ca o opacitate rotundă, bine delimitată, de intensitate supracostală, mai frecvent omogenă.

Tuberculomul poate rămânea stabil mulți ani, însă poate evolua spre excavare și diseminare bronhogenă regională sau la distanță.

Se mai evidențiază o formă clinică specială de tuberculoză infiltrativă, în care morfologic predomină necroza cazeoasă - *pneumonia cazeoasă*. Poate antrena un lob sau mai mulți lobi cu formarea multiplelor caverne de diferite dimensiuni. Evoluția este foarte gravă, cu febră înaltă, adinamie și alte manifestări de impregnare infecțioasă, cu dispnee, tahicardie, semne de insuficiență cardiorespiratorie.

Hemoptizia/hemoragia apare în peste 1/3 cazuri, deseori se asociază pneumotoraxul și empiemul pleural. Tusea productivă (cu emisie masivă de bacili) apare consecutiv formării cavernelor. Diagnosticul diferențial cu o pneumonie bacteriană este dificil, în special, în perioada până la excavare.

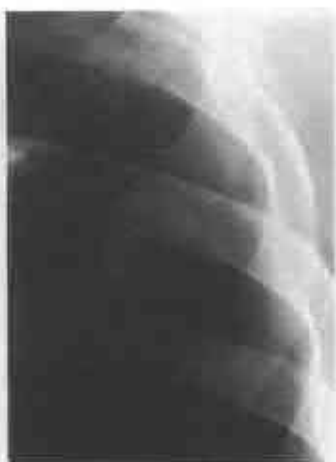

Fig. 14.9  
Fragment al radiogramei de ansamblu. Opacitatea ovoidă cu diametrul de aproximativ 14 mm situată după coaste II reprezintă un infiltrat lobular.

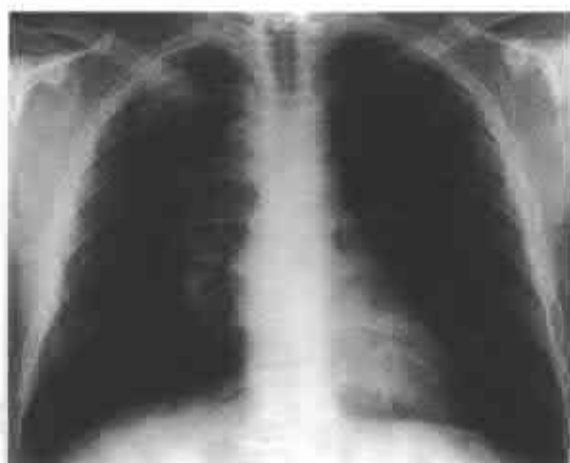

Fig. 14.10  
Radiogramă de ansamblu. Opacitatea omogenă, rotundă (cu diametrul 4 cm), de intensitate subcostală situată subclavicular pe dreapta reprezintă infiltratul rotund. Hilul drept apare lărgit. Pe stânga în hil ganglion limfatic calcificat.

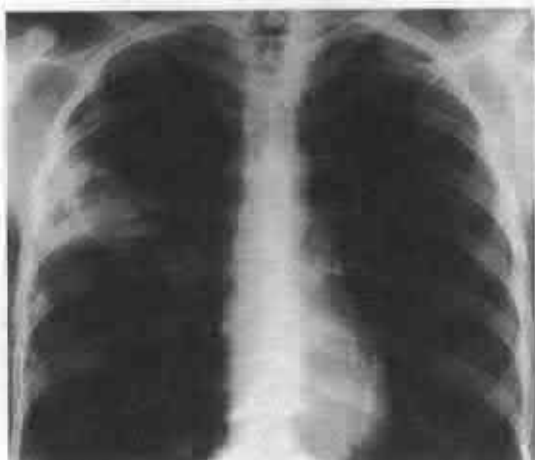

Fig. 14.11  
Infiltrat nebulos pe dreapta.

- rezultate din retenția aerului prin mecanism de supapă; obstrucția și dezobstrucția periodică a bronhiei de drenaj le poate modifica volumul ("cavernă în acordeon");
- *caverne fibroase* - inel opac gros cu hipertransparență în interior, fibroză pericavitară, nu întotdeauna rotunde.

De menționat că leziunile cavitare pot complica evoluția majorității absolute a formelor clinico-radiologice de tuberculoză secundară (și chiar a tuberculozei primare). Astfel că, evidențierea în formă clinică separată pare justificată doar pentru tuberculoza fibrocavitară, datorită particularităților sale evolutive și de tratament.

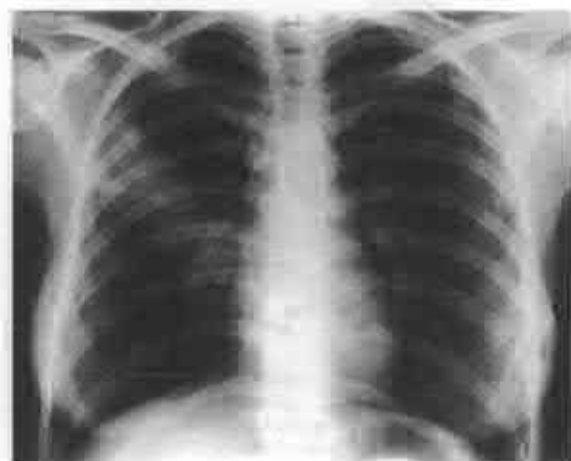

Fig. 14.12  
Radiograma de ansamblu arată periscizurită pe dreapta.

## Tuberculoza fibrocavitară

Reprezintă una sau mai multe leziuni cavitare cu pereți fibroși, rigizi asociate cu modificări retractile în parenchimul din jur.

Deseori este însoțită de diseminare bronhogenă pericavitară sau în alte zone pulmonare, de leziuni ale bronhiilor de drenaj, de bronșiectazii și scleroemfizem.

Baciloscopia este, de regulă, pozitivă. Atibiograma relevă deseori tulpini multidrorezistente.

Toate formele tuberculozei secundare pot evolua spre tuberculoza fibrocavitară în caz dacă: sunt tardiv depistate, sunt incorect tratate, provin din micobacterii chimiorezistente, se asociază cu alte stări morbide (DZt, alcoolism, boli psihice etc).

Tabloul clinic este în funcție de activitatea procesului tuberculos, expresia modificărilor patologice pulmonare și extrapulmonare. Se încearcă a evidenția varianta cu *evoluție stabilă* (absența activității procesului tuberculos pe parcursul mai multor ani) și varianta *progresivă* (acutizări periodice ale procesului tuberculos semnalate de noi infiltrate/caverne; eventual, evoluția spre pneumonia cazeoasă).

*Complicații* ale tuberculozei fibrocavitare sunt:

- hemoptizii repetate;
- insuficiența respiratorie cronică;
- cordul pulmonar cronic;
- amiloidoza secundară;
- pneumotorace cu empiem pleural;
- aspergilomul pulmonar.

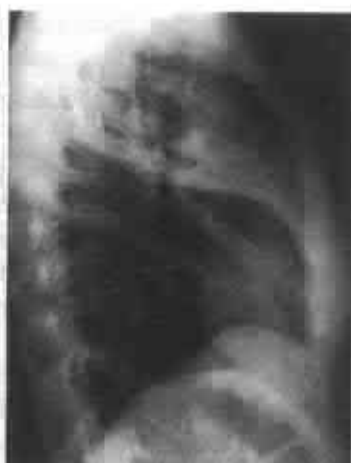
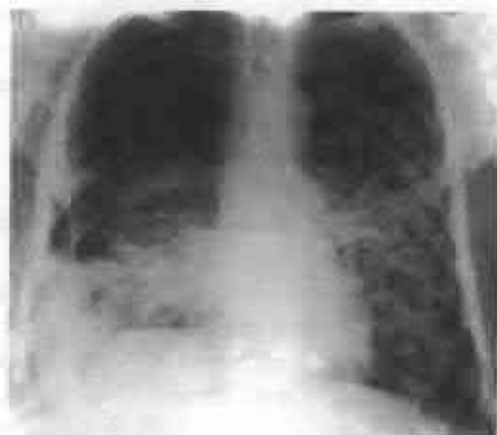
Fig. 14.13  
Radiogramă de profil drept.  
Infiltratul neomogen, cu clarități multiple ocupă tot lobul superior.

Fig. 14.14  
Imagine radiografică în pneumonia cazeoasă bilaterală complicată cu hidropneumotorax pe dreapta.



## Tuberculoza miliară

Diseminarea hematogenă a bacililor tuberculoși determină tuberculoza miliară.

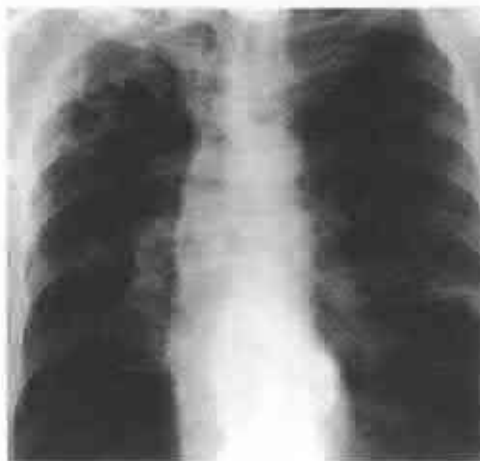
Poate fi o complicație a primoinfecției copilului mic, dar se poate întâlni la orice vârstă, având ca punct de plecare oricare altă formă sau localizare a bolii, cunoscută sau nu. Bacteriemia tuberculoasă masivă, produsă prin efracția unui focar cazeos în circulația sanguină, duce la însămânțarea mai multor organe, iar leziunile și afectarea cea mai importantă se produc în locurile cele mai favorabile metabolismului micobacterian.

Diseminarea poate fi unică sau repetată (dovadă este "vârsta" diferită a leziunilor histopatologice), în același teritoriu sau în teritorii diferite. Unele localizări pot realiza un tablou clinic zgomotos (tuberculoza peritoneală, meningita tuberculoasă), pe când altele (leziunile miliare hepatice, splenice, de măduvă osoasă) pot rămâne asimptomatice și descoperite ocazional biptic sau la autopsie.

Afectarea pulmonară (cu sau fără semne de afectare simultană în alte organe) este mai des simetrică, pe ambele câmpuri pulmonare. Nodulii fini, de dimensiuni mici (1-4 mm), uniformi ca dimensiuni și intensitate, apar pe radiogramă dispuși la intervale regulate, armonic, sugerând diseminarea hematogenă.

### *Tuberculoza miliară acută*

Se întâlnește în special la copii și adolescenți drept complicație a primoinfecției. Pacienții devin bolnavi înaintea apariției modificărilor radiologice, care necesită de la 2 până la 4 săptămâni pentru a fi recunoscute.



*Fig. 14.15*

Radiogramă de ansamblu. Pe dreapta cavere fibroase în  $S_2$  și în  $S_6$ , volum redus al lobului superior (deplasarea trahelii), semne de fibroză marcată în câmpul superior și mediu. Opacitățile nodulare de diferită intensitate în câmpul mediu și inferior pe stânga reflectă diseminarea bronhogenă (recentă și mai veche).



Manifestările generale se agravează progresiv: febră înaltă, transpirații profuze, tahicardie, scădere ponderală, anemie, adinamie, prostrație (predominarea tulburărilor de conștiință asociate cu febră definește miliara "tifică", iar pentru miliara "meningeală" sunt caracteristice manifestările meningiene: cefalee, torpoare, grețuri și vărsături, redoarea mușchilor cefei în lipsa modificărilor LCR).

Tusea și dispneea sunt inconstante (deși, uneori manifestările insuficienței respiratorii severe pot apărea în prim plan - miliara "asfixică", "granulia sufocantă").

Examenul aparatului respirator poate arăta inițial doar respirație înăspriță și raluri subcrepitante în stadiile avansate ale bolii. Hepatomegalia este, de obicei, prezentă, uneori însoțită de splenomegalie.

Diagnosticul este dificil. Baciloscopia este mai des negativă. IDR la tuberculină pozitivă la debut se poate nega pe parcurs datorită prăbușirii răspunsului imun.

Micronodulația pulmonară adesea poate fi recunoscută inițial pe o radiografie toracică laterală sau pe o radiografie postero-anterioară subpenetrată. Nodulii mici, simetrici sunt localizați pe ambele câmpuri pulmonare preponderent la vârfuri (asociați sau nu cu adenopatii hilare). Radiografia toracelui în tuberculoza miliară a fost comparată cu aspectul granitului șlefuit ("granulie" tuberculoasă).

Biopsia transbronșică și biopsia hepatică sunt, de obicei, dar nu constant pozitive; biopsia măduvei osoase este pozitivă în 2/3 cazuri.

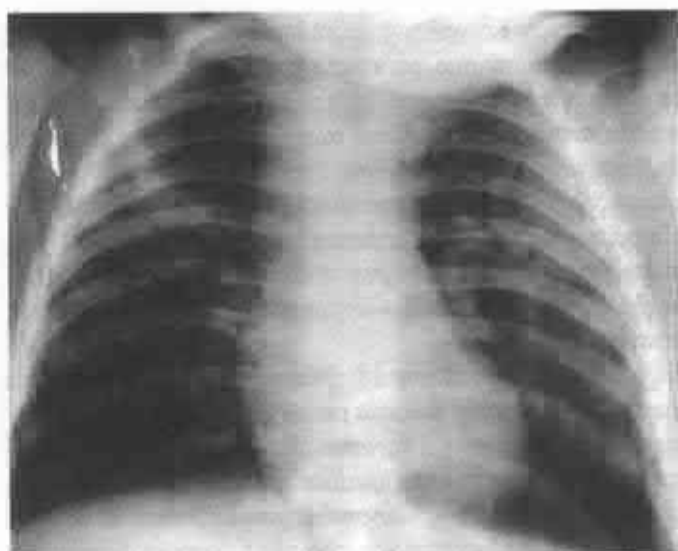
Când apare diseminarea hematogenă la un individ bolnav anterior evoluția este, de obicei, rapidă cu semne generale grave. Radiograma arată dezvoltarea în câteva săptămâni a opacităților nodulare difuze și regulate (pe fundalul modificărilor caracteristice formei respective de tuberculoză secundară). Baciloscopia este, de regulă, pozitivă. Diagnosticul este rareori dificil.

Fără un tratament adecvat miliara acută are o evoluție invariabil fatală în zile-săptămâni. Sub tratament evoluția este de cele mai multe ori favorabilă.

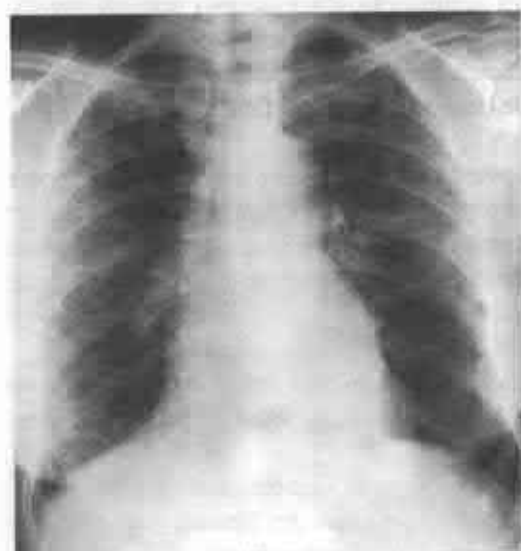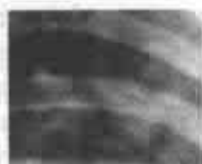O formă foarte rară de tuberculoză este cea cu diseminare întinsă a bolii, în care prezența unui mare număr de bacili în tot organismul se conjugă cu un imunodeficit grav, tradus, printre altele, de absența completă a formării granuloamelor cazeoase și de pancitopenie - tuberculoza nonreactivă diseminată. Are un prognostic rezervat, chiar cu chimioterapie.

***Tuberculoza miliară subacută și tuberculoza miliară cronică*** (numite adesea granulii "reci") se întâlnesc mai ales la vârstnici și apar prin diseminări repetate dintr-un focar tuberculos.

Prezintă probleme majore de diagnostic (adesea nu sunt diagnosticate intravital). Febra poate fi nu prea înaltă, simptomele respiratorii mai des lipsesc, predominând scăderea ponderală și astenia. Manifestările radiologice uneori lipsesc; hepatomegalia (eventual, însoțită de splenomegalie) este destul de frecventă. Destul de des se observă neutropenia, pancitopenia și reacțiile leucemoide.



**Fig. 14.16**  
Radiogramă de ansamblu.  
Tuberculoză miliară la un copil de un an.



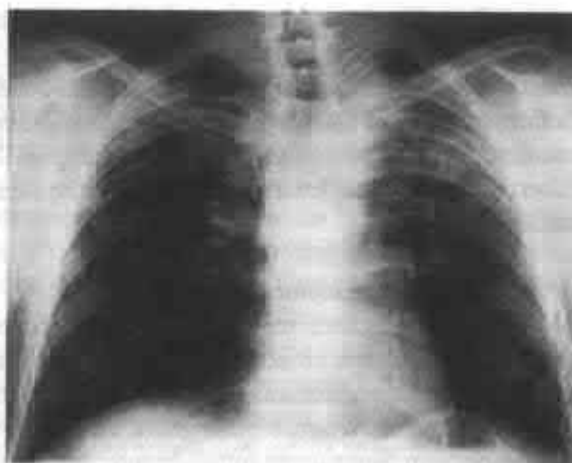
**Fig. 14.17**  
Tuberculoză miliară la adult.

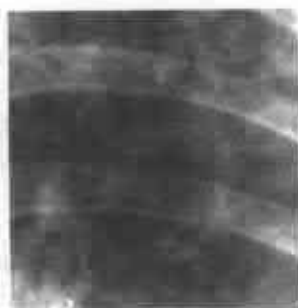

Fig. 14.18

Radiogramă de ansamblu în tuberculoza diseminată cronică.

Bilateral în câmpurile superioare opacități nodulare multiple de intensitate diversă și dimensiuni variate pe fundal de fibroză pronunțată.



În cazurile suspecte de tuberculoză miliară subacută sau cronică se poate încerca o cură de tratament tuberculostatic în regim corespunzător (tabelul 14.3 și tabelul 14.4). Dacă diagnosticul este corect starea pacientului se va ameliora evident în decurs de 10 zile.

Uneori *diseminarea hematogenă* la adult îmbracă forme clinikoradiologice deosebite de cele menționate mai sus.

Pe fundalul unui tablou clinic mai puțin manifest modificările radiologice antrenează preponderent câmpurile pulmonare superioare bilateral și includ opacități micro- și macronodulare cu tendința de confluaire, eventual, cu leziuni distructive și cu tendința spre fibrotizare. În funcție de expresia procesului fibrotic la momentul diagnosticării și de reversibilitatea fenomenelor radiologice sub tratament se încearcă a evidenția *tuberculoza diseminată cronică* (opacități nodulare de intensitate, implicit "vechime" diferită; pneumofibroza mai pronunțată, refracție cranială a hilurilor) și *subacută* (intensitatea mai mică a nodulilor).

### TRATAMENTUL TUBERCULOZEI

Tratamentul tuberculozei se realizează, în special, prin chimioterapie, celelalte metode (tuberculinoterapia, corticoterapia, colapsoterapia, intervențiile chirurgicale etc.) fiind complementare acesteia.

Medicamentele antituberculoase se administrează în combinație pentru a limita cât se poate mai repede riscul contaminării altor persoane și în vederea prevenirii eșecului prin chimiorezistență bacteriană.

Folosirea asociată a preparatelor antituberculoase moderne în regimuri de scurtă durată, care se aplică de la început strict supravegheat (dozele de medicamente antituberculoase se administrează sub observația directă a unui cadru sanitar) definește **strategia DOTS** (*Directly Observed Treatment Short-course chemotherapy*) recomandată de către OMS. Conform strategiei DOTS în tratamentul bolnavului de tuberculoză cele mai eficiente regimuri chimioterapeutice disponibile sunt aplicate standardizat.

### **Definirea cazurilor de tuberculoză**

Pentru aplicarea regimurilor chimioterapeutice standardizate este necesară stabilirea diagnosticului pozitiv și definirea cazului în funcție de:

- 1) localizarea leziunilor (tuberculoză pulmonară, tuberculoză extrapulmonară);
- 2) severitatea bolii (forme grave, cu pericol vital sau cu riscul dezvoltării rapide a consecințelor funcționale invalidizante; ori forme obișnuite cu evoluție lentă);
- 3) infecțiozitatea formelor pulmonare (numărul de micobacterii la bacterioscopia directă a sputei);
- 4) tratamentul antituberculos luat anterior (caz nou, recidivă, caz cronic).

*Tuberculoză pulmonară* sunt acele cazuri de tuberculoză când leziunile specifice cuprind parenchimul plămânului. Cazurile când modificările specifice cuprind plămânul de rând cu alte organe, sunt definite ca tuberculoză pulmonară.

*Tuberculoză extrapulmonară* este tuberculoza organelor, altele decât plămânii și ganglionii hilari (de exemplu, tuberculoza pleurei, a ganglionilor limfatici periferici, abdominală, a tractului genitourinar, a rinichilor, a pielii, a articulațiilor și oaselor, a meningelor). Pentru diagnostic este necesară o cultură micobacteriană pozitivă din produs prelevat din sediul extrapulmonar, ori dovezi histologice și/sau clinice corespunzătoare unei tuberculoze active, precum și decizia unui medic specialist de instituire a chimioterapiei antituberculoase.

*Caz nou* se definește pacientul de tuberculoză care nu a fost înregistrat niciodată ca bolnav de tuberculoză, nu a luat niciodată tratament antituberculos sau a luat medicamente mai puțin de patru săptămâni.

*Readmis (recădere, recidivă)* se numește bolnavul, care a fost tratat anterior de tuberculoză și considerat vindecat de către un medic specialist, dar în prezent este BK pozitiv în microscopie.

*Eșec terapeutic* se numește pacientul la care:

- baciloscopia directă rămâne pozitivă după cinci și mai multe luni de tratament antituberculos;
- baciloscopia fusese negativă la începutul tratamentului și a devenit pozitivă după două luni de tratament;
- ultima examinare baciloscopică era pozitivă și a abandonat tratamentul cu cel puțin două luni înaintea încheierii lui.

*Caz cronic, caz cu evoluție nefavorabilă* (în principal - cazurile de eșec) se numește pacientul care:

- a rămas sau a redevenit pozitiv la baciloscopie după administrarea completă (și bine supravegheată) a ambelor faze ale regimului chimioterapeutic respectiv;
- este grav bolnav și a fost diagnosticat cu tuberculoză activă numai pe bază clinică, fără ajutorul examenului radiologic al toracelui și/sau examenul sputei.

*Tratament după abandon* se numește tratamentul antituberculos început după o întrerupere timp de mai mult de două luni, iar bolnavul rămas sau redevenit microscopic negativ.

*Transferul cazului.* Pacientul care este transferat de la alt teritoriu (transfer de la) sau care este transferat la alt district (unitate de asistență medicală) - transfer la.

*Tuberculoză pulmonară microscopic pozitivă* - un pacient cu cel puțin 2 probe pozitive la examenul microscopic pentru BAAR, sau un pacient cu o probă de spută pozitivă pentru BAAR și cu modificări radiografice desemnate de către medicul specialist drept corespunzătoare unei tuberculoze pulmonare active (*figura 14.19*).

*Tuberculoză pulmonară microscopic negativă* - un pacient cu modificări radiografice desemnate de către medicul specialist drept corespunzătoare unei tuberculoze pulmonare active, având cel puțin 3 examene de spută negative și pentru care specialistul decide tratament cu chimioterapie antituberculoasă.

Definirea cazurilor se face pentru determinarea grupelor terapeutice (*tabelul 14.3*).

### **Medicamentele antituberculoase**

Medicamentele antituberculoase sunt ierarhizate în:

a) agenți terapeutici de primă linie (rifampicină, izoniazidă, pirazinamidă, streptomycină, etambutol);

b) preparate de linia a doua cu eficacitate mai mică și toxicitate mai mare (etionamidă/protionamidă, cicloserină, kanamicină, acid paraaminosalicilic, capreomicină, amikacină);

c) agenți de linia a treia, de folosire ocazională în cazurile cu polirezistență (fluorochinolone, clofazimină, rifabutin).

Isoniazida și rifampicina reprezintă medicamentele majore, deoarece se administrează în toate regimurile chimioterapeutice. Pirazinamida, etambutolul și streptomicina sunt destinate pentru a intensifica acțiunea primelor sau a preveni chimiorezistența secundară.

### **Efecte adverse ale medicamentelor antituberculoase**

*Isoniazida* poate induce polineuropatii periferice, mai cu seamă la cei cu stare de nutriție deficitară și la etilici (suplimentarea piridoxinei este obligatorie). Hepatita toxică apare în 1-2% cazuri, de regulă, după 2 luni de tratament. Este semnalată de tulburările digestive și de majorarea transaminazelor serice; evoluează fatal în 5-10% cazuri. Factori de risc sunt vârsta peste 35 ani și afecțiunile hepatice preexistente. Pentru a depista precoce hepatotoxicitatea transaminazele se dozează la 2 săptămâni cu întreruperea medicației în caz de depășire de două ori a valorilor normale. După revenirea la normal a transaminazelor medicația se poate relua cu precauție.

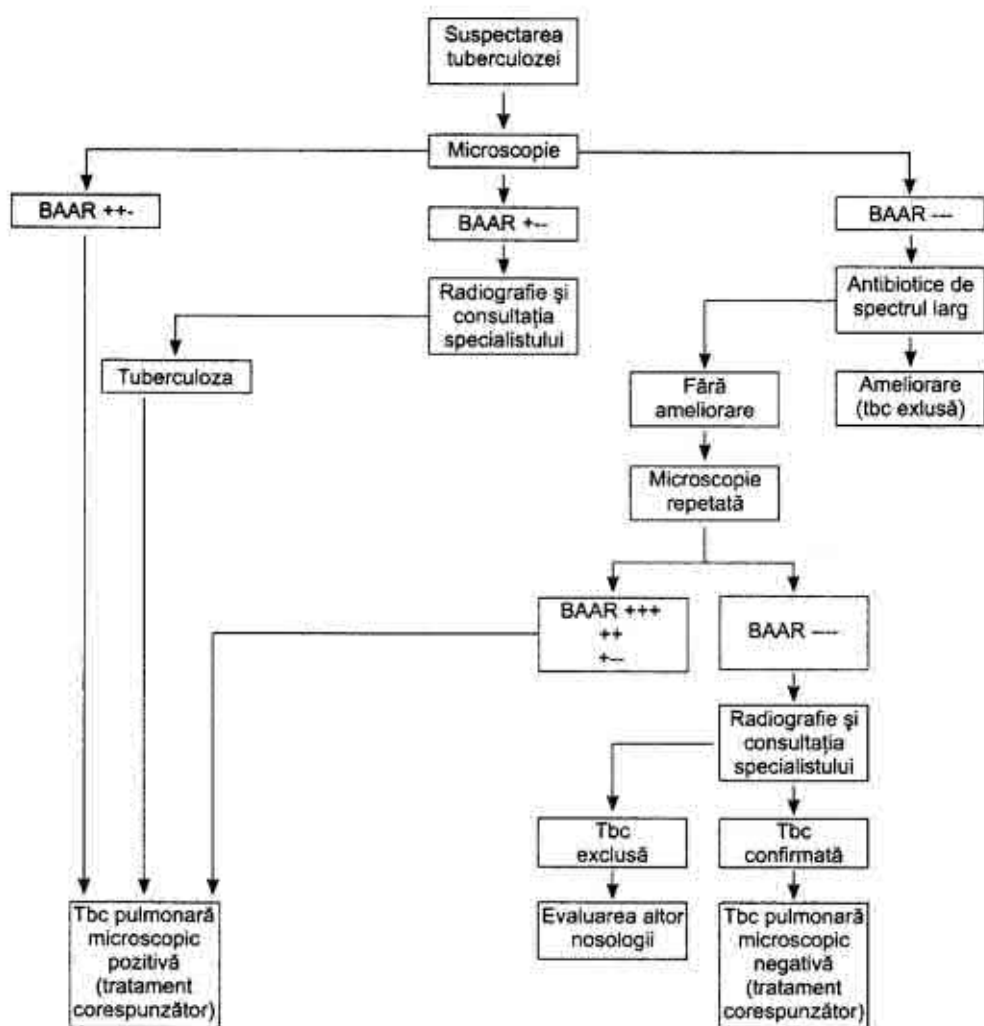


Fig. 14.19  
Conduita standard în cazul suspecțiilor de tuberculoză pulmonară.

Acțiunea toxică asupra sistemului nervos central este tradusă prin insomnie, agitație, convulsii, tulburări mintale. Pot apărea reacții alergice cutanate, febra.

*Rifampicina* poate produce tulburări digestive și hepatită. Se consideră că hepatita rezultă din acumularea excesivă în hepatocite a produselor toxice de degradare a izoniazidei (hepatita este de 4 ori mai frecventă la bolnavii tratați cu rifampicină și izoniazidă față de cei tratați doar cu izoniazidă).

Icterul colestatic, manifestările astmatice, trombocitopenia, insuficiența renală acută prin hipersensibilizare, frisoanele apar rar (ceva mai frecvent la administrarea intermitentă).

Fiind un inductor al enzimelor hepatice, rifampicina poate accelera *clearance*-ul drogurilor metabolizate hepatic: derivați cumarinici, estrogeni, glucocorticoizi, hipoglicemianta orale, digoxină, antiaritmice, teofilină, anticonvulsivante, cefalosporine.

*Pirazinamida* în dozele folosite actualmente rareori produce efecte adverse. Cel mai important este hepatotoxicitatea, care apare mai des la administrarea în asociere cu izoniazida și cu rifampicina. Mai frecvent se semnalează tulburările dispeptice, congestia tegumentară și hiperuricemia (ocazional cu artralгии, care cedează ușor la tratamentul cu AINS).

Toxicitatea *etambutolului* cel mai frecvent se manifestă prin nevrita optică retrobulbară, care este dependentă de doză și parțial reversibilă. De aceea, etambutolul nu se administrează în dozele de 25 mg/kg pentru o perioadă mai mare de 2 luni (după 2 luni doza se reduce la 15 mg/kg pentru următoarele 4-7 luni) și este contraindicat în insuficiența renală. Este foarte important a instrui pacientul să raporteze imediat orice schimbare a văzului (primele manifestări ale nevritei sunt scăderea acuității vederii și modificarea percepției culorii verzi).

*Tabelul 14.1*

**LISTA MEDICAMENTELOR ANTITUBERCULOASE ESENȚIALE**

<i>Medicament</i>	<i>Abrevierea</i>	<i>Modul de acțiune</i>	<i>Doza recomandată (mg/kg)</i>	
			<i>regim zilnic</i>	<i>regim intermitent 3/7</i>
Isoniazida	H	bactericid	5 (4-6)	10 (8-12)
Rifampicina	R	bactericid	10 (8-12)	10 (8-12)
Pirazinamida	Z	bactericid	25 (20-30)	35 (30-40)
Streptomcina	S	bactericid	15 (12-18)	15 (12-18)
Etambutolul	E	bacteriostatic	15 (12-18)	25 (20-30)
Tioacetazona	T	bacteriostatic	2,5	inaplicabil



**EFECTE SECUNDARE ALE MEDICAMENTELOR  
ANTITUBERCULOASE DE PRIMĂ LINIE**

<i>Medicament</i>	<i>Efecte adverse</i>
Isoniazida	Neurite toxice, toxicitatea sistemului nervos central, hepatită toxică, hipersensibilitate, febră
Rifampicina	Hepatotoxicitate (agravează toxicitatea izoniazidei), anemie hemolitică, trombocitopenie, insuficiență renală acută, hipersensibilitate, sindrom "gripal", modifică metabolismul altor medicamente, reacții febrile
Pirazinamida	Hepatită toxică, hiperuricemie, vărsături, artralгии, hipersensibilitate cutanată, fotosensibilitate
Streptomicina	Hipersensibilizare cutanată, ototoxicitate
Etambutolul	Nevrită optică retrobulbară

La copii etambutolul se va folosi cu deosebită precauție.

*Streptomicina* manifestă toxicitate specifică pe perechea VIII de nervi cranieni (hipoacuzie, sindrom vestibular) și nefrotoxicitate. Riscul toxicității sporește cu majorarea dozei și cu vârsta.

Terapia tuberculozei se desfășoară în *două faze*.

*Faza inițială* a chimioterapiei tuberculozei are ca scop distrugerea germenilor aflați în multiplicare activă (cei mai numeroși), care produc boala clinică. Pentru a acționa pe micobacteriile cu multiplicare rapidă, intra- și extracelulare, pentru o perioadă relativ scurtă (2-3 luni) se administrează de la 3 la 5 medicamente antituberculoase (neapărat incluzând izoniazida, rifampicina și pirazinamida).

În *faza de continuare* (de întreținere) obiectivul terapiei este eliminarea germenilor cu multiplicare mai lentă și a celor persistenți ("dormanți"), care, deși mai puțin numeroși, sunt incomparabil mai puțin vulnerabili la acțiunea medicamentelor și, de regulă, sunt responsabili de producerea recidivelor. De aceea, durata tratamentului este ceva mai lungă (3-6 luni). Se administrează 2 medicamente, neapărat incluzând izoniazida.

Este ferm dovedit, că vârfurile de concentrație au efect bactericid mai puternic decât concentrațiile mai joase, chiar dacă acestea au o durată mai lungă. Din aceste considerente se preferă (atunci când posibil) administrarea medicamentelor în priză unică *a jeun* (absorbție intestinală mai bună).

Isoniazida, rifampicina, pirazinamida, etambutolul și streptomicina sunt la fel de eficiente la administrare zilnică sau intermitentă. "Post-efectul" se explică prin

**REPARTIZAREA PACIENȚILOR CU TUBERCULOZĂ  
DUPĂ PRIORITATEA DE TRATAMENT (GRUPELE TERAPEUTICE)**

<b>Categoria I</b>	Cazurile noi de tuberculoză pulmonară microscopic pozitivă Cazurile noi de tuberculoză pulmonară microscopic negativă, dar cu leziuni parenchimotoase extinse sau caverne Cazurile noi de tuberculoză miliară (generalizată) Cazurile noi de tuberculoză extrapulmonară cu evoluție gravă (meningită, pericardită, peritonită, pleurezie bilaterală sau de volum mare, spondilită, tbc intestinală, genitourinară)
<b>Categoria II</b>	Bolnavii cu recăderi Bolnavii cu eșec terapeutic Cazurile de tratament după abandon
<b>Categoria III</b>	Cazurile noi de tuberculoză pulmonară microscopic negativă, neatribuite la categoria I (leziuni parenchimotoase mai puțin extinse) Cazurile noi de tuberculoză extrapulmonară cu evoluție mai puțin gravă: ganglionară (ganglionii hilari, mediastinali, periferici), pleurezie unilaterală și de volum mic, cutanată, tuberculoza articulațiilor și oaselor (cu excepția spondilitei)
<b>Categoria IV</b>	Cazurile cronice

fixarea medicamentului pentru o perioadă de 3-4 zile pe membrana micobacteriei. La administrarea intermitentă (tri-săptămânală, trei zile pe săptămână, 3/7) dozele sunt mai mari față de administrarea zilnică (tabelul 14.1). Dacă pacientul prezintă o complianță scăzută la tratament, mai cu seamă în faza de continuare, administrarea intermitentă se abandonează.

### ***Scheme terapeutice***

Pentru categoria I de bolnavi (tabelul 14.4) în faza inițială se administrează timp de 2 luni patru medicamente: izoniazidă, rifampicină, pirazinamidă și streptomycină (se poate înlocui cu etambutol), sub acțiunea cărora baciloscoopia pozitivă se negativează în această perioadă. Acest regim preîntâmpină eșecul prin rezistența primară la izoniazidă și reduce riscul dezvoltării tulpinilor chimiorezistente (rezistență secundară).

În faza de continuare se administrează 4 luni izoniazida și rifampicina zilnic sau intermitent 3/7 (doar la pacienții cu complianță terapeutică bună).

Trecerea la regimul de întreținere se face doar în cazurile de negativare a baciloscopiei după 2 luni de regim HRZS(E), altfel se continuă încă pentru o lună regimul fazei inițiale.

Tabelul 14.4

SCHEMELE DE TRATAMENT STANDARDIZAT  
ÎN DIFERITE GRUPE TERAPEUTICE

Categoria terapeutică	Regimul terapeutic recomandat	
	Faza inițială	Faza de continuare
<b>Categoria I</b>	2HRZS(E)	4HR (4H <sub>3</sub> R <sub>3</sub> ) sau 6HE
<b>Categoria II</b>	2SHRZE/1HRZE	5 HRE (5H <sub>3</sub> R <sub>3</sub> E <sub>3</sub> )
<b>Categoria III</b>	2HRZ	4HR (4H <sub>3</sub> R <sub>3</sub> ) sau 6HE

Notă:

Litera reprezintă abrevierea medicamentului (vezi tabelul 14.1).

Cifra înaintea abrevierii reprezintă durata fazei în luni, cifra sub literă - frecvența administrării medicamentului pe parcursul săptămânii. Dacă litera nu este urmată de cifră, atunci acest medicament se administrează zilnic. Medicamentele de alternativă se scriu în paranteză.

De exemplu, 2HRZS(E)/4H<sub>3</sub>R<sub>3</sub> semnifică: faza inițială are o durată de două luni, în care se administrează patru preparate, iar streptomicina poate fi înlocuită cu etambutolul.

Pentru tuberculoza miliară, meningită și spondilita cu complicații neurologice faza de continuare are o durată de 6 luni (6HE).

Tratamentul fazei de continuare poate fi administrat în staționar în caz de persistență a leziunilor cavitare sau de comorbidități importante (SIDA, diabet zaharat, corticoterapie, silicoză etc).

*Categoria II* include bolnavii cu recăderi, eșec terapeutic și abandon, care, adesea, pot fi eliminatori de micobacterii chimiorezistente la streptomycină și izoniazidă.

Regimul terapeutic prevede 4 medicamente (izoniazidă, rifampicină, pirazinamidă, etambutol) în faza inițială de 3 luni (la care în primele 2 luni neapărat se asociază streptomicina) și trei medicamente (izoniazidă, rifampicină, etambutol) în faza de continuare. În acest fel se previne extinderea procesului și chimiorezistența (testarea chimiorezistenței este obligatorie la această categorie de bolnavi).

*Categoria III* include cazurile de tuberculoză pulmonară cu baciloscopie negativă. La acești bolnavi riscul unei evoluții grave sau al apariției tulpinelor chimiorezistente este mai mic, de aceea se vor administra trei preparate în faza inițială (similar regimului pentru categoria I, cu excepția etambutolului/streptomicinei) și două - în faza de susținere, însă durata întregului tratament nu va fi mai scurtă de 6 luni.

*Categoria IV* include cazurile cronice (*tabelul 14.3*), de obicei, purtători de bacili chimiorezistenți, cu leziuni cavitare sau comorbidități importante (diabet zaharat, BPCO, psihopatii cronice, HIV/SIDA *etc*). La acești pacienți se indică un tratament individual cu utilizarea tuberculostaticelor de linia a doua (eventual, intervenții chirurgicale).

***Evaluarea rezultatelor*** chimioterapiei tuberculozei pulmonare se face prin bacterioscopie (la sfârșitul lunii a doua de tratament și după terminarea tratamentului), examen radiologic la sfârșitul tratamentului și, la necesitate, prin examen bacteriologic (însămânțare).

# **I**NSUFICIENȚA RESPIRATORIE

Capitolul XV

## Definiții

Funcția de bază a sistemului respirator este asigurarea schimbului de gaze, adică aportul de oxigen și eliminarea bioxidului de carbon. Imposibilitatea exercitării acestei funcții produce hipoxemie și hipercapnie cu potențial letal deoarece toate țesuturile, în special creierul, necesită în permanență oxigen.

*Sindromul de insuficiență respiratorie* reprezintă incapacitatea plămânilor de a asigura schimbul de gaze dintre aerul ambiant și sânge.

Insuficiența respiratorie este considerată *acută* atunci când această incapacitate provoacă tulburări grave și cu pericol vital ale metabolismului tisular; poate complica boli cu debut recent (ore sau zile), dar și boli cronice.

Insuficiența respiratorie *cronică* se dezvoltă în luni sau ani; mecanismele compensatorii contribuie la ameliorarea transportului oxigenului și la tamponarea acidemiei respiratorii.

Insuficiența respiratorie poate fi *manifestă*, caracterizată prin suboxigenarea sanguină permanentă în repaus sau *latentă*, caracterizată prin conținut gazos sanguin normal în repaus și anormal în condițiile unor solicitări.

În termeni mai obiectivi insuficiența respiratorie a fost definită ca un anumit grad de hipoxemie ( $\text{PaO}_2$  sub 60 mm Hg) sau de hipercapnie ( $\text{PaCO}_2$  peste 45 mm Hg). Deși aceste valori sunt unanim acceptate (reprezintă un consensus), ele sunt într-o oarecare măsură arbitrare, în special datorită diminuării  $\text{PaO}_2$  cu vârsta, care se produce conform ecuației

$$\text{PaO}_2 \text{ (mm Hg)} = 104 - 0,27 \times \text{vârsta (ani)} \quad (1)$$

La pacienții cu funcția respiratorie aproape de cea normală (care prezintă valori normale sau aproape normale ale  $\text{PaO}_2$ ) reducerile destul de semnificative în presiunea parțială a oxigenului produc modificări neimportante ale saturației cu oxigen (datorită formei sigmoide a curbei de disociere a oxigenului, figura 15.1). Spre exemplu, la un pacient cu astm bronșic moderat  $\text{PaO}_2$  poate fi 75 mm Hg cu o saturație respectiv de 95%; ceea ce înseamnă că, deși  $\text{PaO}_2$  este clar micșorată, transportarea oxigenului nu este redusă semnificativ și o continuă ușoară scădere a  $\text{PaO}_2$  nu ar prezenta nici un pericol. Din figura 15.1 se vede clar că micșorarea progresivă a  $\text{PaO}_2$  de la punctul de 60 mm Hg va produce desaturație importantă (hipoxemie). De aceea,  $\text{PaO}_2$  sub 60 mm Hg, în timp ce  $\text{PaCO}_2$  nu este crescută, definește *insuficiența respiratorie fără hipercapnie* (insuficiență respiratorie de tip I, insuficiență respiratorie hipoxică).

Valorile normale ale presiunii parțiale a bioxidului de carbon sunt de 35-45 mm Hg. La sănătos creșterea  $\text{PaCO}_2$  (hipercapnie) este un stimul foarte puternic pentru sporirea ventilației, menită să restabilească  $\text{PaCO}_2$  la normal. *Insuficiența respiratorie însoțită de hipercapnie* se mai numește insuficiență respiratorie de tip II.

*Tabelul 15.1*

**UNELE VALORI RESPIRATORII ȘI HEMODINAMICE NORMALE**

$\text{PaO}_2$	95 mm Hg
$\text{PaCO}_2$	40 mm Hg
pH arterial	7,40
$\text{P(A-a)O}_2$	40 mm Hg
Saturația $\text{O}_2$	96-98 %
Consumul de $\text{O}_2$ ( $\text{VO}_2$ )	240 ml/min
Producția de $\text{CO}_2$ ( $\text{VCO}_2$ )	192 ml/min
Ventilația $\text{V}_E$	6 l/min
Debitul cardiac Q	5 l/min
Volumul spațiului mort $\text{V}_D$	150 ml

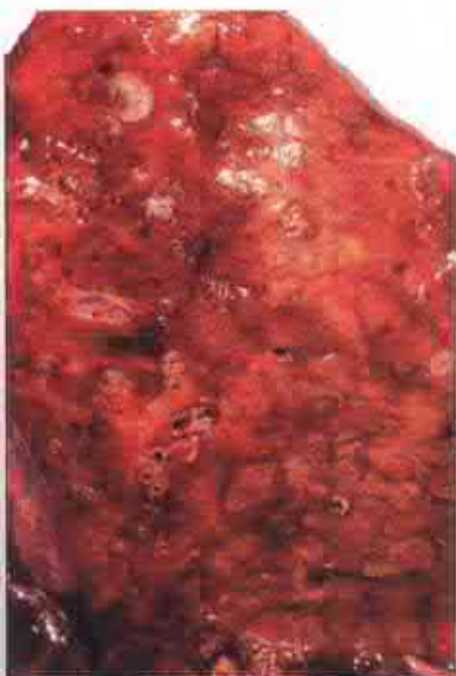PLANȘE COLOR  
Capitolul VII



*Fig. I*  
Pneumonie lobară, hepatizație roșie.  
Lobul pulmonar afectat este mărit în dimensiuni, neaerat, densificat, culoarea pe secțiune roșietică



*Fig. II*  
Pneumonie lobară, hepatizație cenușie.  
Lobul pulmonar afectat este neaerat, densificat, culoarea pe secțiune cenușie.

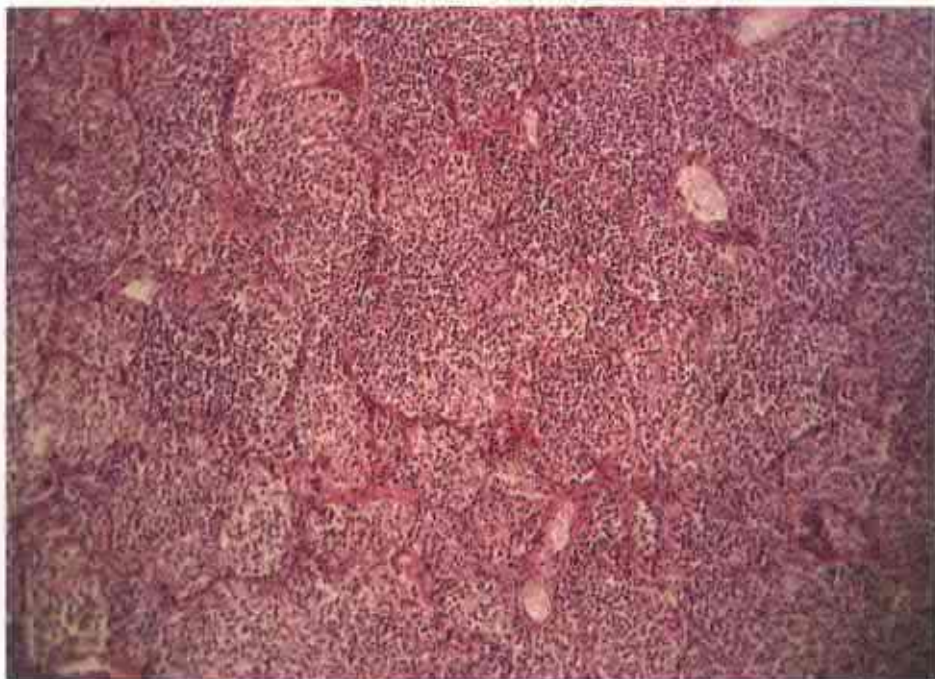

*Fig. III*  
Pneumonie focală.  
În plămân pe secțiune transversală se observă multiple focare neaerate, de culoare albicioasă.



*Fig. IV*  
Pneumonie abcedantă.  
Pe secțiunea transversală a plămânului se observă multiple focare de pneumonie de culoare albicioasă, în partea de sus cavitatea unui abces pneumoniogen de formă neregulată.



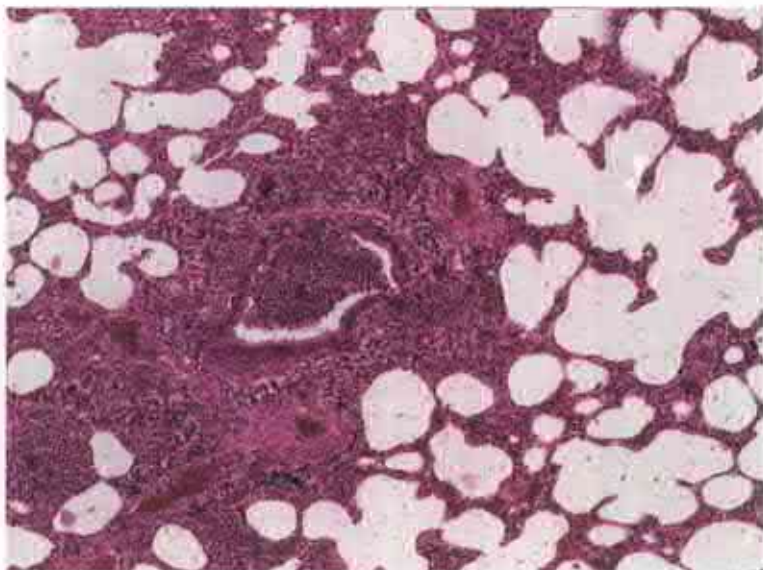


*Fig. V*

Pneumonie franc lobară, stadiul de hepatizație cenușie.

Alveolele dilatate conțin exsudat, constituit din fibrină și leucocite neutrofile; compoziția exsudatului este omogenă.

Colorație hematoxilină-eozină. Ocular 8, obiectiv 10.

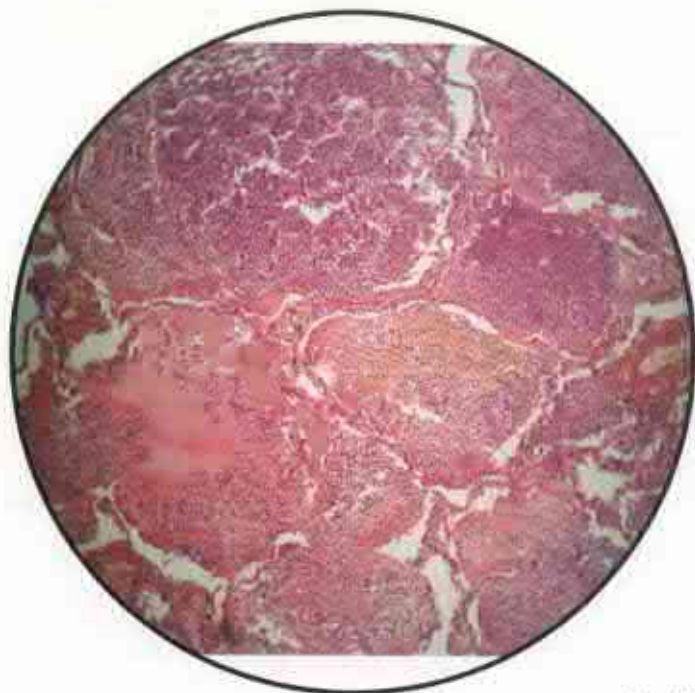

*Fig. VI*

Bronhopneumonie.

În centrul câmpului vizual se observă bronșiolită acută purulentă. Alveolele adiacente peribronșiolare conțin exsudat bogat în leucocite neutrofile, vasele din septurile alveolare dilatate, hiperemiate.

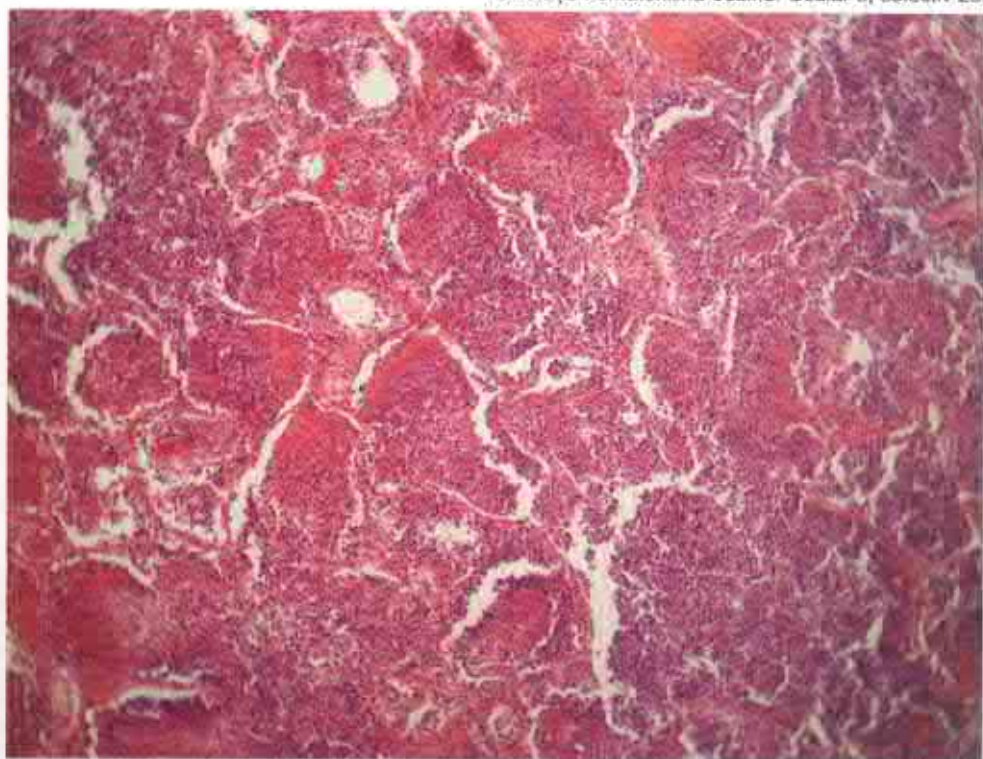
Colorație hematoxilină-eozină. Ocular 8, obiectiv 10.



*Fig. VII*

Pneumonie focală.

Alveolele conțin exsudat neomogen, polimorf, constituit din lichid seros eozinofil, fibrină, neutrofile, eritrocite. În partea de sus septurile alveolare sunt dispărute, ceea ce indică un microabcès. Colorație hematoxilină-eozină. Ocular 8, obiectiv 20.

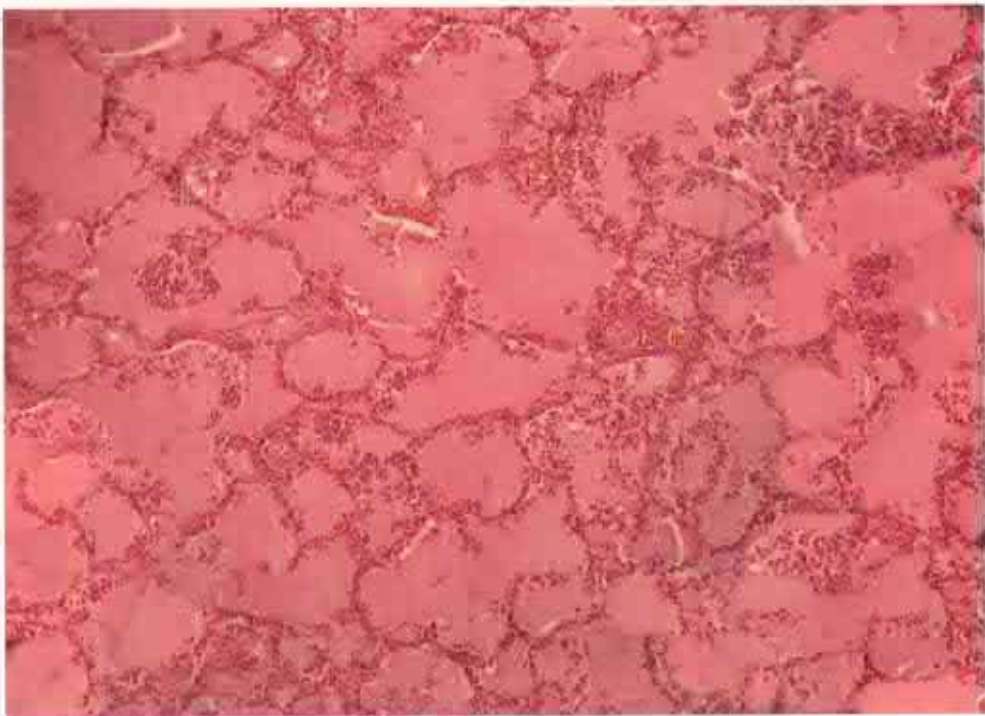


*Fig. VIII*

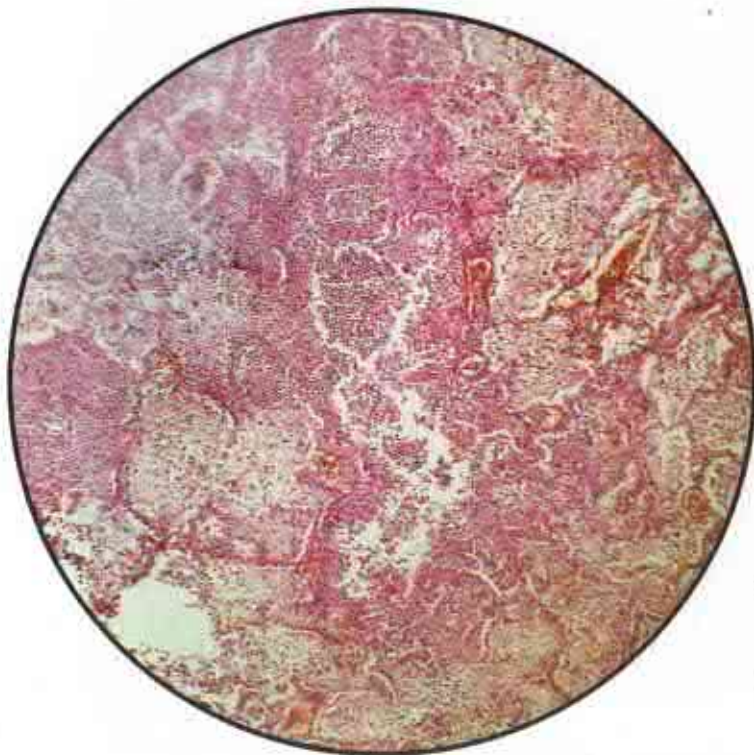Pneumonie focală.

În lumenul alveolelor exsudat polimorf, neuniform, constituit din fibrină și leucocite neutrofile. Colorație hematoxilină-eozină. Ocular 8, obiectiv 10.

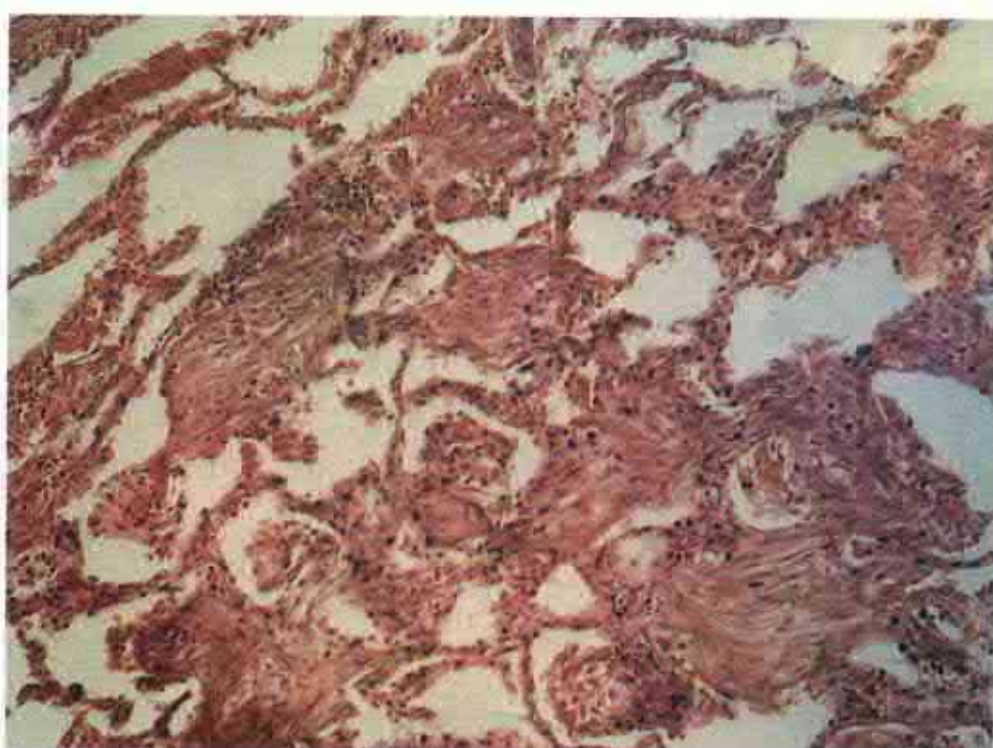




*Fig. IX.*  
Pneumonie de stază.  
În alveole se conține lichid de edem, colorat eozinofil, pe alocuri se observă aglomerări de leucocite neutrofile, apariția cărora indică un început de pneumonie pe fundal de stază pulmonară.  
Colorație hematoxilină-eozină. Ocular 8, obiectiv 10.



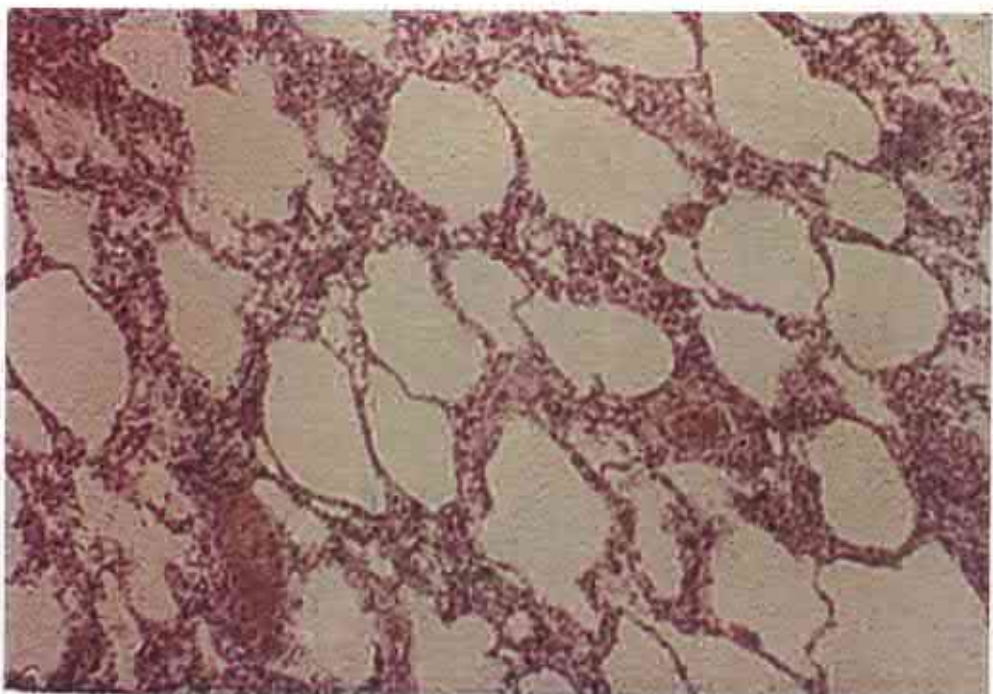
*Fig. X*  
Pneumonie abcedantă.  
Alveolele conțin exsudat polimorf seros-leucocitar-eritrocitar. În partea centrală se conturează o cavitate umplută cu leucocite neutrofile, septurile alveolare sunt necrozate, peretele cavității constituit din mase necrotice cu infiltrație leucocitară.  
Colorație hematoxilină-eozină.  
Ocular 8, obiectiv 10.



*Fig. XI*

Pneumonie focală cu carnificare.

În majoritatea alveolelor se observă focare mici de fibroză, care substituie exsudatul, rezoluția căruia a fost întârziată sau incompletă (organizarea exsudatului).  
Colorație hematoxilină-eozină. Ocular 8, obiectiv 10.



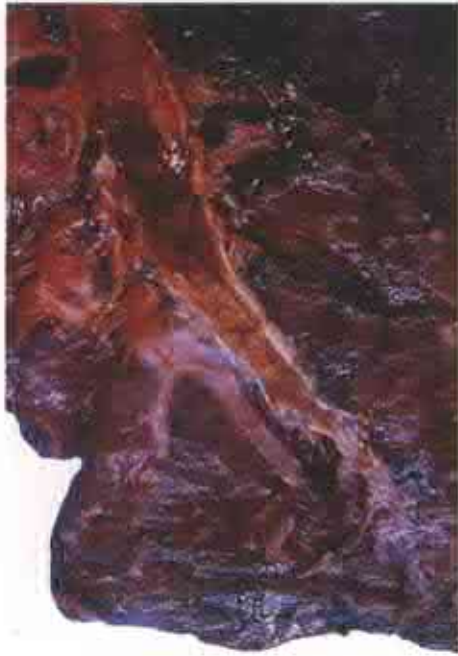*Fig. XII*

Pneumonie interstitală.

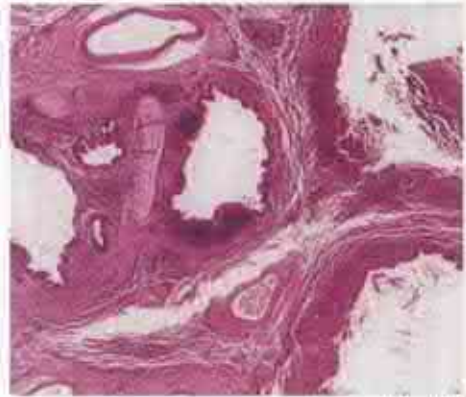Septurile alveolare îngroșate, edemațiate, cu infiltrație limfo-histiocitară difuză, vasele dilatate, hiperemiate.  
Colorație hematoxilină-eozină. Ocular 8, obiectiv 10.



## Capitolul IX



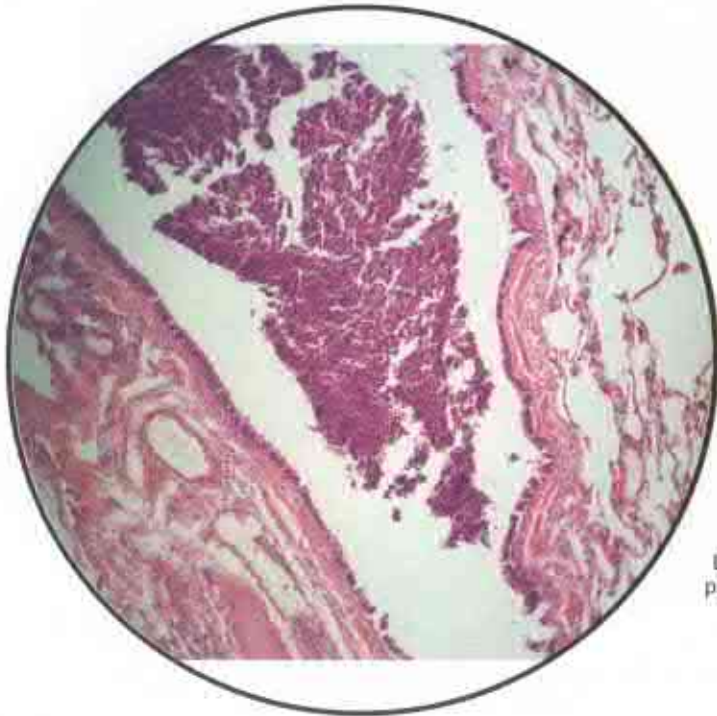
*Fig. XIII*  
Bronșiectazie cilindrică.  
Bronhie în secțiune longitudinală neuniform dilată, peretele îngroșat, sclerotizat, în lumen exsudat mûcopurulent.



*Fig. XIV*  
Bronșiectazii

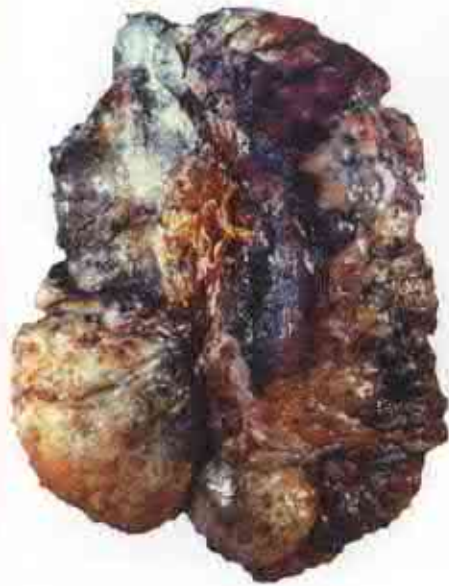În câmpul vizual se observă multiple bronhii dilatale, deformate, cu peretele îngroșat, sclerotizat, infiltrație inflamatorie cronică.  
Colorație hematoxină-eozină.  
Ocular 8, obiectiv 10.

## Capitolul X

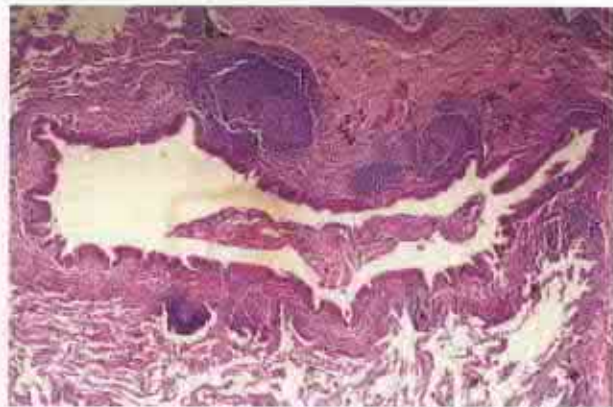


*Fig. XV*  
Bronșită acută purulentă.  
Lumenul bronhiei este umplut cu exsudat purulent, constituit din leucocite neutrofile;  
În submucoasă și stratul muscular se observă dilatarea și hiperemia vaselor, hemoragii, infiltrație leucocitară.  
Colorație hematoxină-eozină.  
Ocular 8, obiectiv 10.

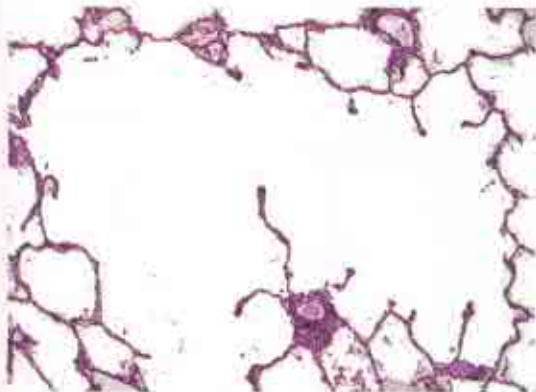
## Capitolul XI



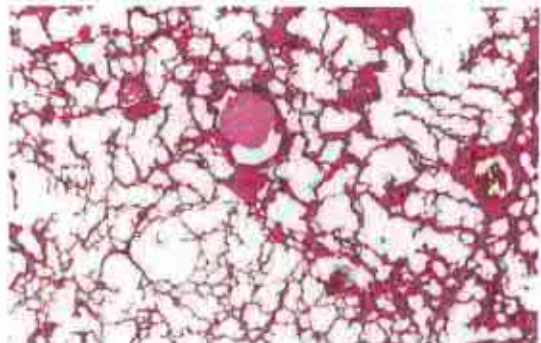
*Fig. XVI*  
Emfizem pulmonar.  
Plămânul mărit în dimensiuni, deformat, supra-aerat, se observă multiple cavități aeriene, delimitate de pleura viscerală.



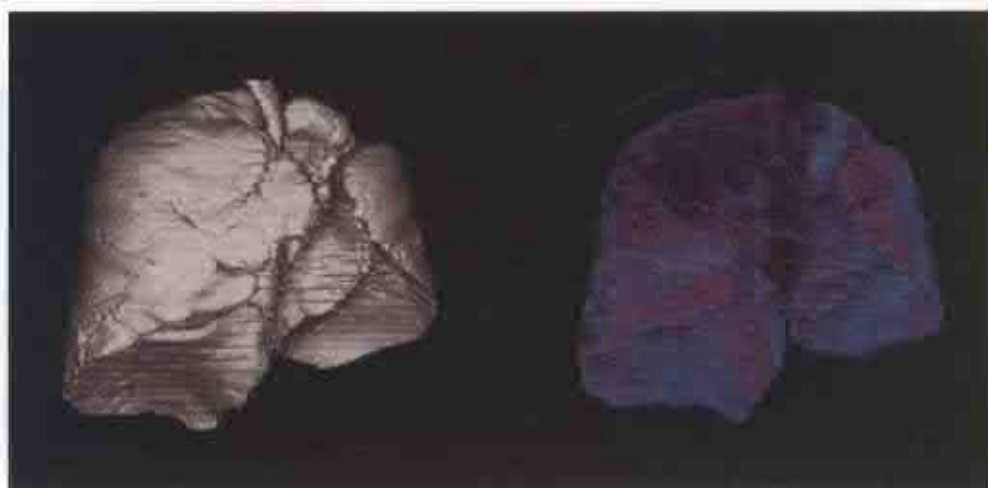
*Fig. XVII*  
Bronșită cronică.  
În pereții bronșiei se observă infiltrație inflamatorie cronică difuză, predominant limfo-histiocitară, foliculi limfoizi. Mucoasa apare hiperplaziată, pe-alocuri cu formarea unor expansiuni polipoase; în lumen exsudat muco-leucocitar.  
Colorație hematoxilina-*eozină*. Ocular 8, obiectiv 20.



*Fig. XVIII*  
Emfizem pulmonar panacinar.  
Septurile alveolare sunt atrofiolate, efilate, pe alocuri rupte sau dispărute, alveolele comunică între ele, formând spații aeriene largi; patul capilar este considerabil redus.  
Colorație hematoxilina-*eozină*. Ocular 8, obiectiv 20.



*Fig. XIX*  
Emfizem pulmonar panacinar.  
Septurile alveolare sunt atrofiolate, efilate, pe alocuri rupte sau dispărute, alveolele comunică între ele, formând spații aeriene largi; patul capilar este considerabil redus; bronhiiolele sunt la fel dilatate, conțin mucus.  
Colorație hematoxilina-*eozină*. Ocular 8, obiectiv 10.

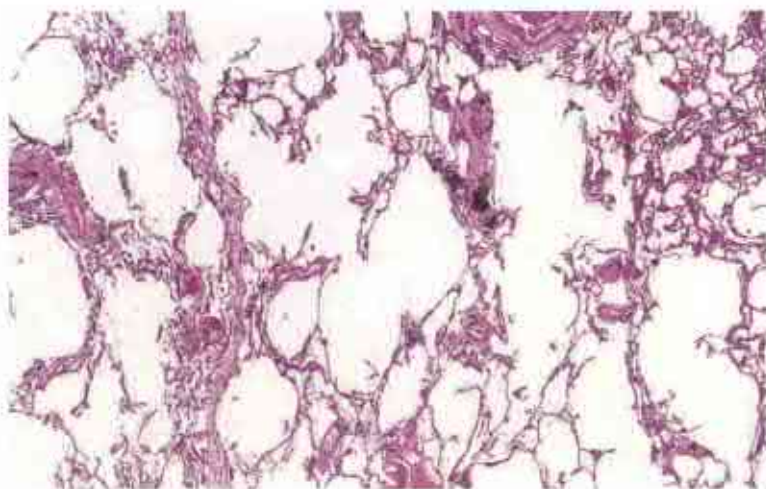


A.

B.

*Fig. XX*

A - imagine CT în reconstrucție tridimensională - cu reprezentarea suprafeței pleurale la un pacient cu emfizem pulmonar care a fost tratat prin colabare artificială a lobului superior stâng și lingulei.  
 B - imagine CT la același pacient în reconstrucție tridimensională - cu mască de densitate. Culoarea albastră reprezintă densitatea pulmonară normală, culoarea maro reprezintă sectoarele hipodense din emfizem bulos, preponderent în lobul superior drept.



*Fig. XXI*

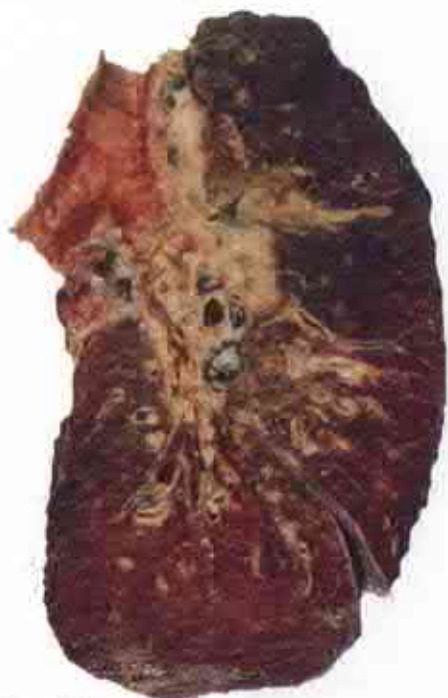Emfizem pulmonar centrilobular.

În porțiunea centrală a acinului are loc dilatarea bronhiolei respiratorii, septurile alveolare sunt atrofiate și rupte. În acin coexistă spații aeriene dilatate și normale.

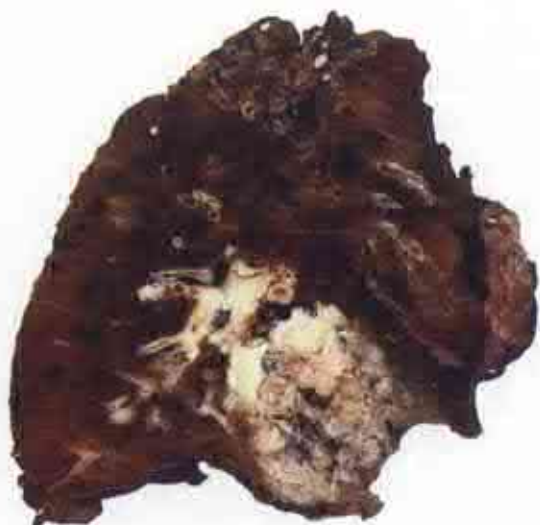În pereți se observă pigment antracotic.

Ocular 8, obiectiv 10.

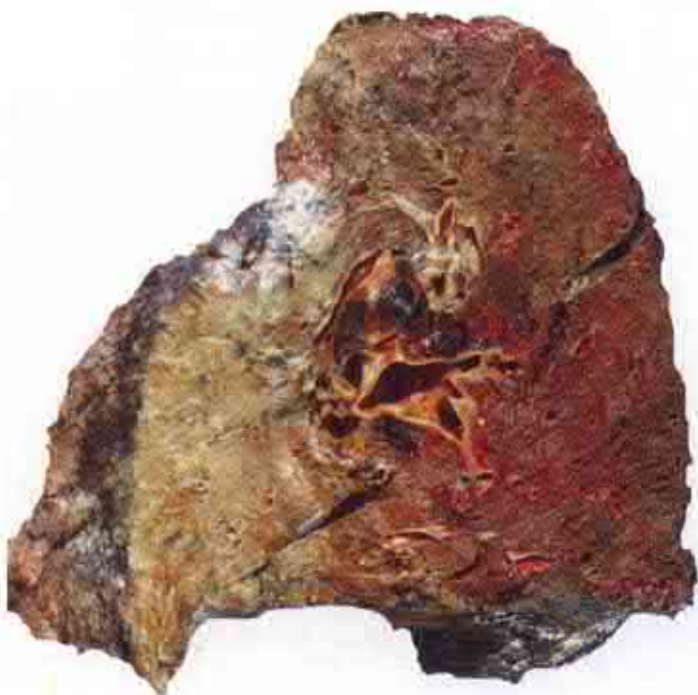



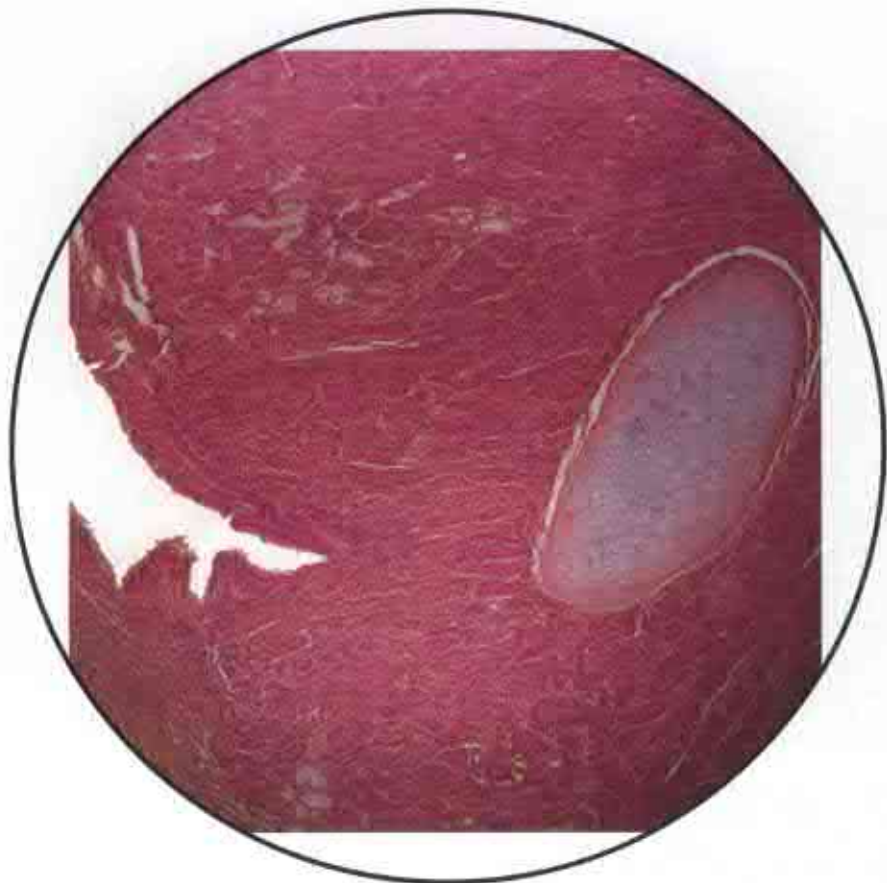
*Fig. XXII*  
Carcinom pulmonar centro-hilar nodular-ramificat. În porțiunea proximală a bronhiei principale un nod tumoral de formă neregulată, culoarea albicioasă, care crește în lumen și se extinde în țesutul peribronhial, stenozează și deformează lumenul bronhiei.



*Fig. XXIII*  
Carcinom pulmonar periferic. Nod tumoral de dimensiuni mari, formă neregulată, culoarea albicioasă, situat subpleural.



*Fig. XXIV*  
Carcinom pulmonar periferic. Nod tumoral de dimensiuni mari, formă neregulată, culoare albicioasă, situat subpleural.

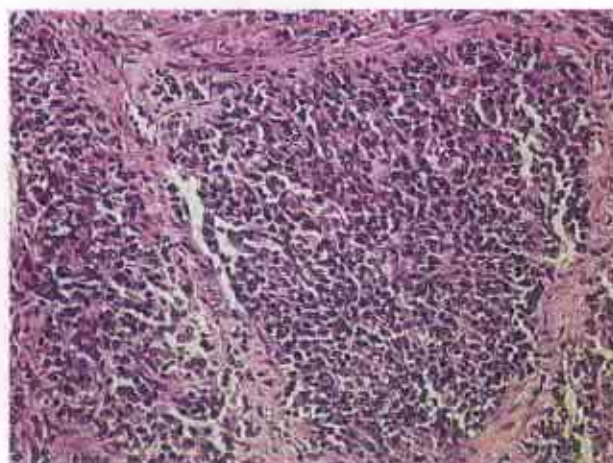


*Fig. XXV*

Carcinom pulmonar pavimentos (epidermoid) nekeratinizat.

În bronhie se observă cordoane de celule epiteliale atipice, care invadează peretele, înconjurând cartilajul hialin rezistent la invazia tumorală; în stânga - lumenul bronhiei, mucoasa fără modificări patologice.

Colorație hematoxilină-eozină. Ocular 8, obiectiv 10.



*Fig. XXVI*

Carcinom pulmonar anaplastic microcelular.

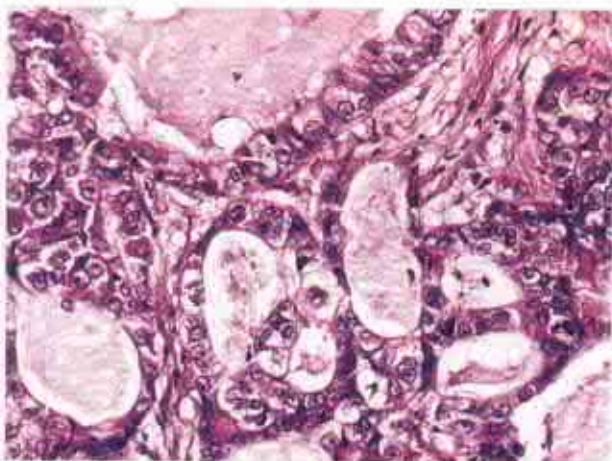
Tumoarea este constituită din grupuri compacte de celule de dimensiuni mici, asemănătoare limfocitelor sau boabelor de ovăz, au citoplasmă săracă; celulele canceroase pot să manifeste activitate endocrină.

Colorație hematoxilină-eozină. Ocular 8, obiectiv 20.



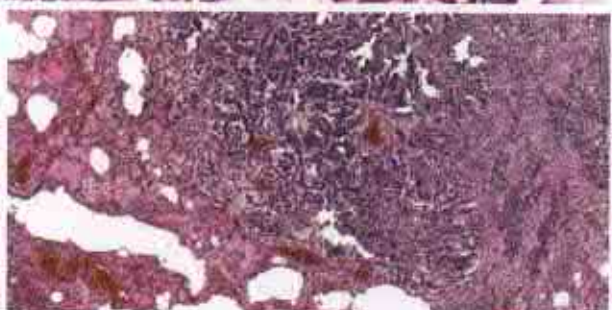
*Fig. XXVII*

Adenocarcinom pulmonar.  
Nodul tumoral este constituit din structuri glandulare atipice de formă și dimensiuni variate, epitelul cu polimorfism celular și nuclear pronunțat, mitoze patologice, în lumenul glandelor - mucus.  
Colorație hematoxilină-eozină.  
Ocular 8, obiectiv 20.



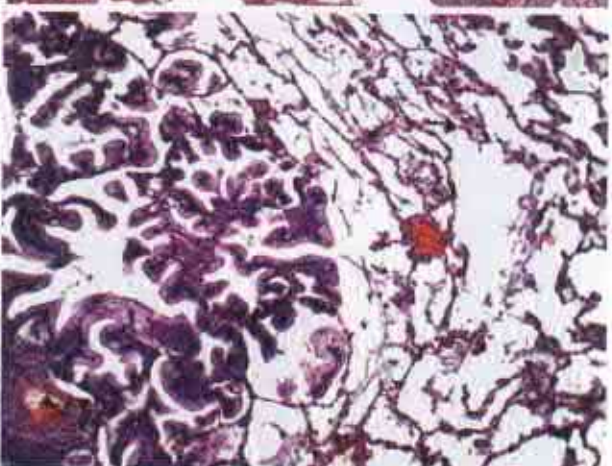
*Fig. XXVIII*

Adenocarcinom pulmonar.  
Nodulul tumoral este constituit din structuri glandulare atipice de formă și dimensiuni variate, în parenchimul adiacent edem alveolar.  
Colorație hematoxilină-eozină.  
Ocular 8, obiectiv 10.



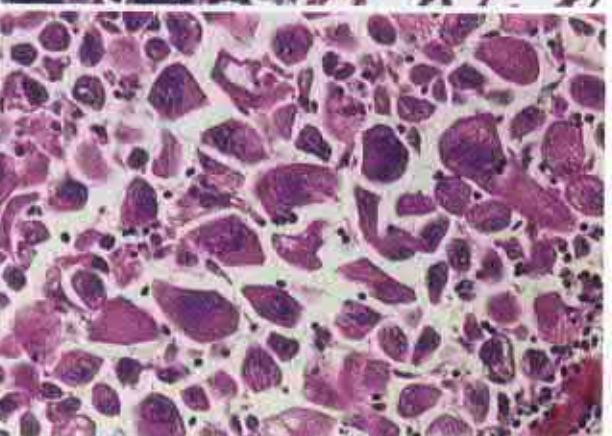
*Fig. XXIX*

Carcinom bronhioloalveolar.  
Tumoarea este constituită din celule glandulare, care se extind de-a lungul septurilor alveolare pre-existente, pe-alcuiri formează structuri papilare, care proemină în lumenul alveolelor.  
Colorație hematoxilină-eozină.  
Ocular 8, obiectiv 10.

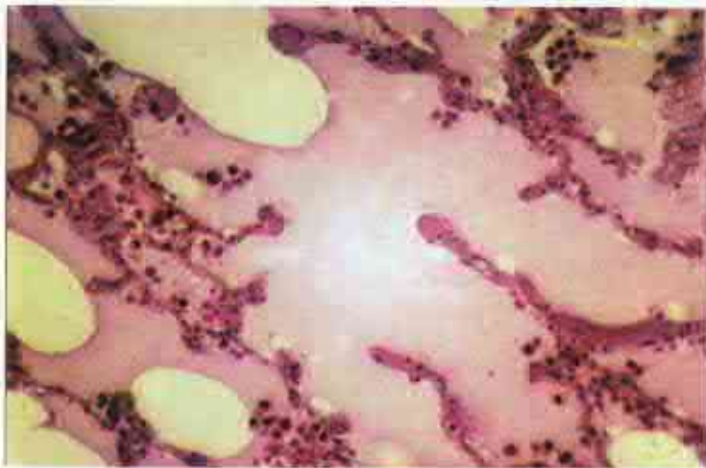


*Fig. XXX*

Carcinom pulmonar anaplastic macrocelular.  
Tumoarea este constituită din celule de diferite forme și dimensiuni, se observă un atipism și polimorfism nuclear pronunțat, multiple mitoze patologice.  
Colorație hematoxilină-eozină.  
Ocular 8, obiectiv 40.



## Capitolul XVI



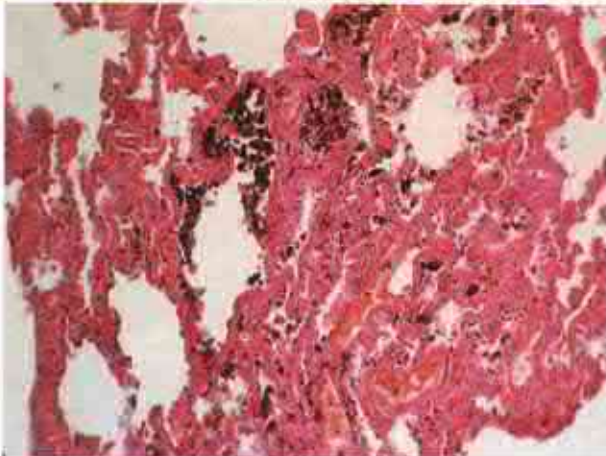*Fig. XXXIV*

Edem pulmonar acut.

Septurile alveolare sunt hiperemiate, edemațiate, se observă stază în capilare, în alveole lichid de edem (transudat), colorat eozinofil, pe-alocuri macrofage.

Colorație hematoxilină-eozină.

Ocular 8, obiectiv 20.

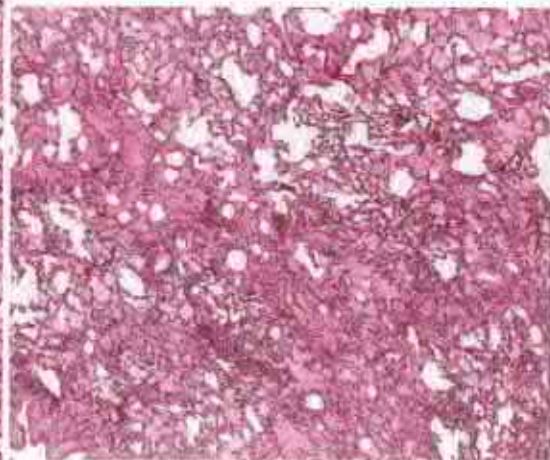
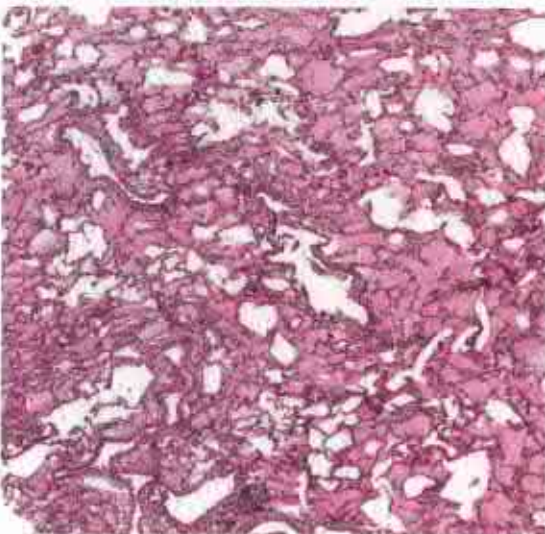


*Fig. XXXV*

Stază venoasă cronică în plămâni (indurație brună a plămânilor).

Septurile alveolare sunt îngroșate, sclerotizate, vasele dilatate, hiperemiate, pereții vaselor sclerozați, în alveole aglomerări de macrofage (sideroblaști și siderofage), care conțin granule de pigment brun – hemosiderină; aceste celule se numesc "celule cardiace" și pot fi depistate în spută.

Colorație hematoxilină-eozină. Ocular 8, obiectiv 10.



*Fig. XXXVI*

Edem pulmonar.

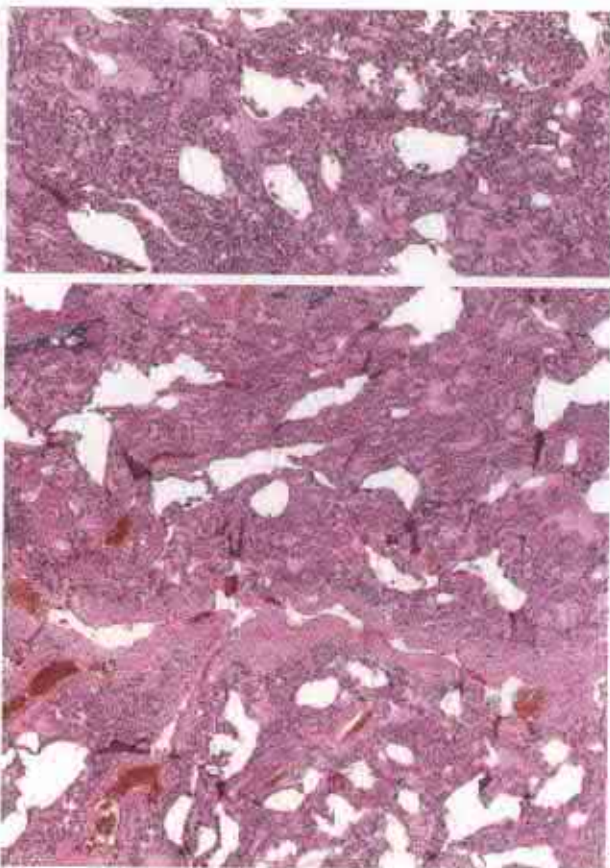
Capilarele septurilor alveolare sunt dilatate, hiperemiate, majoritatea alveolelor conțin lichid de edem (transsudat) eozinofil.

Ocular 8, obiectiv 10.

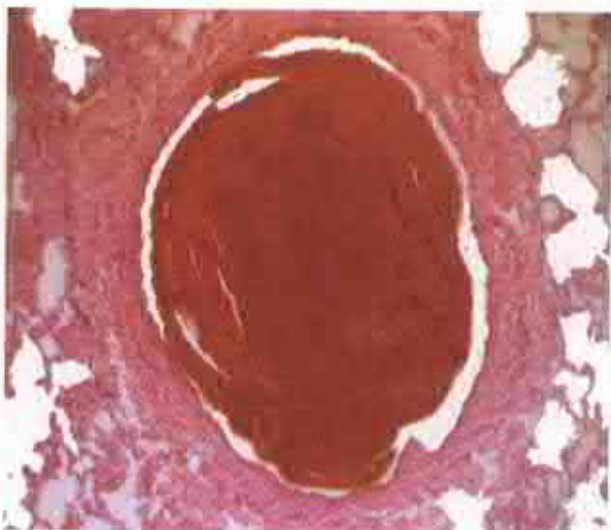

*Fig. XXXVII*

Sindromul de detresă respiratorie a adultului (leziune alveolară difuză - *diffuse alveolar damage - DAD*). În plămân se observă stază în capilare, dilatarea și hiperemia vaselor de calbru mic și mediu, hemoragii, edem alveolar și interstițial, membrane hialine, în lumenul alveolelor leucocite neutrofile. Ocular 8, obiectiv 10.

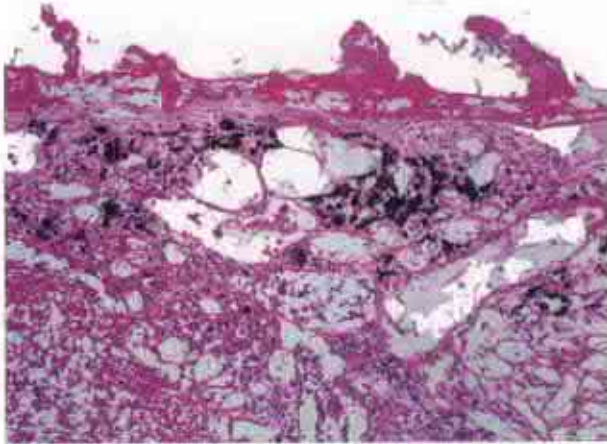


## Capitolul XVII



*Fig. XXXVIII*

Tromboembolism pulmonar. Lumenul vasului este dilatat, umplut cu mase trombotice, constituite din filamente de fibrină și eritrocite (tromb roșu, eritrocitar), neaderente la intimă. Colorație hematoxilină-eozină. Ocular 8, obiectiv 20.

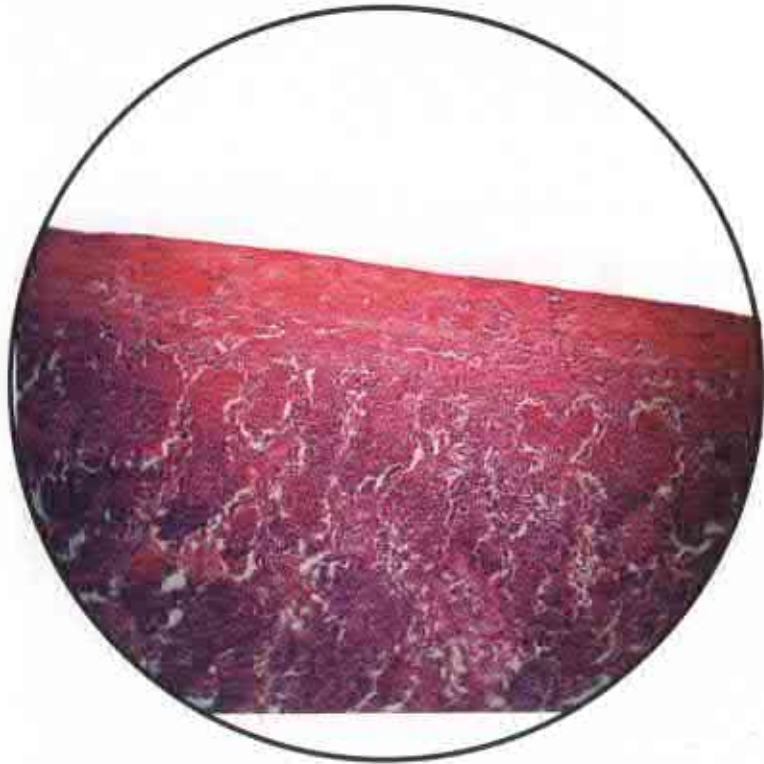


*Fig. XXXIX*

Pleurezie fibrinoasă.

Pe pleura viscerală se observă depozite de fibrină colorată eozinofilă; depozitele au aspect neregulat în formă de vilozități; în zona subpleurală aglomerări de praf de cărbune de culoare neagră. Colorație hematoxilină-eozină.

Ocular 8, obiectiv 10.



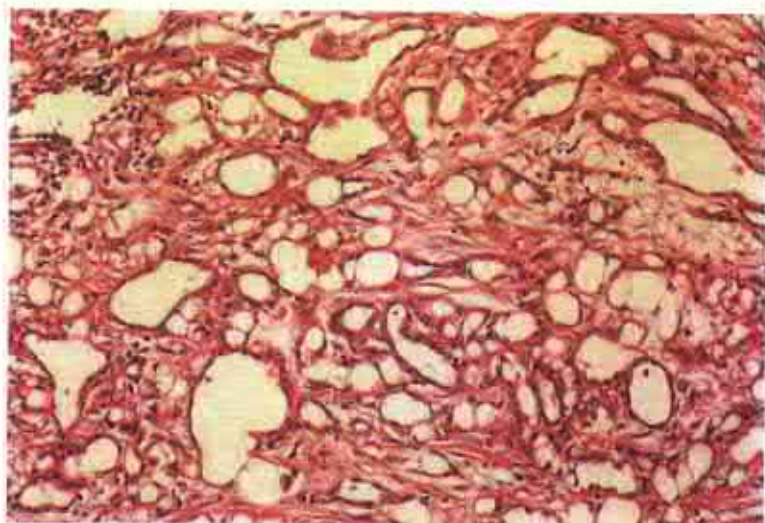*Fig. XL*

Pleurezie fibrinoasă parapneumonică.

Pe pleura viscerală se observă depozite de fibrină cu infiltrație predominant leucocitară moderată, hiperemia vaselor; filamente de fibrină sunt și în grosimea foii pleurale; alveolele subiacente conțin exsudat fibrino-leucocitar (pneumonie fibrino-leucocitară).

Colorație hematoxilină-eozină. Ocular 8, obiectiv 10.





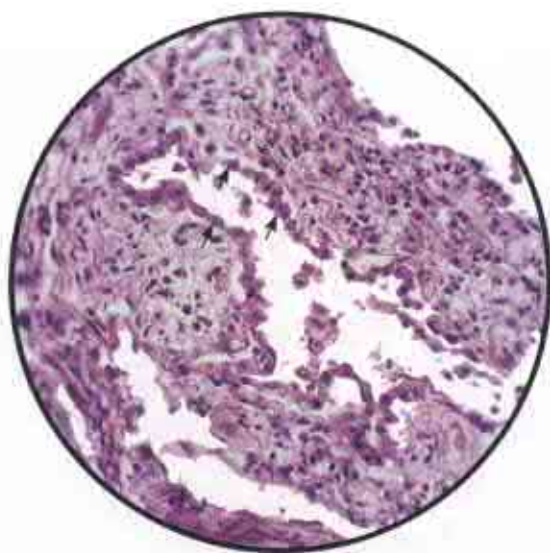
*Fig. XLI*

Mezoteliom epitelioid.

Este cea mai frecventă variantă de mezoteliom. Tumoarea este constituită din structuri tubulare, care sunt tapetate cu celule aplatizate sau cubice, amintește adenocarcinomul.

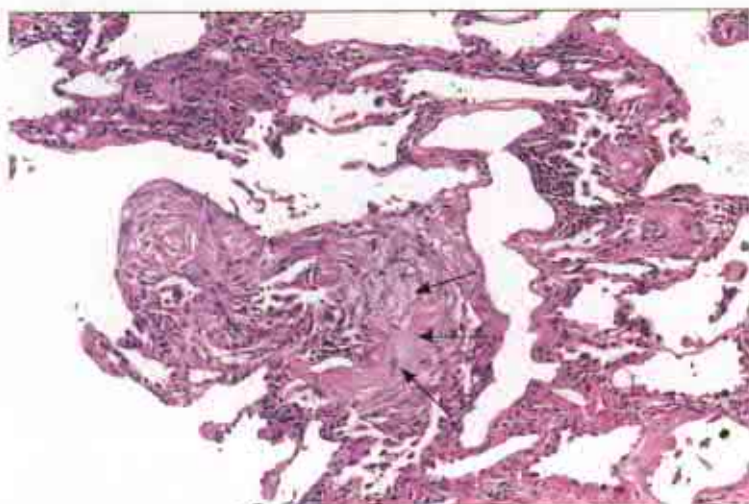
Colorație hematoxilină-eozină. Ocular 8, obiectiv 10.

## Capitolul XXI

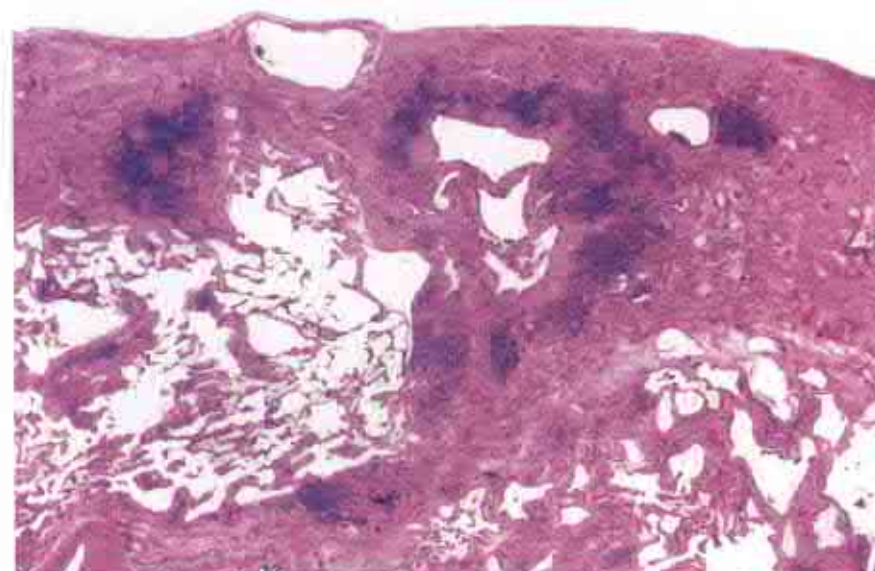


*Fig. XLII*

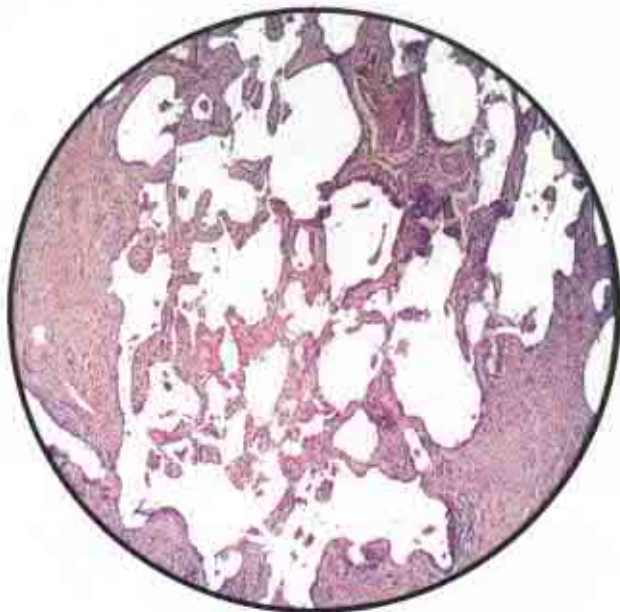
Microscopia optică a biopsatului pulmonar la un pacient cu pneumopatie interstițială idiopatică. Se observă îngroșarea septurilor alveolare, celularitate sporită și hiperplazia alveolocitelor tip II (săgeți).



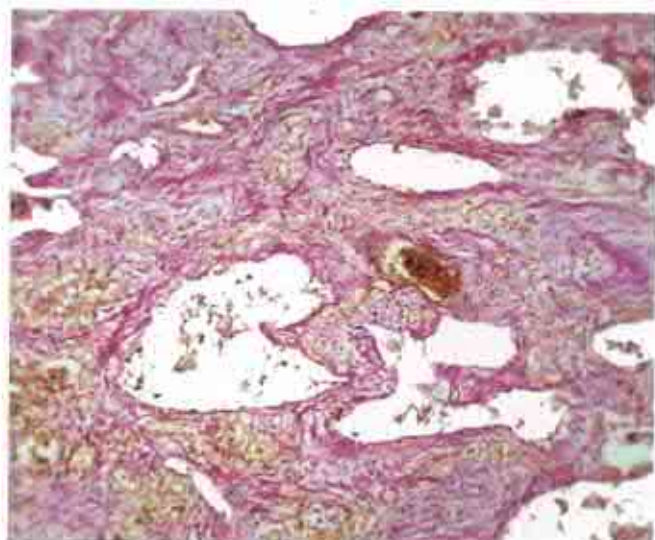
*Fig. XLIII*  
Pneumonită interstițială comună (UIP).  
Focar fibroblastic (săgeți).  
Colorație hematoxilină-eozină. Obiectiv 40, ocular 7.



*Fig. XLIV*  
Pneumonită interstițială comună (UIP).  
Eterogenitate spațială și temporală.  
Colorație picrofuchsină van Gieson. Obiectiv 16, ocular 7.

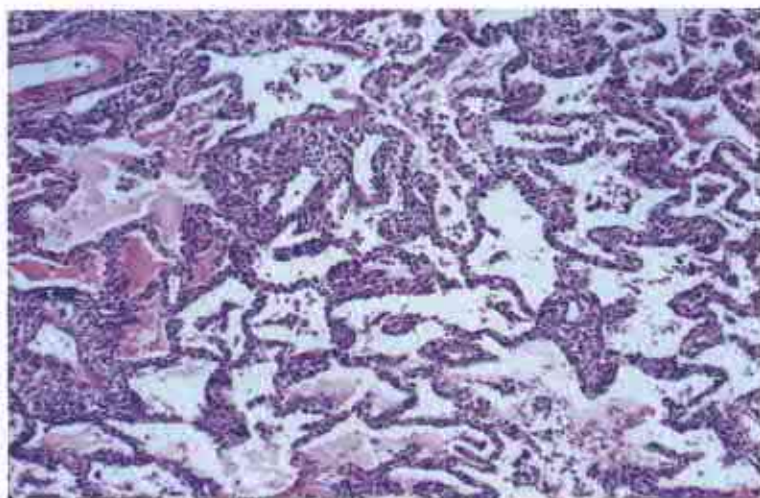


*Fig. XLV*  
Pneumonită interstițială comună (UIP).  
"Microfagure".  
Colorație hematoxilină-eozină. Obiectiv 40, ocular 7.

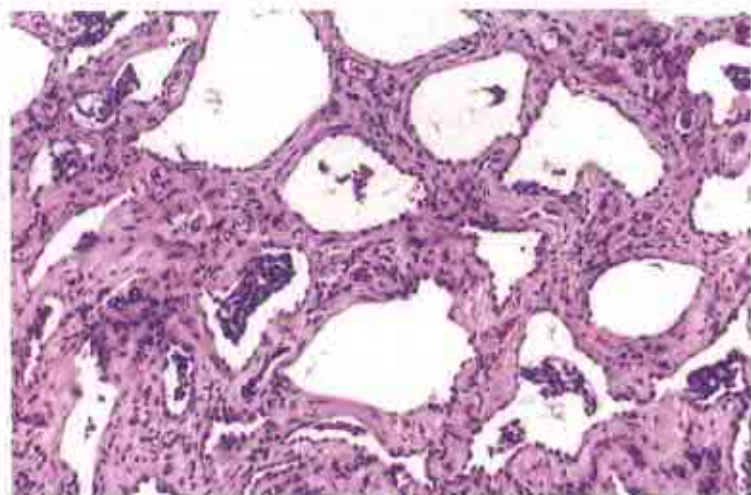


*Fig. XLVI*  
Pneumonită interstițială comună (UIP).  
"Microfagure".  
Colorație van Gieson, Obiectiv 40, ocular 7.

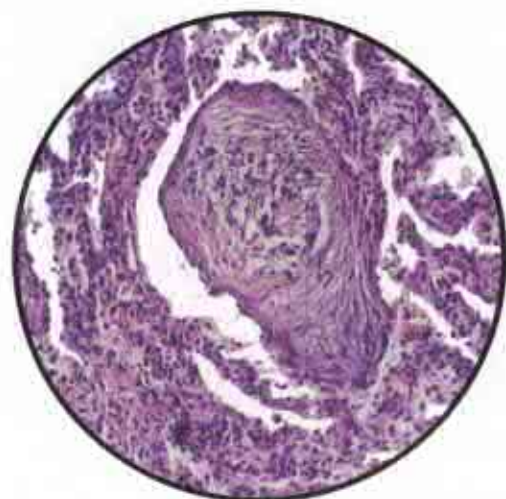




*Fig. XLVII*  
Pneumonită interstițială  
nespecifică, forma celulară.  
Colorație hematoxină-eozină,  
ocular 7, obiectiv 10.

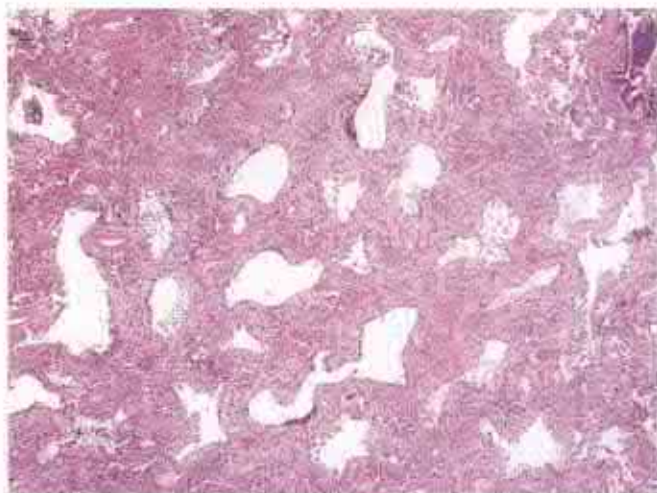


*Fig. XLVIII*  
Pneumonită interstițială nespecifică,  
forma fibrotică.  
Colorație hematoxină-eozină,  
ocular 7, obiectiv 10.

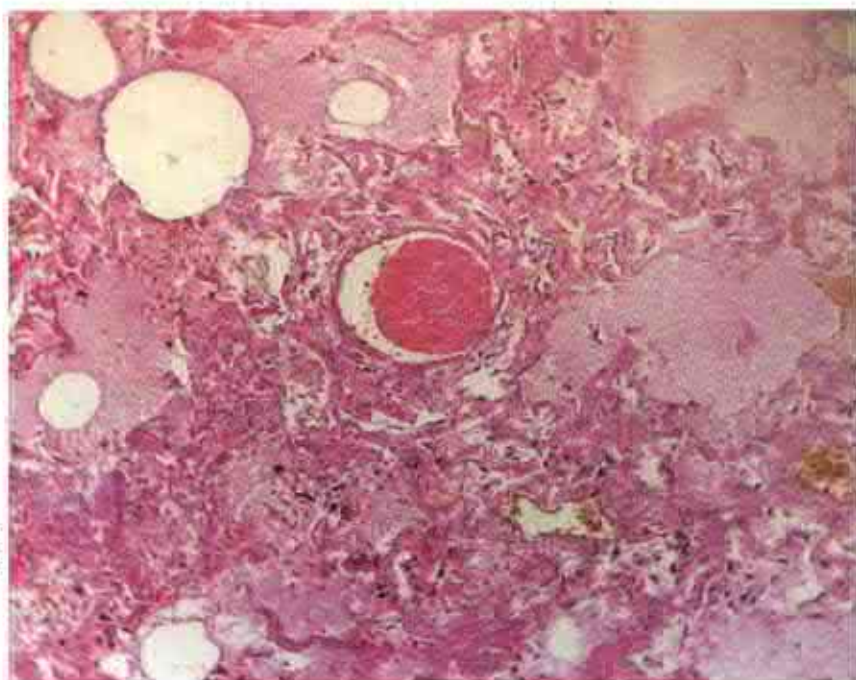


*Fig. XLIX*  
Pneumonită organizantă criptogenică.  
Organizarea fibrinei, corpusul Masson în lumenul alveolar.  
Colorație hematoxină-eozină. Obiectiv 10, ocular 7.

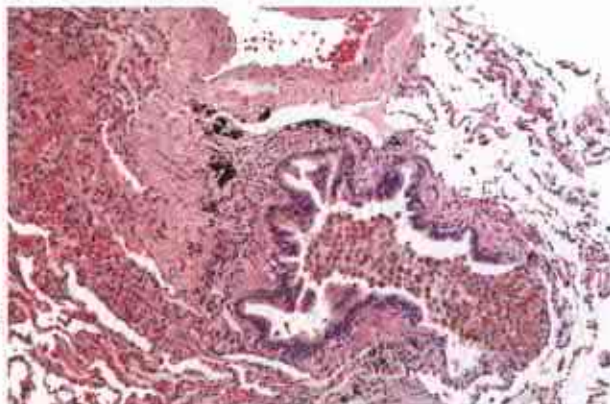
*Fig. I*  
Pneumonită interstițială acută (AIP).  
Infamație exsudativă a septurilor alveolare.  
Colorație hematoxilină-eozină. Obiectiv 10,  
ocular 7.



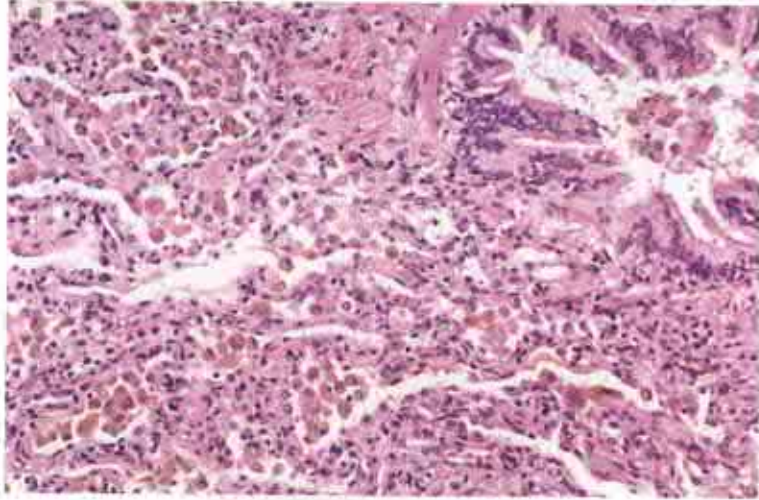
*Fig. II*  
Pneumonită interstițială  
acută (AIP).  
Tromb vascular, necroza  
septurilor, edem septal și  
alveolar.  
Colorație hematoxilină-  
eozină.  
Obiectiv 20, ocular 7.



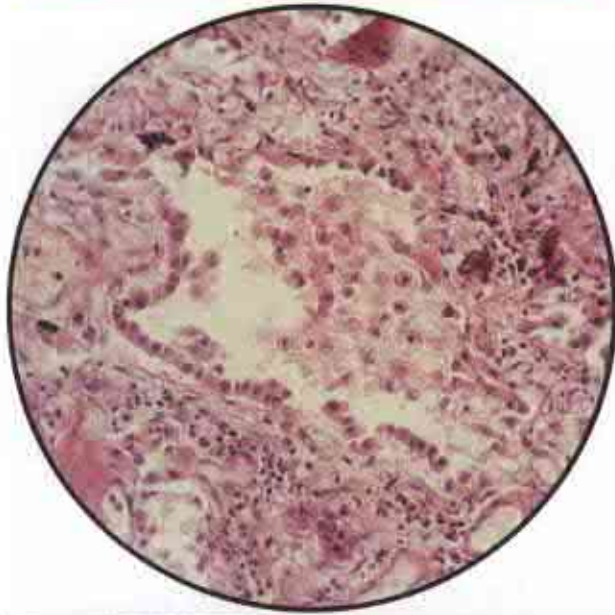*Fig. III*  
Pneumonită interstițială asociată bronșiolitei  
respiratorii.  
Fibroza peretelui bronhiolului, macrofage cu pigment  
brun în bronhiolule și alveole.  
Colorație hematoxilină-eozină.  
Obiectiv 10, ocular 7.



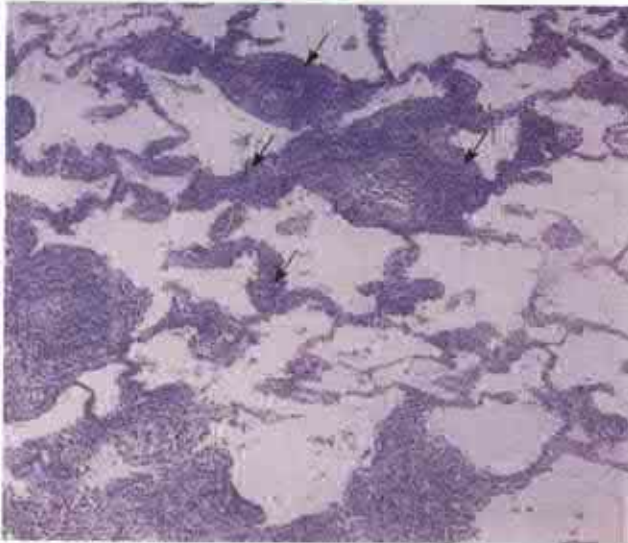




*Fig. LIII*  
Pneumonită interstițială asociată  
bronșiolitei respiratorii.  
Colorație hematoxilină-eozină.  
Obiectiv 20, ocular 7.



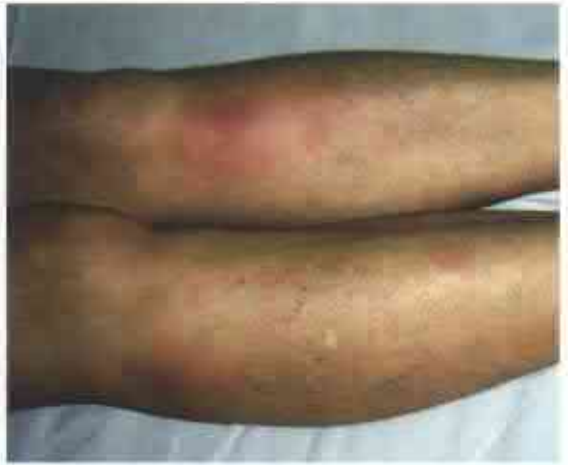*Fig. LIV*  
Pneumonită interstițială descuamativă.  
Acumulări de macrofage pigmentate în lumenul  
alveolelor.  
Colorație hematoxilină-eozină.  
Obiectiv 10, ocular 7.



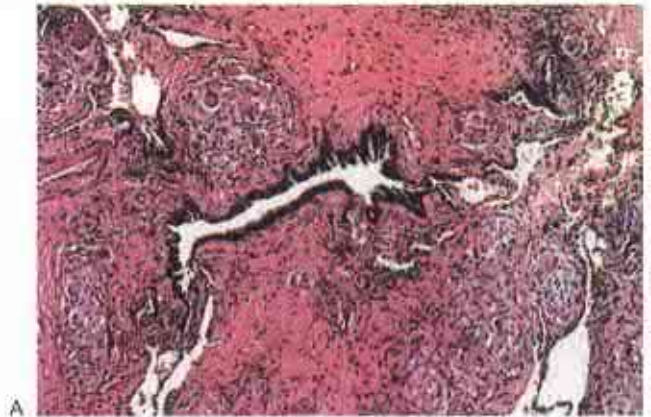*Fig. LV*  
Pneumonită interstițială limfocitară.  
Infiltrația limfoidă a septurilor alveolare (săgeți).  
Colorație hematoxilină-eozină.  
Obiectiv 10, ocular 7.



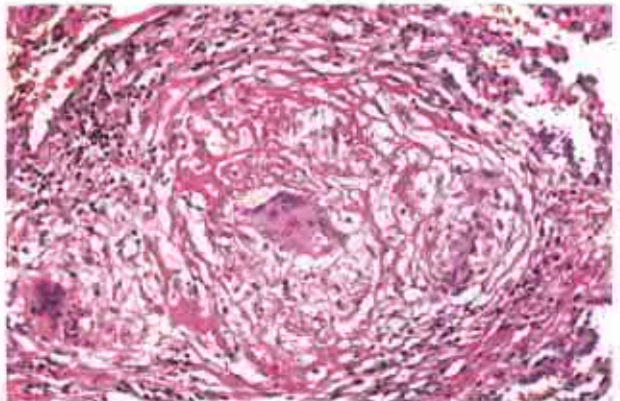
## Capitolul XXIII



*Fig. LVI*  
Eritem nodos în sarcoidoză.  
Nodulii de pe membrele inferioare frecvent sunt foarte dureroși.



A



B

*Fig. LVII*

Sarcoidoză pulmonară.

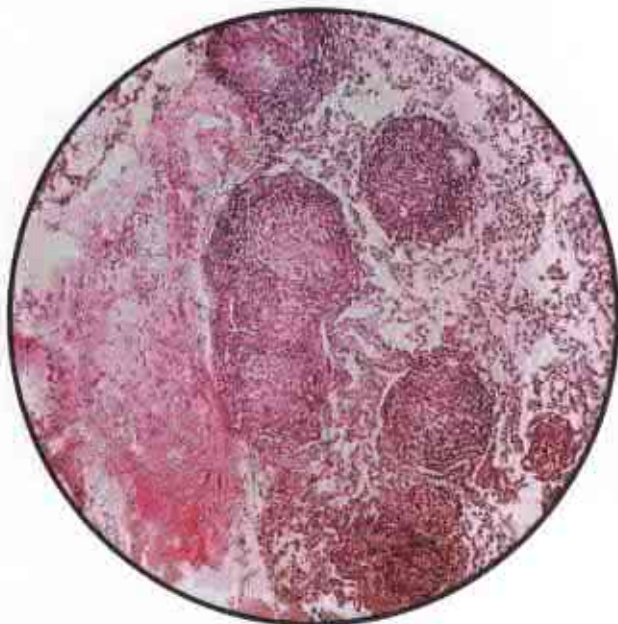
A - În peretele bronhiei se observă granuloame constituite din celule epitelioid și gigante polinucleate de tip Langhans; este caracteristică absența necrozei cazeoase; granuloamele comprimă și deformează lumenul bronhiei.

Colorație hematoxină-eozină. Ocular 8, obiectiv 10.

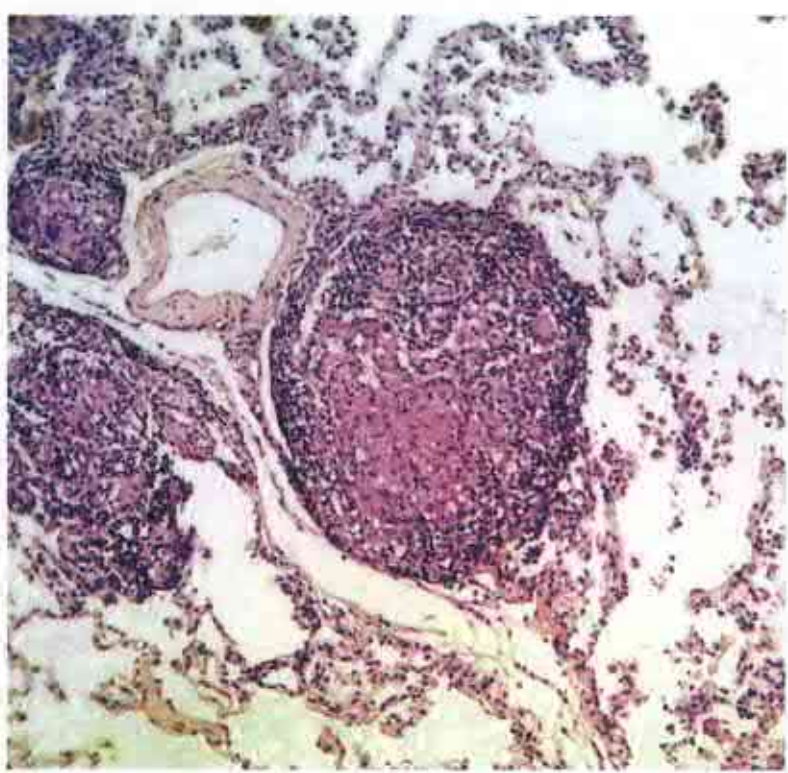
B - Granulom sarcoid epitelioidocelular cu celule gigante de tip Langhans.

Colorație hematoxină-eozină.

Ocular 8, obiectiv 20.



A



B

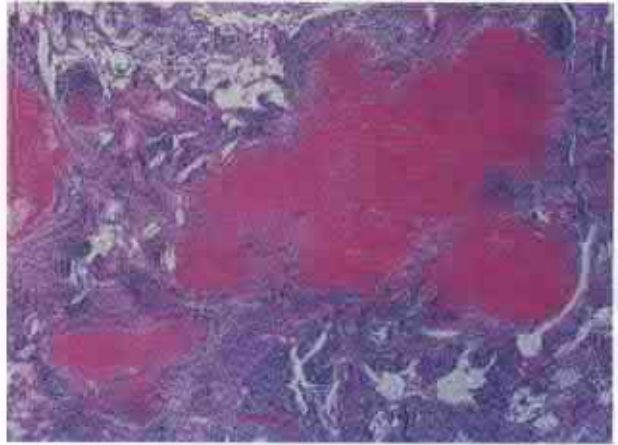*Fig. LVIII*  
Sarcoidoză pulmonară.  
Granuloame epitelioidocelulare fără necroză caseoasă.  
A - ocular 8, obiectiv 10.  
B - ocular 8, obiectiv 20.



## Capitolul XXIV

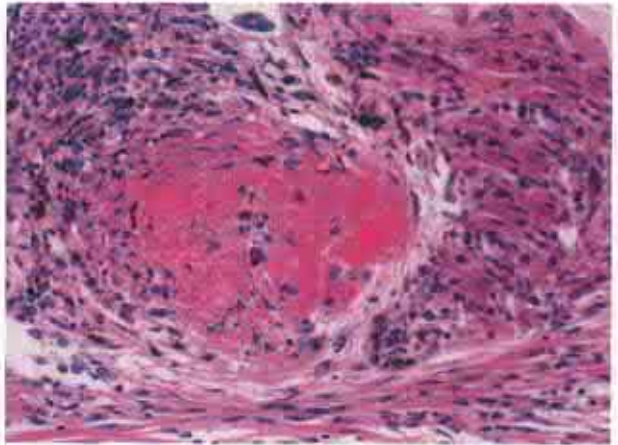
*Fig. LIX*

Noduli silicotici în stadiul de fibroză constituiți din țesut fibroconjunctiv cu hialinoză difuză, aranjat concentric, la periferie cordoane celulare limfohistiocitare; în țesutul pulmonar adiacent scleroza septurilor alveolare. Ocular 8, obiectiv 10.



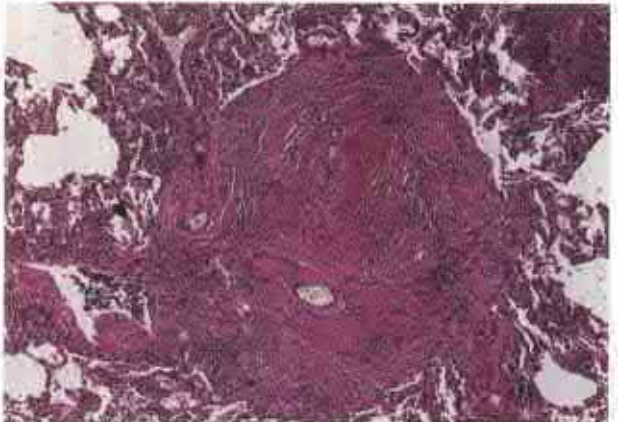
*Fig. LX*

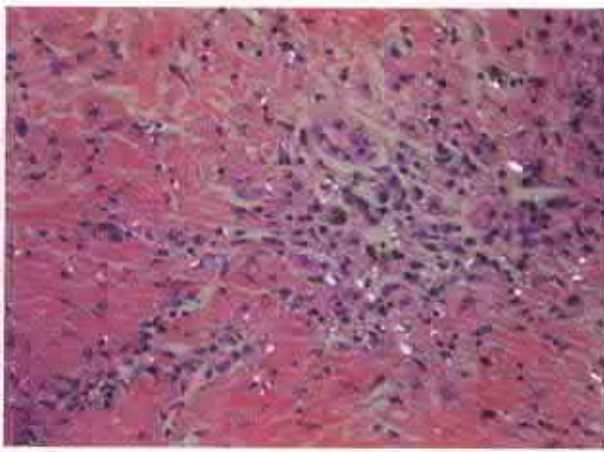
Nodul siliotic - în centru mase necrotice hialinizate, înconjurată de țesut de granulație cu numeroase macrofage cu granule de pulbere fagocitate. Ocular 8, obiectiv 20.



*Fig. LXI*

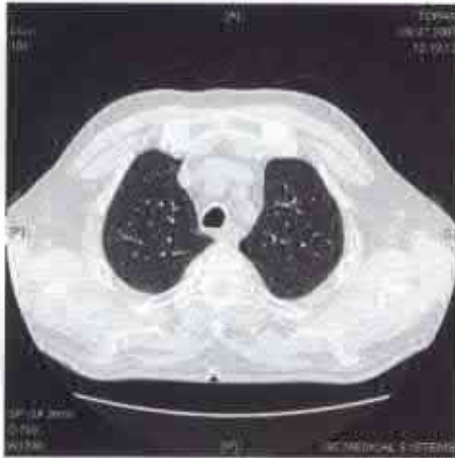
Nodul siliotic în stadiul de fibroză constituit din țesut conjunctivohialin aranjat concentric, la periferie infiltrat celular din macrofage, limfocite și fibroblaști. Ocular 8, obiectiv 20.



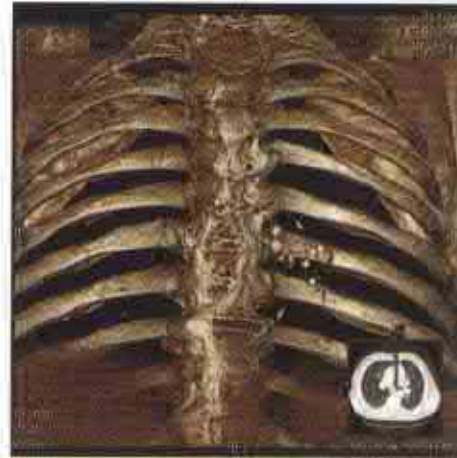

*Fig. LXII*  
Nodul silicotic în lumină polarizată - în citoplasma macrofagelor se observă cristale de siliciu.  
Ocular 8, obiectiv 40.

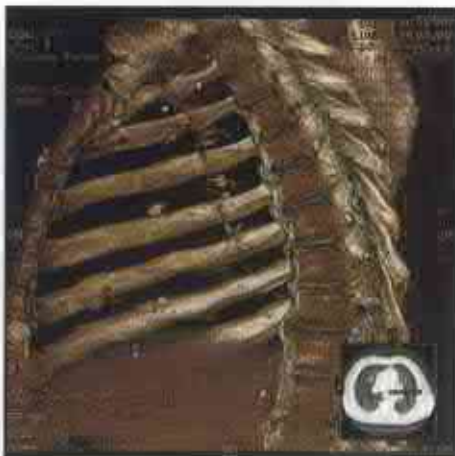## Capitolul XXVII



A

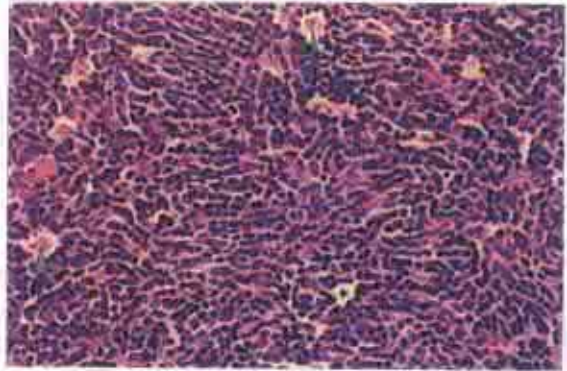


B



C

*Fig. LXIII*  
HRCT-pulmonar la un pacient cu spondiliită anchilozantă determină la nivelul regiunilor apicale bilateral leziuni fibrouloase; reconstrucțiile tridimensionale (B, C) evidențiază densificarea ligamentelor paravertebrale.



*Fig. LXIV*

Timom cu diferențiere celulară cortico-medulară (timom predominant limfoid).

Tumoarea este constituită dintr-un număr mare de limfocite, printre care se găsesc celule mai mari cu citoplasma clară asemănătoare cu epiteliocele (săgeți), dispuse solitar sau în cuiburi mici și macrofage; aceste celule redau secțiunii aspect de "cer stelat".

Colorație hematoxilină-ecozină. Ocular 8, obiectiv 20.

## Hipoxemia

Insuficiența respiratorie de tip I (insuficiența respiratorie fără hipercapnie, insuficiența respiratorie hipoxică) cel mai adesea se datorează necorespunderii dintre ventilația pulmonară și perfuzie în unitățile funcționale pulmonare (inegalitatea raportului V/Q, a se vedea *pagina 28*). Spre exemplu, în pneumonie plămânul indurat este perfuzat, dar nu este ventilat. Deși, reflector are loc o scădere a perfuziei teritoriului alveolar neventilat, aceasta este insuficientă pentru a preveni necorespunderea dintre V/Q cu șunt pulmonar - șunt "fiziologic". (Anomaliile structurale - de exemplu, malformațiile arteriovenoase pulmonare - prin care sângele nesaturat șuntează alveolele ventilate reprezintă șuntul anatomic).

Hipoxemia mai poate apărea prin perturbarea capacității de difuziune (spre exemplu în emfizemul avansat) ca și datorită ventilației inadecvate (în apnoe nocturn sau la supradozarea de sedative). Totuși, anume necorespunderea dintre ventilație și perfuzie (raportul V/Q inadecvat) reprezintă mecanismul principal al hipoxemiei la majoritatea pacienților cu afecțiuni respiratorii.

Hipoxemia stimulează ventilația, deși într-o măsură mai mică decât hipercapnia. Ventilația mai poate fi stimulată și prin mecanisme neurogene de către procesele inflamatorii din parenchimul pulmonar. De aceea, în cazurile cu capacitatea ventilatorie adecvată ca răspuns la hipoxie apare hipocapnia (din hiperventilație).

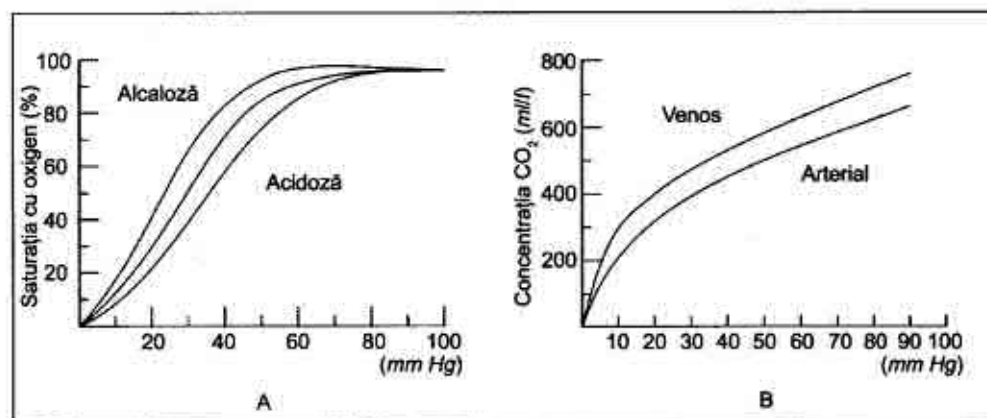


Fig. 15.1  
Curbele de disociere a oxigenului (A) și a bioxidului de carbon (B).



Totuși, capacitatea hiperventilației de a corecta hipoxemia arterială este foarte limitată. În acele arii pulmonare unde raportul V/Q este normal sau mărit sângele capilarelor este complet saturat; deși hiperventilația va crește presiunea alveolară a oxigenului (și va reduce presiunea bioxidului de carbon), creșterea  $PO_2$  local nu poate semnificativ modifica (majora) saturația cu oxigen datorită formei specifice a curbei de disociere a oxigenului (*figura 15.1*). Prin urmare, nu poate fi compensată micșorarea oxigenării în ariile pulmonare afectate (unde raportul V/Q este mic ca urmare a ventilației joase în alveolele bine perfuzate).

### Efectele hipoxemiei

Capacitatea de a tolera hipoxemia depinde de faptul dacă ea este instalată acut sau cronic: în cel de-al doilea caz mecanismele compensatorii reduc impactul.

În fiecare caz este foarte important a ne asigura că transportarea oxigenului spre țesuturi și utilizarea lui în țesuturi nu sunt perturbate (concentrația și funcția hemoglobinei, debitul cardiac și perfuzia tisulară, utilizarea periferică a oxigenului sunt la fel de importante ca și presiunea parțială a oxigenului și saturația).

Evident că necesitățile tisulare în oxigen sunt influențate de efortul fizic și de alți factori (temperatura corpului, funcția tiroidei etc).

### Hipoxemia acută

Hipoxemia nepronunțată are puține manifestări clinice. Desaturarea mai importantă crește *drive*-ul respirator, ceea ce contribuie la senzația de dispnee (deși la majoritatea pacienților cauza principală a dispneei este afecțiunea respiratorie de bază). Hipoxemia acută severă mai produce anxietate, excitație motorie, transpirații și, în cazurile mai grave, tulburări de conștiință.

Examenul fizic atestă cianoză centrală, semne de hipoperfuzie periferică (re-distribuirea circulației către organele vitale) și tahicardie. *Hipoxemia acută este rău tolerată dacă pacientul este anemic ori hipovolemic, sau are comorbidități cardiace sau vasculare importante.* Astfel că hipoxemia severă poate agrava angina pectorală la pacienții cu anemie, tulburările de conștiință la pacienții cu insuficiență cardiacă, poate produce ictus la pacienții cu afecțiuni cerebrovasculare.

Toate acestea vin să ilustreze faptul că impactul hipoxemiei este puternic influențat de mai mulți factori ce determină transportarea oxigenului către țesuturi.

### Hipoxemia cronică

La instalarea hipoxemiei pe parcursul unui timp mai îndelungat se includ mecanisme compensatorii.

Eritropoietina produsă de rinichi ca răspuns la hipoxie cauzează policitemie (poliglobulie) ceea ce sporește capacitatea sângelui de transportare a oxigenului, dar majorează vâscozitatea, predispunând la tromboze venoase și arteriale. Vâscozitatea crescută a sângelui perturbază perfuzia cerebrală și poate contribui la scăderea performanței intelectuale, la somnolență și tulburări de conștiință.

Hipoxemia acută provoacă hipertensiune pulmonară prin vasoconstricția arteriolelor pulmonare, care este reversibilă.

Hipoxemia cronică la fel produce hipertensiune pulmonară, care cu timpul devine permanentă în consecința modificărilor secundare din vasele pulmonare (hipertrofia tunicii musculare, îngroșarea intimei *etc.*).

Mai multe afecțiuni pulmonare nu doar provoacă hipoxemia, care cauzează hipertensiune pulmonară, dar mai distrug și patul vascular pulmonar, prin aceasta sporind rezistența vasculară pulmonară și contribuind la creșterea ulterioară a presiunii în arterele pulmonare. Acest dublu mecanism al hipertensiunii pulmonare este prezent și în *bronhopneumopatia cronică obstructivă*.

Hipertensiunea pulmonară poate atinge valori foarte mari (70-80 mm Hg tensiunea sistolică), provocând suprasolicitarea VD și ulterior decompensarea lui.

Insuficiența ventriculară dreaptă este principala, dar nu singura cauză a edemelor periferice la bolnavii cu afecțiuni pulmonare hipoxice: unii bolnavi cu edeme nu au insuficiență dreaptă vădită (probabil, la acești pacienți constricția hipoxică a vaselor renale reduce circulația renală și, implicit, provoacă retenție de sodiu).

La pacienții cu hipoxie cronică (chiar și la acei fără poliglobulie sau alți factori capabili să reducă oxigenarea țesuturilor) adesea suferă funcțiile intelectuale. Deseori se observă și o polineuropatie periferică (de obicei minoră).

### **Aprecierea clinică a oxigenării**

Aprecierea clinică a gradului de cianoză este deosebit de imprecisă (chiar și în cazurile când mai mulți clinicieni recunosc prezența cianozei, opiniile despre gradul de severitate al ei diferă mult).

Cianoza, uneori, se observă la o saturație cu oxigen de 90%, altelea ea poate fi neevidentă la o saturație cu oxigen de 80% ceea ce corespunde cu o  $\text{PaO}_2$  de doar 53 mm Hg. De aceea *cianoza este considerată un semn al hipoxemiei severe*.

La bolnavii cianotici aprecierea  $\text{PaO}_2$  este foarte importantă. Determinarea acestui parametru poate contribui la managementul multor altor pacienți cu insuficiență respiratorie, care nu au cianoză (de exemplu, pacienții la ventilație artificială în secțiile de ATI).

Determinarea periodică (la necesitate - permanentă) neinvazivă prin oximetrie a facilitat enorm aprecierea oxigenării la pacienții cu insuficiență respiratorie ocultă sau manifestă. Oximetria este foarte puțin utilă când  $\text{PaO}_2$  e aproape de normal, când variațiile de 5-10 mm Hg produc modificări minore în saturația cu oxigen.

În cazurile cu reducere mai importantă de  $\text{PaO}_2$ , măsurarea saturației cu oxigen furnizează informație exactă și utilă, reflectând variațiile minore ale  $\text{PaO}_2$  (figura 15.1A).

Oximetrele afișează și frecvența contracțiilor ventriculare, care este un indiciu important al schimbărilor saturației cu oxigen și contribuie substanțial la monitorizarea pacientului.

Cu toată importanța valorilor presiunii parțiale a oxigenului în sângele arterial și a indicelui de saturație, eficiența schimbului de  $\text{O}_2$  la nivel pulmonar se poate aprecia veridic doar dacă valoarea  $\text{PaO}_2$  este comparată cu presiunea parțială a oxigenului în aerul alveolar ( $\text{PAO}_2$ ), altfel zis, determinând gradientul alveolar-capilar -  $\text{P(A-a)O}_2$ .

Spre exemplu, o valoare normală a  $\text{PaO}_2$  de 90 mm Hg poate fi un prilej de îngrijorare dacă aceasta este atinsă doar la concentrații foarte mari ale oxigenului în aerul inspirat, în timp ce hipoxemia minoră la respirația cu aer atmosferic deseori se întâlnește la bolnavii cu afecțiuni respiratorii minore și nu are semnificație clinică.

Presiunea parțială a oxigenului în aerul alveolar se poate aprecia considerând ecuația:

$$\text{PAO}_2 = \text{PiO}_2 - \text{PACO}_2/\text{R} \quad (2)$$

unde  $\text{PAO}_2$  este presiunea parțială a oxigenului în aerul alveolar,  $\text{PACO}_2$  este presiunea parțială a bioxidului de carbon în aerul alveolar (care se presupune a fi egală cu  $\text{PaCO}_2$ ), R (de obicei considerat egal cu 0,8) este raportul schimbului respirator (raportul V/Q), iar  $\text{PiO}_2$  este presiunea oxigenului în aerul inspirat.

$\text{PiO}_2$  la rândul său se calculează după ecuația:

$$\text{PiO}_2 = \text{FiO}_2(\text{PB} - \text{PH}_2\text{O}) \quad (3)$$

unde  $\text{FiO}_2$  este fracția oxigenului (0,21 în aerul din cameră), PB este presiunea barometrică de 760 mm Hg la nivelul mării, iar  $\text{PH}_2\text{O}$  este presiunea vaporilor de apă (47 mm Hg).

După niște calcule simple  $[0,21(760 - 47)]$  se poate vedea că pentru aerul din cameră presiunea oxigenului ( $\text{PiO}_2$ ) este de 150 mm Hg. Astfel, presiunea parțială a oxigenului în aerul alveolar la normal va constitui:

$$\text{PAO}_2 = 150 - 40/0,8 = 100 \text{ mm Hg}$$

Presiunea parțială a oxigenului în sângele arterial ( $\text{PaO}_2$ ) este de aproximativ 90-95 mm Hg și, deci, diferența de presiune parțială a oxigenului alveolo-arterială este de aproximativ 5-10 mm Hg.

Dacă la un pacient cu pneumonie ventilat în serviciul ATI cu 50% oxigen  $PaO_2$  este de 95 mm Hg și  $PaCO_2$  de 40 mm Hg, atunci calculele respective:

$$PAO_2 = PiO_2 - PACO_2/0,8 = [0,50(760 - 47)] - 40/0,8 = 306 \text{ mm Hg} \quad (4)$$

$$P(A-a)O_2 = 306 - 95 = 211 \text{ mm Hg} \quad (5)$$

arată un gradient enorm al presiunii parțiale a oxigenului între alveole și arteriole.

Gradientul alveolo-arterial al oxigenului este o măsură importantă a oxigenării în plămâni și este deosebit de util în aprecierea evoluției stării bolnavului pe parcursul a zile și săptămâni. Pe această perioadă de timp  $PiO_2$ ,  $PaCO_2$  și  $PaO_2$  vor prezenta variații semnificative, însă determinarea consecutivă a  $P(A-a)O_2$  permite aprecierea corectă a tendinței evolutive.

După cum a fost demonstrat, gradientul alveolo-arterial al oxigenului este un indiciu important al oxigenării în plămâni, dar la fel de importantă este și aprecierea oxigenării la nivel tisular.

Dacă aportul de oxigen la țesuturi este adecvat, atunci și saturarea cu oxigen a sângelui venos care se întoarce spre inimă este normală. Dacă aportul de oxigen la țesuturi este inadecvat (spre exemplu din hipoxie, anemie sau debit cardiac redus), atunci și saturarea cu oxigen a sângelui venos reîntors spre inimă va fi redusă. Datele cele mai reprezentative se obțin din probele de sânge colectate în artera pulmonară - *oxigenarea în sângele venos amestecat*.

Saturarea sângelui venos se poate monitoriza permanent cu ajutorul cateterelor în artera pulmonară; valorile normale depășesc 75%. Pacienții cu hipoxie și cu saturarea în oxigen a sângelui venos redusă au un prognostic mai rezervat față de cei cu valori normale ale indicelui de saturare în oxigen a sângelui venos amestecat.

Tratamentul hipoxiei poate să nu amelioreze aportul de oxigen la țesuturi. Spre exemplu, aplicarea presiunii pozitive la sfârșitul expirului (PEEP) pentru a corecta hipoxemia poate ameliora  $PaO_2$ , dar, diminuând debitul cardiac, poate micșora aportul de  $O_2$  la țesuturi, astfel indicelui de saturare în oxigen a sângelui venos amestecat va fi micșorat.

## Hipercapnia

Curba de disociere a bioxidului de carbon are o formă deosebită față de curba disocierii oxigenului (*figura 15.1B*). În limitele relevante clinic relația dintre presiunea parțială a  $CO_2$  ( $PCO_2$ ) și concentrația bioxidului de carbon este aproape liniară, spre deosebire de forma sigmoidă a curbei de disociere a oxigenului.

Dacă tulburările locale ale raportului V/Q în unele arii pulmonare cauzează incapacitatea acestor sectoare de a elimina bioxidul de carbon, hipercapnia apărută va stimula ventilația și această ventilație sporită a unităților pulmonare normal perfuzate provoacă scăderea concentrației de CO<sub>2</sub> în alveole, în capilarele pulmonare și în sângele arterial. În acest mod eliminarea sporită a bioxidului de carbon prin unitățile bine ventilate poate compensa hipoventilația alveolelor din porțiunile afectate. Astfel că mulți bolnavi cu afecțiuni pulmonare, ce produc necorespunderea dintre ventilație și perfuzie (V/Q), de obicei, prezintă hipoxemie, dar au valori normale sau chiar reduse de PaCO<sub>2</sub>.

PaCO<sub>2</sub> generală este determinată de echilibrul dintre producția bioxidului de carbon și eliminarea lui alveolară în conformitate cu ecuația:

$$\text{PaCO}_2 = k \times \frac{\text{Producerea de CO}_2}{\text{Ventilația alveolară}} \quad (6)$$

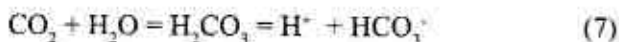
Rezultă, că în condițiile de producere constantă a bioxidului de carbon PaCO<sub>2</sub> este dependentă doar de ventilația alveolară.

### Efectele hipercapniei

*Hipercapnia acută* poate contribui la dispnee dar numai în condițiile când ventilația totală este mare în prezența unei hipoventilații alveolare. Ea, de asemenea, cauzează excitație motorie, tremor muscular și tulburări de conștiință; în plus mărește presiunea intracraniană (prin creșterea debitului cerebral), uneori cu dezvoltarea edemului cerebral. La periferie acidoza din CO<sub>2</sub> produce o vasodilatație profundă cu extremități calde și cu puls săltăreț.

*Hipercapnia cronică* cu evoluție treptată este mai bine tolerată. Deoarece hipoventilația este maximă nocturn, pacienții prezintă insomnie, fatigabilitate; se mai semnalează scăderea performanței intelectuale și chiar schimbări de personalitate. Desori este semnalată cefaleea matinală, care se ameliorează la ceva timp după trezire.

Hipercapnia provoacă acidoză respiratorie. Bioxidul de carbon este în echilibru cu acidul carbonic, și orice majorare a CO<sub>2</sub> crește concentrația acestui acid, care disociază în bicarbonat și ioni de hidrogen, prin aceasta reducând pH-ul:



Pentru a compensa acidoza rinichii rețin bicarbonatul și pH revine la normal.

Acidoza marcată (pH sub 7,20) din insuficiența ventilatorie acută comportă o mortalitate înaltă, dacă nu este prompt corectată. Iar insuficiența ventilatorie cronică bine compensată cu pH peste 7,30 poate persista de-a lungul lunilor și anilor, spre exemplu, la bolnavii cu BPCO. Alți pacienți pot face hipercapnie doar pe timp de noapte, spre exemplu, bolnavii cu cifoscolioză.



## Aprecierea hipercapniei

Semnele și simptomele hipercapniei sunt atât nespecifice, cât și nesensibile, deși cefaleea matinală, vasodilatarea periferică (inclusiv hiperemia conjunctivei) și edemele pot fi reperi importante în contextul clinic corespunzător.

Pentru a se convinge de prezența hipercapniei este necesară determinarea  $\text{PaCO}_2$ . O anumită contribuție la evaluarea cazului o aduc și capnografia (determinarea  $\text{CO}_2$  în aerul expirat) și determinarea  $\text{CO}_2$  transcutan. Capnografia poate să nu reflecte exact  $\text{PaCO}_2$  la bolnavii cu afecțiuni pulmonare severe, însă este importantă pentru observarea trendului. La fel ea este foarte utilă în evaluarea pacienților cu sindroame de hiperventilație. Valoarea  $\text{CO}_2$  transcutan este deosebit de importantă în evaluarea pacienților cu hipoventilație nocturnă.

## Cauzele insuficienței respiratorii

Cauzele insuficienței respiratorii sunt trecute în *tabelul 15.2*. Divizarea insuficienței respiratorii în tipul I și tipul II este în general utilă, dar se va ține cont de faptul că multe din afecțiunile, ce produc insuficiență respiratorie de tip I pot eventual progresa și cauza hipercapnie. În mod similar și unele cauze ale insuficienței respiratorii de tip II pot provoca hipoxemie fără hipercapnie la etapele inițiale.

Un exemplu elocvent de afecțiune, în care insuficiența respiratorie de tip I poate progresa în insuficiență de tip II, este astmul bronșic. În această afecțiune inflamatorie cu obstrucție a căilor aeriene prin bronhospasm și dopuri de mucus are loc o importantă necorespondere dintre V și Q cu deteriorarea schimbului gazos. De aceea, cu progresarea astmului hipoxemia este inevitabilă.

*Drive*-ul ventilator este înalt datorită inflamației căilor respiratorii și hipoxiei, de aceea, în afecțiunea moderată este tipică hipocapnia. Odată cu avansarea bolii, progresarea obstrucției bronșice deteriorează semnificativ capacitatea ventilatorie (atât prin creșterea rezistenței căilor aeriene la flux, cât și prin înrăutățirea funcției mușchilor respiratori secundar hiperinflației și scurtării fibrelor musculare). Eventual, în pofida *drive*-ului respirator înalt pompa respiratorie afectată devine incapabilă să susțină sarcina ventilatorie enormă necesară menținerii nivelului normal de  $\text{CO}_2$  și apare hipercapnia.

În bolile caracterizate prin fibroză interstițială *drive*-ul respirator rămâne excesiv până la sfârșit, de aceea hipercapnia nu este caracteristică pentru acești pacienți.

Totuși, de menționat, că în afecțiunile pulmonare difuze foarte severe (spre exemplu în SDRA) funcția de schimb gazos a plămânului este profund și difuz deteriorată, astfel că eliminarea bioxidului de carbon nu se poate face chiar și la nivele foarte înalte de ventilare atinse prin ventilație mecanică.



**CAUZELE INSUFICIENȚEI RESPIRATORII**

**Tipul I (insuficiență respiratorie fără hipercapnie)**

- Astmul acut sever
- Insuficiența inimii stîngi
- Sindromul de detresă respiratorie acută a adultului
- Pneumonii
- Fibroza pulmonară
- Emfizemul
- Bronșiectaziile
- Fibroza chistică
- Afecțiuni ale vaselor pulmonare
- Limfangita
- Pneumonite (de iradiere, etc.)

**Tipul II (insuficiență respiratorie cu hipercapnie)**

- Afecțiuni ale sistemului nervos central
  - Traumatisme
  - Tumori cerebrale
  - Hipertensiune intracraniană
  - Medicamente
- Afecțiuni neuromusculare
  - Leziuni medulare cervicale
  - Leziuni bilaterale ale nervului frenic
  - Sindromul Guillain-Barré
  - Bolile neuronului motor
  - Poliomielita
  - Scleroza în plăci
  - Distrofii musculare și miopatii
  - Botulismul
  - Miastenia gravis
  - Sindromul Lambert-Eaton
  - Miorelaxante
  - Intoxicații cu substanțe fosforoorganice
  - Status epilepticus
- Afecțiuni ale cutiei toracice și pleurei
  - Traumatisme toracice
  - Cifoscolioza
  - Intervenții chirurgicale (toracoplastie)
  - Spondilita anchilopoietică
  - Obezitatea severă
- Afecțiuni pulmonare și de căi respiratorii
  - Astmul acut sever
  - Pneumonii
  - Obstrucții de căi aeriene superioare (inclusiv sindromul de apnoe nocturn)
  - BPCO severă
  - Bronșiectaziile
  - Fibroza chistică

## Manifestări clinice

Manifestările clinice ale insuficienței respiratorii sunt puțin specifice și sunt determinate de hipoxemie, hipercapnie și de acidoza respiratorie.

Hipoxemia cronică produce tulburări neurologice, cardiovasculare și hematologice. Manifestările neurologice sunt oboseala psihică și fizică, cefaleea, somnolența, apatia, schimbările de personalitate. Bolnavii mai pot acuza vertij, tremor muscular, rezultate din hipertensiunea intracraniană cronică. La scăderea  $\text{PaO}_2$  sub 40-25 mm Hg se instalează coma cerebrală, iar sub 20 mm Hg survine moartea.

Stimularea hematopoiezei duce la creșterea hematocritului, a volemiei și a debitului sanguin pulmonar.

Tulburările digestive din hipoxemie și stază periferică din decompensarea VD se manifestă prin dureri abdominale, senzație de plenitudine, balonare.

Acidoza respiratorie produce dispnee cu creșterea efortului respirator, aritmii, hipertensiune pulmonară (vasoconstricție arterială pulmonară la pH acid), dereglări de conștiință.

Hipercapnia persistentă diminuează rolul  $\text{CO}_2$  de stimulent al centrului respirator. Acest fenomen este cauzat de tamponarea la nivel de sistem nervos central, sânge și alte țesuturi. Efectul este reversibil și, odată cu revenirea la valori normale ale  $\text{PaCO}_2$ , răspunsul ventilator la  $\text{CO}_2$  crește.

## Explorări de laborator

*Dozarea presiunilor parțiale ale gazelor sanguine și determinarea saturației hemoglobinei în  $\text{O}_2$*  se efectuează prin metode neinvazive și invazive.

Metodele neinvazive transcutanate includ oximetria pulsatilă și utilizarea electrozilor transcutani pentru determinarea  $\text{PaCO}_2$ .

Metodele invazive presupun cateterizare arterială și recoltarea probelor de sânge pentru măsurarea  $\text{PaO}_2$ ,  $\text{PaCO}_2$ , pH și a  $\text{SaO}_2$ .

Asocierea hipocapniei la hipoxemie evocă două posibilități diagnostice - pneumopatie acută infecțioasă și embolie pulmonară.

*Evaluarea tulburărilor acido-bazice și electrolitice* se face prin determinarea pH-ului sanguin, a electrolitilor și dozarea  $\text{HCO}_3^-$  prin metoda Astrup.

*Explorarea funcției pulmonare* este limitată la pacienții gravi. În dependență de natura și severitatea bolii și capacitatea pacientului de a coopera, pot fi măsurate: capacitatea vitală (CV), VEMS, debitul expirator de vârf (PEF) și presiunea inspiratorie maximă. Deși inutilă pentru identificarea anomaliilor specifice, CV este necesară pentru evaluarea necesității ventilației asistate. Valoarea minimă acceptată în majoritatea cazurilor este de 10-15 ml/kg corp, necesară a fi interpretată în contextul clinic.

VEMS folosește la aprecierea severității obstrucției (imposibil de efectuat la pacienții cu tahipnee marcată). Este cel mai bun indicator obiectiv al gradului de obstrucție și pentru măsurarea în serie a răspunsului la tratament. Valoarea absolută a CVF, mai joasă de 0,75 litri sau 25% față de cea estimată, de obicei, se asociază cu valori crescute de PaCO<sub>2</sub>.

PEF furnizează informații similare, avantajul fiind lipsa necesității unei inspirații maxime, urmate de o expirație maximă forțată. Valorile mai mici de 60 litri/minut indică obstrucția severă.

Echipele speciale permit realizarea și a altor măsurători (curbele de presiune-volum, rezistența căilor aeriene, presiunile inspiratorii și expiratorii maxime).

Se monitorizează frecvența respiratorie; expansiunea toracelui se apreciază prin pletismografie corporeală, magnetometrie, baloane esofagiene.

Se determină concentrația O<sub>2</sub> și CO<sub>2</sub> în aerul expirat prin senzori sau spectrometrie de masă. În baza acestor date se calculează consumul de O<sub>2</sub>, producția de CO<sub>2</sub>, raportul dintre spațiul mort și volumul curent.

Deși *examenul radiologic* al cutiei toracice nu relevă semne specifice insuficienței respiratorii, el este indicat în vederea diagnosticării unui șir de boli (BPCO, TEAP, congestie pulmonară, pneumonie, revărsat pleural, pneumotorax), urmării evoluției bolii pleuropulmonare (asociate cu insuficiență respiratorie), complicațiilor unor cateterisme.

Se va efectua evaluarea etiologică a infiltratelor pulmonare, a hemoptiziei; la necesitate, se va efectua *bronhoscopia*.

*Electrocardiografia* oferă informații indirecte. Aritmiile atriale sau ventriculare pot fi produse de hipoxemie, acidoză și alcaloză. Tahicardia instalată brusc este un semn de înrăutățire a oxigenării țesuturilor, iar bradicardia este un semn de prognostic prost la bolnavii cu hipoxemie severă. "Acutizarea" insuficienței respiratorii cronice se asociază cu semne ECG de cord pulmonar acut.

## Complicații

Complicații ale insuficienței respiratorii cronice sunt poliglobulia, denutriția (din malnutriție proteică și calorică), hipertensiunea pulmonară cronică, cordul pulmonar cronic, disfuncția și insuficiența contractilă a mușchilor respiratori.

## Tratament

Scopurile terapeutice sunt ameliorarea hipoxemiei și hipercapniei și menținerea unei oxigenări tisulare adecvate și a unui nivel normal de ioni de hidrogen.

Astfel, terapia este îndreptată spre a menține permeabilitatea căilor respiratorii și a oxigenării și ventilării corespunzătoare. În primul rând este necesar a evalua toți factorii, care în cazul concret au condus la insuficiența respiratorie.

Se vor folosi toate mijloacele pentru a reduce obstrucția căilor respiratorii:

- lumenul arborelui traheobronhial poate fi compromis de bronhospasm, edem și de retenția secretului;

- bronhospasmul și edemul pot fi înlăturate prin agenți *beta*-adrenomimetici sau xantine ori corticosteroizi. Astfel se obține o îmbunătățire a schimbului de gaze.

*Beta*-adrenomimeticele se pot administra inhalator, oral, subcutan sau intravenos.

Calea inhalatorie asigură cel mai favorabil raport beneficiu/efecte adverse. În caz de bronhospasm sever inhalatia unui  $\beta_2$ -adrenomimetic va fi continuă în prima oră, până la apariția semnelor de toxicitate (aritmii cardiace sau tremor). Ulterior - la fiecare oră, iar la ameliorarea stării pacientului - la 4-6 ore.

Teofilina intravenos poate fi și ea benefică, deși mai puțin decât  $\beta$ -agoniștii inhalatori. S-a dovedit, că teofilina sporește puterea de contracție a mușchilor respiratori, dar se pare că efectul este obținut doar la concentrații toxice. Pacienților, care nu răspund prompt la terapia bronhodilatatoare, li se va administra intravenos un corticosteroid. Doze mari de corticosteroizi se vor folosi la pacienții tratați cu aceste preparate anterior, la cei, ce primesc barbiturate, fenitoină, rifampicină - preparate, ce accelerează metabolismul corticosteroizilor.

Pentru controlul infecției se indică antibiotice.

Gazul alveolar la temperatura corpului este umezit 100%, de aceea, orice amestec de gaze furnizat pacientului tinde să usuce mucoasele, îngreunând eliminarea secretului traheobronșic. În consecință, gazele inspirate de pacient trebuie totalmente umidificate pentru a reduce vâscozitatea secretului, fapt care poate fi obținut prin nebulizare.

Dacă tusea este inefficientă, se va folosi aspirația pe o sondă orală sau nazală. În cazul când aspirația este necesară pentru un timp mai îndelungat, ar putea fi necesară o traheostomie. Pentru a menține secrețiile lichide se va folosi hidratarea parenterală, iar dacă secretul rămâne vâscos, pe fundal de hidratare și umidificare adecvată, se vor folosi mucolitice.

Oxygenoterapia este măsura cea mai importantă pentru menajarea eficientă a insuficienței respiratorii.

Principiul de bază este a administra concentrația minimă de oxigen, ce asigură un nivel acceptabil al  $\text{PaO}_2$ . Se vor evita concentrațiile  $> 60\%$ , care au efecte toxice marcate asupra parenchimului pulmonar și căilor respiratorii. Concentrațiile  $< 60\%$  sunt bine tolerate timp îndelungat fără manifestări toxice. Deși mulți pacienți tolerează o  $\text{PaO}_2 > 55 \text{ mm Hg}$ , pentru o asigurare adecvată a țesuturilor cu  $\text{O}_2$  și ameliorarea hipertensiunii pulmonare induse de hipoxemie e de dorit a se obține valori de  $60-80 \text{ mm Hg}$  (adică saturarea hemoglobinei  $> 90\%$ ). Considerând curba de disociere a hemoglobinei, creșterea de mai departe a  $\text{PaO}_2$  peste  $80 \text{ mm Hg}$  nu sporește semnificativ conținutul în  $\text{O}_2$  al sângelui ( $\text{SaO}_2$ ).

În insuficiența pulmonară, cauzată de dezechilibrul ventilație/perfuzie și dereglări de difuziune. de obicei, sunt suficiente concentrații de oxigen în aerul inspirat < 40%. Majoritatea acestor pacienți beneficiază de oxigenare adecvată la concentrația oxigenului de 25-35%. Asemenea concentrații pot fi obținute prin utilizarea măștilor cu eliberare de cantități prestabilite de O<sub>2</sub> sau sondelor nazale (1-3 l/min). La scurt timp după internare se va măsura PaO<sub>2</sub>, PaCO<sub>2</sub> și pH sanguin, vor fi urmărite starea de conștiință, TA și frecvența contracțiilor cardiace.

Atunci, când hipoxemia severă este cauzată de un grad înalt de șuntare, pentru a obține un nivel acceptabil de PaO<sub>2</sub> sunt necesare concentrații mari de oxigen.

În caz de creștere a PaCO<sub>2</sub> cu toată ameliorarea PaO<sub>2</sub>, se va considera reducerea stimulului respirator hipoxic, se va reduce debitul de O<sub>2</sub> administrat și se va evalua necesitatea ventilației mecanice.

Efecte negative ale administrării de O<sub>2</sub> în concentrații mari pe lângă toxicitatea pulmonară sunt suprimarea funcției macrofagelor alveolare și a *clearance*-ului mucociliar.

Pentru majoritatea pacienților suplimentarea cu oxigen este unica măsură terapeutică necesară. Unii, însă, necesită intubare endotraheală și ventilație mecanică. E greu a defini criteriile exacte pentru intubare și ventilație mecanică. Totuși, indicația majoră este acidoza respiratorie slab compensată. Deseori, drept indicație servește lipsa ameliorării stării pacientului sau chiar înrăutățirea acesteia după administrarea de O<sub>2</sub>. Prin asigurarea unor volume mai mari și a unei relații ventilație/perfuzie mai favorabile, ventilația mecanică asigură o oxigenare adecvată la concentrații mai mici de O<sub>2</sub>, minimalizând riscul toxicității.

Intubarea și ventilația mecanică se vor efectua în unități de terapie intensivă de către un personal bine instruit.

Oricare ar fi tehnicile folosite, confortul pacientului și *clearance*-ul bronșic impun ca gazul inspirat să fie umidificat.

Se pot folosi ventilația cu presiune pozitivă intermitentă sau continuă sau cu presiune teleexpiratorie pozitivă (PEEP), aceasta din urmă având o utilizare mai restrânsă (crește și mai mult capacitatea reziduală și distensiunea plămânilor).

Complicațiile ventilației mecanice: orice ventilator mecanic cu presiune pozitivă poate duce la scăderea afluxului venos către torace și scăderea TA sistemice. Situația este mai frecventă în caz de presiune inspiratorie mare, hipovolemie, control vasomotor neadecvat din utilizarea de medicamente, neuropatie periferică, slăbiciune a mușchilor respiratori. Presiunea teleexpiratorie pozitivă poate duce la pneumotorax sau pneumomediastin.

Bolnavii cu insuficiență respiratorie cronică din BPCO, fibroze interstițiale, cifoscolioze, boli neuromusculare cu afectarea toracelui sunt selectați pentru oxigenoterapie prelungită la domiciliu. Aceasta presupune administrarea de O<sub>2</sub> 1-5 l/min cel puțin 15-16 ore/zi, obiectivele terapiei realizându-se după minim câteva luni.

*Insuficiența cardiacă dreaptă* prin cord pulmonar se va trata cu diuretice în doze adaptate stării clinice. Administrarea de digitală este o problemă controversată, aceasta fiind necesară în cordul pulmonar cronic cu tahiaritmii supraventriculare.

# EDEMUL PULMONAR

Capitolul XVI

*Edemul pulmonar reprezintă acumularea anormal crescută de lichid în plămân.*

La sănătos lichidul extravascular pulmonar reflectă echilibrul dintre procesele de filtrare în capilarele pulmonare și procesele de drenare limfatică, prin care lichidul este întors în circulația venoasă.

Edemul pulmonar apare atunci, când filtrarea din vasele pulmonare depășește capacitatea proceselor de înlăturare a lichidului din plămân și capacitatea mecanismelor de protecție contra edemului pulmonar.

În edemul pulmonar lichidul inițial se acumulează în spațiul interstițial (*edem pulmonar interstițial*) fără a afecta semnificativ schimbul gazos. Ulterior lichidul poate inunda alveolele (*edem pulmonar alveolar*), producând tulburări serioase ale schimbului de gaze.



## Fiziopatologie

Mișcarea fluidelor (apa și micromoleculele) din capilarele pulmonare spre spațiul interstițial urmează legea Starling (legea schimburilor de lichide interstițio-capilare):

$$Q_f = K_f [(P_c - P_i) - \sigma(\pi_c - \pi_i)] - Q_{limf}$$

unde:

$Q_f$  = acumularea de lichide (fluxul lichidelor, filtrația netă)

$K_f$  = conductanța hidraulică (coeficient de filtrație), direct proporțională cu suprafața membranei și invers proporțională cu grosimea membranei

$P_c$  = presiunea intracapilară medie

$P_i$  = presiunea medie a lichidului interstițial

$\sigma$  = coeficientul de reflexie a macromoleculelor

$\pi_i$  = presiunea oncotică a lichidului interstițial

$\pi_c$  = presiunea oncotică intracapilară (presiunea oncotică a plasmei)

$Q_{limf}$  = fluxul limfatic

Presiunile ce tind să expulzeze lichidul în afara vaselor sunt  $P_c$  și  $\pi_i$ , care, în mod normal, sunt mai mari decât presiunile ce tind să aducă lichidele înapoi în vase, adică, suma algebrică dintre  $P_i$  și  $\pi_c$ .

Din ecuație este evident că fluxul limfatic ( $Q_{limf}$ ) poate crește în cazul dezechilibrului forțelor și nu determină o acumulare netă de lichid.

Majorările semnificative de  $P_c$  nu numai că cresc mișcarea spre exterior a lichidelor în fiecare regiune capilară, dar ocupând și mai mult din spațiul capilar, conduc la majorarea  $K_f$  (sporesc conductanța hidraulică). O creștere și mai mare a  $P_c$  determină inițial o deschidere a joncțiunilor intercelulare endoteliale libere, ceea ce permite trecerea macromoleculelor în interstițiu. Dacă presiunea ( $P_c$ ) continuă să crească, are loc ruperea joncțiunilor intercelulare endoteliale închise și apare edemul alveolar, cu scurgerea de lichid ce conține hematii și macromolecule.

Valoarea  $P_c$  este la mijlocul dintre presiunea în arterele și presiunea în venele pulmonare și, prin urmare, depinde de coraportul dintre ele. Presiunea în venele pulmonare se poate estima prin cateterismul arterei pulmonare cu cateter Swan-Ganz după valoarea presiunii de inclavare în artera pulmonară (presiunea capilară blocată).

$P_c$  mai este influențată și de repartizarea rezistențelor pe tractul vascular pulmonar. Spre exemplu, în condițiile unei leziuni pulmonare rezistența venoasă pulmonară poate reprezenta peste 50% din rezistența vasculară pulmonară totală și atunci  $P_c$  poate fi mai bine reprezentată de presiunea arterială pulmonară decât de presiunea de inclavare.

Majorarea suprafeței de filtrare pulmonară poate conduce la mărirea de câteva ori a filtrării lichidelor și proteinelor. Aceasta se observă la angajarea în circulație a noilor teritorii capilare datorită creșterii presiunii pulmonare venoase sau datorită majorării debitului cardiac. Există dovezi în favoarea faptului că rezultatul afecțiunii pulmonare depinde de capacitatea circulației pulmonare de a diminua aria de filtrare capilară prin închiderea microcirculației în zonele pulmonare lezate.

Numeroși factori *se opun formării edemului în spațiul interstițial*:

- chiar și un mic volum de lichid pătruns în spațiul interstițial conduce la o majorare importantă a presiunii hidrostatice în el ( $P_i$ ) datorită complianței mici a spațiului interstițial;

- pătrunderea lichidului în spațiul interstițial micșorează presiunea lui oncotică ( $\pi_i$ ) cu creșterea rezultantă a gradientului dintre presiunea oncotică în capilare și în interstițiu ( $\pi_c - \pi_i$ ), care se opune presiunii hidrostatice și limitează filtrația;

- epiteliul alveolar are o permeabilitate mai mică pentru lichid și proteine față de endoteliul vascular.

Printre factorii care înlătură edemul format din spațiul interstițial sunt:

- conductanța hidraulică a spațiului interstițial crește considerabil la hidratare, astfel ușurând drenarea filtratului spre limfatice;

- vasele limfatice pot să-și mărească volumul de câteva ori, astfel sporind cantitatea lichidului drenat;

- la o acumulare semnificativă a lichidului interstițial el se poate drena și prin spațiile peribronhovasculare, care se extind spre mediastin;

- reabsorbția lichidului interstițial se poate face și prin venele pulmonare și venele bronșice;

- limfaticele pleurei parietale, de asemenea, participă la drenarea edemului apărut prin creșterea presiunii hidrostatice sau prin creșterea permeabilității.

Înlăturarea lichidului pătruns *în alveole* are loc, în special, prin transportul activ al sodiului prin membrana alveocitelor, urmat de deplasarea pasivă a apei: în alveocitele de tip II au fost descrise proteine capabile să transporte apa (aquaporine), însă semnificația lor nu este definitiv stabilită.

Înlăturarea proteinelor pătrunse în spațiul alveolar se face mult mai lent (câteva zile), în special, pe două căi: în circulația pulmonară și în limfatice. Rolul fagocitozei macrofagelor în înlăturarea proteinelor alveolare devine important în prezența inflamației și în fazele tardive de rezolvare a edemului.

În baza ecuației lui Starling se pot deosebi două tipuri principale de edem pulmonar: *edemul pulmonar hidrostatic* (cardiogen) și edemul pulmonar legat de creșterea permeabilității (*edem pulmonar non-cardiogen*).

## EDEMUL PULMONAR CARDIAGEN

*Edemul pulmonar acut* reprezintă cea mai gravă formă de insuficiență cardiacă stângă.

Presiunea crescută în capilarul pulmonar (de obicei, peste 18 mm Hg estimată după presiunea de inclavare în artera pulmonară) începe să depășească presiunea oncotică și are loc transudarea plasmei în alveole.

De obicei, se instalează pe fundalul insuficienței ventriculare stângi cronice preexistent, dar poate fi și prima manifestare a insuficienței cardiace (infarct miocardic, puseu hipertensiv, în special din feocromocitom, paroxism de aritmie). De aceea, la colectarea anamnezicului se va insista asupra afecțiunilor cardiovasculare și asupra preexistenței dispneei de efort, a ortopneei sau a dispneei paroxistice nocturne.

La un cardiac cunoscut adeseori se pot semnală factori agravanți ai insuficienței cardiace ca:

- sistarea tratamentului diuretic, digitalic sau cu vasodilatatoare;
- aportul excesiv de apă și sare (perfuzii, nerespectarea recomandărilor dietetice);
- infecții (mai des bronhopulmonare);
- hipertensiunea arterială necontrolată.

Clinic edemul pulmonar se manifestă prin senzația de sufocare extremă, anxietate (senzație de moarte iminentă), agitație.

Se observă polipneea, ortopneea, angajarea aripilor nazale și a musculaturii respiratorii auxiliare, acrocianoza, tegumentele reci, transpirația profuză (hiperactivitate simpatică). Retracția inspiratorie a foselor supraclaviculare și a spațiilor intercostale denotă negativitatea marcată a presiunii intrapleurale.

Tusea inițial iritativă rapid devine productivă cu expectorație abundentă, seroasă, spumoasă, aerată, eventual, rozată.

La auscultația pulmonară se găsesc raluri umede și crepitante, interesând la început bazele, progresiv limita superioară a acestora urcând spre vârfuri, paralel cu agravarea dispneei, tusei și expectorației. Dacă tulburările regresează (terapeutic sau spontan), ralurile coboară, apoi dispar - "raluri în maree".

Auscultația cordului este dificilă din cauza abundenței și intensității fenomenelor acustice pulmonare. Tahicardia este, de regulă, foarte marcată. Dacă auscultația cordului este posibilă, se poate decela galop ventricular și semne auscultative ale leziunii de bază.

Valorile TA sunt, de regulă, crescute (vasoconstricție din hipersimpaticotonie). În cazurile extrem de grave poate să apară hipotensiunea arterială și șocul cardiogen.

Se pot asocia semnele insuficienței ventriculare drepte: turgescența jugularelor, edeme periferice, hepatomegalie, ascită, hidrotorace.

ECG poate detecta aritmia sau semnele de ischemie miocardică.

Ecocardiografia permite evaluarea funcției ventriculului stâng, detectarea dischineziei miocardice și a afecțiunilor valvulare.

Examenul radiologic demonstrează cardiomegalie, hipertensiune pulmonară de tip venos cu semnele radiologice ale edemului pulmonar interstițial sau ale edemului pulmonar alveolar (figura 16.1).

### *Tratamentul edemului pulmonar cardiogen*

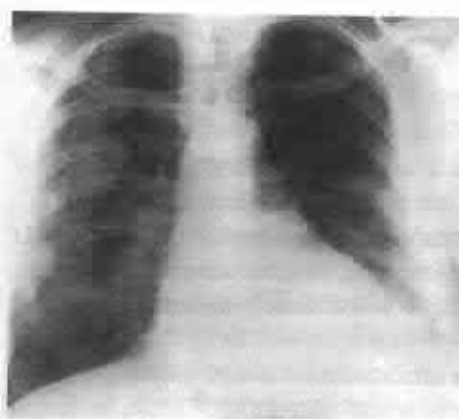
Administrarea de oxigen în concentrații mari (de obicei, se începe cu  $\text{FiO}_2$  100%) deoarece fluidul alveolar împiedică difuzia oxigenului, provocând hipoxemie arterială. Se recomandă administrarea pe mască cu presiune pozitivă - presiunea intraalveolară crescută reduce transsudarea lichidului și scade întoarcerea venoasă spre inimă, reducând astfel presiunea în capilarul pulmonar.

Poziția șezând, cu picioarele atârând la marginea patului, scade întoarcerea venoasă.

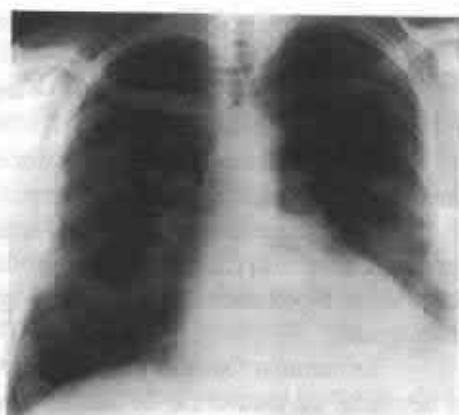
Administrarea intravenoasă repetată de morfină în doze de 2 până la 5 mg. Acest medicament reduce anxietatea, scade vasoconstricția adrenergică a patului vascular arteriolar și venos. În caz de depresie respiratorie se administrează naloxon.

Furosemidul (0,5-1 mg/kg, adică 40-60 mg) administrat i.v. realizează un efect vasodilatator marcat imediat după administrare, până la apariția efectului diuretic. Administrarea furosemidului s-a dovedit a fi eficientă și în lipsa semnelor de retenție lichidiană. La necesitate doza se poate majora până la 200 mg.

Micșorarea presarcinii VS poate fi obținută și prin administrarea nitroglicerinei (sublingval 0,5 mg la fiecare 5-7 minute ori perfuzie intravenoasă) sau a infuziei nitroprusiatului de natriu (0,1-5 mcg/kg/min).



A



B

*Fig. 16.1*

Edem pulmonar cardiogen.

A - bilateral semne de stază pulmonară marcată. Cardiomegalie. Radiograma repetată la câteva zile (B) arată reducerea stazei pulmonare.

În caz de șoc cardiogen concomitent (TA joasă, semne de hipoperfuzie a organelor) se administrează dopamina (infuzie în doză de 2-5 mcg/kg/min) sau dobutamina, ori se instalează contrapulsarea intraaortică cu balon.

Metodele mecanice de micșorare a stazei pulmonare uneori au un efect temporar în edemul pulmonar. Aplicarea garourilor venoase (sau a manșetei sfigmomanometrului cu presiunea peste TA diastolică, dar sub cea sistolică - limitează întoarcerea venoasă, dar nu dereglează circulația arterială) pe trei extremități (la fiecare 20 minute unul dintre garouri este schimbat pe extremitatea liberă) micșorează presarcina.

Cazurile cu volemie stabilă sau sporită (spre exemplu, în insuficiența renală) pot beneficia de venesechii cu un volum de 250-500 ml.

Dacă la această etapă nu putem obține un efect rapid, se recomandă cateterizarea inimii drepte cu instalarea cateterului Swan-Gantz și măsurarea presiunii de inclavare în artera pulmonară pentru diferențierea edemului pulmonar cardiogen de cel necardiogen.

Edemul pulmonar poate provoca bronhospasm, care la rândul său agravează hipoxemia și dispneea. În acest caz se indică un *beta*-adrenomimetic inhalator sau eufilină intravenos (240 mg lent în decurs de 10 minute), cu tot riscul apariției aritmiilor supraventriculare sau ventriculare.

La toți pacienții cu edem pulmonar se monitorizează ritmul cardiac, tensiunea arterială, frecvența respirației și saturația hemoglobinei (oximetric).

După stabilizarea condiției se va elabora o strategie terapeutică pe termen lung de prevenire a episoadelor de edem pulmonar (eventual, tratament chirurgical).

## SINDROMUL DE DETRESĂ RESPIRATORIE ACUTĂ A ADULTULUI

### Definiție

Sindromul de detresă respiratorie acută a adultului (SDRA) este o formă de insuficiență respiratorie acută provenită din *edem pulmonar necardiogen*.

Se caracterizează prin creșterea permeabilității capilarelor pulmonare (la presiune normală) cu pierderea complianței pulmonare, dispnee severă cu tahipnee, cianoză și hipoxemie refractară la oxigenoterapie și infiltrate pulmonare difuze pe radiogramă.

Termenul a fost ales (în 1967) din cauza similitudinilor acestei patologii acute a adultului cu sindromul de detresă respiratorie a nou-născutului. Totuși, în forma neonatală elementul fiziopatologic principal constă în producția de surfactant alveolar imatur (în asociere cu complianța crescută a peretelui toracic la prematuri), în timp ce în forma adultă modificările surfactantului sunt secundare procesului primar, iar complianța peretelui toracic nu este afectată.

În SDRA esențială este creșterea permeabilității capilarelor pulmonare (traversarea membranei alveolare de către fluide și proteine la o presiune normală), probabil, în urma unei suferințe endoteliale generalizate (coexistența insuficienței multiple de organe).

*Sinonime:* insuficiență pulmonară posttraumatică, plămânul de șoc, boala cu membrane hialine a adultului, *capillary leak syndrome*, atelectazie hemoragică, atelectazie benignă, atelectazie congestivă.

### Epidemiologie

În Statele Unite anual se înregistrează aproximativ 150 000 cazuri SDRA, ce constituie 0,6 la 1 000 populație.

### Etiologie

Se întâlnește în mai multe afecțiuni acute (*tabelul 16.1*), în care are loc lezarea directă sau mediată a plămânilor. Insuficiența primară a ventriculului stâng și bolile pulmonare în antecedente, de regulă, lipsesc.

În "sindromul septic", care se caracterizează prin leucocitoză sau leucopenie, febră, hipotensiune arterială și prezența sursei potențiale de infecție generalizată (chiar dacă în hemocultură nu se detectează germeni patogeni) incidența SDRA depășește 30%. (De remarcat că în bacteriemia izolată incidența SDRA este doar 4%).

În traumatismele multiple grave incidența SDRA depășește 25%, iar în aspirația de conținut gastric ea variază de la 20% la 30% cazuri. Hemotransfuziile masive se complică cu SDRA în 5-35% cazuri în diferite statistici, pentru celelalte afecțiuni din *tabelul 16.1* incidența detresei fiind mult mai mică (3-8% pentru supradozajul de narcotice, sub 4% pentru pancreatita acută *etc.*). Factor predispozant pentru SDRA este și etilismul: printre etilicii cronici probabilitatea dezvoltării SDRA este de 2 ori mai mare. Diabetul zaharat, la rândul său, este un factor "protector" - diabeticii fac SDRA mai rar.

Deși în denumire figurează cuvântul "a adultului", detresa respiratorie acută se dezvoltă și la copii.

### Patogenie

La baza SDRA se află un proces inflamator, care se deosebește cert de edemul cardiogen (hidrostatic). La răspunsul inflamator participă mecanisme humorale și mecanisme celulare.

Indiferent de procesul inițial, SDRA asociază o creștere a cantității de lichid din plămâni. Presiunea hidrostatică în capilarele pulmonare fiind normală, există o permeabilitate crescută a membranelor alveolocapilare prin leziune chimică directă, în cazul inhalării gazelor toxice sau aspirării de acid, sau indirectă, prin activarea și agregarea elementelor figurate ale sângelui.



În asocierea cu infecție, endotoxinele (bacteriilor Gram negative) sau exotoxinele (bacteriilor Gram pozitive) activează sistemul complementului cu eliberarea citokinelor de către macrofagele alveolare. Citokinele la rândul său atrag și sechestrează neutrofilele polimorfonucleare în capilarele interstițiale. Acestea sunt principalii factori care declanșează agresiunea violentă a celulelor endoteliale și alveolare, prin eliberare de radicali superoxizi, mediatori ai inflamației (leucotriene, tromboxani, prostaglandine) și alte substanțe cu acțiune citolitică.

Substratul morfologic al SDRA este *leziunea alveolară difuză* (DAD - *diffuse alveolar damage*).

Inițial, leziunea endoteliului capilarelor pulmonare și a epiteliului alveolar conduce la transsudarea plasmei și a elementelor sanguine în spațiul interstițial și, în stadiul mai avansat, în spațiul alveolar. Alveolele se umplu cu lichid bogat în proteine (în special fibrinogen), care se revarsă în spațiile aeriene, luând aspect de membrană hialină. Colabarea alveolelor are loc și în urma scăderii activității surfactantului, și diminuării producției lui în pneumocitele de tip II. Aceste schimbări survin în faza I - *faza exsudativă, acută* (24-96 ore).

Timp de 2-3 zile leziunea pulmonară trece în cea de a II-a fază - *proliferativă precoce, subacută* (4-10 zile), caracterizată prin inflamația interstițială și bronhoalveolară, proliferarea celulelor alveolare și interstițiale. Membrana hialină (constă din pneumocite de tip I necrotizate și proteine intraalveolare coagulate) va juca rolul unei matrice pentru fibrogenază. Pe suprafața membranei bazale "dezgolite" are loc proliferarea pneumocitelor tip II.

În faza a III-a - *proliferativă tardivă, cronică* (7-10 zile), are loc formarea rapidă de colagen, care timp de 2-3 săptămâni produce fibroză interstițială gravă. Membranele hialine practic nu se mai întâlnesc. Remodelarea parenchimului pulmonar cu fibroză marcată se soldează cu obliterarea spațiilor alveolare, modificări microchistice ("microfagure").

Aceasta conduce la alterarea echilibrului ventilație-perfuzie și la apariția șuntului fiziologic în regiunile, în care alveolele sunt colabate sau pline cu lichid și fibrină. Aceste procese patologice cauzează scăderea complianței pulmonare, hipertensiune pulmonară, micșorarea capacității reziduale funcționale, schimbarea raportului dintre ventilație și perfuzie (V/Q) și hipoxemie.

Prin urmare, SDRA se caracterizează printr-un sindrom restrictiv cu reducerea complianței plămânului. Complianța redusă produce scăderea capacității totale pulmonare (CPT) și a capacității reziduale funcționale (CRF), care sunt volumele de repaus ale plămânilor. Deci, alveolele și căile aeriene sunt anormal de mici la sfârșitul expirului. (La persoanele sănătoase CRF rămâne mai mare decât volumul, la care ar fi posibilă închiderea alveolelor și a căilor aeriene în expir).

În fazele tardive ale SDRA se constituie, de obicei, o hipertensiune pulmonară fixă și, eventual, apar semnele de insuficiență cardiacă dreaptă.

*Tabelul 16.1*

**FACTORI ETIOLOGICI PENTRU  
SINDROMUL DE DETRESĂ RESPIRATORIE ACUTĂ A ADULTULUI**

<b>Șoc</b>	Septic Hemoragic Hipovolemic
<b>Infecții</b>	Sindromul septic Pneumonie (virală, bacteriană, în special, pneumoniile cu Gram negativi, legioneloza etc.)
<b>Traumatisme</b>	Embolie pulmonară grăsoasă Arsuri întinse Contuzie pulmonară Traumatisme cerebrale
<b>Aspirație de lichide</b>	Conținut gastric (sindrom Mendelson) Apă (inec) Hidrocarburi
<b>Inhalarea de gaze toxice și iritante</b>	Oxigen (concentrații toxice) Amoniac
<b>Supradozaj de narcotice</b>	Heroină
<b>Efectul unor medicamente</b>	Barbiturice Tiazide
<b>Tulburări hematologice</b>	Coagulare intravasculară diseminată Hemotransfuzii masive
<b>Condiții metabolice</b>	Acidocetoză diabetică Uremie
<b>Pancreatită acută</b>	
<b>Boli autoimune</b>	Sindromul Goodpasture Lupus eritematos sistemic
<b>Cauze diverse</b>	Hipertensiune intracraniană Eclampsie Postcardioversie Embolia cu lichid amniotic Altitudini înalte Bypass cardiopulmonar (plămân de postperfuzie)

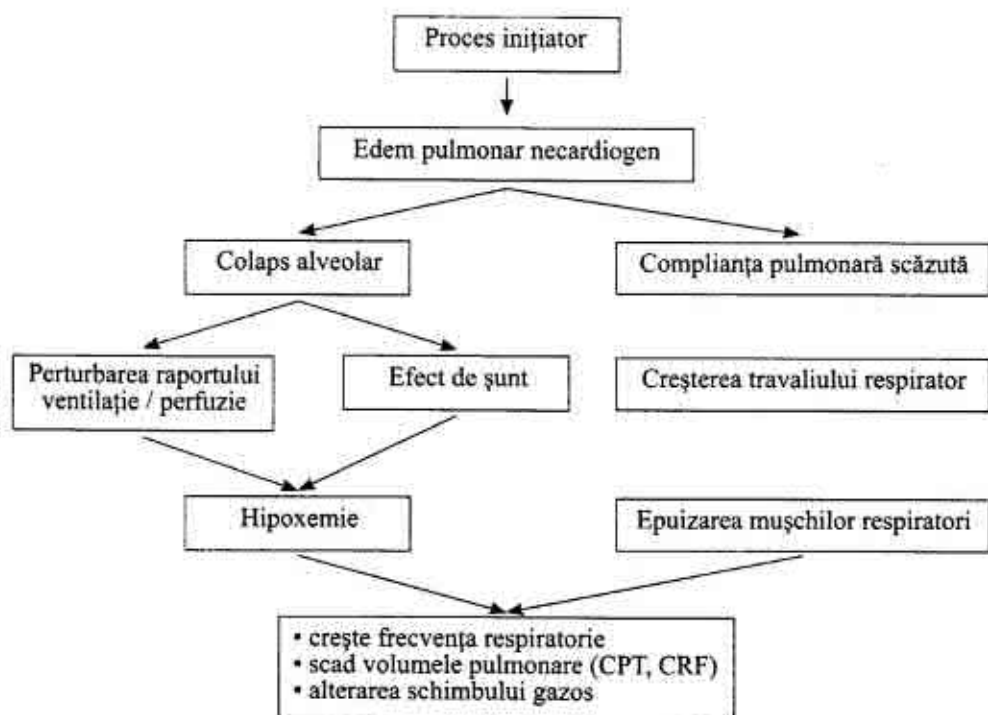


Fig. 16.2  
Patogenia sindromului de detresă respiratorie acută a adultului.

### Manifestări clinice

Detresa respiratorie acută a adultului se dezvoltă, de obicei, în 24-48 ore de la leziunea inițială. SDRA evoluează în patru faze.

*Faza a I-a* se caracterizează prin prezența simptomatologiei cauzei acute a sindromului.

Semnul cel mai timpuriu este, de obicei, creșterea frecvenței respiratorii, urmată la scurt timp de dispnee. Gazimetria atestă inițial alcaloză respiratorie acută: valori foarte joase ale  $\text{PaO}_2$ ,  $\text{PaCO}_2$  normală sau micșorată și pH crescut.

Semnele fizice și modificările radiologice lipsesc. În acest stadiu timpuriu administrarea de oxigen conduce la o creștere semnificativă a  $\text{PaO}_2$ .

*Faza a II-a* este o perioadă de latență și durează 6-48 ore. Bolnavul este clinic stabil. Apare dispneea, de obicei, cu polipnee și respirație superficială. Examenul fizic poate fi normal. În inspir uneori se observă tirajul. Poate apărea cianoza. Se pot detecta raluri buloase sau uscate, însă de multe ori tabloul stetoacustic rămâne normal.

$\text{PaO}_2$  scade,  $\text{PaCO}_2$  scade, diferența alveolo-arterială în oxigen crește. Radiologic fără schimbări, uneori se decelează câteva infiltrate interstițiale minime diseminate.

În faza a III-a sindromul de insuficiență respiratorie acută este manifest. Pacientul devine cianotic și din ce în ce mai dispneic și tahipneic. Ralurile devin mai frecvente, diseminate bilateral cu prezența suflului tubar în unele sectoare.

Radiologic apar infiltrate alveolare și interstițiale difuze extinse bilateral. În această fază este necesară asistarea mecanică a ventilației.

Faza a IV-a se instalează la progresarea bolii, când ventilația asistată (cu PEEP - presiune pozitivă la finele expirului) a fost întârziată.

Dispneea devine severă, se accentuează tahipneea, se agravează hipoventilația alveolară cu creșterea  $\text{PaCO}_2$ . Hipoxemia severă este refractară la tratament. Se instalează acidoza respiratorie și metabolică.

### Diagnostic pozitiv

Presupunerea diagnosticului de SDRA se face în baza datelor clinice deoarece nu există markeri pentru aceste stări. Supoziția diagnostică este întărită prin documentarea prezenței condițiilor asociate (menționate în tabelul 16.1).

Cateterizarea arterei pulmonare, care poate contribui substanțial la management, poate, de asemenea, sugera diagnosticul de SDRA în caz dacă se observă valori normale ale presiunii pulmonare blocate și o extracție inadecvată de oxigen.

Debutul cu tahipnee progresivă inexplicabilă, rapid progresivă, cu cianoză refractară la oxigenoterapie și schimbările radiologice cu opacități difuze bilateral (inițial cu aspect interstițial, apoi alveolar);  $\text{PaO}_2$  scăzută semnificativ (sub 50 mm Hg) refractară la oxigenoterapie și presiunea de umplere a atrului stâng normală (măsurată indirect la cateterizarea arterei pulmonare) permit confirmarea diagnosticului de SDRA.

### Diagnostic diferențial

Tabloul radiologic cu infiltrări alveolare difuze bilaterale este similar cu cel din edemul pulmonar cardiogen, însă silueta cardiacă este de dimensiuni normale (nedilatată). Dacă există suspecția la insuficiență cardiacă, se va amplasa cateterul Swan-Ganz pentru măsurarea presiunii de inclavare în artera pulmonară: valorile mici ale ei (sub 15 mm Hg) sunt caracteristice pentru SDRA, iar valorile sporite (peste 20 mm Hg) mărturisesc insuficiența cardiacă.

Manifestările clinice uneori amintesc tabloul clinic al tromboembolismului pulmonar, însă în această afecțiune edemul pulmonar întins, de obicei, nu se dezvoltă. În caz dacă embolismul de arteră pulmonară nu se poate exclude completamente, procedurile diagnostice de rigoare (angiopulmonografia) se efectuează după stabilizarea stării pacientului.

## Complicații și prognostic

Supraviețuirea în SDRA gravă constituie 50%; dacă hipoxemia gravă din detresa respiratorie rămâne nedepistată și netratată, în 90% cazuri are loc stopul respirator și cardiac.

În cazurile cu efect pozitiv al tratamentului apărut rapid, tulburările reziduale de funcție pulmonară și capacitate de muncă pot fi neimportante sau chiar lipsă.

Ventilația artificială cu  $FiO_2 > 50\%$  sporește riscul de fibroză pulmonară. La majoritatea supraviețuitorilor semnele funcționale de fibroză pulmonară dispar timp de câteva luni, însă mecanismul acestui fenomen rămâne neelucidat.

Complicații ale SDRA sunt:

- apariția insuficienței ventriculare stângi;
- sindromul de coagulare intravasculară diseminată;
- obstrucție bronșică;
- pneumomediastin, pneumotorace (complicații ale ventilației asistate, ale cateterizării venoase centrale);
- tromboembolism pulmonar;
- suprainfecția bacteriană pulmonară. Mai des se asociază germenii Gram negativi, în special, *Klebsiella*, *Pseudomonas*, *Proteus*;
- insuficiența organică multiplă (în special, insuficiența renală).

## Tratament

Orice suspiciune de SDRA impune internarea pacientului într-un serviciu de terapie intensivă pentru evaluare, monitorizare (cardiorespiratorie și hemodinamică) și tratament adecvat.

Tratamentul etiologic, aplicat în situațiile când este posibil, are eficacitate limitată după instalarea SDRA.

Tratamentul patogenetic prevede blocarea mecanismelor care produc leziunea alveolocapilară. La acest capitol se referă aplicarea corticosteroizilor, heparinoterapia, administrarea inhibitorilor de ciclooxigenază, surfactant, antioxidanți, suportul hemodinamic, inhalajii de NO.

Tratamentul de susținere a ventilației se realizează prin administrarea de oxigen, ventilație mecanică și PEEP. Scopul constă în a ameliora hipoxemia arterială și hipoxia tisulară în condițiile unei stabilități hemodinamice.

- În faza I se administrează oxigen pe sonda nazală pentru a ridica  $PaO_2$  peste 60 mm Hg.

- Intubarea endotraheală și ventilația mecanică asistată (protectivă, cu volume mici) se utilizează când nu se menține oxigenarea eficientă prin metoda precedentă. Scopul este de a crește volumul pulmonar mediu pentru deschiderea căilor aeriene, reducerea travaliului respirator excesiv.

- Ventilația asistată cu PEEP este indicată când fracția de oxigen inspirat nu poate fi scăzută sub concentrația toxică și dacă  $\text{PaO}_2$  nu poate fi crescută peste 60 mm Hg. Ameliorează oxigenarea arterială prin reexpansionarea alveolelor colabate.

Efectele ventilației mecanice și ale oxigenoterapiei trebuie urmărite prin monitorizare hemodinamică (cateterul flotant Swan-Ganz).

Tratamentul tulburărilor fiziopatologice prevede:

- administrarea de lichide (în cazurile cu hipovolemie, care sunt cele mai frecvente);

- reducerea edemului pulmonar prin administrarea de diuretice se face numai în cazurile rare, când există o hipervolemie intravasculară relativă;

- terapie de susținere cardiocirculatorie.

O nouă direcție în suportul ventilator este ventilația pulmonară neinvazivă (adică fără utilizarea de căi respiratorii artificiale - tub de intubație sau de traheostomie), care permite evitarea complicațiilor infecțioase și mecanice, asigură un schimb gazos eficient și o reducere a efortului musculaturii respiratorii. Pentru asigurarea ventilației neinvazive sunt utilizate măști speciale (nazale sau faciale) și nu sunt necesare preparatele sedative și miorelaxante.



# TROMBOEMBOLISMUL

Capitolul XVII

## PULMONAR

Tromboembolismul pulmonar poate fi atât o cauză a afecțiunilor cardiace (sau agravării evoluției lor), cât și poate apărea ca o complicație serioasă și frecventă a bolilor cardiace.

*Tromboembolismul pulmonar* definește impactarea în arterele pulmonare a trombușilor formați în sistemul venos sau în cordul drept.

*Embolismul pulmonar* definește obstruarea vaselor pulmonare arteriale nu numai cu chiaguri de sânge, ci și prin material netrombotic (lichid amniotic, grăsimi, aer, fragmente tumorale, material septic etc.) și este un termen mai general.

Necroza, care poate să apară în zona perfuzată de artera embolizată conduce la apariția *infarctului pulmonar*.

Formarea trombilor *in situ* (*tromboza pulmonară*) aproape că nu se întâlnește în lipsa afecțiunilor preexistente de artere pulmonare.

## INCIDENȚĂ

Afecțiunea este subdiagnosticată, incidența fiind extrem de greu de apreciat. Rata mortalității este mai ridicată la bărbați și în ascensiune cu vârsta. Fatale sunt aproximativ 10% din tromboemboliile diagnosticate clinic. Aproximativ 1/3 din cazurile de tromboembolism pulmonar reprezintă recurențe.

### FACTORII CARE PREDISUN LA EMBOLISMUL PULMONAR

Tromboembolismul pulmonar cel mai adesea este o consecință a *tromboflebitei* (sau a flebotrombozei) *venelor profunde ale membrelor inferioare* (mult mai frecvent în segmentul iliofemural față de venele gambei) sau a *venelor pelviene* (din afecțiuni ginecologice sau intervenții chirurgicale).

Stări, care contribuie la stază venoasă și predispun la formarea de trombi:

- intervențiile chirurgicale recente (în special, pe membrele inferioare, bazin, abdomen și, mai ales, în legătură cu malignitățile);

- obezitatea;
- neoplaziile;
- imobilizarea prelungită;
- sarcina și leuzia;
- infarctul miocardic acut;
- insuficiența cardiacă dreaptă;
- fibrilația atrială;
- dehidratarea;
- vârsta înaintată.

Riscul tromboembolismului pulmonar este sporit de contraceptivele orale.

Stările de *hipercoagulabilitate primară* se întâlnesc la pacienții sub 45 ani cu TEAP "idiopatic" sau tromboză venoasă profundă și sunt determinate de deficiența de antitrombină III sau de proteina C, de rezistența la proteina C. De asemenea, pot fi o consecință a unei fibrinolize defectuoase, datorate eliberării insuficiente de activator tisular de plasminogen sau a unui exces de inhibitor de activator tisular de plasminogen.

Tulburările produse de trombușii *in situ* sunt similare celor produse de trombușii embolizanți. Aceștia se formează rar, complicând hipertensiunea pulmonară primară, hipertensiunea pulmonară importantă și veche din valvulopatiile mitrale, din bronho-pneumopatia obstructivă cronică.

La dislocarea trombușilor se produce deplasarea lor prin sistemul venos până la circulația arterială pulmonară, un rol important avându-l sediul principal al trombozei venoase, vechimea trombusului și gradul de fixare a lui de peretele venos.

Embolizarea pulmonară se poate produce în cazul creșterii bruște a presiunii venoase (tuse, strănut), la o contracție musculară bruscă, la mers și este de multe ori imprevizibilă.

## MORFOPATOLOGIE

Modificările morfopatologice în plămânul tromboembolic diferă în funcție de mărimea trombusului, vechimea lui, de modificările consecutive ale parenchimului pulmonar.

În embolismul masiv trombusul obstruează o arteră pulmonară principală sau arterele lobare și adesea nu este fixat de peretele arterial.

Tromboembolismul mediu este multiplu, trombușii găsindu-se în ramurile sublobare sau mai distal.

Microembolismul pulmonar se determină doar microscopic.

Infarctul pulmonar se constituie în 24-28 ore de la obstrucția vasculară după tromboembolismul pulmonar mediu sau distal, fiind identificat la aproximativ 1/3 pacienți. Este o necroză ischemică pulmonară cu infiltrație hemoragică interstițială și alveolară, care macroscopic reprezintă o indurație roșie subpleurală de formă clasic triunghiulară (uneori însă și rotundă sau ovală).

## FIZIOPATOLOGIE

Tulburările respiratorii și hemodinamice, care apar la embolizarea pulmonară acută sunt în funcție de mărimea arterei pulmonare embolizate și de prezența unei afecțiuni cardiopulmonare preexistente.

În regiunea cu artera pulmonară embolizată se formează un spațiu "mort" alveolar, deoarece perfuzia pulmonară este redusă, iar ventilația păstrată. În 2-3 ore după embolizare scade și producerea surfactantului de către plămânul neperfuzat, conducând la colapsul alveolar și la hipoxie. Plachetele agregate la suprafața trombusului eliberează serotonină și prostaglandine, care conduc la bronhoconstricție. În consecință apare *hipertensiunea pulmonară și scade debitul cardiac*.

Un ventricul drept sănătos poate genera o creștere de presiune arterială sistolică de maximum 60 mm Hg. La pacienții fără o boală cardiopulmonară preexistentă, postsarcina ventriculului drept crește doar când obstrucția arterială pulmonară reduce patul vascular pulmonar cu peste 25%. Creșterea acută a postsarcinii VD la valori mai mari conduce la dilatarea lui (cu insuficiența tricuspidiană) și la hipokinezie. Odată cu apariția insuficienței ventriculare drepte, crește presiunea în atriu drept și se instalează staza venoasă sistemică. Scade întoarcerea venoasă pulmonară cu diminuarea performanței ventriculului stâng și hipoperfuzia tisulară până la șoc cardiogen.

În condițiile unei boli cardiopulmonare preexistente consecințe hemodinamice similare apar la tromboembolismul cu obstrucția doar a 1-2 segmente pulmonare.

Supraîncărcarea cu presiune a ventriculului drept conduce la modificarea interdependenței ventriculare, deplasând septul interventricular spre ventriculul stâng, prin aceasta împiedicând și mai mult umplerea diastolică a acestuia.

La instalarea hipotensiunii arteriale și șocului scade perfuzia coronariană, apare ischemia miocardică consecutivă, potențată și de hipoxemie.

Dacă embolia repetată este prevenită, în marea majoritate a cazurilor trombozii embolizanti vor fi înlăturați din ramificațiile mari ale arterelor pulmonare în următoarele săptămâni sau luni prin mecanisme umorale sau celulare (recanalizare).

## TABLOUL CLINIC

Manifestările clinice ale tromboembolismului pulmonar sunt foarte diverse, au caracter nespecific, determinat de mărimea obstrucției vasculare pulmonare, durata ei, prezența bolilor cardiopulmonare preexistente *etc.* Se disting trei sindroame de bază: embolismul pulmonar masiv, infarctul pulmonar și hipertensiunea pulmonară.

**Embolismul pulmonar masiv** poate fi definit ca o obstrucție arterială pulmonară suficientă pentru a produce creșterea presiunii sistolice în artera pulmonară, și, consecutiv, a postsarcinii ventriculului drept, peste valorile critice. Apare prin embolizarea trunchiului arterei pulmonare sau a uneia din cele două ramuri ale sale, sau a multiplelor ramificații mici. De obicei, dacă se obstruează peste 2/3 din patul vascular pulmonar, se instalează insuficiența ventriculară dreaptă acută cu scăderea DC și cu creșterea presiunii venoase sistemice.

*Debutul* este, de obicei, acut la un bolnav cu tromboză venoasă profundă manifestă sau, mai adesea, la un bolnav cu factori de risc, dar fără manifestări de tromboză venoasă profundă.

Manifestările principale sunt *șincopa, dispneea, anxietatea, hipotensiunea arterială - șocul cardiogen*, deseori precedate de *durere toracică* violentă. Durerea toracică este dată de insuficiența coronariană și distensia trunchiului arterei pulmonare, șincopa - de scăderea bruscă a tensiunii arteriale (aritmice, reflectorie, din DC scăzut secundar reducerii dramatice a debitului sanguin pulmonar), iar dispneea se produce din tulburările de ventilație și reflector.

*Examenul obiectiv* denotă paliditate și tegumente reci (vasoconstricție), acrocianoză, transpirații profuze. Bolnavul poate prezenta agitație, confuzie, comă (hipoperfuzie cerebrală), oligurie sau anurie (hipoperfuzie renală), jugulare turgescente.

*Examenul pulmonar* denotă tahipnee, murmur vezicular aspru sau diminuat într-o arie pulmonară, semne de bronhospasm localizat. Discrepanța dintre severitatea dispneei și rezultatele modeste ale examenului obiectiv pulmonar contribuie la excluderea edemului pulmonar din IMA, a astmului bronșic sever și a pneumotoracelui.

*Examenul cardiac* relevă hipotensiune arterială/șoc cardiogen, puls periferic rapid de amplitudine joasă, uneori puls paradoxal. De asemenea, tahicardie sinusală persistentă (de regulă, peste 120 /minut) sau tahiaritmii supraventriculare, pulsație epigastrică în apropierea xifoidului, accentul zgomotului II în focarul arterei pulmonare, galop ventricular drept, sufluri recent apărute de insuficiență tricuspidiană și/sau de ejecție pulmonară.

Hepatomegalia dureroasă cu reflex hepatojugular confirmă insuficiența cardiacă dreaptă.

**Tromboembolismul pulmonar submasiv** poate fi definit ca embolizarea unuia sau a mai multor segmente pulmonare, neînsoțită de creșterea presiunii în ventriculul drept și a presiunii sistolice în artera pulmonară. Cel mai frecvent întâlnite sunt dispneea și durerea toracică pleuretică, fără tablou clinic de cord pulmonar acut; trombusul nefibrinolizat poate, eventual, conduce la dezvoltarea hipertensiunii pulmonare cronice.

**Infarctul pulmonar** realizează un tablou clinico-radiologic relativ caracteristic.

Simptomele și semnele se instalează la 3-7 zile de la embolizare. Pacienții prezintă durere pleurală intensă, dispnee aparent nemotivată, febră nedepășind 38°C, hemoptizie mică cu sânge roșu și durată de ore sau zile. Semnele obiective sugerează o condensare pulmonară sau revărsat pleural mic ori mediu, bronhospasm localizat. Examenul pulmonar poate fi și normal, iar examenul cardiovascular la pacienții cu o stare cardiopulmonară precedentă normală nu denotă modificări sau atestă o tahicardie sinusală pasageră. La cei cu boli preexistente poate apărea sau progresa insuficiența cardiacă.

**Hipertensiunea pulmonară cronică tromboembolică** apare din embolism pulmonar recurent. Obstrucția vasculară repetată conduce la hipertensiune pulmonară cronică însoțită de un sindrom clinic de insuficiență ventriculară dreaptă progresivă ("cord pulmonar cronic vascular").

Situația se dezvoltă insidios atunci când embolismul pulmonar fie că nu este diagnosticat, fie că este neadecvat tratat. Pacienții prezintă dispnee la efort mic, gradul căreia corelează cu valorile tensionale în artera pulmonară, dureri toracice cu caracter coronarian, fatigabilitate, sincope. La examenul clinic se constată cianoză, edeme periferice, ascită, examenul pulmonar fiind practic normal.

## EXAMENUL PARACLINIC

### Explorări neimagistice

#### *Examene biologice*

Actualmente nu există teste rapide, ieftine și exacte pentru diagnosticarea embolismului pulmonar și trombozei venoase profunde.

Eventual poate fi depistată o leucocitoză moderată, semne biologice de inflamație (VSH crescută, sporirea  $\alpha_2$ -globulinelor și a fibrinogenului *etc.*), dar prezența lor este inconstantă; nivelurile serice de LDH și bilirubină pot fi crescute, neavând o semnificație specifică.

La instalarea hipotensiunii arteriale și șocului scade perfuzia coronariană, apare ischemia miocardică consecutivă, potențată și de hipoxemie.

Dacă embolia repetată este prevenită, în marea majoritate a cazurilor trombușii embolizanti vor fi înlăturați din ramificațiile mari ale arterelor pulmonare în următoarele săptămâni sau luni prin mecanisme umorale sau celulare (recanalizare).

### TABLOUL CLINIC

Manifestările clinice ale tromboembolismului pulmonar sunt foarte diverse, au caracter nespecific, determinat de mărimea obstrucției vasculare pulmonare, durata ei, prezența bolilor cardiopulmonare preexistente *etc.* Se disting trei sindroame de bază: embolismul pulmonar masiv, infarctul pulmonar și hipertensiunea pulmonară.

**Embolismul pulmonar masiv** poate fi definit ca o obstrucție arterială pulmonară suficientă pentru a produce creșterea presiunii sistolice în artera pulmonară, și, consecutiv, a postsarcinii ventriculului drept, peste valorile critice. Apare prin embolizarea trunchiului arterei pulmonare sau a uneia din cele două ramuri ale sale, sau a multiplelor ramificații mici. De obicei, dacă se obstruează peste 2/3 din patul vascular pulmonar, se instalează insuficiența ventriculară dreaptă acută cu scăderea DC și cu creșterea presiunii venoase sistemice.

*Debutul* este, de obicei, acut la un bolnav cu tromboză venoasă profundă manifestă sau, mai adesea, la un bolnav cu factori de risc, dar fără manifestări de tromboză venoasă profundă.

Manifestările principale sunt *șincopa, dispneea, anxietatea, hipotensiunea arterială - șocul cardiogen*, deseori precedate de *durere toracică* violentă. Durerea toracică este dată de insuficiența coronariană și distensia trunchiului arterei pulmonare, șincopa - de scăderea bruscă a tensiunii arteriale (aritmice, reflectorie, din DC scăzut secundar reducerii dramatice a debitului sanguin pulmonar), iar dispneea se produce din tulburările de ventilație și reflector.

*Examenul obiectiv* denotă paliditate și tegumente reci (vasoconstricție), acrocianoză, transpirații profuze. Bolnavul poate prezenta agitație, confuzie, comă (hipoperfuzie cerebrală), oligurie sau anurie (hipoperfuzie renală), jugulare turgescente.

*Examenul pulmonar* denotă tahipnee, murmur vezicular aspru sau diminuat într-o arie pulmonară, semne de bronhospasm localizat. Discrepanța dintre severitatea dispneei și rezultatele modeste ale examenului obiectiv pulmonar contribuie la excluderea edemului pulmonar din IMA, a astmului bronșic sever și a pneumotoracelui.

*Examenul cardiac* relevă hipotensiune arterială/șoc cardiogen, puls periferic rapid de amplitudine joasă, uneori puls paradoxal; De asemenea, tahicardie sinusală persistentă (de regulă, peste 120 /minut) sau tahiaritmii supraventriculare, pulsație epigastrică în apropierea xifoidului, accentul zgomotului II în focarul arterei pulmonare, galop ventricular drept, sufluri recent apărute de insuficiență tricuspidiană și/sau de eiecție pulmonară.



Hepatomegalia dureroasă cu reflex hepatojugular confirmă insuficiența cardiacă dreaptă.

**Tromboembolismul pulmonar submasiv** poate fi definit ca embolizarea unui sau a mai multor segmente pulmonare, neînsoțită de creșterea presiunii în ventriculul drept și a presiunii sistolice în artera pulmonară. Cel mai frecvent întâlnite sunt dispneea și durerea toracică pleuretică, fără tablou clinic de cord pulmonar acut; trombusul nefibrinolizat poate, eventual, conduce la dezvoltarea hipertensiunii pulmonare cronice.

**Infarctul pulmonar** realizează un tablou clinico-radiologic relativ caracteristic.

Simptomele și semnele se instalează la 3-7 zile de la embolizare. Pacienții prezintă durere pleurală intensă, dispnee aparent nemotivată, febră nedepășind 38°C, hemoptizie mică cu sânge roșu și durată de ore sau zile. Semnele obiective sugerează o condensare pulmonară sau revărsat pleural mic ori mediu, bronhospasm localizat. Examenul pulmonar poate fi și normal, iar examenul cardiovascular la pacienții cu o stare cardiopulmonară precedentă normală nu denotă modificări sau atestă o tahicardie sinusală pasageră. La cei cu boli preexistente poate apărea sau progresa insuficiența cardiacă.

**Hipertensiunea pulmonară cronică tromboembolică** apare din embolism pulmonar recurent. Obstrucția vasculară repetată conduce la hipertensiune pulmonară cronică însoțită de un sindrom clinic de insuficiență ventriculară dreaptă progresivă ("cord pulmonar cronic vascular").

Situația se dezvoltă insidios atunci când embolismul pulmonar fie că nu este diagnosticat, fie că este neadecvat tratat. Pacienții prezintă dispnee la efort mic, gradul căreia corelează cu valorile tensionale în artera pulmonară, dureri toracice cu caracter coronarian, fatigabilitate, sincope. La examenul clinic se constată cianoză, edeme periferice, ascită, examenul pulmonar fiind practic normal.

## EXAMENUL PARACLINIC

### Explorări neimagistice

#### *Examen biologic*

Actualmente nu există teste rapide, ieftine și exacte pentru diagnosticarea embolismului pulmonar și trombozei venoase profunde.

Eventual poate fi depistată o leucocitoză moderată, semne biologice de inflamație (VSH crescută, sporirea  $\alpha_2$ -globulinelor și a fibrinogenului *etc.*), dar prezența lor este inconstantă; nivelurile serice de LDH și bilirubină pot fi crescute, neavând o semnificație specifică.

Cel mai frecvent se efectuează determinarea produselor de degradare a fibrinei (D-dimerii). Nivelul acestora crește important la mulți pacienți cu embolism pulmonar.

#### *Determinarea gazelor sângelui arterial*

Doar la pacienții fără patologie cardiopulmonară preexistentă dependența dintre extinderea procesului embolic și  $\text{PaO}_2$  este semnificativă. Prin urmare, determinarea gazelor sanguine nu este realmente utilă în diagnosticul de embolism pulmonar.

#### *Analiza lichidului pleural*

Colecțiile pleurale nu sunt specifice embolismului pulmonar, întâlnindu-se și în insuficiența cardiacă, pneumonii, cancer. Toracenteza este recomandată doar la suspectarea unui proces infecțios concomitent.

#### *Electrocardiografia*

În majoritatea cazurilor de obstrucție vasculară pulmonară medie sau mică ECG poate fi normală.

Manifestările caracteristice ( $S_1$ ,  $Q_{III}$ ,  $T_{III}$ , bloc de ram drept, P-pulmonale, devierea axului electric spre dreapta) apar doar în aproximativ 25% cazuri de embolism pulmonar masiv. Se mai pot înregistra tahicardie sinusală, tahiaritmii inițiale (*flutter* sau fibrilație atrială paroxistică), modificări ale segmentului ST (supradenivelare, subdenivelare) și/sau negativarea unde T în derivațiile  $V_1$ - $V_3$ , deplasarea spre stânga a zonei de tranziție cu unde S în  $V_5$ - $V_6$ .

## Explorări imagistice

#### *Radiografia toracelui*

Radiografia toracică este normală la aproximativ 40-60% pacienți cu tromboembolism pulmonar. Rolul ei constă în excluderea mai multor cauze alternative cu tablou clinic similar.

Totuși, ocluzia unei artere lobare sau segmentare poate cauza apariția unei opacități locale, însoțite de sărăcirea desenului pulmonar. Semnele hilare din stânga sunt acoperite de umbra inimii și trunchiului pulmonar, deaceia în majoritatea cazurilor se văd pe dreapta.

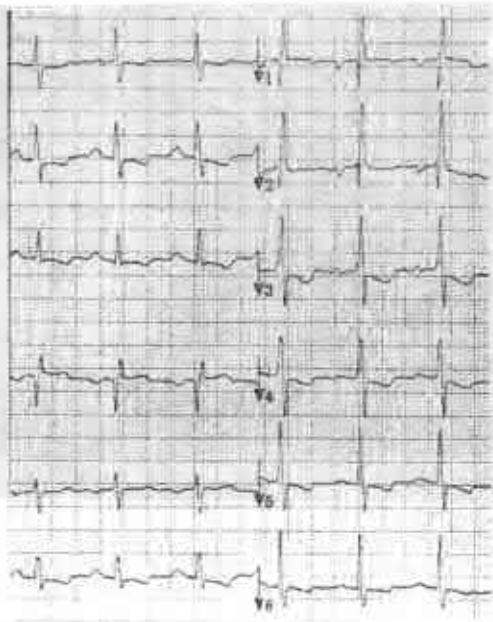
Se mai pot observa și semne nespecifice cum ar fi ascensiunea unui hemidiafragm și/sau diminuarea semnificativă a excursiei sale (semnul Fleischner) sau micșorarea în volum a lobului inferior cu deplasarea fisurii interlobare. Dilatarea unei artere pulmonare cu întreruperea bruscă a vasului dilatat juxtahilar se întâlnește rar.

*Infarctul pulmonar* se prezintă radiologic ca o opacitate, care, în lipsa necrozei (așa zisul infarct reversibil, datorat hemoragiei și edemului), se rezolvă în 3-7 zile. În prezența necrozei durata medie de rezoluție este de aproximativ 3 săptămâni, de obicei cu schimbări reziduale de fibroză.

Clasic, opacitatea caracteristică infarctului pulmonar este cu baza la pleură și vârful spre hil, omogenă, triunghiulară sau conică. Aspectul radiologic de infarct pulmonar poate fi atipic: opacitate rotundă sau ovală, infiltrație neregulată, opacitate masivă, sugerând o pneumonie.

Fig. 17.1

Electrocardiograma în tromboembolism pulmonar recurent. Se va nota blocul complet de ram drept al fasciculului His: QRS = 0,12 sec; complex rSR în  $V_1, V_2$ , unda S în derivația I,  $V_4, V_6$ ; semnele de hipertrofie ventriculară dreapta, unda T negativă în  $V_1-V_6$  (coronarografic confirmată lipsa leziunilor coronariene,  $PaO_2$  50 mm Hg).



În infarctul pulmonar lipsește imaginea transparentă a bronhiei pe fondal de consolidare parenchimatoasă (bronhograma aerică), fapt care-l deosebește de un proces pneumonic.

Imaginea radiologică de revărsat pleural (rareori masiv, de obicei unilateral) se întâlnește doar la 1/3 pacienți, adesea fiind singurul semn de TEAP.

#### *Scintigrafia pulmonară de perfuzie și de ventilație*

Reprezintă un *screening* test pentru cazurile cu diagnostic incert, înaintea angiografiei pulmonare sau a unui tratament agresiv. O scintigramă normală exclude tromboembolismul pulmonar masiv și îndreaptă spre alte posibilități diagnostice. Sugestive de embolism pulmonar sunt defectele de perfuzie regională de mărimea unui segment sau mai mari, însoțite de o ventilație normală în aceste zone.

#### *Arteriografia pulmonară*

Este cea mai specifică metodă pentru diagnosticarea tromboembolismului pulmonar. Procedura este nepericuloasă. Nu se efectuează pacienților alergici la substanța de contrast sau celor cu presiunea telediastolică în ventriculul drept peste 20 mm Hg.

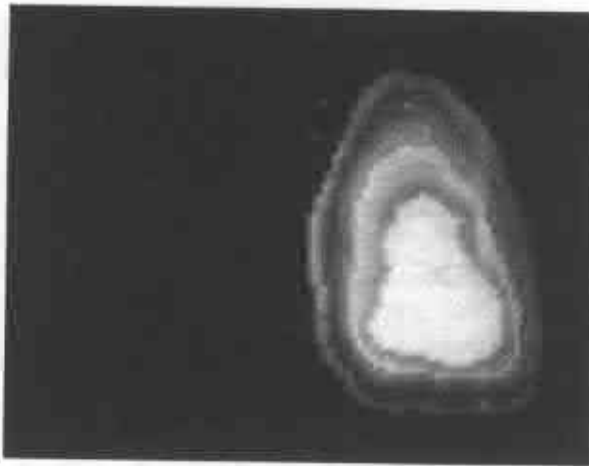


Fig. 17.2

Scintigrafia pulmonară cu macroagregate de albumină marcate cu  $^{125}\text{I}$ . Se observă o ușoară scădere a captării radiotrasorului apical pe dreapta, în timp ce plămânul stâng nu se vizualizează - tromboembolism de arteră pulmonară stângă.

Actualmente se aplică tot mai larg *arteriografia pulmonară selectivă*, iar la pacienții cu presiunea telediastolică în ventriculul drept considerabil mărită - *arteriografia pulmonară superselectivă*.

Examenul clinic, radiografia și scintigrafia pulmonară permit formularea unui diagnostic cu o probabilitate mare, deoarece indicațiile angiografiei pulmonare pentru diagnosticul tromboembolismului pulmonar sunt limitate.

*Flebocavografia* permite vizualizarea sediului și dimensiunilor trombilor flotanți din venele periferice. Obligatoriu precede procedura de amplasare a filtrelor în vena cavă inferioară.

#### *Ecocardiografia*

Ecocardiografia bidimensională și dopplerografia sunt utile prin:

- vizualizarea trombusului cu ecodensitate sporită în artera pulmonară sau într-un ram important;
- evidențierea trombusului în cordul drept sau a vegetațiilor tricuspidiene;
- demonstrarea dilatării cavităților inimii drepte (cu sau fără insuficiență tricuspidiană);
- evidențierea mișcării paradoxale a septului;
- determinarea fluxului la toate aceste nivele;
- aprecierea presiunii în artera pulmonară.

Ecocardiografia transesofagiană aduce un plus de precizie.

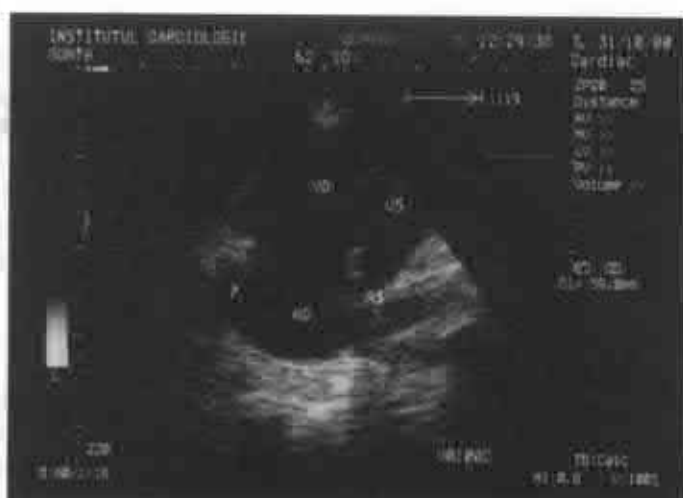


Fig. 17.3

Ecocardiografia la un pacient cu tromboembolism pulmonar repetat. Secțiune apicală patru camere. Dilatare pronunțată a părților drepte (atriul drept 59 mm). AD - atriu drept; AS - atriu stâng; VD - ventriculul drept; VS - ventriculul stâng.

Pot fi excluse astfel de cauze alternative pentru dispnee și debit cardiac prăbușit ca afecțiunile pericardice, infarctul miocardic, disecția de aortă.

#### *Ultrasonografia venelor*

Prin aprecierea mărimii și vitezei fluxului sanguin în vena respectivă în condiții obișnuite și la probele, care modifică fluxul venos (inspir adânc, proba Valsalva, compresia venei) *dopplerografia* poate detecta nivelul obstrucției venoase. Se pot depista obstrucțiile de grad înalt și nu se poate face deosebirea între obstrucția din tromb și cea din compresie externă.

*Duplex-dopplerografia* combină analiza doppler cu imaginea bidimensională a vasului, în care se pot vizualiza direct trombușii. În explorarea venelor coapsei rezultatele sunt înțat de bune, încât metoda poate substitui flebografia. Datorită simplității și informației prețioase a devenit cel mai aplicat test pentru tromboză venoasă la bolnavii cu suspjecție de tromboembolism pulmonar.

#### *Tomografia computerizată*

Poate vizualiza morfologia trombusului dintr-o arteră pulmonară importantă, extensia proximală și efectele sale cardiopulmonare. De obicei, se utilizează pentru a demonstra embolismul pulmonar cronic la pacienții cu hipertensiune pulmonară sau pentru evaluarea neinvazivă în serie a tratamentului trombolitic sau chirurgical (embolectomie). Mai are avantajul de a vizualiza concomitent și trombușii venoși în venele sistemice principale în calitate de sursă de embolism.

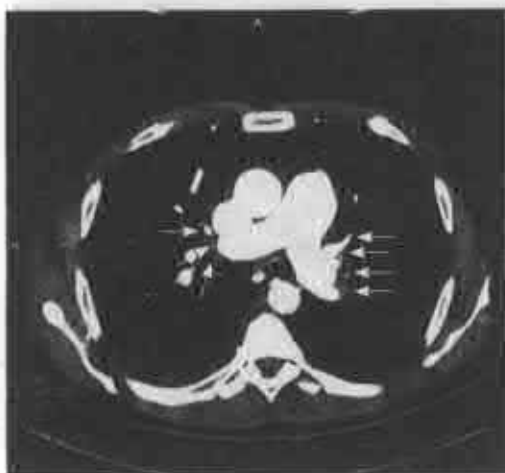


Fig. 17.4  
Tomoangiografie computerizată în tromboembolism pulmonar recurent masiv. Se vor nota trombușii localizați în arterele pulmonare dreaptă și stângă imediat după bifurcare (săgeți).

### Rezonanța magnetică nucleară

Permite obținerea neinvazivă a venogramelor simultan cu imaginea arterelor pulmonare și nu necesită aplicarea substanțelor de contrast iodinate. Are, însă, câteva dezavantaje față de TC: necesită o perioadă de izolare a pacientului de personalul medical, specificitatea este mai joasă față de TC spiralată în detectarea trombușilor în arterele pulmonare, deoarece sângele în mișcare lentă este greu de deosebit de trombuși.

### DIAGNOSTICUL DIFERENTIAL

TEAP se va diferenția de numeroase boli acute sau sindroame clinice severe ca: "pneumonia incipientă" (fără schimbări pe radiograma toracelui), pneumonia stabilită (cu semne de infiltrare pe radiograma toracelui), BPCO, edemul pulmonar acut, astmul bronșic sever, pleurezia, pneumotoraxul, infarctul acut de miocard, insuficiența cardiacă congestivă, tamponada cardiacă, aneurismul disecant de aortă, septicemia cu germeni Gram negativi *etc.*

Este deosebit de important ca diagnosticul diferențial să se axeze în primul rând pe afecțiunile, în care administrarea anticoagulantelor este periculoasă (aneurism disecant de aortă, pericardită exsudativă), deoarece suspjecția clinică de tromboembolism pulmonar impune instituirea promptă a tratamentului cu heparină.



## TRATAMENTUL

Este de urgență, de preferat, într-o unitate de terapie intensivă cardiacă.

Obiectivele tratamentului sunt:

- prevenirea morții prin episodul tromboembolic;
- prevenirea extensiei trombusului și a embolismului pulmonar recurent;
- reducerea dereglărilor clinice și fiziopatologice produse de embolismul pulmonar;
- prevenirea dezvoltării hipertensiunii pulmonare cronice tromboembolice.

### Tratamentul anticoagulant

Heparina este "piatra de temelie" în tratamentul tromboembolismului pulmonar, prevenind creșterea depunerilor ulterioare pe tromb și favorizând acțiunea mecanismelor fibrinolitice naturale ale organismului, îndreptate spre liza cheagurilor.

Când suspjecția de tromboembolism este mare, heparinoterapia se instituie imediat, fără a aștepta confirmarea diagnosticului, cu excepția cazurilor, când doza inițială de heparină supune bolnavul unui risc sporit (hemoragii active sau recente; deficit hemostatic cunoscut).

Se folosesc trei moduri de administrare a heparinei: intravenos continuu, intravenos intermitent și subcutanat intermitent.

Administrarea intravenoasă continuă de heparină (cu seringă automată) prevede, de obicei, o doză de aproximativ 1000 U pe oră. Intermitent intravenos heparina se administrează câte 5000 U la 4 ore sau câte 7500 U la 6 ore. Subcutan - câte 5000 U la 4 ore, câte 10000 U la 8 ore sau 20000 U la 12 ore.

Administrarea intramusculară de heparină nu se face din cauza riscului de hematoame (de fapt, toate injecțiile intramusculare trebuie evitate în timpul tratamentului anticoagulant).

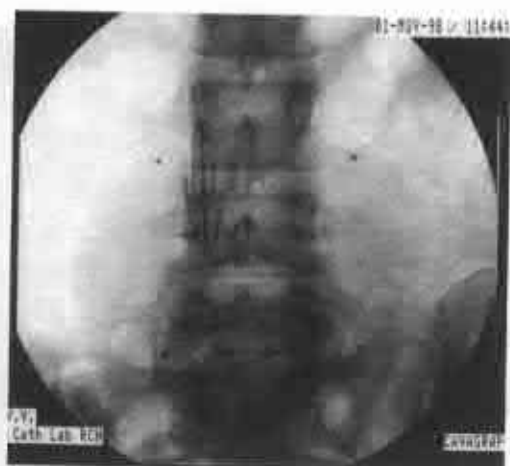Se recomandă monitorizarea timpilor de coagulare și a timpului de tromboplastină parțial activată - TTPA (timpul parțial de tromboplastină - TPT). TPT se va menține de 1,5-2 ori mai sporit față de valorile de control.

Complicația cea mai importantă este hemoragia. Sângerarea moderată poate fi oprită prin sistarea heparinei; TPT revine la normal în 2-3 ore. În caz de hemoragie cu risc vital sau intracraniană, se va administra și protamină sulfat (aproximativ 50 mg în 10-30 minute).

Heparinoterapia este menținută până la 5-7 zile. Dacă factorii de risc ai tromboembolismului (în primul rând tromboza venoasă profundă) persistă, se instituie (chiar în primele 24 ore) tratamentul cu un agent protrombinopenic, minim pentru o durată de 3 luni (deoarece recurențele sunt relativ frecvente în această perioadă). Durata tratamentului cu anticoagulante orale depinde de categoria de pacienți și este indefinit de îndelungată pentru cei cu tumori, trombofilii sau cu tromboembolism venos recurent.

Fig. 17.5

Cava filtru poziționat în vena cavă inferioară la un pacient cu tromboembolism repetat de arteră pulmonară.



Complicații ale tratamentului cu antivitaminile K sunt sângerarea, necroza cutanată, efectul teratogen. În caz de sângerare ușoară se va întrerupe tratamentul, în caz de sângerare medie se va administra vitamina K parenteral, iar în caz de o hemoragie masivă - plasmă proaspăt congelată.

În ultimele decenii se încearcă evaluarea eficienței heparinelor cu greutate moleculară mică, rezultatele anticoagularii fiind similare celor cu heparină nefracționată. Avantajele sunt: comoditatea dozării, lipsa necesității de a monitoriza TPT, reacțiile adverse (trombocitopenia și osteoporoza) mai rare.

### Tratamentul trombolitic

Este rezervat pacienților cu: (1) embolism masiv și hipotensiune arterială persistentă în ciuda măsurilor de intervenție (oxigenoterapie, administrare intravenoasă de agenți presori); (2) tromboză venoasă extinsă a venelor de calibru mare (de exemplu, la nivel ileofemural).

Acești agenți nu influențează benefic morbiditatea sau mortalitatea (pe termen lung sau scurt), precum și frecvența recurențelor trombozei venoase profunde sau tromboembolismului pulmonar. În schimb sporesc mult riscul hemoragic la pacienții cu intervenții invazive sau cu unele comorbidități (ulcer peptic, AVC).

Administrarea streptokinazei și a urokinazei necesită monitorizare de laborator prin determinarea produșilor de degradare a fibrinei sau a timpilor de protrombină sau tromboplastină. Pentru t-PA și rt-PA acest control nu este necesar.

Dacă bolnavii au primit heparină anterior, se va aștepta 3-4 ore de la administrarea acesteia. Tratamentul trombolitic trebuie urmat de administrarea de heparină și apoi de anticoagulante orale.

Contraindicații *absolute* pentru tratamentul trombolitic sunt: ictusul hemoragic în anamneză, neoplasmul intracranial, aneurismul disecant de aortă, intervenția recentă (14 zile) pe cutia craniană.

Contraindicații *relative*: defecte de coagulare, operații sau traumatisme importante în ultimele 10 zile, accidente cerebrovasculare nehemoragice, resuscitare cardiopulmonară, sarcina, sângerări viscerale actuale sau recente (30 zile), tuberculoza pulmonară activă, hipertensiune arterială severă, diabetul zaharat cu retinopatie *etc.*

Complicații pot fi hemoragiile, uneori cu risc vital (intracraniene, retroperitoneale) și reacțiile alergice, acestea din urmă putând fi suprimate prin administrarea profilactică de glucocorticoizi sau antihistaminice.

### Tratamentul adjuvant

Uneori în tratamentul tromboembolismului pulmonar sunt necesare și măsuri adjuvante. Hipoxia se tratează prin administrare de oxigen pe sonda intranasală (2-4 l/min). Deoarece antiinflamatoarele nesteroidiene afectează funcția plachetelor și predispun la sângerare, suprimarea durerii se va realiza cu substanțe opiacee. Hipotensiunea se tratează inițial cu fluide, apoi cu substanțe vasopresoare sau inotrop pozitive (dopamină, dobutamină). Febra impune examinări în vederea depistării unei infecții asociate, eventual pneumonie.

### Tratamentul chirurgical

Datorită riscului crescut de mortalitate intra- și postoperatorie are indicații foarte restrânse.

Constă în întreruperea venei cave inferioare sau embolectomie pulmonară.

*Embolectomia pulmonară* este rezervată pacienților cu tromboembolism masiv confirmat angiografic, care: (1) rămân în stare de șoc în ciuda tratamentului trombolitic sau de susținere; (2) au contraindicații pentru tratamentul trombolitic.

*Întreruperea venei cave inferioare* se practică la: pacienții cu contraindicații absolute pentru anticoagulante; pacienții cu hemoragii masive din tratament anticoagulant; recurențe de embolism pe fondalul tratamentului medicamentos adecvat. Are ca scop prevenirea recurențelor de embolism pulmonar.

Există mai multe modalități de întrerupere a venei cave inferioare. Cel mai adesea folosite în ultimii ani sunt *cavafiltrele*. Filtrele rețin embolii cu diametrul peste 2 mm, neîntrerupând fluxul cav; rareori trombozează.

Ligatura completă de venă cavă inferioară are indicațiile:

- embolizarea septică (deoarece embolii sunt mici și pot trece de filtre, iar prezența sepsisului exclude plasarea oricăror materiale străine în vena cavă inferioară);
- embolia paradoxală (documentată sau posibilă), considerând efectele neurologice devastatoare;
- distopia unui filtru intracaval preexistent.

### PROGNOSTIC

La bolnavii cu tromboembolism pulmonar diagnosticați și tratați cu anticoagulate mortalitatea în prima lună este sub 10%, iar fără anticoagulare atinge 30%. Moartea se produce prin șoc, insuficiență respiratorie, insuficiență cardiacă acută sau aritmii severe.

La bolnavii tratați, recurențele embolice sunt mai frecvente în prima lună (și în special în prima săptămână), incidența cumulativă atingând 8-10% la un an.

Hipertensiunea pulmonară cronică tromboembolică este o complicație serioasă a trombozei venoase cu prognostic nefavorabil, decesul survenind în aproximativ 5 ani.

Chiar și la supraviețuitorii netratați în majoritatea absolută a cazurilor embolii dispar din ramificațiile semnificative ale arterelor pulmonare, astfel că hipertensiunea pulmonară arterială tromboembolică se instalează doar în 0,1-0,2% cazuri.

### PROFILAXIE

Constă în aplicarea unor măsuri preventive în situațiile cu risc tranzitoriu de tromboză venoasă profundă: intervențiile chirurgicale ortopedice (în special pe membrele inferioare), ginecologice și în legătură cu malignitățile, intervențiile chirurgicale generale (în special, cele cu durata depășind 1 oră), graviditatea, Vârsta înaintată, obezitatea, istoricul de tromboembolism la fel sporesc semnificativ riscul.

Cele mai simple măsuri profilactice se reduc la prevenirea stazei venoase în membrele inferioare prin folosirea ciorapilor sau a bandajelor elastice, prin stimularea electrică a mușchilor sau compresia pneumatică intermitentă.

În cazurile cu risc majorat se asociază administrarea subcutană a dozelor mici de heparină (nefracționată sau cu masa moleculară mică). În unele cazuri se recurge la administrarea de antivitamine K în perioada postoperatorie.

101 Def, etiologie, patogenie, morfologie  
105 tablou clinic, ex paraclinice  
Tratament

# HIPERTENSIUNEA ARTERIALĂ PULMONARĂ

Capitolul XVIII

> 25

> 50

p. pulm (CW)

Sup. p. pulm  
de rep. 15-20 mmHg  
slab

10-14 mmHg  
N

Hipertensiunea pulmonară (HTP) este un sindrom caracterizat prin creșterea presiunii în artera pulmonară.

Hipertensiunea pulmonară se definește printr-o presiune medie în artera pulmonară peste 25 mm Hg în repaus sau peste 30 mm Hg la efort.

## Epidemiologie

Deoarece sindromul are diverse cauze și factori de risc, datele epidemiologice sunt diferite pentru diversele forme.

HTP idiopatică este o boală rară (incidența de 1-2 cazuri la un milion populație) ce afectează în special persoanele cu vârsta între 20 și 40 ani, mai frecvent femeile (raportul F : B = 2 : 1).

Forme familiale de HTP au fost diagnosticate și la copii.

Incidența HTP asociate bolilor țesutului conjunctiv este mare (de la 10% la 50% în diferite trialuri). Incidența HTP în sclerodermie - 30-50% în studiile ecografice și 12% în cercetările cu cateterism drept.

În SIDA incidența HTP este de 0,1-0,6%.

HTP se atestă în cardiopatiile congenitale în 5-10% cazuri funcție de tipul și mărimea defectului (în DSV cu diametrul > 1,5 cm în proporție de 50% fac HTP).

Incidența HTP este crescută în zonele cu altitudinea sporită (5%-25% funcție de altitudine), la utilizarea anorexigenelor (fenfluramin) - de 7,5 ori la folosirea peste 6 luni. Hipertensiunea pulmonară din sindromul "toxic oil" (consum de ulei de rapiță desaturat cu anilină) cu incidența de 1 000 ori mai mare față de populația generală.

Hipertensiunea portală de toate cauzele se poate asocia cu hipertensiune pulmonară. HTP simptomatică se raportează la 0,25-0,5% dintre bolnavii cu ciroză hepatică. La pacienții cu anastomoză porto-cavă chirurgicală prevalența HTP este de 2 ori mai mare față de cei fără anastomoză.

Hipertensiunea pulmonară la pacienții cu boli pulmonare cronice se dezvoltă în 60-80% cazuri. În BPCO HTP se atestă la 10-30% pacienți (printre cei cu VEMS sub 1 litru - în 40% cazuri).

### Etiopatogenie

În *hipertensiunea pulmonară idiopatică* are loc creșterea rezistențelor vasculare pulmonare determinată de *vasoconstricție* excesivă și *obstrucție* la nivelul arterelor pulmonare de calibru mic prin *remodelare vasculară* și *fenomene inflamatorii și trombotice*. Există o susceptibilitate individuală și genetică (mutația genei BMPR2 la 25-30% dintre cei cu forma sporadică și la 60% dintre cei cu forma familială, mutații ale genei transportului serotoninei 5-HTT, mutații e-NOS). Interacțiunea factorilor genetici cu *factorii de risc și condițiile asociate* (medicamente și toxice, condiții medicale și demografice, boli diverse).

Disfuncția endotelială. Modificările subcelulare: activarea preferențială a unor canale ionice, apoptoza excesivă sau supresată. Factorii circulanți (deficitul cronic de vasodilatatoare ca oxidul nitric și prostaciclina și supraexpresia vasoconstrictoarelor ca tromboxanul și endotelina) implicați în fenomenele funcționale (vasoconstricție) și cele structurale (proliferare, remodelare). Disproporția dintre factorii vasoconstrictori, proinflamatori, mitogenici, trombogenici și mecanismele vasodilatatoare, antiinflamatoare, antimitotice și anticoagulante.

Procesul de remodelare vasculară implică toate straturile peretelui vascular (intimă, medie și adventice) și mai multe tipuri de celule (celulele endoteliale, celulele musculare netede, fibroblaștii, celule inflamatorii).

În *bolile de țesut conjunctiv* hipertensiunea pulmonară poate fi *izolată* sau *secundară fibrozei interstițiale*. Hipertensiunea pulmonară izolată asemănătoare cu HTPI ca mecanism fiziopatologic este mai frecventă în sclerodermie (în special, în sindromul CREST) și în boala mixtă de țesut conjunctiv; predominarea formelor secundare în celelalte colagenoze. Demonstrat rolul mecanismelor de vasoconstricție în patogenia HTP din sclerodermie: defect de producere a substanțelor vasoconstrictoare, remodelarea peretelui vascular pulmonar (leziuni plexiforme din proliferare policlonală, mai rare decât în HTPI) și fenomene de tromboză *in situ*.



În lupus, pe lângă hipertensiunea pulmonară izolată și cea secundară fibrozei pulmonare, se întâlnește și hipertensiunea pulmonară secundară unei valvulopatii de inimă stângă, prin vasculită pulmonară sau secundară tromboembolismului pulmonar (sindrom antifosfolipidic).

În **cardiopatiile congenitale cu șunt arterio-venos** incidența HTP depinde de caracterul și mărimea defectului (mai frecventă în CAP și DSV mari, precum și în leziunile complexe). Creșterea fluxului pulmonar stânga-dreapta prin defect determină prin stres mecanic disfuncție endotelială, vasoconstricție pulmonară, proliferarea celulelor musculare netede, proliferare intimală și modificări ale matricei extracelulare prin depozite de colagen și elastină.

Mecanismul complex al hipertensiunii pulmonare **asociate cu hipertensiunea portală**. Creșterea importantă a debitului pulmonar secundară majorării debitului cardiac la pacienții cu hipertensiune portală, cu creșterea forțelor de forfecare la acest nivel, induce remodelarea vasculară. În plus, șunturile porto-sistemice din hipertensiunea portală (circulație colaterală) asigură pasajul substanțelor din teritoriul splanhnic (în mod normal metabolizate de ficat) în circulația pulmonară, cu efecte asupra vaselor pulmonare.

Mecanisme neelucidate în hipertensiunea pulmonară **asociată cu infecția HIV**. Scăderea hipertensiunii pulmonare prin scăderea încărcăturii virale ca urmare a terapiei antiretrovirale indică participarea **directă** a virusului la creșterea rezistenței vasculare pulmonare și remodelare. Acțiunea **indirectă** a virusului prin activarea limfocitelor și macrofagelor, cu eliberarea de mediatori de tipul factorului de creștere endotelial vascular și TNF- $\alpha$ , care realizează efect proliferativ la nivelul celulelor endoteliale și musculare netede pulmonare. Unele proteine din învelișul viral determină producerea crescută de endotelină-1 și de TNF- $\alpha$  din monocite. Deoarece numai unii dintre pacienții seropozitivi fac HTP, se afirmă rolul factorilor genetici sau al unor factori de mediu asociați la virus.

În **consumul prelungit** (mai mult de 3 luni) **al derivaților de fenilfluramină** hipertensiunea pulmonară apare mai des la persoanele cu predispoziție genetică. Derivații medicamentului inhibă canalele de kaliu din celulele musculare netede și scad producerea de oxid nitric (vasodilatator). Nedemonstrată asocierea cu hipertensiunea pulmonară a anorexigenelor de ultimă generație (sibutramin, orlistat, rimobant), dar persoanele expuse nu au fost urmărite pe termen lung.

#### Hipertensiunea pulmonară arterială **asociată cu alte afecțiuni**

**Splenectomia** se asociază cu o prevalență mare a HTP (10% cazuri), dar cu interval variabil până la momentul diagnosticării (4-32 ani). Mecanismul probabil este creșterea duratei de viață a hematiilor și activarea plachetară.

prelungit  
al derivaților  
de fenilfluramină

prelungit  
al derivaților  
de fenilfluramină

*Hemoglobinopatiile de tipul siclemiei și talasemiei beta se asociază cu HTP. În siclemie mecanismul probabil este creșterea stresului de forfecare exercitat de eritrocitele deformate în microvascularizația pulmonară. În talasemie se afirmă rolul afectării hepatice, splenectomiei și al trombozei in situ.*

Mecanismul asocierii *hipotiroidiei* cu HTP este unul imun.

Hipertensiunea pulmonară *asociată cu bolile cordului stâng* este determinată mai frecvent de bolile valvulare (mitrale, aortice) și de disfuncția sistolică ventriculară stângă. Creșterea presiunii în atrul stâng (la normal 7 mm Hg) peste 15-20 mm Hg determină creșterea presiunii arteriale pulmonare, cu menținerea unui gradient de presiune dintre arterele și venele pulmonare în limite normale - *hipertensiune pulmonară pasivă*. Depășirea unui prag de 25 mm Hg al presiunii venoase pulmonare determină o creștere disproporțională a presiunii arteriale pulmonare (crește gradientul presional între arterele și venele pulmonare) pe de o parte datorită vasoconstricției (*hipertensiune pulmonară reactivă*), dar și datorită unor modificări morfologice ale vaselor pulmonare (îngroșarea mediei arterelor musculare pulmonare, edem și fibroză a intimei, muscularizarea arteriolelor, trombi intraarteriali și intraarteriolari). Valori ale presiunii arteriale pulmonare medii peste 40 mm Hg pot conduce la insuficiența cardiacă dreaptă.

*Bolile pulmonare* produc hipertensiune pulmonară prin trei mecanisme deseori asociate: *hipoxie* (în special în bolile pulmonare obstructive), *inflamație* (în special în bolile pulmonare interstițiale) și *pierdere de vase pulmonare*.

*Hipoxia* produce de obicei HTP moderată. Conduce la vasoconstricție locală în alveolele neventilate. Hipoxia intervine prin inhibarea canalelor de kaliu (reversibilă la normalizarea saturației în oxigen) și stimularea proliferării celulelor musculare netede, reducând producerea factorilor ce inhibă remodelarea (prostaciclina, oxid nitric) și stimulând producția de IL-1. Este crescută producerea de endotelină-1 și de PDGF. Hipoxia stimulează expresia genei transportului serotoninei, care determină proliferarea celulelor musculare netede la nivelul arteriolelor pulmonare. Hipoxia stimulează gena eritropoietinei, iar policitemia secundară rezultantă contribuie la creșteri suplimentare de presiune pulmonară prin hiperviscositate.

Hipoxia intervine în dezvoltarea HTP în bolile pulmonare obstructive cronice. Dar, asociată celorlalte mecanisme, intervine și în HTP din deformările toracice, din bolile neuromusculare și din bolile pulmonare interstițiale.

*Inflamația* este un mecanism fiziopatologic important, în special în HTP din bolile pulmonare interstițiale. Sunt bine cunoscuți numeroși mediatori cu efecte vasoconstrictoare sau vasodilatatoare. Apar modificări ale peretelui alveolar, țesutului perialveolar, modificări ale vaselor (injuria celulelor endoteliale, organizarea fibroasă

și tromboza vaselor, pierderea vaselor prin distrucția parenchimului și fibroză) conduc la reducerea patului vascular și hipoxie. Gradul HTP nu corelează cu gradul fibrozei. În general, HTP este moderată, dar poate fi și severă, spre deosebire de bolile obstructive.

Inflamația poate fi importantă și în hipertensiunea pulmonară din bolile obstructive, fapt confirmat de majorarea semnificativă a presiunii în artera pulmonară în cursul infecțiilor intercurrente.

*Distrucția patului vascular* pulmonar (emfizem, tuberculoză, vasculite, fibroze pulmonare, pneumectomie) luată separat, de obicei, este insuficientă pentru HTP. În combinație cu hipoxia și inflamația poate cauza majorări importante ale presiunii pulmonare.

Hipertensiunea pulmonară *tromboembolică* apare într-o proporție mică după embolia pulmonară acută masivă; mai frecventă este după emboliile recurente minore. Se susține rolul anomaliilor activității fibrinolitice locale și posibila susceptibilitate genetică. Asocierea cu prezența de anticoagulant lupic, anticorpi anticardiolipinici, deficite ale factorului VIII al coagulării.

## Morfopatologie

### *Clasificarea Heath-Edwards* (1958)

*Gradul I* - hipertrofia musculară a mediei arterelor mici pulmonare și muscularizarea arteriolelor.

*Gradul II* - proliferarea intimei arterelor mici.

*Gradul III* - fibroza concentrică lamelară la nivelul intimei arterelor musculare.

*Gradul IV* - "leziuni plexiforme" constituite dintr-o rețea de canale capilariforme în interiorul unui segment dilatat al arterei musculare. Aceste canale sunt separate prin celule endoteliale proliferând și deseori conțin trombi.

*Gradul V* - "leziuni plexiforme" angiomatoase și cavernoase, hialinizarea fibrozei intimale, depozite de hemosiderină.

*Gradul VI* - necroză fibrinoidă și arterită necrotizantă.

Clasificarea *morfologică* adoptată de Societatea Europeană de cardiologie include 4 tipuri de vasculopatii:

1. arteriopatia pulmonară;
2. venopatia ocluzivă pulmonară;
3. microvasculopatia pulmonară;
4. leziuni neclasificabile.

## Clasificare

Se face pe criteriile clinice, funcționale, hemodinamice, morfopatologice.

**Clasificarea clinică** (Veneția, 2003) împarte HTP în câteva grupuri:

1. Hipertensiunea pulmonară arterială
  - 1.1 Idiopatică
  - 1.2 Familială
  - 1.3 Asociată cu
    - 1.3.1 Boli de țesut conjunctiv
    - 1.3.2 Șunturi congenitale A-V (sistemic-pulmonare);
    - 1.3.3 Hipertensiunea portală;
    - 1.3.4 Infecție HIV;
    - 1.3.5 Medicamente/toxine
    - 1.3.6 Altele (afecțiuni tiroidiene, glicogenoze, boala Gaucher)
  - 1.4 Asociată cu modificări semnificative capilare sau venoase
    - 1.4.1 Boala pulmonară venoocluzivă
    - 1.4.2 Hemangiomatoza capilară pulmonară
2. Hipertensiunea pulmonară asociată cu bolile cordului stâng
  - 2.1 Boli ale atrului stâng sau ventriculului stâng
  - 2.2 Boli ale valvelor inimii stângi
3. Hipertensiunea pulmonară asociată cu bolile pulmonare și/sau hipoxia
  - 3.1 BPOC
  - 3.2 Boală pulmonară interstițială
  - 3.3 Tulburări respiratorii în timpul somnului
  - 3.4 Hipoventilație alveolară
  - 3.5 Expunere cronică la altitudini crescute
  - 3.6 Anomalii de dezvoltare
4. Hipertensiunea pulmonară datorată trombozei și/sau emboliei cronice
  - TEAP artere proximale
  - TEAP artere distale
  - embolism pulmonar non-trombotic (tumori, paraziți, material străin)
5. Hipertensiunea pulmonară din diverse cauze
  - sarcoidoza
  - histiocitoza X
  - limfangioleiomiomatoza (LAM)
  - compresia vaselor pulmonare (adenopatii, tumori, mediastinită fibrozantă).

### **Clasificarea funcțională**

Este o adaptare a sistemului NYHA pentru insuficiența cardiacă.

*Clasa I* - Nu există o limitare a capacității de efort. Activitatea fizică obișnuită nu determină simptome.

*Clasa II* - O limitare ușoară a capacității de efort. Nu există simptome în repaus, iar activitatea fizică obișnuită determină simptome (dispnee, fatigabilitate, durere toracică sau presincopă).

*Clasa III* - O limitare marcată a capacității de efort. Nu există simptome în repaus, iar activitatea fizică mai mică decât obișnuită determină simptome (dispnee, fatigabilitate, durere toracică sau presincopă).

*Clasa IV* - Nu sunt capabili să efectueze activitate fizică. Pot avea simptome în repaus și aceste simptome sunt agravate la cel mai mic efort.

### **Clasificarea hemodinamică**

1. precapilară (arterială)
2. postcapilară (venoasă)
3. mixtă
4. prin creșterea fluxului pulmonar

### **Clasificarea în funcție de gradul de severitate hemodinamică**

HTP ușoară	25-40 mm Hg
HTP moderată	41-75 mm Hg
HTP severă	76-110 mm Hg
HTP foarte severă	> 110 mm Hg

### **Tabloul clinic**

În stadiile inițiale manifestările clinice ale hipertensiunii pulmonare rămân umbrite (simptomele se instalează insidios, pot fi minore și nu au specificitate), astfel că sunt diagnosticate, de regulă, atunci când presiunea în artera pulmonară depășește de 2-3 ori limitele normale.

#### *Simptome*

Dispneea, durerea toracică de tip anginos (apare la suprasolicitarea sistolică a ventriculului drept hipertrofiat), sincopa la efort (împreună cu dispneea și durerea constituie simptomele clasice ale HTP), fatigabilitatea, hemoptizia, disfonia (prin compresia nervului recurent de către artera pulmonară mult dilatată), palpitațiile, fenomenul Raynaud, moartea subită.

*Examenul obiectiv* poate rămâne normal. Se pot evidenția: tahicardie, cianoza, pulsația epigastrică. La auscultarea inimii zgomotul doi apare dedublat și accentuat în focarul pulmonarei, unde se poate însoți de suflul diastolic al insuficienței relative de valvă pulmonară, eventual și de un suflu sistolic de ejecție cu clic protosistolic. Suflul sistolic din insuficiența tricuspidiană relativă este frecvent. Galopul protodiastolic (ventricular) drept și uneori zgomotul patru (galop atrial) traduc presiunea diastolică crescută în ventriculul drept.

Insuficiența ventriculară dreaptă este reflectată și în creșterea presiunii venoase centrale, reflux hepatojugular, ascită, edeme declive.

## Explorări paraclinice

### *Electrocardiograma*

Arată hipertrofie ventriculară dreaptă și semne de hipertrofie atrială dreaptă - axul electric deviat spre dreapta, creșterea R în  $V_1$  ( $R > S$ ) semne de bloc incomplet de ram drept, modificări secundare de S-T și T în  $V_1$ - $V_3$  (criteriu neobligatoriu), P "pulmonar": amplitudine sporită ( $\geq 3$  mm) și aspect gotic în derivațiile II, III, aVF; P de aspect gotic și amplitudine peste 2 mm în derivațiile  $V_1$ - $V_3$ .

### *Examenul radiologic al toracelui*

Lărgirea arterelor pulmonare în hil (diametrul arterei pulmonare drepte peste 20 mm), cu/sau fără amputarea lor periferică și dilatarea cordului drept. În hipervolemia circulației pulmonare desen pulmonar vascular îmbogățit, pe când în hipertensiunea pulmonară idiopatică sau în sindromul Eisenmenger desenul vascular periferic sărac. În hipertensiunea pulmonară secundară afecțiunilor pulmonare se pot observa deformarea emfizematoasă a cutiei toracice, accentuarea desenului peribronhovascular. Are loc dilatarea ventriculului drept.

*Ecocardiografia* permite depistarea disfuncției miocardice, valvulopatiei sau cardiopatiei congenitale cauzale.

### *Dopplerografia*

Alterarea umplerii diastolice a ventriculului stâng (crește ponderea umplerii în timpul sistolei atriale). Aprecierea HTP, insuficienței de valvă tricuspida și de valvă pulmonară. Documentarea șunturilor intracardiace.

*Scintigrafia pulmonară* (de perfuzie și de ventilație) este utilizată pentru excluderea tromboembolismului pulmonar sau a hipertensiunii pulmonare din embolii recurente.

### *Ventriculografia radioizotopică*

Fracția de ejecție a ventriculului drept apare scăzută și nu crește în timpul efortului fizic.

### *Cateterismul cordului drept și al arterei pulmonare*

Se apreciază exact presiunea în artera pulmonară, presiunea de inclavare în artera pulmonară, presiunea în atriul stâng și debitul cardiac (metoda diluției). Se



pot depista șunturile intracardiace, stenozele de arteră pulmonară sau insuficiența ventriculară stângă (creșterea presiunii de inclavare). Se poate testa răspunsul acut la medicația vasodilatatorie (inhalare de oxid nitric, administrarea de prostaciclina sau adenosină).

#### *Angiografia pulmonară*

Este indicată în suspecția de hipertensiune pulmonară prin tromboembolism cronic.

#### *Biopsia pulmonară*

Poate fi necesară pentru cazuri selecte cu greutate de diagnostic diferențial dintre hipertensiunea pulmonară idiopatică și cea din cauze potențial curabile.

#### *Tomografia computerizată de înaltă rezoluție*

Contribuie la detectarea stadiilor inițiale de fibroză pulmonară interstițială.

*Testele funcționale pulmonare și polisomnografia* se indică pentru depistarea unei eventuale disfuncții ventilatorii în calitate de cauză a HTP.

*Testarea serologică* pentru infecția HIV și testele pentru bolile de colagen respective sunt necesare în multe cazuri.

### **Diagnostic diferențial**

Insuficiența inimii stângi.

Mixom al atrului stâng.

Stenoză de arteră pulmonară.

### **Prognostic**

Prognosticul în hipertensiunea pulmonară idiopatică este nefast (decesul în primii ani de la diagnosticare). Aproximativ în 50% cazuri cauza decesului este insuficiența cardiacă dreaptă progresivă, în 25% cazuri moartea este subită (frecvent în timpul efortului) și survine, în special, la pacienții cu insuficiență cardiacă de clasa funcțională IV NYHA. Alte cauze de deces sunt pneumonia și hemoragia. Din momentul apariției semnelor de insuficiență cardiacă dreaptă (deseori refractară la tratament) decesul survine în câteva luni.

Prognosticul în hipertensiunea pulmonară asociată altor boli (anterior denumită "secundară") depinde de evoluția bolii cauzatoare, însă și gradul de hipertensiune pulmonară este un predictor independent. Astfel, bolnavii cu BPCO supraviețuiesc 5 ani în 85-90% cazuri, dacă presiunea pulmonară medie nu depășește 25 mm Hg, și numai în 35-40% cazuri atunci când presiunea pulmonară medie este de 35-40 mm Hg. Un prognostic nefast este indicat de presiunea ridicată în atrul drept, scăderea debitului cardiac, clasa funcțională joasă (III-IV după NYHA), răspunsul slab la terapia cu vasodilatatoare.

## Tratament

Tratamentul este eficient în cazurile, când este posibilă depistarea și înlăturarea cauzei hipertensiunii pulmonare înainte ca să apară modificările ireversibile.

**Tratamentul convențional** intră în discuție la toți pacienții cu hipertensiune pulmonară.

Oxygenoterapia se aplică la pacienții cu  $\text{SaO}_2$  sub 90% (cu rezultate controversate).

Digoxina este utilizată tradițional în baza unor date empirice.

Diureticele sunt utile în cazurile cu insuficiența cardiacă dreaptă manifestă. Necesită observare atentă pentru a evita scăderea debitului cardiac (prin diminuarea presarcinii ventriculului stâng), aritmiile din hipokaliemie și alcaloza metabolică (poate deprima ventilația).

Anticoagularea orală indicată la toți bolnavi cu HTP (în lipsa contraindicațiilor); timpul protrombinei de 1,3-1,5 ori mai prelungit față de normal (INR-ul între 2 și 3).

**Tratamentul non-convențional** al hipertensiunii pulmonare se începe în funcție de nivelul presiunii în artera pulmonară și de grupul clinic (cauza HTP).

Tratamentul hipertensiunii pulmonare *grupul 1* (HTP idiopatică, familială, datorită bolilor ce afectează arterele pulmonare musculare) prevede administrarea *antagoniștilor de calciu* (nifedipină 30-90 mg/zi sau diltiazem 120-900 mg/zi) la pacienții, care răspund la testul de vasoreactivitate (10-15% din pacienți) sau tratamentul cu *prostaciline* (epoprostenol, treprostinil, iloprost), *antagoniști de receptori de endotelină* (bosentan), *inhibitori de fosfodiesterază* (*sildenafil*).

Tratamentul non-convențional al hipertensiunii pulmonare *grupul 2* (din afectarea cordului stâng) se face în cazuri excepționale (de exemplu, o stenoză mitrală protezată cu HTP severă restantă). În celelalte situații acest tratament poate agrava evoluția bolii.

Hipertensiunea pulmonară din *grupul 3* (produsă de afecțiuni pulmonare sau hipoxie) necesită în primul rând tratamentul cauzei hipoxiei (dacă posibil) și *suplimentarea cu oxigen*. Oxygenoterapia este singura metodă, pentru care există dovezi că sporește supraviețuirea la pacienții cu HTP din grupul 3. În studii mici s-a arătat că *vasodilatatoarele* pot diminua presiunea în artera pulmonară, unele însă agravând hipoxia la acești pacienți.

În hipertensiunea pulmonară din *grupul 4* (tromboembolică) se recomandă tratament *anticoagulant* cronic la toți pacienții. În formele proximale cu defect funcțional sever restant se poate efectua *trombarterectomia* (mortalitatea perioperatorie 10-15%) cu efect bun la supraviețuitori.

# C *Capitolul XIX* ORDUL PULMONAR

## Definiție

Cordul pulmonar a fost definit de către OMS ca hipertrofia ventriculului drept determinată de bolile ce afectează structura și/sau funcția plămânilor (cu excepția situațiilor de afectare primară a inimii stânga sau de defecte cardiace congenitale).

Considerând dificultățile de depistare a hipertrofiei ventriculului drept, în practica clinică cordul pulmonar se definește ca hipertrofia și/sau dilatarea VD consecutiv creșterii postsarcinii (hipertensiune arterială pulmonară), cauzate de afecțiuni ale parenchimului pulmonar, toracelui sau circulației pulmonare.

Prin urmare, criteriile de diagnostic pozitiv pentru cordul pulmonar vor fi (în cadrul nosologic respectiv):

- hipertensiunea pulmonară dovedită prin oricare metodă (presupunând paralelismul dintre hipertensiunea pulmonară și hipertrofia VD);
- hipertrofia ventriculului drept dovedită;
- dilatația ventriculului drept confirmată prin metode imagistice;
- semnele clinice de disfuncție ventriculară dreaptă: turgescența jugularelor, pulsul venos pozitiv (la bolnavii cu insuficiență tricuspidiană importantă), hepatomegalia și edemele declive.

Deoarece pentru hipertrofia VD este nevoie de timp, în definiția OMS cordul pulmonar poate fi în exclusivitate cronic. În practică deseori se aplică termenul de *cord pulmonar acut* (sau *subacut*) pentru a defini suprasolicitarea ventriculului drept din majorarea rapidă a presiunii în artera pulmonară.

Cazurile de hipertensiune pulmonară marcată fără o dilatație vădită de ventricul drept reprezintă *cordul pulmonar compensat*. În evoluție hipertensiunea pulmonară susținută conduce la dilatația mai mult sau mai puțin importantă a cavităților inimii drepte și apariția semnelor de insuficiență ventriculară dreaptă - *cordul pulmonar decompensat*.

## Etiologie

Cordul pulmonar cronic apare în toate afecțiunile bronhopulmonare producătoare de hipertensiune pulmonară (*capitolul XVIII* și *tabelul 19.1*), dar cea mai frecventă cauză sunt *afecțiunile pulmonare obstructive* (datorită prevalenței sporite în populație), care reunesc bronșita cronică, emfizemul pulmonar, astmul bronșic și fibroza chistică. BPCO este cea mai frecventă cauză de cord pulmonar dintre afecțiunile parinchimatoase cronice.

Astmul bronșic atopic, de obicei, nu conduce la formarea cordului pulmonar. Astmul bronșic non-atopic produce cord pulmonar în cazurile însoțite de hipoxemie severă, eventual, și de acidoză respiratorie.

Cordul pulmonar este o complicație frecventă a fibrozei chistice, în peste 70% cazuri reprezentând cauza decesului la acești bolnavi.

Tipul B de BPCO (tipul bronșitic) deseori se asociază cu *cor pulmonale* în stadiile avansate, pe când în tipul A (tipul emfizematos) de BPCO manifestările insuficienței ventriculare drepte și hipercapnia apar doar ca fenomene terminale.

*Bolile pulmonare restrictive* reunesc o serie largă de afecțiuni, caracterizate prin inflamația difuză interstițială sau/și alveolară, conducând la fibroza progresivă. Simptomele inițiale, de obicei, sunt tahipneea de repaus și dispneea de efort, cianoza și dispneea de repaus apărând tardiv. Semnele de hipertensiune pulmonară și de decompensare cardiacă pot fi prezente, iar hipercapnia apare ca eveniment terminal. Hemodinamica și ventilația pulmonară se modifică în paralel, astfel că hipertensiunea pulmonară apare la scăderea CV sub 80%, iar hipertensiunea pulmonară de repaus este prezentă atunci, când CV scade sub 50%.

Afecțiunile restrictive extrapulmonare se caracterizează prin disfuncția pompei ventilatorii secundar afectării mușchilor respiratorii sau modificării geometriei toracelui.

Insuficiența aparatului muscular respirator se atestă în afectarea generalizată a mușchilor (spre exemplu, în diversele miopatii), însă, cel mai adesea apare din afecțiuni neurologice (scleroza în plăci, *miastenia gravis*, sindromul Guillain-Barré).

## CAUZE ALE CORDULUI PULMONAR

<b>Boli pulmonare obstructive</b>
Bronșită cronică
Emfizem pulmonar
Astm bronșic
Fibroza chistică
<b>Boli pulmonare restrictive</b>
Alveolite fibrozante
Boli de sistem
SDRA
Pneumoconioze
Granulomatoze
Afecțiuni restrictive extraparenchimatoase
Cifoscolioza
Fibroza pleurală
Toracoplastia
Boli neuromusculare
<b>Tulburări ale centrului de control respirator</b>
Sindromul Pickwick
Sindromul de apnee în somn
Hipoventilația alveolară primară
Obliterarea vaselor pulmonare
<b>Hipoxia cronică de altitudine</b>
<b>Boli pulmonare vasculare</b>
Embolii acute
Embolii cronice
Hipertensiunea pulmonară idiopatică
Boli de sistem

Hipoventilația alveolară generalizată produce hipercapnie și hipoxemie. Dintre multiplele afecțiuni ale cutiei toracice (*pectus excavatum*, *pectus carinatum*, cifoscolioza, spondilita anchilopoietică) cel mai frecvent se asociază cu cordul pulmonar cifoscolioza.

*Tulburări ale centrului de control respirator.* Afecțiunile acestui grup se caracterizează prin pulsație redusă din centrul respirator, hipoventilație, acidoză respiratorie și hipoxemie, care cauzează hipertensiune pulmonară și cord pulmonar cronic.

Patogenia sindromului Pickwick, care reunește obezitate, somnolență, pleoră și edeme, nu este completamente elucidată. Se afirmă contribuția complianței reduse a peretelui toracic (din obezitate și slăbiciunea mușchilor) și rolul hiposensibilității centrului respirator la stimulare hipercapnică și hipoxică.

*Sindromul de apnee în somn* este polietiologic. Se deosebesc mai multe tipuri patogenetice (cordul pulmonar cronic poate apărea în toate tipurile). În *apneea centrală* fluxul de aer se oprește datorită încetării efortului tuturor mușchilor respiratori. În *apneea obstructivă* fluxul de aer lipsește în pofida continuării efortului mușchilor respiratori. *Apneea mixtă* se caracterizează prin lipsa efortului muscular la începutul episodului apneic, urmată de un efort muscular neproductiv în continuarea lui.

Apneea obstructivă apare prin necoordonarea contracțiilor mușchilor bucali și ai faringelui, colabarea pereților faringelui din insuficiența *m. genioglosus*, mișcarea posterioară a limbii în timpul somnului, îngustarea faringelui din obezitatea severă.

La copii apneea obstructivă poate apărea datorită amigdalelor mărite (sau adenoizilor) sau a anomaliilor congenitale obstructive de căi respiratorii superioare (macroglosie, micrognatie, laringotraheomalacie, sindromul Hurler, sindromul Pierre Robin).

Episoadele apneice se pot repeta de 40-60 ori/oră, producând periodic hipoxemie și hipercapnie, cauzatoare de spasm al arteriolelor pulmonare, ulterior cu remodelarea vaselor pulmonare și hipertensiune pulmonară permanentă. Datorită deșteptărilor hipoxemice, pacienții nu ating fazele de somn adânc, astfel că sunt cronic privați de somn.

Alte manifestări ale apneei în somn sunt sforăitul zgomotos, comportament modificat în somn (somnambulism, tremor, mioclonus), enureza, cefaleea matinală, hipersomnolența în orele zilei, obezitatea tronculară, edemele și hipertensiunea arterială sistemică.

Pentru stabilirea diagnosticului este necesară polisomnografia.

*Hipoventilația alveolară primară* este o afecțiune rarisimă. Se definește ca hipoventilație în absența obezității sau afecțiunilor pulmonare, de perete toracic sau musculare și provine din disfuncția sistemului nervos vegetativ. Majoritatea cazurilor provin din meningite, encefalite, secundar intervențiilor neurochirurgicale pe trunchi și, excepțional, pot fi congenitale. De obicei, este prezentă hipercapnia și hipoxemia. Pacientul poate opri voluntar respirația fără nici un disconfort pînă la pierderea conștiinței; pe de altă parte, el este capabil să normalizeze conținutul gazelor sanguine prin hiperventilație voluntară (sindromul Ondine).

*Cordul pulmonar acut*, de obicei, este cauzat de emboliile pulmonare masive. Însă, deseori se observă și agravările acute ale cordului pulmonar cronic provenit din BPCO, de regulă, în urma infecțiilor respiratorii acute. Cauze rare ale cordului pulmonar acut pot fi pneumoniile masive și astmul acut grav.



## Patogenie

Mecanismele hipertensiunii pulmonare au fost examinate în (*capitolul XVIII*).

Hipertensiunea pulmonară sporește postsarcina ventriculului drept. Datorită particularităților morfologice și funcționale VD normal răspunde perfect la creșterea presarcinii ("rezervor compliant"), însă se adaptează cu greu la creșterea postsarcinii. Supraîncărcarea cronică prin presiune importantă produce dilatația ventriculului drept cu majorarea volumului telediastolic și a volumului telesistolic, cu menținerea volumului-bătaie și cu scăderea fracției de ejecție. (De menționat că scăderea FE a ventriculului drept, deseori observată în cordul pulmonar cronic, reflectă doar adaptarea la postsarcina crescută, contractilitatea ventriculului drept fiind păstrată).

Hipertensiunea pulmonară provoacă hipertrofia VD, ceea ce în conformitate cu legea lui Laplace (tensiunea parietală este direct proporțională cu presiunea în cavitate și cu diametrul cavității și invers proporțională cu grosimea pereților) reduce tensiunea parietală (*wall stress*), prin urmare, și consumul de oxigen al miocardului.

Rolul adaptiv al hipertrofiei și remodelării este confirmat și de observația că în cordul pulmonar acut (ventricul nehipertrofiat) insuficiența VD cu dilatația lui, cu reducerea dramatică a debitului cardiac și prăbușirea TA apare la presiunea medie în artera pulmonară de 40 mm Hg (aproximativ de 2 ori mai ridicată față de normal), pe când în cadrul hipertensiunii pulmonare cronice valorile presionale mult mai sporite pot evolua fără decompensare cardiacă.

Pe de altă parte, hipertrofia VD scade complianța lui, ceea ce poate afecta umplerea diastolică (situație similară cu hipertrofia ventriculului stâng din hipertensiunea arterială).

Actualmente se consideră, că remodelarea VD cu disfuncție diastolică joacă un rol semnificativ în producerea semnelor clinice de cord pulmonar.

Odată cu avansarea bolii prin agravarea hipertensiunii pulmonare, dilatația ventriculară se agravează, presiunea telediastolică în ventriculul drept crește, apar semnele de stază retrogradă (staza venoasă sistemică). Prin dilatarea inelului fibros se instalează insuficiența tricuspidiană relativă (cu aport semnificativ la scăderea debitului cardiac în stadiile terminale ale bolii).

Nu se poate disconsidera contribuția hipoxemiei și hipercapniei din insuficiența respiratorie. Cu atât mai mult, că debitul cardiac rămâne normal în majoritatea cazurilor cu insuficiență ventriculară dreaptă (nu numai în repaus, ci și adecvat crește în efortul fizic).

Însă, acest DC normal, datorită hipoxemiei, nu asigură necesitățile tisulare în oxigen, ceea ce provoacă modificări funcționale și structurale în organe (rinichi, ficat, sistem nervos etc). Crește tonusul simpatic (deja activat prin distensia atriului drept),

ceea ce reduce și mai mult debitul renal cu activarea sistemului renină-angiotensină-aldosteron, cu sporirea reabsorbției renale de bicarbonat, natriu și apă. Retenția hidrosalină nu este prevenită de către hormonul natriuretic atrial, iar în stadiile finale cu hiponatriemie se observă o creștere importantă a vasopresinei plasmatică (prin mecanism încă neelucidat). În plus, există multe studii clinice, care arată, că edemele în cordul pulmonar sunt mult mai puțin frecvente la bolnavii fără hipercapnie și că prezența edemelor este rău corelată cu oricare dintre parametrii funcției ventriculului drept.

Toate acestea au permis unor autori să vină cu părerea, că edemele în cordul pulmonar sunt mai curând produse prin alterarea funcției renale, decât prin insuficiența ventriculului drept.

### Tabloul clinic

Tabloul clinic este rezultatul suprapunerii semnelor și simptomelor afecțiunii cauzatoare (pulmonare sau extrapulmonare), hipertensiunii pulmonare și, eventual, stazei venoase sistemice.

Dispneea, de grad foarte variat, poate fi însoțită de alte manifestări ale bolii de bază: tuse (cu sau fără expectorație), *wheezing*, astenie etc. Din insuficiența coronariană relativă uneori apar durerile de tip anginos. În hipertensiunea pulmonară idiopatică scăderea DC produce oboseală marcată sau chiar sincope la efort. Staza venoasă sistemică se poate traduce prin dureri epigastrice și în hipocôndrul drept, tulburări digestive.

Examenul fizic poate arăta jugulare turgescențe, pulsații în epigastru, edeme, eventual, ascită, tahicardie la cel mai mic efort și în repaus, accentuarea zgomotului II în focarul pulmonarei, galop ventricular drept, sufluri din insuficiența pulmonară sau tricuspidiană relativă, hepatomegalie durerăoasă. Cianoza este predominant centrală, cu extremități calde (spre deosebire de insuficiența ventriculară stângă, insuficiența ventriculului drept nu se însoțește de vasoconstricție periferică).

### Explorări paraclinice

Electrocardiograma (a se vedea *capitolul XVIII*)

Radiografia toracelui este foarte utilă prin depistarea afecțiunilor pulmonare cauzatoare de hipertensiune pulmonară și de insuficiență ventriculară dreaptă.

Se evidențiază artere pulmonare voluminoase, care uneori par ectaziate, simulând adenopatii hilare.

Pe radiograma de față dilatarea VD este mărturisită de către deplasarea spre dreapta a arcului inferior drept și de bombarea porțiunii mijlocii a conturului cardiac

stâng (apărută prin deplasarea cranială a conului pulmonar și a arterei pulmonare). În poziția laterală și poziția oblică anterioară stângă dilatarea ventriculului drept se manifestă prin micșorarea spațiului retrosternal.

Testele funcționale pulmonare sunt utile pentru depistarea bolilor pulmonare obstructive sau restrictive, care au condus la hipertensiune pulmonară. Insuficiența ventriculară dreaptă uneori poate produce hipoxemie severă datorită șuntului dreapta-stânga prin foramen ovale deschis.

Ecocardiografia reprezintă unul din examenele obligatorii la pacienții cu susținuția de cord pulmonar. Explorarea reușește depistarea hipertensiunii pulmonare și a cordului pulmonar în majoritatea cazurilor (cu toate greutatea de vizualizare provenite din hiperinflația pulmonară). Semne tipice sunt dilatația de ventricul drept și atriu drept (asociate cu dimensiuni normale sau ușor reduse ale ventriculului stâng), deseori cu schimbarea direcției curburii septului interventricular.

Dopplerografic se observă perturbarea umplerii ventriculului stâng (predominarea umplerii la sfârșitul diastolei) și se poate aprecia presiunea în artera pulmonară (măsurând gradientul transtricuspidian sistolic sau după timpul accelerării pe curba flux-viteză în artera pulmonară). Dopplerografia este deosebit de utilă pentru depistarea fazelor inițiale de hipertensiune pulmonară și pentru observarea evoluției valorilor presionale (inclusiv sub tratament).

## Complicații

Insuficiența ventriculară dreaptă (în special, din hipertensiunea pulmonară idiopatică) adesea se complică prin tromboembolism pulmonar. Sunt incriminate mai multe mecanisme complexe (îndeosebi, staza venoasă periferică și disfuncția endoteliului pulmonar), capabile să producă o stare de hipercoagulabilitate.

Episoadele tromboembolice contribuie la creșterea ulterioară a presiunii pulmonare, astfel, deteriorând și mai mult funcția ventriculului drept.

Aritmiile sunt mai puțin frecvente față de insuficiența ventriculară stângă. Mai des dispar odată cu corectarea insuficienței respiratorii. Rareori pot fi cauza decesului.

Insuficiența tricuspidiană (relativă - prin dilatarea inelului fibros) este o complicație foarte frecventă a cordului pulmonar și are consecințe hemodinamice importante (scade DC, implicit, și aportul de oxigen spre țesuturi), care se corectează parțial prin aplicarea vasodilatatoarelor.

Disfuncția organelor parenchimotoase (ficat, rinichi *etc.*) poate fi evidentă. Contribuția relativă a insuficienței respiratorii (care, de obicei, coexistă cu decompensarea cardiacă) este greu de evaluat.

## Tratament

Considerând rolul hipertensiunii pulmonare, tratamentul cordului pulmonar cronic va fi axat pe scăderea valorilor presiunii pulmonare (a se vedea *capitolul XVIII*).

Efectul benefic al oxigenoterapiei îndelungate se explică nu doar prin diminuarea presiunii pulmonare, ci și prin ameliorarea aportului de oxigen spre organele vitale (rinichi, ficat, cord).

Terapia cu digitalice rămâne controversată în cordul pulmonar cronic.

Pe lângă faptul, că efectul inotrop pe VD este mic (datorită particularităților sale morfologice), merită atenție și starea înotropă, de obicei, păstrată a ventriculului drept în cordul pulmonar decompensat și toxicitatea sporită a digitalei în condițiile de hipoxemie.

Se afirmă eficacitatea digitalicelor în bradicardizarea pacienților cu fibrilație atrială tahisistolică sau cu flutter atrial (deși, cu acest scop pot fi recomandate și alte antiaritmice).

O indicație suplimentară pentru digitalice poate fi cordul pulmonar cronic asociat cu disfuncția confirmată a VS (din hipertensiune arterială, cardiopatie ischemică *etc.*).

Diureticele în insuficiența ventriculară dreaptă pot fi aplicate pentru corecția hipervolemiei și a congestiei hepatice, deși, corecția insuficienței respiratorii deseori duce la dispariția edemelor. Aplicarea diureticelor poate fi necesară și pentru a contracara retenția hidrosalină din terapia cu vasodilatatoare.

De obicei, se începe cu doze mici de furosemid (20-40 mg/zi), care se majorează în funcție de necesitate și tolerare (unii pacienți cu insuficiență ventriculară dreaptă pot necesita doze enorme de diuretice). Se pot folosi antialdosteronicele sau alte diuretice economizatoare de potasiu.

Dozele excesive de diuretice pot favoriza accidentele trombotice prin hemoconcentrație (deja majorată prin poliglobulie), pot provoca alcaloză hipocloremică (deosebit de periculoasă la bolnavii cu acidoză respiratorie) sau hipopotasiemie (pericolul de aritmii cu risc vital este crescut la bolnavii sub tratament cu digitalice).

Vasodilatatoarele (inclusiv și IECA) nu reprezintă actualmente o medicație de rutină recomandabilă bolnavilor cu cord pulmonar cronic datorită riscului de vasodilatație sistemică importantă.

A fost arătat, că unele dintre medicamentele folosite în afecțiunile respiratorii (în special, beta-mimeticele) influențează benefic funcția diastolică a ventriculului drept. Sunt necesare studii de amploare, înainte de a recomanda aplicarea lor de rutină.

Sângerarea se poate aplica la bolnavii cu poliglobulie secundară marcată (hematocritul peste 55%), deoarece prin vâscozitate crescută sporește postsarcina ventriculului drept. Consecințele acute sunt benefice, însă, cu timpul eficacitatea sângerărilor repetate diminuează.

Tratamentul chirurgical vizează boala de fond (în situațiile indicate), iar în unele țări, și transplantul pulmonar.

## Prognostic

Insuficiența ventriculară dreaptă reprezintă stadiul final al tuturor bolilor pulmonare. De aceea, este evident, că prognosticul în cordul pulmonar decompensat este sever: media supraviețuirii la pacienții cu edeme manifeste constituie aproximativ 4 ani. Rata supraviețuirii la 2 ani depășește 70% pentru pacienții, care nu avuseseră anterior edeme, și constituie 40-45% în grupul pacienților cu semne clinice evidente de insuficiență ventriculară dreaptă.

Merită menționat faptul, că semnificația prognostică a fracției de ejeție a ventriculului drept este mult inferioară manifestărilor clinice de decompensare, în timp ce indicii funcționali ai afecțiunii pulmonare de bază (hipoxemia, hipertensiunea pulmonară) au o semnificație prognostică mare.

# PATOLOGIA PLEUREI

Capitolul XX

## Generalități

Pleura reprezintă o seroasă ce învelește fiecare plămân. Este formată din două foițe: foița parietală (căptușește pereții toracelui, diafragma și mediastinul) și foița viscerală, care acoperă plămânul, pătrunzând și în scizuri. Cele două foițe ale pleurei se continuă una cu cealaltă la nivelul hilului pulmonar.

Pleura reprezintă un strat de celule mezoteliale dispuse pe o rețea fibroelastică în care se găsesc capilare, vase limfatice și filete nervoase.

Între pleura parietală și cea viscerală există o cavitate mai curând potențială decât reală - cavitatea pleurală, în care se află o lamă fină de lichid pleural. În condiții fiziologice cantitatea de lichid pleural constituie 10-20 ml, cu un conținut scăzut și stabil de proteine (în jur de 1 g/dl).

Inițial se considera că lichidul pleural se produce prin filtrare la nivelul capilarelor pleurei parietale, fiind reabsorbit ulterior din spațiul pleural prin capilarele pleurei viscerale și vasele limfatice. Cercetările din ultimele decenii au stabilit că în condiții fiziologice pleura viscerală nu participă la reabsorbția lichidului pleural.



La normal fluidul pleural se produce în zona apicală a pleurei parietale, drenându-se prin porii limfatici din zonele mediastinale și diafragmale ale aceleiași pleure parietale (astfel că filtrarea și reabsorbirea lichidului pleural constituie funcția exclusiv a pleurei parietale).

În condiții de boală lichidul mai poate intra în spațiul pleural din spațiile interstițiale pulmonare prin intermediul pleurei viscerale sau din cavitatea peritoneală prin orificiile diafragmatice.

Limfaticele au capacitatea să absoarbă o cantitate de lichid de 20 de ori mai mare decât cea care se formează în mod obișnuit. Ca urmare, revărsatul pleural apare când formarea de lichid pleural (provenit din pleura parietală, spațiile interstițiale pulmonare sau cavitatea peritoneală) este excesivă sau când drenajul lichidului de către limfatică este deficitar.

Reculul elastic al plămânului trage pleura viscerală în interior, iar reculul elastic al peretelui toracic trage pleura parietală în exterior. Presiunea netă în spațiul pleural la capacitatea reziduală funcțională este inferioară presiunii atmosferice ("presiune negativă").

Afecțiunile pleurale pot apărea în rezultatul traumei directe a peretelui toracic, prin extinderea la pleură a afecțiunilor parenchimului pulmonar (pneumonie, tuberculoză, neoplazii, TEAP), afecțiuni ale mediastinului (ruptură de esofag), ale pericardiului (pericardită) sau ale abdomenului (abces subfrenic), ori în cadrul bolilor de sistem (LES, artrita reumatoidă). Pleura poate fi afectată în boli infecțioase (bacteriene, virale, fungice, parazitare), în unele pneumoconioze și în sarcoidoză, în rezultatul radioterapiei, în uremie, dar și în tumori primare ale pleurei (mezoteliom).

Simptomele și semnele cauzate de afecțiunea pleurală pot fi grupate în câteva sindroame principale:

- sindromul din pleurita uscată;
- sindromul pleural lichidian;
- sindromul pleural gazos (pneumotoraxul);
- sindromul pleural mixt hidroaeric (hidropneumotoraxul);
- sindromul de fibrotorace (pahipleurita).

### PLEURITA USCATĂ

Pleurita uscată apare la afectarea foștelor pleurale prin depuneri fibrinoase, prin invazia celulelor neoplazice sau inflamatorii, care perturbază glisarea normală a pleurei viscerale și parietale în ciclul respirator, manifestându-se printr-un ansamblu de simptome și semne clinice caracteristice.

De obicei, se asociază și o colecție lichidiană pleurală minimă, insuficientă pentru a împiedica frecarea foștelor pleurale pe o arie semnificativă (aparitia exsudatului pleural important modifică simptomele și semnele - evoluție în sindrom lichidian pleural).

Se atestă frecvent în tuberculoză, artrita reumatoidă, sarcoidoză, uremie, în afecțiunile virale (îndeosebi virusul *Coxsackie*).

Excitarea pleurei viscerale și a parenchimului pulmonar, de obicei, nu produce durere deoarece inervația pulmonilor distal de bronhii este săracă și constă, în special, din ramuri eferente ale trunchiului simpatic și ale nervului vag. Din contra, pleura parietală conține din abundență ramuri sensitive aferente ale nervilor intercostali, ale trunchiului simpatic, ale nervului frenic și ale nervului vag.

Afectarea pleurei parietale costale produce durere puternică, localizată pe aria iritației. Inflamația sectoarelor periferice ale pleurei diafragmatice, de asemenea, produce durere localizată, dar cu tendința de extindere pe o arie mai întinsă a toracelui, în spate sau în abdomen. Aria durerii percepute se extinde în funcție de intensitatea afectării.

Iritarea porțiunilor centrale ale pleurei diafragmatice nu produce durere în sectoarele adiacente, ci dureri ipsilaterale în ceafă, în umăr, în mușchiul trapezoid. Stimularea pleurei parietale mediastinale, de asemenea, produce dureri în regiunea occipitală și în partea posterioară a gâtului. Aceste dureri la distanță apar datorită faptului că majoritatea fibrelor sensitive ale nervului frenic pătrund în măduva spinală la nivelul C<sub>4</sub>, unde, de obicei, intră și nervii sensitivi ai plexului brahial.

Pacientul acuză dureri legate de actul de respirație, care pot fi minime sau severe, funcție de gradul inflamației. Durerea toracică este descrisă ca străpungătoare, zvâcnitoare, sau ca un "junghi în coaste". Se amplifică la respirație profundă, tuse, strănut sau chiar la vorbire.

Durerea pleuretică poate diminua la apăsarea manuală pe cutia toracică; aceasta însă nu permite diferențierea inflamației pleurale de alte cauze ale durerii de tip pleuretice: fracturi costale, miozită, nevrită intercostală etc., care la fel se ameliorează prin limitarea mișcărilor peretelui toracic.

Durerea din inflamația pleurei costale este localizată direct la locul iritației și se asociază cu rigiditate musculară la palpare. Lipsesc hipersensibilitatea cutanată și durerea abdominală.

Din contra, afectarea porțiunilor lateroanterioare și posterioare ale pleurei diafragmatice produce zone mult mai extinse de durere pe toracele inferior, pe spate și în abdomen, care se însoțesc de hiperestezie cutanată, se accentuează la palpație și sunt însoțite de rigiditate musculară. Durerea în ceafă și în umăr provenită din iritarea porțiunilor centrale ale pleurei diafragmatice se asociază cu hiperestezie, hiperalgezie și spasm muscular.

Dispneea este un simptom frecvent, apare din limitarea (voluntară și involuntară) a mișcărilor respiratorii impusă de durere. Dispneea poate fi agravată de asocierea colecției pleurale importante, de pneumonie sau de alte afecțiuni de bază (cauzale) ale parenchimului pulmonar.

Ca rezultat al excitării receptorilor tusigeni din pleură poate apare tusea uscată ("tusea pleurală").

Alte simptome sunt determinate de cauza pleuritei. Spre exemplu, frisonul, febra și sputa purulentă sugerează pneumonia bacteriană în calitate de cauză a pleuritei, iar junghiul toracic acut izolat și dispneea pot indica pneumotoracele spontan.

Respirația este, de obicei, superficială și frecventă (tahipneică) cu limitarea ipsilaterală a mișcărilor respiratorii. Pacientul deseori stă culcat pe partea afectată pentru a limita expansiunea cutiei toracice.

Prin palpate se confirmă limitarea amplitudinilor respiratorii și rareori se percepe frecătura pleurală.

Auscultația frotației pleurale confirmă diagnosticul de pleurită. Frotația pleurală, care deseori are un caracter trecător, poate varia în intensitate de la un sunet abia perceptibil până la pocnituri intense percepute aproape de ureche.

De obicei, frotația pleurală se percepe în ambii timpi ai respirației, însă cel mai intens este auzită aproape de sfârșitul inspirului. Frotația dispăre la oprirea voluntară a respirației, spre deosebire de frecătura pericardului. Se poate percepe pe o arie destul de întinsă și cel mai frecvent se atestă în regiunile laterale și posterioare ale toracelui inferior. În regiunile toracice superioare și la apex rar se percepe datorită mișcărilor limitate ale plămânului.

Prezența lichidului pleural poate modifica sau abolii frotația pleurală.

### REVĂRSATUL LICHIDIAN PLEURAL

Revărsatul lichidian pleural reprezintă acumularea excesivă de lichid în cavitatea pleurală și poate apărea în cadrul unui grup heterogen de boli.

Acumularea de lichid în cavitatea pleurală poate avea un caracter neinflamator - transsudat (hidrotorax) sau un caracter inflamator - exsudat, care determină pleurezia (pleurita exsudativă).

Pe de altă parte, se poate spune că un revărsat pleural de tip transsudat apare când factorii sistemici, care influențează formarea și absorbția lichidului pleural, suferă anumite alterări. Iar un revărsat pleural de tip exsudat apare când se modifică factorii locali, care influențează formarea și absorbția lichidului.

Colecția lichidiană pleurală se întâlnește la aproximativ 1/1000 populație generală, aproape 40% din cazuri provenind din insuficiența cardiacă.

### Transsudatele

Colecția lichidiană pleurală neinflamatorie foarte rar apare la persoanele anterior sănătoase. Boala de bază, de obicei, este evidentă la momentul depistării transsudatului sau sugerată de anamnezic.

Cauza cea mai frecventă a transsudatului este insuficiența cardiacă congestivă (tabelul 20.1) - mai mult de jumătate din pacienții cu insuficiență cardiacă severă prezintă colecție lichidiană pleurală, care în 88% cazuri este bilaterală (și aproximativ de volume egale).

În staza venoasă pulmonară (din insuficiența ventriculară stângă sau din stenoza mitrală) revărsatul apare deoarece cantitatea mare de lichid acumulată în spațiul interstițial pulmonar străbate pleura viscerală, depășind capacitatea limfaticelor pleurei parietale de a drena lichidul.

În insuficiența cardiacă biventriculară (sau insuficiența izolată a inimii drepte) staza venoasă sistemică contribuie la formarea transsudatului, măbind filtrarea din capilarele pleurei parietale și diminuând drenarea limfatică (creșterea presiunii la joncțiunea limfaticovenoză). Acest mecanism explică și formarea transsudatului în pericardita constrictivă.

În insuficiența cardiacă toracocenteza diagnostică (pentru a verifica dacă revărsatul este într-adevăr transsudat) se indică doar atunci, când pacientul este febril sau acuză durere pleuretă ori când revărsatele nu sunt bilaterale. Toracocenteza diagnostică se mai recomandă în cazurile când revărsatul persistă în pofida terapiei diuretice. (Tratamentul diuretic nu modifică în câteva zile caracteristicile biochimice ale lichidului, spre deosebire de tratamentul îndelungat, la care se poate observa creșterea conținutului de proteine - "pseudoexsudat").

La aproximativ 6% din pacienții cu ciroză hepatică și ascită apare și un revărsat pleural. Mecanismul predominant este mișcarea directă a lichidului peritoneal către spațiul pleural prin orificiile mici, care există în diafragm, contribuind și hipoproteinemia prin scăderea presiunii coloidosmotice. Transsudatul este mai frecvent localizat de partea dreaptă (85%) și în cantitate suficient de mare pentru a produce dispnee severă. În situațiile când tratamentul medical nu reușește să controleze acumularea lichidiană, se încearcă inserția unui șunt peritoneovenos, toracotomia cu corecția chirurgicală a comunicării dintre cele două cavități seroase sau toracostomia cu injecția unui agent sclerozant.

Scăderea presiunii coloidosmotice este considerată mecanismul predominant al colecției lichidiene pleurale din sindromul nefrotic. Deși, tulburările tromboembolice caracteristice acestei afecțiuni, de asemenea, pot contribui la formarea epanșamentului pleural, deseori imprimându-i caracterul de exsudat.

## Exsudatele

Exsudatul semnifică creșterea permeabilității capilarelor pleurale pentru proteinele plasmaticе și, prin urmare, este markerul afecțiunilor, însoțite de leziuni structurale ale pleurei.

Aceste leziuni pleurale au o etiologie foarte variată (tabelul 20.2), dar apar prin trei mecanisme principale:

- extinderea la pleură a afecțiunilor de alte organe (pulmoni, mediastin, organe abdominale);
- atingerea pleurală în bolile de sistem;
- leziunea primară a pleurei.

*Tabelul 20.1*

**CLASIFICAREA ETIOLOGICĂ A TRANSSUDATELOR**

<i>Afecțiunea</i>	<i>Ponderea aproximativă</i>
Insuficiența cardiacă congestivă	80%
Ciroza hepatică	8%
Sindromul nefrotic	4%
Cauze diverse	8%
Dializă peritoneală	
Hipoalbuminemia	
Atelectazia pulmonară*	
Pericardita constrictivă	
Obstrucția de venă cavă superioară	
Sarcoidoza*	
Embolia pulmonară*	

\* - posibil și caracterul inflamator al epanșamentului

Etiologia epanșamentului pleural exsudativ este dominată de cauze infecțioase (tabelul 20.3), fiind urmate de leziunile neoplazice (în primul rând carcinomul bronșic și cancerul mamar) și embolismul pulmonar.

La fel și disfuncția limfatică, cauzată de obstrucții anatomice sau funcționale, facilitează acumularea de lichid pleural. În sfârșit, traumatismul toracic poate aduce la revărsat pleural prin acumulare sanguinolentă - hemotoraxul, sau de limfă - chilotoraxul.

**Tabloul clinic**

Simptomele generale (astenie, febră, scădere ponderală, transpirații nocturne, inapetență etc.) sunt în funcție de etiologia procesului. Durerea (jenă, junghi toracic) poate precede instalarea exsudatului în pleurezie, pe când transsudatul nu dă durere toracică. Dispneea (prin compresiunea plămânului de către lichidul acumulat cu tulburări de ventilație și perfuzie consecutive și prin perturbarea mecanicii diafragmatice) depinde de cantitatea de lichid și rapiditatea acumulării lui, de starea funcțională a cordului și plămânilor. Uneori poate apărea "tusea pleurală": iritativă, uscată, dependentă de poziția pacientului.

Anamnestical poate sugera empiemul (alcoolism, pierderea conștiinței cu aproximativ 10 zile anterior, febră), embolismul pulmonar (fractură recentă a membrului inferior ghipsată, debutul acut al dispneei), sindromul postinfarct (infarct miocardic suportat cu două-trei săptămâni anterior, febră, dispnee) sau pleurezia din



azbestoză (lucrător de șantier naval peste 10 ani). Voma asociată cu durerea toracică sau epigastrică sugerează posibilitatea rupturii de esofag. Anamnesticul cunoscut de LES sau de administrare a anumitor medicamente (procainamidă, hidralazină, quinidină, fenitoin) însoțită de manifestările sindromului lupic, anamnesticul de sarcoidoză, de artrită reumatoidă sau de uremie vor indica clinicianului cauza potențială a pleureziei. Se asociază cu pleurezia și administrarea îndelungată a unor medicamente (nitrofurantoină, metotrexat, procarbazină).

La examenul obiectiv semnele clinice apar, de obicei, când colecția lichidiană depășește 300-500 ml. Exsudatul masiv (peste 1500 ml) poate cauza bombări ale hemitoracelui afectat cu lărgirea spațiilor intercostale și cu diminuarea mișcărilor respiratorii.

Palpator se determină diminuarea vibrațiilor vocale (abolirea în colecțiile masive).

Percutor se pot depista, de obicei, colecțiile lichidiene ce depășesc 300 ml. Limita superioară a matității (submatității) bazale pe hemitoracele respectiv rămâne orizontală la volume de lichid sub aproximativ 800 ml. În colecțiile pleurale semnificative limita superioară a matității formează o curbă parabolică (linia Damoiseau) cu porțiunea ascendentă de la coloana vertebrală spre axilă și cea descendentă coborând spre stern. Prin comprimarea plămânului de către lichid în regiunea paravertebrală a hemitoracelui afectat apare o zonă de submatitate (triunghiul Garland). Zona de matitate paravertebrală pe hemitoracele opus (triunghiul Grocco-Rauchfuss) se explică prin deplasarea mediastinului spre plămânul neafectat.

Semnificativă este deplasarea lichidului liber în cavitatea pleurală cu schimbarea poziției bolnavului: matitate orizontală dorsală în decubit, matitate apicală în poziția Trendelenburg.

Colecțiile lichidiene masive de stânga deplasează cordul spre dreapta, conduc la dispariția sonorității spațiului Traube. În colecțiile lichidiene masive de dreapta se observă deplasarea cordului spre stânga și coborârea limitelor inferioare ale ficatului.

La auscultație se atestă abolirea murmurului vezicular în zona de matitate. La limita superioară a lichidului se poate percepe suflul pleuretic și egofonia (condensarea parenchimului pulmonar prin comprimare). În colecțiile lichidiene exsudative frecătura pleurală poate fi prezentă la marginea superioară a matității, precum și în debutul și la resorbția pleureziei.

### Explorări paraclinice

Leucocitoza cu deviere spre stânga sugerează posibilitatea unor infecții bacteriene: pneumonia, abcesul subfrenic, ruptura de esofag (mediastinită și empiem), abcesul hepatic sau splenic ori o inflamație neinfecțioasă severă (pancreatită). Leucopenia se poate observa în pleurezia virală sau în lupus.



## CLASIFICAREA ETIOLOGICĂ A EXSUDATELOR

**Boli infecțioase**

- Infecții bacteriene
- Tuberculoza
- Infecții micotice
- Infecții virale
- Infecții parazitare

**Neoplazii**

- Primitive: mezoteliom
- Metastatice
  - Carcinoame
  - Sarcoame
  - Limfoame

**Boli de collagen**

- Lupusul eritematos sistemic
- Poliartrita reumatoidă
- Sindrom Sjögren
- Sindrom Churg-Strauss
- Granulomatoza Wegener
- Boala mixtă a țesutului conjunctiv

**Afecțiuni gastrointestinale**

- Pancreatita
- Pseudochist pancreatic
- Abcese intraabdominale (subfrenic, hepatic, splenic)
- Ruptura de esofag

**Iatrogenii și traumatisme**

- După operații abdominale
- Hemotorace
- Arsuri electrice
- Chilotorax

**Cauze diverse**

- Embolism pulmonar
- Radioterapie
- Azbestoza
- Sarcoidoza
- Uremia
- Detresa respiratorie acută a adultului
- Sindrom Dressler
- Sindrom postcardiotomie
- Mixedem
- Reumatism articular acut
- Sindromul Meigs
- Anomalii congenitale ale limfaticelor (sindromul unghiilor galbene)
- Afecțiuni pleurale induse medicamentos (bromcriptina, amiodarona, paracetamol, procarbazona, metotrexat, nitrofurantoin)

Radiografia toracelui poate confirma diagnosticul de hidropneumotorace (figura 20.16) sau sugerează pneumonia bacteriană (consolidare lobară cu epanșament pleural), ruptura de esofag (hidropneumotorace de stânga cu emfizem mediastinal și subcutan) sau afecțiuni subdiafragmatice (abces subfrenic - hemidiafragm ridicat, epanșament mic, nivel hidroaeric sub diafragm).

Colecția lichidiană radiologic se prezintă ca opacitate omogenă, densă cu aspectul și poziția în funcție de cantitatea și localizarea revărsatului pleural. Pleureziile minime se manifestă prin amputarea sinusului costodiafragmatic (figura 20.1), uneori prin ascensionarea discretă a diafragmului cu diminuarea excursiilor lui. În decubit lateral lichidul liber formează o opacitate subcostală în bandă. Obliterarea sinusului costodiafragmatic prin fibroză, de obicei, persistă după vindecarea pleureziei.

Pleureziile cu volum mediu prezintă opacitate (de regulă, de intensitate supracostală) cu limita superioară concavă asemănător liniei Damoiseau (figura 20.2), deplasabilă cu poziția bolnavului.

Colecțiile lichidiene masive se pot prezenta ca opacifieri de întreg hemitorace (figura 20.3), însoțite de deplasarea controlaterală a mediastinului și de coborârea diafragmului.

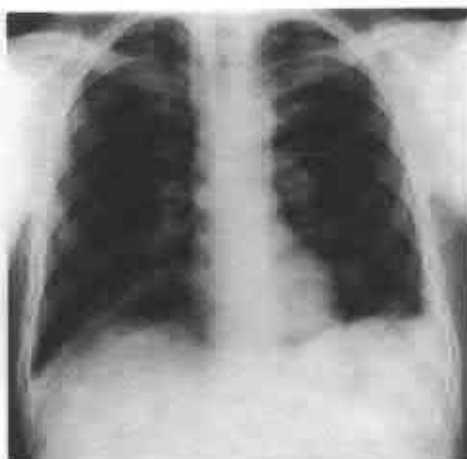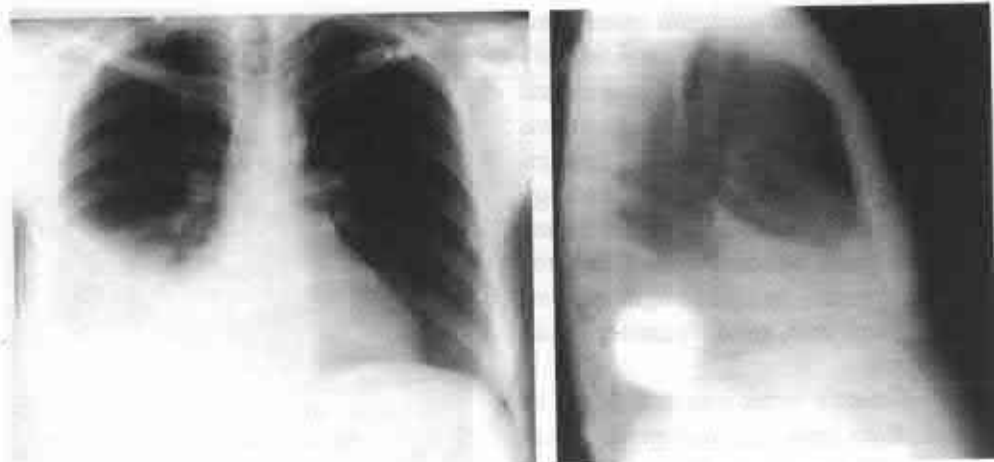


Fig. 20.1  
Radiograma de față în colecția lichidiană pleurală minimă. Amputarea sinusului costodiafragmatic stâng.

Tabelul 20.3

PONDEREA DIFERITOR CAUZE ÎN ETIOLOGIA EXSUDATELOR  
(După Light R., 1995)

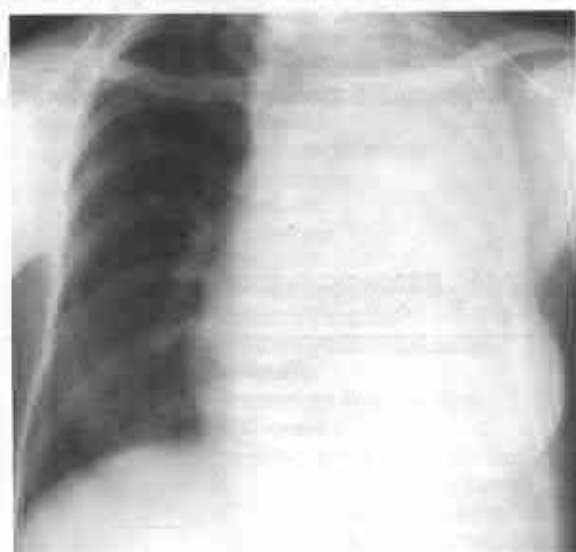Cauza	Ponderea (%)
Pneumonii	50,9
Neoplazii	25,5
Embolism pulmonar	19,0
Afecțiuni gastrointestinale	4,0
Afecțiuni autoimune	0,8
Tuberculoza	0,4
Azbestoza	0,25



*Fig. 20.2*

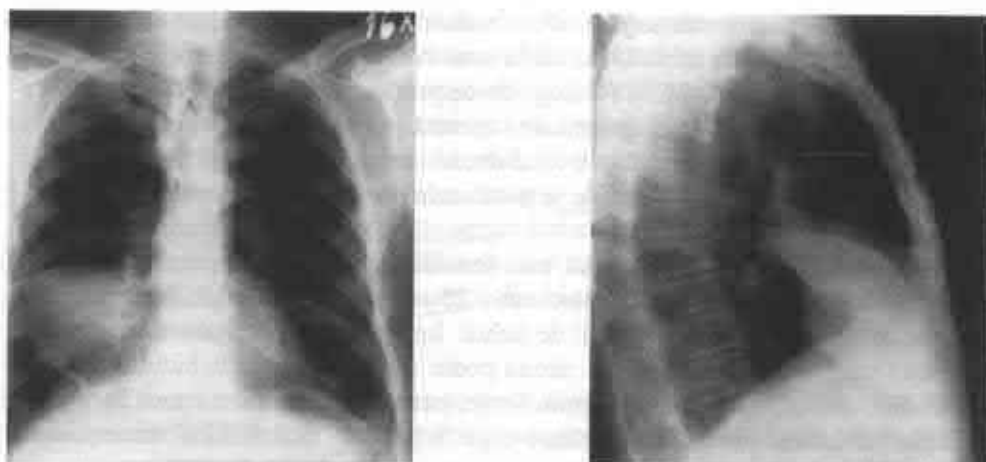
Radiogramă de față și de profil drept.

Colecție lichidiană pleurală de volum mediu. Se poate observa lichidul în scizura interlobară.



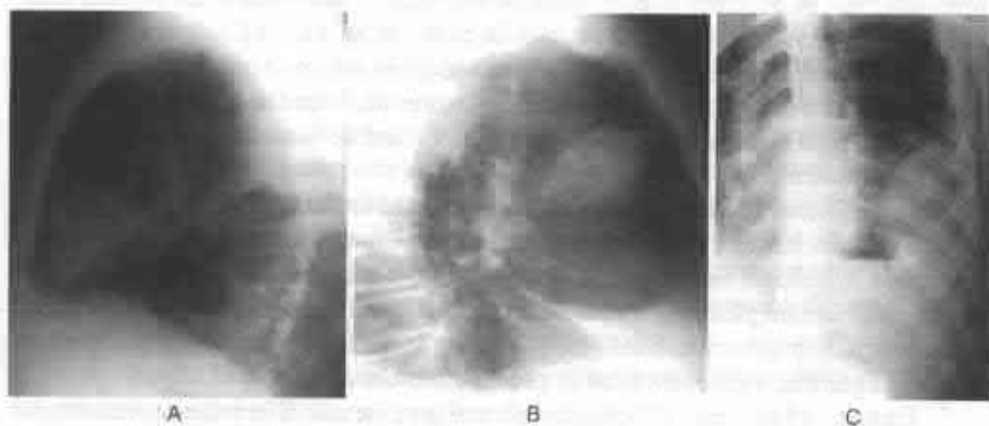
*Fig. 20.3*

Pleurezie totală pe stânga.



*Fig. 20.4*

Radiograma de față și profilul drept. Incidența anteroposterioară atestă o opacitate neomogenă în câmpul pulmonar inferior pe dreapta, caracterul căreia se poate defini din imaginea de profil - pleurezie încarcerată în scizura interlobară oblică cu aspect de lentilă biconcavă.



*Fig. 20.5*

Diverse aspecte radiografice la pacienți cu pleurezii încarcerate.

- A - profil stâng; pleurezie posterioară parietală cu scurgere în scizura interlobară.
- B - profil drept; colecția lichidiană încarcerată în scizura interlobară orizontală prezintă o opacitate ovală; opacitatea inferioară atestă lichid liber în marea cavitate.
- C - radiogramă în poziție oblică, pleurezia parietală încarcerată se prezintă ca opacitate ovoidă, bine delimitată în câmpul inferior stâng.

Pleureziile încarcerate se pot traduce radiologic prin opacități mai fine, rotunde sau ovalare cu localizare atipică, simulând tumorile, în special, în localizările interlobare (figura 20.4, figura 20.5). Radiografia de profil, tomografia convențională sau computerizată contribuie la diagnosticarea corectă.

*Tomografia computerizată* are rolul decisiv în precizarea stării parenchimului pulmonar sub aria opacității pleurale: se pot decela eventualul abces pulmonar, pneumonia sau cancerul bronhogen.

*Examenul ecografic* este mult mai sensibil în depistarea revărsatelor pleurale mici (cantitatea minimă de aproximativ 20 ml) și util pentru ghidarea puncției pleurale, pentru aprecierea cantității de lichid. Imaginea prezintă pe aria respectivă un spațiu transsonic, omogenitatea căruia poate sugera aspectul lichidului pleural: ecouri fine, dispersate în caz de suprainfecție, hemotorax, conținut sporit de lipide; multiple septuri ecogene cu aspect de colecție lichidiană "polichistică" în empiemul pleural (figura 20.9).

*Analiza lichidului pleural* prelevat prin toracenteză, care este obligatorie la orice revărsat pleural nou descoperit, se efectuează prin examenul macroscopic, biochimic, citologic și bacteriologic.

Macroscopic se stabilesc culoarea, vâscozitatea, claritatea (turbiditatea) și mirosul lichidului pleural.

Astfel, transsudatul apare ca un lichid incolor, fluid, clar, fără miros, pe când majoritatea exsudatelor au o culoare gălbuie, citrină, sunt mai groase, spumoase prin cantitatea mare de proteine. În empiemul pleural lichidul este vâscos, turbure sau franc purulent, cu miros specific în caz de infecție cu anaerobi sau cu *Escherichia coli*.

În pleurezia hemoragică, dar frecvent și în neoplasmul pleural primitiv sau metastatic, în tuberculoză, în boala Hodgkin, în uremie, în endometrioza pleurală sau în azbestoză, lichidul are un aspect hemoragic, variind de la o culoare rozată până la franc sanguinolentă sau brună.

În chilotorax (pleurezia chiloasă cu o colecție limfatică în cavitatea pleurală) ca și în pseudochilotorax (sinonime: pleurezia chiliformă, pleurezia cu colesterol), care apare în colecții lichidiene pleurale vechi din tuberculoză sau din poliartrita reumatoidă, lichidul pleural este opalescent și lăptos. Aceasta se datorează conținutului sporit de lipide (trigliceride, acizi grași) în chilotorax sau unui număr sporit de celule și creșterii marcate a colesterolului în pseudochilotorax.

Examenul biochimic al lichidului pleural permite atât diferențierea exsudatului de transsudat prin teste comune (proteinele totale, LDH, glucoza, densitatea, pH-ul), cât și presupunerea etiologică a originii revărsatului pleural prin teste speciale (amilaza, trigliceridele, colesterolul, acidul hialuronic) și prin indicația testelor specifice (celulele LE, complementul, factorul reumatoid, anticorpii antinucleari, imuno-electroforeza) în suspiciunea colagenozelor.

Cea mai rapidă metodă pentru diferențierea unui exsudat de transsudat este reacția Rivalta (*tabelul 20.4*), însă această metodă are un grad sporit de aproximație. O exactitate de până la 90% în separarea exsudatelor de transsudate o are examenul nivelului de proteine sau al greutateii specifice a lichidului pleural (*tabelul 20.4*). Însă cea mai exactă metodă de definire a unui exsudat actualmente se consideră prezența a cel puțin unuia din următoarele trei criterii: LDH, raportul LDH pleural/LDH seric, raportul proteine pleurale/proteine serice (criteriile 4-6 din *tabelul 20.4*).

Definirea unui lichid pleural ca exsudat constituie etapa inițială din algoritmul de evaluare (dacă lichidul este transsudat, de obicei, nu mai sunt necesare alte proceduri diagnostice ale revărsatului).

Din criteriile de definire se observă că toate exsudatele au un conținut crescut de proteine și LDH, însă în exsudatele de origine tuberculoasă și cele parapneumonice cantitatea de proteine este peste 6 g/dl, iar în pleureziile neoplazice se întâlnesc cifre mari ale LDH pe fundalul unei cantități moderate de proteine. LDH crește semnificativ și în revărsatele pleurale la persoanele cu o hemoliză (uneori în aceste cazuri transsudatul este eronat interpretat drept exsudat).

Glucosa în lichidul pleural are valori egale cu cea din ser. Scăderea nivelului de glucoză din exsudat (glicopleuria sub 60 mg/dl sau raportul glucoza pleurală/glucoza serică sub 0,5) este caracteristică pentru pleureziile parapneumonice (prin creșterea metabolizării glucozei de către bacterii și leucocite); mai rar se observă în cele neoplazice (la fel prin metabolizarea crescută de către celule maligne) și tuberculoase; este constantă în pleurezia din poliartrita reumatoidă (prin blocarea selectivă a transferului de glucoză din sânge în lichidul pleural).

În exsudatele purulente, tuberculoase, neoplazice și reumatoide pH-ul lichidului pleural poate scădea sub 7,2.

Amilaza pleurală crește semnificativ (de 5-10 ori depășește nivelul amilazei serice) în pancreatită sau pseudochist pancreatic. La fel este crescută amilaza pleurală în ruptura de esofag și, inconstant, (la nivel moderat) în pleurezia neoplazică.

Trigliceridele și acizii grași au nivele crescute în revărsatele chiloase (obstrucții sau rupturi ale canalului limfatic toracic). Colesterolul crește marcat în pseudochilotorax (pleurezii vechi din tuberculoză sau poliartrita reumatoidă), trigliceridele și acizii grași în acest caz rămânând la nivele normale.

Acidul hialuronic este crescut în colecția pleurală din mezoteliomul pleural.

*Examenul citologic* uneori permite definirea diagnosticului etiologic al pleureziilor prin studierea componenței celulare a lichidului pleural.

Creșterea eritrocitelor peste 10 000 /mm<sup>3</sup> este caracteristică pleureziilor hemoragice din traumatism, neoplasme sau postembolice. Într-o cantitate mai mică hematiile pot fi prezente în toate exsudatele, dar și până la 15% de transsudate pot avea o culoare rozată din cauza hematiilor.



Tabelul 20.4

## CRITERII DE DEFINIRE A UNUI REVĂRSAT PLEURAL

<i>Criteriul</i>	<i>Transsudat</i>	<i>Exsudat</i>
1. Reacția Rivalta	negativă	pozitivă
2. Proteine totale	< 30 g/l	> 30 g/l
3. Greutatea specifică	< 1016	> 1016
4. LDH	< 200 UI	≥ 200 UI sau > 2/3 de limita superioară normală a LDH seric
5. Raportul LDH pleural/LDH seric	< 0,6	≥ 0,6
6. Raportul proteine pleurale/proteine serice	< 0,5	≥ 0,5

Numărul de leucocite din transsudate nu depășește  $1000/mm^3$ , iar creșterea lor peste  $10\,000/mm^3$  este caracteristică pentru exsudatele parapneumonice, tuberculoase, neoplazice sau cele din afecțiunile colagenice.

Predominarea neutrofililor este caracteristică unui proces inflamator acut pleural din pleureziile parapneumonice și purulente, pleurezia tuberculoasă în stadiile precoce, pleureziile pancreatice și cele postembolice.

Predominarea limfocitelor (peste 50%) orientează spre etiologia tuberculoasă a exsudatului sau originea lui neoplazică, dar și în pleureziile virale, în revărsatele cardiace uneori pot predomina limfocitele.

Plasmocitele în cantitate mare din lichidul pleural sugerează mielomul multiplu, dar pot fi întâlnite și în pleureziile tuberculoase, postembolice și neoplazice.

Eozinofilele în proporție de 10% și mai mult definesc o pleurezie cu eozinofilie, care este caracteristică sau unor afecțiuni asociate cu eozinofilie sanguină (boala Hodgkin, sindromul Löfller, periarterita nodoasă, chistul hidatic), sau unor boli cu colecție lichidiană pleurală fără eozinofilie sanguină (tromboembolismul pulmonar, traumatismele toracice, neoplasmul bronșic, LES, poliartrita reumatoidă, bolile fungice, pneumoniile bacteriene și cele virale pe cale de vindecare).

Celulele atipice (celulele maligne) din centrifugatul lichidului pleural sunt caracteristice pentru pleureziile neoplazice. Este necesară diferențierea acestor celule de macrofage și de celulele mezoteliale modificate de inflamația din revărsatele pleurale vechi.

Când sunt presupuse afecțiunile de colagen cu colecție lichidiană pleurală, se efectuează teste specifice pentru aceste afecțiuni: prezența celulelor lupice în lichidul pleural din LES; scăderea complementului în lichidul pleural din LES și poliartrita reumatoidă; creșterea titrului factorului reumatoid în pleurezia din poliartrită, dar și din pleureziile parapneumonice și cele neoplazice.

Tabelul 20.5

## TESTE SPECIALE PENTRU REVĂRSATELE PLEURALE

	<i>Transsudat</i>	<i>Exsudat</i>
<i>Hematii</i>	< 10 000 /ml	> 100 000 /ml sugerează neoplasm, infarct, traumatism; > 10 000 până la 100 000 /ml este incert
<i>Număr leucocite</i>	< 100 /ml	de obicei > 1000 /ml
<i>Formulă leucocitară</i>	de obicei > 50% limfocite sau celule mononucleare	> 50% limfocite (tuberculoză, neoplasm) > 50% polimorfonucleare (inflamație acută)
<i>pH</i>	> 7,3	< 7,3 (inflamator)
<i>Glucoză</i>	ca în sânge (±)	scăzută (infecție) extrem de scăzută (artrită reumatoidă, uneori neoplasm)
<i>Amilază</i>		> 500 unități /ml (pancreatită; uneori neoplasm, infecție)
<i>Proteine specifice</i>		componentele C <sub>3</sub> , C <sub>4</sub> ale complementului scăzute (LES, artrită reumatoidă); factor reumatoid; factor antinuclear

Examenul bacteriologic al lichidului pleural se efectuează prin colorația respectivă a frotiurilor (Gram, Ziel-Nielsen) sau prin culturi speciale pentru bacterii aerobe sau anaerobe, micobacterii și fungi. În empiemele pleurale microscopic se pot decela bacterii situate intracelular sau extracelular, bacilul Koch în pleurezia tuberculoasă fiind depistat foarte rar.

*Biopsia pleurală* prin puncție transtoracică este indicată doar în pleurezia de etiologie neclară, când suspjecția la un revărsat pleural din tuberculoză sau neoplazie nu a fost demonstrată prin examenul biochimic, citologic sau bacteriologic precedent. Se efectuează cu ace speciale (Abrams, Cope), recoltându-se mici fragmente de pleură parietală în condiții de deplină securitate (când este o cantitate semnificativă de lichid - pentru a evita lezarea pulmonului și pneumotoracele).

*Tabela 20.6*  
**CARACTERISTICA LICHIDULUI PLEURAL ÎN DIFERITE AFECȚIUNI**

	Aspectul lichidului	Tipul lichidului	Predominanța celulară	Alte particularități diagnostice
<i>Tuberculoza</i>	Serocitrin	Exsudat	Limfocite	Testul tuberculinic pozitiv Prezența BAAR Biopsia pleurală pozitivă (80%)
<i>Neoplazii</i>	Serocitrin, descori hemoragice	Exsudat	Celule mezoteliale și limfocite, celule atipice	Biopsia pleurală pozitivă (40%) confirmarea neoplasmului primar
<i>Insuficiența cardiacă</i>	Serocitrin	Transsudat	Celule mezoteliale puține	Confirmarea insuficienței cardiace stânga, răspunsul la tratament cu diuretice
<i>Infarct pulmonar</i>	Serocitrin sau sanguinolent	Exsudat	Hematii, eozinofile	Semne de infarct pulmonar, sursa de embolie, factorii predispozanți pentru tromboză venoasă
<i>Artrită reumatoidă</i>	Serocitrin, lăptos în epașamentele cronice	Exsudat	Neutrofile, limfocite	Artrita reumatoidă confirmată, factorul reumatoid plasmatic (eventual în lichidul pleural), colesterol în exsudat, glicopieuria scăzută
<i>Lupus eritematos</i>	Serocitrin	Exsudat	Limfocite, celule mezoteliale	Alte manifestări ale lupusului eritematos, factor antinuclear sau anti-ADN în sânge
<i>Pancreatită acută</i>	Seros sau sanguinolent	Exsudat	Fără predominanță celulară evidentă	Amilaza crescută (mai mult decât în sânge)
<i>Obstrucția ductului limfatic toracic</i>	Lăptos	Limfă	-	Chilomicroni, trigliceride sporite

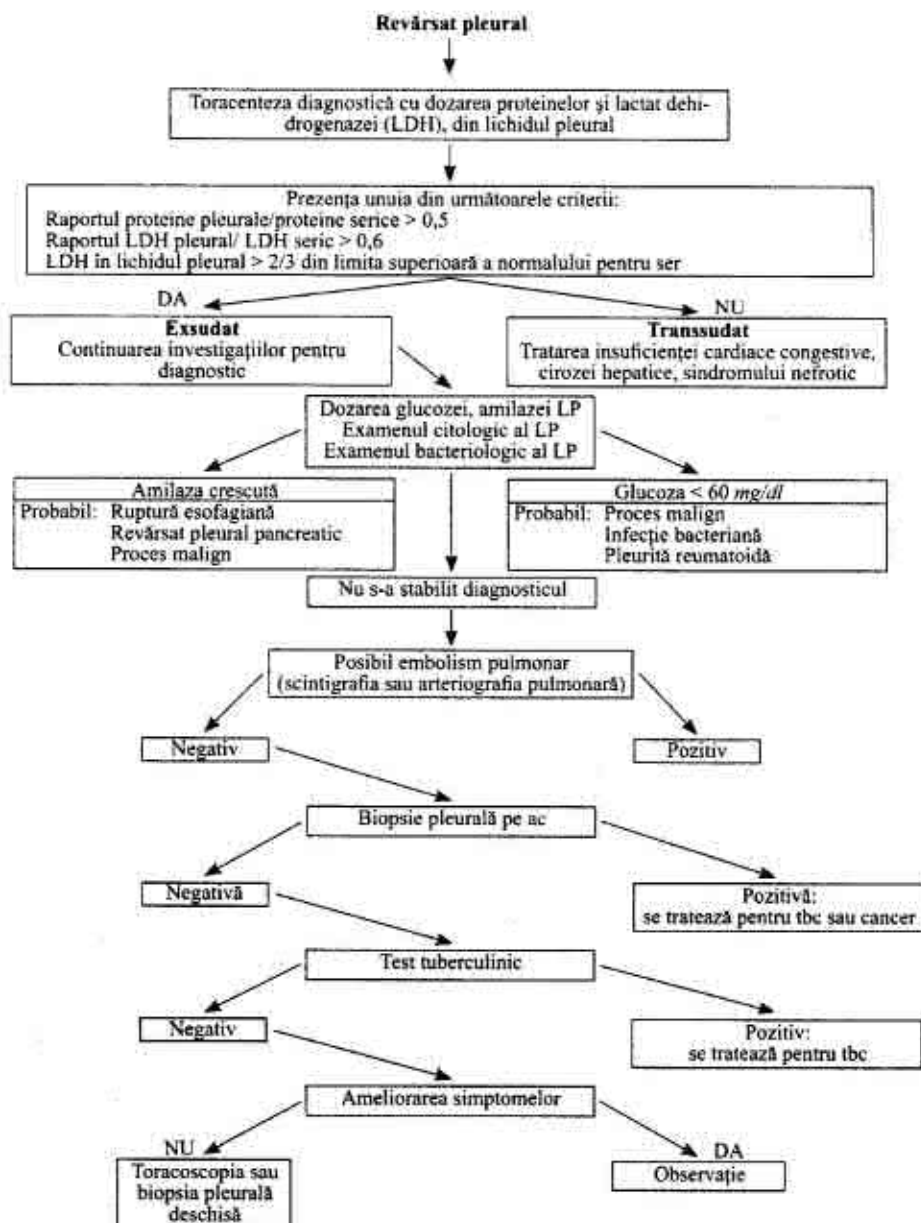


Fig. 20.6  
 Algoritm diagnostic în colecția lichidiană pleurală.

Examenul histologic biptic permite un diagnostic definitiv aproape la jumătate din pleureziile neoplazice și mai mare fiind ponderea în evidențierea pleureziilor tuberculoase prin detectarea foliculilor tuberculoși în pleură sau prin culturi pozitive pentru bacilul Koch.

Biopsia pleurală se mai poate efectua prin toracoscopie sau toracotomie.

## PLEUREZIILE NETUBERCULOASE

### Pleurezia parapneumonică

Reprezintă o pleurezie în context cu o pneumonie bacteriană, mai rar virală sau din micoplasme, conținând un exsudat clar, serocitrin, abacterian.

În cazul când exsudatul parapneumonic conține germeni microbieni sau este franc purulent, el se definește ca empiem pleural sau pleurezie purulentă.

*Tabloul clinic.* Dacă se instalează pleurezia, ea apare la câteva zile de la debutul pneumoniei și se suspectează clinic prin persistența febrei sau a subfebrilității, intensificarea junghiului toracic și a tusei.

Obiectiv, de rând cu sindromul de condensare (care uneori nu este evident), se depistează manifestările sindromului de colecție lichidiană: diminuarea sau abolirea vibrațiilor vocale, matitate, suflu pleuretic sau tubo-pleuretic. În pleureziile din pneumonii virale sau cu micoplasme exsudatul este în cantitate mică, astfel, încât pot lipsi semnele clinice, lichidul pleural fiind depistat prin radiografie sau ultrasonografie.

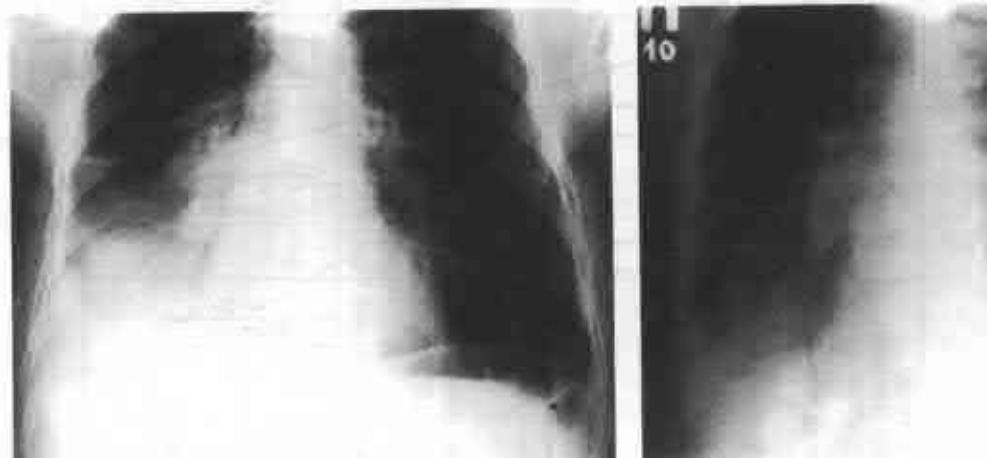


Fig. 20.7

Radiograma de față arată o opacitate intensă (colecție lichidiană?) în câmpul inferior dreapta și lichid în cantitate nesemnificativă în scizura interlobară orizontală. Tomograma convențională evidențiază un focar pneumonic cu distrucție, de rând cu colecția scizurală și în marea cavitate pleurală.

*Examenul paraclinic.* Radiologic se identifică opacitate lichidiană pe fundal de condensare pulmonară (ultima uneori nu poate fi evidențiată). Colecțiile mici de lichid din pneumoniile virale sau cu micoplasme se depistează în sinusul costodiafragmatic, interlobar, diafragmatic sau mediastinal.

Examenul lichidului pleural prezintă un exsudat citrin cu o cantitate mare de fibrină, citologic evidențiindu-se numeroase neutrofile polinucleare, care nu sunt alterate ca în empiemul pleural, și rare limfocite. În exsudatul din pneumoniile virale și cele cu micoplasme predomină limfocitele.

Reieșind din definiție, examenul bacteriologic al lichidului pleural din pleureziile parapneumonice nu decelează germeni microbieni, iar culturile sunt sterile. Diagnosticul etiologic al pleureziilor parapneumonice virale sau cu micoplasme se stabilește prin creșterea de minim 4 ori a titrului anticorpilor specifici în ser sau în lichidul pleural la examenele repetate.

*Tratamentul* se efectuează prin asocierea antiinflamatoarelor nesteroidiene la tratamentul cu antibioticele respective tipului etiologic al pneumoniei. În cazurile când pleurezia parapneumonică este masivă, lichidul trenează îndelungat sau are o tendință spre transformare purulentă - este indicată evacuarea colecției pleurale.

*Evoluția*, în general, este favorabilă, vindecându-se concomitent cu pneumonia, care a generat pleurezia, însă se poate complica prin apariția empiemului pleural sau a unei pleurezii închistate.

### **Pleurezia din tromboembolism pulmonar**

Pleurezia din tromboembolism pulmonar (pleurezia postembolică) este o cauză relativ frecventă și puțin recunoscută de revărsat pleural. Mai des se atestă în tromboemboliile medii însoțite de infarct pulmonar (emboliile pulmonare voluminoase, de obicei, nu sunt însoțite de revărsat pleural).

Diagnosticul poate fi sugerat de dispneea neproportională cu cantitatea de lichid acumulat, insuficiența cardiacă dreaptă recent apărută, de prezența factorilor de risc pentru TEAP, eventual, hemoptizii mici și modificările radiologice caracteristice infarctului pulmonar. Mai frecvent însă tabloul clinic este nespecific și diagnosticul se bazează pe rezultatele scintigrafiei și angiografiei pulmonare.

Cantitatea de lichid pleural, de obicei, este mică; mai des este un exsudat sero-hemoragic sau serocitrin, dar poate fi și un transsudat (aproximativ o pătrime cazuri). Mai des predomină în lichidul pleural eritrocitele. Dintre leucocite predomină, de obicei, polimorfonuclearele, predominanța limfocitelor observându-se în cazurile cu evoluție prelungită. Este posibilă și majorarea numărului de eozinofile (pleurezie cu eozinofile), complicând și mai mult diferențierea.

Epanșamentul pleural din tromboembolism pulmonar, de regulă, are o evoluție favorabilă - regresie sau dispariție în 1-2 săptămâni fără tratament special. Antibioticele sunt indicate în caz de tromboembolism septic.



## Pleureziile neoplazice

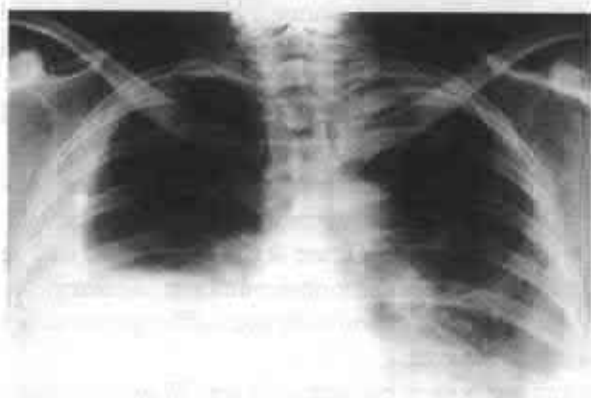Originea neoplazică este cea mai frecventă cauză a epanșametelor pleurale masive și, de rând cu insuficiența cardiacă, domină etiologia colecțiilor pleurale la vârstnici.

Cel mai des apar din răspândirea la pleură a carcinomului bronșic. Neoplasmul de sân se răspândește pe căile limfatice, iar cancerul ovarian și al tubului digestiv (stomac, pancreas) metastazează hematogen. Limfoamele pot apărea la orice vârstă și produc 10% din pleureziile neoplazice. Atingerea pleurei se mai observă în tumorile de rinichi, prostată, unele sarcoame. În peste 10% din revărsatele pleurale maligne tumora primară rămâne neidentificată.

Investigațiile complexe pentru găsirea tumorii primare sunt argumentate doar în neoplaziile susceptibile la chimioterapie și tratament hormonal (cancer ovarian, cancer mamar).

Manifestările clinice provenite direct din afectarea pleurei sunt dispneea și durerea (jena toracică). Gradul dispneei este în funcție de cantitatea de lichid și de afecțiunea pulmonară preexistentă. Manifestările specifice ale neoplaziei primare deseori lipsesc. Simptomele generale (astenie, anorexie, scădere ponderală) pot însoți oricare leziune neoplazică.

Examenul radiologic (*figura 20.8*), de obicei, atestă o colecție importantă, deseori cu opacifierea de întreg hemitorace. Se constată deplasarea controlaterală a mediastinului (în afara cazurilor când el este fixat de către leziunile tumorale). Uneori radiografia repetată după puncția evacuatorie poate evidenția semnele tumorii inițial mascate de lichid.



*Fig. 20.8*  
Pleurezie neoplazică bilaterală din  
cancer mamar.  
Limfadenopatie hilară.

Lichidul pleural este, de obicei, un exsudat de aspect hemoragic (în peste 50% cazuri), mai rar serocitrin sau chilos. Celulele neoplazice pot fi descoperite în peste 60% cazuri. Titrul glucozei poate fi scăzut dacă consumul tumoral este ridicat în spațiul pleural. Lichidul are tendința de refacere rapidă după evacuare.

Dacă citologia lichidului pleural este negativă, se poate practica biopsia pleurală, deși contribuția diagnostică în cazurile neconfirmate prin analiza lichidului pleural nu este prea mare. În cazurile cu biopsie negativă se poate efectua toracoscopia.

În cazurile cu dispnee marcată din colecțiile masive se indică toracocenteza terapeutică (evacuarea a 1-2 l de lichid este, de regulă, bine suportată și se poate efectua repetat în condiții de ambulator, de regulă cu ameliorare simptomatică). Uneori se procedează la instilarea de agenți sclerozanți (pleurodesie) sau la toracoscopie cu abraziă pleurei sau cu insufierea de talc. Și mai rar se practică montarea șuntului pleuroperitoneal.

### **Pleurezii în boli de colagen**

În *poliartrita reumatoidă* pleurezia se întâlnește rar (sub 5% din cazurile cu afecțiune activă), deși la autopsie atingerea pleurală se constată mult mai frecvent - în peste 50% cazuri, ceea ce pledează pentru predominarea pleuritei fibrinoase ca formă de atingere pulmonară în această boală.

Pleurezia este mult mai frecventă la bărbați și uneori poate precede manifestările articulare. Nu corelează cu severitatea artritei, dar este mai probabilă în prezența nodulilor subcutanați și a unui titru seric înalt al factorului reumatoid. La o treime din bolnavi coexistă alte atingeri pulmonare reumatoidice: fibroză interstițială difuză, leziuni nodulare (eventual excavate), pneumonite.

Revărsatul pleural este, de regulă, de volum mediu și unilateral (în peste 80% cazuri); mai rar colecția lichidiană sporește până la dimensiuni capabile să producă dispnee.

Lichidul este un exsudat serocitrin, uneori chiliform (pseudochilotorax). Citologia pleurală este puțin caracteristică cu predominanța leucocitelor polimorfonucleare în colecțiile recente și a limfocitelor în revărsatele cronice. Tipic glicopleuria este scăzută sub 60 mg/dl (prin blocajul transportului glucozei la nivelul pleurei), la fel ca și pH-ul, iar nivelul LDH pleural este sporit (peste 700 U/l). Factorul reumatoid în lichidul pleural poate fi prezent.

Biopsia pleurală relevă, de obicei, modificări inflamatorii nespecifice.

Antiinflamatoarele nesteroidiene sunt indicate în cazurile cu junghi toracic. Administrarea sistemică a corticosteroizilor poate accelera rezoluția, deși aceștia rareori sunt necesari. Majoritatea epanșametelor se reabsorb spontan în câteva luni; mai rar este necesară evacuarea lichidului pleural. Rareori fibroza pleurală reziduală este importantă, necesitând decorticarea zonei de pahipleurită.

Atingerea pleurei în *lupusul eritematos sistemic* este frecventă (în peste 50% cazuri). De obicei, colecția pleurală este de volum mic sau mediu și nu necesită toracenteză diagnostică sau cu scop terapeutic. Pleurezia poate fi prima manifestare a LES (dar poate însoți și lupusul indus de droguri).

Lichidul pleural este un exsudat serofibrinos, foarte rar hemoragic. Citologia pleurală este puțin caracteristică, cu predominarea leucocitelor polimorfonucleare în colecțiile recente și a limfocitelor în revărsatele cronice. Celulele lupice și anticorpii antinucleari sunt prezenți inconstant în lichid.

Evoluția este, de obicei, favorabilă cu rezoluție în câteva săptămâni sub tratamentul comun pentru boala lupică.

Pleurezia se poate observa și în *alte colagenoze* (scleroza sistemică, boala mixtă a țesutului conjunctiv, dermatopolimiozită, sindromul Sjögren) și *vasculite* (granulomatoza Wegener, sindromul Churg-Strauss, boala Behçet).

### Empiemele pleurale

Empiemul pleural (pleurezie purulentă, piotorax, abces pleural) reprezintă colecția purulentă în cavitatea pleurală. Este o afecțiune gravă asociată cu un sindrom septicotoxic și cu prognostic vital sever.

Incidența pleureziei purulente a diminuat semnificativ în ultimele decenii prin utilizarea intensivă a antibioticelor. Cu toate succesele în domeniul bacteriologiei, chimioterapiei, anesteziologiei și chirurgiei toracice, afecțiunea comportă prognostic funcțional respirator nefavorabil prin consecințele sale evolutive (alterarea funcției plămânului subiacent prin simfize pleurale dense și întinse) și mortalitate înaltă (6-8%). Se întâlnește la orice vârstă, bărbații fiind expuși de trei ori mai frecvent față de femei.

Empiemul este, de obicei, secundar infecției unor structuri învecinate, mai des pulmonii (pneumonii bacteriene, abcese, infarcte pulmonare infectate, bronșiectazii; tuberculoza constituie momentul etiologic în peste 60% cazuri), dar și a unui organ mediastinal, parietal sau subdiafragmatic. Poate apărea prin propagare pe calea hematogenă în evoluția unei infecții septicemice sau septicopiemice. Factori cauzali importanți mai sunt chirurgia toracică recentă (23% cazuri) și traumatismul (6%).

Empiemele survin, de obicei, la pacienții debilitați (denutriție, afecțiuni cașectizante, carențe imunitare, ciroză hepatică, DZ, artrită reumatoidă, neoplazii, etilism, SIDA). Alcoholismul este cel mai frecvent factor predispozant, fiind observat în 30-40% cazuri.

#### *Etiologie*

Cauza cea mai frecventă a empiemelor pleurale este infecția bacteriană și mult mai rar se decelează infecția fungică sau parazitară. Germenul cel mai frecvent întâlnit astăzi este stafilococul. Utilizarea antibioticelor și adaptarea florei microbiene au determinat implicarea mai frecventă a germenilor Gram negativi (*E.coli*, *Proteus*, *Klebsiella*, *Pseudomonas aeruginosa* etc.) și anaerobi (*Fusobacterium nucleatum*,

*Bacteroides fragilis*, *Fusobacterium necroforum*, *Peptococcus* etc.). Sunt frecvente atât formele polimicrobiene (până la 30%), cât și "amicrobiene" (până la 40%) prin folosirea unor tehnici inadecvate de recoltare, de transportare la laborator și de detectare a bacteriilor (mai ales a celor anaerobe), dar și prin decapitarea cu antibiotice.

### **Morfopatologie**

Procesul patologic se dezvoltă în câteva stadii:

- *stadiul inițial* (stadiul de difuziune, stadiul exsudativ) durează câteva zile. Se caracterizează prin fenomene inflamatorii cu seroasa pleurală edemațiată și congestionată, pe alocuri cu zone denudate acoperite cu un exsudat fibrinos gălbui. Prin creșterea permeabilității vasculare și tisulare în pleura viscerală și în parenchimul pulmonar subiacent are loc acumularea rapidă de exsudat. Lichidul pleural adesea este serocitrin, ușor turbure, liber în marea cavitate pleurală. Examenul microscopic al lichidului arată pe lângă mezoteliile descumate, predominanța granulocitelor neutrofile cu fenomene de citoliză și germeni microbieni fagocitați.

- *stadiul de colecție* (fibrinopurulent) durează de la 2 zile până la 3 săptămâni. Reprezintă etapa propriu-zisă de transformare purulentă a lichidului pleural prin formarea membranelor de fibrină, degradarea leucocitelor și invazia bacteriană. Lichidul devine franc purulent, mai consistent. Pleura îngroșată devine rigidă, dispar unghiurile de reflexie pleurală. Microscopic se găsesc aproape în exclusivitate granulocite neutrofile și celule mezoteliale intacte și alterate. Funcția pulmonară se afectează nu doar din inflamația parenchimului, ci și prin compresia de către colecția lichidiană. Pot apărea fistule bronhopleurale.

- *stadiul de simfizare* se caracterizează prin sporirea activității fibroblaștilor și transformarea peliculelor fibrinoase în zone de simfiză-adeziune fibrinoasă dintre cele două foițe pleurale. În acest stadiu simfiza este încă reversibilă - sau spontan, sau prin introducerea de fibrinolitice în cavitatea pleurală.

- *stadiul de închistare* reprezintă stadiul final al empiemului nerezolvat; începe peste 2-4 săptămâni. Se caracterizează prin constituirea unor punși pleurale delimitate de simfiză, care datorită organizării fibrinoase devine ireversibilă (figura 20.10). Pleura din vecinătatea acestei punși apare îngroșată, edemațiată, cu transformare fibroasă, care realizează rigiditatea foștelor pleurale.

### **Tablou clinic**

Deoarece majoritatea empiemelor pleurale sunt secundare unor infecții bronhopulmonare, debutul, de obicei, este insidios. Pe fundalul unei evoluții aparent favorabile a procesului pulmonar fenomenele acute inițiale reapar, marcând debutul empiemului cu reascensiunea febrei, frisoane, transpirații, junghi toracic, tuse seacă și chintoasă, tahicardie. La vârstnici, țarați, precum și la pacienții tratați pentru manifestările de infecție respiratorie cu antibiotice inadecvat sau insuficient de prelungit, debutul poate fi atipic cu afebrilitate, dureri toracice moderate, tuse fără expectorații, alterare progresivă a stării generale.

Aceeași evoluție o au și empiemele cu germeni Gram negativi, în special, cele posttoracotomie. Empiemele cu germeni Gram pozitivi, de obicei, debutează acut, dramatic, de tip toxicoinfecțios cu febră mare, neregulată, frisoane și transpirații ce determină deshidratarea în câteva zile, cu alterarea severă a stării generale.

În perioada de stare bolnavul prezintă dispnee și dureri toracice, care se intensifică la tuse. Hipertermia este marcată (39-40°C), cu frisoane și manifestări generale: transpirații abundente, oligurie, inapetență, slăbire. Tusea este neproductivă, iar în caz de constituire a unei fistule pleurobronșice apar expectorații abundente, deseori cu miros fetid.

Pacientul adesea ocupă o poziție forțată antalgică, căutând să limiteze mișcările respiratorii. Tegumentele au o nuanță pământie, limba cu depozit maroniu. Se observă tahipneea și limitarea mobilității respiratorii a hemitoracelui lezat; palpator - freamăt vocal diminuat; percutor - matitate, predominant posterior, cu limite neclare, nefiind declivă. Frecvent percuția este dureroasă.

Auscultativ se atestă diminuarea murmurului vezicular până la abolire și, eventual, prezența semnelor supurației pulmonare prealabile constituirii empiemului pleural.

În stadiul de închistare matitatea devine mai netă, cu limite mai clare, situată deseori posterobazal.

### ***Explorări paraclinice***

Puncția pleurală este obligatorie; de preferat înainte de a începe antibioterapia. Puncționarea se face în plină zonă mată, unde percuția este cea mai dureroasă, sau sub ghidarea imagistică (ultrasonografie, tomografie axială). Se folosește un ac gros, deoarece lichidul este vâscos. O puncție albă nu infirmă diagnosticul, ci se repetă.

Aspectul caracteristic purulent al lichidului pleural, deseori cu miros fetid (evocă infecția cu anaerobi), confirmă diagnosticul deja de la această etapă.

Examenul citologic și bacteriologic este obligatoriu.

Examenul radiologic în cazul când pleurezia este liberă în marea cavitate (stadiile de difuziune și de colecție) prezintă o opacitate omogenă, bine delimitată spre parenchimul pulmonar, situată bazal extern, respectând uneori sinusul costodiafragmatic. În cazul unei cantități mari de lichid - apare deplasarea mediastinului spre partea sănătoasă. Radiografia de profil precizează mai bine limitele colecției pleurale.

Deoarece pleurezia purulentă are tendința spre închistare rapidă, aspectul clasic de revărsat pleural descris mai sus se întâlnește rar.

În cazul închistării opacitatea poate deveni fuziformă sau ovoidă, contactând cu peretele posterior sau posterolateral. Închistările pot apărea și în diverse alte localizări: dorsală, paravertebrală, interscizural, multilocular. În aceste cazuri apare necesitatea diferențierii pleureziei închistate de o formațiune tumorală pulmonară, pleurală sau a peretelui toracic, folosind examenul tomografic și alte investigații paraclinice. De menționat, că opacitatea pe lângă colecția lichidiană mai poate proveni și din infiltrarea țesutului pulmonar sau din atelectazie.





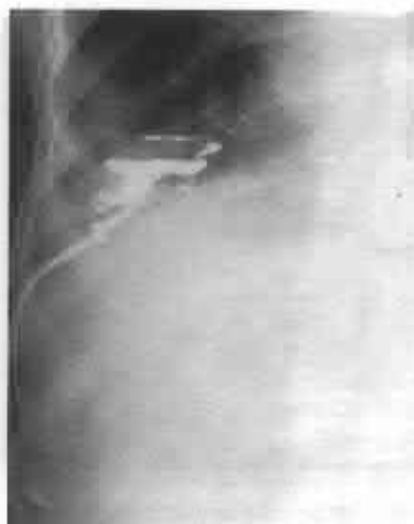

Fig. 20.11

**Fistulografie.**

Prin introducerea substanței de contrast se vizualizează o pungă pleurală restantă 5x6 cm cu fistule alveolare pe fundalul unui fibrothorax limitat pe dreapta.

Examinarea după introducerea mediului de contrast permite în 95% cazuri definierea empiemului prin detectarea membranelor parietale și a septurilor din cavitatea pleurală. Metoda furnizează informația optimă și în localizările inaccesibile examenului ultrasonor (mediastinale, paravertebrale, în pleura interlobară).

Puncția pleurală se va efectua obligatoriu (înaintea administrării antibioticelor) în zona de matitate percutorie, cu un ac mai gros și suficient de lung, deoarece peretele toracic poate fi îngroșat, iar lichidul pleural - vâcos.

**Evoluție, complicații**

Pleureziile purulente nu au tendința de resorbție spontană și vindecare. Ele fie că progresează spre septicemiemie, fie că cronicizează, complicându-se cu:

- *empyema necessitatis* (fistulă pleurocutanată - empiem de necesitate);
- fistulă pleurobronșică (figura 20.11);
- scleroză pulmonară parenchimatoadă;
- bronșiectazii secundare;
- supurație cronică cu pahipleurită (încarcerarea pulmonului);
- retracție toracică;
- amiloidoză.

**Tratamentul** empiemelor este complex și prevede măsuri generale, locale și procedee chirurgicale.

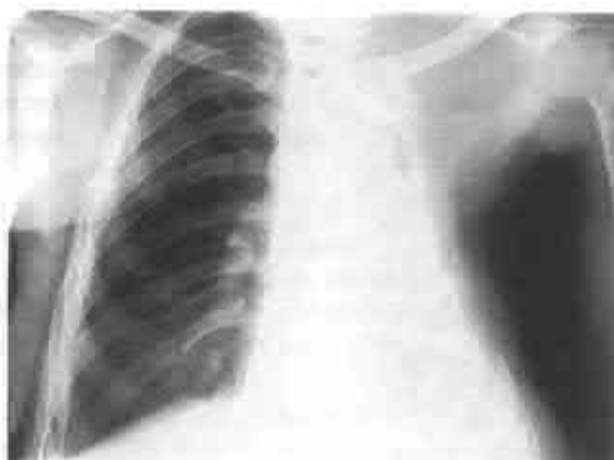Tratamentul general presupune chimioterapie adaptată antibiogrammei (de obicei, o combinație de cefalosporine de generațiile a II-a, a III-a sau a IV-a, clindamicină, metronidazol, carbapenemi, peniciline protejate de beta-lactamaze), reechilibrare hidroelectrică și metabolică, la necesitate, tratament suportiv cu cardiotonice.

Tratamentul *local* constă în evacuarea colecției supurate prin drenaj aspirativ (tub toracostomic), lavaj cu soluții antiseptice. Dacă lichidul pleural este deja închistat și nu se poate drena în totalitate cu un singur tub de dren, se pot injecta în cavitate 250 000 unități de streptokinază sau 100 000 unități de urokinază pentru dizolvarea membranelor de fibrină, care determină închistarea lichidului.

Tratamentul *chirurgical* cuprinde decorticarea pulmonară, toracoplastia (figura 20.12) și intervențiile videoasistate.

Fig. 20.12

Radiograma de față la un pacient cu torăcoplastie pe stânga.



Empiemul pleural de origine tuberculoasă necesită instalarea imediată a medicației antituberculoase și drenaj aspirativ până la încetarea acumulării lichidului în cavitatea pleurală. Aceste măsuri sunt suficiente în majoritatea cazurilor, uneori însă se va recurge la intervenții chirurgicale.

### Pleurezii cu etiologie rară

În *febra reumaticală acută* pleurezia se întâlnește rar, în special, la copii, în cadrul unui tablou clinic sever de reumatism (cardită, pneumonită etc). Este de volum mic sau mediu. Exsudatul este serocitrin cu o mare cantitate de fibrină și citologie inflamatorie nespecifică. Evoluția este favorabilă cu resorbție completă sub tratamentul reumatismului.

*Sarcoidoza* rareori se însoțește de epanșament pleural, de obicei, unilateral și mic. Apare mai frecvent în stadiul cronic al bolii, în prezența leziunilor pulmonare avansate. Revărsatul pleural este un exsudat, dar poate fi și transsudat. Predominanța limfocitelor în lichidul pleural impune diferențierea cu pleurezia tuberculoasă (teste cutanate, culturi din lichidul pleural, biopsia pleurală).

Pleurezia din *sindromul postinfarct Dressler* și *sindromul postcardiotomie* este, de obicei, de volum mic. Apare la câteva săptămâni de la un infarct miocardic acut sau o intervenție chirurgicală cardiacă. Tabloul clinic mai include febră, manifestări de pericardită și eventual de pneumonită. Lichidul pleural serocitrin sau serohemoragic prezintă citologie inflamatorie nespecifică. Regresează sub tratament cu AINS, uneori necesită corticoterapie.

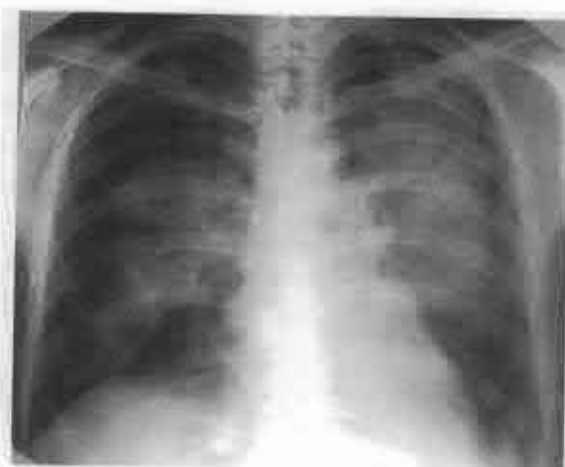

Fig. 20.13  
Radiograma de față la un pacient febra reumatică acută, infiltrate bilaterale în zonele parahilare (aspect "de fluture") din pneumonie.

Inflamația pleurală rareori se observă și la folosirea îndelungată a unor *medicamente* (nitrofurantoin, metotrexat, bromcriptină, amiodaron, bleomicină, minoxidil). Lupusul indus prin droguri (hidralazină, procainamidă, izoniazidă, chinidină) poate asocia pleurezia și pericardita. De obicei, se rezolvă prin întreruperea medicației, uneori poate necesita corticoterapie.

Pleurezia poate apărea la *iradierea neoplasmelor* toracice (tumori de sân, pulmonare sau limfoame mediastinale), deși pe primul plan se află manifestările pneumoniei de iradiere, pe care o însoțește (tuse seacă, dispnee). Prezintă dificultăți de diferențiere cu pleurezia neoplazică (citologia lichidului pleural, biopsia pleurală, modificări infiltrative radiologice).

*Uremia* este adeseori însoțită de o poliserozită generalizată. Pleurita fibrinoasă sau pleurezia se atestă la 3% din bolnavii cu uremie. Revărsatul pleural este exsudat serohemoragic sau franc sanguinolent, de obicei, unilateral și de volum mediu, rareori important. Necesită diferențiere de urinatorax - obstrucția căilor urinare cu acumularea urinei retroperitoneal și în cavitatea pleurală (nivelul creatininei pleurale mai mare decât în ser) și de revărsatul pleural la bolnavii cu dializă peritoneală pentru insuficiența renală cronică (apare în câteva ore după începerea dializei peritoneale; lichidul pleural are compoziție similară cu lichidul de dializă).

*Sindromul Meigs* reprezintă o asociere de tumoare ovariană solidă, colecție lichidiană pleurală și ascită. Tumoarea ovariană mai frecvent este benignă, secretând în cantități mari estrogeni și progesteron, care, la rândul lor, produc retenție de lichide în cavitatea pleurală și cea abdominală. Colecția lichidiană, de obicei, este un exsudat, dar poate fi și transsudat, de volum mediu sau mare, mai des localizată în dreapta, dar și bilateral. Clinic și radiologic se depistează colecția lichidiană pleurală, iar examenul ecografic permite identificarea tumorii ovariene și a lichidului liber din

cavitatea abdominală. Pleurezia și ascita regresează după tratamentul chirurgical al tumorii. În general, evoluția este favorabilă.

*Pleurezia cu eozinofile* reprezintă un grup heterogen de revărsate pleurale, reunite prin faptul prezenței la examenul citologic de cel puțin 10% de eozinofile în exsudatul pleural.

Cauzele etiologice ale pleureziilor cu eozinofile fiind diverse, revărsatele pleurale pot fi asociate unor afecțiuni însoțite de eozinofilie sanguină (sindrom Löffler, periarterită nodoasă, chist hidatic pulmonar sau extratoracic, limfom Hodgkin) sau asociate unor afecțiuni fără eozinofilie sanguină (tromboembolism pulmonar, neoplasm bronșic, traumatism toracic, pneumonie bacteriană, LES, poliartrită reumatoidă, micoze, reacție la droguri).

Tuberculoza pleurală foarte rar poate fi cauza unei pleurezii cu eozinofile.

Cauza apariției eozinofilelor în exsudatul pleural nu este complet elucidată, incriminându-se mecanisme imunologice locale și generale, când proteinele străine de antigen hidatic, sau din stroma eritrocitelor proprii (în caz de traumatism toracic, neoplasm bronșic sau infarct pulmonar) ar stimula acumularea sau producerea locală de eozinofile.

Definirea etiologică a pleureziei cu eozinofile corespunde algoritmului diagnostic ca în oricare colecție lichidiană pleurală, iar tratamentul este etiologic, fără particularități.

### PLEUREZIA TUBERCULOASĂ

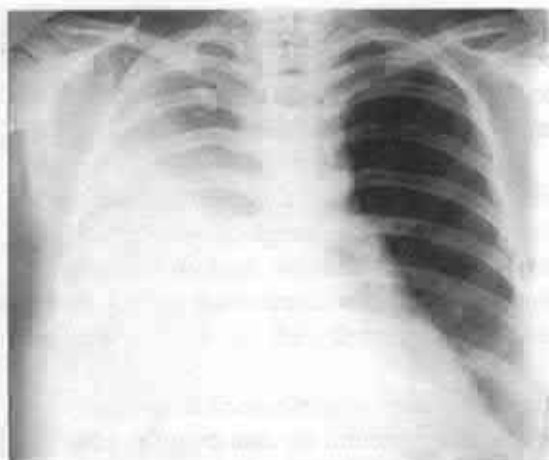
Reprezintă o inflamație exsudativă specifică a pleurei, produsă de bacilul Koch. Determinările pe seroase ale tuberculozei sunt multiple (pericardită, peritonită, meningită etc.), însă pleurezia este cea mai frecventă determinare, mai ales, la tineri și adulții sub 40 ani.

#### *Etiopatogenie*

Calea de diseminare a germenilor din focarul primar (de regulă, din tuberculoză pulmonară, mai rar - din tuberculoză ganglionară, osoasă, genitală) este prin contiguitate, limfatică sau hematogenă.

Adecea poate constitui prima manifestare clinică a tuberculozei pulmonare și poate apărea la oricare din etapele de evoluție ale infecției cu bacilul Koch. Poate evolua ca pleurită uscată, pleurezie exsudativă sau purulentă (empiem).

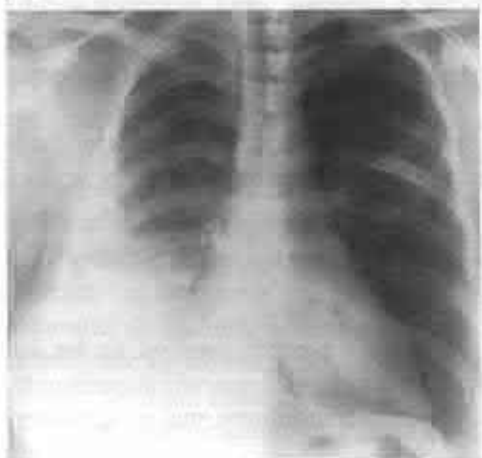
În tuberculoza primară (de primoinfecție) pleurezia are un aspect aparent primitiv, survenind, însă, în realitate, la 3-12 luni după complexul primar. Pleurezia de primoinfecție reprezintă o reacție de hipersensibilitate a pleurei la pătrunderea în ea a bacililor Koch sau numai a tuberculoproteinelor (în acest caz pleurezia va fi abacilară) pe cale hematogenă (cel mai frecvent), limfogenă sau prin contiguitate (de la un focar pulmonar din apropierea pleurei). La nivelul pleurei apar tuberculi miliari caracteristici, reacția intradermică la tuberculină devenind pozitivă în 2/3 cazuri.



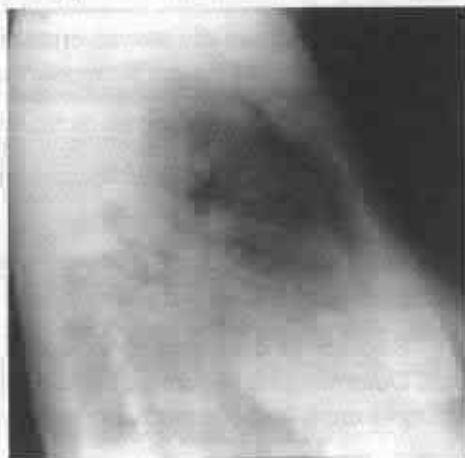A

*Fig. 20.14*  
Radiograma de față (A) arată pe fundal de sechele metatuberculoase o opacitate subtotală pe dreapta cu deplasarea controlaterală a mediastinului - pleurezie tuberculoasă.

În dinamică (B, C) marea cavitate pleurală este drenată, diminuând cantitatea revărsatului; mediastinul are sediul obișnuit, persistă disfuncția lobului inferior drept.



B



C

În tuberculoza secundară colecția lichidiană pleurală este un sindrom mai rar, manifestându-se ca o pleurezie de însoțire și coexistând cu leziuni pulmonare active sau inactive.

Empiemul tuberculos este o complicație rară a tuberculozei netratate și rezultă din efracția unei leziuni pulmonare în spațiul pleural (fistulă bronhopulmonară)

*Tablou clinic*

De obicei, debutul este insidios cu subfebrilitate, transpirații, astenie, inapetență, scădere ponderală (sindromul de impregnare bacilară) cu dureri toracice și tuse. Însă poate debuta brusc cu junghi toracic, tuse uscată, dispnee și febră.

La examenul obiectiv se depistează semnele sindromului lichidian pleural, care uneori se asociază la un sindrom de poliserozită (când apar semnele afectării peritoneului, pericardului, meningelui). De menționat raritatea depistării frecăturii pleurale.

### Explorări paraclinice

Examenul radiologic (*figura 20.14*) depistează o colecție lichidiană pleurală situată mai frecvent în marea cavitate (de regulă, dar nu invariabil, unilateral), uneori în asociere cu semnele radiologice ale tuberculozei primare sau secundare cum ar fi complexul primar, adenopatii hilare, opacități apicale, aspecte fibrocavitare. Colecția lichidiană de volum mare determină opacifierea întregului hemitorace cu deplasarea controlaterală a mediastinului.

Lichidul pleural mai frecvent este de aspect serocitrin, mai rar - hemoragic și foarte rar - purulent. Reprezintă un exsudat bogat în proteine ( $> 3 \text{ g/dl}$ ) cu predominanța limfocitelor ( $> 80\%$ ). Uneori, în primele zile, pot predomina neutrofilele, care, însă, repede sunt înlocuite de limfocite. Numărul de limfocite T din exsudatul tuberculos este mai mare decât în sânge (datorită creșterii selective a celulelor T helper), iar numărul limfocitelor B este mai mic față de sânge. Celulele mezoteliale sunt rare.

Glucosa din lichidul pleural este scăzută ( $< 60\text{-}80 \text{ g/dl}$ ), pH-ul fiind între 7,0-7,2. Creșterea glucozei peste  $100 \text{ g/dl}$ , iar a pH-ului peste 7,4 - infirmă tuberculoza.

Bacterioscopia este rar pozitivă pentru BAAR. Prin cultură pe medii speciale, inoculare la cobai sau test ELISA cu antigenul micobacterian prezența bacilului Koch se poate demonstra în 20-60% cazuri.

Bacterioscopia, de regulă, evidențiază BAAR la bolnavii cu empiem tuberculos.

Biopsia pleurei parietale poate arăta granuloame (în 60-80% cazuri), confirmând diagnosticul de pleurezie tuberculoasă. Uneori este necesară toracosopia sau torcotomia. Prin utilizarea combinată a metodelor bacteriologice cu biopsia confirmarea etiologiei tuberculoase se reușește în 90% cazuri.

Intradermoreacția la tuberculină este, de regulă, intens pozitivă, însă în 20-30% cazuri poate fi negativă (boala apare înainte ca să se dezvolte reactivitatea la tuberculină) cu pozitivizare la retestarea peste 4-6 săptămâni (ceea ce confirmă tuberculoza).

#### Diagnosticul pozitiv

Criterii de certitudine:

- examenul histopatologic prin biopsia pleurală pozitiv;
- examenul bacteriologic pozitiv în exsudat, spută, aspirat gastric la copii.

Criterii de probabilitate:

- vârsta sub 40 ani;
- contact cu un bolnav de tuberculoză;
- absența ameliorării la antibioterapie;
- răspuns pozitiv la tuberculostatice;
- antecedente tuberculoase;
- sechele posttuberculoase;
- tuberculoză pulmonară activă;
- IDR la tuberculină pozitivă;
- lichid pleural serocitrin cu limfocitoza peste 80%;
- proteine în lichidul pleural peste  $30 \text{ g/l}$ , glucoză sub  $0,8 \text{ g/l}$ ;
- prezența aderențelor, pahipleuritei sau calcificărilor pleurale.



*Diagnosticul diferențial* se face cu celelalte tipuri de pleurezii, în special, cu cele care evoluează cu lichid clar.

#### *Evoluție*

Netratată, pleurezia tuberculoasă, de obicei, se remite de la 2-3 săptămâni la 3-4 luni, lăsând sechele de tipul simfizelor, pahipleuritelor fibroase sau fibrocalcarea. În 2/3 din aceste cazuri bolnavii dezvoltă tuberculoza pulmonară activă (sau tuberculoza cu altă localizare) în următorii 5 ani (30% în primii 2 ani).

Răspunsul la chimioterapie este bun, însă, de obicei, cu sechele fibroase. Nu este necesară extragerea completă a lichidului pleural. Rareori este necesară decorticarea chirurgicală. Drenajul chirurgical adecvat este necesar în empiemul tuberculos (de rând cu terapia tuberculostatică).

*Complicații acute* sunt insuficiența cardiorespiratorie prin compresiune, transformarea purulentă (foarte rar) și șocul pleural după puncție. Fibroza pleurală extensivă poate cauza disfuncția ventilatorie restrictivă și cordul pulmonar cronic. Complicație tardivă este și reactivarea procesului tuberculos.

## HEMOTORAXUL

Hemotoraxul este revărsatul pleural sanguinolent al cărui hematocrit este cel puțin 50% din hematocritul sângelui periferic.

Cele mai multe cazuri de hemotorax sunt secundare traumatismelor. Apar atât în traumatismele toracice penetrante, cât și în traumatismele nepenetrante (fără nici o corelație cu fracturile costale). Asocierea unei colecții aerice (hemopneumotorax) este mai frecventă în traumatismele toracice penetrante, în care se observă la 2/3 pacienți. Printre celelalte cauze de hemotorax se numără tumorile (prin eroziunea vaselor mari), urmate la mare distanță de hemoragiile în urma tratamentului anticoagulant, tromboembolismul pulmonar (de obicei, cu infarct pulmonar), trombocitopeniile și rupturile de vase (din anevrisme, malformații, pneumotorace spontan).

Tabloul clinic este cel al revărsatului lichidian pleural. Hemotoraxul masiv produce simptomele hemoragiei interne, rareori cu șoc hipovolemic. Se va examina posibilitatea iatrogeniilor: angiografii, biopsii toracice, cateterizarea venelor centrale și alte manipulații recente.

Radiografia toracelui evidențiază opacitate lichidiană de dimensiuni variabile cu sau fără deplasarea mediastinului. În traumatismele penetrante sau nepenetrante radiografiile repetate permit depistarea hemotoraxului tardiv. Hemograma cuantifică gradul anemiei, iar la puncția pleurală se extrage sânge, de obicei, incoagulabil.

Tratamentul la cei mai mulți pacienți se face prin toracostomie, care permite monitorizarea sângerării, reduce riscul empiemului pleural și permite administrarea intrapleurală de fibrinolitice (la necesitate). Dacă hemoragia pleurală depășește 200 ml/oră, se indică toracotomia. Pentru a preveni empiemul se indică antibioticele.

## CHILOTORAXUL

Definește un revărsat pleural format prin acumularea de limfă în urma afectării canalului (ductului) limfatic toracic.

Cel mai des este provocat de leziunile tumorale obstructive (preponderent din limfoame) și de traumatisme, celelalte cauze întâlnindu-se mult mai rar (*tabelul 20.7*). Sindromul unghiilor galbene apare din hipoplazia sau dilatarea excesivă a ductului limfatic și se manifestă prin triada: unghii galbene ce cresc lent, edem limfatic și chilotorax.

Mult mai des se observă chilotoraxul de dreapta, explicația venind din topografia ductului limfatic.

Pacienții prezintă dispnee (în cazurile când chilotoraxul este suficient de mare) sau doar simptomele afecțiunii de bază. De obicei, există un interval liber (zile-săptămâni) între traumatismul sau intervenția chirurgicală, care au lezat ductul toracic, și apariția revărsatului pleural, fapt explicabil prin acumularea inițială a limfei în mediastinul posterior cu efracția ulterioară a pleurei.

Toracenteza arată lichid lăptos cu un conținut sporit de trigliceride (de regulă peste 110 mg/dl), în timp ce concentrația colesterolului este scăzută.

La pacenții, la care se exclude traumatismul, se indică limfangiografia sau tomografia computerizată (mediastinală pentru ganglionii limfatici și abdominală pentru eventuala neoplazie primară).

Tratamentul este în funcție de leziunea cauzală. Au fost descrise cazuri extrem de rare de dispariție a chilotoraxului în urma tratamentului adecvat al tuberculozei și sarcoidozei. Însă majoritatea pacienților, în special, cu leziuni tumorale, vor necesita măsuri specifice suplimentar tratamentului leziunii cauzale.

Regimul alimentar hipolipidic și alimentația parenterală vor diminua formarea limfei. Este indicată suplimentarea cu trigliceride bogate în acizi grași cu lanț scurt, care se absorb direct în sistemul port. Tratamentul conservator poate rezolva până la 50% cazuri de chilotorax traumatic, în celelalte cazuri fiind necesară ligatura ductului toracic.

Când chilotoraxul este determinat de neoplazii, poate fi benefică radioterapia sau tratamentul citostatic, însă mai des este nevoie de evacuarea lichidului prin toracenteze repetate sau, preferabil, prin toracostomie cu drenaj aspirativ. După evacuare lichidul rapid se acumulează din nou în cavitatea pleurală ceea ce conduce la denutriție și scăderea imunității (pierderea unor cantități importante de proteine, grăsimi, vitamine liposolubile și de limfocite). Se recurge la instalarea unui șunt pleuroperitoneal. Pleurodinia chimică cu agenți sclerozanți standard (talc, tetraciclină, bleomicină) s-a dovedit eficace într-un număr limitat de cazuri.

Tabelul 20.7

**ETIOLOGIA CHILOTORAXULUI**  
(După Light R., 1995)

Afecțiunea	Pondere (%)
<b>Tumori maligne</b>	54
Limfoame	
Alte malignități	
<b>Tumori benigne, infecții, alte cauze</b>	6
Gușă retrosternală	
Sarcoidoză	
Afecțiuni limfatice benigne	
Limfangioleiomiomatoza	
Sindromul unghiilor galbene	
Anomalii congenitale	
Amiloidoza	
Boli infecțioase	
Tuberculoza	
Filarioza	
Tromboza venelor centrale	
<b>Traumatism</b>	25
Traumatism toracic	
Efort excesiv	
Tuse chinuitoare	
Vomă	
Naștere	
Iatrogenii	
Chirurgie toracică/cervicală	
Radioterapie	
Scleroterapie esofagiană	
<b>Idiopatică</b>	15

În *pseudochilotorax* colecția pleurală de asemenea prezintă un lichid lăptos, foarte asemănător cu cel din chilotorax, însă prin etiologie, patogenie și evoluție naturală aceste două condiții se deosebesc radical.

Trăsătura definitorie a pseudochilotoraxului este majorarea concentrației de colesterol peste 200 mg/dl (cu sau fără majorarea concomitentă a trigliceridelor) de unde sinonimul de pleurezie cu colesterol. Este rezultatul unei colecții pleurale lichidiene (de regulă, de origine inflamatorie) cronice și îndelungate: pleura este puternic îngroșată cu formarea de septuri și cu fenomene de închistare. Se observă tipic în artrita reumatoidă, pleurezia tuberculoasă și în pleureziile posttraumatice.

## PNEUMOTORAXUL

Pneumotoraxul definește acumularea de aer în spațiul pleural.

Pneumotoraxul *spontan* reprezintă pătrunderea aerului în cavitatea pleurală în absența oricărui traumatism sau a unei manevre instrumentale. Un pneumotorax *spontan primar* (primitiv, idiopatic) apare la un individ fără o boală de bază pulmonară preexistentă. Pneumotoraxul *spontan secundar* apare în consecința unei afecțiuni pulmonare sau pleurale preexistente și cunoscute.

Pneumotoraxul *traumatic* apare în urma unui traumatism toracic penetrant sau nepenetrant. Pneumotoraxul iatrogen, rezultat din procedurile medicale diagnostice sau curative, la fel este un pneumotorax traumatic.

### Patofiziologie

Pătrunderea aerului în cavitatea pleurală determină colabarea plămânului (reculul elastic) proporțională cu cantitatea de aer acumulat. În rezultat scade CV, CFR și CPT.

Dacă volumul plămânului se reduce cu peste 20%, chiar și la persoanele sănătoase apare hipoxemia inițială, care se poate rezolva la câteva ore prin vasoconstricție hipoxică cu diminuarea dezechilibrului ventilație/perfuzie în plămânul colabat.

În cele mai multe cazuri colapsul pulmonar închide fistula pleuropulmonară cu oprirea pătrunderii aerului în cavitatea pleurală - *pneumotorax închis* (figura 20.15 A). Ulterior are loc reexpansionarea plămânului ca rezultat al resorbției aerului (cu viteza aproximativă de 1-1,25% din volumul hemitoracelui pe zi).

În condițiile în care fistula bronhopleurală nu se închide sau se păstrează accesul transtoracic al aerului în cavitatea pleurală se realizează *pneumotoraxul deschis* (figura 20.15 B). Presiunea în cavitatea pleurală este egală cu cea atmosferică atât în inspir, cât și în expir și plămânul nu poate reexpansiona. Pătrunderea aerului prin fistula bronșică largă (sau transtoracal) facilitează transmiterea infecției din căile aeriene în spațiul pleural, astfel că pneumotoraxele deschise deseori se complică cu empiem.

*Pneumotoraxul sufocant* (cu ventil, cu supapă, sub tensiune). Uneori fistula bronhopleurală nu se închide și acționează ca o supapă, permițând pătrunderea aerului în fiecare inspir, dar împiedicând ieșirea lui în expir. Presiunea intrapleurală crește (uneori cu mult peste cea atmosferică), agravând colapsul pulmonar. Mediastinul se deplasează controlateral, cu perturbarea expansiunii plămânului neafectat (figura 20.15 C). Presiunea intrapleurală crescută împiedică întoarcerea venoasă la cord, producând reducerea debitului cardiac, hipotensiune, eventual sincopă. Pneumotoraxul sufocant necesită intervenție promptă (urgență medicală).

### Pneumotoraxul spontan

Incidența pneumotoraxului spontan este greu de evaluat, deoarece multe cazuri rămân neraportate. În studii speciale s-a observat o incidență anuală de peste 9 cazuri la 100 000 populație, cu raportul bărbați/femei depășind 4:1. Repartiția după vârstă este bimodală cu primul *peak* la 20-30 ani și cel de al doilea la vârstă înaintată.

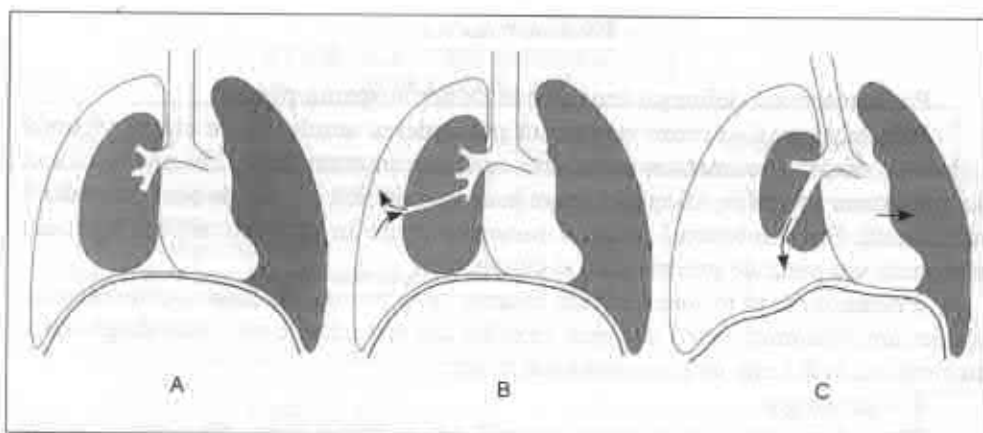


Fig. 2-15

Tipurile de pneumotorax spontan.

A - pneumotorax închis; presiunea în spațiul pleural este "negativă" (sub cea atmosferică);

B - pneumotorax deschis; presiunea în spațiul pleural este egală cu cea atmosferică;

C - pneumotorax sufocant; presiunea în spațiul pleural depășește cea atmosferică.

### Patogenie

*Pneumotoraxul spontan primar* este, de obicei, produs prin rupțura unor mici spații aeriene situate în straturile celulare ale pleurei viscerale (predominant la vârfurile pulmonare și de regulă bilateral), cunoscute sub denumirea de "vezicule pulmonare" (*pulmonary blebs*). Acestea sunt chisturi mici, rareori depășind 1-2 cm în diametru (invizibile radiografic, dar descoperite în timpul toracoscopiei/toracotomiei la persoanele fără patologie pulmonară).

Patogenia veziculelor pulmonare nu este complet elucidată. La persoanele sănătoase cu constituție longilină sau cu patologie de țesut elastic (sindrom Marfan *etc.*) tracțiunea gravitațională crează presiune pleurală negativă mai mare la apex, cauzând supraextensia alveolelor și eventuala ruptură în condițiile de presiune intraalveolară crescută (tuse, strănut *etc.*). Răspândindu-se de-a lungul septurilor lobulare spre periferie, aerul se acumulează în colecții subpleurale, formând veziculele pulmonare. Apariția pneumotoraxului spontan primar aproape în exclusivitate la fumători argumentează rolul inflamației căilor aeriene mici (distrugerea inflamatorie a țesutului elastic poate produce rupțura alveolelor cu formarea de vezicule pulmonare).

*Pneumotoraxul spontan secundar* poate complica evoluția oricărei boli pulmonare, însă cel mai frecvent se înregistrează în BPCO, în care rupțura septului alveolar apare prin:

- reducerea inflamatorie locală a antiproteazelor și a substanțelor antioxidante;
- supradistensia alveolară din obstrucția căilor aeriene;
- ruperea dilatărilor emfizematoase (tulburări de circulație în peretele alveolar modificat).

Supradistensia alveolară este responsabilă de pneumotoraxul din timpul unei crize de astm bronșic, din obstrucția bronșică prin corp străin sau prin tumoră. În fibroza chistică moderată sau severă parenchimul pulmonar modificat este predispus spre ruptură cu instalarea pneumotoraxului, care cedează greu la tratament și deseori recidivează.

Tuberculoza pulmonară este actualmente o cauză rară de pneumotorax, care poate apărea fie prin necroza parenchimului în faza activă a bolii (fistula bronhopulmonară rezultată deseori se complică prin empiem pleural - piopneumotorax), sau, mai frecvent, datorită emfizemului paracicatricial în stadiul sechelar (în acest caz pneumotoraxul este de regulă parțial).

Pneumotoraxul apare în pneumoniile distructive (cu *Klebsiella*, *Staphylococcus*, *Pseudomonas*) și mult mai rar în infarctul pulmonar. Prin efracția pleurei viscerale rareori apare în carcinomul bronhogenic sau în tumorile metastatice ale pleurei. Uneori pneumotoraxul poate complica chimioterapia (în special, în metastazele pulmonare ale sarcomului Ewing).

Pneumotoraxul spontan poate apărea în oricare din pneumopatiile interstițiale difuze, în special, în LAM, histiocitoză X, sarcoidoză, colagenoze.

### *Tabloul clinic*

Pneumotoraxul spontan poate debuta în timpul unui efort intens (în special, ridicarea greutăților), în timpul tusei, strănutului, sau în condiții de repaus.

Manifestările clinice sunt în funcție de volumul și vechimea revărsatului aeric, de contextul etiologic și vârsta pacientului. Simptomele de prezentare sunt durerea pleuretică și dispneea (mai rar, tusea). Foarte rar pneumotoraxul este asimptomatic (descoperit pe o radiografie toracică). Mai des durerea este unilaterală, exacerbată de inspirație profundă, tuse, efort. Poate iradia în umărul homolateral, în abdomen, toracele controlateral, necesitând diferențiere cu alte cauze de durere toracică acută: infarctul miocardic acut, tromboembolismul pulmonar, esofagita, ulcerul peptic.

Pneumotoraxul spontan primar, de regulă, evoluează benign, complicațiile severe (pneumotoraxul sufocant, hemopneumotoraxul și piopneumotoraxul) survenind extrem de rar. Pe când, pneumotoraxul spontan secundar evoluează dramatic: datorită rezervei pulmonare reduse, chiar și un volum mic de aer intrapleural poate produce insuficiență respiratorie importantă. Deseori sunt prezente cianoza și hipotensiunea.

Examenul fizic atestă dilatarea moderată și hipomobilitatea hemitoracelui, diminuarea sau abolirea vibrațiilor vocale (în pneumotoraxul sufocant se poate depista deplasarea controlaterală a traheii). Sunetul percutor este timpanic cu nuanță metalică. Auscultativ se atestă abolirea murmurului vezicular. Comunicarea cu bronhia poate conduce la apariția suflului amforic. În caz dacă punga de aer este mică, semnele fizice lipsesc. Semnificația examenului obiectiv este redusă și în pneumotoraxul spontan secundar, în special din BPCO, datorită hiperinflației pulmonare preexistente (vibrație vocală diminuată, hipersonoritate percutorie, murmur vezicular diminuat).



## Explorări paraclinice

Examenul radiologic este strict necesar pentru confirmarea diagnosticului. Se poate observa o zonă de hipertransparență toracică cu absența desenului pulmonar (corespunzător colecției aeriene), spații intercostale lărgite, cupolă diafragmatică coborâtă, eventual, cu deplasarea mediastinului (în pneumotoraxul sub tensiune). Colapsul total al plămânului se traduce prin transformarea lui într-o masă globulară densă și retractată pe hil, separată de diafragm.

Pneumotoraxul mic produce o fâșie îngustă de hipertransparență; se reliefează opacitatea liniară subțire dată de pleura viscerală. Pneumotoracele minim poate scăpa examenului radiologic de rutină (în inspir profund), fiind necesare radiografia în expirul forțat (asigură o detașare maximă prin reducerea volumului pulmonar) și radiografia în decubit lateral pe partea sănătoasă.

În pneumotoraxul spontan secundar eventualele imagini patologice în plămânul necolabat contribuie la precizarea etiologiei. Pe partea afectată interpretarea imaginilor radiologice poate fi foarte dificilă datorită caracterului, de regulă, limitat al pneumotoraxului (prin aderențe pleurale) și modificărilor pulmonare capabile să simuleze pneumotoraxul (bule emfizematoase voluminoase, chisturi congenitale gigante, pneumatocele). În aceste cazuri este indicată tomografia computerizată.

Examenul funcțional respirator în pneumotoraxul primar minim rămâne nemodificat. În colecția aerică importantă, după reexpansionarea plămânului nemodificat (pneumotorax primar), funcția pulmonară revine la normă. Pe când, în pneumotoraxul spontan secundar dereglările funcționale sunt cele din boala de bază.

## Complicații

Insuficiența respiratorie acută apare în pneumotoracele sufocant sau datorită unei insuficiențe respiratorii cronice preexistente. (Orice pacient cu BPCO, la care apare insuficiența respiratorie acută, trebuie investigat pentru depistarea unuia din cei trei factori cauzali: pneumotorace, suprainfecție, embolism pulmonar).

Colecția lichidiană pleurală, de obicei mică, se observă în aproximativ 20% cazuri. De regulă, reprezintă un exsudat aseptice și se poate însoți de febră moderată. Dispare complet odată cu resorbția aerului.

Acumularea rapidă a unei cantități semnificative de lichid sugerează hemothoraxul (prin ruptura unei aderențe pleurale) și indică toracenteza (la care se obține sânge pur).

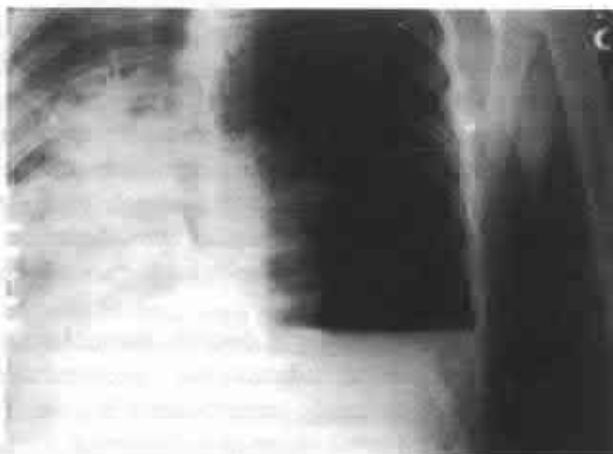Piopneumotoraxul se observă rar (de la un abces pulmonar subpleural sau după puncții pleurale septice).

Rareori se atestă răspândirea aerului din cavitatea pleurală în mediastin (pneumomediastinum) și în țesuturile moi ale toracelui, membrilor superioare, gâtului, feței etc. (emfizem subcutanat).

*Fig. 20.16*

Hidropneumotorax spontan la un pacient cu pneumonie stafilococică bilaterală.

Emfizem subcutanat, deplasarea spre dreapta a mediastinului, pneumotorace drenat și infiltrație pneumonică extinsă pe dreapta. Plămân colabă și nivel lichidian pe stânga.



Sindromul Horner este o complicație rarisimă a pneumotoraxului și apare prin tracțiunea ganglionilor simpatici, rezultată din deplasarea mediastinului.

### ***Recidivare***

În pneumotoraxul spontan probabilitatea recurenței în următorii 5 ani este de 30-50%. Recurența este mai frecventă în primele luni după episodul inițial, la femei și la bărbații cu constituție longilină. De menționat, că probabilitatea recurenței este identică în pneumotoraxul spontan primar și cel secundar, nu depinde de volumul revărsatului aerice și de tipul drenajului pleural aplicat, pe când, abandonarea fumatului reduce semnificativ frecvența recidivelor.

### **Pneumotoraxul traumatic**

Reprezintă o consecință a unui traumatism toracic cu sau fără penetrarea cutiei toracice. Colecția aeriană pleurală poate fi urmare a unei agresiuni directe a plămânului printr-o fractură costală sau corp străin, dar și urmare a unei supradistensii alveolare cu ruptură, sau intrare directă a aerului prin traversarea peretelui toracic (pneumotorax deschis).

După un traumatism toracic nepenetrant poate să apară un hidropneumotorax cauzat de o ruptură esofagiană. În acest caz lichidul pleural conține amilază în concentrație crescută.

Pneumotoraxul iatrogen, fiind de asemenea o variantă a pneumotoraxului traumatic, poate să apară în timpul toracentezei, biopsiei pleurale cu ac, agresiunii pleurei viscerale în timpul aspirației pulmonare percutane dar și prin ruptură transbronșică în timpul biopsiei prin fibroscopie sau brasaj. Ventilația asistată, manevrele de resuscitare cardiopulmonară și manevrele în timpul unei anestezii pot provoca pneumotoraxul iatrogen prin supradistensia directă a alveolelor.

Dacă apar semne de dereglări hemodinamice marcate sau semne de detresă respiratorie ca urmare a manevrelor instrumentale descrise, se va suspecta diagnosticul de pneumotorax.

Examenul radiologic în decubit, datorită acumulării aerului în regiunile dependente (anteromedial, subpulmonar, apicolateral și posteromedial), poate omite colecțiile aeriene destul de semnificative în peste 50% cazuri. De aceea, în lipsa contraindicațiilor (instabilitate hemodinamică, leziuni spinale) radiograma se va efectua în poziția verticală a trunchiului.

Radiologic în pneumotoraxul traumatic se mai pot depista fracturi costale și colecții lichidiene, care, de regulă, sunt hemoragice. Aproape permanent pneumotoraxul traumatic se complică cu hemopneumotorax, piopneumotorax, pneumotorace sufocant sau pneumomediastin.

## Tratament

Prezența aerului în cavitatea pleurală nu este o indicație directă pentru intervenție: la persoanele tinere sănătoase pneumotoraxul spontan primar de talie mică (sub 10-15% din diametrul hemitoracelui, apreciat pe radiografia de față), de obicei, reexpansionează spontan timp de câteva săptămâni în condiții de repaus (medicație antitusivă).

Colecția aeriană importantă sau pneumotoraxul mic secundar, care, de regulă, produc dispnee semnificativă, necesită intervenție activă: exsuflație cu acul (cateter cu valvă unidirecțională) sau drenaj pleural.

Pneumotoracele sub tensiune reprezintă o urgență medicală și necesită tratament imediat, fără a aștepta confirmarea radiologică.

În epanșamentul mixt hidroaeric se aplică drenajul dublu: aeric - dren superior și lichidian - dren decliv. Ulterior drenul pleural poate fi folosit, la necesitate, pentru instilarea substanțelor sclerozante (talc, tetraciclină, minociclină). Procedeele diminuează rata recidivelor de la 35% la 10%.

Drenajul prin aspirație forțată și hemotransfuziile compensatorii sunt indicate în hemopneumotoraxul cu sângerare importantă. Persistarea hemoragiei peste 12 ore impune toracotomia pentru hemostază.

În pneumotoracele deschis prima manevră va fi închiderea imediată a plăgii.

## TUMORILE PLEUREI

Mai frecvent (în 90-95% cazuri) se întâlnesc tumorile secundare ale pleurei - metastazele pleurale din cancer intratoracic sau extratoracic. Tumorile primitive (mezoteliomurile) constituie doar 5-10 % cazuri.

### Mezoteliomurile pleurale

*Mezoteliomurile pleurale* își au originea în mezoteliul foiței parietale sau viscerale ale pleurei. Mai frecvent apar la bărbați, după vârsta de 60 ani. A fost stabilită o corelație (în 80-90% cazuri) cu expunerea profesională îndelungată (20-40 ani) la azbest.

Morfopatologic se clasifică în mezoteliom fibros localizat și mezoteliom difuz.

*Mezoteliomul fibros localizat* reprezintă o tumoră primitivă localizată, bine încapsulată, de dimensiuni variabile, atașată de pleura parietală sau cea viscerală, cu o structură histologică predominant fibroasă, dar și cu zone microchistice, necrotice și hemoragice.

Tabloul clinic este în funcție de dimensiunile tumorii, manifestându-se în tumorile voluminoase cu dispnee, tuse uscată și junghi toracic, pe când tumorile mici pot evolua asimptomatic. Rareori se asociază cu un exsudat pleural. Hipocratismul digital se constată frecvent.

La examenul radiologic se atestă o opacitate densă, bine delimitată. Diagnosticul este confirmat histopatologic după o toracotomie exploratorie.

Tratament. Se efectuează rezecția chirurgicală a tumorii, urmată de cure de radioterapie și chimioterapie.

Prognosticul, de obicei, este favorabil, dar sunt posibile recidivarea sau trecerea în mezoteliomul difuz.

*Mezoteliomul difuz* reprezintă o îngroșare (0,5-1,5 cm) a ambelor foițe pleurale cu invadarea cavității și sudarea lor parțială sau totală, formându-se cavități, în care se închistează un exsudat serocitrin sau hemoragic. În acest exsudat pot fi depistate celule mezoteliale atipice. El se refăce rapid după evacuare.

Patogenie. Tumoarea se extinde prin contiguitate de pe o foiță pleurală pe cealaltă, dar și la plămânul subiacent, la peretele toracic, pericard. Extensia tumorală poate fi (pe cale hematogenă sau limfogenă) în ganglionii hilari, mediastinali, peritoneu, ficat, oase.

Tabloul clinic cel mai frecvent (în 3/4 cazuri) se manifestă printr-o pleurezie, iar în 1/4 cazuri - printr-o tumoră fără colecție lichidiană.

Ca urmare a pleureziei asociate și a invadării tumorale a pleurei parietale apare dispneea și durerea toracică. Simptome mai rare sunt tusca, febra, astenia, inapetența, scăderea ponderală.

Când tumoarea este voluminoasă, examenul fizic poate depista semnele sindromului de colecție lichidiană pleurală cu aspecte compressive: circulație colaterală, dispnee, cianoză.

Uneori, însă, semnele fizice și radiologice de exsudat, nu se confirmă prin puncție pleurală, acul pătrunzând într-o carapace dură și groasă. Deseori la acești bolnavi se constată hipocratism digital.

La examenul radiologic tumoarea apare ca o îngroșare pleurală întinsă, pe fundalul căreia se descrie o opacitate lichidiană omogenă, la care deasupra (sau după evacuarea lichidului) se observă imaginea de pleură festonată sau mamelonată. Mediastinul este tracționat în pofida existenței unui revărsat pleural; hemitoracele afectat este retractat.

La examenul lichidului pleural se constată un exsudat serohemoragic (rareori serocitrin) vâscos, cu o cantitate mare de acid hialuronic și cu LDH crescută.

Citologia lichidului pleural este mixtă, predominând limfocitele și, deseori, depistându-se mezotelii pleurale în placarde cu aspect atipic. În absența exfolierii pleurale aceste celule atipice pot lipsi.

Confirmarea histopatologică a mezoteliomului pleural se obține prin biopsia pleurei. Aceasta din urmă se efectuează prin puncție transtoracică cu ac Abrams sau prin toracotomie.

Evoluția este progresivă spre extensie rapidă la alte seroase (pleura controlaterală, pericard, peritoneu), precum și infiltrarea plămânului și metastazare viscerală.

În mezoteliomul difuz prognosticul este rezervat, supraviețuirea medie constituind 6-12 luni după diagnosticarea tumorii.

Tratamentul este paliativ și constă în evacuări repetate ale colecțiilor lichidiene, simfizarea pleurei cu agenți sclerozanți, polichimioterapie citostatică locală și generală.

*Capitolul XXI*

**P**NEUMOPATII INTERSTITIALE  
DIFUZE

**Definiții**

Grupul mare și heterogen de afecțiuni, caracterizate prin îngroșarea difuză a pereților alveolari, este reunit sub genericul *pneumopatii interstițiale difuze* (sinonim: boli pulmonare interstițiale).

Din punct de vedere morfologic îngroșarea pereților alveolari se datorează infiltrației celulare, fibrozei și/sau dezorganizării arhitectonicii parenchimului pulmonar. Aceste modificări implică spațiul dintre membrana bazală epitelială și membrana bazală endotelială (spațiul interstițial), însă de multe ori concomitent se pot afecta și spațiile aeriene alveolare, căile aeriene mici, vasele pulmonare, spațiul perilimfatic și perivascular, uneori chiar și pleura.

Pe plan funcțional are loc un bloc alveolo-capilar cu instalarea disfuncției ventilatorii restricțive. Apare dispneea, iar cu timpul, se instalează insuficiența respiratorie, ulterior se dezvoltă cordul pulmonar.



## CLASIFICAREA CLINICĂ A PNEUMOPATIILOR INTERSTITIALE DIFUZE

**Afecțiuni pulmonare primare**

fibroza pulmonară idiopatică

sarcoidoza

pneumonita organizantă criptogenică

pneumonita interstițială nespecifică

pneumonita interstițială descuamativă

bronșiolita respiratorie asociată cu afecțiuni pulmonare interstițiale

pneumonita interstițială limfocitară

pneumonita interstițială acută

histiocitoza X

limfangioleiomiomatoza

**Din cadrul afecțiunilor reumatice**

artrita reumatoidă

lupusul eritematos sistemic

sclerodermia

polimiozita/dermatomiozita

sindromul Sjögren

boala mixtă a țesutului conjunctiv

spondilita anchilopoietică

**Legate de medicamente/tratamente**

antibiotice (nitrofurantoin, sulfasalazina, etambutol)

antiinflamatoare (săruri de aur, penicilamina, AINS)

medicamente cardiovasculare (amiodarona, tocainida)

antineoplazice (bleomicina, mitomicina C, ciclofosamid, busulfan, clorambucil, melfalan,

azatioprin, metotrexat, procarbazin, citozină arabinozid, etopozid etc.)

suplimente dietetice (L-triptofan)

bromcriptina

oxigenul

radioterapia

**Din factori ai mediului/profesionali****Substanțe organice** (pneumonite prin hipersensibilizare - peste 40 substanțe cunoscute, fungi)

- plămânul de fermier

- plămânul crescătorului de păsări

- bagasoza

**Substanțe neorganice**

silicoza

azbestoza

antracoza

berilioza etc.

**Gaze/fum/vapori**

oxizi de azot

bioxid de sulf

oxizii metalelor

hidrocarburi

**Tulburări de umplere alveolară**

hemoragie alveolară difuză

sindromul Goodpasture

hemosideroza pulmonară idiopatică

proteinoza alveolară  
pneumonita eozinofilică cronică

**Asociate de vasculite**

granulomatoza Wegener  
sindromul Churg-Strauss  
vasculita de hipersensibilizare  
granulomatoza sarcoidă necrotizantă

**Infecții**

virusuri (citomegalovirus)  
bacterii (*Bacillus subtilis*, *B. cereus*, *Pneumocystis jirovecii*)  
fungi (*Aspergillus*, *Criptostroma corticale*, *Aureobasidium pullulans*, *Penicillium species*, *Macropolyspora faeni*, *Thermactinomyces vulgaris*, *T. sacchari*)

**Boli genetice**

fibroza pulmonară idiopatică familială  
neurofibromatoza  
scleroza tuberoasă  
boala Gaucher  
boala Newmann-Pick  
sindromul Hermansky-Pudlak

**Diverse**

edemul pulmonar cronic  
uremia cronică  
limfangita canceromatoasă  
amiloidoza  
aspirația cronică  
boala venoocluzivă

**Droguri**

cocaina  
heroina  
metadona  
talcu  
propoxifenhidroclorid (darvon)

În majoritatea cazurilor de PID mecanismele dezvoltării bolii rămân necunoscute. Ca și un mecanism general se consideră leziunea primară a epitelului alveolar cu răspuns patologic sub forma de inflamație celulară, depunere în exces a matricei extracelulare (fibroză) și/sau dezorganizarea arhitectonicii pulmonare. Însă există și cazuri când membrana alveolară se îngroașă prin excesul de alte substanțe (spre exemplu, amiloidul în cazul amiloidozei pulmonare) sau elemente celulare (celule musculare netede în cazul limfangioleiomiomatozei sau celule neoplazice în cazul limfangitei canceromatoase).

Divizarea PID în grupul celor cu etiologie cunoscută și celor cu etiologie necunoscută (tabelul 21.1, fig. 21.1) este utilă din punct de vedere practic. Dintre factorii ce provoacă fibrozarea alveolară difuză cei mai cunoscuți sunt pulberile anorganice (azbestoza, silicoza, berilioza etc.) sau organice (plămânul de fermier, plămânul crescătorilor de păsări etc.), medicamentele (amiodarona, metotrexatul, sulfasalazina etc.) și toxicele, bolile țesutului conjunctiv, infecțiile (virale, bacteriene, fungice), radiația ionizantă.

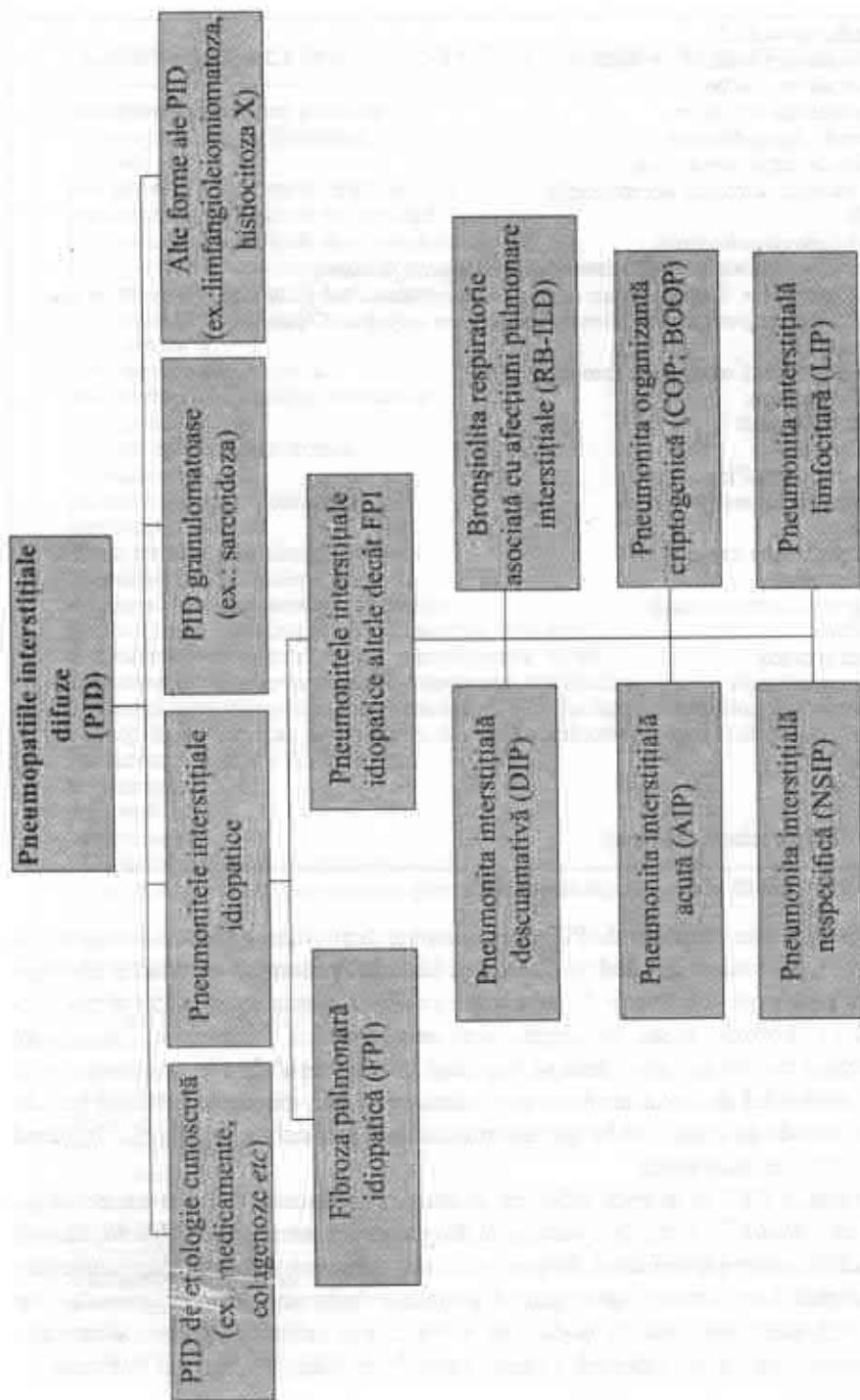


Fig. 21.1  
Clasificarea pneumopatiilor interstițiale difuze

Dintre pneumopatiile interstițiale difuze cu etiologie necunoscută fac parte formele idiopatice, actualmente denumite *pneumonite interstițiale idiopatice*, dar și leziunile pulmonare din cadrul sarcoidozei, limfangioleiomiomatozei, histiocitozei X, pneumonitei eozinoflice.

Pneumopatiile interstițiale difuze (PID) constituie 10-15% din pacienții consultați de către pneumologi, iar prevalența estimată este de 80 cazuri la 100 mii populație pentru bărbați și 65 cazuri la 100 mii populație pentru femei. Dintre cele peste 180 stări morbide cunoscute ce se manifestă prin PID unele sunt foarte rare, iar altele au o incidență suficient de mare pentru ca să fie întâlnite regulat în practica internistului. Circa 75% din cazurile de PID în practica de medicină internă reprezintă unul din trei diagnostice: fibroza pulmonară idiopatică, sarcoidoza sau afecțiunea interstițială din bolile de colagen.

### Diagnosticarea pneumopatiilor interstițiale difuze

De obicei, pentru diagnosticarea PID este nevoie de eforturile conjugate ale clinicianului, imagistului și morfopatologului.

Pacientul cu PID apare în atenția medicului datorită:

- dispneei progresive cu sau fără tuse seacă persistentă;
- modificărilor la radiografia toracelui;
- simptomelor respiratorii în cadrul unei patologii de sistem (de exemplu, colagenoze);
- modificărilor spirometrice (în special de tip restrictiv) la spirometria efectuată cu altă ocazie.

#### *Anamneza*

Prin *anamneză* atent și examen clinic minuțios adesea se poate evidenția pneumopatia și determina cauza ei.

*Tabelul 21.2*

#### **PNEUMOPATII INTERSTIȚIALE DIFUZE CU DEBUT ACUT (ZILE, SĂPTĂMÂNI) SAU SUBACUT (SUB 3 LUNI)**

Pneumonita interstițială acută
Idiopatică
În cadrul colagenozelor
Pneumonita eozinofilică acută
Pneumonita eozinofilică cronică
Pneumonita organizantă criptogenică
Pneumonita interstițială medicamentoasă
Hemoragia alveolară difuză
Pneumonita prin hipersensibilizare

Prin evaluarea debutului și progresării simptomelor respiratorii se deosebesc formele *acute* (zile, săptămâni) sau *subacute* (săptămâni sau luni) ale PID de cele *cronice* (luni, ani), care sunt și mult mai frecvente.

#### *Vârsta*

Majoritatea PID au o repartiție caracteristică de vârstă. De exemplu, majoritatea pacienților cu sarcoidoză, colagenoze, LAM, histiocitoză X, formele ereditare de PID (FPI familială, boala Gaucher, sindromul Hermansky-Pudlak) au vârsta cuprinsă între 20-40 ani, iar cele mai multe cazuri de FPI au vârsta peste 50 de ani.

#### *Genul*

LAM și pneumopatia din scleroza tuberoasă apar în exclusivitate la femeile în premenopauză. Alte boli cu o predominanță feminină, dar mai puțin exprimată, sunt LIP, atingerea pulmonară în sindromul Hermansky-Pudlak și în colagenoze (cu excepția pneumopatiei în artrita reumatoidă, care este mai frecventă la bărbați). Pneumoconiozele sunt mai frecvente la bărbați, datorită expunerii profesionale.

#### *Tabagismul*

Statutul de fumător este foarte important, deoarece unele patologii sunt mai frecvente la fumători/exfumători (histiocitoza X, DIP, FPI și bronșiolita respiratorie), iar altele printre nefumători (sarcoidoza, pneumonita prin hipersensibilizare). Interesant de menționat, că la fumători sindromul Goodpasture are o evoluție mult mai severă față de nefumători.

#### *Durata bolii*

Durata bolii la prezentare poate să contribuie la diagnosticul diferențial. Formele acute și subacute de PID adeseori se confundă cu pneumoniile atipice datorită opacităților pulmonare difuze, febrei și/sau recăderilor.

#### *Medicația anterioară*

Este foarte importantă pentru a exclude pneumopatia medicamentoasă. Se va ține cont și de medicația luată de sine stătător, fără prescripție medicală, ca picăturile nazale uleioase, suplimente alimentare cu aminoacizi.

#### *Anamneza familială*

Printre PID cu transmitere autozomal dominantă (cu grad divers de penetrație) se menționează FPI familială, sarcoidoza, scleroza tuberoasă, neurofibromatoza. Boala Gaucher și sindromul Hermansky-Pudlak au transmitere autozomal recisivă.

#### *Anamneza profesională*

Se va ține cont de tipul expunerii (substanțe organice, substanțe anorganice, gaze, fum, vapori), gradul și durata expunerii, precum și utilizarea măsurilor protective.

#### *Simptome*

Pacienții cu oricare dintre formele de PID, de regulă, se prezintă cu simptome similare (în special, dispnee la efort și tuse seacă) și/sau modificări la radiografia toracelui.

### *Dispneea*

Senzația dezagreabilă de dificultate în respirație (dispneea) este întâlnită foarte frecvent în afecțiunile cardiovasculare și bronhopulmonare. Adeseori pacientul o atribuie vârstei, obezității, condiției fizice precare sau consecințelor unei infecții nerezolvate de căi respiratorii superioare, astfel că dificultatea respirației este primar semnalată de cei din ambianța pacientului.

Este foarte important a aprecia impactul dispneei asupra activității fizice (gradarea dispneei prin anamnezic de rutină, chestionare speciale sau teste de efort) pentru evaluarea severității bolii și evoluției sub tratament. În unele afecțiuni (în special, sarcoidoză, silicoză, histiocitoză) pacienții cu modificări importante la radiografia toracelui nu prezintă dispnee.

Agravarea bruscă a dispneei, în special atunci când însoțită de junghi toracic, poate sugera un pneumotorace spontan. Pneumotoraxul spontan mai des apare în histiocitoză, scleroza tuberoasă, LAM, neurofibromatoză.

### *Tusea*

Tusea *seacă* este semnalată relativ frecvent, în special, când sunt implicate și căile aeriene (sarcoidoza, bronșiolita obliterantă cu sau fără pneumonită organizantă, bronșiolita respiratorie, histiocitoza, pneumonitele prin hipersensibilizare, limfangita carcinomatoasă).

Tusea *productivă* nu este tipică pentru majoritatea cazurilor de PID. Uneori, tusea cu expectorație mucoasă abundentă se poate observa la pacienții cu carcinom bronșioalveolar.

### *Hemoptizia*

Hemoptizia este foarte rară în PID, deși în unele afecțiuni poate fi constantă (în cantități importante sau neînsemnată): în sindroamele hemoragice alveolare, LAM, scleroza tuberoasă, boala venoocluzivă pulmonară, valvulopatii mitrale avansate, vasculite granulomatoase. La unii pacienți hemoragia alveolară difuză poate evolua fără exteriorizare în hemoptizie, tabloul clinic fiind dominat de dispnee și anemie fierodeficitară. Apariția hemoptiziei la un pacient cunoscut cu PID poate semnală asocierea malignității (de exemplu, în fibroza pulmonară idiopatică cancerul este de 15 ori mai frecvent față de alți bolnavi cu aceeași durată a fumatului).

### *Weezing-ul*

Este o manifestare rară în PID. Se poate observa la pacienții cu limfangită carcinomatoasă, pneumonită eozinofilică cronică, sindromul Churg-Strauss, bronșiolita respiratorie.

### *Junghiul toracic*

Junghiul toracic la fel este rar întâlnit în PID. Poate fi semnalat în PID din artrita reumatoidă, LES, boala mixtă a țesutului conjunctiv, pneumonită medicamentoasă.

*Disconfortul retrosternal* sau durerea retrosternală este mai des întâlnit la pacienții cu sarcoidoză.



## EXAMENUL FIZIC ÎN PNEUMOPATIILE INTERSTIȚIALE DIFUZE

<i>Semnul</i>	<i>Frecvența</i>	<i>Relevanța</i>
Crepitația	FPI (>80%)	Frecventă în PID fibrozante. Rar în sarcoidoză
Accentul P <sub>2</sub> , murmur de regurgitare tricuspidiană		În afecțiunile cu HTP secundară PID sau din forme clinice restrictive severe specifice (SS, HX etc.)
Hipocratism digital	FPI (30%)	Frecvent în FPI; rar în RB-ILD, VC, COP
Eritem nodos	Variabilă	Sarcoidoză, b. Behçet, BII
Exantem maculopapular	Variabilă	Sarcoidoză, amiloidoză, b. Behçet, pneumonită medicamentoasă, amiloidoză, colagenoze, boala Gaucher
Eritem heliotrop	Variabilă	Dermatomiozită
Teleangiectazii	Variabilă	SS
Sindrom Raynaud	Variabilă	FPI, colagenoze (SS)
Uveită/conjunctivită	Variabilă	Sarcoidoză, b. Behçet, SA
Sclerite	Variabilă	Vasculite sistemice, LES, SS, sarcoidoză
Adenopatie	Variabilă	Sarcoidoză, LIP, limfangită carcinomatoasă
Hepatosplenomegalie	Variabilă	Amiloidoză, sarcoidoză, HX, colagenoze, LIP
Artrite	Variabilă	VC, BII, sarcoidoză, b. Behçet, SA
Astenie musculară, dureri musculare	Variabilă	Colagenoze
Vasculită cutanată	Variabilă	Vasculite sistemice, colagenoze
Modificări neurologice	Variabilă	Sarcoidoză (afectare de nervi cranieni, scleroza tuberoasă (retard mental)
Noduli subcutanați	Variabilă	Neurofibromatoză, AR
Pete <i>café au lait</i>	Variabilă	Neurofibromatoză
Albinism	Variabilă	Sindromul Hermansky-Pudlak
Calcinoze	Variabilă	SS, dermatomiozita
Pericardite	Variabilă	Pneumonita prin iradiere, colagenoze
HTA sistemică	Variabilă	Colagenoze, neurofibromatoză, unele sindroame hemoragice alveolare

AR - artrita reumatoidă; FPI - fibroză pulmonară idiopatică; PID - pneumopatii interstițiale difuze; P<sub>2</sub> - componenta pulmonară a zgomotului doi; HTP - hipertensiune pulmonară; SS - scleroza sistemică; HX - histiocitoza X; VC - vasculitele din colagenoze; RB-ILD - afecțiuni pulmonare interstițiale asociate bronșiolitei respiratorii; COP - pneumonita organizantă criptogenică; BII - boli intestinale inflamatorii; SA - spondilita anchilozantă.

### *Alte simptome*

Printre acestea mai importante sunt manifestările colagenozelor: mialgiile, artritele/artralgiile, astenia musculară, fatigabilitatea, febra, xeroftalmia, xerostomia, fotosensibilizarea, fenomenul Raynaud, pleurezia. Infirmarea bolilor de colagen poate fi dificilă, în special în cazurile când atingerea pulmonară precede cu luni sau ani manifestările tipice articulare și cutanate (artrita reumatoidă, LES, polimiozita/dermatomiozita).

### *Examenul fizic*

Datele examenului fizic sunt adeseori modificate la pacienții cu PID, însă de o manieră nespecifică.

*Crepitația* este frecventă în majoritatea formelor de PID, chiar în absența modificărilor radiografice. Crepitațiile inițial fine, superficiale, de inspir la bazele plămânilor apoi groase ("plămân de celofan") în câmpurile mediobazale mărturisesc fibroza alveolară de orice etiologie. Crepitația este mai rar decelată chiar și în stadiile avansate de PID granulomatoase, în special sarcoidoza.

Manifestările *cordului pulmonar* (accentul P<sub>2</sub>, deplasarea matității cardiace spre dreapta, galopul ventricular drept) se observă, de regulă, în stadiile avansate ale fibrozei pulmonare, când hipertensiunea pulmonară devine marcată. Uneori hipertensiunea pulmonară poate fi prima manifestare a colagenozei (de exemplu, în sclerodermia sistemică).

*Cianoza* este rară în PID. La început prezintă doar la efort, devine permanentă în afecțiunile avansate.

*Hipocratismul digital* este un semn frecvent în FPI și în azbestoză, este rar în histiocitoză X, aproape că nu se întâlnește în sclerodermia sistemică și deloc nu se atestă în sarcoidoză. În pneumonita alergică apare doar în stadiile avansate ale bolii.

Alte boli asociate cu hipocratism digital sunt fibroza chistică, malformațiile pulmonare arteriovenoase, cardiopatiile congenitale cianogene, afecțiunile maligne pulmonare și pleurale, bolile inflamatorii intestinale.

Prezența hipocratismului digital atestă fibroza pulmonară avansată.

*Manifestările extrapulmonare* (tabelul 21.3) contribuie la diagnosticul diferențial.

### *Examenul de laborator*

Modificările de laborator în general sunt nespecifice, cu unele excepții (tabelul 21.4). Pentru evaluarea inițială obligatorii se consideră hemoleucograma și analiza de urină, ionograma, creatininemia și nivelul ureei, testele hepatice. Majorarea VSH și hipergamaglobulinemia se observă frecvent, dar nu au valoare diagnostică.

Se recomandă analizele serologice pentru depistarea bolilor autoimune: anticorpii antinucleari, factorul reumatoid, iar în contextul clinic respectiv - deasemenea și a anticorpilor ANCA, cât și a anticorpilor anti-membrană bazală glomerulară. Acolo unde posibil, pentru pneumonitele prin hipersensibilizare se determină precipitinele specifice (pentru anumiți antigeni).

*Tabelul 21.4*

**EXAMENUL DE LABORATOR ÎN PNEUMOPATIILE  
INTERSTIȚIALE DIFUZE**

<i>Modificarea</i>	<i>PID asociate</i>
Eozinofilie	Pneumonie eozinofilică, sarcoidoza, vasculite sistemice, PID medicamentoase
Anemie hemolitică	Colagenoze, sarcoidoza, limfom, PID medicamentoase
Anemie	Sindroamele de hemoragii alveolare difuze, colagenoze, limfangita canceromatoasă
Leucopenie	Sarcoidoza, colagenoze, limfom, PID medicamentoase
Leucocitoză	Pneumonite prin hipersensibilizare, limfom, vasculite sistemice
Trombocitopenie	Sarcoidoza, colagenoze, PID medicamentoase, boala Gaucher
Sediment urinar modificat	Colagenoze, vasculite sistemice, PID medicamentoase
Hipogamaglobulinemie	Pneumonita interstițială limfocitară (LIP)
Hipergamaglobulinemie	Sarcoidoza, colagenoze, vasculite sistemice, limfom, LIP, silicoza
Enzima de conversie a angiotensinei	Sarcoidoza, pneumonita prin hipersensibilitate, silicoza, boala Gaucher
▲ Hipercalcemie	Sarcoidoza, limfangita carcinomatoasă
✕ Anticorpi anti-membrană bazală	Sindromul Goodpasture
✕ Anticorpi ANCA	Granulomatoza Wegener, sindromul Churg-Strauss, poliangiita microscopică
▲ Anticorpi precipitanți	Pneumonită prin hipersensibilizare
Complexe imune circulante	FPI, LIP, vasculite sistemice, colagenoze

Majorarea LDH seric se poate observa în multe PID. Sporirea nivelului seric de enzimă de conversie a angiotensinei nu este nici suficient de sensibilă, nici specifică pentru sarcoidoză, nu corelează cu gradul radiologic de extindere și nu are nici semnificație prognostică.

Suspecția la insuficiență cardiacă indică dozarea peptidului natriuretic.

În unele centre specializate se practică dozarea în ser a proteinelor surfactantului (SP - *surfactant protein*) SP-A și SP-B, proteinei chemoattractante pentru monocite (*monocyte chemoattractant protein-1 - MCP-1*) și a unei glicoproteine produse de alveolocitele tip II - (KL-6). Însă semnificația practică a acestor substanțe pentru diagnosticarea PID mai urmează a fi stabilită.

### **Radiografia toracică**

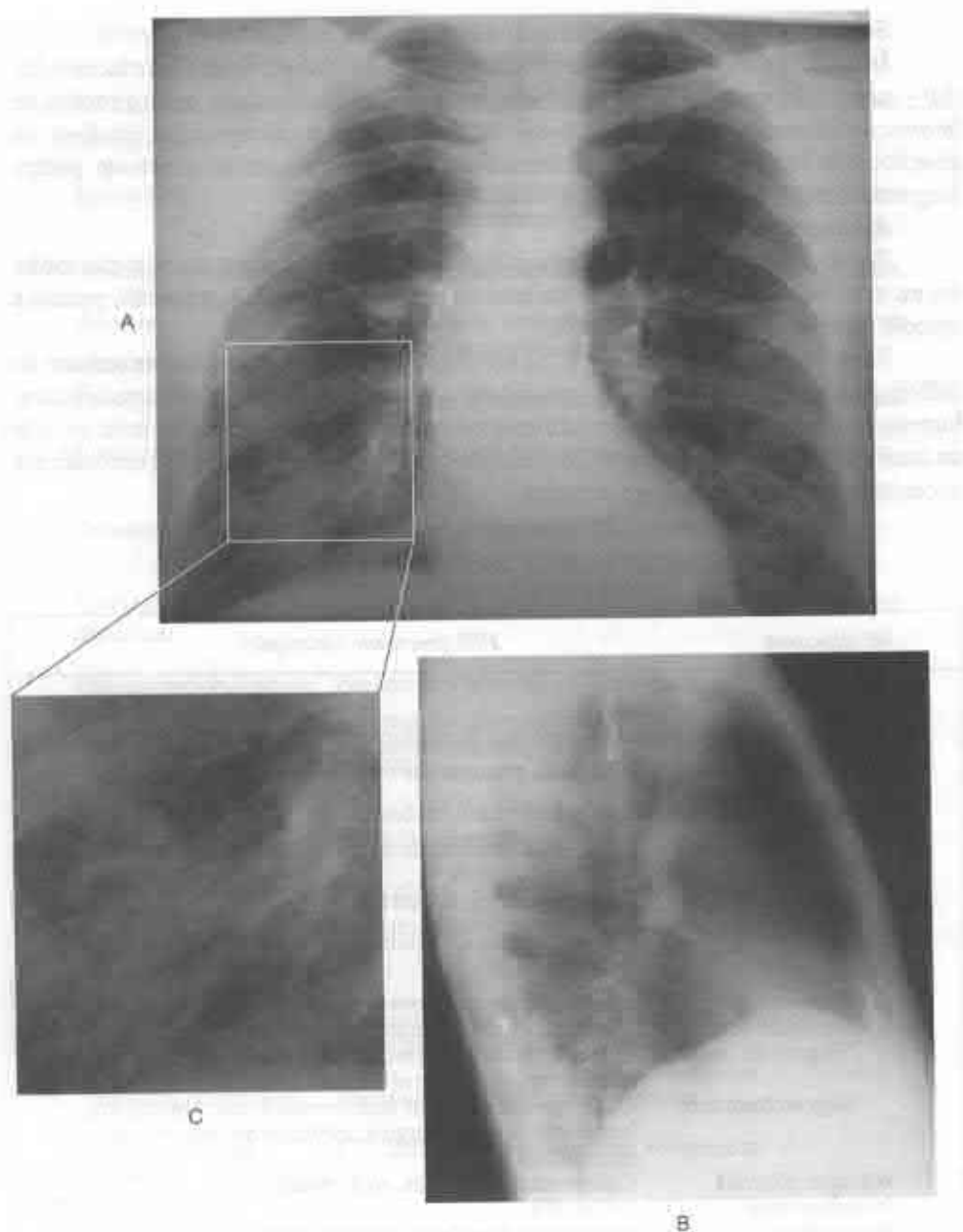
Radiografia toracică adesea este modificată, dar luată separat, de cele mai multe ori nu este diagnostică în PID. Se va analiza arhiva radiografică personală pentru a aprecia timpul progresării leziunilor.

Până la 20% dintre bolnavii cu afecțiune clinic importantă la prezentare au radiografia toracelui normală, în special cei cu pneumonita prin hipersensibilizare. Supraaprecierea radiografiei nemodificate poate conduce la progresarea bolii până la un stadiu ireversibil. De aceea, toți pacienții simptomatici cu radiografia nemodificată necesită un examen paraclinic complet.

*Tabelul 21.5*

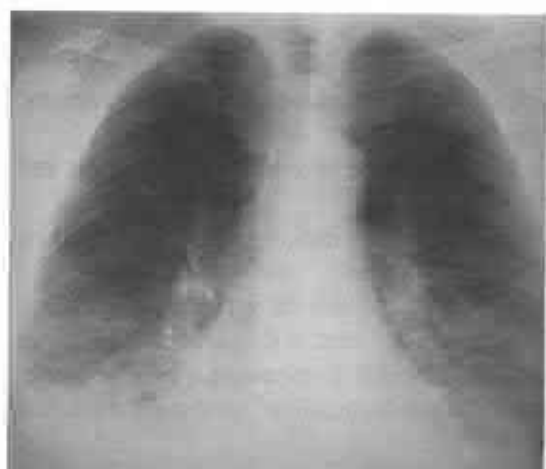**MODIFICĂRILE RADIOGRAFICE ÎN PNEUMOPATIILE INTERSTIȚIALE DIFUZE**

<i>Modificarea</i>	<i>PID frecvente (exemple)</i>
Volumul pulmonar redus mărit	FPI; colagenoze, azbestoza LAM, HX, neurofibromatoză, sarcoidoză, scleroza tuberoasă, pneumonite cronice prin hipersensibilizare
Distribuția medie/superioară zonele inferioare zonele periferice	Sarcoidoza, pneumoconioze, HX, pneumonite prin hipersensibilizare FPI, colagenoze, azbestoza COP, pneumonita eozinofilică cronică
Semnul Noduli mici Îngroșare septală "Fagure de miere"	Infecții, sarcoidoza, pneumonite prin hipersensibilizare Malignitate, insuficiența cardiacă cronică, infecție FPI, azbestoza, colagenoze, sarcoidoza, pneumonite cronice prin hipersensibilizare
Migrare/remitere	COP, pneumonite prin hipersensibilizare, aspergiloza bronhopulmonară alergică, infiltrate din pneumonita eozinofilică
Afectare pleurală Pneumotorace Adenopatie	Colagenoze, azbestoza, malignități LAM, HX Sarcoidoza, neoplazii, silicoza, infecții
Aspect normal*	Pneumonite prin hipersensibilizare, sarcoidoza, colagenoze, bronșiolita obliterantă, FPI (în stadiile inițiale), azbestoza, LAM
* - cu HRCT modificată	

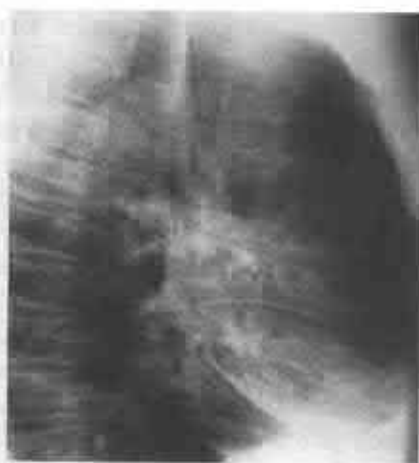

**Fig. 21.2**

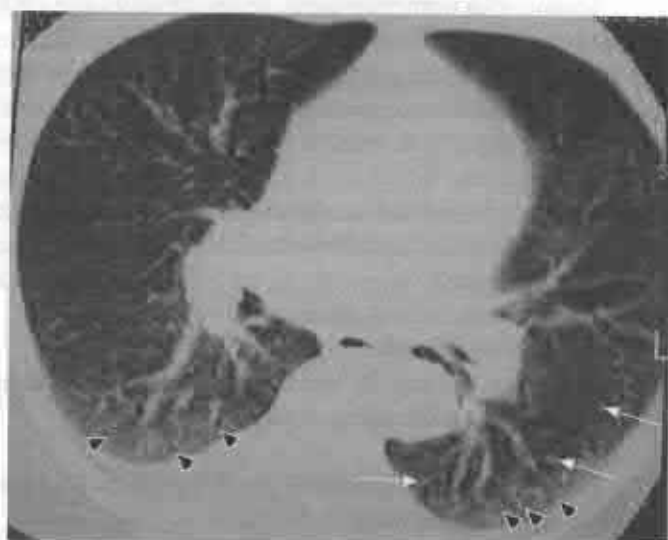
Radiografia în incidență postero-anterioară (A) și incidență laterală dreaptă (B) a unui pacient cu FPI prezintă opacități reticulare și opacități "sticlă mată" în ambii pulmoni, predominant în lobii inferiori. În câmpul inferior pe dreapta (C) se conturează imaginea în "fagure de miere".



A



B



C

Fig. 21.3

Leziuni pulmonare la un pacient cu artrită reumatoidă.

- A, B - radiografia în incidență postero-anterioară și laterală dreaptă demonstrează opacități reticulare și opacități "sticlă mată" cu o distribuție bazală și periferică, cu apariția fagurelui în ambii pulmoni. Colecții lichidiene în sinusurile cardiofrenice (tipice pentru artrita reumatoidă, dar necaracteristice pentru fibroza pulmonară idiopatică), fâșii înguste de lichid pe traiectul scizurilor interlobare pe dreapta. Inima culcată pe diafragm, datorată colecției pericardice.
- C - tomografia computerizată prezintă îngroșarea septurilor interlobare și interlobulare, apariția fagurelui în zonele postero-inferioare (vârfuri de săgeți). Se confirmă prezența colecțiilor pleurale și pericardice; aderențe pleuro-pericardice. În zonele periferice: subpleural, de-a lungul septurilor lobulare se observă opacități nodulare de dimensiuni mici bine conturate - noduli reumatoizi (săgeți).



Modificările radiografiei toracelui, de obicei, se încadrează în sindromul interstițial, în sindromul umplerii alveolare sau prezintă trăsături ale ambelor (modificări mixte). De un real folos este descrierea leziunilor componente ale acestor sindroame precum și a distribuției lor (*tabelul 21.5*).

*Sindromul umplerii alveolare* adesea se prezintă prin opacități multiple, nesistematizate, cu contur flu, aspect de "fulgi de nea".

*Sindromul interstițial* se prezintă prin opacități nodulare, reticulonodulare, imagine "în sticlă mată" sau aspect de "fagure de miere".

Deseori se observă o îmbinare a opacităților alveolare cu opacități interstițiale.

Deși modificările radiografice sunt importante pentru diagnosticarea PID, în general *pattern*-ul radiografic corelează slab cu gradul de avansare a bolii (clinic și histologic). Doar modificările fibrochistice ("fagurele de miere") corelează cu datele histologice și comportă un prognostic sever.

#### **Tomografia computerizată de înaltă rezoluție**

Tomografia computerizată de înaltă rezoluție (HRCT) are sensibilitatea și specificitatea cea mai mare dintre metodele imagistice în evaluarea pacienților cu PID și este indicată ca parte componentă a evaluării inițiale. Depistarea anumitor tipuri de modificări (spre exemplu, imagine "în sticlă mată" sau aspect de "fagure de miere") coroborată cu distribuția lor (bazal, cortical, posterior *etc.*) poate delimita un grup mic de leziuni sau chiar defini leziuni specifice (*tabelul 21.5*). Spre exemplu, depistarea unor modificări localizate periferic, predominant bazal de caracter reticular în combinație cu modificări fibrochistice de tip "fagure de miere", cu bronșiectazii de tracțiune și cu opacități minimale de tip "sticlă mată" este diagnostică pentru sindromul morfologic de pneumonită interstițială comună (UIP).

#### **Electrocardiografia**

ECG este, de regulă, nemodificată în absența hipertensiunii pulmonare și a comorbidităților cardiace importante.

#### **Ecocardiografia**

Hipertensiunea pulmonară poate complica PID avansate și se asociază cu o scădere a speranței de viață.

#### **Scintigrafia cu galiu**

Scintigrafia cu  $^{67}\text{Ga}$  încă nu și-a găsit rolul definitiv în examinarea pacienților cu pneumopatii interstițiale difuze.

#### **Testele funcționale respiratorii**

Testele funcționale respiratorii la momentul prezentării sunt modificate în majoritatea cazurilor.

Se recomandă în fiecare caz *spirometria* (inclusiv proba cu bronhodilatator), determinarea capacității de difuziune a gazelor ( $DL_{CO}$ ) și o estimare a oxigenării sângelui (de exemplu, puls-oximetrie în repaos și la testul de efort). Modificarea doar a  $DL_{CO}$ , cât și diminuarea saturației la efort, pot fi primii indicii ai leziunii.

*Tabelul 21.6*

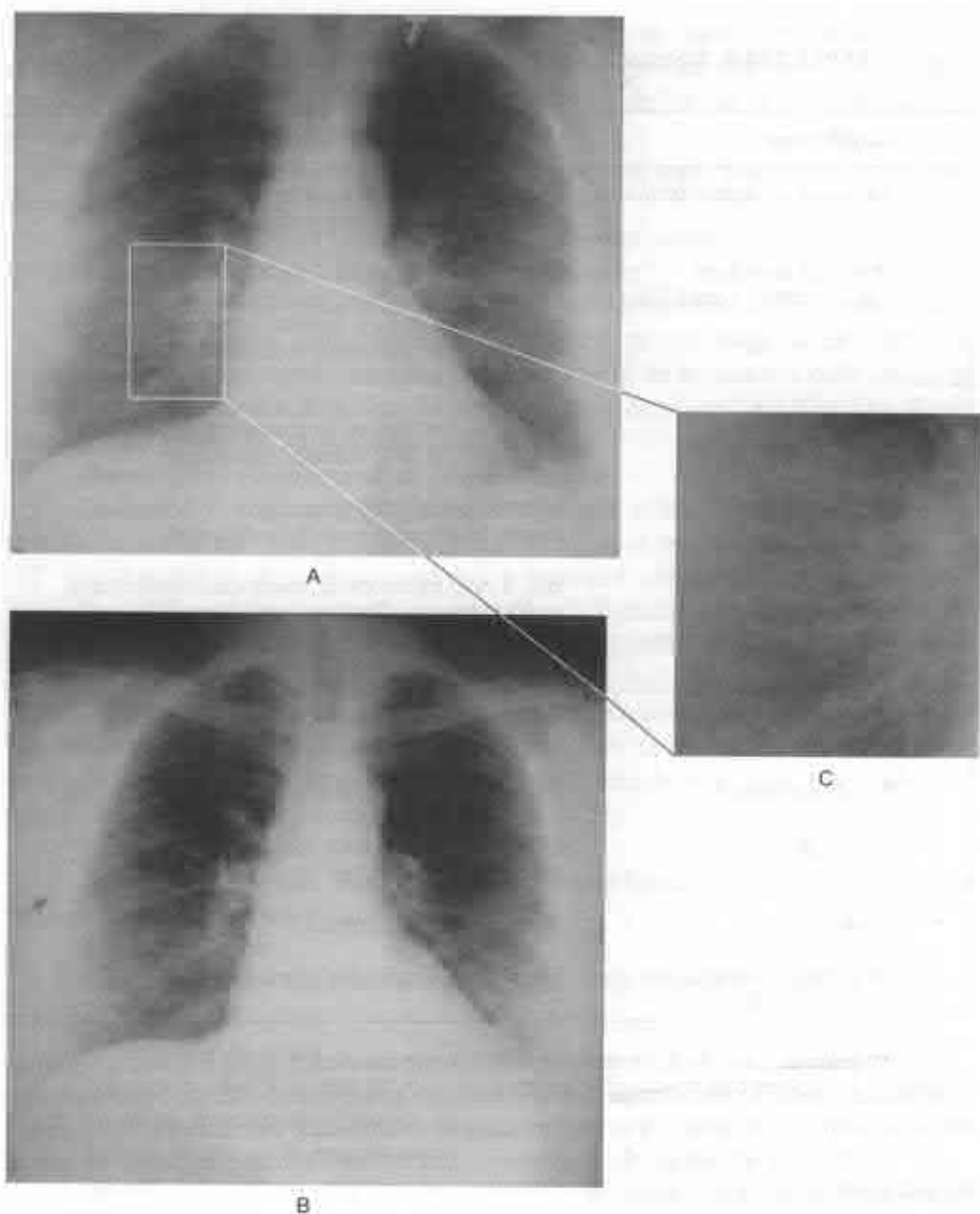
**ASPECTELE TOMOGRAFIEI SPIRALATE ÎN PNEUMOPATIILE INTERSTITIALE DIFUZE**

<i>Modificarea</i>	<i>PID frecvente (exemple)</i>
Reticulații, "fagure de miere"	Colagenoze, FPI, azbestoza, sarcoidoza, pneumonite prin hipersensibilizare cronice
Opacități alveolare ("sticlă mată", consolidare)	Pneumonită eozinofilică cronică, DIP, RB-ILD, pneumonite prin hipersensibilizare, hemoragii alveolare, consolidare sarcoidotică, limfom, COP, carcinom bronșioloalveolar, proteinoza alveolară
Noduli	Boli granulomatoase, pneumoconioze, malignități, RB-ILD, HX, silicoza, antracoza
Îngroșare septală	Infecție, edem, malignitate, reacție la medicamente, boala venoocluzivă pulmonară
Modificări chistice	HX, LAM, pneumonita interstițială limfocitară, pneumonia prin <i>Pneumocystis jiroveci</i>
<i>Distribuția</i>	<i>PID frecvente (exemple)</i>
Zonele superioare	Pneumonite prin hipersensibilizare, sarcoidoza, HX, pneumoconioze (berilioza, silicoza, antracoza)
Zonele inferioare	Colagenoze (artrita reumatoidă), FPI, azbestoza
Zonele periferice	COP, FPI, pneumonita eozinofilică cronică, azbestoza, colagenoze
Perihilară	Sarcoidoza, malignitate
De-a lungul fasciculului bronhovascular	Sarcoidoza, limfangita carcinomatoasă

În general, modificările testelor funcționale corelează cu severitatea afecțiunii. Însă trebuie luată în considerație posibilitatea suprapunerii unei PID pe o pneumopatie cronică obstructivă, astfel că se va ține cont de vechimea și intensitatea fumatului.

Dacă după investigațiile neinvazive diagnosticul rămâne echivoc, se indică testele semiinvazive sau invazive.

Cel mai des se atestă modificările de *tip restrictiv* cu reducerea capacității pulmonare totale (CPT), a capacității reziduale funcționale (CRF) și scăderea volumului rezidual (VR). La fel scad și volumul expirator maxim în prima secundă (VEMS) și capacitatea vitală forțată (CVF), proporțional cu scăderea volumelor pulmonare, însă raportul lor (VEMS/CVF - indicele Tiffeneau) este, de regulă, normal sau chiar crescut. Cu avansarea bolii complianța pulmonară scade și volumele pulmonare se reduc progresiv.

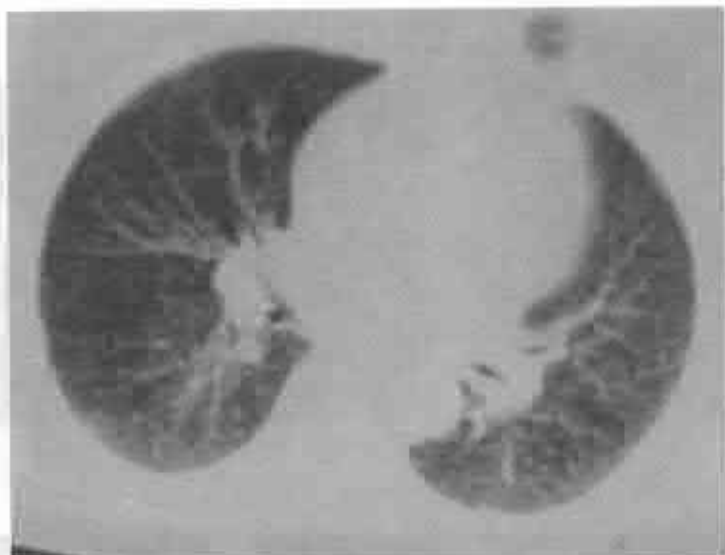


**Fig. 21.4**

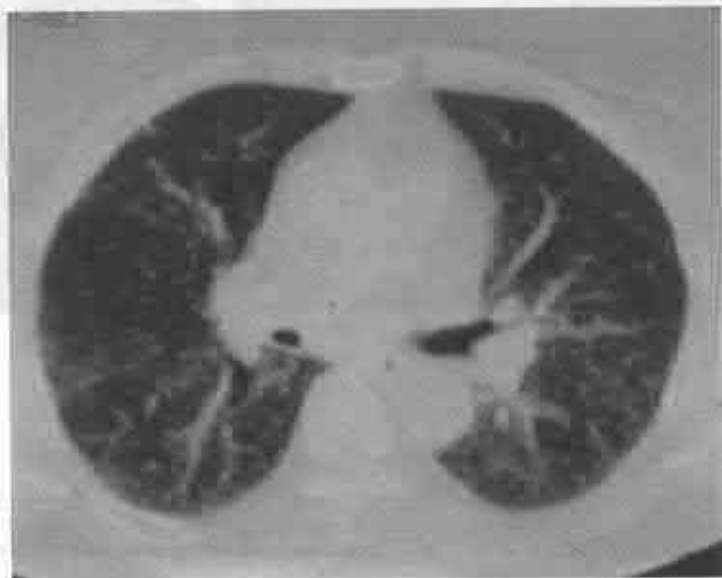
**Sarcoidoză**

A - radiografia de față prezintă bilateral opacități "sticlă mată", opacități micronodulare și reticulonodulare (C) mai pronunțate periferic, în câmpurile pulmonare medii și inferioare. Adenopatie hilară bilaterală, simetrică, cu contur policiclic.

B - radiografia la aceeași pacientă peste 1,5 luni de corticoterapie evidențiază micșorarea ariilor de răspândire a opacităților și micșorarea ganglionilor hilari.



D

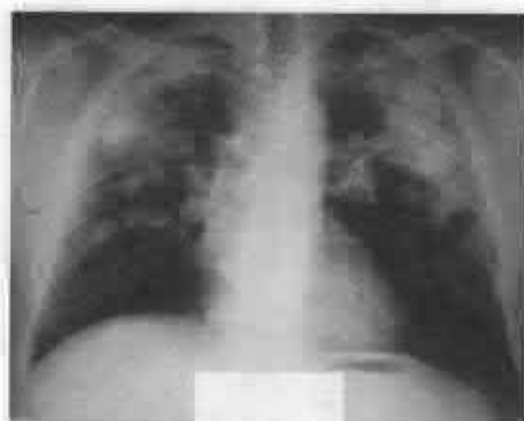

E

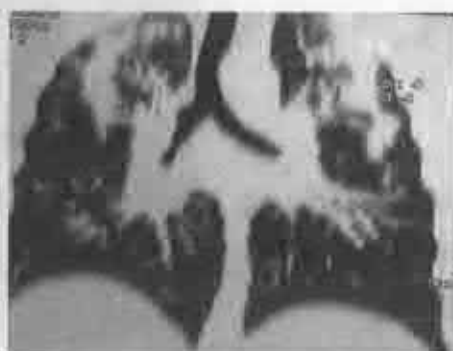Fig.21.4  
(continuare)

D - CT confirmă prezența opacităților în "sticlă mată" însoțite de opacități micronodulare difuz răspândite, îngroșări septale, adenopatie hilară.

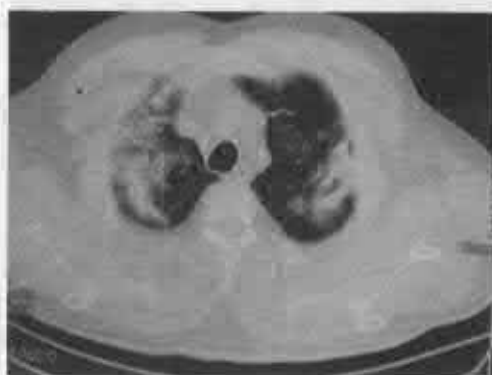
E - HRCT efectuată la 1 lună de corticoterapie demonstrează o evoluție pozitivă cu micșorarea ariilor de răspândire a opacităților în "sticlă mată", reducerea vădită a numărului opacităților micronodulare; rămân îngroșate septurile interlobare. Dimensiunile ganglionilor au diminuat.



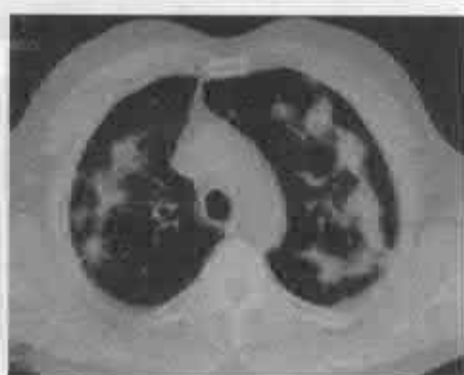A



B



C



D

*Fig. 21.5.*

Pneumonită eozinofilică cronică.

Radlografia de față (A) prezintă consolidări periferice bilaterale predominant în lobii superiori, conturând imaginea "fluture inversată". Inima de dimensiuni normale. Pe imaginea CT în regiunile apicale (C) se observă zone de consolidări mai extinse comparativ de regiunile medii (D) și inferioare (B), respectând în toate ariile pulmonare localizarea periferică.

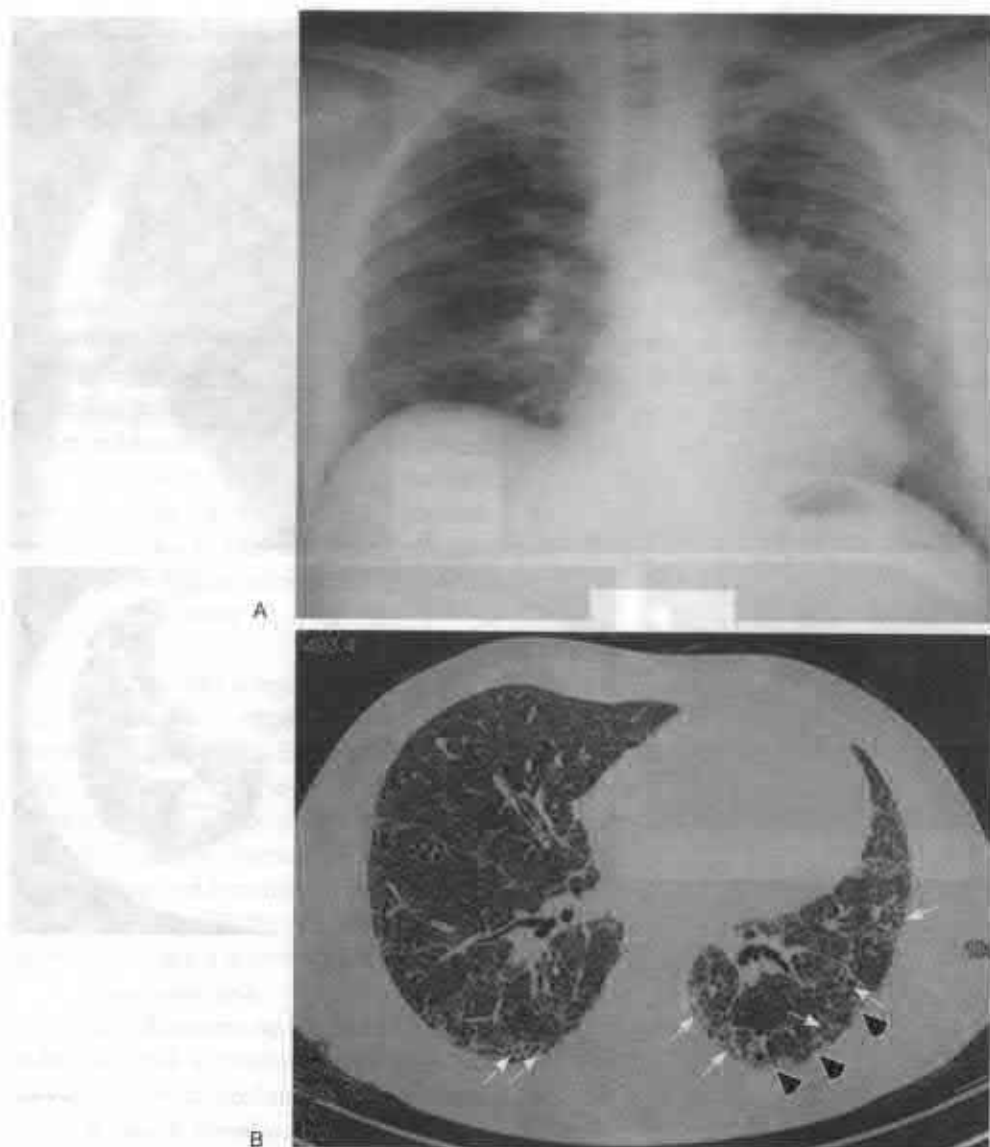


Fig. 21.6

Metalocoziroză.

A - radiografia de față prezintă micșorarea evidentă a pulmonului stâng, opacitate în "voal" pe toată aria pulmonului stâng, mai probabil datorată îngroșării pleurei viscerale; opacități reticulare difuz răspândite. În pulmonul drept evidențiem zone hipertransparente, datorate emfizemului compensator. Hilurile deformate; inima puțin deplasată spre stânga.

B - HRCT pune în evidență leziuni fibrotice avansate, mai exprimate pe stânga, îngroșări septale, opacități micronodulare difuz răspândite. Imaginea în "fegure de miere" se conturează subpleural bilateral (săgeți). Îngroșarea pleurei viscerale cu un contur neregulat (vârfuri de săgeți), mai exprimată pe stânga.



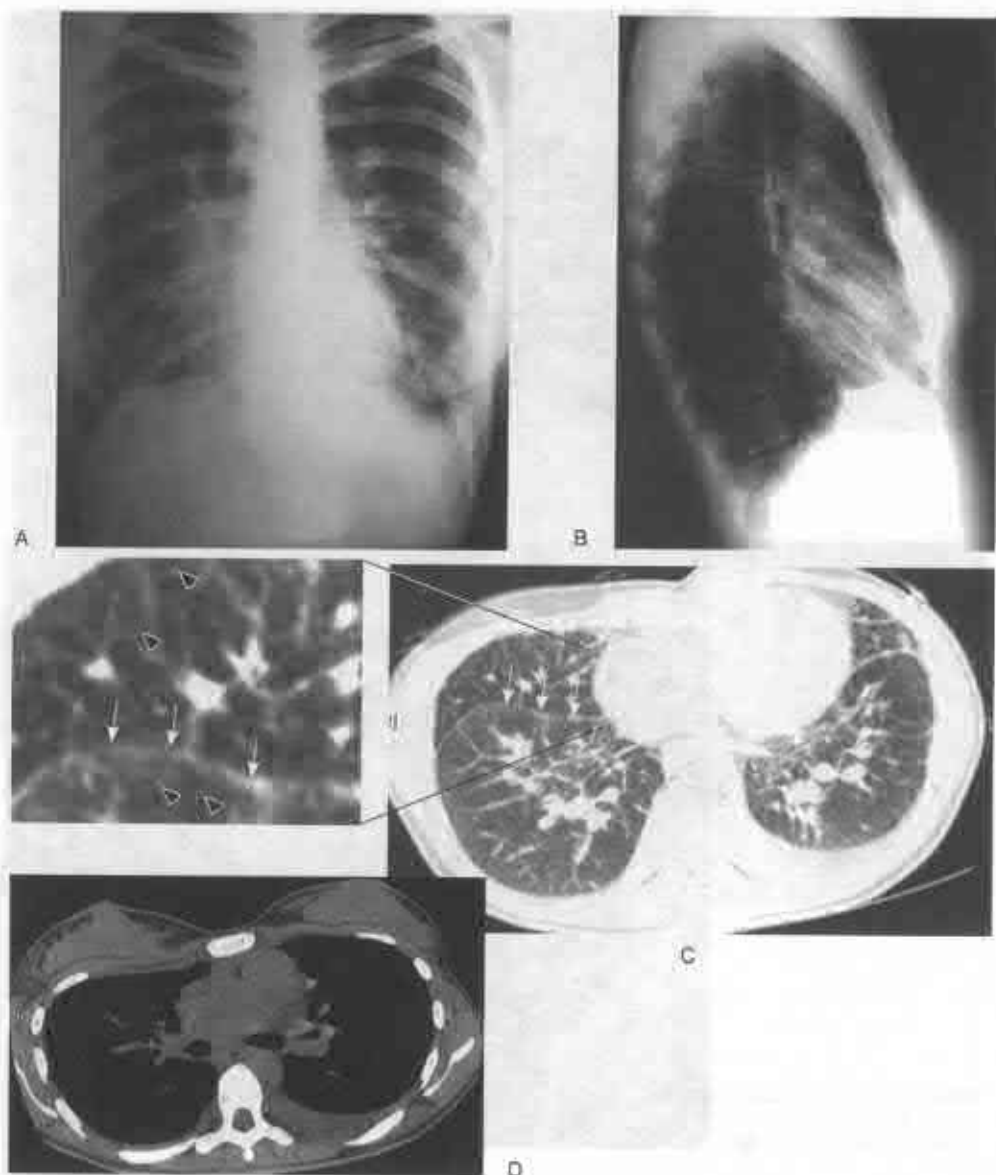


Fig. 21.7

Linfangită carcinomatoasă.

Radlografiile de față (A) și în incidență laterală dreaptă (B) prezintă opacități reticulonodulare difuz răspândite, mai pronunțate în regiunea parahilară, linii Kerley B predominant periferic. Deformarea hilurilor cu adenopatie hilară și colecție lichidiană mică pe stânga, cu pătrunderea lichidului în scizura interlobară.

HRCT în fereastră pulmonară (C) prezintă îngroșări nodulare ale septurilor interlobare și fasciculelor bronhovasculare (nodulii centrolobulari mici - vârfuri de săgeți), linii și poligoane septale, îngroșare "în mărgelile" ale scizurilor interlobare (săgeți), colecție pleurală pe stânga (D). Arhitectura pulmonară păstrată, limfadenopatie hilară.

Pattern-ul interstițial radiografic asociat cu tulburările ventilatorii de tip *obstructiv* sugerează:

- sarcoidoza;
- LAM;
- pneumonita prin hipersensibilizare;
- scleroza tuberoasă;
- PID suprapusă pe BPCO.

*Capacitatea de difuziune a gazelor* ( $DL_{CO}$ ) este adeseori scăzută în PID, însă această reducere nu este specifică. Scăderea  $DL_{CO}$  este determinată, în parte, de îngroșarea membranei alveolocapilare, însă într-o măsură mai mare de modificarea raportului ventilație/perfuzie alveolară. De menționat, că severitatea reducerii  $DL_{CO}$  nu corelează cu stadiul bolii. În unele PID, în special sarcoidoza, se poate observa o reducere a volumelor pulmonare și/sau hipoxemie severă,  $DL_{CO}$  fiind normal sau ușor redus.

O reducere moderată sau chiar severă a  $DL_{CO}$ , în prezența volumelor pulmonare normale, la un pacient cu PID sugerează:

- asocierea PID cu emfizemul pulmonar;
- afecțiunea pulmonară vasculară;
- histiocitoza X;
- LAM.

*Gazimetria sângelui arterial* arată valori normale sau atestă hipoxemia (secundar modificării raportului ventilație/perfuzie alveolară) și alcaloza respiratorie. Hipercapnia este rară, de obicei, în stadiile avansate. Valorile normale ale  $PaO_2$  (sau  $SaO_2$  la puls-oximetrie) în repaos nu exclud hipoxemia importantă la efort sau în timpul somnului, fapt observat frecvent în PID. Interesant, că eritrocitoza secundară este un fenomen observat rar în PID.

Deoarece desaturările importante la efort în PID se pot omite, gazimetria (dar nu și puls-oximetria) în timpul testului de efort fizic este considerată metoda cea mai bună de monitorizare a activității PID și a răspunsului la tratament, în special în FPI.

### ***Bronhoscopia***

Bronhoscopia se efectuează pentru inspectarea căilor aeriene, prelevarea lichidului de LBA și prelevarea de țesut prin biopsie endobronșică sau transbronșică. Lavajul bronhoalveolar nu extinde cu mult bronhoscopia de rutină.

*Lavajul bronhoalveolar* (LBA) poate furniza informații importante pentru diagnostic doar în infecții sau malignități. Totuși, LBA trebuie interpretat în contextul clinic. Astfel, eozinofilia sau limfocitoza (peste 35%) lichidului LBA îngustează considerabil lista de diagnostic diferențial.

LBA poate contribui la definirea stadiului bolii, permite evaluarea progresării bolii și a răspunsului la tratament.

În general, *biopsia pulmonară* nu este strict necesară pentru toate cazurile suspecte de PID, deși stabilirea diagnosticului definitiv și stadializarea afecțiunii este imposibilă fără examinarea țesutului pulmonar.

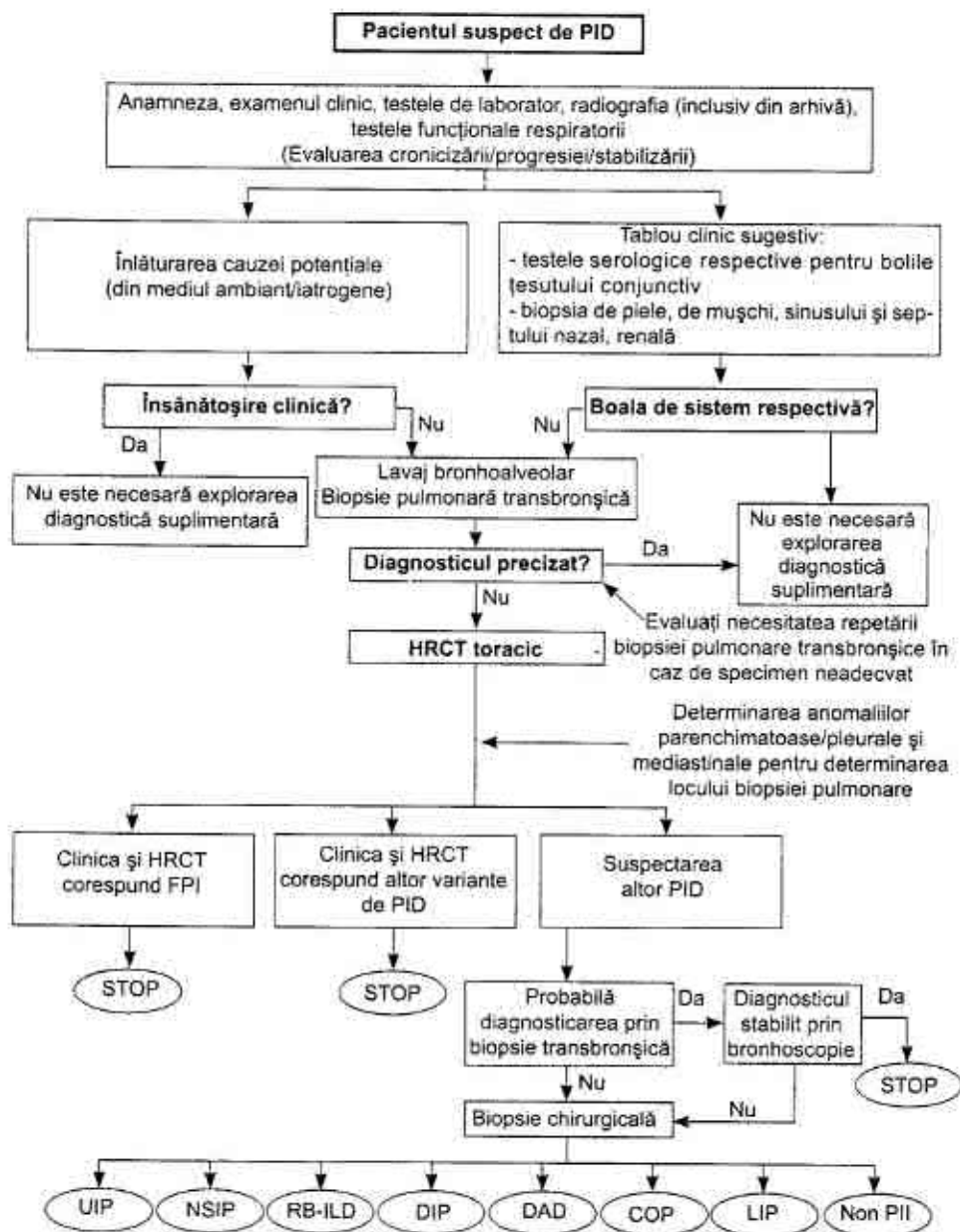


Fig. 21.8

Algoritm diagnostic în pneumopatiile interstițiale difuze.

Non PII - alte pneumopatii interstițiale difuze decât pneumopatiile interstițiale idiopatice.

*Indicații pentru biopsie sunt:*

- stabilirea diagnosticului specific, în special, la pacienții cu semne/simptome atipice sau progresive (vârsta sub 50 ani, febră, scădere ponderală, hemoptizie, manifestări de vasculită), tablou radiologic normal sau atipic, manifestări extrapulmonare inexplicabile, hipertensiune pulmonară sau cardiomegalie inexplicabile, deteriorare clinică rapidă, modificări recente și severe la radiografie;

- evaluarea activității bolii;

- excluderea neoplaziilor și proceselor infecțioase, care mimează uneori PID;

- identificarea unor boli curabile;

- stabilirea diagnosticului definitiv și evaluarea prognosticului înaintea începerii unor tratamente cu efecte adverse importante.

Datele obținute prin **biopsie endobronșică** sau **transbronșică**, de regulă, nu sunt suficiente pentru diagnosticul definitiv. Având avantajul unor procedee de ambulator, ele pot fi cu rol decisiv într-un anumit context clinicoimagic, spre exemplu, pentru încadrarea PID cu accentuare centrolobulară într-o afecțiune granulomatoasă (sarcoidoză), pentru diagnosticarea afecțiunii peribronhovasculare (ca limfangita canceromatoasă) sau a unor leziuni de umplere a spațiului alveolar (spre exemplu, în pneumonita eozinofilică, sindromul Goodpasture, unele infecții).

Diagnosticul de fibroză pulmonară idiopatică (UIP) nu se poate stabili doar în baza biopsiei transbronșice.

În cazurile, când diagnosticul nu poate fi stabilit în baza datelor clinice și imagistice, iar biopsia transbronșică puțin probabil să furnizeze date decisive, se recurge la **biopsie pulmonară chirurgicală** (tradițională sau videoasistată), care furnizează rezultate concludente în peste 90% cazuri cu un risc acceptabil al complicațiilor. Biopsia pulmonară videoasistată este metoda preferată de obținere a multiple specimene de țesut pulmonar.

*Contraindicații relative sunt:*

- boli cardiovasculare avansate;

- manifestări radiologice de afecțiune pulmonară difuză avansată, de exemplu, "fagurele de miere";

- insuficiența respiratorie severă sau alte situații cu risc operator major (în special la vârstnici);

- probabilitatea înaltă a imposibilității obținerii speciimenelor multiple și de dimensiuni satisfăcătoare din mai mulți lobi (de regulă doi).

# **P**NEUMONITELE INTERSTITIALE IDIOPATICE

*Capitolul XXII*

Dintre pneumopatiile interstițiale difuze cu etiologie necunoscută (*fig. 21.1*) fac parte leziunile pulmonare din cadrul sarcoidozei, limfangioleiomiomatozei, histiocitozei X, pneumonitei eozinoflice, dar și formele idiopatice, actualmente denumite *pneumonite interstițiale idiopatice* (*idiopathic interstitial pneumonias*).

## Clasificare

### *Aspecte istorice ale clasificării*

În 1944 Hamman și Rich au descris patru pacienți (considerați anterior sănătoși) cu o boală pulmonară rapid progresivă și deces prin insuficiență respiratorie în termen scurt (1-3 luni). Necroptic pulmonii se prezentau asemănător cu ficatul cirotic - ratatinați și fibrozați, cu atingere preponderent periferică. Aspectul chistic al pulmonilor a stat la baza termenului de "pulmon în fagure de miere" sau modificări "în fagure". Această patologie a fost denumită sindrom Hamman-Rich.

În anul 1964 Scadding J. și Gough J. au propus termenul de *alveolită fibrozantă idiopatică*. Termenul venea să accentueze câteva aspecte: etiologia necunoscută a bolii (*idiopatică*), evoluția spre o fibroză progresivă (*fibrozantă*), iar patogenetic definitoriu părea să fie inflamația la nivelul alveolelor (*alveolită*).





În 1968 Liebow A., studiind un număr mare de biopsii pulmonare, publică o schemă a clasificării *pneumonitelor interstițiale difuze* (nelegate de infecții sau afecțiuni maligne), bazată pe criterii histologice specifice. Fără a le cunoaște etiologia, le-a numit idiopatice, evidențind cinci subtipuri: pneumonita interstițială comună (UIP), bronșiolită obliterantă asociată cu pneumonită interstițială (BIP), pneumonita interstițială descuamativă (DIP), pneumonita interstițială limfocitară (LIP), pneumonita interstițială cu celule gigante (GIP).

Cu toate progresele în diagnosticarea PII, lipsa îndelungată a unui standard internațional în acest domeniu a condiționat confuzii diagnostice și terminologice. În 2002 un Consensus internațional multidisciplinar (pneumologie, radiologie, morfopatologie) sub auspiciile ATS/ERS (*American Thoracic Society/European Respiratory Society*) a propus o nouă clasificare a pneumonitelor interstițiale idiopatice.

#### *Clasificarea pneumonitelor interstițiale idiopatice*

În definiția din Consensusul internațional accentul este pus pe modificările din interstițiu (spațiul cuprins între membrana bazală subendotelială și membrana bazală subepitelială), dar histologic se atestă și modificări în alveole, în bronșiolele terminale și/sau în capilare. Astfel că, PII sunt definite ca *un grup eterogen de afecțiuni cu etiologie necunoscută, care decurg cu afectarea difuză a interstițiului pulmonar și cu un grad variat de inflamație și fibroză*.

În grupul PII nu sunt incluse emfizemul pulmonar sau BPOC, bronșiolitele, hipertensiunea pulmonară. Radiologic PII se traduc, în general, prin opacități liniare neregulate, localizate preponderent bazal și periferic, modificări "in fagure" și pierdere de volum pulmonar.

Experții Consensusului au evidențiat 7 variante clinico-radiologico-morfopatologice ale pneumonitelor interstițiale idiopatice, suficient de diferite pentru a fi acceptate ca și entități separate:

- fibroza pulmonară idiopatică (*idiopathic pulmonary fibrosis* - IPF);
- pneumonita interstițială acută (*acute interstitial pneumonia* - AIP). Actualmente doar pentru această variantă a bolii se folosește eponimul sindrom Hamman-Rich;
- pneumonita interstițială descuamativă (*desquamative interstitial pneumonia* - DIP);
- pneumonita interstițială nespecifică (*nonspecific interstitial pneumonia* - NSIP);
- pneumonita interstițială limfocitară (*lymphocytic interstitial pneumonia* - LIP);
- afecțiuni pulmonare interstițiale asociate bronșiolitei respiratorii (*respiratory bronchiolitis associated interstitial lung disease* - RB-ILD);
- pneumonita organizantă criptogenică (*criptogenic organizing pneumonia* - COP) cunoscută anterior ca bronșiolită obliterantă cu pneumonită în organizare (*bronchiolitis obliterans organizing pneumonia* - BOOP).

Aceste forme (entități) mai pot fi grupate în forme cu *evoluție acută* (AIP), *evoluție subacută* (NSIP, COP, DIP, RB-ILD, LIP) și cu *evoluție cronică* (IPF).

În cadrul PII sunt recunoscuți ca și sinonime termenii *idiopatic* sau *criptogenic*, *pneumonia* și *pneumonita*.

Dintre toate cele 7 variante de pneumonite interstițiale idiopatice distincțiile cele mai clare există între fibroza pulmonară idiopatică și celelalte variante (AIP, DIP, NSIP, LIP, RB-ILD, COP).

## Fibroza pulmonară idiopatică

*Fibroza pulmonară idiopatică* (FPI) (IPF - *idiopathic pulmonary fibrosis*), termen utilizat mai frecvent în SUA, sau *alveolita fibrozantă criptogenică* - în Marea Britanie, ori *pneumonia interstițială idiopatică* - în Japonia, este varianta cea mai frecventă din PII și una dintre cele nonresponsive la tratament.

FPI este definită ca o formă specifică de pneumonită interstițială fibrozantă cronică și asociată la biopsia pulmonară (toracoscopică sau prin toracotomie deschisă) cu manifestarea histologică de pneumonită interstițială comună (*usual interstitial pneumonia* - UIP), a cărei etiologie nu este cunoscută.

În trecut termenul FPI includea în sine toate variantele PII cunoscute la acel moment.

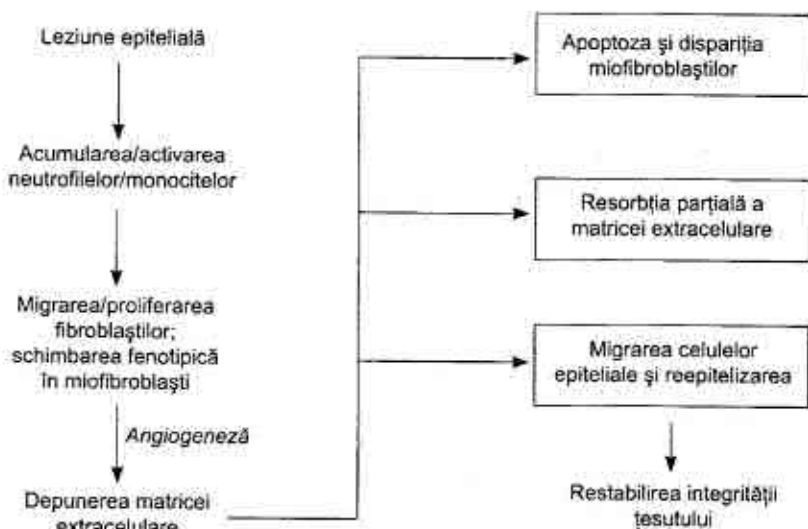


Fig. 22.1  
Schema regenerării reparatorii a țesutului pulmonar normal.

## Etiopatogenie

Etiologia și patogenia bolii rămân neelucidate, însă progresele în biologia moleculară și celulară au clarificat multe aspecte fiziopatologice ale bolii.

Dintre factorii asociați cu FPI mai frecvent sunt relațiați tabagismul, factorii ocupaționali (fermierii, coaforii, lucrătorii la carierele de piatră, cei din industria avicolă, legumicultorii, metalurgiștii *etc.*), unele virusuri (proteinele virale și/sau anticorpii antivirali): Epstein-Barr, gripal A, paragripal 1 și 3, hepatitei C, HIV-1, herpesvirus-6.

Cazurile de PII înregistrate la membrii aceleiași familii pun în discuție factorul genetic. Sunt comunicări ce evidențiază la acești bolnavi polimorfismul genelor responsabile de TNF- $\alpha$ , de receptorul fracției C<sub>1</sub> a complementului, de componentele proteice ale surfactantului și de modificarea acțiunii interleukinei-1.

În plămânul normal interstițiul peretelui alveolar este subțire și numărul fibroblaștilor este limitat. Majoritatea fibroblaștilor și fibrelor de colagen sunt amplasate de-a lungul vaselor sangvine și căilor respiratorii. Echilibrul dintre factorii fibrogenici și factorii antifibrogenici determină supresia proliferării fibroblastice și producerii matricei, dar foarte puțin se cunoaște despre prezența factorilor antifibrogenici în plămânul normal. Anterior tratamentul fusese ținut pe celulele inflamatorii, ceea ce a argumentat utilizarea preparatelor antiinflamatorii, dar administrarea corticosteroizilor și citostaticelor la pacienții cu FPI a arătat minimum eficacitate. Direcțiile noi de tratament prevăd utilizarea preparatelor ce ar acționa direct asupra fibroblaștilor (dar și asupra anumitor clase de celule inflamatorii ca macrofagele și celulele T, precum și produselor lor inflamatorii) și a medicamentelor, capabile să modifice interacțiunea epiteliu/fibroblast, endotelium/fibroblast.

Tradițional era considerat că FPI este o fibroză postinflamatorie - rezultatul injuriei parenchimului pulmonar, care conduce la recrutarea celulelor inflamatorii, elibărarea de citokine și, eventual, la creșterea activității fibroblaștilor, la remodelarea și fibroza parenchimului pulmonar. Actualmente există dovezi că inflamația nu este atât de importantă în stadiile precoce ale FPI. Pe modele experimentale a fost demonstrată posibilitatea dezvoltării fibrozei pulmonare în absența celulelor inflamatorii, iar faptul că supresorii inflamației nu par a fi eficienți în tratamentul FPI, a sporit și mai mult dubiile în privința originii inflamatorii a bolii.

Actualmente FPI nu mai este considerată o patologie inflamatorie, ci preponderent, epitelial-fibroblastică. A fost emisă ipoteza, că inițierea injuriei are loc în așa-numitele focare fibroblastice - mici îngrămădiri de miofibroblaști și fibroblaști cu proliferare activă și promovare a fibrozei. Cu alte cuvinte, în FPI lezarea inițială a celulelor epiteliale cu activarea lor induce migrarea/proliferarea fibroblaștilor și modificări fenotipice ale fibroblaștilor (miofibroblaști). Consecutiv, miofibroblaștii pot provoca ruperea membranei bazale și apoptoza alveolocitelor, păstrând defectul ei, preîntâmpină reepitelizarea imediată. Rezultatul final este depunerea excesivă a

matricei extracelulare cu distrugerea unităților alveolo-capilare și formarea spațiilor chistice fibrotice ("fagurelui"). Ipoteza actuală este că FPI/UIP reprezintă un **model de regenerare pulmonară anormală** cu hiperplazia pneumocitelor tip II (epitelizarea cuboidă a alveolelor), dereglarea producerii surfactantului, colapsul alveolar. Rezultatele studiilor mai recente arată că celulele inflamatorii sunt implicate secundar în patogenia FPI: astfel pneumocitele tip II produc citokine, TNF- $\alpha$ , factori de creștere, în special a fibroblaștilor *etc.*

Plămânii în FPI demonstrează modificări evidente la nivelul epitelului alveolar: prezența celulelor cuboidale (hiperplazia pneumocitelor tip II), a celulelor epiteliale alungite și mărite în volum (celule tranzitorii între tipul II și tipul I de pneumocite). Pot fi detectate și arii microscopice ("în fagure de miere") în care epitelul alveolar este substituit de cel bronșolar. În termeni generali am putea spune că în FPI este

*Tabelul 22.2*

**PNEUMONITA INTERSTITIALĂ COMUNĂ (UIP)**

**Semnele distinctive:**

- mozaicitatea leziunilor morfologice, alteranța focarelor distructive (fibrozei/focarelor cicatriceale/inflamației/focarelor de degenerare fibrochistică) cu zone relativ intacte ale parenchimului pulmonar; acest aspect mozaic (vărgat) este criteriul diagnostic major al UIP;
- localizarea preponderent subpleurală, paraseptală și/sau perivasculară a leziunilor;
- predominanța fibrozei asupra inflamației; procesele fibrosclerotice cu formarea unor zone cicatriceale compacte, cu cavități chistice, cu perturbarea obliterativă a arhitectonicii țesutului pulmonar;
- focarele fibroblastice, care reprezintă aglomerări de fibroblaști și miofibroblaști într-o matrice interstițială laxă, mixoidă, mai mult sau mai puțin net circumscrise; aceste focare sunt dispuse haotic în ariile de scleroză cicatriceală cu mase dense de colagen; ele reprezintă un alt criteriu diagnostic important al UIP;
- apariția focarelor de degenerare "în microfagure" a țesutului pulmonar; spațiile aerifere chistic dilatate sunt tapetate cu epiteliu respirator ciliat columnar (prismatic) și umplute cu mucus și detritus celular;
- proliferarea celulelor musculare netede în zonele de fibroză - un element diagnostic distinctiv, stabil al UIP;
- inflamația interstițială este neînsemnată, se manifestă prin infiltrația septurilor alveolare cu celule mononucleare;
- zonele de fibroză peribronhiolară cu apariția bronhioloectaziilor prin tracțiune; concomitent se observă hiperplazia epitelului bronhiolar, denumită metaplasie peribronhiolară;
- hiperplazia alveolocitelor de tip II

**Nu sunt caracteristice:**

- formarea granuloamelor;
- inflamația interstițială productivă severă difuză;
- semnele de patologie profesională;
- prezența eozinofilelor în infiltratul celular intraseptal

grav afectată capacitatea celulelor alveolare tip II de a restabili celulele alveolare tip I lezate. Celulele tip-II sintetizează o varietate de substanțe active ca metaloproteinazele matricei, citokine și factori de creștere (TGF- $\beta$ , TNF- $\alpha$ ). În dezvoltarea FPI celulele epiteliale alveolare sunt responsabile de producerea majorității citokinelor profibrotice și a factorilor de creștere, care anterior erau atribuite celulelor inflamatorii și macrofagelor alveolare.

În plămânil normal procesul regenerării reparatorii necesită participarea mai multor generații de celule și trebuie să includă pe de o parte migrarea, proliferarea și diferențierea celulelor epiteliale, iar pe de altă parte migrarea și proliferarea fibroblaștilor și transformarea lor în miofibroblaști și ulterior, *apoptoza miofibroblaștilor* (fig. 22.1). Se acumulează dovezi că în patologii fibrotice progresive, inclusiv și FPI, există o situație inversă - de predominare a *apoptozei celulelor epiteliale* și reducerea apoptozei fibroblaștilor/miofibroblaștilor.

*Cascada coagulării și fibroza: rolul patogenetic al celulelor epiteliale și fibroblaștilor.* Leziunea pulmonară produce vasodilatare cu un aflux sporit de proteine plasmatică în spațiul alveolar și interstițial, cu activarea cascadei de coagulare și depunere de fibrină. Fibroblaștii migrează în această matrice provizorie de fibrină unde secretă moleculele matricei extracelulare. Proteina cheie implicată în resorbția fibrinei este plasmina, o proteinază cu efect și asupra activității metaloproteinazelor matricei (MMP), în special MMP-1 și MMP-9. La rândul său, activarea MMP produce degradarea matricei extracelulare și, împreună cu modelarea fibrinei, conduce la curățirea spațiului alveolar. Activarea MMP-9 poate, de asemenea, majora migrarea celulelor epiteliale, toate acestea constituind principalele etape în restaurarea țesutului lezat la individul sănătos.

Persistența fibrinei și reglarea inadecvată a plasminei contribuie la dezvoltarea fibrozei. Echilibrul între sistemele procoagulant (factorul tisular), fibrinolitic (activatorul tisular al plasminogenului) și anti-fibrinolitic (inhibitorii activatorului plasminogenului PAI-1, PAI-2) determină faptul depozitării sau resorbției fibrinei. La pacienții cu FPI în lavajul bronhoalveolar se determină un nivel semnificativ majorat al factorului tisular, precum și al PAI-1 și PAI-2, sugerând o remodelare mai lentă a rețelei de fibrină și, drept consecință, o creștere a migrării fibroblaștilor, depunerii matricei extracelulare și, respectiv, a întregului proces fibrotic.

### **Morfopatologie**

În acord cu clasificarea curentă *criteriul morfopatologic* pentru diagnosticarea FPI este pattern-ul histologic de *pneumonită interstițială comună (uzuală)* - UIP. Histologic definitorie pentru UIP este eterogenitatea (observată la microscopia optică cu amplificare joasă): arii de parenchim normal alternând cu arii de inflamație interstițială și focare de fibroblaști, fibroză interstițială densă și modificări ale arhitectonicii pulmonare cu formarea "fagurelui". Formațiunile chistice ("fagurele") sunt



spații aeriene rezultate din distrucția alveolelor normale, care sunt căptușite de epiteliu bronșiolar și umplute cu mucus. Distribuția schimbărilor mai des este periferică, la bazele pulmonare, subpleurală, paraseptală. Inflamația interstițială este, de obicei, neuniformă și constă dintr-un infiltrat septal alveolar cu limfocite și plasmocite asociat cu hiperplazia pneumocitelor de tip II.

### *Tablou clinic*

Boala debutează în jurul vârstei de 50 ani (tipic între 50-70 ani), cu o ușoară precădere la bărbați. Deși prevalența exactă nu se cunoaște din lipsa studiilor epidemiologice bine controlate, se estimează că aceasta crește odată cu vârsta de la 2,7 la 100 000 populație de vârsta 35-44 ani până la 175 cazuri la 100 000 populație cu vârsta peste 75 ani.

De regulă, FPI debutează insidios cu dispnee progresivă, aceasta fiind cel mai pronunțat și invalidizant simptom. Dispneea este cu o durată de cel puțin 6 luni (durata medie fiind 24 luni) până la stabilirea diagnosticului. Cvaziconstant pacienții cu FPI prezintă tuse seacă (sau cu un minim de spută), deseori paroxistică și refractară la medicația antitusivă. Hipocratismul digital, deși este un semn sugestiv pentru FPI și prezent în 25-50% cazuri, totuși nu este foarte specific: poate fi observat în pneumofibroza din cadrul altor boli (artrita reumatoidă, azbestoza *etc.*). Crepitația inițial depistată la baze, ulterior se auscultă pe toată aria pulmonară ("plămân de celofan"). Manifestările de insuficiență cardiacă dreaptă apar în stadiile tardive.

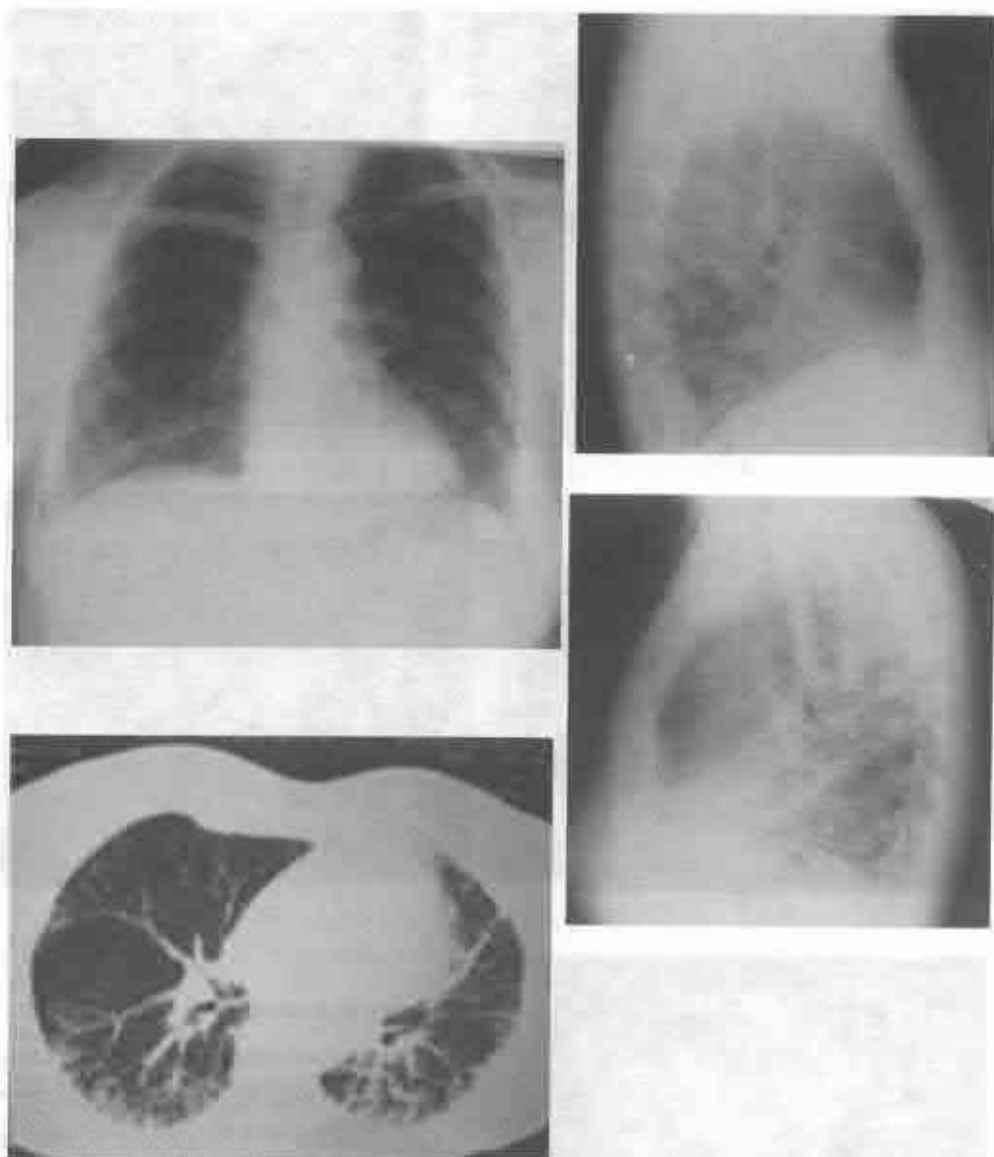
### *Manifestări paraclinice*

În majoritatea cazurilor diagnosticul de fibroză pulmonară idiopatică este suspectat în baza tabloului clinic și a *examenului radiologic toracic*, la care mai des se constată opacități liniare și reticulare periferice (cortical), cu distribuție predominant bazală și posterioară (necesară radiografia de profil). Se pot constata și modificări fibrochistice ("fagure de miere") subpleural și în zonele inferioare, cu micșorarea volumului pulmonar, cu limita cordului de aspect neregulat. Uneori boala suspectată doar clinic este confirmată biptic, însă în majoritatea cazurilor la momentul adresării modificărilor pe radiogramă sunt deja prezente, ba mai mult, analiza retrospectivă a arhivei radiologice personale le atestă chiar cu câțiva ani anterior.

*Tomografia computerizată (HRCT)* în pneumonita interstițială comună (UIP) prezintă mai multe tipuri de modificări. Cele mai frecvente sunt opacitățile reticulare (80%), având distribuție preponderent bazală și subpleurală.

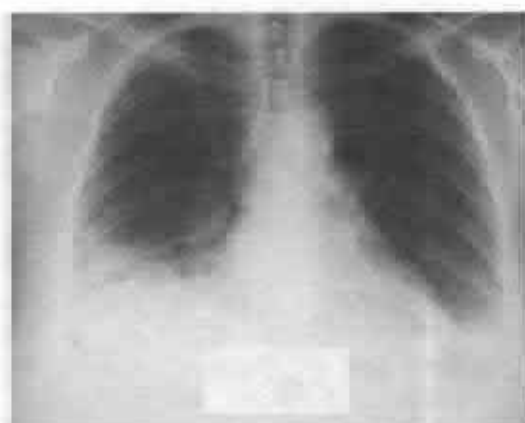Opacitățile "în sticlă mată" sunt adeseori vizualizate și, de obicei, mult mai puțin extinse față de pattern-ul reticular. Prezența opacităților "în sticlă mată" în alte forme de PII (cum ar fi NSIP sau DIP) sugerează un proces reversibil, pe când la pacienții cu FPI procesul, de obicei, este ireversibil (fibroză).



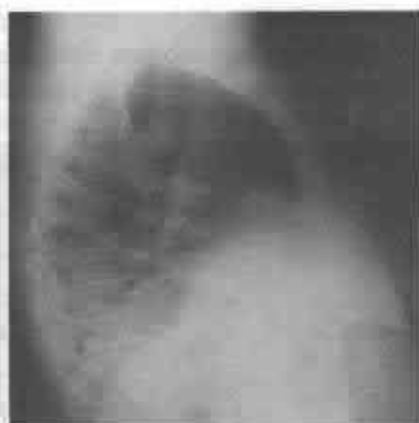

*Fig. 22.2*

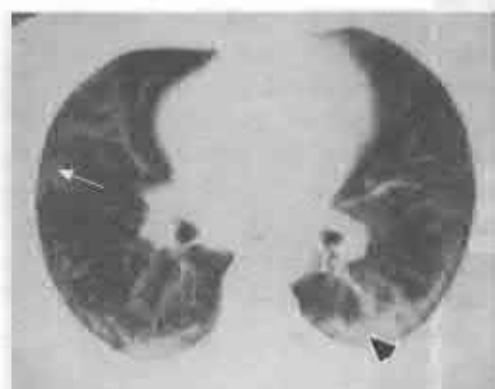Fibroză pulmonară idiopatică confirmată prin biopsie chirurgicală și ulterior necroptic.  
 Pe imaginile radiografice față și ambele profiluri se observă opacități în "sticlă mată" în câmpurile pulmonare inferioare, bilateral, mai exprimate pe imaginile în incidență laterală.  
 La CT se determină îngroșarea evidentă a septurilor interlobare și prezența "fagurelui" cu localizare tipică subpleurală în lobii inferiori.



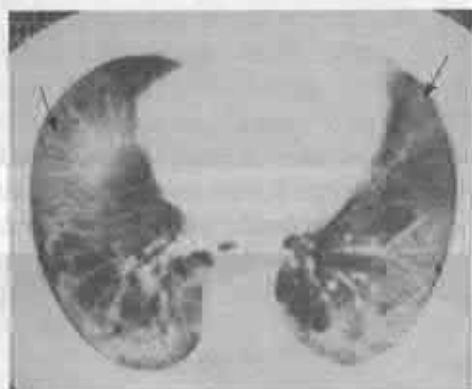
A




B



C



D



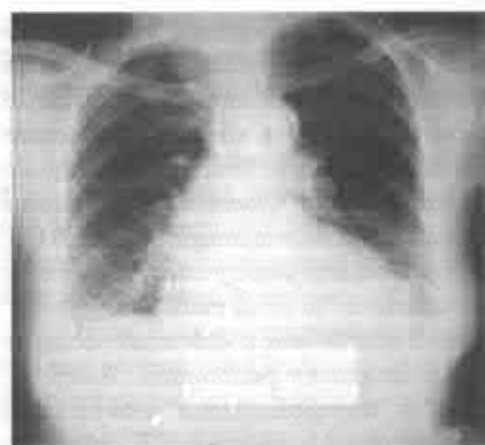E

Fig. 22.3

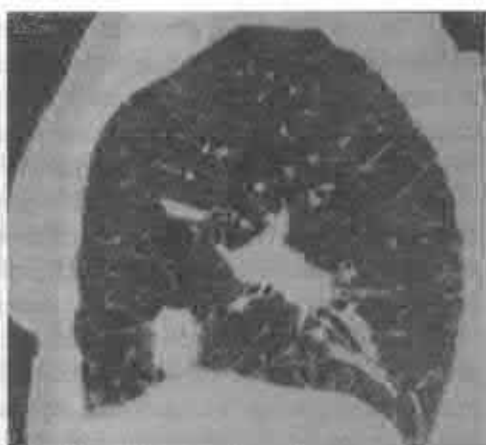Fibroză pulmonară idiopatică - exacerbare acută.

Radiografia față (A) și profilul drept (B) prezintă opacități "în sticlă mată" și opacități infiltrative în câmpurile pulmonare inferioare bilaterale, ștergerea conturului hemidiafragmului drept și limitei drepte a cordului.


La computer tomografie (C,D,E) se observă afectarea bilaterală, preponderent a lobilor inferiori și subpleurală, prezența opacităților "în sticlă mată" (săgeți mici) și a unor zone extinse de infiltrare (vârfuri de săgeți) cu bronhogramă aerică (săgeți mari). "Figure" subpleural (D).



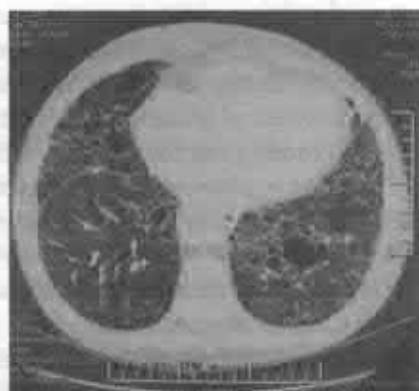A



B

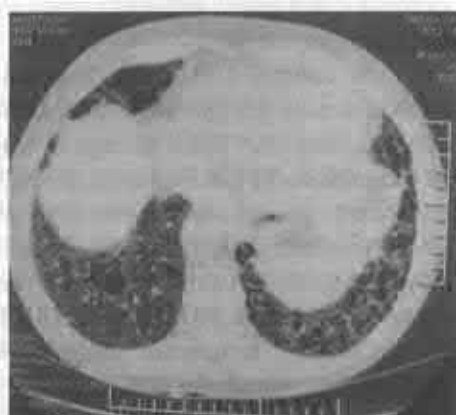

C



D

*Fig. 22.4*  
 Leziuni fibrochistice la o pacientă cu artrită reumatoidă.  
 Radiografia în incidență postero-anterioară (A) demonstrează fibroză avansată bilateral în lobii pulmonari inferiori, micșorarea lor în volum, prezența "fagurelui". Semne de emfizem în câmpurile pulmonare superioare. Cordul majorat în dimensiuni, cu limitele șterse.  
 CT prezintă distorsionare severă a arhitectonicii pulmonare, cu formarea chisturilor de diferite dimensiuni, prevalând dimensiunile mari, îngroșarea septurilor interlobare și interlobulare, bule emfizematoase (B,C,D,E). Imaginea în secțiune sagitală (B) demonstrează o localizare preponderent subpleurală a leziunilor fibrochistice. Leziunile sunt mai avansate în câmpurile pulmonare inferioare (D, E), comparativ cu cele apicale (C).



E

În stadiile finale structura alveolară este distrusă și interstițiul nu mai poate fi recunoscut ca structură distinctă. Vindecarea prin fibroză conduce la formarea de arii dense de colagen interpuse cu regiuni de distrucție a parenchimului. Modificările chistice și distructive rezultante constituie cartea de vizită a afecțiunii pulmonare în stadiul avansat. În cazul când modificările chistice sunt în limitele capacității de rezoluție a HRCT, apare aspectul clasic de "fagure de miere" (*honeycombing*). Atunci când modificările chistice sunt prea mici pentru a fi detectate prin imaginile fine HRCT, calcularea mediei chisturilor parenchimale subțiri, caracteristice pentru "fagurele de miere" microchistic, poate produce aspect de opacitate "în sticlă mată".

Bronhiile în ariile de distorsiune pulmonară apar dilatate și deformate secundar procesului distructiv, ce implică tecile de țesut conjunctiv peribronhial. Astfel că, prezența așa ziselor "bronșiectazii de tracțiune" și "bronșiolectazelor" este un semn indirect relevant al distorsiunii arhitectonicii pulmonare la imaginile CT, chiar și în absența "fagurelui" tipic.

În absența biopsiei pulmonare deschise cu o ulterioară corelare HRCT-morfologie, singura posibilitate, ce permite radiologului să evalueze fibroza pulmonară, este identificarea bronșiectaziilor de tracțiune în ariile de atenuare "în sticlă mată", rezultat direct al procesului fibrotic.

Prezența micronodulilor, fenomenului de capturare a aerului (*air trapping*), chisturilor *nonhoneycomb*, a opacităților "în sticlă mată" extensive, consolidărilor sau a unei distribuții predominant peribronhovasculare este sugestivă pentru un alt diagnostic.

HRCT permite realizarea unui diagnostic precoce de FPI, contribuie la îngustarea listei de diagnostic diferențial bazat pe pattern-ul tomografic și permite identificarea extinderii emfizemului asociat. Acolo unde accesibilă, HRCT este recomandată în toate cazurile, cu excepția unui număr mic de bolnavi, la care diagnosticul poate fi stabilit cu mare acuratețe în baza examenului radiologic al cutiei toracice. Doar în cazurile când există unele suprapuneri în tabloul radiologic între UIP și NSIP este necesară biopsia.

Se consideră că, datorită specificității înalte a tabloului HRCT, în marea majoritate a cazurilor (80-90%) diagnosticul UIP poate fi stabilit doar în baza tabloului clinic și imagistic, fără a recurge la biopsia chirurgicală. Examinarea CT în dinamică la pacienții cu FPI, a evidențiat în unele cazuri regresia opacităților "în sticlă mată", dar totuși, mai des s-a observat o progresare spre fibroză cu apariția "fagurelui".

Cele mai importante complicații ale fibrozei pulmonare idiopatice sunt infecțiile (*Pneumocystis jiroveci*, *Mycobacterium avium*, *Aspergillus*), cancerul pulmonar și deteriorarea rapidă. Pe imaginile HRCT deteriorarea rapidă se manifestă prin opacități "în sticlă mată" difuze sau periferice, care necesită diferențiere clinică de o infecție virală sau cu *Pneumocystis*.

Diagnosticul diferențial al pattern-ului CT pentru UIP se va efectua cu bolile de colagen, pneumonita cronică prin hipersensibilizare. Trăsături distinctive pentru

pneumonita cronică prin hipersensibilizare sunt: predominarea fibrozei în câmpurile pulmonare superioare și medii, prezența micronodurilor, absența "fagurelui de miere" și prezența atenuării "în mozaic" sau de *air trapping*.

*Testele funcționale pulmonare* demonstrează severitatea bolii prin reflectarea stării de complianță pulmonară scăzută - disfuncție tip restrictiv (reducerea CPT, CV, VR) cu raportul VEMS/CV păstrat. Capacitatea de difuziune a monoxidului de carbon este, de obicei, redusă cu 30-50% și poate fi singura modificare patologică funcțională în stadiile incipiente.

Inițial PaO<sub>2</sub> este normală și scade doar la efort fizic. În stadiile avansate hipoxemia este permanentă. Gradientul de oxigen alveolo-arterial crește în timpul efortului, iar toleranța la efort este redusă.

Scăderea transferului de gaze prin membrana alveolocapilară (DL<sub>CO</sub>) și desaturarea la eforturi (micșorarea SaO<sub>2</sub>), de regulă, corelează cu întinderea modificărilor la HRCT. Acești parametri gazometrici sunt utili în monitorizarea evoluției bolii și evaluarea eficacității tratamentului. Însă fumatul, chiar și în antecedente, poate denatura rezultatele testelor funcționale pulmonare în ceea ce privește gradul restricției și/sau obstrucției datorită prezenței emfizemului pulmonar asociat.

*Scintigrafia pulmonară* este puțin importantă în diagnosticarea sau evaluarea pacienților cu FPI.

*Hemoleucograma*, de regulă, este normală, deoarece FPI nu este o afecțiune sistemică. Prezența neutrofiliei poate semnala infecțiile concomitente. La unii pacienți este relatată hipergamaglobulinemia, la circa 40% sunt evidențiați factorul reumatoid și/sau anticorpii ANA.

*Biopsia pulmonară chirurgicală* (toracoscopică sau prin toracotomie clasică) rămâne standardul de aur pentru diagnostic și este recomandată în toate cazurile (în absența contraindicațiilor) suspecte de PII. Uneori nici biopsia pulmonară nu oferă răspunsul definitiv. Dimensiunea specimenului, locul biopsierii, concluzia morfopatologicului și diferențele de interpretare a specimenului de către diverși observatori sunt factorii care influențează concluzia diagnostică.

Este de preferat alegerea locului biopsierii în baza rezultatelor HRCT și, pentru ca biopsia să reflecte procesul patologic într-un stadiu activ ușor recunoscut, trebuie prelevată din zona de hotar între țesutul afectat și cel mai puțin afectat. Biopsiile din mai multe locuri de asemenea sporesc valoarea diagnosticului.

Indicații pentru efectuarea biopsiei pulmonare sunt și prezența manifestărilor clinice sistemice (pentru a exclude alte cauze de PID), în cazurile cu un pattern radiologic necaracteristic pentru FPI (de exemplu, procesul nu are localizarea clasică - subpleural, paraseptal și predominant la baze).

La pacienții cu pneumonita interstițială comună semnificația *biopsiei pulmonare transbronșice* constă în excluderea sarcoidozei, unor infecții, neoplazii (limfangitei carcinomatoase), proteinozei alveolare - afecțiuni, ce se pot depista prin această metodă.

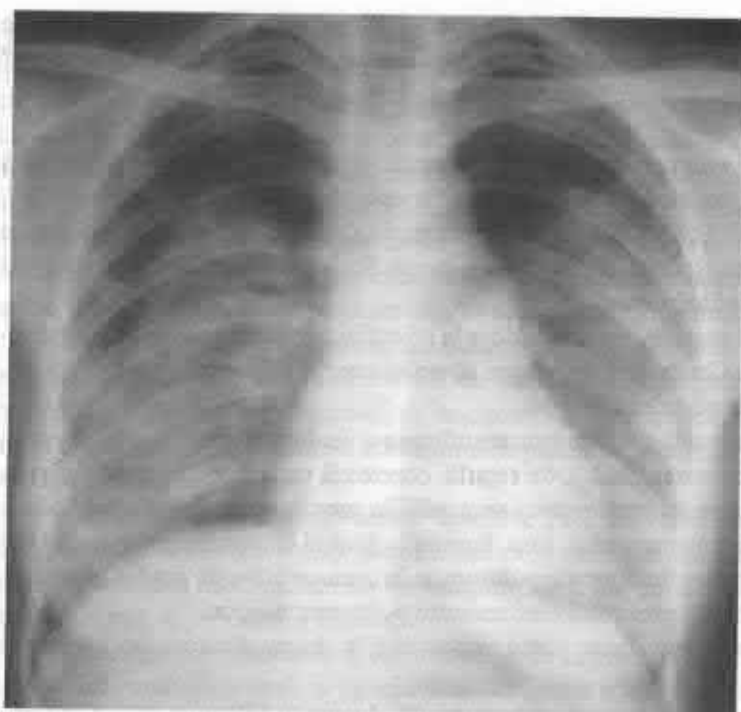

Fig. 22.5  
Pneumotorace spontan bilaterale la o pacientă aflată sub observație cu fibroză pulmonară idiopatică.

Bronhoscopia permite efectuarea *lavajului bronhoalveolar* (LBA). Lichidul LBA conține un număr excesiv de neutrofile (nivel peste 5% în 70-90% cazuri). Uneori poate fi crescută de la ușor până la moderat rata eozinofilelor. Dacă eozinofilele reprezintă peste 20%, trebuie luată în discuție eozinofilia pulmonară. Limfocitoza LBA nu este caracteristică pentru FPI/UIP, astfel că rata ei peste 15% indică necesitatea excluderii unui diagnostic alternativ: NSIP, COP, pneumonite alergice, sarcoidoza sau alte boli pulmonare granulomatoase. Deși modificările lichidului LBA corelează cu severitatea bolii, totuși, acestea nu sunt un predictor al prognosticului.

### *Criterii de diagnostic*

În situațiile când biopsia pulmonară nu este efectuată, diagnosticul de FPI se stabilește în baza prezenței a 4 criterii majore și cel puțin a trei minore dintre următoarele:

#### *Criteriile majore:*

1. excluderea cauzelor cunoscute de pneumopatii interstițiale difuze, cum ar fi colagenozele, reacțiile la medicamente, expunerile profesionale la diverse pulberi;



2. evidențierea restricției (CV redusă adesea cu un raport VEMS/CV crescut) la testele funcționale pulmonare și schimbul gazos periclitat;

3. opacități pulmonare liniare și reticulare neregulate situate bazal bilateral, prezența opacităților minimale în "sticlă mată" la HRCT;

4. datele obținute la biopsia transbronșică și LBA să nu corespundă unui diagnostic alternativ.

*Criteriile minore:*

1. vârsta > 50 ani;

2. dispnee inexplicabilă la efort fizic, cu debut insidios;

3. durata bolii peste 3 luni;

4. crepitație bazal bilateral.

### *Evoluție*

FPI are de obicei o evoluție cronică, progresivă, ireversibilă și fatală: conduce la deces, în pofida terapiei îndelungate cu antiinflamatoare (chiar asociate cu imunosupresoare sau citostatice). Astfel că, supraviețuirea medie la pacienții cu FPI este 2,8-5 ani de la momentul diagnosticării.

Cea mai frecventă cauză a decesului este insuficiența respiratorie (40%), urmată de insuficiența cardiacă, cancerul pulmonar, infecții și TEAP.

Deși câteva studii mai "vechi" au comunicat despre pacienți cu FPI steroid-responsivă (de regulă, pentru timp scurt) actualmente aceste date sunt considerate dubioase. În trecut multe studii au fost realizate fără confirmarea histologică (biopsii) a tuturor cazurilor, fapt care nu poate exclude alte variante ale PII sau colagenozele. De exemplu, un control retrospectiv al probelor (specimenelor) bioptice a reconfirmat FPI doar în 62% cazuri. Ceilalți pacienți au fost etichetați cu NSIP, COP sau alte patologii.

La unii pacienți (până la 10% dintre toți bolnavii cu FPI) se agravează rapid insuficiența respiratorie, apare febra. Obiectiv se atestă crepitația la sfârșitul inspirului, iar testele de laborator sugerează o infecție - sporește numărul neutrofililor, se majorează VSH, PCR, fibrinogenul. Majorarea LDH seric indică leziunea pulmonară acută. Acest tip de evoluție este numit *exacerbare* sau *forma acută (accelerată)* a fibrozei pulmonare idiopatice.

Exacerbarea FPI trebuie suspectată în cazurile când pe parcursul unei luni se atestă:

- agravarea dispneei;

- apariția opacităților "în sticlă mată" sau opacităților infiltrative bilateral pe radiogramă cu agravarea tabloului radiologic preexistent;

- reducerea importantă a  $PaO_2$ .

Asocierea infecției și insuficiența cardiacă sunt excluse prin definiție.

Proteina C reactivă și LDH sunt considerați markeri ce corelează cu severitatea leziunii. Actualmente tot mai mult se afirmă KL-6, SP-D și SP-A în calitate de markeri mai sensibili ai bolilor pulmonare interstițiale. KL-6, un tip de mucină liberă,

reprezintă un marker, ce reflectă leziunea alveolară din inflamație. SP-D și SP-A sunt proteine ale surfactantului secretate de epitelocitele tip II. Mai nou au fost propuse în calitate de markeri ai leziunii alveolare difuze (DAD).

În majoritatea cazurilor nu se identifică factori precipitanți; uneori pot fi:

- infecțiile;
- reducerea incorectă a dozelor de steroidieni;
- utilizarea medicamentelor capabile să inducă pneumonita interstițială (de exemplu, anticanceroase);
- metode invazive de diagnostic și tratament (biopsia pulmonară transbronșică, lavajul bronhoalveolar, biopsia chirurgicală);
- expunerea la radiații;
- pneumotoracele (fig. 22.5).

Patogenia exacerbării acute rămâne neclară. Examinarea lichidului LBA determină neutrofilie marcată, ce reflectă pattern-ul histopatologic de leziune DAD.

Leziunea alveolară acută (DAD) este cea mai frecventă leziune determinată la biopsie, care însă este suprapusă pe leziunile histologice tipice pentru UIP (eterogenitate temporospațială, multiple focare fibroblastice, "fagure").

### *Tratament*

Actualmente se acumulează tot mai multe dovezi că tratamentul corticosteroid, chiar în doze mari s-au asociat cu imunosupresoare, nu ameliorează starea pacienților cu FPL. Pe când alte variante ale PII (NSIP, DIP, COP, RB-ILD) adeseori răspund pozitiv, mai ales în stadiul inițial.

În pofida lipsei dovezilor de ameliorare a prognosticului corticosteroizii și azatioprina rămân tratamentul utilizat curent. Efectul minim pozitiv al corticosteroizilor poate fi atribuit încetinirii proceselor fibrotice.

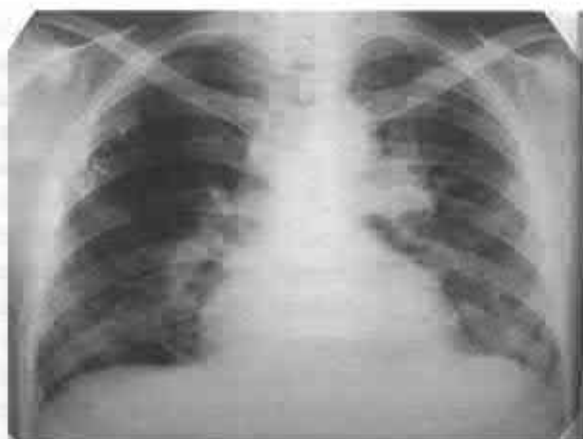
Sunt în derulare studii vizate să evalueze eficiența unor preparate mai noi la pacienții cu fibroză pulmonară idiopatică: IFN- $\gamma$ , etanercept, bosentan, imatinib mesilat, pirfenidona, acetilcisteina.

Transplantul pulmonar pare să amelioreze calitatea vieții și supraviețuirea.

### **Alte pneumonite interstițiale idiopatice**

#### *Pneumonita interstițială nespecifică*

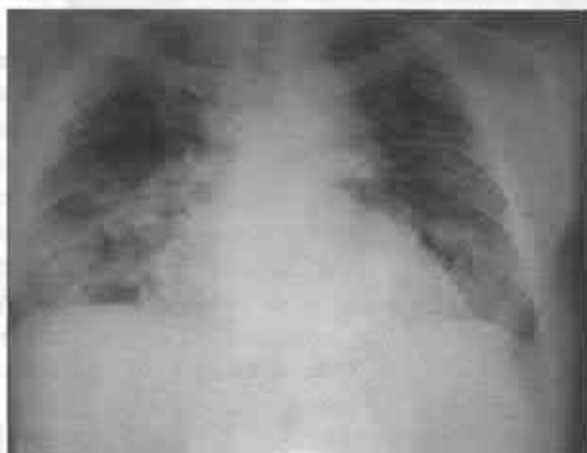NSIP ca și entitate idiopatică rămâne o temă controversată și este acceptată doar ca variantă provizorie - până la clarificarea naturii procesului pulmonar. Incertitudinea acestui termen are un avantaj - evidențierea (la biopsie) *pattern*-ului histologic de NSIP impune clinicianul să dubleze eforturile pentru a găsi potențialii factori



A

**Fig. 22.6**  
Pneumonită interstițială nespecifică,  
forma fibrotică.

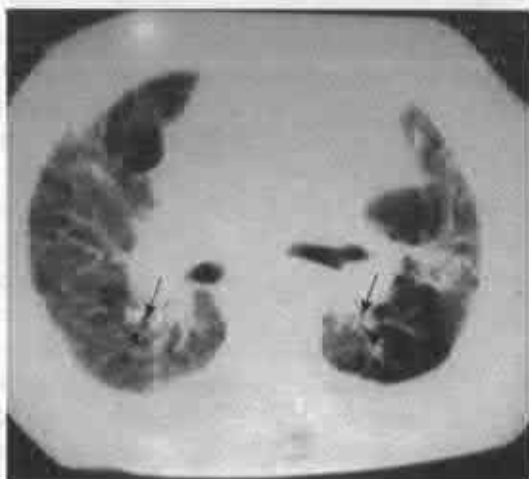
A - radiografie de față la un pacient de 46 ani diagnosticat cu NSIP la 10 ani de la debutul bolii. Se observă opacități reticulare și opacități "sticlă mată" cu o distribuție neuniformă, în ambii pulmoni (predominant pe stânga), micșorarea în volum a plămânului stâng, mai mult pe contul lobului inferior. Hilurile pulmonare sunt nestructurate, limitele cordului nu sunt clare, din aderențe pleuropenocardice.



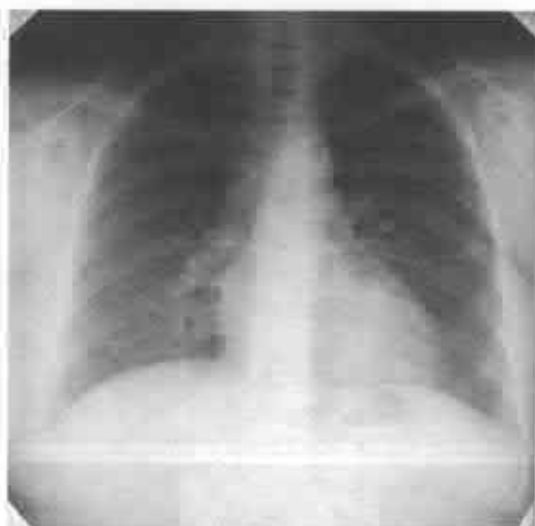
B

B - radiografia aceluiași pacient la 30 ani de la debutul bolii. Se observă progresarea fibrozei în ambii pulmoni, predominant lobii inferiori, cu micșorarea câmpurilor pulmonare, cu emfizem compensator în lobii superiori. Limitele cordului șterse, adenopatie hilară.

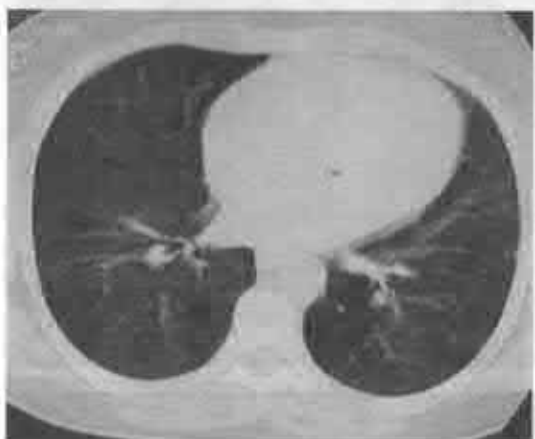
C - tomografia computerizată (la 30 ani de la debutul bolii) prezintă leziuni fibrotice avansate, cu distorsionarea arhitectonicii pulmonare, îngroșarea septurilor interlobare. Opacități "în sticlă mată", extinse aproape pe toată aria pulmonară, alternând cu zone mici de hipertransparență datorate emfizemului compensator, bronșiectazii de tracțiune (săgeți).



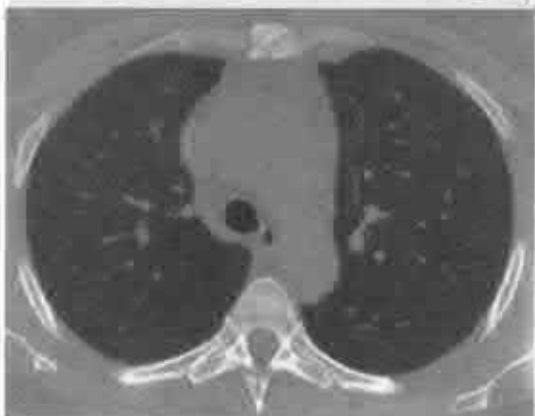C



A



B



C

Fig. 22.7

Pneumonită interstițială nespecifică, forma celulară.

A - radiografie de față la o pacientă de 42 ani diagnosticată cu NSIP la 2 luni de la debutul bolii. Se observă opacități "sticlă mată" în câmpurile pulmonare inferioare cu micșorarea în volum a lobilor inferiori.

B - tomografia computerizată confirmă prezența opacităților "în sticlă mată" cu o distribuție neuniformă, mai extinse în câmpurile pulmonare inferioare. Semnele de fibroză pronunțată lipsă.

C - tomografia computerizată repetată după 5 luni de corticoterapie prezintă dispariția opacităților "în sticlă mată", septurile interlobare și interlobulare nu mai apar îngroșate.

etiologice (de exemplu, expunerea la noxele profesionale). NSIP mai poate fi unul din aspectele histologice ale colagenozelor (care, de altfel, poate precede cu câteva luni sau ani stabilirea diagnosticului), pneumonitelor medicamentoase, infecțiilor, stărilor de imunosupresie (inclusiv din SIDA) sau unica manifestare histologică a pneumonitei alergice. Prin excluderea acestor entități nosologice se ajunge la diagnosticul de NSIP idiopatic.

*Pattern-ul histologic* de NSIP include un spectru larg de schimbări - de la inflamație interstițială a pereților alveolari până la fibroză. Focarele fibroblastice lipsesc - semn distinctiv față de UIP. În diferite cazuri *pattern-ul* histologic poate fi predominant celular (inflamație cronică interstițială pronunțată) sau predominant fibrozant, ceea ce permite evidențierea a două tipuri de NSIP: celular și fibrotic. Modificările "in figure" nu sunt caracteristice (observate foarte rar). Alt semn caracteristic este omogenitatea temporală a leziunilor morfologice (uniformitatea inflamației și a fibrozei interstițiale).

*Tabloul clinic* al NSIP este rău definit, probabil din cauza că grupul de bolnavi este foarte eterogen. În orice caz, diferențierea NSIP de alte PII doar în baza datelor clinice este imposibilă. Deși vârsta medie a pacienților este cuprinsă între 40 și 50 ani, ea poate fi diferită de la caz la caz. Astfel că, dacă pentru FPI nu este caracteristic dezvoltarea la copii, pentru NSIP acest lucru este posibil. Printre cazurile de pneumonită interstițială nespecifică din cadrul bolilor țesutului conjunctiv predomină femeile, iar de NSIP idiopatic sunt afectați în egală măsură femeile și bărbații.

Debutul mai des este insidios, dar este posibil și un tablou subacut. Durata medie a manifestărilor până la prezentare este cuprinsă între 18-30 luni.

Dispneea, tusea și fatigabilitatea sunt simptomele de bază; jumătate dintre bolnavi prezintă o pierdere ponderală (în medie 6 kg). Un număr important de cazuri prezintă erupții cutanate. Febra este semnalată foarte rar, iar hipocratismul digital în 10-35% cazuri. Crepitația decelată inițial doar bazal, ulterior poate deveni răspândită.

*Testele pulmonare funcționale* demonstrează schimbări similare celor din FPI, dar mai modeste: restricția este evidențiată în 90%, reducerea  $DL_{CO}$  - în 100% cazuri. Peste 2/3 dintre pacienții cu NSIP dezvoltă hipoxemie în timpul efortului fizic.

*Radiologic* NSIP tipic se prezintă prin infiltrate pulmonare bilaterale în focar sau interstițiale, zonele mai frecvent implicate fiind cele inferioare. Opacitățile în "sticlă mată" (determinate de inflamația interstițială și de fibroză) sunt manifestarea cea mai frecvent decelată la HRCT, iar la peste aproximativ 1/3 dintre pacienți acestea constituie unica modificare prezentă. Mai des schimbările sunt simetrice, bilaterale, localizate subpleural. Opacitățile neregulate liniare sau reticulare, date de fibroză, sunt observate în aproximativ 50% cazuri și pot fi asociate cu bronșiectazii de tracțiune. Modificările "in figure" și consolidarea alveolară (noduli de consolidare, care reprezintă pneumonita în organizare) sunt rare. Modificările "in figure" mai mult pledează pentru UIP, în special în lipsa opacităților "in sticlă mată".

Modificările HRCT în NSIP idiopatic și în NSIP din cadrul colagenozelor sunt identice. Modificările CT mai des evoluează pozitiv sub tratament, deși la o parte dintre pacienți prin examene HRCT repetate se poate observa staționarea sau chiar progresarea lor.

Dificultăți de diagnostic diferențial la CT mai des apar între NSIP și FPI/UIP, COP, pneumonitele alergice. Deoarece modificările tomografice nu sunt caracteristice, în cazul când datele clinice și CT pledează pentru NSIP, este indicată biopsia (în lipsa contraindicațiilor).

Din păcate, este imposibilă diferențierea NSIP de alte forme de PII prin *biopsie efectuată transbronșic* - se practică *biopsia chirurgicală*.

Este diferit decât în FPI și rezultatul *lavajului bronhoalveolar*: crește numărul limfocitelor în circa 50% cazuri, încă în 50% sunt crescute numărul neutrofilelor și/sau eozinofilelor. Prezența în LBA a limfocitozei împreună cu alte modificări, inclusiv la HRCT și testele funcționale, întărește supoziția de NSIP, dar diferențierea NSIP de UIP în baza rezultatelor LBA este imposibilă.

*Prognosticul* NSIP depinde mult de extinderea fibrozei și este considerat mult mai favorabil față de prognosticul FPI (UIP). Majoritatea pacienților se refac complet sub corticoterapie, în celelalte cazuri pe fondalul tratamentului boala se poate stabiliza sau progresa. La întreruperea medicației steroidiene sunt posibile recăderile, astfel că mai mulți bolnavi necesită tratament îndelungat.

### ***Pneumonita organizantă criptogenică***

Pneumonita organizantă criptogenică (COP - *criptogenic organizing pneumonia*) - anterior era cunoscută cu denumirea de bronșiolită obliterantă cu pneumonită în organizare - BOOP (*bronchiolitis obliterans organizing pneumonia*). Termenul pneumonită organizantă criptogenică este preferabil deoarece reflectă particularitățile esențiale ale bolii - organizarea în alveole și în ducturile alveolare (*organizing pneumonia*) și/sau organizare în bronșiole (bronșiolita obliterantă polipoidă) și exclude confuziile cu bronșiolita obliterantă constrictivă (care nu este idiopatică).

COP este inclusă în grupul PII datorită naturii sale idiopatice, tendinței de a fi uneori confundată cu alte forme de pneumonite idiopatice, caracteristicilor sale histologice de infiltrație limfoidă a septurilor alveolare cu hiperplazia pneumocitelor de tip II în zonele afectate.

Incidența formei idiopatice de pneumonită organizantă (COP) nu este cunoscută, însă în statisticile spitalelor mari se raportează 6-7 cazuri la 100 000 spitalizări.

Simptomele, de obicei, sugerează o infecție de căi respiratorii inferioare, astfel că majoritatea pacienților urmează cel puțin o cură de antibioterapie până la stabilirea diagnosticului corect. Sunt frecvente scăderea masei corporale, transpirațiile, frisoanele, febra intermitentă și mialgia. Tusea mai des este neproductivă și persistentă. Deseori este prezentă dispneea la efort.



Crepitațiile se atestă în majoritatea cazurilor (75%). *Wheezing*-ul este rar și, de regulă, în asociere cu crepitația. Semnele de consolidare pulmonară sunt foarte rare, iar în 25% examenul pulmonar este normal.

*Histologic* pentru pneumonita organizantă este tipică prezența în alveole a mugurilor din țesut de granulație, formate din fibroblaști-miofibroblaști înglobați în țesutul conjunctiv ("muguri intraalveolari" sau corpusculi Masson). Acestea se pot extinde de la o alveolă la alta prin porii interalveolari Kohn, căpătând aspectul caracteristic de imagine "în fluture" ("*butterfly pattern*"). Proliferarea țesutului de granulație deseori se extinde și în interiorul căilor respiratorii mici cu implicarea ducturilor alveolare, cu sau fără polipi bronhiolari intraluminali (bronșiolită obliterantă de tip proliferativ). Țesutul conjunctiv de regulă este de aceeași "vârstă".

Gradul inflamației (infiltratul interstițial) este unul ușor, cu hiperplazia pneumocitelor tip II și cu proliferarea macrofagelor alveolare, unele dintre acestea fiind spumoase.

Substratul morfologic primar în COP este fibroza intraluminală, cu caracter maculos după extindere, zonele afectate fiind separate una de alta prin arii de țesut pulmonar normal, în care nu se observă semne de inflamație interstițială.

Situațiile clinice, care se asociază cu *pattern*-ul histologic de COP sunt: infecțiile cu organizare, organizări distale de obstrucții bronșice, pneumonii prin aspirație organizate, reacții la medicamente, colagenozele, pneumonitele eozinofilice *etc.*

*Testele funcționale* confirmă *pattern*-ul restrictiv (ușor sau moderat) cu o ușoară reducere a  $DL_{CO}$ . O hipoxemie ușoară poate fi prezentă și reflectă dereglările importante ale schimbului de gaze.

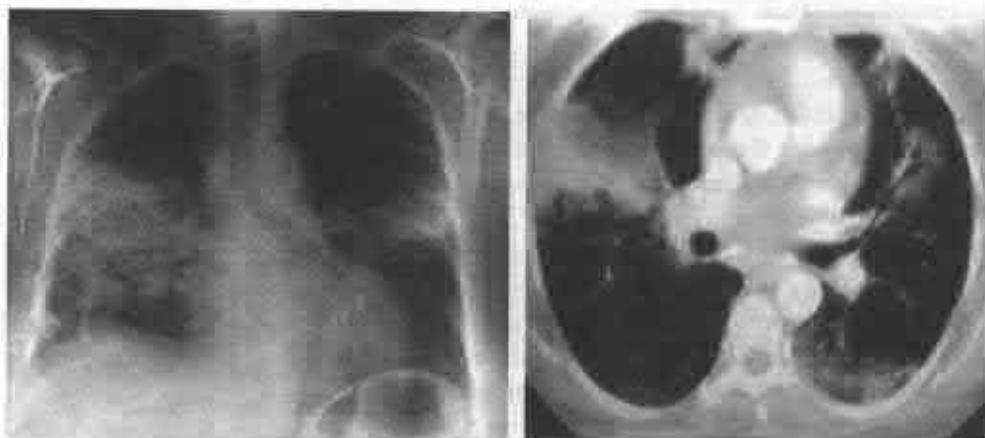


Fig. 22.8

Radiografia și CT în pneumonita organizantă criptogenică (COP) prezintă arii de condensare pulmonară bilateral. Pe CT se evidențiază bronhograma aerică.

Diagnosticul COP uneori poate fi stabilit și în baza rezultatului *biopsiei transbronșice*, dar de regulă este necesară *biopsia chirurgicală*, deoarece cea transbronșică nu permite obținerea specimenului adecvat pentru a confirma definitiv COP sau a exclude alte boli (semnele histologice de bronșiolită obliterantă în asociere cu irii de pneumonită organizantă se întâlnesc într-un șir de afecțiuni, dimensiunile mici ale prelevatului transbronșic sporesc șansele omiterii diagnosticului de bază).

*Lavajul bronhoalveolar* poate fi utilizat pentru a exclude alte afecțiuni sau alte cauze ale pneumonitei organizante: infecțiile și neoplaziile, în special limfomul și carcinomul bronșioalveolar (prin analize imunocitologice poate fi stabilit monotipul de limfocite caracteristic pentru limfom). Eozinofilia marcată sugerează pneumonitele eozinoflice.

Nu există *modificări de laborator* specifice COP. Leucocitoza este prezentă în 50% cazuri, iar majorarea VSH (uneori până la 100 mm/oră) și proteinei C reactive - în 70-80% cazuri.

*Radiologic* în pneumonita organizantă se descriu trei *pattern-uri* de bază:

- multiple opacități alveolare (COP tipică);
- opacitate solitară (COP focală);
- opacități infiltrative (COP infiltrativă).

*Pneumonita organizantă criptogenică tipică*

Multiple opacități alveolare (fără reducerea volumului pulmonar) reprezintă cea mai frecventă și mai caracteristică trăsătură pentru COP (fig. 22.8). Opacitățile, de obicei, sunt bilaterale și periferice, frecvent au un caracter migrator și recidivant. Dimensiunile variază de la câțiva centimetri până la un lob întreg. Frecvent în zonele de consolidare este prezentă bronhograma aerică.

La HRCT densitatea opacităților variază de la opacitate în "sticlă mată" până la consolidări tipice, fiind detectate un număr mai mare de opacități (și mai extinse) față de radiografia toracelui.

*Pattern-ul* imagistic tipic îngustează lista de diagnostic diferențial, care va include: pneumonita eozinofilică cronică, limfomul pulmonar primar, carcinomul bronșioalveolar. Pneumonita eozinofilică cronică este frecvent însoțită de astm bronșic și/sau eozinofilia sanguină. Pe când, sporirea numărului de eozinofile în lichidul LBA se poate observa și la pacienții cu COP. Limfomul pulmonar primar la fel ca și pneumonita organizantă poate răspunde la tratamentul cu corticosteroizi, dar nu atât de rapid. Pentru carcinomul bronșioalveolar este caracteristică asocierea nodulilor (imajinilor nodulare) și lipsa efectului de la tratamentul steroidian.

Trăsăturile imagistice ale COP adeseori sunt într-atât de tipice, încât permit stabilirea diagnosticului doar în baza tabloului imagistic.

*Pneumonita organizantă criptogenică focală*

Acest *pattern* nu este caracteristic și diagnosticul COP este stabilit în baza examenului histologic al nodulului sau masei excizate în suspiciunea unui carcinom bronșic.

COP este diferențiată de pneumonia rotundă (infecțioasă) prin efectul pozitiv la tratamentul cu antibiotice. În aceste cazuri de pneumonie, la examenul histologic de rând cu inflamația neutrofilică și microabcesele, se pot observa modificările tipice de pneumonită organizantă. Mai frecvent aceste leziuni pneumonice sunt localizate în lobii superiori și pot excava.

COP focală datorită evoluției asimptomatice este descoperită întâmplător la examenul radiologic de rutină.

De obicei, după excizia chirurgicală COP focală nu recidivează. Sunt descrise cazuri de regresie spontană a nodulului solitar din COP.

#### *Pneumonita organizantă ciptogenică infiltrativă*

La radiografia toracelui COP infiltrativă se prezintă prin opacități interstițiale suprapuse pe opacități nodulare mici. Aspectul radiologic poate fi similar cu cel din fibroza pulmonară idiopatică și din pneumonita interstițială nespecifică. *Pattern*-ul infiltrativ se mai prezintă prin opacități poligonale similare arcadelor, care este frecvent asociat cu alte opacități, în special consolidări.

La *tomografia computerizată de înaltă rezoluție* (HRCT) consolidarea spațiilor aeriene este decelată în peste 90%, frecvent cu bronhogramă aerică. Opacitățile în "sticlă mată" sunt frecvente (în 60% cazuri). Mai rar modificările HRCT sunt de tip opacități micronodulare sau prezintă îngroșări/dilatări ale pereților bronșici.

Distribuția leziunilor este subpleurală ori peribronhială în peste 50% cazuri. Zonele inferioare sunt cele mai frecvent afectate. Colecția lichidiană pleurală poate fi evidențiată foarte rar. Mai pot fi decelate plăci pleurale, spiculi, îngroșări pleurale, benzi parenchimotoase.

După tratamentul steroidian majoritatea modificărilor imagistice se ameliorează sau se rezolvă. Fără tratament opacitățile la fel pot regresa sau apărea într-o arie nouă.

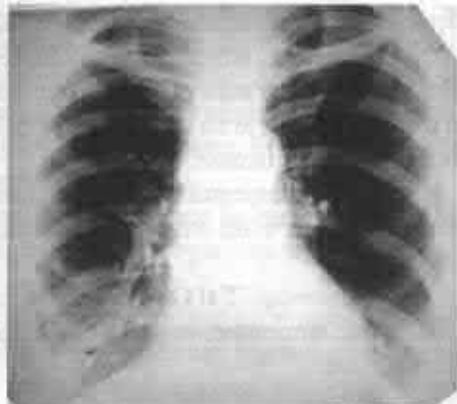
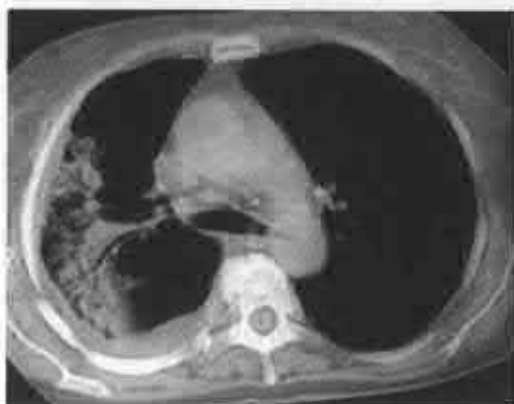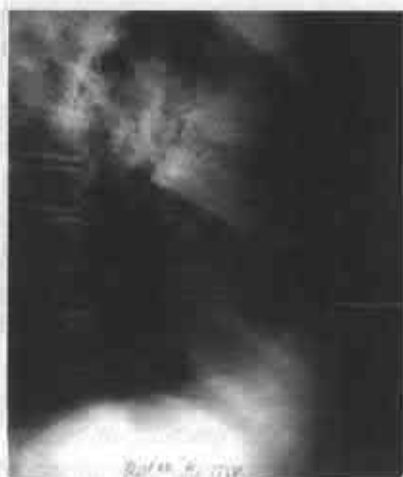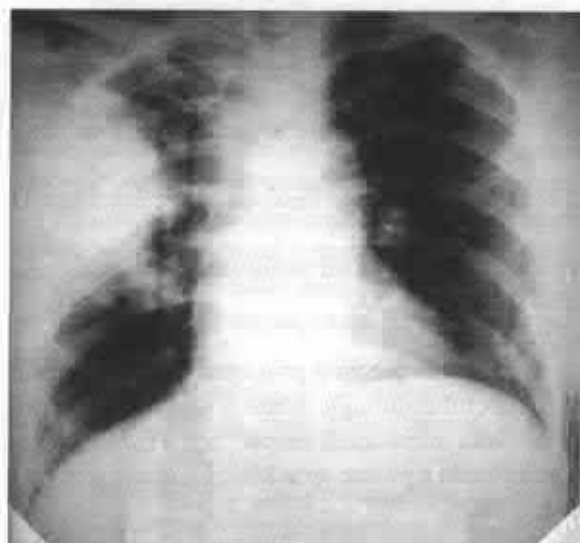
*Pattern*-ul CT al COP crează dificultăți de diagnostic diferențial cu carcinoame pulmonare, limfoame, vasculite, cu sarcoidoza, infecții (în special tbc), pneumonitele eozinofilice.

#### *Diagnosticul etiologic*

Fiind un proces inflamator nespecific, modificările morfologice de pneumonită organizantă se pot observa în pneumonia infecțioasă, abcesul pulmonar, empiem, cancerul pulmonar, bronșiectazii, fibroza pulmonară cronică (postinflamatorie), pneumonita prin aspirație, SDRA, infarctul pulmonar, sindromul lobului mediu *etc.* Astfel că, funcție de etiologie pneumonita organizantă (PO) se clasifică în 3 grupuri:

- PO cu etiologie cunoscută;
- PO de etiologie necunoscută, dar care se include într-o boală de sistem;
- PO de etiologie necunoscută criptogenică.

Infecțiile sunt o cauză frecventă a pneumonitei organizante. În afară de pneumococ un șir de alți agenți infecțioși (bacterii, virusuri, paraziți și fungi) pot produce pneumonită organizantă din inflamație infecțioasă ce nu se rezolvă.



**Fig. 22.9**  
 Pneumonită organizantă la o pacientă cu pneumonie pneumococică pe fondal de diabet zaharat. Pe imaginea CT, efectuată peste o lună de la îmbolnăvire, se evidențiază o arie extinsă de consolidare, prezența bronhogramei și alveologramei aeriice, pleurezie parapneumonică. Rezolvare tardivă (peste 2,5 luni).

Agenții infecțioși pot induce și un proces imunopatologic secundar, un exemplu fiind pneumonita reumatică, în care Masson pentru prima dată a descris conglomeratele intraalveolare, denumindu-le "muguri conjunctivi" ("*bourgeons conjonctifs*").

Pneumonita organizantă poate fi indusă și de medicamente sau de radioterapie. La pacienții cu transplant pulmonar sau de măduvă osoasă PO este considerată ca și manifestare pulmonară a unui proces inflamator și/sau imun asociat bolii de bază, dar nu trebuie neglijat rolul sinergic al iatrogeniei sau infecției, în aceste condiții etiologia PO fiind plurifactorială. În colagenoze, pe lângă *pattern*-ul pneumonitei organizante, se mai observă și modificări histologice caracteristice altor forme de PII, mai des este vorba de NSIP.

PO poate fi în asociere cu multiple patologii hematologice și malignități: leuce-mia limfoblastică acută, leucemia mielomonocitară cronică, sindromul mielodisplastic, sindromul Evans, sarcomul Ewing, boala Hodgkin.

Alte boli, în care se observă *pattern*-ul histologic de pneumonită organizantă, sunt poliarterita nodoasă, sindromul Sweet, boala Behçet, afecțiunile tiroidiene și sarcoidoza.

Prin urmare, diagnosticul de COP se stabilește în baza modificărilor radiologice tipice în contextul clinic sugestiv și în lipsa manifestărilor altor boli ca:

- pneumonia bacteriană;
- SDRA;
- pneumonita eozinofilică cronică;
- pneumonita prin hipersensibilizare;
- pneumonita medicamentoasă;
- colagenozele.

#### *Tratamentul*

La majoritatea pacienților cu COP se administrează corticosteroizi. Restabilirea spontană este rară, iar antibioterapia nu este eficientă. De obicei, se inițiază tratamentul cu doza 1,0-1,5 mg/kg prednisolon pe zi (maximal 100 mg/zi) într-o singură priză matinală. La pacienții cu afecțiune severă și rapid progresivă se recomandă puls-terapia cu metilprednisolon 125-250 mg intravenos la fiecare 6 ore pentru 3-5 zile. Reducerea treptată a dozei se începe după 4-8 săptămâni. Doza de 0,5 mg/kg pe zi se menține minimum 6 săptămâni. Reducerea treptată a dozei până la zero se poate decide în cazurile cu rezolvare sau ameliorare radiologică doar după 4-6 luni.

Examinarea radiologică și funcțională respiratorie este necesară la fiecare 6-8 săptămâni pe parcursul primului an. În caz de recurență se reinstituie terapia agresivă. De notat că semnele radiologice de recădere preced simptomatologia clinică.

Agravarea bolii sub corticoterapie sau intoleranța steroidienilor indică tratamentul cu citostatice (ciclofosfamidă 1-2 mg/kg/zi în monoterapie sau 0,25 mg/kg/zi combinat cu corticosteroizii).

*Evoluția* COP este favorabilă: pacienții răspund bine (rezolvare) la corticoterapie, dar la un număr semnificativ de bolnavi apar recurențe peste 1-3 luni: atunci când corticoterapia este sistată sau doza de prednisolon este redusă (de regulă, sub 15 mg). Peste 50% din pacienți vor avea doar o singură recădere, iar apariția recăderilor nu pare să influențeze prognosticul de durată.

O mică parte din pacienți se restabilesc spontan.

Prognosticul este mai bun în cazurile cu opacități de tip consolidare față de cazurile cu opacități interstițiale.

Prognosticul COP este mult mai bun față de alte forme de PII. Sunt doar comunicări cazuistice despre progresarea bolii până la insuficiență respiratorie și deces. Însă în unele dintre aceste cazuri (atribuite anterior la COP), pattern-ul asociat de fibroză interstițială difuză, sugerează un diagnostic alternativ, inclusiv pneumonita organizantă suprapusă pe UIP (faza de exacerbare acută sau de declin accelerat al FPI).

### *Pneumonita interstițială acută*

Pneumonita interstițială acută, (sinonime: sindromul Hamman-Rich, AIP - *acute interstitial pneumonia*), este o leziune pulmonară rară, rapid progresivă (fulminantă), cu debut acut (febră, tuse, dispnee), la un individ anterior sănătos.

Stabilirea diagnosticului necesită prezența unui sindrom clinic de detresă respiratorie a adultului idiopatic și confirmarea morfopatologică a unei leziuni alveolare difuze (DAD - *diffuse alveolar damage*), care practic nu poate fi distinsă de pattern-ul histologic al sindromului de detresă respiratorie a adultului de altă cauză (sepsis, șoc etc).

*Etiopatogenia* rămâne necunoscută, însă boala evoluează în două stadii - de inflamație exsudativă și de fibrozare.

#### *Tablou clinic*

AIP apare la persoane de diverse vârste (în medie 50 ani), fără prevalențe de sex; nu este asociată cu tabagismul.

Pacienții deseori prezintă un prodrom asemănător cu o infecție virală a căilor respiratorii superioare, cu mialgii, artralгии, febră, frisoane, stare de rău general. Dispneea severă de efort se instalează în câteva zile și la prima adresare la medic (timpul de la apariția simptomelor până la adresare este până la 3 săptămâni) este asociată cu semnele de consolidare pulmonară extinsă cu multiple raluri umede difuze. Testele pulmonare demonstrează un pattern restrictiv cu reducerea capacității de difuziune a CO. Hipoxemia se dezvoltă rapid până la insuficiență respiratorie și poate fi refractară la administrarea de oxigen. Deseori este necesară ventilația mecanică.

Majoritatea pacienților corespund completamente criteriilor diagnosticului de SDRA: debut acut, opacități difuze bilateral la examenul radiologic, presiunea în capilarul pulmonar sub 18 mm Hg și/sau lipsa semnelor clinice de majorare a presiunii în atriu stâng.

*Lavajul bronhoalveolar* demonstrează o celularitate sporită cu neutrofile, ocazional sunt sporite limfocitele. Lichidul poate fi hemoragic (conține eritrocite și/sau hemosiderină). Mai pot fi vizualizate pneumocite atipice și fragmente de membrane hialine.



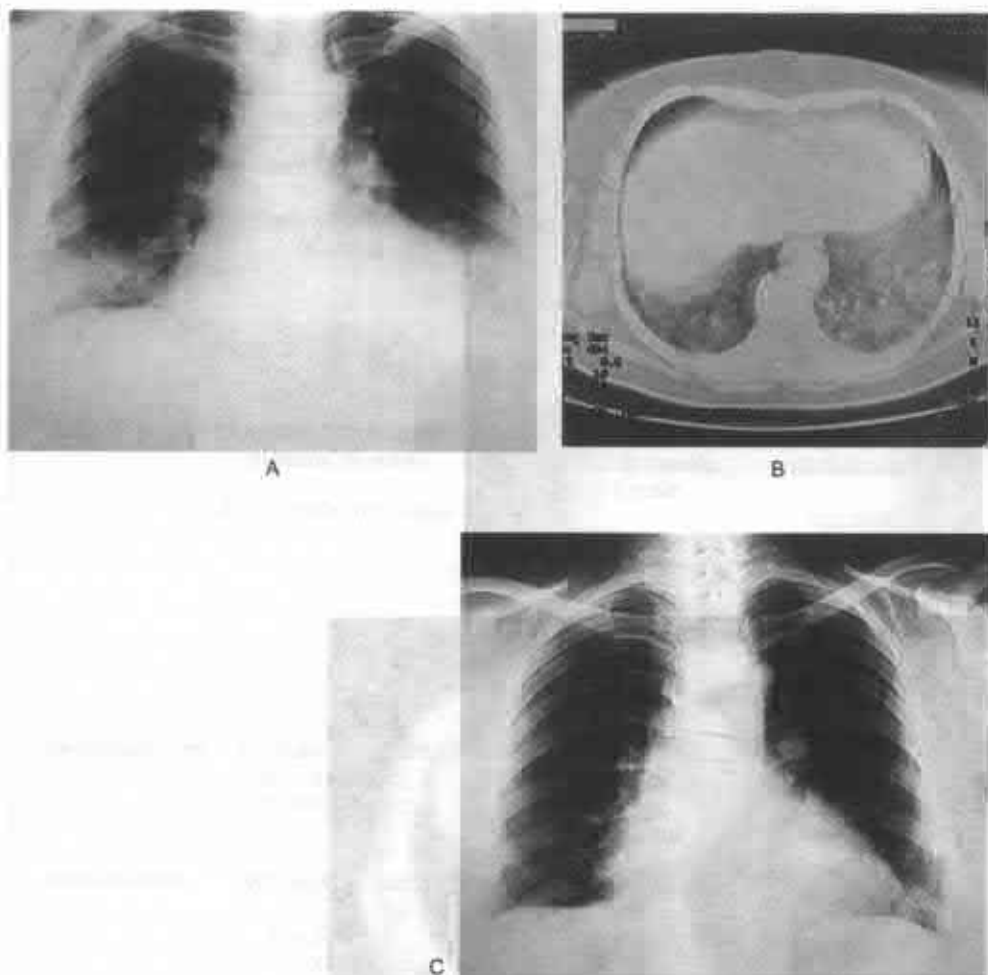
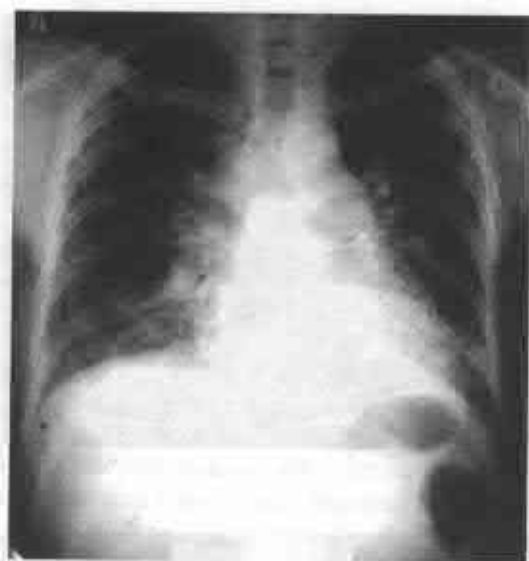

Fig. 22.10

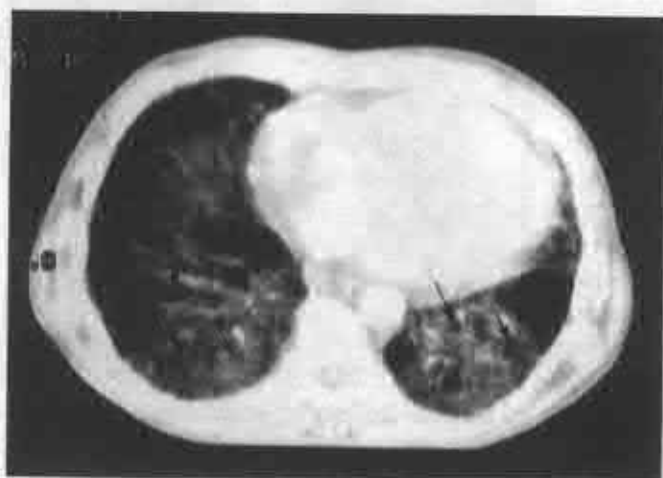
Pneumonită interstițială acută.

Radiografia de față (A) prezintă bilateral în câmpurile pulmonare inferioare arii de consolidare cu ștergerea limitelor cordului și diafragmului. Hilul stâng indurat, cordul mărit în dimensiuni.

Pe imaginea CT (B) se observă leziuni severe în câmpurile pulmonare inferioare cu opacități "în sticlă mată" și opacități alveolare în zonele pulmonare declive, imagine "în tablou geografic". Radiograma (C) efectuată peste jumătate de an de corticoterapie (inițial puls-terapie, ulterior doze de susținere) prezintă substituirea infiltratelor prin opacități reticulare ce indică o fibroză reziduală.



A



B

*Fig. 22.11*

Pneumonită interstițială acută la o pacientă de 56 ani, care s-a adresat pentru o dispnee progresivă. A - radiografia de față prezintă bilateral opacități reticulo-nodulare și opacități "sticlă mată" cu o distribuție neuniformă, reducerea volumului pulmonar, preponderent din contul lobilor inferiori, îngroșarea pleurei interlobare pe dreapta. În zonele inferomediale se observă focare de consolidări cu ștergerea limitelor cordului. Hilurile pulmonare sunt deformate, cordul mărit în dimensiuni. B - imaginea CT demonstrează prezența opacităților extinse "în sticlă mată", cu consolidări în zonele pulmonare declive. Prezența arilor de lobuli neafecțai (săgeți) conferă aspectul unui tablou "geografic".

*Tablul 22.3*

**PARTICULARITĂȚI ALE DIFERITOR PNEUMOPATII  
INTERSTIȚIALE IDIOPATICE**

	<b>AIP</b>	<b>DIP</b>	<b>UIP</b>
<b>Prodromul</b>	Acut (1-2 săptăm.)	Subacut (săpt.-luni)	Cronic (> 12 luni)
<b>Radiografia toracelui</b>	Opacități difuze bilateral	Opacități "sticlă mată" în zone bazale	Opacități reticulare sau reticulonodulare bilateral  "Fagure de miere"  Predominare bazală
<b>HRCT</b>	Opacități "sticlă mată" bilateral simetric  Consolidări bilaterale	Opacități "sticlă mată" difuz în zonele medii și bazale	Opacități interstițiale intralobulare  Îngroșări neregulate de septuri interlobulare  Bronșiectazii de tracțiune și "fagure de miere"  Predominare bazală
<b>Histopatologia</b>	Leziune alveolară difuză (DAD), membrane hialine	Acumulare intraalveolară de macrofagi, difuză, uniformă	Fibroză interstițială și subpleurală, spațial neomogenă, "fagure de miere"
<b>Tratamentul</b>	Ventilație asistată  Eficacitatea corticoterapiei necunoscută	Corticoterapia eficientă	Răspuns slab la corticoterapie și citotoxice
<b>Prognosticul</b>	Mortalitatea 60% în primele 6 luni	Mortalitatea 5% timp de 5 ani	Mortalitatea 50% timp de 5 ani

*Radiologic* sunt evidențiate opacități infiltrative bilateral cu bronhogramă aerică, cu distribuție în focar cu unghiurile costofrenice indemne.

Colecția lichidiană pleurală nu este caracteristică.

#### *Tomografia computerizată*

HRCT mai frecvent evidențiază arii de consolidare alveolară sau opacități "în sticlă mată", dilatări bronșice, distorsiuni de arhitectonică.

Întinderea zonei de opacități "în sticlă mată" corelează cu durata bolii. Opacitățile "în sticlă mată", în stadiile inițiale sunt bilaterale, în focar, cu arii de lobuli neafecțate, fapt ce conferă un tablou "geografic" caracteristic. Acestea niciodată nu sunt detectate subpleural și nici central. În stadiul mai tardiv ariile de consolidare tind să fie înlocuite prin opacități "în sticlă mată".

#### *Diagnostic pozitiv*

Pentru diagnosticarea bolii este necesară biopsia pulmonară chirurgicală.

#### *Biopsia pulmonară*

În biopiat se evidențiază trăsături caracteristice pentru fazele exsudativă, proliferativă și fibrozantă ale DAD. Tipică este implicarea difuză, deși severitatea schimbărilor poate fi variată în diferite prelevate histologice.

În faza exsudativă se atestă edem și inflamație acută interstițială, membrane hialine (care sunt semne caracteristice ale DAD). Deoarece biopsia de obicei este prelevată tardiv în evoluția AIP, modificările acestea se observă rar.

În faza de organizare se evidențiază fibroză densă, de regulă fără îngroșarea septurilor și hiperplazia pneumocitelor tip II. Mai pot fi evidențiați trombi în arteriolele mici și medii (fig. 10.2). Leziunile morfologice au caracter temporal uniform, după extindere sunt difuze, bilaterale și evoluează în 2 faze: exsudativă și proliferativă.

La pacienții care supraviețuiesc patologia poate progresa până la stadiul final de fibroză și "fagure".

#### *Diagnostic diferențial*

AIP trebuie diferențiată de alte afecțiuni pulmonare severe ca sindroamele de hemoragie alveolară, pneumonita eozinofilică acută, COP, pneumopatiile rapid progresive din colagenoze (în special artrita reumatoidă și polimiozita) sau SDRA (DAD de origine cunoscută) din sepsis, șoc, infecții (în special pneumoniile cu citomegalovirus sau cu pneumocist), pneumonitele induse de medicamente.

AIP mai trebuie diferențiată de alte două forme de pneumopatii interstițiale idiopatice: UIP și DIP, lucru realizat în baza manifestărilor imagistice și modificărilor histologice, evoluției bolii și răspunsului la tratament. Cel mai important criteriu clinic de diferențiere la momentul prezentării este durata bolii: AIP este o boală acută cu debut brusc, DIP are o evoluție subacută de luni-săptămâni, iar UIP are o evoluție cronică (de obicei peste 1 an).

#### *Tratament*

Actualmente nu este confirmată eficiența tratamentului, mortalitatea rămânând foarte înaltă (peste 60%).

Toți pacienții necesită tratament suportiv, inclusiv cu ventilație asistată în majoritatea cazurilor.

#### *Evoluție*

Majoritatea decesurilor survin între 1 și 2 luni de la debutul bolii. Rareori sunt posibile recurențe ale bolii.

Supraviețuitorii pot avea refacere aproape totală a funcției respiratorii sau deficit funcțional sever. Cele mai frecvente schimbări reziduale la CT sunt opacitățile, chisturile, modificările reticulare și distorsiunile parenchimului.

### ***Pneumonita interstițială asociată bronșiolitei respiratorii***

Pneumonita interstițială asociată bronșiolitei respiratorii (*respiratory bronchiolitis associated interstitial lung disease* - RB-ILD) este varianta cu trăsături clinico-morfopatologice similare cu pneumonita interstițială descuamativă (DIP). Astfel că RB-ILD timp îndelungat a fost privită ca și variantă similară cu DIP (ambele apar la fumători, iar histologic în ambele forme intraluminal în alveole, în bronșiolele primare și secundare sunt prezente macrofage pigmentate), dar diferită după extinderea procesului de acumulare a macrofagelor pigmentate (în DIP pe arii extinse spațiile aeriene sunt umplute cu macrofage pigmentate). Diferențele în manifestările clinico-imagistice și de prognostic au determinat considerarea acestor variante ale PII ca entități separate.

De regulă, sunt afectați bărbații (2:1), fumători la decadelor 4-5 cu peste 30 pachet-an (pot fi afectați și tinerii, de regulă, cu un anamnezic de tabagism sever - cel puțin 30 pachet-an).

#### *Manifestări clinice*

Majoritatea pacienților au un tablou clinic modest (doar transferul CO redus ușor sau moderat la testarea funcțională respiratorie). Rareori boala este simptomatică - dispnee treptat progresivă, tuse, dereglarea testelor funcționale pulmonare și schimbări radiologice. Hipocratismul digital de regulă este absent. Majoritatea manifestărilor clinice se ameliorează după stoparea fumatului. Progresarea către fibroză densă nu este observată, deși observațiile se bazează pe un număr mic de bolnavi. La testele funcționale pot fi evidențiate atât restricția, cât și obstrucția.

#### *Tabloul histologic*

Bronșiolele respiratorii, ducturile alveolare și spațiile alveolare peribronșiolare conțin aglomerări de macrofage maronii, însoțite de un infiltrat submucos și peribronhiolar neuniform din limfocite și histiocite. Pot fi prezente și celule mai puțin pigmentate cu o citoplasmă abundentă, dar care conțin obligator particule granulare galbene.

Fibroza peribronhială ușoară se extinde spre septurile alveolare, care sunt tapetate de pneumocite tip II hiperplaziate și epitelii cuboidal de tip bronhiolar. Emfizemul centrolobular este frecvent.

*Lichidul LBA* conține macrofage cu un grad variat de incluziuni caracteristice pigmentate: numeroși pigmenți galbeni, maronii sau negri (practic nu pot fi diferențiate de cele de la fumătorii fără RB-ILD). Absența acestor celule trebuie să orienteze spre un diagnostic alternativ. Este posibilă și o ușoară creștere a neutrofililor.

#### *Modificările radiologice*

La o parte din pacienți cu RB-ILD (circa 15%) radiografia toracelui rămâne nemodificată, iar atunci când prezente modificările nu sunt specifice: îngroșarea pereților bronhiilor centrale și periferice, opacități "în sticlă mată" (60%).

Leziuni similare pot fi prezente la fumătorii asimptomatici, dar la pacienții cu RB-ILD ele sunt mult mai extinse.

La HRCT se evidențiază noduli centrolobulari cu limite neclare, focare de opacități în "sticlă mată", îngroșarea pereților căilor aeriene centrale și periferice, emfizem centrolobular nepronunțat în lobii superiori.

Modificări similare se atestă și la fumătorii asimptomatici, însă la pacienții cu RB-ILD ele sunt mult mai exprimate.

#### *Tratament*

Este obligatorie stoparea fumatului. La pacienții, la care simptomele persistă, corticoterapia poate fi benefică.

### ***Pneumonita interstițială descuamativă***

Pneumonita interstițială descuamativă (DIP - *desquamative interstitial pneumonia*) este o afecțiune idiopatică rară, ce afectează preponderent fumătorii în a patra sau a cincea decadă a vieții. Originea acestui termen provine din tabloul histologic asemănător cu descuamarea celulelor epiteliale. Actualmente este recunoscut că aceste acumulări de celule reprezintă macrofagele intraalveolare.

#### *Etiopatogenie*

Factorul etiologic la maturi este considerat fumatul. La copiii cu DIP au fost raportate defecte în gena proteinei C a surfactantului (gena ABCA3).

#### *Tablou clinic*

Majoritatea pacienților prezintă debut lent (luni sau săptămâni) cu dispnee și tuse, care pot progresa până la insuficiență respiratorie. Hipocratismul digital se dezvoltă în aproximativ 50% cazuri. Manifestările clinice se pot ameliora sub corticoterapie și/sau la stoparea fumatului.

*Testele funcționale* de obicei confirmă volume pulmonare normale sau o ușoară restricție, iar  $DL_{CO}$  este scăzută moderat. Reducerea  $SaO_2$  corelează cu severitatea afecțiunii și poate avea semnificație prognostică.

#### *Examenul de laborator*

Testele de rutină nu pot confirma pneumonita interstițială descuamativă însă pot contribui la excluderea altor forme de PID.



### *Radiografia toracică*

Examenul radiologic toracic poate contribui la excluderea altor forme de pneumopatii interstițiale difuze.

Radiografia puțin sensibilă pentru decelarea DIP: este normală la 10-25% dintre pacienții cu biopsii "pozitive". Pot fi depistate opacități "în sticlă mată" cu predilecție în zonele inferioare și uneori periferice. Aceste opacități "în sticlă mată" pot fi însoțite de modificări nodulare sau granulare.

### *Tomografia computerizată*

*Pattern*-ul HRCT în toate cazurile este de opacități "în sticlă mată" în focare (25%), localizate în zonele inferioare (70%), periferic (60%) și doar la circa 20% uniform și difuz. Opacitățile neregulate liniare și reticulare sunt observate frecvent, dar cu răspândire limitată. "Fagurele" se atestă în mai puțin de 1/3 cazuri, este periferic și limitat.

HRCT permite ghidarea prelevării bioptice.

La pacienții sub tratament modificările HRCT pot regresa parțial sau aproape complet. Progresarea opacităților "în sticlă mată" și a *pattern*-ului reticular este observată în aproximativ 20% cazuri.

### *Lavajul bronhoalveolar*

Lichidul LBA conține multiple macrofage cu incluziuni caracteristice pigmentate - numeroase particule galbene, maronii sau negre. Poate fi sporit numărul neutrofililor, eozinofililor și limfocitelor.

*Biopsia pulmonară* chirurgicală (tradițională sau videoasistată) demonstrează implicarea pulmonară difuză, uniformă, mai accentuată în jurul spațiilor respiratorii distale, cu acumulare intraalveolară de macrofage pigmentate (similare celor din RB-ILD). Septurile alveolare, îngroșate datorită unui infiltrat inflamator din plasmocite și ocazional eozinofile, sunt tapetate de epiteliu cuboid. Pot fi prezente aglomerări limfoide. Fibroza este de regulă neexprimată, doar cu o îngroșare ușoară sau moderată a pereților alveolari. Emfizemul pulmonar este prezent în majoritatea cazurilor. Spre deosebire de RB-ILD inflamația interstițială este, de obicei, extinsă cu o distribuție uniformă și nu este concentrată bronhiolocentric.

Histologic DIP trebuie diferențiată de alte tipuri de PII la fumători, cu pneumonitele eozinofilice, hemosideroza sau hemoragiile alveolare cronice, cu boala venoocluzivă.

*Prognosticul* bolii de regulă este favorabil, astfel circa 75% cazuri supraviețuiesc peste 10 ani de la diagnosticare.

## ***Pneumonita interstițială limfocitară idiopatică***

Pneumonita interstițială limfocitară idiopatică (LIP - *lymphocytic interstitial pneumonia*) este o entitate histopatologică rară, caracterizată prin infiltrarea interstițiului (mai puțin a spațiului alveolar) cu limfocite, celule plasmatică și alte elemente limforeticulare.

Pentru prima dată descrisă de Carrington și Liebow în 1966, LIP este o formă rară de pneumopatii interstițiale difuze la adult. LIP reprezintă o entitate din spectrul larg de patologii limfoproliferative ce pot afecta pulmonii. Se observă o incidență sporită a LIP la copii, în special la cei cu SIDA.

LIP rămâne un subiect controversat. Astfel că mulți autori preferă să plaseze acest subtip la capitolul bolilor limfoproliferative, considerând că în multe cazuri LIP progresează către limfoame. Întrădevăr, în baza unui diagnostic histologic de rutină este foarte dificilă diferențierea LIP de limfoame, fiind necesar examenul imunohistochimic și molecular. A fost demonstrat că un număr mic de cazuri din LIP conduc spre malignizare.

Plămânul poate fi sediul primar al afectării într-un șir de boli limfoproliferative:

- LIP;
- pseudolimfom;
- granulomatoza limfomatoidă;
- granulomatoza și angiita limfocitară benignă;
- pneumonita interstițială cu celule plasmactice;
- limfom angioimunoblastic cu celule T;
- limfom pulmonar primar.

LIP reprezintă o proliferare benignă policlonală (frecvent a celulelor B mature) ce poate afecta plămânii difuz sau într-un proces localizat. Potențialul său de malignizare este slab definit. LIP focală pare a fi aceeași entitate cu pseudolimfomul pulmonar, având manifestări clinice și histologice similare.

#### *Etiologie*

Etiologia LIP este necunoscută. Peste 75% dintre pacienți au modificări ale proteinelor plasmactice. Disproteinemie mai frecvent este o gamapatie policlonală, dar ocazional poate fi monoclonală. La copii se poate atesta hipogamaglobulinemia.

#### *Boli autoimune*

Ipoteza autoimună a etiologiei LIP este atractivă, afecțiunea fiind frecvent asociată cu procesele autoimune (în special, cele cu disproteinemie): anemia pernicioasă, artrita reumatoidă, LES, sindromul Sjögren, hepatita cronică activă și ciroza biliară.

Prezența complexelor imune este rar raportată la pacienții cu LIP.

Sindromul Sjögren se asociază cu LIP în 25% cazuri, frecvent cu o gamapatie marcată, atât monoclonală, cât și policlonală. Peste 1% dintre pacienții cu sindrom Sjögren dezvoltă LIP pe parcursul vieții.

#### *Infecții*

Etiologia infecțioasă, în special virală, a LIP a fost suspectată prin creșterea marcată a incidenței LIP la persoanele HIV infectate, mai ales la copii. Virusul Epstein-Barr este asociat cu afecțiunile limfoproliferative la pacienții imunocompromiși.

### *Morfopatologie*

Diagnosticul LIP se stabilește în prezența infiltratelor interstițiale cu limfocite, celule plasmatiche și histiocite. Pot fi depistate granuloame necazeificate cu centre germinative cu celule gigante. Infiltratele limfocitare ocazional apar de-a lungul bronhiilor și vaselor, mai frecvent fiind localizate pe traectul septurilor alveolare. Odată cu progresarea bolii apar leziuni fibrotice cu "fagure" și micșorarea parenchimului pulmonar.

Trăsătura distinctivă dintre LIP și limfomul pulmonar este prezența infiltratelor cu celule B policlonale. Infiltrate cu predominarea celulelor T au fost demonstrate la pacienții HIV infectați, cu toate că nu este cunoscut un *pattern* celular clar.

Este foarte importantă stabilirea naturii benigne a procesului. Trăsături sugesive pentru transformarea malignă sunt distribuția bronhovasculară sau pe traiectul vaselor limfatice, monoclonalitatea, implicarea hilului pulmonar și pleurei, infiltrația peretelui bronșic și distrugerea arhitectonicii centrelor germinative.

### *Manifestări clinice*

Prezentarea clinică rămâne rău definită. Se întâlnește mai des la femei. Deși poate debuta la orice vârstă, mai frecvent este diagnosticată în decada a 5-a. Mai puțin de 5% din pacienți sunt asimptomatici. Tusea (70% cazuri) și dispneea (60% cazuri) lent progresivă (luni-ani, până la 2 ani anterior diagnosticării) sunt cele mai frecvente simptome în LIP. Mai pot fi prezente pierderea ponderală (15%), febra (10%), durerile pleurale (5%), fatigabilitatea, artralgiile.

*Tabelul 22.4*

### **BOLI ASOCIATE CU PNEUMONITA INTERSTIȚIALĂ LIMFOCITARĂ**

#### *Autoimune* (39%)

Sindromul Sjögren

LES

Artrita reumatoidă

Artrita idiopatică juvenilă

Tiroidita Hashimoto

Miastenia gravis

Anemia pernicioasă

Celiachia

Hepatita cronică activă

Ciroza biliară primară

#### *Stări imunodeficitare* (14%)

HIV/SIDA

Diverse imunosupresii

Agamaglobulinemia

#### *Mixte*

Complicații ale transplantului de măduvă osoasă alogenică

Microlitiază alveolară pulmonară

Infecții (*Legionella*, *M. tuberculosis*, *Mycoplasma*, *Chlamidia*)

Proteinoza alveolară pulmonară

#### *Idiopatice*

Crepitația poate fi decelată odată cu progresarea bolii. Peste 75% dintre bolnavi prezintă o anemie ușoară, disproteinemie cu hipergamaglobulinemie. Limfadenopatia este mai frecventă în cazurile asociate cu sindromul Sjögren, în care se pot observa și alte manifestări ale bolii de bază: hepatosplenomegalia, mărirea glandelor salivare, artrite.

*Lichidul LBA* pune în evidență multiple limfocite.

#### *Examenul radiologic*

La radiografia toracelui LIP prezintă diverse tipuri de leziuni: opacități reticulare bazal bilateral sau un pattern nodular. Infiltrarea spațiilor alveolare conferă un pattern mixt cu opacități interstițiale și alveolare. Bronhograma aerică poate fi observată în leziunile extinse, de tipul masei pulmonare. Imaginea în "fagure de miere" apare în stadiile avansate.

HRCT permite aprecierea extinderii leziunilor pulmonare, evidențiază structura hilului și implicarea pleurei în proces. Opacitățile în "sticlă mată", nodulii centrolobulari și îngroșarea interstițiului sunt depistate des. Prezența chisturilor pulmonare este frecventă la pacienții cu LIP și nu este caracteristică pentru cei cu limfom. Îngroșările și colecțiile pleurale sunt rar întâlnite la pacienții cu LIP, iar prezența limfadenopatiei mediastinale și hilare este sugestivă pentru un proces malign.

#### *Tratament*

Corticosteroizii în monoterapie sau combinat cu alte preparate se utilizează în LIP simptomatic, deși eficacitatea lor nu a fost dovedită în trialuri controlate. Unii pacienți răspund la acest tratament, iar alții pot deceda spontan.

Doza optimă și durata tratamentului steroidian nu este cunoscută. A fost recomandată administrarea 0,75-1,0 mg/kg (nedepășind 100 mg/zi) într-o priză unică matinală timp de 8-12 săptămâni cu reevaluarea ulterioară a dozei. În caz de ameliorare, peste 6-8 săptămâni doza se reduce la 0,25 mg/kg și se menține la acest nivel 6-12 săptămâni. Sistarea precoce a tratamentului este o cauză relativ frecventă de recidive la pacienții ce au avut inițial un răspuns pozitiv.

Utilizarea medicamentelor antivirale a demonstrat eficacitate limitată la copiii cu LIP HIV-infecțai. Terapia antivirală la adulții HIV-infecțai nu s-a dovedit eficientă, de aceea corticoterapia rămâne singura abordare.

#### *Prognostic*

Evoluția naturală și prognosticul LIP sunt slab cunoscute. Este posibilă rezolvarea spontană, rezolvarea sub tratament steroidian sau alți agenți imunosupresivi, progresarea spre limfom sau progresarea spre fibroză pulmonară cu insuficiență respiratorie și deces în pofida tratamentului cu corticosteroizi.

Au fost descrise cazuri de apariție a limfomului la pacienții cu LIP, după mai mulți ani de la diagnosticare. Limfomul pornit din LIP este asociat cu o creștere mai lentă și o supraviețuire mai îndelungată.

Asocierea infecției secundare (cu agenți tipici sau atipici), fie din imunocompromiterea primară, fie din terapia imunosupresivă, este o complicație severă, deseori fatală.

## S Capitolul XXIII SARCOIDOZA

Sarcoidoza este o afecțiune multisistemică, cronică, de etiologie necunoscută, caracterizată prin apariția granuloamelor epitelioide și modificarea arhitecturii țesuturilor normale.

Boala poate afecta orice organ (*figura 23.1*), cea mai frecventă localizare fiind în ganglionii limfatici și în plămâni. Sunt frecvent implicate, de asemenea și tegumentele, ochii, sistemul nervos central.

De cele mai multe ori boala este acută sau subacută și autolimitantă, formele cronice întâlnindu-se mult mai rar.

De regulă, nu evoluează fatal, decât în cazurile cu afectarea organelor vitale (sistemul nervos central, inima).

Granulomul este constituit din celule epitelioid (histiocyte) și celule gigante multinucleate (Langhans), înconjurate de un inel de macrofage și limfocite.

Spre deosebire de granulomul tuberculos, nici când nu se cazeifică. Se poate rezolva spontan fără sechele; în 15-20% cazuri sarcoidoza pulmonară evoluează în fibroză.

## Manifestări clinice

Tabloul clinic al sarcoidozei depinde de localizarea granuloamelor, activitatea procesului granulomatos și durata bolii. Pacienții cu sarcoidoză pot fi complet asimptomatici, cu simptome generale și/sau cu simptome ale leziunii specifice de organ.

Forma asimptomatică este descoperită cu ocazia unui examen radiologic al toracelui și constituie 15-25% din toate cazurile, deși incidența exactă nu se cunoaște.

Aproximativ 1/3 din pacienți prezintă manifestări generale nespecifice: febră, fatigabilitate, anorexie, pierdere ponderală, astenie. De regulă, febra este mică, numai rareori ajunge până la 39-40°C. Pierderea ponderală în limitele de 2-6 kg apare timp de 10-12 săptămâni.

Afectarea ganglionară este foarte frecventă. Ganglionii intratoracici sunt măriți în 70-90% cazuri, atât cei hilari, cât și paratraheali (*figura 23.3*). Limfadenopatia periferică se atestă la aproximativ 1/3 pacienți, mai frecvent, implicând ganglionii cervicali, axilari, epitrohleari și inghinali (se mai pot mări și ganglionii retroperitoneali și mezenterici). La palpare ganglionii măriți se prezintă fermi, elastici, nedureroși și neaderenți, spre deosebire de adenopatia tuberculoasă, nu ulcerază.

Manifestarea cutanată cea mai frecventă este eritemul nodos (noduli eritematoși, dureroși, localizați mai des pe partea anterioară a gambelor), care se dezvoltă timp de 6-8 săptămâni, pe când alte manifestări cutanate se dezvoltă timp mai îndelungat (1-2 ani). Biopsia pune în evidență granuloame epitelioid, uneori însă leziuni de vasculită nespecifică.

*Lupus pernio* este caracteristic pentru sarcoidoză cu evoluție cronică și reprezintă plăci de culoare violacee localizate la nivelul feței, degetelor și genunchilor. Granuloame cutanate (sarcoidele) se prezintă ca leziuni maculopapuloase, pe pielea îndemnă sau la nivelul unor cicatrici mai vechi.

Leziunile oculare se întâlnesc la 20-50% pacienți cu sarcoidoză și se manifestă prin uveita acută sau cronică. Pot evolua spre glaucom, cataractă și chiar orbire. Uveita anterioară asociată cu parotidita și pareza de nerv facial realizează sindromul Heerfordt-Waldenström.

Afectarea miocardului este rară (sub 5%) și produce tulburări de conducere, aritmii, insuficiență cardiacă refractară, disfuncție de pilieri, colecție lichidiană pericardică. Din dezvoltarea fibrozei pulmonare interstițiale difuze severe poate rezulta cordul pulmonar.

Afectarea sistemului osos duce la apariția unor formațiuni chistice la nivelul oaselor mici (osteită chistică multiplă).

La aproximativ 5% pacienți se întâlnesc manifestări neurologice (encefalită granulomatoasă, neuropatie periferică).

Ficatul și splina sunt afectate destul de frecvent (în 70-80% cazuri conform biopsiei), însă rareori se manifestă clinic.



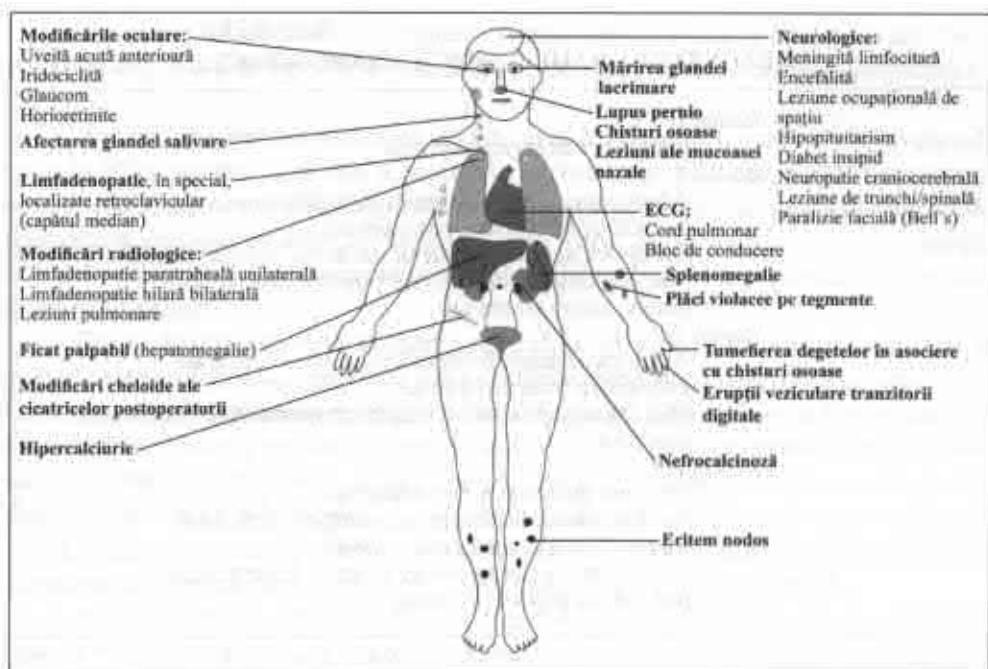


Fig. 23.1  
Manifestări posibile în sarcoidoză.

Rinichii se pot afecta prin mai multe mecanisme: datorită hipercalcemiei/hipercalcemiei; prin infiltrarea granulomatoasă a parenchimului renal; inflamație glomerulară (glomerulonefrită) sau arterită renală granulomatoasă. Însă, atingerea renală semnificativă clinic se observă rar. Hipercalcemia prelungită poate determina litiază renală și nefrocalcinoză. (Se consideră că hipercalcemia apare prin absorbția intestinală crescută de calciu, datorită unei concentrații crescute de 1,25-dihidroxi vitamină D, produsă de fagocitele mononucleare din granulom).

Debutul bolii poate fi acut sau insidios.

Forma acută apare fie prin triada adenopatie hilară, eritem nodos, artralгии (sindrom Löfgren), fie prin manifestările sindromului Heerfordt-Waldenström (uveită, parotidită, pareză de nerv facial). De cele mai multe ori se remite spontan timp de 1-3 luni.

Forma insidioasă se dezvoltă pe parcursul mai multor luni și se asociază cu simptomatologie respiratorie în absența simptomelor generale. Are o evoluție spre cronicizarea determinărilor sarcoidotice pulmonare și extrapulmonare.

**PREZENTAREA RADIOLOGICĂ A SARCOIDOZEI**

*Stadiul 0*

Imagine radiologică normală

*Stadiul I*

Adenopatie hilară bilaterală, de regulă simetrică; deseori însoțită de adenopatie paratraheală

Rezolvare spontană peste un an în majoritatea cazurilor

Mai des asimptomatică, însă posibilă asocierea cu eritem nodos și artralgii

*Stadiul II*

Adenopatie hilară bilaterală asociată cu infiltrate pulmonare (mai des difuze)

Mai des asimptomatică; rezolvare spontană în majoritatea cazurilor

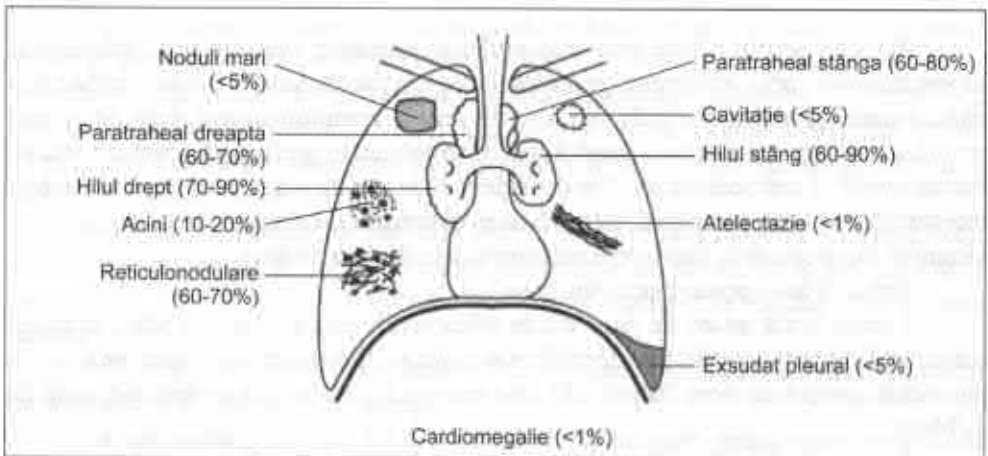
*Stadiul III*

Infiltrate pulmonare fără adenopatie

Pot fi semnele de fibroză avansată, chisturi, bule

Rezolvarea spontană puțin probabilă

Fibroza pulmonară produce dispnee, hipertensiune pulmonară și cord pulmonar



*Fig. 23.2*

Reprezentarea schematică a modificărilor radiologice din sarcoidoză. (Modificările sunt notate ca frecvență de apariție).

În oricare formă evolutivă expresia clinică a sarcoidozei se datorează afectării pulmonare și, într-o mai mică măsură, afectării oculare, tegumentare sau ganglionare.

**Sarcoidoza intratoracică** se atestă, mai devreme sau mai târziu în cursul bolii, la 90% pacienți. Cel mai frecvent (în aproximativ 1/2 cazuri) este vorba de o adenopatie hilară bilaterală, cu/sau fără atingerea ganglionilor paratraheali. Înfiltrația pulmonară asociată de adenopatie hilară se observă la aproximativ 25% pacienți. Înfiltrația pulmonară în absența adenopatiei hilare se observă la prezentare în aproximativ 10% cazuri.

Deja a fost menționată proporția semnificativă a cazurilor asimptomatice și a celor cu simptomatologie generală. Manifestările respiratorii cele mai frecvente sunt tusea neproductivă și dispneea de efort. Cazurile cu infiltrație pulmonară extensivă, ce evoluează în fibroză, prezintă dispnee accentuată de efort și dureri toracice (mai adesea vagi, și numai rareori dureri puternice, necesitând diferențiere cu durerea cardiogenă). Rareori apar striurile hemoptoice (din sarcoidoză endobronșică - în orice stadiu al bolii). Hemoptizia francă denotă sarcoidoza cronică severă cu evoluție în fibroză și formarea de bronșiectazii sau leziunile cavitare colonizate cu *Aspergillus*.

Pentru afectarea sarcoidotică în absența fibrozei semnificative caracteristică lipsa semnelor stetacustice pulmonare. În boala avansată sunt prezente manifestările fibrozei pulmonare (raluri crepitante aspre bilaterale, predominant bazal), eventual și de obstrucție bronșică.

### Explorări paraclinice

Radiografia pulmonară este esențială pentru diagnostic și permite stadializarea bolii (tabelul 23.1). Însă ea nu poate fi folosită ca singurul criteriu pentru diagnosticul sarcoidozei - adenopatia hilară bilaterală specifică bolii se întâlnește și în limfoame, tuberculoză, coccidiomicoză, bruceloză și carcinom bronșic. Este necesară confirmarea histologică (granuloame sarcoidotice) și excluderea infecțiilor bacteriene și fungice cu tablou clinicoradiologic similar.

Adenopatia hilară este aproape întotdeauna bilaterală, însă rareori poate fi și unilaterală. Ganglionii hilari sunt voluminoși, însă nu produc compresie bronșică și nu se asociază cu inflamație periganglionară.

Modificările difuze de la nivelul parenchimului au, de obicei, aspect de infiltrat reticulonodular, mai rar aspect acinar ("imagini alveolare"). Uneori se pot observa noduli mari, asemănători cu cei din metastazele pulmonare. În cazurile cu fibroză masivă în câmpurile pulmonare medii apar mase conglomerate, iar hilurile sunt tracionate cranial. Rareori se pot întâlni calcificările în "coajă de ou" ale ganglionilor hilari, colecția lichidiană pleurală, atelectazia discoidă, cavitația, pneumotoracele. Pot fi prezente și semnele de hipertensiune pulmonară cu sau fără cardiomegalie.

Testele funcționale pulmonare pot arăta disfuncție ventilatorie de tip restrictiv și scăderea capacității de difuziune a gazelor, însă corelația cu modificările radiologice este slabă.

Examenul histologic al țesuturilor afectate este foarte important.

La 50% dintre bolnavii cu sarcoidoză biopsia de mucoasă bronșică este pozitivă (granuloame sarcoidotice), chiar și în lipsa modificărilor vizuale în bronhii. Biopsia pulmonară transbronșică sporește rata confirmărilor până la 70-85%, chiar și la pacienții fără semne radiologice de afectare a parenchimului pulmonar. Se mai pot recolta biopsii din ganglionii hilari (prin mediastinoscopie), din piele, conjunctivă sau buze. Excepțional de rar se practică biopsia din splină, ganglionii intraabdominali, mușchi, glandele salivare, cord.

Modificările histologice nu sunt suficient de specifice pentru diagnostic, deoarece granuloame necazeoase se pot observa și în alte boli, incluzând infecții și malignități. Biopsia nu se realizează la nivel hepatic sau al ganglionilor scaleni, unde deseori se întâlnesc granuloame necazeoase de altă cauză.

Lavajul bronhoalveolar indică o creștere a procentului de limfocite. Însă creșterea numărului de limfocite se poate observa și în tuberculoză, limfoame, pneumopatiile medicamentoase, în alveolita alergică și în leziunile metastatice. Semnificația metodei în diagnosticarea și prognozarea evoluției sarcoidozei rămâne de stabilit.

Scintigrama cu  $^{67}\text{Ga}$  arată o captare crescută a radiotrasorului la nivel pulmonar, însă valoarea diagnostică a metodei (acolo unde e accesibilă) este diminuată de faptul, că testul apare pozitiv și în alte afecțiuni pulmonare inflamatorii ca pneumopatiile interstițiale idiopatice, alveolita alergică, histiocitoza X.

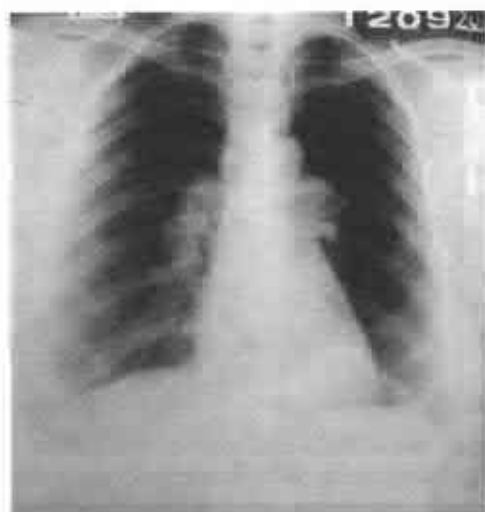
Testul Kveim (injectarea intradermică a 0,1-0,2 ml de țesut sarcoid uman cu examinarea histologică după 4-6 săptămâni a teritoriului unde s-a efectuat inocularea) are o specificitate remarcabilă, însă utilizarea lui este restrânsă de timpul foarte îndelungat până la obținerea rezultatului și dificultățile obținerii unui preparat adecvat; nu se mai utilizează în practică.

Nivelul seric al enzimei de conversie a angiotensinei (ECA) apare crescut la 2/3 bolnavi cu sarcoidoză. Majorarea este mai semnificativă în stadiul II al bolii față de cazurile cu adenopatie hilară izolată (stadiul I) și de cazurile cu pneumofibroză avansată (stadiul III).

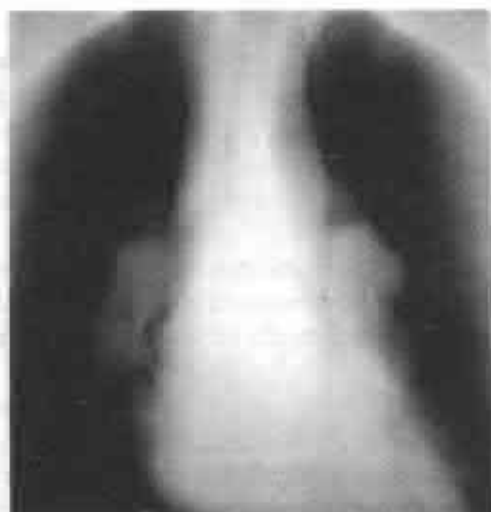Creșterea valorilor ECA nu este specifică pentru sarcoidoză - se poate observa în multe alte leziuni (pneumoconioze, coccidiomicoză, limfoame, tuberculoza miliară, neoplazii pulmonare, SDRA, ciroza hepatică, DZ), unele dintre care se pot confunda cu sarcoidoza.

Cu toată valoarea diagnostică joasă, testul și-a confirmat utilitatea în stabilirea activității și în urmărirea evoluției sarcoidozei.

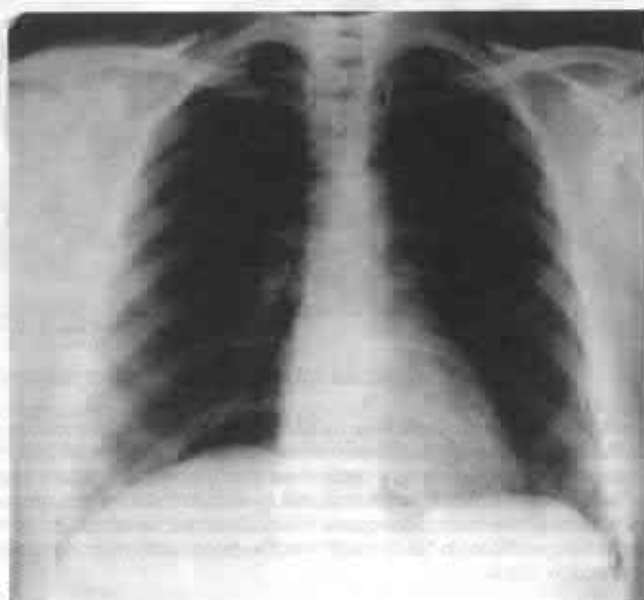
Hiper calciemia se întâlnește la aproximativ 10% bolnavi cu sarcoidoză, iar hiper calciuria - la 30%. Apar din absorbția intestinală sporită de calciu datorită secreției ectopice crescute de vitamină  $\text{D}_3$  la nivelul macrofagelor. Nefrolitiiza poate conduce la insuficiență renală. Calcificările intraoculare, pulmonare sau de alte țesuturi moi sunt manifestări rare.



A



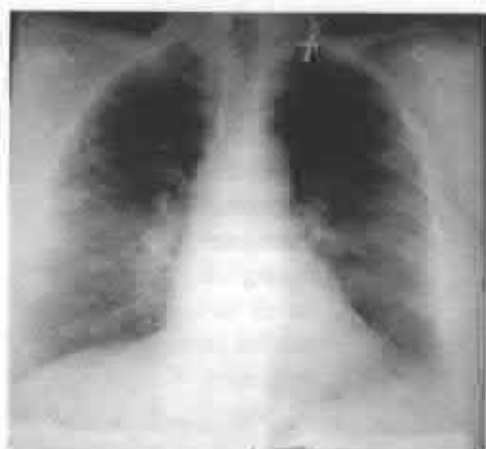B



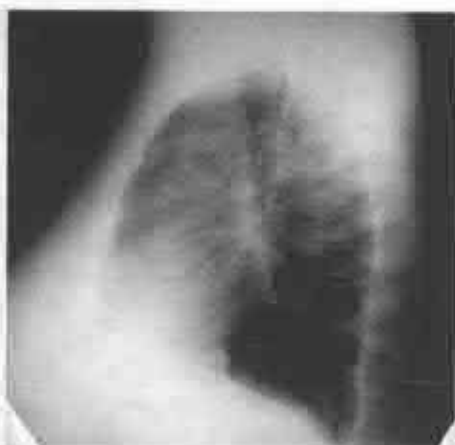C

*Fig. 23.3*

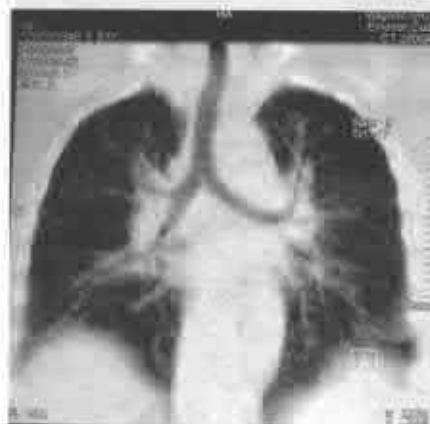Radiograma de față (A) la o pacientă cu sarcoidoză prezintă deformarea și lărgirea hilurilor pulmonare din adenopatie hilară simetrică, fapt confirmat și la tomografie plană (B) unde se conturează clar ganglionii limfatici ce conferă hilurilor aspectul poliociclic. După administrarea timp de 3 luni a 10 mg prednisolon se observă rezolvarea adenopatiei hilare cu aspect imagistic normal al cutiei toracice (C).



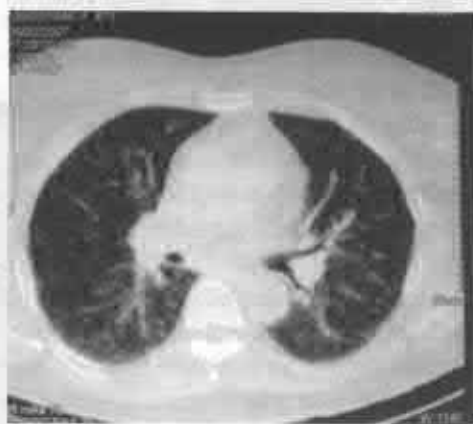
A



B



C



D

*Fig. 23,4*

Radiogramele (A, B) unei paciente de 62 ani, diagnosticate cu sarcoidoză pulmonară, la care boala s-a manifestat în asocierea unei infecții respiratorii (semne catarale, febră 38°C, tuse, dispnee cu caracter expirator, sindrom obstructiv) ceea ce a determinat efectuarea radiografiei toracice. Se determină bilateral opacități în "sticlă mată", opacități micronodulare și reticulonodulare mai pronunțate periferic. În câmpurile pulmonare medii și inferioare; adenopatie hilară bilaterală, simetrică, cu contur policiclic. HRCT (C, D) confirmă prezența opacităților în "sticlă mată" însoțite de opacități micronodulare difuz răspândite, îngroșări septale, adenopatie hilară.



Testul tuberculinic este negativ la majoritatea absolută a bolnavilor de sarcoidoză. Deși deprimarea hipersensibilității de tip întârziat nu afirmă diagnosticul de sarcoidoză, proba poate fi considerată un *screening* test, deoarece rezultatul pozitiv la o unitate tuberculinică practic exclude sarcoidoza.

La unii bolnavi se atestă cu o incidență variată leucopenia, eozinofilia, limfopenia, creșterea moderată a VSH și hipergamaglobulinemia, însă acești indici nu au semnificație diagnostică sau prognostică.

Tomografia computerizată contribuie la aprecierea adenopatiei hilare, iar tomografia computerizată de înaltă rezoluție evaluează mai exact afectarea parenchimului pulmonar. Metoda permite diferențierea de alveolita fibrozantă idiopatică.

## Tratament

Problema majoră în tratamentul sarcoidozei o reprezintă alegerea momentului de inițiere a terapiei, întrucât boala se vindecă spontan în 50% cazuri, iar modificările permanente de organ adesea nu se ameliorează sub corticoterapie.

În stadiile I și II boala mai des se rezolvă spontan, corticoterapia aplicându-se în cazurile cu persistența eritemului nodos, artralgiilor, febrei la o observare de 2-3 luni.

Atingerea oculară sau de alte organe vitale, precum și afectarea pulmonară avansată (gradul III), manifestată prin infiltrate pulmonare persistente și tulburări ale testelor ventilatorii (chiar și în lipsa simptomelor), indică începerea tratamentului cu glucocorticoizi.

Doza obișnuită este de 20-40 mg prednisolon (unii recomandă 1 mg/kg) zilnic în primele 2-3 luni cu reducerea graduală la 7,5-10 mg/zi, care se va continua cel puțin 12 luni, de obicei, 2-3 ani. Dacă boala redevine activă, terapia se reia cu dozele inițiale. Se folosește administrarea zilnică, eficacitatea administrării alternante (20 mg peste o zi) rămânând discutabilă.

Glucocorticoizii administrați prin inhalare nu sunt eficienți.

La pacienții, care nu tolerează glucocorticoizii, se indică clorochină (250 mg *per os* 2 ori/zi), hidroxiclrochină (200 mg *per os* 2 ori/zi), metotrexat (10-20 mg săptămânal) sau ciclofosamid (100-150 mg/zi).

# P *Capitolul XXIV* NEUMOCONIOZELE

## Definiție

Pneumoconiozele reprezintă afecțiuni prin pătrunderea și acumularea de pulberi în țesutul pulmonar cu modificări secundare importante.

Câteva elemente suplimentare explică definiția:

- pulberile pot fi de dimensiuni variate, formate din fragmentarea unor corpuri solide și dispersate în aerul de la locul de muncă;
- acumularea în țesutul pulmonar este datorată depășirii capacității de epurare a aparatului respirator;
- reacțiile tisulare pulmonare în acumularea pulberilor pot fi de tip colagen (proliferarea de fibroblaști și de fibre de colagen), de tip reticulinic (proliferarea de fibre de reticulină) și, mai rar, de tip granulomatos.

## Etiologie

Pulberile se formează în diverse procese tehnologice. În producerea pneumoconiozelor pot interveni tipul de pulberi inhalate, timpul de expunere, factorii pulmonari de apărare.

Pentru a deveni pneumoconiozene pulberile inhalate trebuie să îndeplinească anumite condiții:

a) diametrul particulelor sub  $5 \mu\text{m}$  (anume astfel de particule pătrund în alveole și apoi în interstițiu pulmonar; cele cu diametrul peste  $5 \mu\text{m}$  sunt captate în nazofaringe, trahee și bronhii și ulterior eliminate prin activitatea mucociliară);

b) concentrația înaltă a pulberilor în aerul locului de muncă, care depășește concentrațiile admisibile ale pulberilor respective. Riscul îmbolnăvirii crește direct proporțional cu concentrația pulberilor. Concentrația de pulberi se exprimă în unități de masă pe o unitate de volum ( $\text{mg}/\text{m}^3$ ). De exemplu, riscul pentru silicoză apare la o concentrație de pulberi de  $0,1 \text{ mg}/\text{m}^3$ .

c) solubilitatea pulberilor. Pulberile solubile se elimină din pulmoni fără a produce pneumoconioze dar pot provoca intoxicații, afectarea ficatului, rinichilor. Pulberile slab solubile (bumbac, cânepă) au o acțiune iritantă și mai frecvent provoacă bronșite. Pulberile insolubile duc la pneumoconioze.

d) sarcina electrică. Pulberile metalelor au sarcină electrică negativă și sunt mai agresive.

e) componența chimică. În producerea pneumoconiozelor pericolul maxim îl reprezintă aerosolii nesolubili de bioxid de siliciu liber cristalin, fibrele de azbest, pulberile unor metale dure etc. Pe suprafața particulelor pot fi electroni care formează grupe funcțional active (OH<sup>-</sup>). La aceeași componență chimică a pulberilor pot fi diferite acțiuni asupra organismului în dependență de diverse proprietăți fizice. În dependență de concentrația de  $\text{SiO}_2$ , pulberile au fibrogenitate diferită:

- cu fibrogenitate înaltă (concentrația admisibilă  $1-2 \text{ mg}/\text{m}^3$ ). Exemplele cele mai caracteristice sunt particulele de bioxid de siliciu liber cristalin sau aerosol cu concentrația peste 10% de  $\text{SiO}_2$  i.c., sau mai înaltă de 10% pentru azbest. Pulberile cu fibrogenitatea înaltă provoacă pneumoconioze colagene.

- cu fibrogenitate medie sau moderată (concentrația admisibilă  $4-6 \text{ mg}/\text{m}^3$ ). Exemple sunt aerosolii cu concentrația de  $\text{SiO}_2$  i.c. de la 2 la 10% (talc, apatită, ciment, barită, mică, caolină), care duc la fibroză difuză moderată cu puține fibre colagene și granuloame.

- pulberi cu fibrogenitate mică - concentrația admisibilă  $8-10 \text{ mg}/\text{m}^3$  (magnezita, antracitul, metalele dure etc).

Eliminarea pulberilor depuse la diferite nivele în căile respiratorii se face fie prin secrețiile nazale ( $d > 10 \mu\text{m}$ ), fie prin activitatea aparatului mucociliar sau prin clearance-ul macrofagic alveolar ( $d < 5 \mu\text{m}$ ). Macrofagele care au fagocitat particulele inerte

pot fi transportate datorită surfactantului până la bronhiole și apoi eliminate, sau ajung în interstițiul pulmonar, în ganglionii limfatici pulmonari și apoi în circulația generală.

În producerea pneumoconiozelor pot interveni factori favorizanți:

- starea funcțională a gazdei (efortul fizic intens duce la creșterea debitului respirator și favorizează pătrunderea pulberilor);
- prezența afecțiunilor bronhopulmonare;
- reactivitatea imunologică;
- fumatul;
- alcoolismul;
- asocierea în mediul de muncă cu noi elemente (gaze și vapori iritanți, temperatură scăzută, umiditate crescută, ventilație puțin eficientă *etc.*).

### Clasificarea pneumoconiozelor

I. După etiologie (componența pulberii) pneumoconiozele pot fi clasificate în:

1. Silicoză.
2. Silicatoze (azbestoză, talcoză, caolinoză *etc.*).
3. Metaloconioze (berilioză, sideroză, aluminoză).
4. Carboconioze (antrocoză, grafitoză).
5. Pneumoconioze mixte (silico-antracoză, silico-sideroză, silico-azbestoză).
6. Pneumoconioze prin metale dure (titan, zirconiu, carbură de wolfram, cobalt).

II. Clasificarea morfologică a pneumoconiozelor.

Anatomomorfologie deosebit 3 forme de pneumoconioze:

1. Pneumoconioze colagene.
2. Pneumoconioze necolagene.
3. Pneumoconioze mixte.

Pneumoconiozele colagene sunt produse de pulberi, care au proprietatea de a induce o reacție pulmonară de tip collagen cu distrugerea definitivă a structurii alveolare normale și o reacție ireversibilă a interstițiului pulmonar (silicoza, azbestoza).

Pneumoconiozele necolagene sunt produse de pulberi nefibrogene, care nu modifică structura alveolară și provoacă o reacție interstițială de tip reticulinic potențial reversibilă (antracoza, sideroza, talcoza, caolinoza *etc.*).

Pneumoconiozele mixte apar la muncitorii care inhalează pulberi fibrogene și nefibrogene. Ele poartă denumirea ambelor pneumoconioze, prima denumire fiind a celei mai grave (silico-antracoza, silico-sideroza, silico-baritoza *etc.*). O pneumoconioză necolagenă se poate transforma în cea collagenă prin modificarea reacției imunologice pulmonare drept consecință a infecțiilor specifice (tuberculoza) sau nespecifice (virale, bacteriene).

III. Clasificarea radiologică internațională a pneumoconiozelor după recomandările Biroului Internațional al Muncii (*International Labour Office - ILO*), 1980, Geneva.

Clasificarea internațională a radiografiilor de pneumoconioze are drept scop înregistrarea modificărilor radiografice pulmonare provocate de pulberi. Se aplică numai atunci când se pune diagnosticul de pneumoconioză. Clasificarea codifică anomaliile radiografice într-un mod simplu, dar nu definește anumite pneumoconioze:

Schemele ILO presupun clasificarea radiografiilor pulmonare după felul și mărimea opacităților observate și după gradul de interesare a parenchimului. Există o clasificare extinsă și una prescurtată, care se folosește mai frecvent.

Clasificarea prevede:

- A. calitatea tehnică a radiografiei;
- B. anomaliile parenchimotoase;
- C. modificările pleurale;
- D. simbolurile;
- E. comentariile.

Opacitățile mici puține se notează cu cifra 1, iar cele mai numeroase respectiv cu cifra 2 sau 3. Densitatea opacităților se apreciază prin compararea cu filmele standard internaționale. Pentru opacitățile rotunde, regulate în dependență de diametru se aplică literile p, q, r ( $p < 1,5 \text{ mm}$ ,  $q \text{ } 1,5\text{-}3 \text{ mm}$ ,  $r \text{ } 3\text{-}10 \text{ mm}$ ).

Opacitățile mici liniare neregulate se notează cu literele s, t, u. Opacitățile mari cu diametrul  $> 1 \text{ cm}$ , ce corespund fibrozei masive progresive, se notează cu categoria A, B, C.

IV. Se mai utilizează o clasificare a pneumoconiozelor după stadiul evolutiv, care are la bază tot clasificarea internațională a radiogramelor:

- Stadiul I - 1p, 1q, 1s, 1t, 1u;
- Stadiul I-II - 2p, 2q, 2s, 2t, 2u;
- Stadiul II - 3p, 3q, 3r, 3s, 3t, 3u;
- Stadiul II-III - ax; (coalescența opacităților mici).
- Stadiul III - A, B, C.

Pneumoconioza simplă se împarte în 3 categorii (1, 2, 3) după numărul și diametrul opacităților, cea complicată se divizează în stadii A, B, C conform diametrului extinderii opacităților.

### Silicoza

Este pneumoconioza produsă prin inhalarea prelungită de pulberi cu concentrații mari de particule de bioxid de siliciu liber cristalin ( $\text{SiO}_2$  l.c.).

Silicoza este una dintre cele mai frecvente și mai grave forme de pneumoconioză.

III. Clasificarea radiologică internațională a pneumoconiozelor după recomandările Biroului Internațional al Muncii (*International Labour Office - ILO*), 1980, Geneva.

Clasificarea internațională a radiografiilor de pneumoconioze are drept scop înregistrarea modificărilor radiografice pulmonare provocate de pulberi. Se aplică numai atunci când se pune diagnosticul de pneumoconioză. Clasificarea codifică anomaliile radiografice într-un mod simplu, dar nu definește anumite pneumoconioze.

Schemele ILO presupun clasificarea radiografiilor pulmonare după felul și mărimea opacităților observate și după gradul de interesare a parenchimului. Există o clasificare extinsă și una prescurtată, care se folosește mai frecvent.

Clasificarea prevede:

- A. calitatea tehnică a radiografiei;
- B. anomaliile parenchimotoase;
- C. modificările pleurale;
- D. simbolurile;
- E. comentariile.

Opacitățile mici puține se notează cu cifra 1, iar cele mai numeroase respectiv cu cifra 2 sau 3. Densitatea opacităților se apreciază prin compararea cu filmele standard internaționale. Pentru opacitățile rotunde, regulate în dependență de diametru se aplică literile p, q, r ( $p < 1,5 \text{ mm}$ ,  $q \text{ } 1,5\text{-}3 \text{ mm}$ ,  $r \text{ } 3\text{-}10 \text{ mm}$ ).

Opacitățile mici liniare neregulate se notează cu literele s, t, u. Opacitățile mari cu diametrul  $> 1 \text{ cm}$ , ce corespund fibrozei masive progresive, se notează cu categoria A, B, C.

IV. Se mai utilizează o clasificare a pneumoconiozelor după stadiul evolutiv, care are la bază tot clasificarea internațională a radiogramelor:

- Stadiul I - 1p, 1q, 1s, 1t, 1u;
- Stadiul I-II - 2p, 2q, 2s, 2t, 2u;
- Stadiul II - 3p, 3q, 3r, 3s, 3t, 3u;
- Stadiul II-III - ax; (coalescența opacităților mici).
- Stadiul III - A, B, C.

Pneumoconioza simplă se împarte în 3 categorii (1, 2, 3) după numărul și diametrul opacităților, cea complicată se divizează în stadii A, B, C conform diametrului extinderii opacităților.

### Silicoza

Este pneumoconioza produsă prin inhalarea prelungită de pulberi cu concentrații mari de particule de bioxid de siliciu liber cristalin ( $\text{SiO}_2$  l.c.).

Silicoza este una dintre cele mai frecvente și mai grave forme de pneumoconioză.



### **Etiologie**

Factorul etiologic principal este reprezentat de particulele de  $\text{SiO}_2$  l.c. Provoacă silicoză particulele cu diametrul sub  $5 \mu\text{m}$ , cu o concentrație peste  $40 \text{ particule/cm}^3$  aer. Imbolnăvirile de silicoză sunt mai numeroase, mai rapide și mai grave când concentrația  $\text{SiO}_2$  este mai înaltă.  $\text{SiO}_2$  are potențiale silicogene în raport cu varietatea sa alomorfică, varietățile cristaline fiind cele mai fibrogene.

Timpul de expunere profesională până la apariția silicozei simple este de aproximativ 15 ani. La tuneliști, muncitorii la materiale abrazive boala se poate dezvolta peste 3 ani (*forma subacută*) sau sub un an (*forma acută*).

Silicoza se întâlnește mai frecvent în următoarele profesii:

- mineri vagonetari, lăcătuși;
- muncitori de la prelucrarea materialelor extrase din lucrările minere;
- muncitori de la carierele de materiale silicoase ( cuarț, granit);
- muncitori de la construcția de tuneluri, hidrocentrale, căi ferate;
- muncitori din industria metalurgică și constructoare de mașini, în special în turnătorii și curățătorii;
- muncitori de la fabricarea cărămizilor acide sau semiacide;
- muncitori de la fabricarea și utilizarea materialelor abrazive.

### **Patogeneză**

Inhalarea de pulberi de  $\text{SiO}_2$  timp îndelungat și în concentrații mari, care sunt incomplet epurate de căile respiratorii, duce la schimbări imunologice.

Particulele de  $\text{SiO}_2$  sunt fagocitate de macrofagele alveolare și incorporate în fagozomi. Fermentii lizozomali provoacă distrugerea macrofagelor. Particulele de cuarț eliberate din macrofagele distruse sunt din nou fagocitate de alte macrofage și procesul de lezare și necroză a macrofagelor alveolare se repetă. Necroza macrofagelor conduce la proliferarea fibroblaștilor și formarea fibrelor de colagen.

Necroza macrofagelor alveolare produce activarea celulelor inflamatorii cu acumularea IL-1, care stimulează T limfocitele helper și formarea anticorpilor.

Teoria imună a silicozei își găsește unele argumente.

- nodulul silicotic poate fi indus experimental;
- asocierea silicozei în cadrul sindromului Caplan;
- în ser se atestă anticorpi antiplămân.

Conform altei teorii  $\text{SiO}_2$  nefiind antigen duce la activarea sistemului reticuloendotelial și la creșterea producției de anticorpi față de orice antigen. Deoarece structurile fibroreticulare în care se acumulează particulele de  $\text{SiO}_2$  l.c. sunt în același timp și stadii de trecere și de acumulare a tuturor antigenelor, care pătrund în plămâni, se poate foarte bine concepe această acțiune nespecifică asupra multor antigeni.

### **Morfopatologie**

Macroscopic plămânii apar indurați, măriți în volum cu pleura îngroșată, cu aderențe (preponderent în lobi superiori).

La secțiunea plămânilor se observă noduli cenușii, duri, mici sau mai mari, rotunzi sau ovali. Uneori, mai mulți noduli formează o masă conglomerată. Emfizemul la periferia plămânilor este de tip bulos. Ganglionii limfatici sunt măriți, calcificați.

Leziunea microscopică specifică în silicoză este reprezentată de nodulul silicotic, format dintr-o zonă centrală compusă din fibre fibrohialine așezate concentric și o zonă periferică, formată din elemente celulare (fibroblaști, macrofage, plasmocite) și fibre de reticulină. În interiorul nodulilor silicotici pot fi calcinate, zone de necroză.

Nodulii silicotici se găsesc perivascular și peribronhiolar, în ganglionii limfatici. Scleroza este peribronhială și perivasculară.

### **Manifestări clinice**

Silicoza poate evolua în 3 forme:

- forma cronică, clasică;
- subacută;
- acută.

Silicoza cronică (clasică) poate fi simplă sau complicată.

Silicoza simplă este asimptomatică.

Primele simptome clinice în raport cu schimbările anatomice și cu modificările imaginilor radiografice apar tardiv. De obicei, această formă de silicoză este depistată numai prin examen radiologic repetat (peste fiecare 2-3 ani). După o perioadă de latență de mai mulți ani poate apărea dispneea la efort, tusea seacă sau cu spută mucoasă, durerile toracice. Obiectiv pot fi prezente semnele clinice de bronșită cronică/emfizem pulmonar.

Silicoza complicată se manifestă prin simptomele insuficienței respiratorii din emfizem, hipertensiune pulmonară și, eventual, semne ale cordului pulmonar cronic.

Silicoza acută se asociază cu proteinoza alveolară. Pacientul semnalează febră, tuse, dispnee progresivă și severă, pierdere ponderală. La examenul obiectiv schimbări nu se depistează, în contrast cu schimbările infiltrative în lobii superiori (sau infiltrate miliare profuze) pe radiografiile pulmonare. Rapid se dezvoltă insuficiența respiratorie ce nu răspunde la tratamentul cu corticosteroizi.

Silicoza subacută poate apărea la o expunere la  $\text{SiO}_2$  în concentrații mari timp de 3-6 ani. Radiologic se atestă predominarea opacităților infiltrative similare formei acute. În clinică predomină simptomele cordului pulmonar cu hipoxemie.

### **Explorări paraclinice**

I. Radiografia pulmonară cu o tehnică standardizată în silicoză evidențiază:

- în forma simplă este caracteristic accentuarea desenului peribronhovascular, apariția unui desen reticular pulmonar bilateral cu elemente micronodulare rare de 1-3 mm, localizate bilateral, simetric (1,2 p; 1,2 q; 1,2 r).
- în formele avansate sau complicate opacitățile nodulare cresc în dimensiuni, sunt multiple, cu diametrul ce poate depăși 1 cm. Desenul pulmonar este deformat. Apare emfizemul bulos în regiunile bazale. Hilii sunt abrupti, cu ganglionii limfatici măriți, uneori cu calcificări "în coajă de ou". Pleura apare îngroșată, cu aderențe.

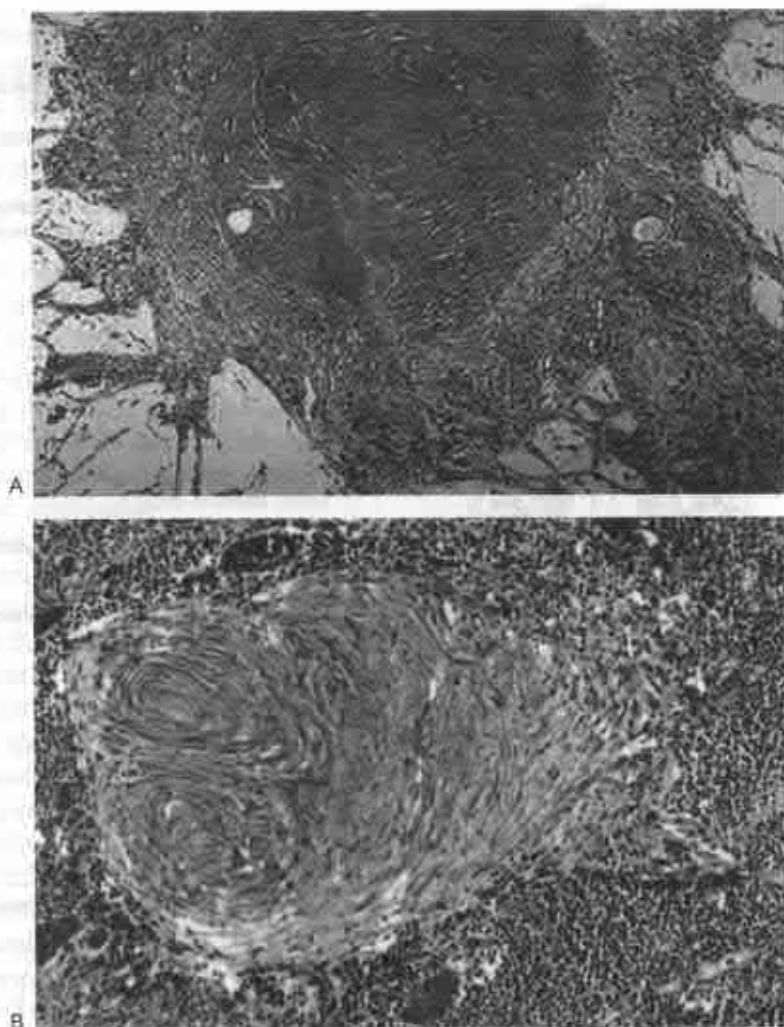


Fig. 24.1

Noduli silicotici.

A - Fibre de collagen concentrice. La periferie macrofage cu particule de pulbere fagocitate.

B - noduli silicotici cu hialinizare în centru. Fibre de collagen concentrice.

La periferie macrofage cu particule de pulbere fagocitate.

Fibroza nodulară poate fi progresivă în absența unei expuneri prelungite la pulberi, cu coalescență și formarea unor conglomerate (fără respectarea segmentării) de opacități neregulate, peste 1 cm în diametru. Aceste mase devin suficient de mari și cresc în dimensiuni, fiind caracteristice fibrozei masive progresive (3 p; 3 q; 3 r; A; B; C).

Aspectele radiologice pot deveni și mai complexe în cazul complicațiilor silicozei (infecție cu *Mycobacterium tuberculosis* sau alte infecții).

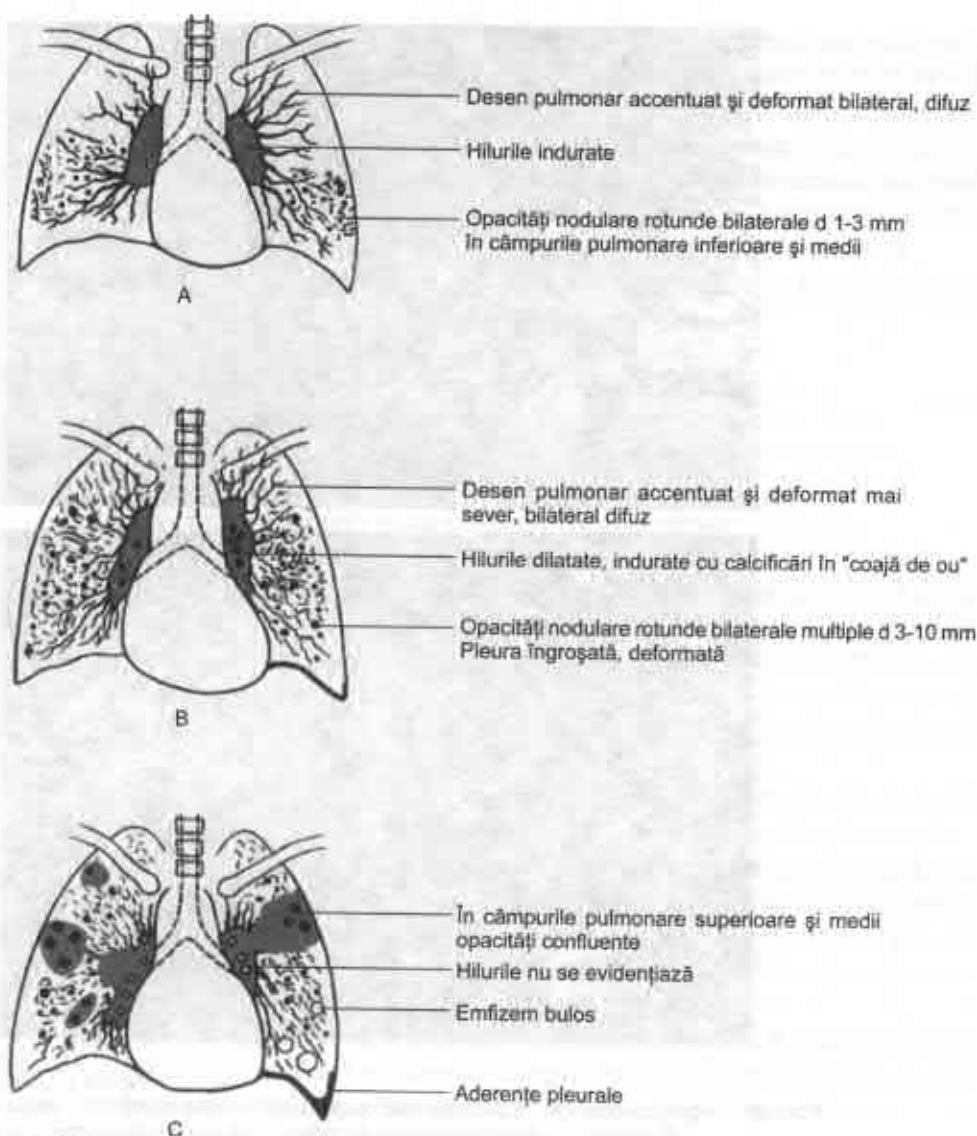


Fig. 24.2  
 Schema modificărilor radiografice în silicoza simplă (A și B) și complicată (C).

## II. Explorarea funcțională respiratorie

În silicoza simplă (stadiile radiologice I și II) modificările funcționale lipsesc sau sunt minime. În stadiile mai avansate (II și III) se atestă tulburări ventilatorii de tip restrictiv (în asociere cu bronșita cronică/emfizemul pulmonar se pot observa și modificări de tip obstructiv).

III. Tomografia computerizată asigură detectarea precoce a anomaliilor difuze pulmonare.

### **Diagnostic pozitiv**

Diagnosticul pozitiv se bazează pe 3 elemente fundamentale:

1. Chestionarul legat de activitatea profesională.

Anamneza profesională trebuie să fie obiectivată prin documente oficiale de la locul de muncă și prin buletine de analiză a pulberilor la locul de muncă.

2. Radiografia pulmonară cu tehnică standardizată.

3. Tabloul clinic cu simptome frecvent întâlnite în silicoză.

### **Diagnostic diferențial**

Principalele afecțiuni în diagnosticul diferențial al silicozei:

- tuberculoza pulmonară;
- alte pneumoconioze;
- alveolite fibrozante;
- colagenoze;
- hemosideroza;
- micoze pulmonare;
- carcinomatoza pulmonară.

### **Evoluție, complicații**

Evoluția silicozei este lentă, progresivă și după întreruperea expunerii la pulberi silicogene. Influență negativă asupra evoluției bolii o au fumatul, alcoolismul, infecțiile respiratorii.

Silicoza acută sau subacută poate evolua cu o fibroză difuză rapid progresivă cu insuficiență respiratorie gravă.

### **Complicații ale silicozei:**

- tuberculoză pulmonară;
- pneumotorax spontan;
- emfizem bulos;
- bronșiectazii;
- abcese pulmonare;
- aspergilom;
- insuficiență cardiopulmonară.

### **Tratament**

Tratamentul este simptomatic și vizează ameliorarea simptomelor, prevenirea și tratamentul complicațiilor. În perioadele de acutizare a bronșitei cronice se administrează antibiotice (ampicilină, amoxicilină, doxiciclină), expectorante, mucolitice, bronhodilatatoare.

În silico-tuberculoză se indică tratament antituberculos (izoniazidă, rifampicină și pirazinamidă) timp de 9-12 luni.

### **Profilaxie**

Profilaxia silicozei cuprinde un ansamblu de măsuri, care trebuie aplicate în toate situațiile cu risc silicogen.

1. Măsurile tehnico-organizatorice la locul de muncă. Mai importante sunt:
  - eliminarea din procesele tehnologice a pulberilor cu conținut crescut  $\text{SiO}_2$ ;
  - automatizarea și mecanizarea unor procese tehnologice;
  - utilizarea metodelor umede;
  - ventilația adecvată;
  - purtarea echipamentului individual de protecție;
  - interzicerea fumatului.

2. Măsurile medicale profilactice constau din:

- controlul medical periodic;
- excluderea de la încadrarea în muncă a persoanelor care au o anamneză profesională cu expuneri la noxe respiratorii și a persoanelor cu afecțiuni respiratorii cronice.

## **Silicatoze**

Silicatele reprezintă compuși ai acidului silicic cu oxizi ai metalelor. Pot fi metale naturale: azbest, talc, caolină, olivină, mică, nefelină, cât și compuși sintetici (ciment *etc.*). Silicatele se folosesc pe larg în industrie ca materiale de construcție, ca izolatori termici, electrici, anticorozivi rezistenți la acizi și baze. Mai frecvent sunt folosite azbestul, talcul, caolina, mica *etc.* Dezvoltarea fibrozei la muncitorii expuși la acești agenți se presupune ca este legată de conținutul de bioxid de siliciu liber cristalin.

## **Azbestoza**

Azbestoza este o pneumoconioză colagenă provocată de fibrele de azbest. Azbestul este un termen generic al diverselor fibre naturale de silicate minerale, care se deosebesc prin compoziție chimică și structură fizică: actinolitul, amositul, antofilitul, crisolitul, crocidolitul, tremolitul. Cel mai patogen este considerat crocidolitul.

Timpul de expunere profesională până la apariția primelor semne radiologice poate fi în medie de 15 ani. Se cunosc în prezent peste 1000 de întrebunțări ale azbestului și numărul persoanelor expuse profesional a crescut. Locurile de muncă cu risc mai înalt sunt:

- industria fibrelor azbestoase;
- în construcții;
- fabricarea echipamentelor de protecție (pentru izolare termică, electrică, anticorozivă);
- industria materialelor plastice;
- fabricarea plăcuțelor de frână și a materialelor de etanșare.



### **Patogeneză**

Fibrele de azbest pentru a produce modificări trebuie să fie de diametrul  $< 5 \mu\text{m}$  și de o lungime  $> 5 \mu\text{m}$  (40-60  $\mu\text{m}$ ). Fibrele mici inhalate sunt fagocitate de macrofage în bronhiiolele mici și în alveole și produc o bronșiolită/alveolită. Fibrele mai lungi trec în țesutul interstițial, unde sunt înconjurate de aglomerate celulare și formează corpii azbestozici. Fibrele de azbest provoacă o reacție inflamatorie cu activarea complementului. Macrofagele eliberează factori chemotaxici pentru neutrofile, limfocite, produc factori fibrogenici, stimulează fibroblaștii să producă fibre colagene.

### **Morfopatologie**

Fibroza este liniară și nu nodulară, cu îngroșarea septurilor interalveolare și interlobulare. Fibroza pulmonară interstițială devine cu timpul difuză, predominant în câmpurile inferioare. Emfizemul este de tip local. Leziunile fibroase se asociază cu îngroșarea pleurei (numai parietale).

Morfologic în azbestoză este obligatorie prezența fibrozei și a corpiilor azbestozici. Corpii azbestozici se dezvoltă inițial în macrofage apoi în bronhiole și în interstițiul pulmonar. Ei sunt constituiți din fibre de azbest învelite cu o substanță proteică formată din mucopolizaharite acide și din feritină.

### **Tablou clinic**

Simptomele de bază sunt tusea seacă sau cu expectorație mucoasă, dispneea progresivă de efort, pierderea ponderală.

Obiectiv se evidențiază crepitații în câmpurile pulmonare bazale și medii, raluri bronșice în caz de asociere cu bronșita cronică.

Semnele de hipertensiune pulmonară și cord pulmonar apar tardiv.

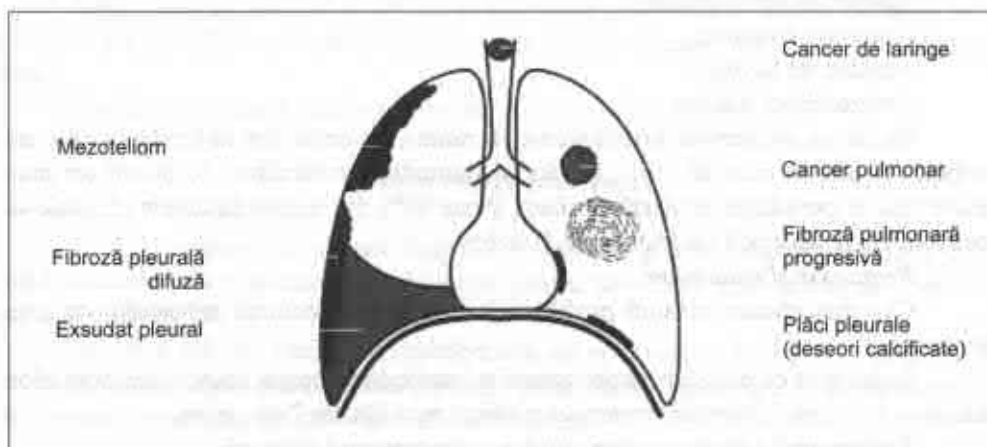


Fig. 24.3  
Azbestoza: afecțiunile posibile ale aparatului respirator.

### **Examenul paraclinic**

#### 1. Examenul radiologic.

În formele de debut desensul pulmonar apare accentuat din fibroză difuză bilaterală, cu opacități fine neregulate de tip s, t, u. Pleura se prezintă îngroșată, hilurile îndurate și deformate.

În formele avansate fibroza pulmonară difuză cu aspect de "fagure de miere". Emfizemul este bilateral. Pleura îngroșată prezintă calcificări. Se asociază semnele radiologice de hipertensiune pulmonară și de cord pulmonar cronic.

#### 2. Explorări funcționale.

a) Dereglări funcționale de tip restrictiv (sau mixt).

b) Capacitatea de difuziune a gazelor pulmonare este redusă.

#### 3. Examenul sputei poate evidenția corpi azbestozici.

### **Diagnosticul**

Diagnosticul de azbestoză se bazează pe 4 criterii:

1. Expunere profesională la azbest.

2. Modificări radiologice.

3. Prezența crepitațiilor persistente.

4. Modificări funcționale restrictive și scăderea capacității de difuziune.

### **Evoluție, complicații**

Fibroza pulmonară progresează și după întreruperea contactului cu azbestul. Infecțiile bronhopulmonare care se pot asocia azbestozei agravează evoluția. Rareori azbestoza se poate asocia cu sindromul Caplan.

### **Complicații:**

- cord pulmonar cronic;
- bronșiectazii;
- pleurezii serofibrinoase;
- cancer pulmonar;
- cancer de laringe;
- mezoteliom malign.

Incidența cancerului bronhogenic în rândul muncitorilor nefumători care au contact cu azbest este de 5 ori, în rândul muncitorilor fumători de 60-90 ori mai mare față de populația de vîrstă similară. Peste 80% din mezoteliomele pleurale și peritoneale se asociază cu expunerea la azbest.

### **Profilaxie și tratament**

Cea mai eficace măsură profilactică constă în înlocuirea azbestului cu alte materiale.

La locurile de muncă sunt obligatorii măsurile de protecție, respectarea normelor sanitare, evitarea fumatului, controlul medical periodic de 2 ori pe an.

Tratamentul azbestozei este similar cu tratamentul silicozei.

### *Talcoza*

Este o pneumoconioză necolagenă. Talcul este un silicat de magneziu, care se întrebuințează în industria textilă, de hârtie, ceramică, electrotehnică, parfumerie etc. Poate fi sub formă de actinolită, antofilită, tremolită. Se poate contamina cu azbest.

Talcoza apare după expunere prelungită la pulberi de talc (15-20 ani).

Morfologic se dezvoltă un proces de scleroză difuză localizat în septurile alveolare, peribronhial și perivascular. Pe alocuri poate fi scleroza localizată cu acumularea pulberii de talc și infiltrație celulară. Spre deosebire de silicoză nodulii nu au structură concentrică și nu confluează. În ganglionii limfatici se atestă pulbere de talc și scleroză.

Tabloul clinic este nespecific cu tuse și dispnee la efort, care apar după modificările radiologice. Radiologic în talcoză se atestă modificări reticulonodulare în câmpurile inferioare, care rareori confluează în fibroză masivă progresivă. Pot apărea concomitent calcificări pleurale.

Diagnosticul se stabilește pe bază expunerii profesionale la talc, pe aspectul radiologic și pe identificarea corpurilor talcozici în spută.

### *Caolinoza*

Este o pneumoconioză provocată prin inhalarea pulberilor de caolină, care este un amestec de alumino-silicați, care se întrebuințează în fabricarea ceramicii, porțelanului, cauciucului, cărămidii.

Pneumoconioza apare după o expunere îndelungată la caolină cu simptome de tip bronșitic.

Radiologic se observă accentuarea desenului pulmonar. În fazele avansate se pot constata opacități nodulare mici, neregulate preponderent în câmpurile pulmonare medii.

Evoluția este lentă, slab progresivă.

### *Pneumoconioza prin mică*

Este o pneumoconioză necolagenă, se produce prin inhalarea pulberilor de mică (alumino-silicat hidratat). Se folosește pentru fabricarea materialelor de izolare termică și electrică.

În debut tabloul clinic este predominant de simptomele bronșitei. După mai mulți ani de expunere poate apărea o fibroză pulmonară. Radiologic se atestă semne de fibroză interstițială difuză bilaterală cu emfizem.

Evoluția este benignă, după întreruperea expunerii nu progresează. Nu se complică cu tuberculoză.

## *Olivinoza*

Este o pneumoconioză necolagenă și apare prin inhalarea particulelor de olivină (ortosilicat de magneziu și fier), întrebuițată în fabricarea ceramicii și cărămizii.

Morfologic predomină schimbări infiltrative în bronhii, însoțite de îngroșarea septurilor alveolare din fibroză, noduli mici cu fibre de colagen și celule gigante cu depuneri de olivină și fier; pe alocuri poate fi emfizem.

Clinic predomină simptomele bronșitei cronice cu evoluție în emfizem.

Radiologic se manifestă prin fibroză difuză interstițială, puține opacități mici ( $< 3 \text{ mm}$ ), cu contur regulat, situate în zonele medii și inferioare, predominant pe dreapta.

Evoluția este ușoară, după întreruperea expunerii leziunile nu progresează.

## *Pneumoconioza prin nefelină-apatită*

O pneumoconioză necolagenă prin inhalarea particulelor de apatită (fosfat de calciu și fluor) și nefelină (aluminosilicat de sodiu și potasiu), care se găsesc împreună în roci și se folosesc în industria chimică.

Morfologic scleroza predomină în septurile alveolare, peribronhial și perivascular, poate fi emfizem; în țesutul pulmonar se atestă corpi de nefelină-apatită asemănători cu corpii azbestozici.

Clinic se atestă simptomele bronșitei cronice și ale emfizemului. Radiologic se prezintă prin fibroză difuză cu opacități mici ( $< 1,5 \text{ mm}$ ), rotunde, regulate și emfizem bulos.

Evoluția este ușoară, slab progresivă, nu se complică cu tuberculoză.

## *Pneumoconioza prin ciment*

Cimentul conține dioxid de siliciu liber cristalin; este folosit la construcții.

În cazurile când cimentul conține cantități mici de  $\text{SiO}_2$  conduce la o pneumoconioză necolagenă cu fibroză difuză interstițială. Dacă concentrația în ciment de  $\text{SiO}_2$  este mare se dezvoltă o pneumoconioză colagenă similară silicozei.

Pneumoconioza se poate asocia cu rinită, faringită, bronșită, astm bronșic, dermatite, eczemă.

## **Carboconioze**

Depunerea de praf de cărbune în jurul bronhiolilor respiratorii produce pneumoconioza lucrătorului cu cărbune. În dependență de componența pulberilor inhalați se poate dezvolta antracoză sau silico-antracoză. Grafitul, coxul, almazele au acțiuni fibrogenă moderată și nu duc la dezvoltarea pneumoconiozelor.

## *Antracoza*

Antracoza apare la muncitorii care lucrează în straturile groase de cărbune fără steril (sterilul conține  $\text{SiO}_2$ ) cărbune de tip superior: antracit, huiță, grafit. Muncitorii mai expuși sunt: minerii, cei care lucrează la transportul și măcinarea cărbunilor, în coxerii. Pulberile de cărbune inhalat este eliminat prin sistemul de epurare pulmonară în proporție de 98-99%. Pulberile cu diametru sub  $5\ \mu\text{m}$  ajunse în alveole sunt fagocitate, fără a avea proprietăți toxice asupra macrofagului.

Contactul de lungă durată cu pulberile de cărbuni duce la schimbări reticulare și formarea fibrelor de colagen cu formarea nodurilor.

Antracoza apare după un contact profesional îndelungat (peste 10-15 ani). Este o pneumoconioză necolagenă, clinic asimptomatică.

Antracoza simplă este reprezentată radiologic prin opacități mici, neregulate. Anatomopatologic este caracterizată prin fibre de reticulină radiale care țin ca într-o plasă aglomerările de macrofage cu particule de cărbune fagocitate ce duc la obstrucția bronhiolilor și apariția emfizemului. După expuneri prelungite apar opacități rotunde, regulate, cu diametrul de 1-5 mm, cu calcificări.

Pneumoconioza complicată se manifestă prin apariția pe radiograme a unor noduli, care variază în dimensiuni de la 1 cm până la mărimea unui întreg lob.

## *Silico-antracoza*

Silico-antracoza apare la minerii din minele în roci cu steril (sterilul conține  $\text{SiO}_2$ ). Evoluția este de o pneumoconioză colagenă. Aspectul radiologic este similar silicozei.

Fibroza masivă progresivă din silico-antracoza clinic se manifestă prin dispnee, tuse cu spută mucoasă (din asocierea bronșitei). Dispneea devine progresivă. Pierderea suprafeței alveolo-capilare duce în final la cord pulmonar.

Funcțional se atestă scăderea CV și VEMS-ului, mai tardiv scade și capacitatea de difuziune.

Evoluția antracozei simple este favorabilă cu regresie la întreruperea expunerii la pulberi de cărbune. Fibroza masivă progresivă are o evoluție mai gravă, cu dezvoltarea cordului pulmonar cronic; se poate asocia tuberculoza pulmonară.

Tratamentul antracozei și silico-antracozei este simptomatic, similar silicozei.

Asocierea pneumoconiozei minerului la cărbune cu artrita reumatoidă este cunoscută sub denumirea de sindrom Caplan.

## **Metaloconioze**

Pulberile de metale pot duce la fibroză pulmonară difuză.

Inhalarea pulberilor de aluminiu, fier, titan, molibden, nichel, antimoniu produce fibroză difuză moderată. Inhalarea pulberilor insolubile de beriliu duce la dezvoltarea granuloamelor diseminate cu evoluție în fibroză.

### *Sideroza*

Este o pneumoconioză necolagenă produsă prin inhalarea de oxid de fier. Se poate dezvolta la muncitorii din minele de fier, la operațiile de sudare în fier, fabricarea oxizilor de fier, pigmentilor cu oxizi de fier, la șlefuirea metalelor, din turnătorii și curățătorii etc. Particulele de oxid de fier inhalate sunt eliminate prin spută. Numai o mică parte sunt fagocitate de macrofage și apoi transportate pe căile limfatice. Pot duce la o fibroză de tip reticular.

Pneumoconioza este asimptomatică. Radiologic prezintă opacități mici mai bine delimitate și mai opace decât în silicoză (opacitatea este datorată aglomerării particulelor de fier). Hilurile rămân normale.

Diagnosticul de sideroză se pune pe baza expunerii profesionale la oxid de fier și modificărilor radiografiei pulmonare.

Este necesar de exclus silicoza, hemosideroza pulmonară.

Tratamentul este simptomatic. Rezultate favorabile se pot obține prin tratamentul cu D-penicilamină, EDTA.

### *Aluminoza*

Se dezvoltă la inhalarea pulberilor de aluminiu, care se folosește în pirotehnică, la fabricarea vopselelor, în secțiile de electroliză.

Morfologic se dezvoltă scleroza interstițială, perivasculară și peribronhială, fibroză a septurilor alveolare. În alveole se detectează particulele pulberii de aluminiu. Pot fi observate bronșiectazii, emfizem.

Ganglionii limfatici hilari apar măriți, îndurați. În fazele inițiale se manifestă prin tuse cu spută, dispnee, raluri bronșice (sindromul bronșitic). Mai tardiv se dezvoltă insuficiența respiratorie din emfizem.

Radiologic pe fondalul accentuării și deformării desenului pulmonar se observă noduli rotunzi cu contururi clare. Hilurile se prezintă îndurate.

Tratamentul este simptomatic.

### *Berilioza*

Beriliul, fiind un metal cu calități tehnice prețioase (ușor, plastic, anticoroziv, termo- și electroconductor), se folosește pe larg în industrie, în tehnica aerospațială.

La locul de muncă muncitorii pot fi supuși acțiunii compușilor solubili și insolubili de beriliu. Compușii solubili pot provoca intoxicație acută (pneumonită, bronșiolită difuză), cei nesolubili pot produce berilioza cronică (fibroză interstițială, granulomatoză).

*Manifestările clinice și evoluția beriliozei* nu depind de concentrația noxei la locul de muncă; cazuri grave de berilioză pot apărea și la cei care locuiesc în vecinătatea



(1-2 km) uzinelor. Intoxicații cu beriliu au fost observate și în familiile muncitorilor (păstrarea și spălarea hainelor).

Primele simptome clinice pot apărea de la câteva zile până la 10 ani și mai mult după contactul cu beriliul.

#### *Patogeneză*

Beriliul are acțiuni iritativă, toxică, alergică, cancerogenă și teratogenă. Compușii solubili de beriliu induc o reacție alergică nespecifică pulmonară cu clinica laringotraheitei, bronho-bronșiolitei, alveolitei. Pătrunzând în organism, beriliul se leagă cu proteinele serice, formând precipitate coloidale, care capătă proprietăți antigenice și produc reacții imune de tip tardiv cu activarea T limfocitelor. Edemul și infiltrația septurilor alveolare cu mononucleare duc la dezvoltarea blocului alveolo-capilar. Este dovedit faptul că în berilioză poate fi o sensibilizare specifică cu formarea anticorpilor la beriliu.

#### *Morfopatologie*

Afectarea este preponderent pulmonară atât în formele acute, cât și în cele cronice.

Intoxicațiile acute se caracterizează printr-o pneumonită nespecifică. Histologic se atestă edem, infiltrație celulară a mucoasei traheei, bronhiilor, septurilor alveolare cu limfocite și macrofage. În alveole apare un exsudat bogat în fibrină și eritrocite. Evoluția este spre fibroză.

În forma cronică pulmonii macroscopic apar măriți, indurați, de culoare roșie-cenușie. Microscopic este caracteristică prezența granuloamelor în septurile alveolare, peribronhial, perivascular (eventual cu necroze) și evoluție în fibroză. Granuloamele sunt asemănătoare cu granulomul sarcoidotic și sunt prezente și în alte organe.

#### *Manifestări clinice*

În toate formele clinice de berilioză prin efectul toxic generalizat poate fi afectare poliorganică.

În formele acute sindroamele clinice principale sunt: dermatita de contact, conjunctivita, rinita, faringita, traheobronșita, pneumonita, mai rar astmul bronșic cu eozinofilie. Evoluția intoxicației acute poate fi cu însănătoșire, cu pneumofibroză interstițială sau trecere în forma cronică. În formele grave decesul poate avea loc în primele zile (din paralizia centrului respirator) sau la a II-III săptămână din insuficiență respiratorie.

Forma cronică poate evolua din forma acută sau apărea ca primar cronică. Perioada de latență până la apariția simptomelor clinice poate fi de la câteva săptămâni până la 15 ani (mai frecvent 1,5-2 ani).

Debutul poate fi lent sau insidios. Simptomele principale sunt dispneea, tusea seacă, slăbiciunea generală. Se mai pot observa dureri toracice, pierdere ponderală, febră. Dispneea este progresivă din blocul alveolo-capilar și emfizem cu dezvoltarea hipertensiunii pulmonare și cordului pulmonar cronic.

### *Diagnostic*

Criteriile de diagnostic pentru berilioza cronică sunt:

- istoric profesional cu expunere la beriliu.
- semne radiologice de fibroză interstițială sau infiltrate reticulonodulare difuze cu adenopatie hilară. În stadiile mai avansate aspectul radiologic poate fi de "furtună de zăpadă", emfizem bulos. În unele cazuri se semnalează pleurezia exudativă, pneumotoraxul spontan.
- teste funcționale pulmonare cu schimbări de tip restrictiv sau obstructiv. În cazurile mai grave scade capacitatea de difuziune.
- granuloame necazeoase la biopsia pulmonară deschisă.
- detectarea beriliului în țesutul pulmonar și în urină.
- hipersensibilitatea la beriliu (în testul de blasttransformație a limfocitelor).
- infiltrație difuză a parenhimului pulmonar (preponderent în zonele medii) la tomografia computerizată.
- scintigrafia pulmonară cu  $^{67}\text{Galiu}$  pozitivă.

### *Complicații:*

- fibroză pulmonară masivă progresivă;
- cord pulmonar cronic;
- pneumotorax spontan;
- miocardită;
- calculi renali;
- gută;
- cancer pulmonar.

### *Tratament*

Tratamentul de lungă durată cu corticosteroizi poate duce la ameliorarea simptomelor. În cazuri mai grave corticosteroizii se pot asocia cu ciclofosamidă.

### ***Pneumoconioze prin metale dure***

Sunt provocate de inhalarea particulelor de titan, wolfram, cobalt, zirconiu *etc.*

Radiologic se constată opacități nodulare în câmpurile pulmonare medii și superioare.

Clinic pot fi simptome de tip iritativ, tegumentare și respiratorii. Pneumoconioza este necolagenă cu evoluție benignă, cu regresia leziunilor după întreruperea expunerii. Tratamentul se face cu EDTA și cu corticosteroizi.

Pneumoconioze necolagene mai pot apărea prin inhalarea bioxidului de staniu (stanioza), pulberi de antimoniu (antimonioza), alte metale. Ele puțin se deosebesc clinic și radiologic de alte pneumoconioze necolagene.

## Expertiza capacității de muncă în pneumoconioze

Expertiza capacității de muncă are ca scop:

- preîntâmpinarea formelor grave de pneumoconioze
- menținerea capacității de muncă profesională.

Sarcinile principale ale expertizei medicale sunt:

- aprecierea aptitudinii profesionale
- aprecierea gradului de pierdere a capacității de muncă
- recomandări pentru angajare la alt loc de muncă fără contact cu pulberi.

Pentru evaluarea mai exactă a invalidității sunt necesare opiniile nu numai ale medicilor, dar și ale experților în reabilitarea profesională, ale reprezentanților patronatului și sindicatelor.

În caz de pneumoconioze colagene muncitorii în afară de pensie de invaliditate au drept la recompensă materială, în caz de îmbolnăvire din cauza nerespectării condițiilor de muncă. Recompensă materială este apreciată de comisia de vitalitate. În caz de pneumoconioze colagene, în profesiile cu concentrații înalte de  $\text{SiO}_2$ , la locul de muncă muncitorii se transferă la alt loc de muncă fără contact cu pulberi. În silicoză, azbestoză și alte pneumoconioze complicate muncitorii nu sunt apti de muncă și li se conferă grupa II sau I de invaliditate.

În caz de pneumoconioze necolagene în stadiile inițiale (formă simplă) muncitorii pot prelungi activitatea profesională. În formele complicate este indicat transferul la alt loc de muncă sau aprecierea grupei de invaliditate.

*Capitolul XXV*

**A** ALVEOLITELE ALERGICE  
EXTRINSECI

Alveolitele alergice extrinseci (sau "pneumonita prin hipersensibilizare") reprezintă un grup de afecțiuni induse imunologic și caracterizate prin inflamația parenchimului pulmonar (pereții alveolari și căile respiratorii terminale) secundar inhalării repetate de pulberi organice (sau alți agenți) de către o gazdă susceptibilă.

Spre deosebire de multe alte afecțiuni pulmonare infiltrative, cauza acestei afecțiuni interstițiale și alveolare este cunoscută. Diagnosticul de pneumonită prin hipersensibilizare necesită o "constelație" de criterii clinice, radiografice, fiziologice, patologice și imunologice, fiecare dintre ele fiind rar un element patognomonic atunci când este luat singur, iar tratamentul de elecție este înlăturarea (atunci când este posibil) agentului cauzal.

## Etiologie

Etiologia este foarte variată. Antigenele care produc alveolite alergice sunt substanțe organice (de origine vegetală sau animală; mai des apărute în timpul unor activități profesionale specifice) sau substanțe anorganice, care joacă rol de haptene. Printre antigene se găsesc actinomicete, fungi, acarieni, resturi proteice, medicamente, alte substanțe chimice. Astfel au fost identificate:

- plămânu de fermier - sursa de antigene inhalate o reprezintă fânul sau cerealele contaminate cu mucegaiuri (*Mycropolispora foeni* și *Thermoactinomyces vulgaris*);
- boala cultivatorilor de ciuperci (*Mycropolispora foeni* și *Thermoactinomyces vulgaris* din compost);
- bissinoza (antigen vegetal din bumbac);
- bagasoza (*Thermoactinomyces vulgaris* și *Thermoactinomyces saccheri* din produsele folosite la prepararea zahărului);
- plămânu lucrătorilor de maș (sursa de antigene inhalate o reprezintă orzul sau mașul contaminate cu *Aspergillus fumigatus* sau *Aspergillus clavatus*);
- pneumonita crescătorilor de păsări (antigene proteice din pene și pulberi de dejecție - cel mai frecvent agent cauzal de origine animalieră);
- boala spălătorilor de brânză (brânză fermentată contaminată cu *Penicillium casei* și *Acarus siro*);
- pneumonite la lucrătorii cu rumeguș de lemn (antigene din fibrele de lemn și din *Alternaria*, *Penicillium spp.*, *Saccharomonospora viridis*);
- pneumonite la lucrătorii cu paprica (ardei contaminați cu *Mucor stolonifer*);
- pneumonita morarilor (antigene din făina și cerealele contaminate cu *Mycropolispora foeni* și *Thermoactinomyces vulgaris*);
- pneumonita prin detergenți (detergenți cu enzime ce conțin *Bacillus subtilis*);
- suberoza (antigen din praf de plută);
- pneumonita producătorilor de vin (antigen din *Botrytis cinerea* din boabele de strugure);
- pneumonita muncitorilor cu făină de pește (alergen proteic);
- pneumonita cultivatorilor de cartofi (*Thermophilic actinomycetes* și *Aspergillus*).

Aerosolii bacterieni din sistemele de condiționare și de încălzire a aerului pot produce pneumonite prin hipersensibilizare, iar dintre substanțele chimice micromoleculare (cu masa moleculară mică) sunt capabile să producă pneumonită alergică izocianatele și pesticidul piretrum.

Apariția afecțiunii și gradul de severitate, forma clinică și latența pot fi influențate de concentrația antigenului în aerul inhalat, durata expunerii, frecvența și intermitența expunerii.

Sunt importanți și factorii ai gazdei. Este unanim recunoscut că pneumonita prin hipersensibilizare este mai frecventă la nefumători. Însă la un fumător "plămânu de fermier" are un prognostic mai sever datorită reducerii mai importante a CVP și recăderilor mai frecvente, ceea ce se soldează cu o supraviețuire la 10 ani mai joasă.

## Epidemiologie

Datele epidemiologice sunt controversate datorită variabilității criteriilor diagnostice. Spre exemplu, prevalența plămânului de fermier variază de la 3% la 12% în statisticile din zone diferite. Și mai mari sunt variațiile prevalenței pneumonitei prin hipersensibilizare la îngrijitorii de păsări din *hobby* - de la 0,5% la 20%. În erupțiile de pneumonită prin hipersensibilizare rata îmbolnăvirii printre cei aflați în mediul contaminat poate atinge 60%.

Depistarea cazurilor de pneumonită prin hipersensibilizare poate fi semnificativă pentru sănătatea publică deoarece alte persoane, ce se expun la același mediu, au risc de îmbolnăvire.

## Patogenie

Prezența multiplilor markeri imunologici la pacienții cu pneumonită prin hipersensibilizare susține ipoteza unei patologii pulmonare imune complex-mediate. Testele efectuate pentru pneumonita prin hipersensibilizare la oameni și animale au demonstrat existența unei hipersensibilități celulare. Cea mai precoce reacție este caracterizată de creșterea leucocitelor PMN în alveole și în căile respiratorii mici. Această leziune precoce este urmată de un aflux de celule mononucleare în plămân și de formarea de granuloame, care par să fie rezultatul unei reacții de hipersensibilitate întârziată (mediată de celulele T) produsă de inhalarea repetată a antigenului.

Lavajul bronhoalveolar la pacienții cu pneumonită prin hipersensibilizare demonstrează o creștere marcată a limfocitelor T în lichidul de lavaj (ceea ce se mai întâlnește și la pacienții cu alte leziuni granulomatoase pulmonare, cum ar fi sarcoidoza). Pacienții cu expunere recentă sau continuă la antigen mai pot avea un număr crescut de leucocite PMN în lichidul de lavaj. S-a găsit, de asemenea, un număr crescut de mastocite. La majoritatea pacienților examinați în timpul convalescenței fazelor acute, limfocitele T din lichidul de lavaj sunt predominant de tipul CD 8+. La pacienții cu expunere foarte recentă la antigen, numărul celor de tip CD 4+ poate crește în lichidul de lavaj. Modificări asemănătoare pot fi prezente și la persoanele asimptomatice, expuse în mod similar la antigen. Aceste observații sugerează că celulele T imunoreglatorii și citokinele asociate au un rol activ în modularea formării granulomului.

Citokinele proinflamatorii și chemokinele activează macrofagele alveolare, cauzează afluxul limfocitelor CD 8+ în pulmoni, stimulează formarea granuloamelor și promovează fibroza. IFN- $\gamma$  are rol imunomodulator, iar IL10 modulează severitatea bolii.



## Morfologie

Modificările morfologice pulmonare sunt similare indiferent de etiologie.

Leziunea inițială acută se caracterizează prin aflux de polinucleare în alveole și în căile aeriene mici, realizând un aspect de bronșioloalveolită diseminată. Leziunea precoce este urmată de un aflux de celule mononucleare în pereții alveolari și formarea de granuloame intralobular și la nivel bronșioloalveolar. Granuloamele nu se cazeifică și cuprind uneori fibre de origine vegetală. Triada clasică (bronșiolită celulară, infiltrație interstițială limfoplasmocitară și granuloame fără necrotizare) nu este prezentă în fiecare caz.

În faza cronică se constituie o fibroza în câmpurile pulmonare superioare, care realizează un aspect (UIP) similar cu cel întâlnit în fibroza pulmonară idiopatică.

## Tablou clinic

Tabloul clinic este de pneumonită interstițială care variază de la pacient la pacient și depinde de frecvența și intensitatea expunerii la antigenul responsabil și, probabil, de factorii care țin de gazdă.

Forma de prezentare poate fi acută, subacută sau cronică.

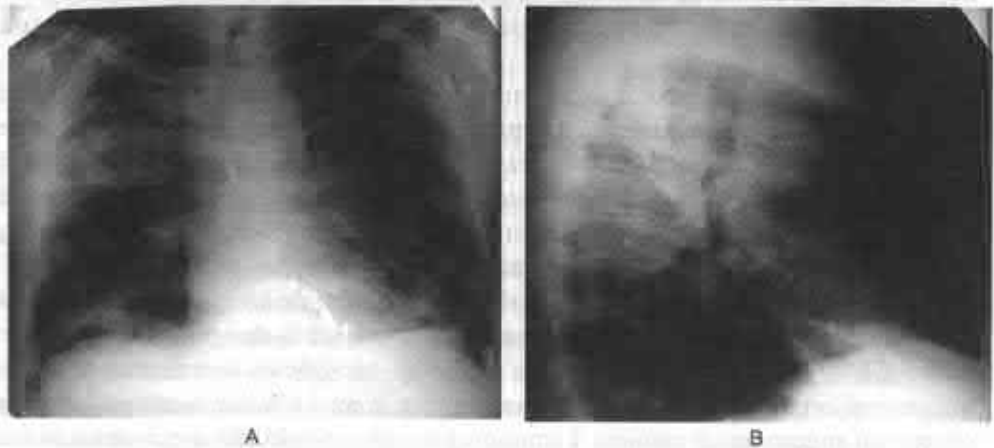
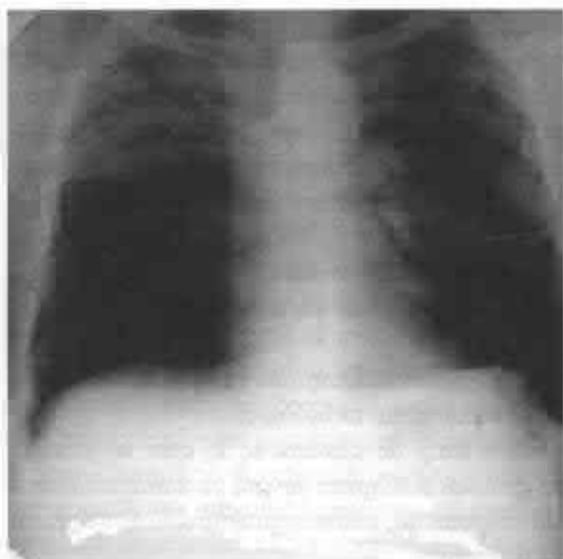
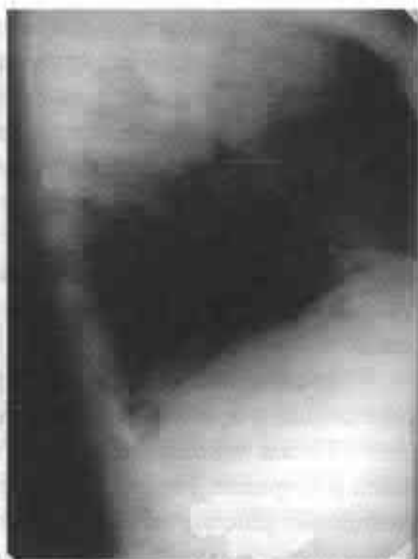

Fig. 25.1

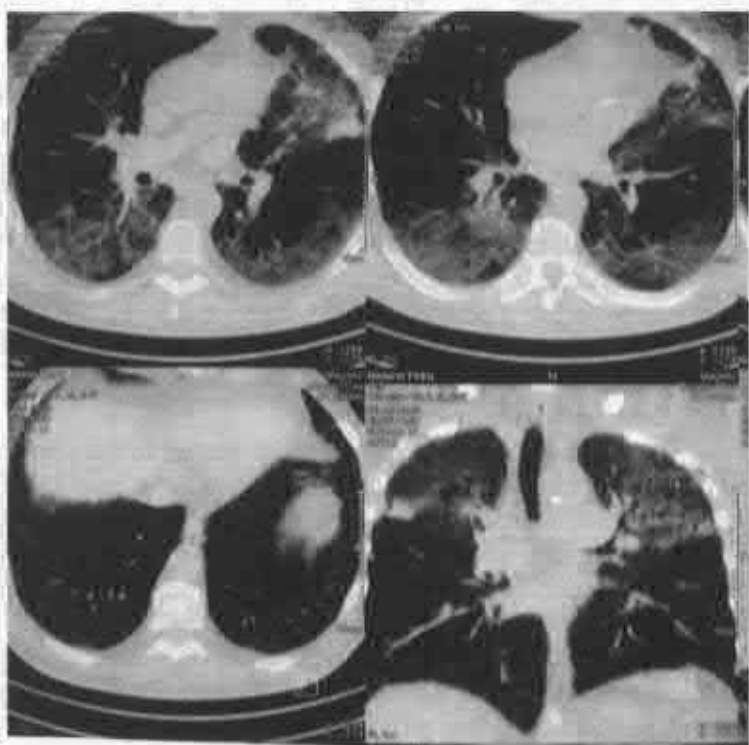Radiograma de față (A) și profilul drept (B) la un pacient cu pneumonită prin hipersensibilizare prezintă opacități nodulare multiple, care prin confluere crează imaginea "în sticlă mată", localizate bilateral, mai exprimate în câmpurile pulmonare superioare, dar prezente și în cele inferioare. Se observă dinamica radiologică pozitivă (C, D) la 4 zile după inițierea tratamentului cu prednisolon, cu rezolvarea opacităților din câmpurile pulmonare inferioare și micșorarea intensității celor din câmpurile superioare. La HRCT pulmonar (E) efectuată la 10 zile de la prima radiogramă se determină opacități "în sticlă mată" distribuite parțial, unice zone de condensare pulmonară, cu interesarea doar a lobilor superiori.



C



D



E

*Forma acută* apare după o perioadă de sensibilizare (cu durata de săptămâni/luni). După 4-12 ore de la expunerea la pulberi organice sau vegetale specifice apar manifestările clinice de tip pseudogripal sau pseudoinfecțios: febră, frison, dureri musculare, cefalee, tuse seacă, dispnee. Accesul de dispnee poate sugera un acces astmatic, iar la examenul fizic se denotă raluri crepitante difuze fără sibilante. Severitatea și durata simptomelor generale și respiratorii depind de intensitatea expunerii:

- în forma ușoară simptomele dispar în câteva ore sau zile;

- forma severă necesită mai multe zile sau chiar săptămâni pentru atingerea remisiiei.

În cazuri excepționale poate apărea o insuficiență respiratorie severă, cu hipoxie, hipercapnie și opacități alveolare difuze la examenul radiologic.

*Forma subacută* debutează insidios timp de săptămâni, în care se observă tusea și dispneea. Poate progresa spre cianoză și dispnee severă cu subfebrilitate și manifestări generale (scădere ponderală, inapetență), raluri crepitante difuze, sugerând tuberculoza pulmonară și necesitând spitalizarea.

*Forma cronică* este mai rară. Are manifestări de boală cronică pulmonară cu tuse, dispnee progresivă și pierdere ponderală. Tulburările sunt asemănătoare cu emfizemul pulmonar sau fibrozele interstițiale difuze. Cu progresia apare hipoxia, hipertensiunea pulmonară.

## Diagnostic

Hemograma arată neutrofilie și limfopenie după expunerea acută. Eozinofilia nu este caracteristică. În toate formele bolii poate fi crescută VSH.

Anticorpii antinucleari sunt prezenți destul de rar.

Examinarea precipitinelor serice împotriva antigenelor suspectate se face prin imunoelectroforeză și prin tehnici imunoenzimatic (ELISA). Testul pozitiv persistă mai multe luni după episodul acut și indică, de fapt, doar expunerea la antigen și nu prezența bolii.

### *Examenul radiologic*

În faza inițială radiografia toracelui poate rămâne normală. Ulterior forma acută și subacută se poate asocia cu infiltrate relativ prost delimitate (difuze sau în pete) sau cu infiltrate nodulare discrete. Opacitățile (microopacități miliare, granulare) sunt dispuse în lobii inferiori. Este caracteristică rezoluția lor completă, rapidă, odată cu dispariția manifestărilor clinice. Radiografia toracelui este, de obicei, nemodificată în forma acută/subacută cu evoluție clinică ușoară.

În forma cronică examenul radiologic, de obicei, arată o infiltrație reticulo-nodulară predominant în lobii superiori. Fibroza extensivă (aspectul de "fagure de miere", pierdere de volum pulmonar) apare în final, pe măsură ce boala evoluează.

Modificările prezente destul de rar în pneumonita prin hipersensibilizare sunt adenopatia hilară, revărsatele sau îngroșările pleurale.

*Tomografia computerizată* toracică de înaltă rezoluție este mult mai sensibilă și actualmente constituie metoda cea mai bună pentru a caracteriza boala. Deși mult mai sensibilă, uneori chiar și HRCT poate apărea nemodificată. Semnul cel mai caracteristic îl constituie nodulii centrolobulari (probabil reflectând bronșiolita). Asocierea nodulilor centrolobulari cu opacități "în sticlă mată" mărește și mai mult probabilitatea diagnosticului. Leziunea respectă unghiurile costodiafragmale. Fenomenul de capturare a aerului (*air trapping*) este frecvent. În forma cronică avansată apar opacități liniare neregulate, bronșiectazii de tracțiune, modificări fibrochistice ("fagure de miere").

*Examenul funcției pulmonare* în toate formele de alveolită alergică denotă un aspect restrictiv cu reducerea volumelor pulmonare, reducerea capacității de difuziune, scăderea complianței și cu hipoxemia indusă de efort. Se poate întâlni și hipoxemia de repaus. Dereglările funcționale se pot agrava treptat sau pot apărea brusc după expunerea acută sau subacută la antigen. Pe măsura cronicizării maladiei apar modificări specifice obstrucției căilor respiratorii. În 10% cazuri tulburările obstructive sunt singura manifestare a pneumonitei prin hipersensibilizare.

*Lavajul bronhoalveolar* arată un număr crescut de limfocite T.

*Biopsia pulmonară* este utilizată rar pentru a diferenția alveolitele alergice extrinseci de alte alveolite fibrozante sau leziuni granulomatoase. De obicei, este folosită calea transbronșică, mai rar cea chirurgicală, pe plămân deschis, care poate aduce mai mult material biptic pentru examenul histologic.

Evaluarea diagnostică la pacientul suspectat de pneumonită prin hipersensibilizare trebuie să cuprindă:

- 1) anamnezic detaliat, inclusiv și referitor la expunerile potențiale la alergeni;
- 2) examenul fizic;
- 3) HRCT (în afara cazurilor când radiografia toracelui este clar modificată);
- 4) testele respiratorii, inclusiv testul bronhodilatator și  $DL_{CO}$ ;
- 5) bronhoscopia cu LBA și biopsie transbronșică.

### Diagnostic diferențial

Pneumonita prin hipersensibilizare cronică uneori poate fi greu de deosebit de o serie de alte afecțiuni pulmonare interstițiale precum pneumopatii interstițiale idiopatice, sarcoidoza, PID dintr-o boală vasculară de collagen, pneumopatii medicamentoase. Anamneza negativă pentru folosirea unui anumit medicament și lipsa afecțiunii sistemice, de obicei, exclud afecțiunea pulmonară indusă medicamentos sau a bolilor de collagen. Lavajul bronhoalveolar arată, de obicei, predominanța neutrofililor în pneumopatii interstițiale idiopatice și a limfocitelor T în sarcoidoză. Diagnosticul sarcoidozei mai este susținut de interesarea ganglionilor limfatici hilari.

Pneumonita prin hipersensibilizare acută sau subacută poate mima din punct de vedere clinic alte boli cu simptomatologie sistemică și însoțite de infiltrații interstițiale recurente: bolile de colagen, afecțiunile pulmonare induse medicamentos, pneumonii infecțioase, cancerul bronșioloalveolar, aspergiloza bronhopulmonară alergică, pneumopatii cu eozinofile. Pneumonita cu eozinofile se asociază, de obicei, cu astmul și este recunoscută prin eozinofilia periferică, nici una din aceste trăsături nu se întâlnește la pneumonita prin hipersensibilizare. Aspergiloza alergică bronhopulmonară este uneori confundată cu pneumonita prin hipersensibilizare din cauza prezenței anticorpilor precipitanți pentru *Aspergillus fumigatus*. Însă această afecțiune este mai degrabă obstructivă decât restrictivă.

### Tratament

Tratamentul depinde foarte mult de evitarea antigenului și, deci, este esențială identificarea agentului cauzal și a sursei sale de proveniență.

Cel mai simplu mod de a evita agentul cauzal este schimbarea mediului și modului de viață.

Pacienții cu forme acute, recurente de pneumonită prin hipersensibilizare se recuperează, de obicei, fără corticoterapie.

Pneumonita prin hipersensibilizare subacută se poate însoți de alterări funcționale severe. Stabilirea diagnosticului indică tratamentul cu glucocorticoizi, care poate grăbi ameliorarea simptomatologiei. Se administrează prednisolon în doza 1 mg/kg/zi sau echivalentele sale până la 14 zile cu scăderea dozei în următoarele 2-6 săptămâni.

În pneumonita prin hipersensibilizare cronică starea se poate ameliora fără tratament, prin lichidarea expunerii la antigen. În unele cazuri se administrează o cură de prednisolon de 1 mg/kg timp de 2-4 săptămâni cu o doză de menținere ulterior pentru a obține o reversibilitate maximă a afectării pulmonare.

# **E** *Capitolul XXVI* OZINOFILIILE PULMONARE

Eozinofiliile pulmonare reprezintă un grup heterogen de boli pulmonare caracterizate prin creșterea numărului de eozinofile în sângele periferic și/sau în țesutul bronhoalveolar.

Eozinofilele sunt celule efectoare citotoxice în răspunsul imun distal, care sunt dirijate de limfocitele T activate.

Eozinofiliile pulmonare sunt clasificate în funcție de etiologie și rolul patogenetic al eozinofilelor (*tabelul 26.1*).



## Etiopatogene

Progresele biologiei celulare au schimbat mult înțelegerea funcției și rolului patofiziologic al eozinofilelor. Anterior fiind interpretate ca și modulatori ai inflamației, actualmente eozinofilele sunt considerate celule efectoare în inflamație cu un șir de efecte citotoxice asupra diferitor celule și țesuturi.

Inflamația locală tisulară și leziunile mediate de eozinofile pot fi divizate în următoarele mecanisme:

- leziunea și distrucția celulelor epiteliale și interstițiale de către radicalii de oxigen ( $O_2^-$ ,  $H_2O_2$ ,  $HO$ );
- degradarea proteinelor matricei extracelulare de metaloproteinazele-9, posibil și de alte proteinaze;

*Tabelul 26.1*

### CLASIFICAREA AFECȚIUNILOR PULMONARE EOZINOFILICE DUPĂ ROLUL ETIOPATOGENETIC AL EOZINOFILELOR

<i>Etiologia</i>	<i>Rol patogenetic major al eozinofilelor</i>	<i>Însoțite de eozinofilie</i>
<b>Afecțiuni extrinseci</b>		
Bacterii		Bruceloza Tuberculoza
Fungi	Aspergiloză bronhopulmonară alergică	Coccidomicoza Histoplasmoza
Paraziți	Eozinofilia pulmonară tropicală Alți paraziți	Amebiatoza
Medicamente și alte substanțe chimice	Eozinofilia indusă de medicamente Pneumopatia din l-triptofan Pneumopatia din uleiul de rapiță Pneumopatia prin nichel	
<b>Afecțiuni intrinseci</b>		
Idiopatică	Sindromul Löfler Pneumonita eozinofilică acută Pneumonita eozinofilică cronică Sindromul hipereozinofilic idiopatic	
Vasculite\granulomatoză	Sindromul Churg-Strauss Granulomul eozinofilic	Poliarterita nodoasă Granulomatoza Wegener Sarcoidoza Granulomatoza sarcoidă necrozantă
Afecțiuni ale țesutului conjunctiv		Artrita reumatoidă

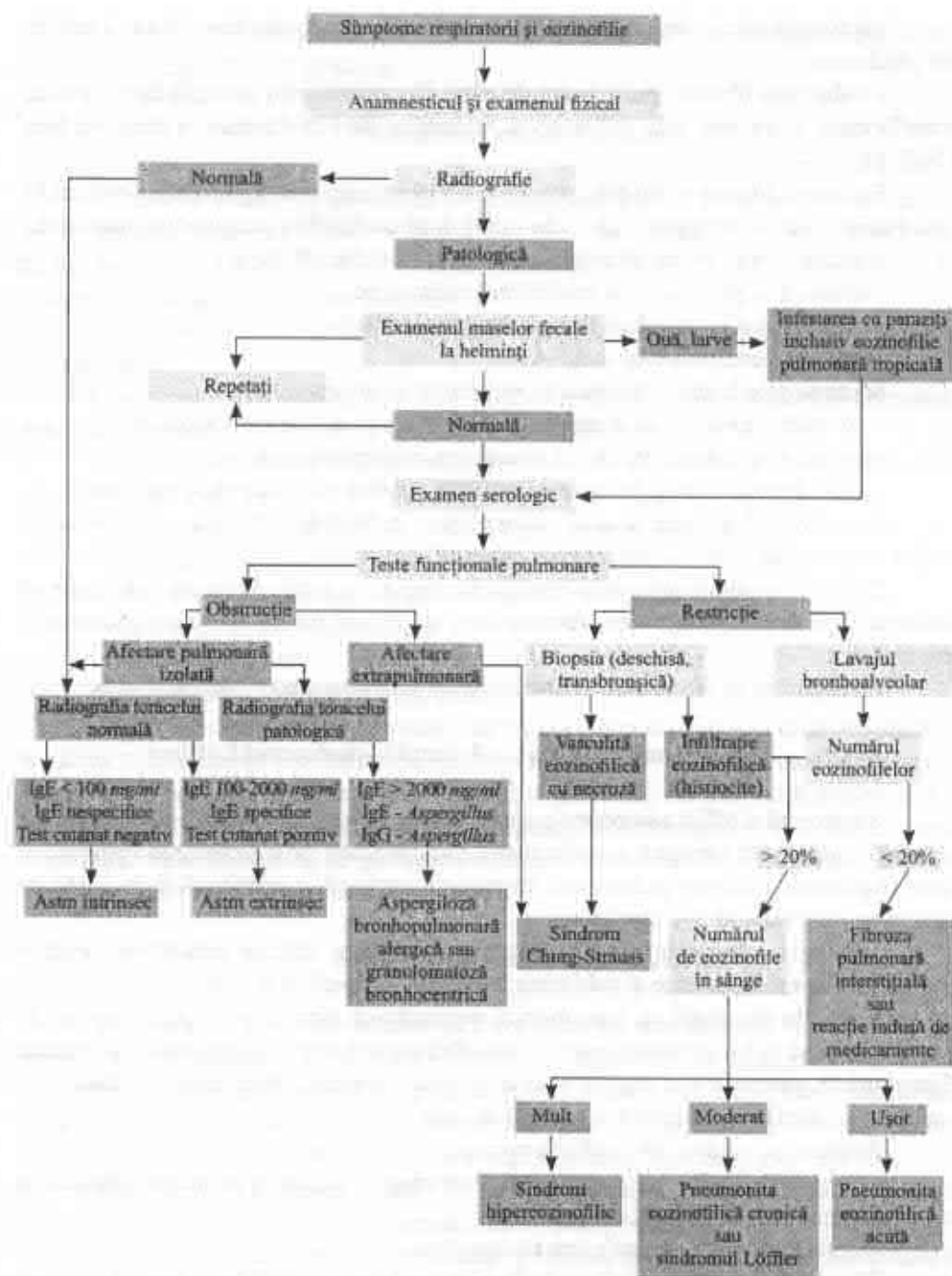


Fig. 26.1  
Algoritm de diagnostic în cazul suspectării unei afecțiuni pulmonare asociate cu eozinofilia.  
Casete gri deschis - proceduri diagnostice, gri închis - rezultat relevant sau boală.

- activarea mediatorilor lipidici (leucotriena C<sub>4</sub>, prostaglandine, factorul activator plachetar);

- inducerea fibrozei pulmonare de către fibroblaști prin secreția factorului de transformare a creșterii alfa (TGF- $\alpha$ ) și factorului de transformare a creșterii beta (TGF- $\beta$ ).

Eozinofilele provin din măduva osoasă, având timpul de înjumătățire egal cu 18 ore. Eozinofilia tisulară poate să nu fie însoțită de eozinofilie sanguină și vice versa.

Afectarea pulmonară eozinofilică se diagnostichează după:

- eozinofilia periferică cu modificări pulmonare;
- confirmarea histologică a implicării eozinofilelor;
- creșterea eozinofilelor în LBA.

Microscopic la nivelul țesutului pulmonar se atestă:

- alveolele invadate de eozinofile, macrofage și celule mononucleate;
- bronșiolită obliterantă în 1/3 cazuri (granuloamele lipsesc);
- în sindromul Churg-Strauss vasculită a vaselor mici cu celule gigante.

La individul normal nivelul eozinofilelor în lavaj (LBA) este sub 1%; acest indice crește mult în bolile pulmonare eozinofilice.

Paraziții și medicamentele (sulfasalazina, peniciline, substanțe de contrast iodinate, metotrexat, ibuprofen, tetraciclina) la fel pot cauza afecțiune pulmonară eozinofilică.

Un algoritm de diagnostic al eozinofiliilor pulmonare este prezentat în *fig. 26.1*.

### **Pneumonita eozinofilică simplă (sindromul Löffler)**

Sindromul Löffler (sinonim: *pneumonita eozinofilică simplă*) este definit ca și boală pulmonară benignă, autolimitantă caracterizată prin simptome respiratorii ușor exprimate, infiltrate pulmonare migratorii, eozinofilie periferică și în LBA, cu rezolvare spontană în 3-4 săptămâni.

Etiologia este necunoscută; presupus rolul unor infecții parazitare, reacției pulmonare la medicamente și substanțe chimice, la fumul de țigară.

Clinic la pacienții cu pneumonită eozinofilică simplă pot lipsi simptomele respiratorii sau pot fi prezente tusea cu sau fără expectorație, *wheezing*-ul, dispneea. Simptomele generale (de regulă ușor exprimate) includ febra, artralgiile, mialgiile - manifestări similare celor dintr-o simplă răceală.

Radiologic sindromul Löffler prezintă:

- consolidări pulmonare nonsegmentare migratorii, prost delimitate, cu localizare preponderent periferică;
- lipsa colecțiilor pleurale sau adenopatiei.

Diagnosticul diferențial include pneumonita eozinofilică cronică, astmul bronșic, aspergiloza bronhopulmonară alergică și vasculitele (poliarterita nodoasă, sindromul Churg-Strauss, granulomatoza Wegener).

Nu necesită tratament, spontan se rezolvă într-o lună. Simptomatic pot fi administrate antipiretice, antitusive.

### **Pneumonita eozinofilică acută**

Pneumonita eozinofilică acută se caracterizează prin debut acut, eventual cu febră mai puțin de 5 zile, insuficiență respiratorie hipoxemică necesitând suport ventilator, infiltrate alveolare difuze pe radiogramă și peste 25% eozinofile în LBA în lipsa infecțiilor parazitare sau fungice.

Etiologia este necunoscută, presupusă o reacție de hipersensibilizare la inhalarea unui antigen.

Evaluarea histologică a biopstatelor pulmonare arată edemul septurilor alveolare, pereților bronșici, interstițiului cu infiltrare eozinofilică.

Pacienții frecvent prezintă febră, detresă respiratorie, crepitații bilaterale bazale sau difuze la auscultație.

Pneumonita eozinofilică acută radiologic se manifestă prin:

- opacități difuze mixte interstițiale și alveolare;
- consolidări focale (mai rar) ce nu au predominanță periferică;
- colecții pleurale mici/moderate;
- lipsa adenopatiei;
- rezoluție marcată sub corticosteroizi.

Corticosteroizii rămân tratamentul de elecție, răspunsul pozitiv fiind obținut deja la a doua zi de administrare. De obicei, se administrează 60-120 mg de metilprednisolon fiecare 6 ore până la rezolvarea insuficienței respiratorii, ulterior cu administrarea a 40-60 mg/zi 2-4 săptămâni și descreșterea treptată a dozei timp de 2-4 săptămâni până la anulare. Spre deosebire de pneumonita eozinofilică cronică nu au fost observate recidive după anularea corticosteroizilor.

### **Pneumonita eozinofilică cronică**

Etiologia pneumonitei eozinofilice cronice este necunoscută. Tipic afectează femeile de vârstă medie (B : F = 1 : 3). Peste 50% dintre pacienți au istoric de astm.

Pneumonita eozinofilică cronică are debutul insidios de la câteva săptămâni la câteva luni. Manifestările clinice includ tuse (90%), febră (90%), dispnee (60%), pierdere ponderală (50%), frisoane, transpirații nocturne, anorexie, uneori hemoptizie. Eozinofilia sanguină este prezentă în 90% cazuri (ulterior numărul eozinofilelor poate fi normal). Testele pulmonare demonstrează o ușoară restricție.

Radiografia toracică prezintă consolidări periferice omogene cronice *predominant în lobii superiori*, descrise ca și un negativ fotografic al edemului pulmonar - "fluture inversat". Inima este de dimensiuni normale, lipsesc colecțiile pleurale și adenopatia. După rezoluție marginea internă a consolidării periferice poate lăsa linii paralele cu peretele toracic.

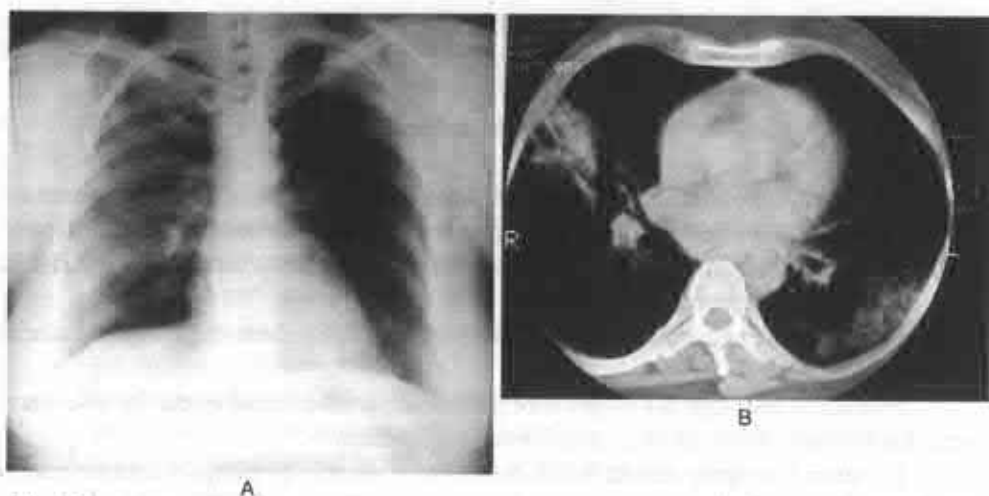


Fig. 26.2

Eozinofilia pulmonară cronică.

A - radiografie toracică în incidență PA: condensare pulmonară periferică ("fluture inversat"), preponderent pe dreapta, de intensitate medie;

B - imagine CT efectuată la un interval de 1 lună: infiltrate de tip pneumonic pe dreapta S<sub>4</sub>, cu bronhogramă aerică și pe stânga în S<sub>6</sub>; se remarcă distribuția corticală.

Este caracteristică rezolvarea rapidă sub corticosteroizi (la 48 de ore de la inițiere simptomatologia și imaginea radiologică cunosc o ameliorare semnificativă).

Sunt caracteristice recidivele pe același loc, cu aceleași dimensiuni și formă.

### Sindromul Churg-Strauss

Sindromul Churg-Strauss (sinonim: *angita alergică granulomatoasă*) reprezintă o vasculită sistemică leucocitoclastică (necrotică) noninfecțioasă a vaselor mici și medii, caracterizată prin formarea de granuloame vasculare și extravasculare, eozinofilie și astm, strâns asociată cu prezența anticorpilor citoplasmatici antineutrofile (ANCA), în special antimieloperoxidază (a se vedea *capitolul XXVII*).

Vârsta la care debutează boala variază de la 15 la 70 ani, incidența maximă fiind în jurul vârstei de 40 ani, cu o ușoară precădere la bărbați (1,4 : 1). Boala este rar întâlnită - incidența aproximativ 2,5 cazuri la 100 000 adulți pe an.

Elementele histologice caracteristice sunt granuloamele și infiltratul eozinofilic, care se dezvoltă în peretele vascular și țesuturile perivasculare. Granuloamele au un diametru în jur de 1 mm și sunt localizate în apropierea arterelor mici. Sunt formate dintr-un miez eozinofilic, înconjurat de macrofage și de celule epitelioide. Eozinofiele predomină în fazele precoce de boală, iar macrofagele și celulele gigante în leziunile cronice. Granuloamele extravasculare și necroza fibrinoasă sunt prezente în 50% cazuri. Sunt afectate arterele musculare medii și mici, rareori venele și venulele.

În evoluția bolii se deosebesc 3 faze: alergică, eozinofilică și vasculitică.

Prima fază, prodromală, a manifestărilor alergice, poate dura de la 2 ani până la câteva decade (30 ani sau chiar mai mult) și este dominată de astm sau alte manifestări alergice de tipul rinitei și polipozei nazale.

A doua fază a bolii este caracterizată de eozinofilie sanguină și tisulară, pneumonită eozinofilică sau gastroenterită eozinofilică. Administrarea parenterală a corticosteroizilor pentru astmul bronșic debutat anterior, poate determina lipsa eozinofiliei sanguine.

A treia fază a bolii este marcată de apariția vasculitei, care implică pielea, plămânii, nervii, rinichii și alte organe. Faza vasculitică se dezvoltă după câțiva ani sau câțiva zeci de ani de la apariția astmului bronșic. Intervalul mic între prima și a treia fază reprezintă un indiciu de prognostic sever.

Plămânii reprezintă ținta principală a leziunii în sindromul Churg-Strauss. Manifestările tipice includ apariția granuloamelor în interiorul peretelui vascular și în țesutul pulmonar adiacent. Leziuni angiopatică similare apar la nivelul cordului (85%), pielii (70%), sistemului nervos periferic (66%), sistemului nervos central (60%), rinichilor (40%), tractului gastrointestinal (40%) și sistemului osteoarticular (20%).

Apariția febrei, a scăderii ponderale marchează debutul fazei vasculitice.

Pe parcursul evoluției bolii se atestă modificări din partea diverselor organe:

- simptome generale: fatigabilitate, scădere ponderală (70%), febră (50%), mialgii (50%), artralгии (40%);

- leziuni pulmonare: astm bronșic (97%), infiltrate pulmonare (30%), hemoragii pulmonare (ocazional), leziuni pulmonare interstițiale difuze (rareori);

- sinuzită maxilară (61%);

- rinită alergică;

- leziuni cutanate: purpură, noduli subcutanați, urticarie, eritem, bule necrotice, ischemie digitală, *livedo reticularis*;

- artrite (pot fi implicate oricare din articulații);

- manifestări cardiace: insuficiență cardiacă, miocardită, infarct miocardic;

- neuropatii periferice: mononeurite multiple, polineuropatii;

- simptome gastrointestinale: durere abdominală, diaree, hemoragii, ischemie intestinală, eventual cu perforație;

- leziuni renale: glomerulonefrită, HTA;

Pentru diagnostic sunt sugestive următoarele modificări biologice:

- anemie, eozinofilie, VSH majorat;

- sediment urinar modificat: microhematurie, proteinurie;

- prezența anticorpilor citoplasmatici antineutrofile (70%);

- titrul crescut Ig E;

- factorul reumatoid pozitiv;

- eozinofilie în lavajul bronhoalveolar (30%).



Radiografia cutiei toracice pune în evidență opacități pulmonare de obicei bilaterale, neomogene, localizate preponderent periferic. Infiltratele pulmonare pot fi tranzitorii, ocazional similare celor observate la pacienții cu pneumonită eozinofilică cronică, eventual opacități nodulare (nu excavează). Colecțiile lichidiene pleurale sunt rar întânite (5-30%) și pot fi eozinofilice.

HRCT evidențiază opacități în sticlă mată similare celor din pneumonita eozinofilică cronică, mai rar noduli pulmonari (0,5-3,5 cm). HRCT permite evidențierea arterelor pulmonare periferice lărgite, cu o configurație stelată, neregulată (semn caracteristic pentru vasculită), îngroșarea pereților bronșici.

Diagnosticul pozitiv este stabilit în prezența a cel puțin 4 din cele 6 criterii elaborate de colegiul American de Reumatologie (1990):

1. astm bronșic - istoric de *wheezing* sau raluri sibilante difuze;
2. eozinofilie peste 10%;
3. dezvoltarea de mononeuropatii, polineuropatii atribuite vasculitei;
4. infiltrate pulmonare migratorii sau tranzitorii pe radiograme atribuite unei vasculite sistemice;
5. anomalii ale sinusului maxilar - istoric de durere acută sau cronică și opacifierea radiologică a sinusului maxilar;
6. eozinofilie extravasculară.

Tratamentul de elecție constă în administrarea glucocorticoizilor în doze adecvate. Monitorizarea tratamentului se face clinic și prin urmărirea numărului de eozinofile, a sindromului inflamator și a titrului ANCA. La pacienții cu afectare neurologică severă și/sau cardiacă și/sau renală se recomandă asocierea de azatioprină sau ciclofosamidă, plasmafereză, imunoglobulină intravenos.

Prognosticul este influențat favorabil de tratament și de severitatea vasculitei. Supraviețuirea la 5 ani este apreciată la 60%. Cauzele principale de deces sunt insuficiența cardiacă, starea de rău astmatic, insuficiența renală, hemoragiile gastro-intestinale, cerebrale.

### Sindromul hipereozinofilic idiopatic

Sindromul hipereozinofilic idiopatic (SHE) reprezintă un grup heterogen de boli cu incidență rară, caracterizate prin eozinofilie marcata în sângele periferic ( $>1500$  eozinofile/ $mm^3$  sau  $> 50\%$  din numărul total de leucocite) și în țesuturi, timp de 6 luni sau mai mult, ce determină afectarea organelor țintă.

Incidența maximă este în decadele 3-4, cu o precădere la bărbați (7 : 1).

Determinările cele mai frecvente apar la nivelul pielii, inimii, tractului gastro-intestinal, sistemului nervos și al plămânului, dar orice organ poate fi afectat. Progresele recente în domeniul imunologiei și al biologiei moleculare au permis identificarea unor subtipuri distincte de SHE cu epidemiologie, patogeneză și prognostic diferit și elaborarea unor noi modalități de tratament cu țintă moleculară.

Măduva osoasă este afectată la toți pacienții, dar cele mai severe complicații sunt cele care implică inima și sistemul nervos central. Eozinofilele sunt descoperite în țesuturile afectate și se presupune a determina leziuni prin depunere locală de proteine eozinofile toxice, cum sunt proteina eozinofilică cationică și cea bazică.

Simptome caracteristice sunt transpirațiile nocturne, anorexia, scăderea ponderală, pruritul, tusea, febra. Mai mult de jumătate dintre pacienți prezintă implicare cardiacă, cu producerea unor leziuni de valvă tricuspida sau fibroză endomiocardică și cardiomiopatie restrictivă. Atingerea pulmonară se întâlnește în 40% cazuri și este asociată cu o tuse productivă. În 2/3 cazuri dezvoltă tromboembolism pulmonar.

Radiologic sindromul hipereozinofilic se poate prezenta prin:

- consolidări diseminate (focale sau cu îngroșarea interstițiului);
- posibile colecții pleurale;
- modificări parenchimatoase din embolie pulmonară.

Tomografia computerizată determină date similare celor de la radiografie cu o sensibilitate mai înaltă (poate arăta adenopatii mediastinale moderate sau colecții pleurale mici).

Tratament. Deși mecanismul hipereozinofiliei nu este cunoscut, s-a observat că administrarea corticosteroizilor (medicamente de primă linie) induce, de obicei, remisiunea. La pacienții ce nu răspund la corticosteroizi a fost folosit cu succes un agent citotoxic de tipul hidroxiureei, pentru a micșora nivelul sanguin periferic al eozinofilelor și pentru a îmbunătăți mult prognosticul. Interferonul alfa este eficient la unii pacienți, inclusiv la cei ce nu răspund la hidroxiuree. Abordări terapeutice medicale și chirurgicale agresive sunt folosite la pacienții cu complicații cardiovasculare.

*Capitolul XXVII*

# **M**ANIFESTĂRILE PULMONARE ÎN COLAGENOZE ȘI VASCULITE

Colagenozele și vasculitele în permanență se asociază cu determinări pulmonare sau pleurale. O parte din aceste determinări sunt specifice, altele apar din asocierea infecției sau prin iatrogenie. Mai des afecțiunile pleuropulmonare au doar o expresie histologică sau funcțională, dar într-o proporție importantă de cazuri ele produc manifestări clinice vădite. Medicația antiinflamatorie rămâne elementul esențial al tratamentului, iar hipertensiunea pulmonară cedează la administrarea antagoniștilor endotelinei și inhibitorilor prostacilinei.

### **Poliartrita reumatoidă**

Afectarea sistemului respirator în poliartrita reumatoidă se întâlnește în 15-50% cazuri, mai des în formele cu evoluție gravă și, de obicei, asociate cu alte atingeri extraarticulare. Poate îmbrăca diverse forme (*tabelul 27.1*).

## MANIFESTĂRI PLEUROPULMONARE ÎN POLIARTRITA REUMATOIDĂ

*Pleurale*

- pleurite\*
- îngroșări pleurale\*
- empiem
- pneumotorace

*Parenchimatose*

- pneumonite interstițiale\*
- noduli reumatoizi
- sindrom Caplan
- pneumonită în organizare (PO), anterior denumită bronșiolită obliterantă cu pneumonită în organizare (BOOP)

*Leziuni de căi aeriene*

- artrită cricoaritenoidă
- bronșiectazii\*
- bronșiolită obliterantă
- granulomatoză bronhocentrică
- bronșiolită foliculară

*Vasculită pulmonară*

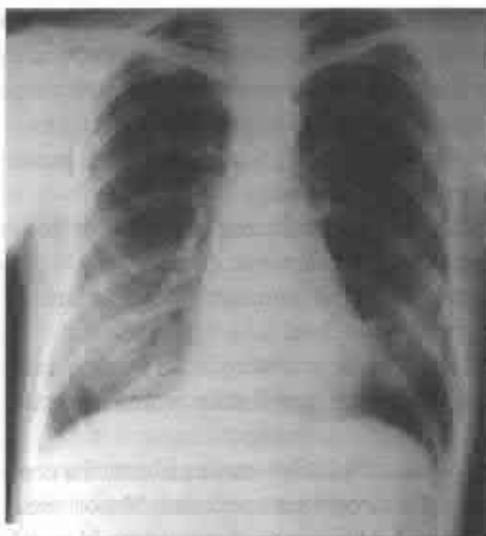
- vasculită pulmonară
- hipertensiune pulmonară
- hemoragie alveolară

*Pneumopatie medicamentoasă**Amiloidoza**Imobilitatea cutiei toracice**Infecții respiratorii*

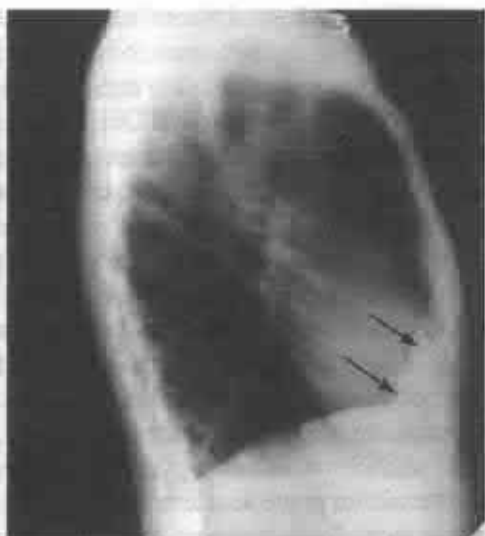
\* - cele mai frecvente

**Pleurezia** este manifestarea respiratorie cea mai frecventă în poliartrita reumatoidă. Necroptic se atestă în circa 50% cazuri, pe când clinic atingerea pleurală se observă doar la 8-15% bolnavi cu poliartrită reumatoidă. Este mai frecventă în cazurile cu activitate înaltă a bolii, deși uneori poate fi prima manifestare a poliartritei.

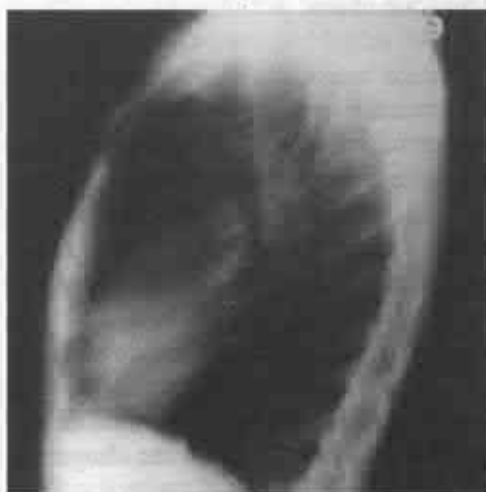Descori pleurezia evoluează asimptomatic (deoarece de regulă este de volum mic), însă se poate manifesta prin junghi toracic, subfebrilitate, tuse, dispnee. De obicei, este unilaterală și în 30% cazuri se asociază cu alte determinări pleuropulmonare. Se poate rezolva spontan sau persista luni-ani fără a necesita tratament specific; mai rar este necesară evacuarea lichidului pleural. Rareori fibroza pleurală reziduală este importantă, necesitând decorticarea zonei de pahipleurită.



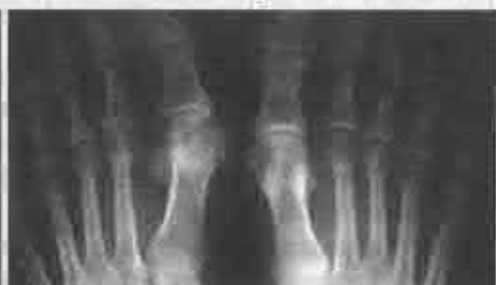A



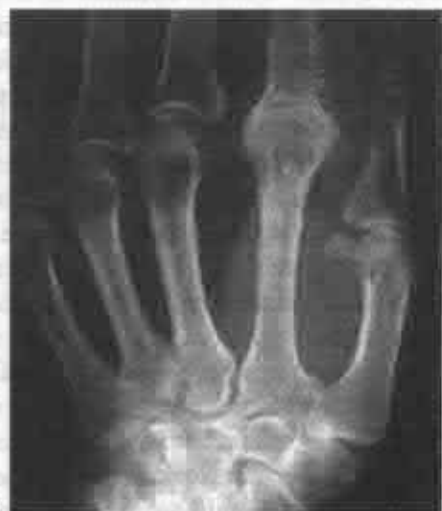B



C



D



E

*Fig. 27.1*

Radiografia în incidență PA la o pacientă cu istoric de artrită reumatoidă de 17 ani (A) evidențiază în câmpul pulmonar inferior drept și stâng opacități "în voal" (de intensitate foarte slabă), care au fost eronat interpretate drept infiltrație pulmonară. La examenul în incidență laterală dreaptă (B) și stângă (C) confirmă etiologia pleurală (îngroșări pleurale). Radiografia mâinii (E) și plantelor (D) confirmă leziuni caracteristice din artrită reumatoidă: chisturi, eroziuni, îngustarea spațiilor articulare cu subluxații.

Tipic revărsatul pleural este un exsudat, în cazurile cu evoluție cronică poate fi opalescent (pseudochilotorax). Nivelul glucozei este scăzut, dar semnul nu este specific deoarece glicopleuria joasă se mai observă în tuberculoză și în pleureziile neoplazice. pH-ul este scăzut, iar nivelul LDH pleurale - sporit (peste 700 *UI*). Factorul reumatoid în lichidul pleural poate fi prezent, însă nu contribuie la diagnostic, deoarece poate apărea și în tuberculoză, cancer, cât și în pleureziile bacteriene.

Citologia pleurală este puțin caracteristică cu predominarea leucocitelor polimorfonucleare în colecțiile recente și a limfocitelor în revărsatele cronice.

Biopsia pleurală relevă, de obicei, modificări inflamatorii nespecifice și modificări fibrotice; uneori se atestă leziuni granulomatoase.

Riscul de empiem pleural crește sub tratament cu corticosteroizi. În unele cazuri prin necroza și excavarea nodulilor reumatoizi pulmonari apar fistule bronhopleurale cu formarea piopneumotoraxului.

AINS sunt indicate în cazurile cu junghi toracic. Administrarea sistemică a corticosteroizilor poate accelera rezoluția, deși, aceștia rareori sunt necesari. Majoritatea epansamentelor se reabsorb spontan în câteva luni. La toracenteză se recurge în cazul lipsei răspunsului la tratament sau în caz de revărsat masiv.

***Pneumopatia interstițială difuză*** (fibroza interstițială difuză, alveolita fibrozantă, pneumopatia reumatoidă) este o altă manifestare frecventă a leziunii pulmonare în poliartrita reumatoidă. Mai des inflamația interstițială și fibroza se atestă doar prin examen histologic, manifestările clinice importante (dispneea) apărând într-un număr redus de cazuri.

Prin examen radiologic fibroza interstițială difuză se constată la 5-25% dintre bolnavii cu poliartrită reumatoidă, în timp ce scăderea capacității de difuziune a gazelor se observă în 50% cazuri.

În majoritatea cazurilor fibroza interstițială difuză pulmonară succede afectării articulare. Foarte rar plămânul este afectat primul, cu interval de câțiva ani până la constituirea manifestărilor articulare, astfel că pacienții sunt observați inițial cu diagnosticul de fibroză interstițială difuză idiopatică (mai ales că în fibroza idiopatică pot fi prezenți factorul reumatoid și anticorpii antinucleari).

Tipul și distribuția afectării articulare la bolnavii cu sau fără manifestări de fibroză interstițială difuză sunt similare. Pe când sexul masculin, tabagismul, prezența nodulilor reumatoizi subcutani, titrele înalte de factor reumatoid și de anticorpi antinucleari sunt considerați factori de risc importanți pentru leziunea pulmonară interstițială.

În formele severe manifestările clinice sunt similare celor din fibroza interstițială difuză idiopatică. Bolnavii au dispnee de efort progresivă, uneori tuse. Dispneea de efort poate rămânea timp îndelungat nesemnaltă de către bolnav (datorită activității fizice reduse în urma leziunilor articulare grave). Examenul fizic este sărac: tahipnee, frecvent crepitații pulmonare fine în regiunile bazale, hipocratism digital (în peste 50%



cazuri). Testele funcționale respiratorii evidențiază scăderea CV, VR, CPT (disfuncție restrictivă) și a factorului de transfer. PaO<sub>2</sub> este normală sau aproape de normal, dar scade rapid la efort fizic. Mulți bolnavi au și disfuncție obstructivă coexistentă.

Tabloul histologic este asemănător cu cel din alveolita fibrozantă idiopatică: semne de inflamație (infiltrații limfocitare, plasmocitare și cu macrofagi) și fibroză în alveole, în spațiile perivascularare și peribronșice. Cu tot polimorfismul tabloului morfologic (modificări mixte), variantele cu predominarea pneumonitei interstițiale nespecifice (NSIP), a pneumonitei interstițiale descuamative (DIP) și a hiperplaziei limfoide (LIP) au un prognostic mai bun, însă, spre regret, *pattern*-ul histologic de UIP (fibroză progresivă ce conduce la distrugerea pereților alveolari și la constituirea unor leziuni "în fagure") este cel mai frecvent. Uneori se pot depista granuloame reumatoide cu sau fără necroză centrală.

În lavajul bronhoalveolar se atestă creșterea numărului de celule inflamatorii (în unele studii procentul neutrofilelor din lichidul de lavaj corela cu reducerea factorului de transfer al gazelor).

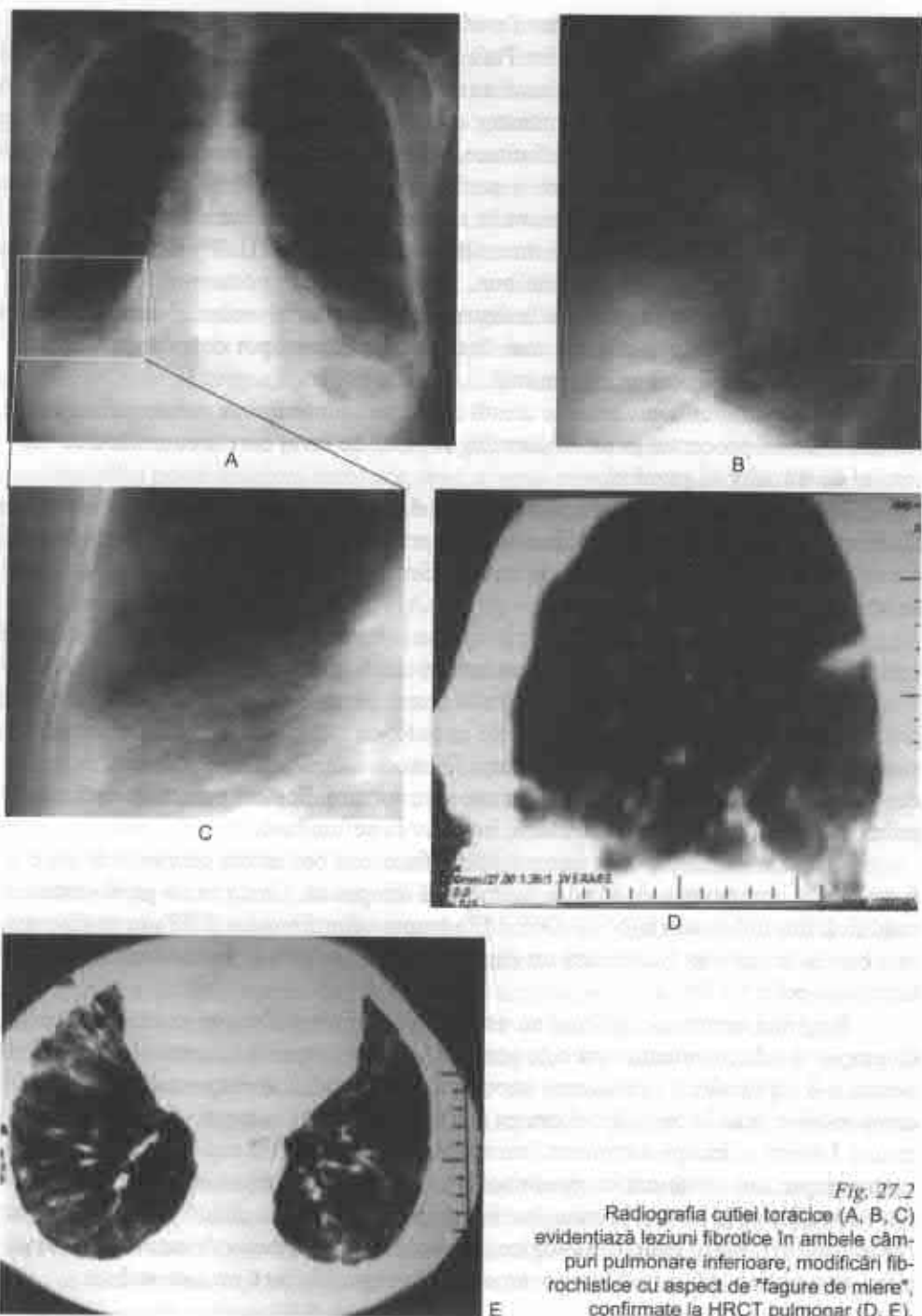
În faza inițială a bolii radiologic se depistează nodulație difuză, deseori diseminație miliariformă, în stadiile avansate - reticulonodulație neregulată, modificări fibrochistice cu aspect de "fagure de miere". Semnele de colecție lichidiană asociată se observă în 20-30% cazuri.

Acolo unde este accesibilă, scintigrafia pulmonară cu <sup>67</sup>Ga arată o sporire a captării pulmonare a izotopului (acumulare în celulele inflamatorii).

Tomografia computerizată de înaltă rezoluție este deosebit de utilă prin depistarea procesului de fibrozare în fazele inițiale, cu radiografie toracică normală (!) și modificări minime la testele ventilatorii. Distinctiv la HRCT se determină "fagurele de miere" progresiv de la bazele pulmonare spre apexuri. Poate fi prezent și emfizemul pulmonar în asociere cu bronșiectazii, inclusiv la nefumători.

Evoluția pneumopatiei interstițiale difuze din poliartrita reumatoidă pare a fi mai lentă comparativ cu fibroza pulmonară idiopatică. Cazurile cu predominarea modificărilor inflamatorii (NSIP, DIP, LIP) asupra celor fibrotice (UIP) au un răspuns mai bun la tratament. Sugerează un răspuns terapeutic bun și limfocitoza în lavajul bronhoalveolar (> 10%).

Regimul terapeutic optimal nu este stabilit definitiv. Deseori se încearcă corticoterapia în scheme identice cu cele pentru fibroza pulmonară idiopatică (1 mg/kg/zi pentru 6-8 săptămâni cu reducerea treptată a dozei, evaluând răspunsul după modificarea testelor ventilatorii). Ameliorarea testelor ventilatorii se poate obține în 40-50% cazuri. Uneori se începe tratamentul cu metotrexat, azatioprină sau ciclofosamidă (în monoterapie sau combinat cu prednisolon). Cazurile cu predominarea neutrofilelor sau eozinofilelor în lavajul bronhoalveolar răspund mai bine la ciclofosamidă decât la corticosteroizi. Rolul terapiei biologice (medicamente anti-factor de necroză tumorală alfa - etanercept, infliximab) în pneumopatia reumatoidă încă nu este stabilit.



*Fig. 27.2*  
 Radiografia cutiei toracice (A, B, C) evidentiază leziuni fibrotice în ambele câmpuri pulmonare inferioare, modificări fibrochistice cu aspect de "fagure de miere", confirmate la HRCT pulmonar (D, E).

**Nodulii reumatoizi pulmonari** se depistează la 0,2-0,3% dintre persoanele cu artrită reumatoidă; sunt mai frecvenți la bărbați, în prezența nodulilor subcutanați și a altor manifestări extrapulmonare. De obicei, nodulii în pulmoni sunt descoperiți în evoluția unei poliartrite reumatoide tipice, dar uneori pot precede manifestările articulare.

Radiologic au dimensiuni de la câțiva *mm* la câțiva *cm*. Localizarea predominantă este în zonele periferice: subpleural (se pot observa la toracoscopie), de-a lungul septurilor lobulare, în special în lobii superiori, uneori se situează endobronșic.

Histologic prezintă modificări similare nodulilor subcutanați: o zonă centrală de necroză, înconjurată de straturi succesive de histiocite, limfocite, plasmocite și fibroblaste.

Evoluția nodulilor pulmonari este imprevizibilă: pot rămânea stabili timp îndelungat sau dispărea spontan. În majoritatea cazurilor rămân asimptomatici, însă uneori se pot complica cu excavare, hemoptizie, deschidere în pleură (cu formarea emfizemului subcutan, pneumotoraxului), colonizarea cu *Aspergillus*. Se diferențiază de bronhocarcinom (de regulă, prin biopsie transbronșică).

Tratamentul antireumatoid cu medicamente de linia a doua nu pare să influențeze evoluția nodulilor pulmonari. Corticoterapia este indicată în nodulii compresivi sau cu progresie rapidă.

**Sindromul Caplan** (pneumoconioza reumatoidă) definește prezența nodulilor pulmonari multipli la bolnavii de artrită reumatoidă, care au avut expunere documentată la praful de cărbune. Patogeneza afecțiunii rămâne neelucidată. Nodulii pulmonari au diametrul între 1 *cm* și 5 *cm*, cresc rapid și deseori excavează. Tabloul histopatologic este similar celui din nodulii pulmonari reumatoizi, cu excepția prezenței unui inel de praf pigmentat situat la periferie.

**Pneumonita organizantă** (PO, anterior denumită bronșiolită obliterantă cu pneumonită în organizare - BOOP) este o manifestare de o gravitate deosebită. În caz de afecțiuni parenchimoase pulmonare la bolnavii cu artrită reumatoidă prin biopsie deschisă PO se decelează pe locul II după nodulii pulmonari.

Clinic se manifestă prin dispnee progresivă, tuse, astenie, scădere ponderală, febră, crepitații la examenul fizic.

VSH este majorată de regulă. La radiografia toracelui bilateral opacități alveolare (infiltrate), adeseori cu volumul pulmonar nemicșorat. Funcțional disfuncție restrictivă cu scăderea  $DL_{CO}$  și hipoxemie.

La HRCT "sticlă mată" sau consolidări uni- sau bilateral, adeseori cu mozaicitate, distribuție periferică.

Biopsia pulmonară arată prezența țesutului conjunctiv în căile respiratorii mici cu extensie în ducturile alveolare și uneori în bronșiolele respiratorii (corpusculi Masson). Infiltrația celulară a interstițiului este ușoară sau moderată. Modificările morfologice au un caracter maculos, zonele afectate fiind separate una de alta prin arii de țesut pulmonar normal.

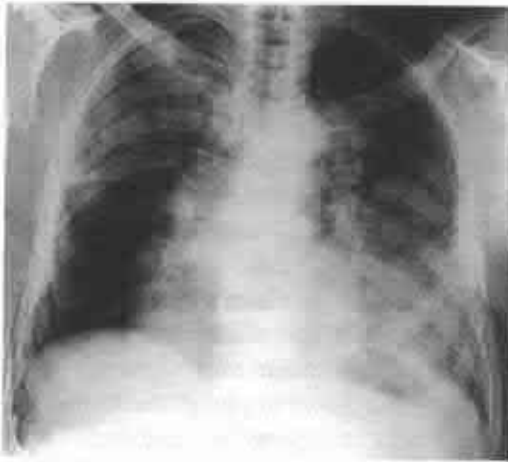

Fig. 27.3  
Radiografia de față la un pacient cu artrită reumatoidă. Pneumonită bilaterală (infiltrație în câmpul pulmonar inferior și mediu pe stânga și în câmpul superior și mediu pe dreapta).

Foarte rar bolnavii cu poliartrită reumatoidă prezintă **obstrucție a căilor respiratorii superioare** din afectarea articulației cricoaritenoide cu anchilozare, noduli reumatoizi pe coardele vocale sau din vasculita de nerv recurent laringeal sau vagus. Clinic se manifestă prin dispnee, disfagie și senzație de corp străin în gât. În cazurile severe dispneea este pronunțată, apare stridorul, iar testele ventilatorii confirmă obstrucția de căi aeriene superioare.

**Bronșiolita obliterantă** este o manifestare rară în poliartrita reumatoidă, dar de o gravitate deosebită. Clinic se manifestă prin dispnee obstructivă progresivă. Tabloul stetoacustic poate rămâne normal sau se atestă crepitație și *wheezing* de tonalitate înaltă. Testele funcționale respiratorii demonstrează obstrucția severă ireversibilă a căilor aeriene mici. Modificările radiologice sunt cele ale unei ușoare hiperinflații pulmonare, iar prin HRCT se atestă fenomenul de *air trapping* (necesar examenul în inspir și în expir). Biopsia pulmonară arată îngustarea fibrotică sau obliterarea căilor aeriene cu diametrul 1-6 mm.

**Vasculita pulmonară.** În artrita reumatoidă vasculita poate avea orice localizare, cel mai frecvent la nivelul pielii. Vasculita pulmonară se observă foarte rar, de obicei în formele cu evoluție severă, cu factor reumatoid în titre mari. De regulă, sunt prezente și alte manifestări de vasculită sistemică. Poate conduce la hipertensiune pulmonară. Dezvoltarea hipertensiunii pulmonare în absența fibrozei interstițiale pledează pentru leziunea vasculară. Tratamentul vasculitei vizează CS și ciclofosfan.

**Hemoragia pulmonară alveolară** este foarte rară. Sângerările difuze din vasele pulmonare cauzează umplerea alveolelor cu sânge, manifestată prin triada "clasică": hemoptizie, infiltrate pulmonare difuze, anemie.

Histologic se constată eritrocite și fibrină umplând spațiile aeriene, adeseori macrofage încărcate cu hemosiderină. În 90% cazuri de hemoragie alveolară se atestă o capilarită limitată la peretele alveolar.

La diagnostic contribuie măsurarea  $DL_{CO}$ , care apare majorat datorită fixării monoxidului de carbon în eritrocitele revărsate în alveole.

La bolnavii cu poliartrită reumatoidă **infecțiile respiratorii** sunt frecvente (inclusiv și cu micobacterii), constituind o cauză frecventă a decesului (până la 25% în unele statistici). Tratamentul imunosupresiv maschează manifestările infecției, iar modificările pleuropulmonare reprezintă un factor de confuzie în diagnosticul imagistic. Rolul decisiv îi aparține dinamicii opacităților sub tratament antibacterian (figura 27.5).

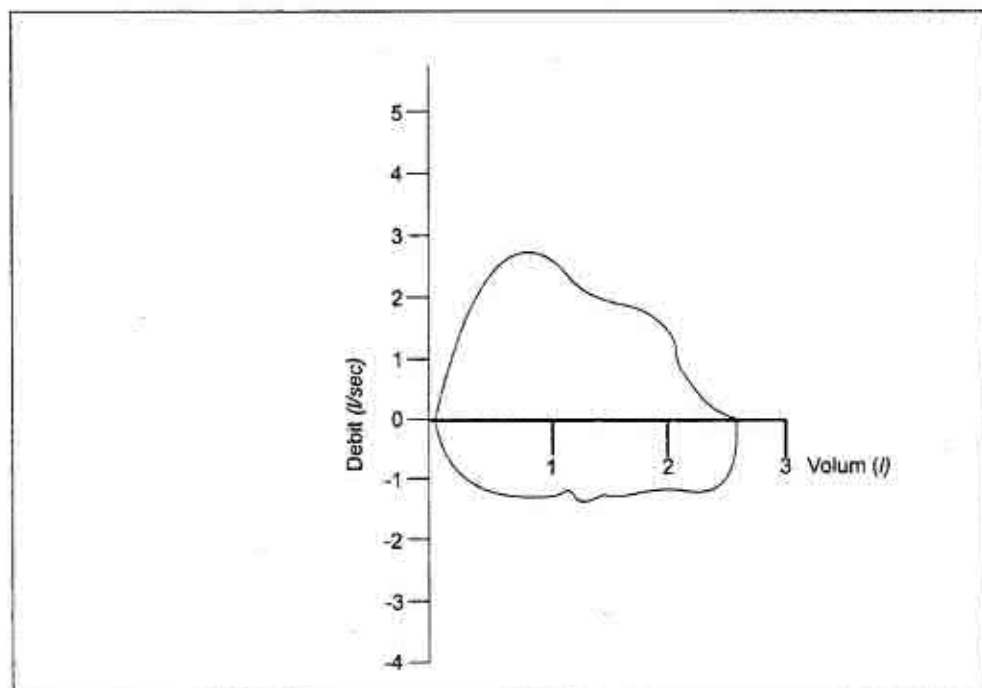
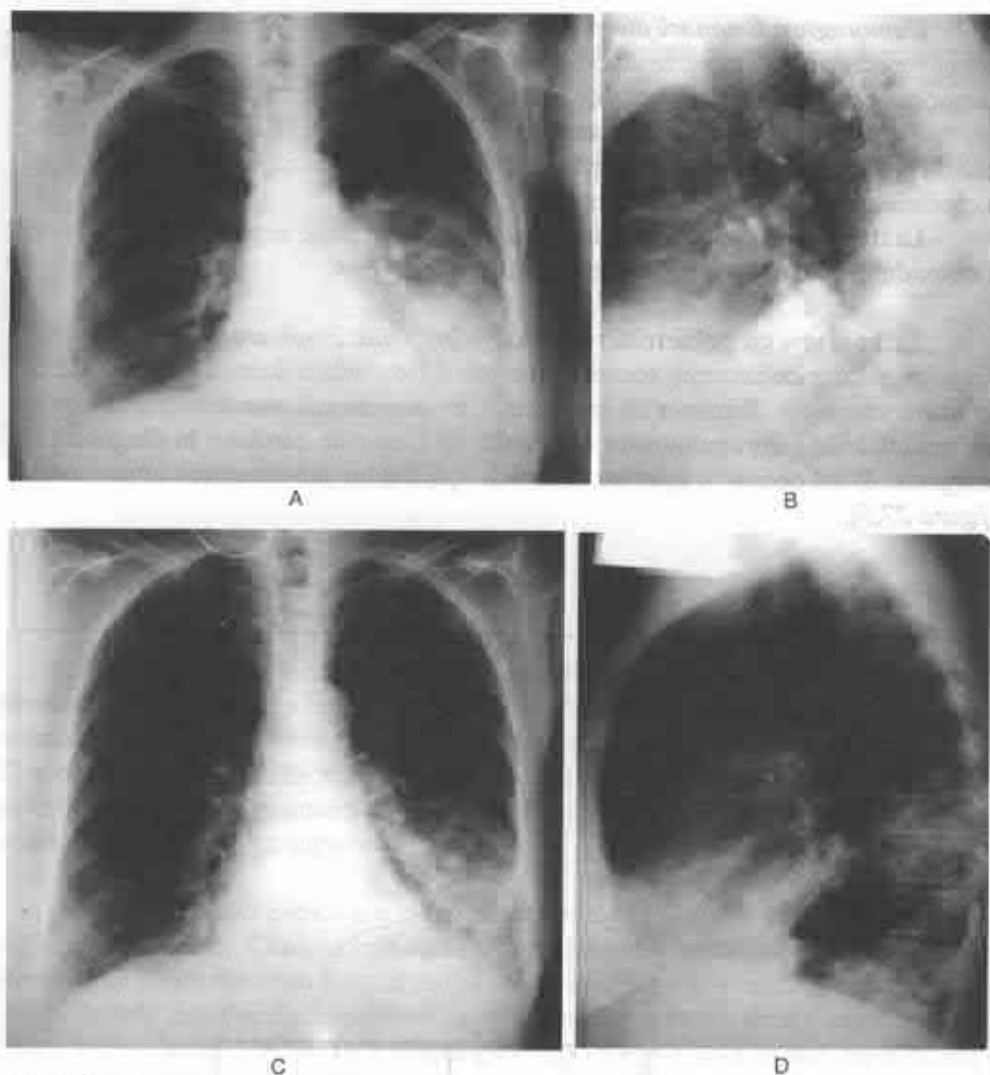


Fig. 27.4

Bucia debit-volum la un pacient cu paralizie bilaterală a cordelor vocale cauzată de boala cricoaritenoidă. Ambele faze ale buclei sunt micșorate, dar în special este redus fluxul inspirator.



*Fig. 27.5*

Radlografiile cutiei toracice față (A) și profil stâng (B) la o pacientă cu anamneză de artrită reumatoidă de 14 ani (ultimii 5 ani tratament de fond cu 12,5 mg Metotrexat) prezintă infiltrate masive în lobul inferior pe stânga, ceea ce impune diagnosticul diferențial între pneumonita din artrita reumatoidă și suprapunerea unei infecții care evoluează destul de sever pe fondul tratamentului imunosupresiv. Dinamica radiologică pozitivă peste 15 zile de tratament antibacterian confirmă etiologia infecțioasă a opacității pulmonare.



Unii bolnavi prezintă *leziuni fibrobuloase apicale* similare celor din spondilita anchilopoietică, alții au disfuncție ventilatorie datorată imobilității cutiei toracice.

Unele medicamente folosite în tratamentul artritei reumatoide sunt capabile să producă *pneumopatie medicamentoasă* (penicilamina, metotrexatul). Diferențierea fibrozei pulmonare induse de medicamente de pneumopatia din cadrul bolii este foarte dificilă, în afara cazurilor când leziunea pulmonară regresează după sistarea medicamentului suspectat.

### Lupusul eritematos sistemic

Afectarea pulmonară în lupusul eritematos sistemic (*tabelul 27.2*) apare, de regulă, în evoluția lupusului confirmat și mai des se manifestă prin pleurită fibrinoasă sau exsudativă, atelectazii și pneumonită acută. Afectarea pleurală și/sau pulmonară în lupus poate fi prezentă și în absența manifestărilor cutanate sau articulare ale bolii și poate apărea ca o primă expresie a bolii.

*Atingerea pleurală* este foarte frecventă în lupus: în peste 30% cazuri se manifestă de la momentul prezentării inițiale a pacientului, contribuind la suspectarea bolii de bază. La necropsie îngroșarea pleurei sau revărsatul pleural se atestă în 80-90% cazuri de lupus.

Afectarea pleurei, de obicei, este bilaterală, mai frecvent exsudativă. Colecția lichidiană, de regulă de volum mic sau mediu, prezintă un lichid serocitrin sau serohemoragic cu citologie mai des limfocitară (mezotelială în cazul evoluției prelungite a exsudatului), având conținut sporit de glucoză, pH peste 7,2 și nivelul LDH sub 500 U/litru. În lichidul pleural se pot depista celule lupice, anticorpi antinucleari (titrul peste 1:320 este foarte sugestiv) și anti-ADN, valori reduse de complement.

Pleurezia poate rezulta din multiplele afecțiuni care deseori complică evoluția lupusului eritematos sistemic: tuberculoză, infecții virale, pneumonie (pleurezie parapneumonică), tromboembolism pulmonar, insuficiență cardiacă, nefrită *etc.*

Evoluția pleureziei lupice este, de regulă, favorabilă; este posibilă resorbția spontană a exsudatului, de obicei cu fibroze pleurale reziduale (îngroșarea pleurei și/sau deformarea diafragmului prin aderențe pleurale sunt considerate semne radiologice importante în favoarea diagnosticului de lupus, de rând cu colecția lichidiană).

Sub corticoterapie durerea pleurală dispare rapid, colecția pleurală persistând un timp mai îndelungat. În cazurile rare de colecții masive ce nu răspund la tratamentul cu corticosteroizi se poate practica pleurodezia chimică.

*Disfuncție diafragmatică.* Aproximativ 10% dintre bolnavii cu lupus eritematos prezintă dispnee însoțită de anumite modificări radiologice: elevarea diafragmului cu motilitate redusă radioscopic (astfel că plămânii apar micșorați) și opacități liniare bazale (atelectazie "lamelară", atelectazie "discoidă"). Unii definesc acest sindrom ca plămân mic, plămân "ratatinat" (*the shrinking lung syndrome*).

Mecanismele responsabile de aceste modificări rămân neprecizate. Explicații posibile ar fi:

- disfuncția diafragmatică (curba flux-volum tipică pentru disfuncția mușchilor respiratori; CV scade cu peste 25% la trecerea în decubit; presiunea inspiratorie maximă în cavitatea bucală este de obicei redusă);

- pneumonita lupică;

- pleureziile bazale repetate;

- vasculita pulmonară (posibilele infarcte pulmonare mici repetate conduc la micșorarea plămânilor în volum).

**Pneumonita lupică** produce febră, frisoane, dispnee marcată (din hipoxemie) și tuse, reprezentând o complicație severă a lupusului eritematos sistemic, din fericire, extrem de rară. De obicei, apare în cadrul unei acutizări generalizate a bolii.

Clinic se pot observa tahipneea și ralurile buloase mici sau mijlocii.

Radiologic se prezintă prin infiltrate pulmonare difuze (preponderent bazale), deseori fugace, care pot progresa, formând un tablou asemănător cu cel din SDRA.

Microscopic se manifestă prin pneumonită interstițială difuză, membrane hialine, necroză alveolară, edem, tromboză microvasculară și hemoragii alveolare (deși clinic hemoptizia apare rar), infiltrarea alveolelor și venulelor cu polimorfonucleare (fără semne de vasculită). Pe pereții alveolari, în interstițiu și subendotelial prin imunofluorescență se depistează granule de IgG și de C<sub>3</sub>, ceea ce susține apariția leziunii prin depunerea de complexe imune. (În complexe imune s-a confirmat prezența ADN-ului și a anticorpilor anti-ADN).

*Tabelul 27.2*

## MANIFESTĂRI PLEUROPULMONARE ÎN LUPUSUL ERITEMATOS SISTEMIC

Pleurită serofibrinoasă
Revărsat pleural
Disfuncție diafragmatică
Pneumonită acută
Alveolită fibrozantă
Vasculită pulmonară cu hemoragii
Tromboembolism pulmonar
Hipertensiune pulmonară
Atelectazie liniară sau segmentară
Pneumonie
Afectarea căilor respiratorii

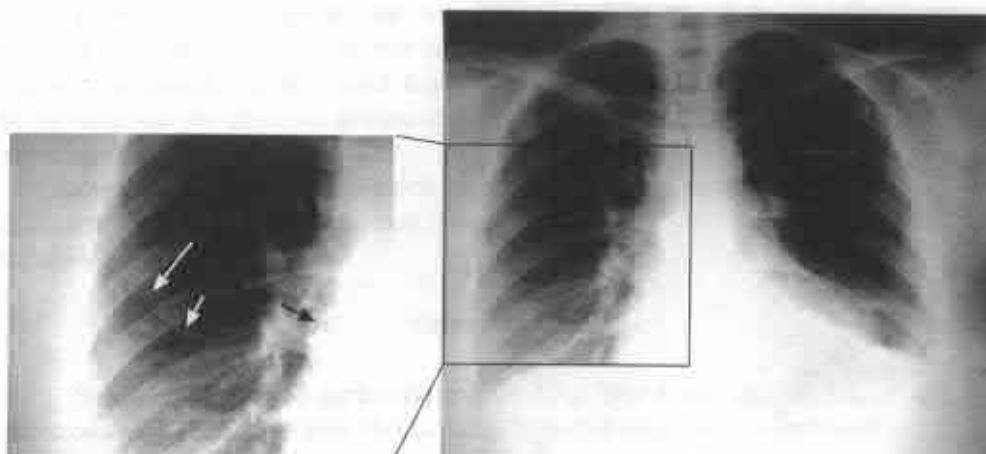


Fig. 27.6

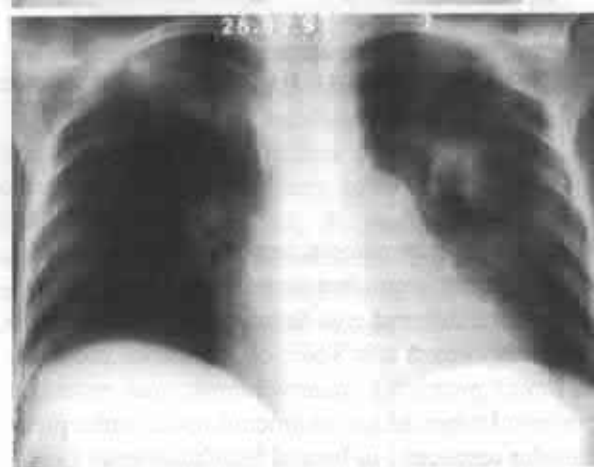
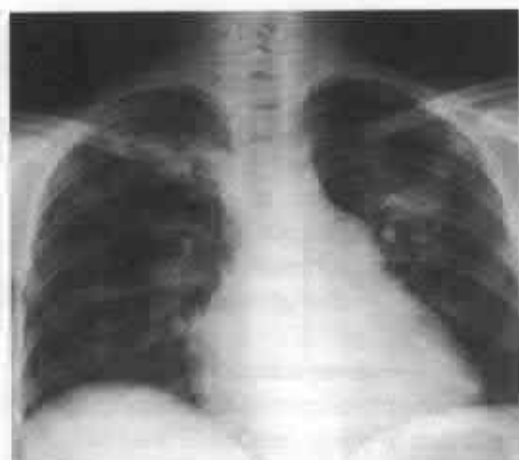Radiogramă de față în lupusul eritematos sistemic.  
Bilateral bazal atelectazii discoide. Sinusurile còstodiafragmale opacificate (colecție lichidiană pleurală minimă bilateral).

De menționat, că la pacienții cu lupus eritematos sistemic cea mai frecventă cauză de infiltrat pulmonar o reprezintă infecțiile secundare severe (pneumonii bacteriene, virale, fungice). Dificultăți mari prezintă diferențierea de tuberculoza pulmonară. De obicei, în infiltratele infecțioase se majorează atât VSH, cât și nivelul proteinei C-reactive, pe când în pneumonita lupică proteina C-reactivă crește mai puțin. La diagnosticul diferențial pot contribui testul tuberculinic, examenul revărsatului pleural (dacă prezent), depistarea germeilor respectivi în lavajul bronhoalveolar (sau a macrofagelor încărcate cu hemosiderină din hemoragiile alveolare în pneumonită), biopsia transbronșică. Însă rolul decisiv îi revine biopsiei pulmonare deschise (atunci când poate fi tolerată de bolnav).

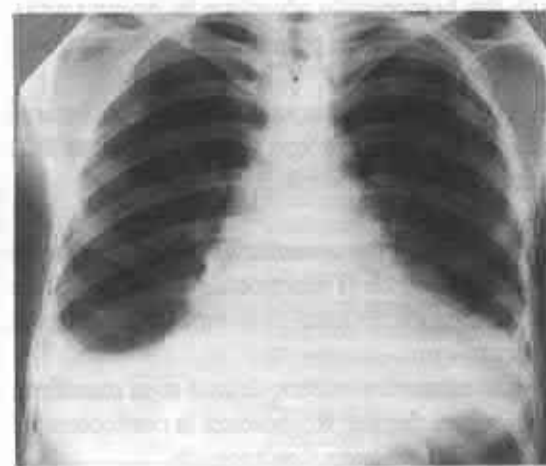Tratamentul pneumonitei lupice necesită corticosteroizi (1-2 mg/kg/zi) în asocieră cu medicația imunosupresivă (azatioprină 2-2,5 mg/kg/zi sau ciclofosfamidă 2 mg/kg/zi). Poate fi eficientă plasmafereza. Mortalitatea depășește 50%.

**Alte tipuri de atingere respiratorie** în lupus. *Pneumonita interstițială*, care să conducă la fibroză cu manifestări clinice, radiologice și funcționale similare cu cele din alveolita fibrozantă idiopatică, poate apărea excepțional și în lupus. Fază inițială răspunde la corticoterapie, în timp ce fibroza - nu.

*Vasculita pulmonară* în lupus este de asemenea extrem de rară și se manifestă prin hemoptizii tranzitorii și opacități pulmonare fugace. Regresează la corticoterapie și plasmafereză. Se consideră că nu produce hipertensiune pulmonară.



*Fig. 27.7*  
Radiogramă de față și tomografie  
convențională (7 cm) în lupusul  
eritematos sistemic. Bilateral infiltrație  
în câmpurile pulmonare superioare -  
pneumonită lupică. Configurație mitrală  
a cordului, bombarea conului pulmonar.  
Diafragul elevat.



*Fig. 27.8*  
Pleurezie bilaterală în lupusul eritematos  
sistemic.

Tulburările de coagulare din cadrul lupusului (sindromul antifosfolipidic) pot provoca *tromboembolism pulmonar recurent*, eventual, cu hipertensiune pulmonară. Necesită administrarea de durată a anticoagulantelor. La instalarea hipertensiunii pulmonare mai pot contribui și hipoxemia progresivă din fibroza interstițială sau din hemoragiile alveolare severe.

*Obstrucția căilor respiratorii superioare* din leziunea lor inflamatorie se întâlnește foarte rar. Se cunosc cazuri, care au necesitat traheostomie pentru afecțiunea laringiană gravă.

### Scleroza sistemică

Scleroza sistemică (sclerodermia) este o boală multisistemică de cauză necunoscută, caracterizată prin fibroza pielii, a vaselor sanguine și a viscerelor, inclusiv tractul gastrointestinal, plămânii, inima și rinichii.

Se identifică mai multe subtipuri în funcție de gradul interesării pielii și organelor interne. Pacienții cu *sclerodermie cutanată difuză* manifestă invadare rapidă și sistemică a pielii la nivelul extremităților proximale și distale, față și trunchi; prezintă cel mai mare risc pentru interesarea precoce viscerală. *Sclerodermia cutanată limitată* definește îngroșarea simetrică a pielii, limitată la nivelul extremităților distale și a feței. Frecvent se asociază cu sindromul CREST (calcinoză, fenomen Raynaud, dismotilitate esofagiană, sclerodactilie și teleangiectazii) și are un prognostic mai bun. *Scleroza sistemică fără sclerodermie* definește scleroza sistemică a organelor viscerale în absența interesării dermice.

Plămânii sunt afectați în sclerodermia sistemică la cel puțin 70% dintre pacienți, dependent și de criteriile de diagnostic folosite, dar simptome pulmonare importante se relatează în peste 30% cazuri.

*Infecții bacteriene recurente*. Motilitatea redusă a esofagului predispune la reflux gastric cu pneumonii prin aspirație. Pneumoniile recurente contribuie la fibroza pulmonară și la formarea de bronșiectazii.

*Fibroza pulmonară* este cea mai frecventă manifestare pulmonară în sclerodermie. La necropsic ea se depistează în peste 80% cazuri, semnele radiologice de fibroză se observă în 25-60% cazuri, în timp ce prin tomografie computerizată de înaltă rezoluție manifestările fibrozei se atestă la majoritatea absolută a bolnavilor de sclerodermie cu tablou radiologic nemodificat.

Modificările pulmonare le urmează pe cele cutanate (de obicei, mai tardiv în evoluția bolii, dezvoltarea rapidă a pneumofibrozei întâlnindu-se rar) și doar excepțional le pot preceda. În pneumoscleroza avansată se dezvoltă bronșiectazii, emfizem, rupturi de chist subpleural cu pneumotorax, abcedare, asocierea cancerului bronhopulmonar.

Simptomele, semnele, tulburările ventilatorii și tabloul radiologic sunt similare cu cele din alveolita fibrozantă idiopatică, la fel ca și modificările morfologice.

Macroscopic se observă reducerea dimensiunilor pulmonilor, care în cele din urmă capătă o formă specifică și consistență dur-elastică ("pseudocauciuc") cu deformație fibroasă localizată preponderent în regiunile bazale, cu sectoare de emfizem bulos.

Microscopic se observă îngroșarea septurilor alveolare cu infiltrație focală limfoplasmocitară și neutrofilică, reacții fibroblastice și hialinoză. Fibroza interstițială extensivă se răspândește și pe pereții bronșici. Deși cavitățile pseudochistice înconjurate de zone de atelectazie sunt prezente în câmpurile de fibroză (transformare fibrochistică, "plămân în fagure de miere"), modificarea tipică este dată de numeroase chisturi mici (apărute prin ruptura septurilor interalveolare) în asociere cu fibroza interstițială și peribronșică avansată. Poate fi prezentă afectarea vaselor mici, arteriolele manifestând îngroșare intimală, fragmentare a fibrelor elastice și hipertrofie musculară cu edem și inflamație mucoidă a pereților.

Cel mai frecvent simptom este dispneea (inițial de efort, iar odată cu progresarea bolii și în repaus), adesea însoțită de o tuse seacă (rareori tusea poate fi productivă cu expectorație mucoseroasă, iar în cazul asocierii infecției - de aspect mucopurulent). Hemoptizia apare foarte rar și poate sugera asocierea carcinoamelor bronhogenice și alveolare (incidența cărora este crescută la acești bolnavi).

Tabloul auscultativ include crepitații bazale (uneori frecături pleurale) specifice alveolitei fibrozante.

Probele funcționale respiratorii arată scăderea capacității vitale, complianța pulmonară redusă, micșorarea capacității de difuziune a gazelor și hipoxemie de efort. Aceste modificări pot fi prezente chiar și atunci, când radiografia toracelui este normală.

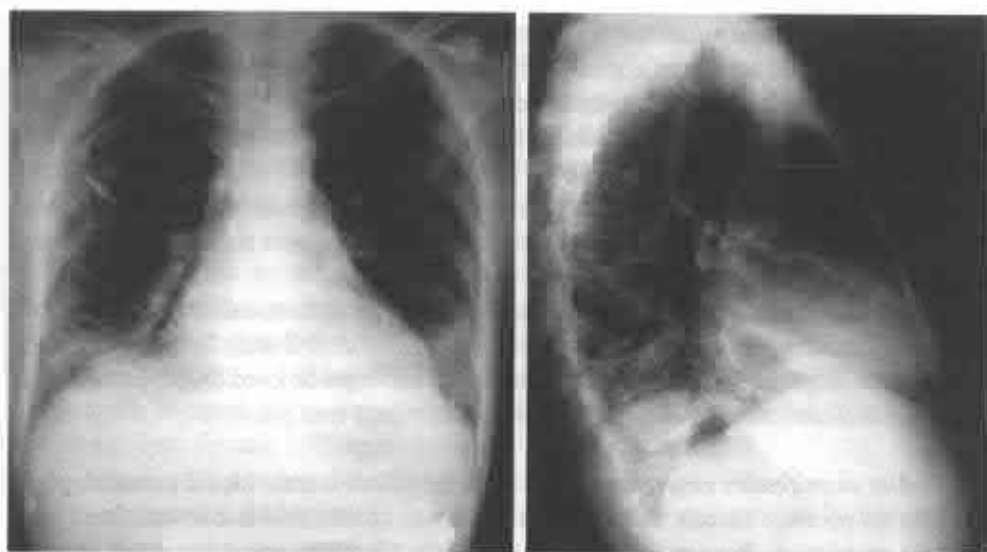
Aspectele radiologice inițiale sunt opacități liniare, reticulare sau reticulo-nodulare predominant în câmpurile pulmonare inferioare. Ulterior fibroza regională imprimă aspectul de "plămân în fagure". Leziunile microchistice situate periferic pot conduce la pneumotorax.

Tomografia computerizată cu rezoluție înaltă contribuie la depistarea fibrozei pulmonare în stadiile incipiente.

Lavajul bronhoalveolar arată prezența alveolitei: celularitate crescută în special din macrofage, însoțite de neutrofile și eozinofile.

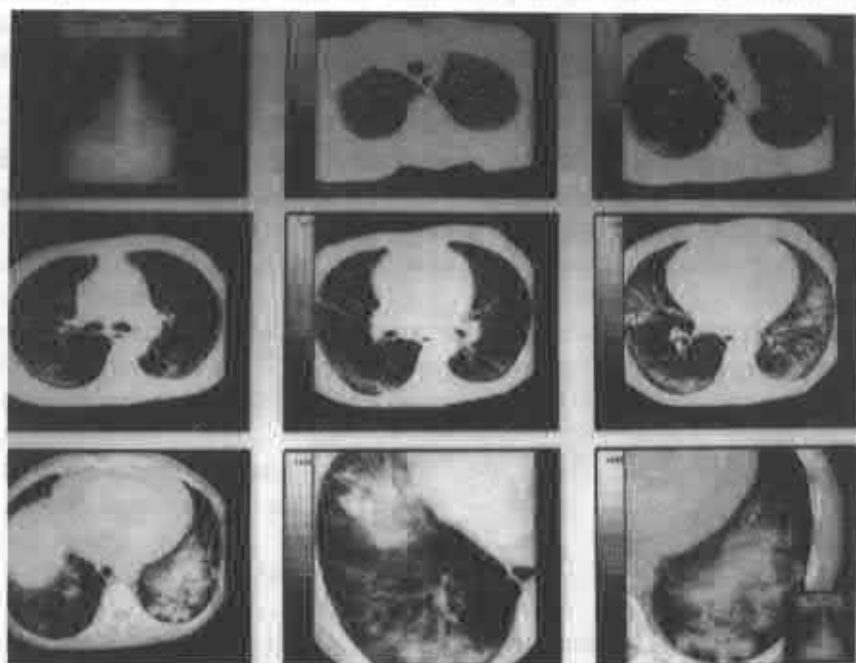
Tratamentul se poate face cu corticosteroizi, însă cu rezultate modeste (se consideră capabili să diminueze alveolita și să amelioreze testele respiratorii în fazele inițiale). Unele studii au arătat rezultate ceva mai bune la aplicarea ciclofosfamidei, dar de asemenea în stadiile inițiale (manifestări de alveolită activă în lavajul bronhoalveolar). Colchicina inhibă eliberarea factorilor de activare a fibroblaștilor din macrofagele alveolare *in vitro*, însă nu a demonstrat eficiență în sclerodermie. Ciclosporina poate reduce grosimea leziunilor tegumentare, însă nu s-a dovedit capabilă să amelioreze parametrii funcției respiratorii.





A

B



C

Fig. 27.9

Radiograma de față (A) și profilul drept (B) la o pacientă cu scleroză sistemică prezintă opacități "în sticlă mată" și multiple opacități reticulonodulare bilaterale. În câmpurile pulmonare inferioare se conturează imaginea "în fagure de miere". La CT pulmonar (C) se determină leziuni fibrotice avansate cu îngroșarea septurilor, zone de pneumoscleroză și dezvoltarea fagurelui subpleural. De notat, predilecția leziunilor subpleurale și în lobii inferiori.

**Hipertensiunea pulmonară.** Hipertensiunea pulmonară se dezvoltă la 25-50% dintre pacienții cu sclerodermie și este principala cauză a mortalității. Ea poate apărea și în absența fibrozei pulmonare semnificative (în special în sindromul CREST) prin afectarea vaselor pulmonare (obliterarea arterelor pulmonare mici și a arteriolelor din hipertrofia mediei și fibroza intimei).

Pe lângă modificările vasculare menționate mai sus, se discută și rolul vasoconstricției hipoxice și al vasoconstricției pulmonare prin acțiunea aerului rece (similară fenomenului Raynaud).

Instalarea hipertensiunii pulmonare face ca prognosticul să fie extrem de rezervat (durata medie a supraviețuirii este de aproximativ 2 ani). Se manifestă prin accentuarea dispneei și prin apariția în final a insuficienței de cord drept. Tratamentul prevede administrarea de vasodilatatoare, dar eficiența este joasă.

**Alte manifestări respiratorii.** Excepțional sclerodermia locală cutanată poate interesa tot peretele toracic anterior și abdomenul, conducând la o insuficiență ventilatorie restrictivă. Rareori se constată prezența aderențelor și îngroșarea pleurei, pneumotoraxul, hemoragiile pulmonare. Deoarece la majoritatea pacienților este prezentă disfuncția mecanică a esofagului distal, apare frecvent refluxul gastroesofagian și aspirația cronică (care pe lângă producerea pneumoniilor de aspirație, ar putea contribui la fibroza interstițială difuză). În sclerodermie există o incidență crescută a cancerului bronhogenic.

Pneumonia de suprainfecție bacteriană sau virală constituie o complicație severă la pacienții cu fibroză pulmonară.

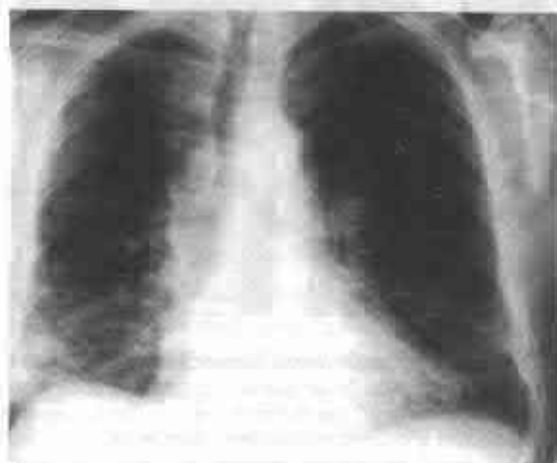

Fig. 27.10  
Pneumoscleroză generalizată din scleroza sistemică.

## **Dermatomiozite și polimiozite**

Dermatomiozitele și polimiozitele sunt afecțiuni de etiologie presupus autoimună, în care mușchii scheletici sunt lezați de un proces inflamator nesupurativ dominat de infiltrat limfocitar. Polimiozita definește localizarea procesului la nivelul mușchilor, iar când este prezentă erupția cutanată caracteristică, se folosește termenul de dermatomiozită.

Manifestările principale sunt slăbiciunea și durerea în mușchii proximali ai membrelor, creșterea enzimelor musculare serice (în principal CPK), modificările specifice electromiografice și histopatologice.

Aproximativ o treime din cazuri sunt asociate cu colagenoze (poliartrita reumatoidă, lupusul eritematos sistemic, sclerodermia, boala mixtă a țesutului conjunctiv) și aproximativ 10% apar ca manifestare paraneoplazică.

Manifestări pleuropulmonare sunt:

- pneumonia de aspirație (din afectarea mușchilor ce participă la deglutiție și datorită tusei ineficiente secundar afectării mușchilor);

- infecțiile respiratorii (tuse ineficientă);

- hipoventilație și insuficiență respiratorie (afectarea mușchilor intercostali și a diafragmului; pot apărea atelectazii bazale; hipercapnia este un indice de prognostic prost);

- alveolita fibrozantă similară cu cea din scleroza sistemică; se dezvoltă la 5-9% din bolnavi și în 1/3 cazuri precede manifestările musculare sau cutanate; fibroza interstițială difuză rar poate evolua acut cu febră, dispnee și infiltrate pulmonare, în majoritatea cazurilor progresarea fiind lentă, pneumopatia evidențiindu-se doar prin examene speciale (celularitatea lavajului bronhoalveolar, capacitatea de difuziune a gazelor, tomografia computerizată de înaltă rezoluție);

- în dermatopolimiozita și polimiozita paraneoplazică deseori malignitatea primară are sediul pulmonar;

- pneumopatie interstițială difuză din acțiunea medicamentelor, spre exemplu, metotrexat (este extrem de rară).

Tratamentul fibrozei pulmonare interstițiale presupune administrarea de corticosteroidi (uneori în asociere cu metotrexat).

## **Sindromul Sjögren**

Sindromul Sjögren este o afecțiune autoimună cronică, lent progresivă, caracterizată prin infiltrația limfocitară a glandelor exocrine (preponderent salivare și lacrimale), producând xerostomie și cheratoconjunctivită uscată. Insuficiența glandulară este secundară infiltrației limfocitare.

Aproximativ 1/3 din pacienți prezintă manifestări sistemice extraglandulare. Un număr mic de pacienți pot dezvolta limfom malign.

Există o formă primară a bolii și o formă asociată cu alte boli autoimune: artrita reumatoidă, lupusul eritematos sistemic, sclerodermia (sindromul Sjögren secundar).

Atingerea respiratorie în sindromul Sjögren este frecventă (la circa 50% bolnavi), dar rareori este importantă clinic. Pot apărea scăderea secreției glandelor mucoase și schimbări atroifice în căile respiratorii superioare și inferioare: rinita atrofică, xerostomia și xerotraheea. Ultima (denumită și *bronchitis sicca*) reprezintă tipul cel mai frecvent de afecțiune în acest sindrom (aproximativ 25% cazuri) și se manifestă prin tuse seacă permanentă. Se consideră că bolnavii cu sindrom Sjögren sunt predispuși la bronșită cronică, infecții pulmonare recurente, atelectazii, manifestări bronhoobstructive.

Rareori (3-5%) se observă pneumopatia interstițială difuză, caracterizată prin infiltrație limfocitară în țesutul pulmonar (alveolită limfocitară, pneumonită limfocitară, LIP) similară cu infiltrația limfocitară (limfoproliferarea) din alte localizări extraglandulare: ganglioni limfatici, rinichi, tegumente, tractul gastrointestinal, măduvă osoasă.

Limfadenopatia generalizată din cadrul sindromului Sjögren poate implica și ganglionii hilari și/sau mediastinali; rareori se observă noduli pulmonari solitari. Diferențierea de sarcoidoză și de limfoame este dificilă.

După o perioadă de evoluție benignă de mulți ani pot apărea limfoamele (riscul este de 44 ori mai ridicat față de populația generală).

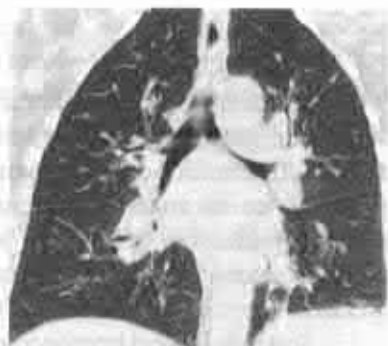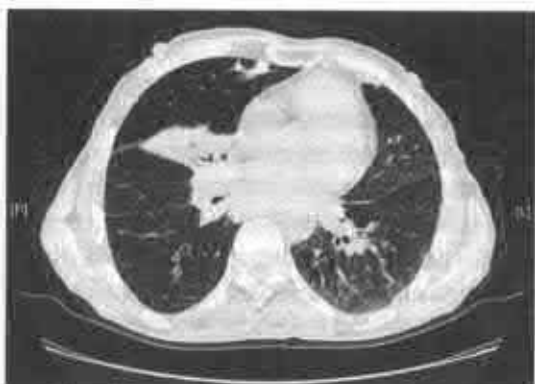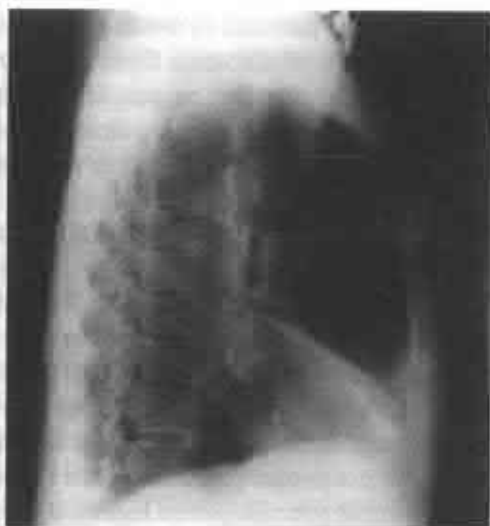
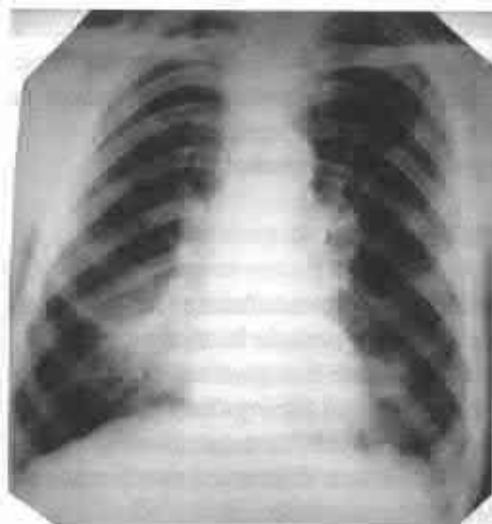
Eficacitatea corticosteroizilor (cu sau fără ciclofosamidă) pentru manifestările pulmonare rămâne controversată.

### **Boala mixtă a țesutului conjunctiv**

Boala mixtă a țesutului conjunctiv este un sindrom caracterizat prin combinarea unor manifestări clinice similare cu cele din LES, sclerodermie, polimiozită și artrită reumatoidă, prezentând titruri înalte de anticorpi circulanți cu specificitate pentru un antigen ribonucleoproteinic. Boala mixtă a țesutului conjunctiv nu este o boală rară, dar se diagnostichează adesea sub alte etichete. Este mai puțin frecventă decât LES, dar de câteva ori mai frecventă decât polimiozita sau scleroza sistemică.

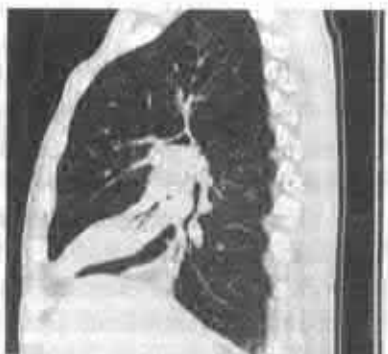Implicarea în procesul patologic a pulmonilor este foarte frecventă și îmbracă mai multe forme. Pleurezia exsudativă (de obicei bilaterală) poate apărea (în 30-35% cazuri) ca manifestare a sinovitei, care este considerată unul dintre criteriile posibile ale afecțiunii. Pleurofibroza reziduală importantă se întâlnește rar.

Însă cel mai des (în 80-85% cazuri) se observă pneumopatia interstițială difuză similară celei din sclerodermie. Adesea rămâne silențioasă până în stadiile avansate ale bolii, manifestându-se doar prin reducerea capacității de difuziune a monoxidului de carbon. Histopatologic se caracterizează prin semnele alveolitei fibrozante, în special, cu infiltrație limfoplasmocitară a septurilor alveolare și depunerea colagenului de tip III. Alveolita fibrozantă este, de obicei, mai pronunțată la pacienții cu semne de sclerodermie sistemică și evoluează grav la asocierea hipertensiunii pulmonare.



*Fig. 27.11*

Radiografia cutiei toracice la o pacientă de 74 de ani (cunoscută cu artrită reumatoidă de 20 ani și limfaderopatie generalizată de 15 ani, ce s-a prezentat pentru acuze de afonie, xeroftalmie, xerostomie, dereglări de degluțiție, tuse uscată, scădere ponderală 10 kg într-o lună, slăbiciune generală) pune în evidență sindromul lobului mediu, semne de emfizem pulmonar, plămânul drept micșorat în dimensiuni, hilul pulmonar drept evident dilatat, cu structură redusă. HRCT arată atelectazia lobului mediu pe dreapta cauzată de adenopatia hilară masivă, pacienta fiind suspectă de limfom. Rezultatul biopsiei GL inghinali nu a confirmat limfomul, diagnosticul final fiind de sindrom Sjögren secundar artritei reumatoide.



La unii pacienți cu boală mixtă a țesutului conjunctiv apare hipertensiunea pulmonară severă în absența fibrozei pulmonare semnificative. Substratul morfologic este o leziune vasculară cu proliferarea intimei și hipertrofia mediei ce conduce la îngustarea lumenului vaselor pulmonare (dar și coronariene, renale *etc.*).

Tratamentul se face cu doze mari de glucocorticoizi și citostatice.

### Spondilita anchilopoietică

Afectarea pulmonilor în spondilita anchilozantă este o manifestare foarte rară (sub 2%) și, de regulă, apare în cazurile cu activitate înaltă și evoluție îndelungată a bolii.

Manifestările tipice sunt de modificări fibrobuloase în segmentele apicale bilateral, mai rar cu excavare (atunci ușor pot fi colonizate cu *Aspergillus*). Clinic se pot manifesta prin tuse seacă sau productivă, dispnee și, rareori, hemoptizii sau pneumotorax, dar pot evolua și asimptomatic. Necesită diagnostic diferențial cu tuberculoza. Un tratament specific pentru leziunile pulmonare nu este elaborat.

Rigiditatea cutiei toracice din spondilita anchilozantă poate cauza disfuncție respiratorie restrictivă (extraparenchimatooasă).

### Boala Behçet

Boala Behçet este o afecțiune multisistemică caracterizată prin ulceratii recurente orale și genitale, afecțiune oculară (iridită, uveită) și tegumentară (eritem nodos, foliculită), tromboflebite și meningoencefalită.

Vasculita arterelor pulmonare, care se manifestă prin dispnee, tuse, durere toracică, hemoptizii și infiltrate pe radiografia pulmonară, este raportată la 5% dintre pacienți. Poate duce la formarea anevrismelor de artere pulmonare. Uneori se observă pleurezia.

În boala Behçet trombozele venoase periferice se întâlnesc în peste 25% cazuri, însă embolismul pulmonar se observă rar (riscul de tromboembolism pulmonar este mai sporit în cazurile cu tromboză de venă cavă).

### VASCULITELE SISTEMICE

Vasculitele sunt definite prin inflamația și distrucția peretelui vascular. În consecință apare ischemia țesuturilor în funcție de tipul, mărimea și localizarea vasului lezat.

Vasculitele pot fi prima sau singura manifestare a unei boli sau pot fi secundare unei alte boli primare.

Mecanismele etiopatogenetice incomplet elucidate, de rând cu spectrul larg histopatologic (extinderea și calibrul vaselor afectate, tipul afectării) și manifestările clinice foarte variate fac clasificarea actuală a vasculitelor controversată.



Determinările pulmonare se întâlnesc frecvent în angeita alergică și granulomatoasă (Churg-Strauss) și în granulomatoza Wegener, în celelalte tipuri de vasculite interesarea pulmonară fiind mai rară.

### **Angeita alergică și granulomatoasă (sindromul Churg-Strauss)**

Angeita alergică și granulomatoasă (sindromul Churg-Strauss) este o boală caracterizată prin vasculita granulomatoasă a diferitor organe (în special a plămânului), eozinofilie periferică eventual cu infiltrate eozinoflice tisulare (inclusiv pulmonare) și astm bronșic sever.

Sub multe aspecte este similară periarteritei nodoase clasice (care nu afectează arterele pulmonare). Se întâlnește la orice vârstă (mai puțin la copii; vârsta medie de debut fiind puțin peste 40 ani) cu o ușoară precădere la bărbați.

Boala parcurge mai multe faze succesive.

- Debutează mai des la vârsta matură cu o fază prodromală a manifestărilor alergice (tipic rinită sau astm bronșic), care poate dura câteva luni sau, mai des, mulți ani în șir.

- Urmează faza de eozinofilie periferică marcată, însoțită de infiltrate eozinoflice în special pulmonare, dar și în tractul gastrointestinal și în alte țesuturi.

- În faza vasculară, mai des în decada a patra a vieții, apar manifestările vasculitei, care sugerează diagnosticul corect. Evoluția ulterioară poate fi rapid progresantă spre deces din insuficiență cardiacă, dar, de regulă, este subacută sau cronică cu recăderi.

Astmul bronșic în angeita alergică și granulomatoasă, de obicei, este sever, dar la apariția vasculitei sistemice se ameliorează.

Infiltrația pulmonară se asociază astmului sever și este:

- nodulară, mai des, cu opacifieri masive (nicicând excavate), dar și de dimensiuni mici;

- bilaterală și fără predilecție pentru anumite zone;

- tranzitorie.

Poate fi însoțită de limfadenopatie hilară și/sau colecție lichidiană pleurală.

În cazurile netratate eozinofilia depășește  $1,5 \times 10^9/l$  (normal  $0,02-0,03 \times 10^9/l$ ) sau 70-80% (normal 0,5-5%). Deci, este mai sporită decât în astmul atopic obișnuit, dar mai redusă decât în sindromul de hipereozinofilie.

Vasculita poate fi întâlnită în orice organ (interesează artere musculare mici și medii, dar și capilare, vene și venule), cea mai frecventă manifestare fiind mononevritele multiple (în 2/3 cazuri), urmată de leziunile abdominale: durere abdominală, infarct intestinal (eventual, cu perforații sau ocluzie intestinală), infarct hepatic, pancreatic, diaree hemoragică din ulceratii intestinale.

Leziunea tegumentelor este frecventă (peste 70%) și se manifestă prin purpură hemoragică, erupții maculopapulare, noduli cutanați și subcutanați, livedo reticularis, infarcte cutanate. Se pot observa modificări ale arterelor renale (în 30% cazuri asociate cu glomerulonefrită), dar leziunea rinichilor este rară și nu predomină în tabloul clinic.

În afară de mononevrite alte afecțiuni ale sistemului nervos sunt rare (nevrita optică, afectarea altor nervi cranieni, accident cerebrovascular).

Examenul de laborator, pe lângă eozinofilie, arată deseori o anemie normocromă și majorarea VSH. Testele cutanate sunt deseori pozitive la diverși alergeni, de rând cu majorarea IgE totale serice și IgE specifice pentru antigenele respective. Testele pentru anticorpii citoplasmatici antineutrofile (ANCA), de regulă, sunt pozitive. Biopsia pulmonară arată infiltrate eozinofilice dense cu granulomatoză și vasculită.

Angeita alergică și granulomatoasă Churg-Strauss necesită diagnostic diferențial cu sindromul Löffler, sindromul hipereozinofiliei, gastroenterita hipereozinofilică, pneumonita eozinofilică cronică și leucemia eozinofilică.

Tratamentul cu corticosteroizi este de obicei eficient, dar, de regulă, necesită un timp îndelungat (luni sau ani). Citotoxicele sunt indicate în formele cu afectare cardiacă, renală, gastroenterală sau de sistem nervos. Remisiunea clinică se poate obține în 90% cazuri, dar în 25% cu recăderi, care sunt semnalate de hipereozinofilie.

### **Granulomatoza Wegener**

Granulomatoza Wegener reprezintă o vasculită necrotizantă granulomatoasă cu afectarea tractului respirator superior și inferior, cât și a rinichilor (glomerulonefrită). Se consideră suficientă prezența semnelor ale două din aceste trei localizări clasice. În plus, adesea se poate asocia vasculita (arterelor și venelor mici) diseminată în alte sisteme de organe.

Este o boală rară; poate apărea la orice vârstă, mai des după 40 ani, raportul bărbați/femei este de 3:2.

Atingerea pulmonară poate cauza hemoptizie, tuse, dispnee și, uneori, durere pleuretică, însă mai des este asimptomatică, chiar și în prezența unor modificări radiologice exprimate, astfel că leziunea pulmonară se descoperă ocazional, spre exemplu, la examinarea unui pacient cu boală renală.

Examenul radiologic evidențiază multiple opacități pulmonare macronodulare cu margini imprecise, situate bilateral, de dimensiuni variate (până la 9 cm în diametru) și cu evoluție spre excavare. Alte semne radiologice pot fi opacități reticulonodulare sau nodulare multiple extinse pe anumite zone ("pneumonite"), atelectazie (obstrucție bronșică din cicatrizarea fibroasă a leziunilor sau afectarea endobronșică în faza activă), colecția lichidiană pleurală sau pneumotoraxul (fistulă bronhopleurală). Limfadenopatia este excepțională.

Leziunile căilor respiratorii superioare produc dureri la nivelul sinusurilor paranasale, rinoree mucopurulentă sau epistaxis, ulcerății ale mucoasei nazale, palatului sau faringelui, perforație de sept nazal cu deformări nazale, otită medie cu tulburări de auz, stenoză subglotică cu obstrucție importantă a căilor aeriene.

Afectarea renală se observă în peste 85% cazuri și este crucială pentru prognostic. Poate fi minimă (cu proteinurie, microhematurie) sau severă (glomerulonefrită necrotizantă) cu evoluție rapidă spre insuficiență renală.

Peste 70% din bolnavi prezintă sindrom articular (dintre care 30% artrită nedeformantă cubitală și în articulația genunchiului, ceilalți - artralgi). Atingerea oculară este tradusă de conjunctivite ușoare, dacrocistită, episclerită, uveită, iridociclită, retinită și exoftalmie (răspândirea inflamației granulomatoase din sinusul etmoid în orbită). Leziunile sistemului nervos sunt mai frecvent mononevritele multiple din afectarea vasa nervorum, dar pot fi și vasculite cerebrale. Dintre celelalte determinări extrapulmonare mai frecvente sunt cele cutanate (leziuni veziculopapulare sau buloase) și cardiace (pericardită, coronarită).

De regulă, sunt prezente manifestările generale: slăbiciune, febră, anorexie, pierdere ponderală, stare de rău general. Febra poate fi indiciul bolii de bază, dar mai adesea reflectă o infecție secundară, cel mai frecvent, a căilor aeriene superioare.

Histopatologic se atestă vasculita necrotizantă a arterelor și venelor de calibru mic cu formarea de granuloame, atât intravascular, cât și extravascular.

Granuloamele sunt formate din celule mononucleare, polinucleare, înconjurate de fibroblaști, histiocite, celule gigante. Central se constituie o zonă de necroză cu aspect de abces sau infarct supurat. Modificările histopatologice tipice se depistează în leziunile pulmonare, pe când schimbările în biopțiile din căile respiratorii superioare și sinusurile paranazale pot fi ale unei inflamații nespecifice cronice sau acute (prin supraînfectare locală).

Deseori este prezentă o anemie normocromă ușoară, însoțită de leucocitoză și majorarea semnificativă a VSH. Hipergamaglobulinemia este moderată, îndeosebi pe contul fracției IgA.

Peste 50% dintre bolnavi au nivel crescut de CIC și factor reumatoid prezent. Testele pentru anticorpii citoplasmatici antineutrofile (ANCA) sunt pozitive în 88% cazuri la pacienții cu boala activă și în 43% în perioada de remisie. Hipocomplementemia nu se întâlnește.

Lichidul de LBA conține un procent important de neutrofile, spre deosebire de alte leziuni granulomatoase pulmonare (sarcoidoza etc.), în care predomină limfocitele.

Perioada de la apariția primelor simptome până la stabilirea diagnosticului corect poate fi îndelungată (luni/ani), însă depistarea precoce este crucială pentru prevenirea leziunii renale ireversibile.

Diagnosticul de granulomatoză Wegener se face prin demonstrarea vasculitei granulomatoase necrozante în biopțiile din țesuturile interesate ale tractului respirator (superior și inferior) și a glomerulonefritei. Biopsia pulmonară se poate face transcutan, dar mai sensibilă este cea prin toracotomie deschisă. Titrurile crescute de ANCA constituie un argument important de susținere a diagnosticului.

Tabelul 27.4

**FRECVENȚA AFECTĂRII DIFERITOR ORGANE  
ÎN GRANULOMATOZA WEGENER**

<i>Organul</i>	<i>Frecvența afectării (%)</i>
Plămâni	94
Sinusurile paranazale	91
Rinichii	85
Articulațiile	67
Nasul sau nazofaringele	64
Urechea	61
Ochiul	58
Tegumentele	45
Sistemul nervos	22
Inima	12

Diagnosticul diferențial se face cu poliarterita nodoasă, endocardita bacteriană subacută în faza de afectare vasculară a rinichilor, cu glomerulonefrita rapid progresivă, cu LES, cu granulomul liniei mediane.

Poliarterita nodoasă se exclude prin biopsie cutanată și prin prezența modificărilor pulmonare (nu afectează arterele pulmonare). În endocardita bacteriană hemoculturile sunt pozitive, sunt prezente suflurile cardiace, rolul definitiv revenindu-i ecocardiografiei. Lupusul eritematos sistemic este confirmat de prezența celulelor LE, anticorpilor antinucleari și de hipocomplementemie. În granulomul liniei mediane lipsesc semnele de vasculită la biopsie, modificările granulomatoase au un caracter localizat la nivelul feței și căilor respiratorii superioare (fără afectare pulmonară sau renală).

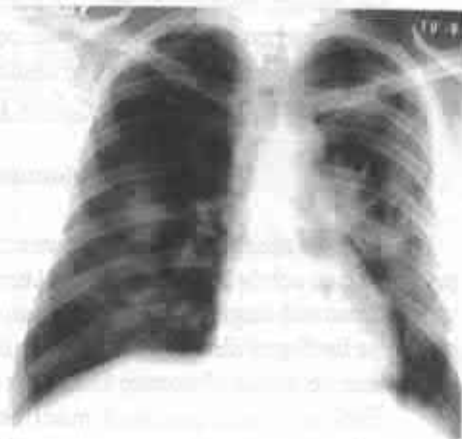În trecut granulomatoza Wegener era considerată o boală fatală cu progresarea invariabilă spre deces de la apariția insuficienței renale. Prognoza s-a modificat considerabil (remisiuni în peste 90% cazuri) prin utilizarea ciclofosfamidei (2 mg/kg/zi), care trebuie continuată timp de 1 an după inducerea remisiunii complete. La început se administrează simultan cu glucocorticoizi (1 mg/kg/zi).

**Granulomatoza Wegener limitată** este varianta bolii, în care singura manifestare importantă sunt granuloamele pulmonare cu aspect radiologic și histopatologic similar celor din granulomatoza Wegener clasică.

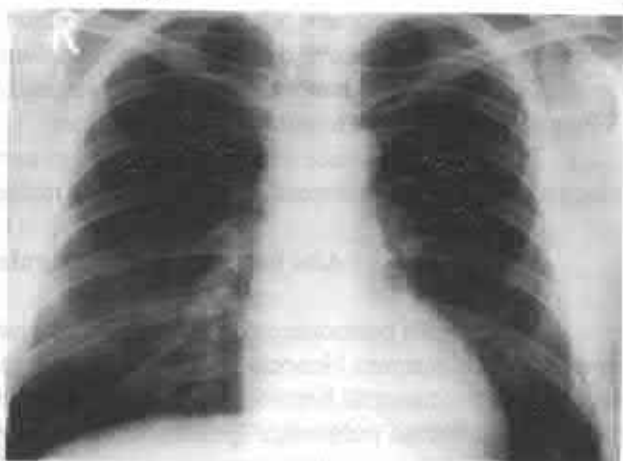
Adesea se diagnostichează incidental la examenul morfologic al unui nodul rezecat în legătură cu suspjecția de neoplazie. Glomerulonefrita lipsește cu desăvârșire, iar nodulii granulomatoși extrapulmonari sunt foarte rari (de regulă subcutani).

Fig. 27.12

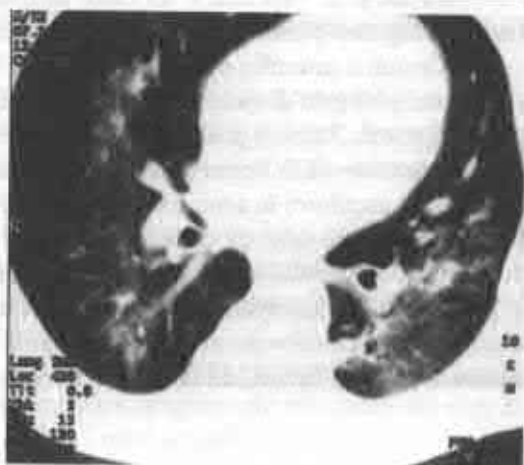Radiografia (A, B) și tomografia computerizată (C) la un pacient cu granulomatoză Wegener. Radiografia toracei repetată după 2,5 luni tratament cu prednisolon și ciclofosamidă (B) arată reducerea dramatică a infiltrației pulmonare.



A



B



C

De obicei, evoluează lent, cu stabilizări sau chiar regresii spontane. Au fost raportate cazuri cu răspuns pozitiv la corticoterapie.

Unii specialiști consideră granulomatoza Wegener limitată un stadiu incipient al formei clasice de boală.

### **Granulomatoza limfomatoidă**

Este o afecțiune rară caracterizată prin infiltrarea pereților vasculari și a țesuturilor cu celule limfocitoide și plasmocitoide atipice, la care se asociază inflamația granulomatoasă angiocentrică (intravasculară și extravasculară). Probabil reprezintă o afecțiune limfoproliferativă și nu o vasculită propriu-zisă. Afectează în special plămânul, determinările extrapulmonare fiind observate în mai puțin de 50% cazuri.

Tabloul clinic asociază manifestări generale (fatigabilitate, febră, pierdere ponderală) cu semnele radiologice de infiltrate pulmonare nodulare bilaterale fără excavare și fără adenopatii hilare. Pot apărea leziuni infiltrative în diferite organe: piele, rinichi, ficat, măduva osoasă, mușchi, ganglioni limfatici.

Diagnosticul se bazează pe biopsie. Necesită diferențiere cu granulomatoza Wegener și cu afecțiunile pulmonare neoplazice.

Tratamentul se face cu ciclofosamidă și corticosteroizi. Cazurile, care nu răspund la tratament, sfârșesc printr-un limfom malign.

### **Alte forme de vasculite pulmonare**

Determinări pulmonare se pot întâlni și în vasculitele prin hipersensibilizare, spre exemplu, purpura Henoch-Schönlein sau crioglobulinemia mixtă esențială. Pe lângă afectarea cutanată, hepatosplenomegalie și alte manifestări sistemice, radiografic pot apărea infiltrații pulmonare (pneumonite), de regulă, nu foarte extinse.

La fel și în vasculitele asociate medicamentelor, bolilor infecțioase, neoplasmelor atingerea pulmonară, de obicei, este minoră.

Vasculita arterelor pulmonare în boala Behçet este rară (la 5% dintre pacienți) și se manifestă prin dispnee, tuse, durere toracică, hemoptizii și infiltrate pulmonare pe radiogramă. Rareori poate duce la formarea anevrismelor de artere pulmonare.

Anevristele de artere pulmonare manifestate clinic prin hemoptizii (din ruptura dilatărilor vasculare) în asociere cu trombozele venoase definesc sindromul Hugues-Stovin, afecțiune rară cu patogenie neelucidată. Histologic se determină angeita eozinofilică. Eventual se poate însoți de glomerulonefrită.

În arterita Takayasu, de rând cu afectarea aortei și principalelor sale ramuri, excepțional se întâlnește atingerea pulmonară. Leziunile de artere pulmonare sunt stenotice în 85% cazuri, dilatative în 2% și mixte în 13% cazuri.



# BOLII MEDIASTINALE

Capitolul XXVIII

Mediastinul este regiunea mediană (ușor deplasată spre stânga), interpleuro-pulmonară a cavității toracice. Conține organe care îi conferă un deosebit interes medical.

Considerente topografice și chirurgicale determină divizarea mediastinului în trei compartimente (*figura 28.1* și *figura 28.2*).

Mediastinul anterior (anteriosuperior) se întinde de la stern până la pericard și vasele brahiocefalice. Conține tot ce se găsește deasupra și anterior de cord: timusul (loja timică), ganglionii mediastinali anteriori, venele și arterele mamare interne, țesut adipos.

Mediastinul mijlociu se întinde între mediastinul anterior și posterior și conține cordul, porțiunea ascendentă și crosa aortei cu ramificațiile, venele cave și nenumite, nervii frenici, segmentele superioare ale nervilor vagi, traheea, bronhiile principale cu ganglionii limfatici, venele și arterele pulmonare.

Mediastinul posterior conține aorta descendentă, esofagul, canalul toracic, venele azigos și hemiazigos, lanțurile simplice, segmentele inferioare ale nervilor vagi și grupul posterior de ganglioni limfatici mediastinali.

În mediastin pot avea loc procese patologice de etiologie variată: tumori primitive sau metastatice, adenopatii benigne sau maligne, boli inflamatorii (mediastinite), afecțiuni ale vaselor (anevrisme), ale esofagului, emfizemul și herniile mediastinale, cele mai frecvente fiind tumorile.

În mediastinul anterior cele mai frecvente tumori sunt timoamele, limfoamele și tumorile tiroidiene ectopice. Cele mai frecvente tumori în mediastinul mijlociu sunt tumorile vasculare, tumorile ganglionare limfatice (metastaze) și chisturile (bronhogene și pleuropericardice). În mediastinul posterior se găsesc tumori neurogene, chisturi și diverticuli esofagieni.

Dezvoltarea în spațiul conjunctiv mediastinal a unor procese patologice poate rămâne asimptomatică (având doar manifestări radiologice) ori conduce la manifestări compresive sau invazive de compromitere a tranzitului fiziologic prin marile căi vasculare, aeriene, digestive și nervoase.

### **Simptomatologia afecțiunilor mediastinale**

Patologia mediastinului este dominată de neoplaziile benigne și maligne.

Tumorile mediastinului parcurg, de regulă, o fază de latență clinică, manifestările clinice apărând într-un grad avansat de compresie și/sau invazie a organelor mediastinului.

Aproximativ jumătate din leziunile mediastinale de volum sunt depistate incidental la o radiografie efectuată pentru alte cauze. Dintre acestea aproximativ 10% sunt maligne.

Celelalte 50% din leziunile mediastinale de volum au manifestări de două tipuri: manifestări compresive (invazive) și manifestări ale leziunii cauzale (simptomatologie proprie). Aproximativ jumătate din leziunile mediastinale de volum simptomatice ulterior se dovedesc a fi maligne, astfel că o treime din toate leziunile mediastinale de volum (indiferent de prezentare - simptomatice sau asimptomatice) sunt maligne.

A mai fost menționat, că afecțiunile mediastinului pot avea o simptomatologie proprie și o simptomatologie din comprimare sau invadare:

1. Compresia traheii, bronhiilor mari se manifestă prin dispnee mixtă, tiraj suprasternal și supraclavicular. Compresiunea bronhiilor mari se manifestă prin tuse seacă, zgomotoasă, dispnee, stridor inspirator și expirator, opresiune retrosternală, raluri bronșice, atelectazie.

2. Compresia esofagului se manifestă prin tulburări tardive disfagice, intermitente, senzație de oprire a bolului alimentar, iar în fazele avansate prin regurgitații, vărsături, sughit.

3. Deplasarea și compresia arterelor mari. Compresia aortei poate produce pulsații suprasternale și supraclaviculare, suflu sistolic la focarul aortic, puls inegal și asincron la cele două membre superioare, hipotensiune arterială.

4. Compresiunile venoase sunt mai frecvente decât cele arteriale.

Interesarea sistemului cav superior se manifestă prin: fenomene de stază venoasă cerebrală (cefalee, amețeli, epistaxis, tulburări vizuale), cianoza feței și a membrilor superioare, edem al gâtului, feței, uneori și al părții superioare a toracelui, circulație venoasă colaterală.

Compresia venei cave inferioare determină circulație colaterală evidentă mai ales pe abdomen și la baza toracelui.

5. Compresia canalului toracic poate duce la pleurezii cu revărsate chiloase.

6. Tulburările neurologice în sindromul mediastinal includ:

- dureri toracice inconstante, variate;

- tulburări laringiene (disfonie, tuse bitonală din paralizia nervului recurent laringian stâng);

- compresiunea nervului frenic (paralizia diafragmului);

- afectarea nervilor vagi;

- compresiunea lanțului simpatic (sindrom Horner);

- afectarea plexului brahial;

- leziuni de compresiune medulară.

Prin urmare, în afecțiunile mediastinale examenul fizic minuțios este de o importanță deosebită pentru direcționarea investigațiilor ulterioare în vederea unui diagnostic corect cât mai rapid prin metode neinvazive. De asemenea, se pot depista semnele afectării cardiopulmonare severe, care impun spitalizarea de urgență.

Tahicardia excesivă, pulsul alternant sau pulsul paradoxal pot sugera extensia pericardică a formațiunii mediastinale. Examenul aparatului respirator poate decela stridor sau deviera traheii. Majorarea semnificativă a tiroidei poate fi singura manifestare fizicală a gușei plonjante, care determină formațiunea de volum în mediastinul superoanterior. Edemul facial cu cianoza "în pelerină" este caracteristic sindromului de venă cavă superioară din cancer pulmonar și, mult mai rar, din limfom.

Prin examenul minuțios al gâtului, foselor supraclaviculare și regiunilor axilare se pot detecta ganglionii limfatici măriți, care sunt supuși biopsiei. Această abordare este deosebit de importantă în caz de limfom Hodgkin, în care majoritatea pacienților cu formațiuni mediastinale prezintă, de asemenea, și limfadenopatie cervicală sau supraclaviculară.

Prin examenul testiculelor la bărbații tineri cu formațiuni în mediastinul anterior uneori se observă tumora testiculară asociată unei tumori cu celule germinale a mediastinului. Examenul neurologic poate arăta slăbiciune musculară marcată și disfuncție oculomotorie din miastenia gravis la un pacient cu timom.

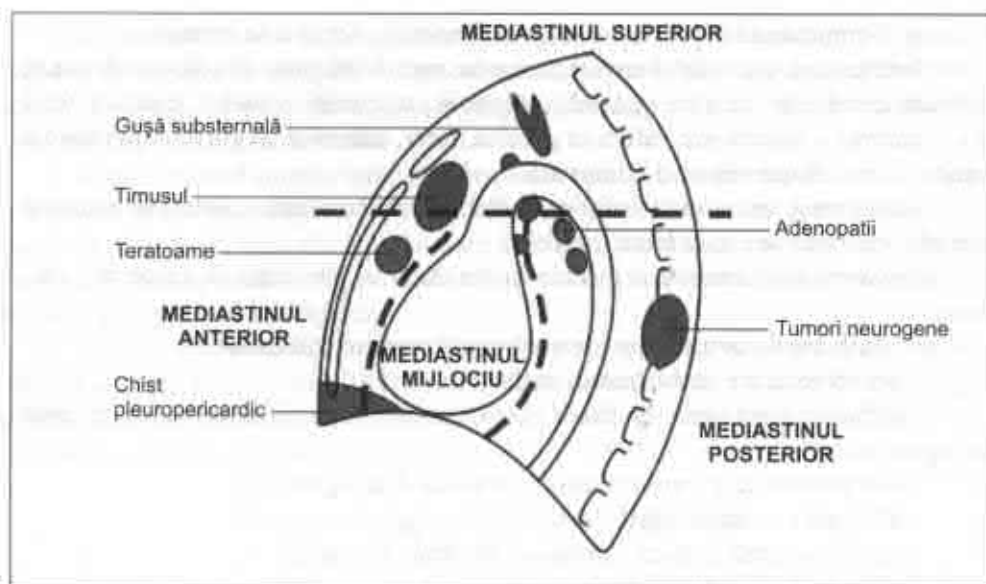


Fig. 28.1  
 Schema compartimentelor mediastinului pe radiografia de profil stâng și localizarea leziunilor mai frecvente.

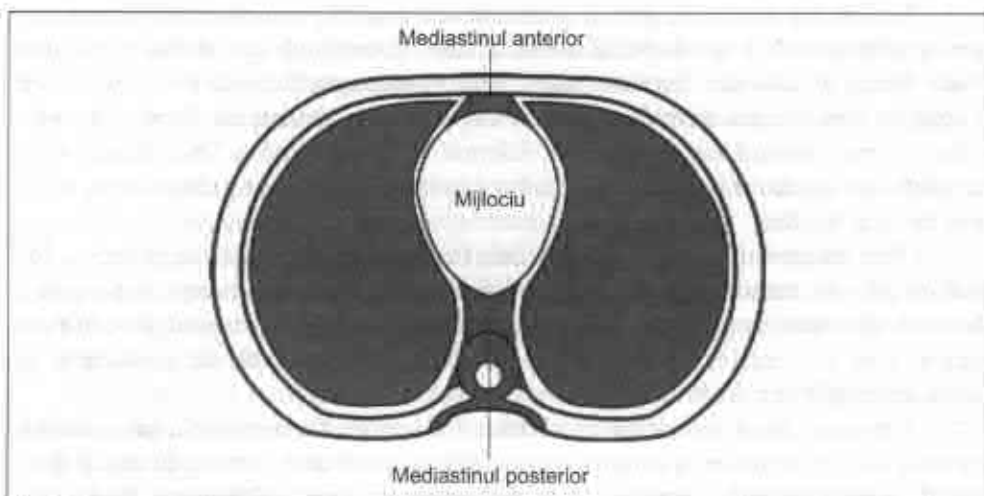


Fig. 28.2  
 Schema compartimentelor mediastinului în secțiunea transversală.

## Examinări paraclinice

1. Radiografia de față și de profil constituie examenul inițial, prin care sunt puse în evidență leziunile mediastinale (în peste 50% cazuri bolile mediastinului sunt descoperiri radiologice ocazionale). Precizări suplimentare pot aduce radiografiile cu regim supravoltaj.

2. Tomografia computerizată este metoda de elecție, care permite o analiză spațială a leziunilor observate, aprecierea extensiei leziunilor în raport cu organele și țesuturile vecine. TC practic a înlocuit examenul prin tomografie convențională.

3. Rezonanța magnetică nucleară este o metodă complementară tomografiei computerizate. Are avantajul de vizualizare a aortei și marilor vase mediastinale fără introducerea substanței de contrast și de obținere a imaginilor în secțiuni inaccesibile tomografiei computerizate; poate fi aplicată la copii și la gravide.

### 4. Biopsia

Pe scară tot mai largă se utilizează puncțiile bioptice cu ac fin efectuate sub ghidajul tomografiei computerizate. De regulă, se confirmă cancerul metastatic, însă materialul obținut mai des nu este suficient pentru diagnosticarea limfoamelor și leziunilor granulomatoase.

Cancerul metastatic se mai poate confirma prin biopsia transtraheală (în timpul BFO) a ganglionilor paratraheali și subcarinali măriți. În celelalte cazuri de regulă, este nevoie de mediastinoscopie, mediastinotomie sau toracotomie.

Testele de laborator uzuale și dozarea markerilor tumorali rareori sunt definitive pentru diagnosticul formațiunilor mediastinale. Numai scintigrafia glandei tiroide (cu  $^{131}\text{I}$  sau  $^{99\text{m}}\text{Tc}$ ) are rolul decisiv în gușa substernală. Dozarea markerilor tumorali (gonadotropina corionică, alfa-fetoproteina) este justificată la pacienții sub 40 ani cu formațiuni în mediastinul anterior.

O formă rară de limfom ne Hodgkinian - limfomul limfoblastic - are sediul predominant mediastinal și, deoarece această formă uneori este însoțită de apariția limfoblaștilor în sungele periferic, la persoanele tinere cu formațiuni ale mediastinului anterior se recomandă consultația frotiului de către un hematolog experimentat.

În mediastinul posterior predomină tumorile neurogene (paragangliomul, carcinooidul) ceea ce argumentează dozarea în urină a catecolaminelor și acidului 5-hidroxiindolacetic.

Deoarece în majoritatea cazurilor de tumori mediastinale până la urmă sunt necesare explorările invazive, se impun testele de explorare a hemostazei și a funcției hepatice.

## Formațiuni ale mediastinului anterior

Pot fi din epiteliiul timusului (timom, carcinom), din celulele neuroendocrine (carcinoid), din celule germinale (seminoame), din țesut limfatic (limfoame), din țesut adipos și, extrem de rar, din țesut nervos (tabelul 28.1).

### *Timomul și alte afecțiuni timice*

Timomul este o tumoare epitelială și constituie peste 20% din tumorile mediastinale. Cel mai des apare între 40-60 ani, fiind rar la copii.

La 50% din pacienți este asimptomatic, diagnosticul fiind stabilit radiologic. Timoamele maligne produc simptome prin invazia țesuturilor vecine (diferențierea timomului malign de cel benign se face chirurgical - histologia nu permite diferențierea). Atât timoamele maligne, cât și cele benigne se pot asocia cu miastenia gravis, megaesofagus, vasculite sistemice, LES, miocardite, osteoartropatii, agamaglobulinemie, anemie aplastică. Miastenia gravis este prezentă în 10-50% cazuri de timom, dar numai 5-15% dintre bolnavii cu miastenia gravis au timom.

Radiologic se prezintă sub forma de opacitate omogenă, rotundă sau neregulată cu margini netede în mediastinul anterior. Tomografia computerizată permite delimitarea conturului tumorii (marginile șterse sugerează malignitatea) și aprecierea exactă a dimensiunilor. Uneori în interiorul tumorii se observă calcificări.

Diagnosticul se confirmă prin biopsie (mediastinotomie anterioară sub control radiologic).

Invadează organele adiacente: pericard, pulmoni, venele mari, nervul frenic. În stadiul IV apar metastazele pleurale.

După tratamentul chirurgical poate recidiva. Radioterapia se indică postoperator sau în cazurile inoperabile.

Chimioterapia cu răspuns bun la tratament (peste 90% cazuri) se indică în timoamele nerezecabile.

***Carcinomul timic*** este o tumoare malignă rară de origine epitelială (histologic - carcinom cu celule scuamoase sau limfoepiteliom). Invadează ganglionii limfatici mediastinali anteriori și metastazează la distanță. Tratamentul este chirurgical combinat cu radioterapie; chimioterapia este inefficientă. Supraviețuirea de lungă durată este ocazională.

***Carcinoidul timic*** este o tumoare rară de origine neuroendocrină cu secreție de serotonină, care produce eritem cutanat, tahicardie, crampe abdominale și diaree. În 30% cazuri pacienții prezintă sindrom Cushing, hiperparatireoidism, hipersecreție de hormon antidiuretic și alte sindroame paraneoplazice endocrine. Radiologic și tomografic se prezintă ca o formațiune de dimensiuni mici bine delimitată, rareori cu calcificări. Tratamentul este chirurgical. Radioterapia și chimioterapia sunt puțin eficiente.



## FRECVENȚA RELATIVĂ A FORMAȚIUNILOR MEDIASTINULUI ANTERIOR

Timomul și alte afecțiuni timice	47%
Limfoamele	23%
Tumorile cu celule germinale	< 15%
Tumorile mezenchimale	< 10%
Tumorile endocrine	< 15%
Tumorile neurogene	< 1%

**Limfomul timic.** Mai frecvent este limfomul Hodgkin și limfomul limfocitic. Bolnavii pot fi asimptomatici, dar, de regulă, prezintă adenopatii periferice, hepatosplenomegalie, simptome generale. Adenopatiile sunt bilaterale, asimetrice.

**Chisturile timice** pot fi congenitale (chisturi dermoide și teratoame, care reprezintă disembrioane din arcurile brahiale III și IV sau din elemente gonoblastice oprite în mediastin în cursul migrației lor către sfera genitală) sau inflamatorii. Teratoamele conțin elemente derivate din ecto-, endo- și mezoderm. De regulă, sunt asimptomatice și se depistează incidental la radiografie. Tratamentul este chirurgical.

#### ***Tumori cu celule germinale***

Includ teratomul (ecto-, endo- sau mezodermic), seminomul, carcinomul cu celule embrionare și choriocarcinomul. În aproximativ 20% cazuri sunt maligne. Se pot întâlni și la adulți, și la copii.

Frecvent aceste tumori apar în gonade cu metastazare ulterioară în mediastin. De aceea, la toți pacienții cu tumori mediastinale maligne cu celule germinale se impune excluderea neoplaziei de gonade prin examen fizic minuțios și ecografia testiculelor.

#### ***Tumori mezenchimale***

Tumorile mezenchimale (lipom, fibrom, leiomiom, limfangiom, hemangiom, mezoteliom) sunt rare - sub 10% din tumorile mediastinale (la copii incidența fiind mai sporită) și, în majoritatea cazurilor, maligne. Majoritatea își au sediul în mediastinul anterior cu o singură excepție - fibrosarcomul, care se dezvoltă primar în mediastinul posterior.

Lipoamele (conțin țesut adipos maturizat) sunt cele mai frecvente tumori mezenchimale mediastinale și, de regulă, sunt asimptomatice, deși, cele cu dimensiuni mari pot provoca fenomene de compresie.

Hemangioamele sunt infrecvente (sub 0,5% din tumorile mediastinale) și în majoritatea absolută a cazurilor (peste 90%) benigne, însă cu tendința de invazie a țesuturilor adiacente. De aceea rezecția chirurgicală este tratamentul de elecție pentru toate cazurile.

### ***Gușa endotoracică***

Este, de regulă, prelungirea unei guși cervicale (cervicotoracică), dar pot fi cazuri de țesut tiroidian ectopic. Localizarea este mai des pretraheală. Bolnavii sunt, de obicei, asimptomatici, dar în caz de dimensiuni mari, poate produce detresă respiratorie și stridor (din compresie traheală), mai rar simptome de compresie a esofagului, vaselor mari. Frecvent malignizează.

Radiologic apare ca o opacitate în mediastinul anterior (eventual, cu calcificări), frecvent, cu deplasarea traheii. Tomografia computerizată precizează dimensiunile și relațiile topografice; poate evidenția o bandă de legătură cu glanda tiroidă. Sunt bine vizualizate deplasarea organelor vecine, calcificările.

Scintigrafia cu <sup>131</sup>I evidențiază gușa substernală (rezultatul negativ nu exclude struma substernală).

Tratamentul este, de obicei, chirurgical.

## **Formațiuni ale mediastinului mijlociu**

### ***Chisturile mediastinale***

Chisturile mediastinale au o prezență relativ frecventă 10-20% din totalul formațiunilor mediastinale atât la adulți, cât și la copii. Printre cele localizate în mediastinul mijlociu după structura histologică se disting: chistul pericardic (sau pleuro-pericardic), chistul bronhogenic și chistul enteric. Printre chisturile mediastinului anterior (menționate mai sus) cele mai frecvente sunt teratoamele benigne, limfangioamele și chisturile timice.

*Chisturile bronhogene* apar prin dezvoltarea tardivă a unui mugure aberant din trahee sau bronhie. Au forma sferică sau ovoidă și conțin lichid mucoid. Peretele chistului este format din țesut conjunctiv și epiteliu, poate conține uneori fibre musculare, glande mucoase, calcificări.

De regulă, chisturile bronhogene sunt asimptomatice. Pot produce fenomene de compresie bronșică sau esofagiană (mai des la copii), iar în caz de comunicare cu arborele bronșic - fenomene de infectare și evacuare periodică a conținutului chistic în lumenul bronhiilor (febră, hemoptizie, brohoree purulentă).

Aspectul radiologic este de opacitate omogenă cu contur net. Prezența nivelului lichidian indică fistulizarea în bronhii. Tomografia computerizată arată criteriile tipice pentru formațiunile chistice, uneori mai puțin distincte din cauza vâscozității lichidului chistic.

*Chisturile enterice* sunt segmente ale tractului digestiv separate în cursul dezvoltării embrionale.

Au dimensiuni variate, sunt acoperite cu mucoasă gastrică sau intestinală, care secretă lichid. Secreția acidă poate duce la ulcere peptice cu perforație și hemoragie. Sunt relativ rare la adulți, însă cele mai frecvente formațiuni chistice la copii, la care uneori se asociază cu malformații ale coloanei vertebrale (spina bifida, scolioză).

Uneori pot fi multiple și asociate cu defecte de duplicare în alte porțiuni ale tractului digestiv.

*Chisturile pleuropericardice* apar în urma anomaliilor de delimitare a cavității pericardice.

Sunt formațiuni chistice cu diametrul 10-15 cm, având perete conjunctiv acoperit cu celule mezoteliale și conțin lichid seros sau gălbui; rar comunică cu cavitatea pericardică. Localizarea mai frecventă este în unghiul cardiofrenic anterior drept. Sunt asimptomatice și nu malignizează.

Radiologic și tomografic se apreciază localizarea, conturul, consistența. Aspirația conținutului confirmă diagnosticul și este concomitent o metodă bună de tratament.

## Formațiuni ale mediastinului posterior

### *Tumori neurogene*

Tumorile neurogene reprezintă 20% din formațiunile mediastinale la adult și peste 40% la copil.

Clasificarea lor se face după țesutul neural de origine - neurofibrom, neurosarcom, neurilem (schwannom), ganglioneurom, ganglioneuroblastom, neuroblastom, paragangliom etc. Multe tumori sunt active hormonal (secretă catecolamine).

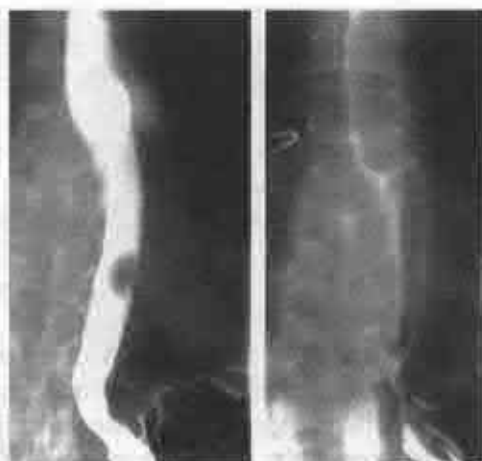

Fig. 28.3  
Radiografia de profil la un pacient cu chist mediastinal arată deplasarea esofagului baritat.

La adulți sunt, de regulă, benigne și asimptomatice, la copii - maligne și simptomatice, în majoritatea cazurilor.

Simptomele clinice mai frecvente sunt durerea toracică, dispneea, tusea, defectele neurologice, simptomele de compresie spinală sau a plexului brahial, sindromul Horner, paralizii de nerv frenic sau de nerv recurent.

Simpticoblastoamele sunt tumori (benigne sau maligne) ale ganglioneuromului, care pot fi feocromocitoame (din țesut cromatic) și chemodectoame (din țesut glomic). Feocromocitoamele (unii le numesc paraganglioame, termenul feocromocitom fiind rezervat doar pentru tumorile cromafine la nivelul suprarenalelor) pot determina hipertensiune arterială, instabilitate emoțională, tahicardie.

Radiologic tumoarea neurogenă este o opacitate densă rotundă sau ovoidă localizată paravertebral cu distrugerea corpului vertebral în formele maligne.

Tomografia apreciază densitatea, marginile tumorii, prezența necrozei, calcificării.

Rezonanța magnetică nucleară este metoda de elecție care, permite aprecierea localizării exacte a tumorii, evidențierea eventualelor afectări vertebrale sau costale.

Este indicat tratamentul chirurgical în toate formele de tumori neurogene, fiind imposibilă precizarea lor preoperatorie, precum și datorită faptului, că la dimensiuni mari extirparea este dificilă. În tumorile maligne rezecția este urmată de radioterapie și chimioterapie cu prognostic bun.

### **Afecțiuni cu localizare în orice compartiment mediastinal**

Limita superioară a mărimii normale a ganglionilor mediastinului este convențional acceptată ca fiind de 10 mm diametru. Adenomegaliile (adenopatiile) mediastinale pot fi produse de 3 grupe de boli: limfoame, metastaze carcinomatoase și inflamații granulomatoase (tuberculoza, sarcoidoza).

În majoritatea cazurilor adenomegaliile mediastinale sunt simptomatice cu simptome de compresie locală, dispnee, tuse, dureri retrosternale, disfonie, obstrucție de venă cavă superioară. Pot fi însoțite de febră, pierdere ponderală, transpirații nocturne, prurit.

Diagnosticul se precizează radiologic, tomografic, mediastinoscopic sau prin mediastinotomie cu biopsie.

Tratamentul este în funcție de etiologia adenopatiilor.

### ***Limfoame***

Limfoamele reprezintă a treia cauză a tumorilor mediastinale (după timom și tumorile neurogene). Este posibil orice tip histologic, dar boala Hodgkin și limfomul limfocitic sunt cele mai frecvente. Localizarea cea mai frecventă este în mediastinul anterosuperior, dar pot fi și în mediastinul mijlociu și uneori în cel posterior.

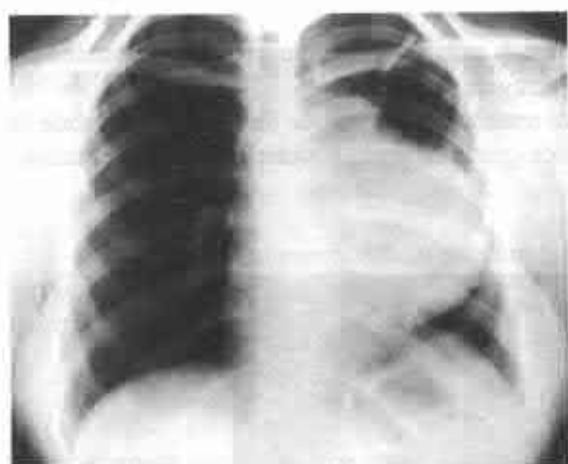În adenopatia masivă pot fi prezente simptomele de obstrucție. Rareori bolnavii pot fi asimptomatici, de regulă, însă, prezintă adenomegalii periferice, hepatosplenomegalie, simptome generale.

Radiografia toracică evidențiază adenopatiile mediastinale hilare.

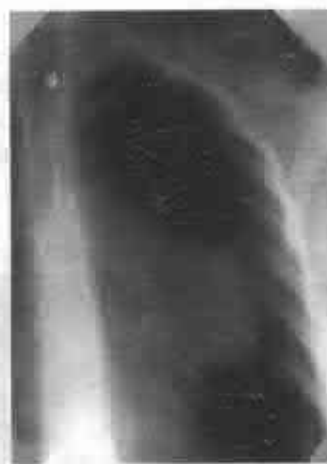Tomografia computerizată și prin RMN permit stadializarea procesului prin evaluarea limfadenopatiilor cervicale, toracice, abdominale, pelviene.

Limfangiografia poate fi utilă în limfoamele intraabdominale,

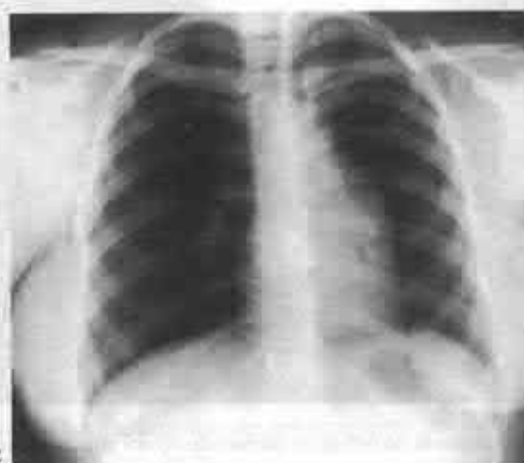Tratament: radioterapie, chimioterapie.



A



B



C

*Fig. 28.4*  
Radiograma de față (A) și tomograma (B) la o pacientă cu limfom Hodgkin. Regresia opacității (C) după chimioterapie și radioterapie.

## Anomalii vasculare

Anomaliile vasculare pot fi arteriale și venoase, afectând circulația sistemică și cea pulmonară.

În mediastinul anterior se observă mase opace din aneurisme venoase, vena cavă stângă persistentă, dilatarea venei hemiazigos, întoarcerea venoasă pulmonară anormală, coarctația de aortă și aneurismul crosei aortice.

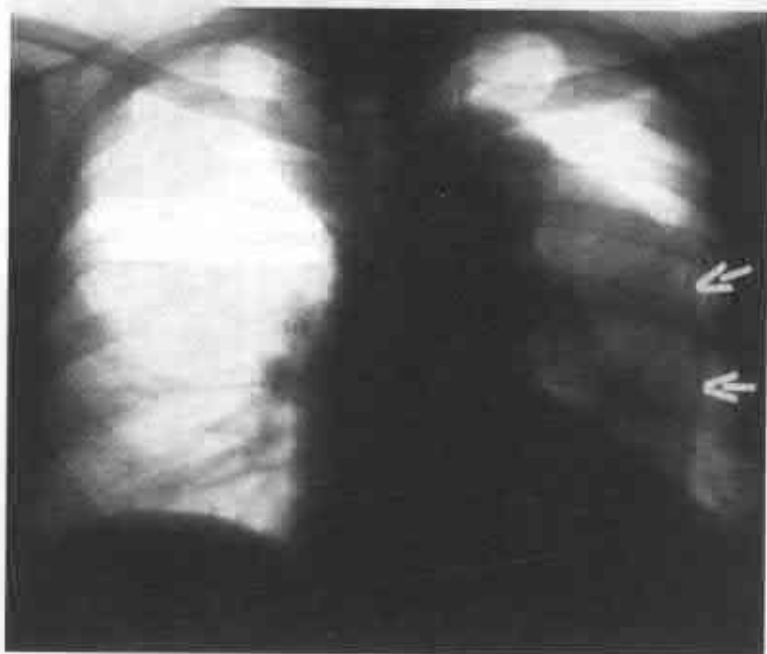
Mase opace în mediastinul mijlociu pot produce dilatația idiopatică de trunchi pulmonar, hipertensiunea arterială pulmonară, varicele venoase pulmonare, aneurismul de venă cavă superioară și dilatarea venei azigos.

Aneurismul de aortă descendentă produce opacitate în mediastinul posterior.

Dintre leziunile vasculare aneurismul aortei toracice pune deseori probleme dificile de diagnostic (*figura 28.5*).

Clinic aneurismul de aortă poate fi asimptomatic sau produce fenomene de compresie mediastinală, pulsații ale laringelui, disfonie.

Radiologic aneurismul prezintă opacitate omogenă de dimensiuni variabile în continuitate cu umbra cordului. La radiografia de profil și oblică se apreciază localizarea aneurismului.

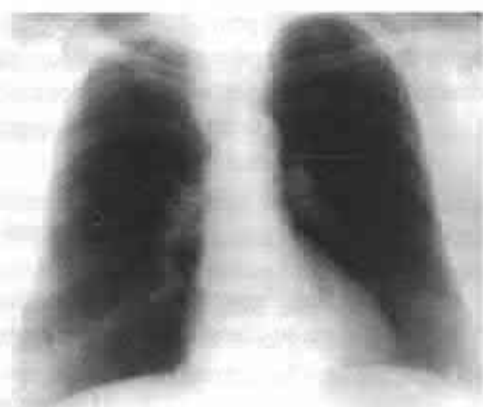

*Fig. 28.5*

Radiograma de față la un pacient de 58 ani cu aneurism disecant de aortă.



Fig. 28.6  
Hernie diafragmatică.



Tomografia computerizată cu substanță de contrast permite aprecierea conturului și dimensiunilor anevrismului. Metoda practic a substituit angiografia, care comportă riscuri sporite.

### *Hernii diafragmatice*

Herniile diafragmatice pot fi descoperite în oricare din cele trei compartimente ale mediastinului datorită existenței mai multor căi potențiale de comunicare transdiafragmatică. Conținutul lor este format din grăsime sau unele structuri anatomiche abdominale.

Hernia prin foramen Morgagni este situată anterior, retroxifoidian și radiografic apare ca o masă mediastinală în unghiul cardiofrenic (poate conține colon sau anse intestinale).

Hernia Bochdalek (prin alunecare) apare în mediastinul posterior (de regulă pe stânga) și poate conține polul superior al stomacului, colon sau polul superior al splinei.

Hernia hiatală este cea mai frecventă și reprezintă o herniere a unei părți de stomac în cavitatea toracică prin hiatul esofagian al diafragmului. În hernia hiatală prin alunecare joncțiunea gastroesofagiană și fundul stomacului alunecă în sus. Hernia prin alunecare poate fi din slăbirea structurilor de ancorare la diafragm a joncțiunii gastroesofagiene, prin contracția longitudinală a esofagului sau prin creșterea presiunii intraabdominale. Incidența acestor hernii crește cu vârsta.

Herniile mici prin alunecare sunt asimptomatice, uneori poate fi prezentă esofagita de reflux. Se poate încarcera sau strangula, ceea ce se manifestă prin durere toracică acută, disfagie, ulceratii, eventual, hemoragie.

Diagnosticul se stabilește prin examenul radiologic baritat.

Tratamentul este chirurgical.

### Alte afecțiuni mediastinale

Mediastinitele reprezintă inflamația structurilor mediastinale de etiologie infecțioasă, care se clasifică în forme acute și cronice.

#### *Mediastinita acută*

Infecția poate apărea din:

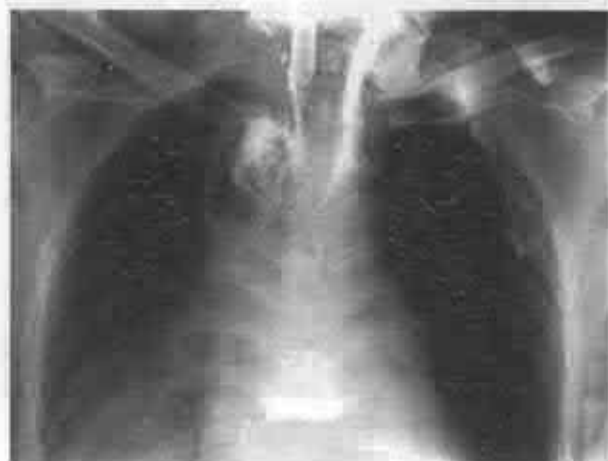- perforația esofagului (spontană sau traumatism penetrant);
- perforația traheii;
- propagarea de la plămâni, pleură;
- complicație a chirurgiei cardiace.

Debutul este acut, brutal cu febră, frisoane, anxietate, prostrație, durere toracică (retrosternală), dispnee, tuse, disfagie.

Obiectiv se observă tahipneea, cianoza, tahicardia, tabloul clinic de septicemie, mai tardiv emfizemul subcutanat, semnul Hamman (frecătură la auscultația pe peretele anterior al toracelui sincronă cu bătăile cordului).

În sângele periferic se atestă o leucocitoză marcată.

Radiologic apare lărgirea mediastinului, semnele de prezență a aerului în mediastin și în țesuturile moi, pneumotoraxul sau hidropneutoraxul.



*Fig. 28.7*  
Radiograma la un pacient cu  
mediastinită acută.

Tratament: drenaj chirurgical, tratament antibacterian.  
Mortalitatea depășește 75% când drenajul este întârziat.

### **Mediastinita cronică**

Mediastinita granulomatoasă și fibroza mediastinală reprezintă evoluția terminală a multiple inflamații cronice, care pot antrena în unele cazuri o fibroză acelulară întinsă, care infiltrază spațiile conjunctive ale mediastinului superior. Cauze pot fi tuberculoza, histoplasmoza, sarcoidoza, silicoza, infecțiile fungice.

Evoluția este asimptomatică. Simptome manifeste pot fi turgescența venoasă, edemul gâtului și al feței din compresia venei cave superioare și afluenților săi, care se accentuează în decubit sau când bolnavul se apleacă.

Bolnavii pot acuza cefalee, dispnee, amețeli. Pot apărea simptomele de obstrucție a căilor respiratorii superioare, paralizia nervilor frenic sau laringeus recurens, manifestările de obstrucție a arterei pulmonare sau a venelor pulmonare proximale.

Radiologic se observă lărgirea mediastinului superior, stenoizarea traheii, esofagului. Angiografic se poate aprecia obstrucția venei cave superioare și circulația colaterală.

Tomografic apar adenopatii fără caractere specifice, iar în formele fibrozante - zone cu densitate de țesut moale care înconjoară vasele, traheea, esofagul pe care le comprimă.

Granuloamele mediastinale sunt forme localizate ale mediastinitelor cronice, de origine ganglionară (tuberculoza, micozele *etc.*) cu aspect radiologic pseudotumoral.

Tratamentul în mediastinitile cronice prevede înlăturarea maselor fibroase localizate perivenos sau grefe venoase din material sintetic în fibroza difuză.

### **Pneumomediastinul**

Pneumomediastinul (emfizemul mediastinal) este o afecțiune rară, ce se caracterizează prin prezența aerului în spațiul mediastinal.

Poate fi spontan sau secundar altor afecțiuni ale:

- capului și gâtului: odontogenic, peritonsilar, infecții cervicale, fracturi cu înglobarea sinusurilor paranazale, proceduri dentale;

- toracelui: plăgi penetrante, rupturi ale traheii/bronhiilor, aspirația transbronhială a obiectelor ascuțite (ace de cusut *etc.*), ventilație mecanică;

- tractului gastrointestinal: perforație esofagiană, pneumoretroperitoneum;

Simptomele pneumomediastinului pot fi din prezența aerului sau infecției asociate. Cel mai des bolnavii prezintă dureri acute retrosternale (precedate de vomă repetată sau tuse chinuitoare) și dispnee.

Obiectiv se observă emfizemul subcutan, crepitațiile (semnul Hamman pozitiv), hipotensiunea arterială.

Radiologic se poate confirma prezența aerului în interstițiu mediastinal (o linie longitudinală radiotransparentă paralelă cu umbra cordului).

Metoda mai sensibilă de apreciere a aerului în mediastin este tomografia.

Tratamentul emfizemului mediastinal prevede sutura și drenajul perforațiilor, aspirația pneumotoraxului, tratamentul insuficienței respiratorii, traheotomia, antibioticoterapia, incizii cutane *etc.*

### ***Hemoragia mediastinală***

Hematomul mediastinal poate apărea din ruperea anevrismului de aortă, din macerarea altor vase mediastinale sau din traume ale cutiei toracice.

Simptomele sunt nespecifice.

Trauma aortei poate fi în accidentele rutiere.

Diagnosticul se stabilește în baza radiografiei, tomografiei computerizate, aortografiei.

### ***Cancerul esofagian***

Peste 85% din tumorile esofagiene sunt carcinoame scuamoase, având originea în epiteliul scuamos, care acoperă lumenul esofagian. Adenocarcinoamele, mult mai puțin frecvente, se dezvoltă din epiteliul cilindric.

Simptome clinice: disfagie, dureri la deglutiție (cu iradiere în piept, în spate), regurgitare/vărsături și pneumonie de aspirație. În stadiul avansat se pot dezvolta fistule traheoesofagiene, pierderea ponderală. La momentul apariției simptomelor boala este deja incurabilă.

Cancerul esofagian metastazează în ganglionii limfatici adiacenți și supraclaviculari, ficat, plămâni și pleură.

Examenul radiologic cu substanță de contrast determină o tumoare rugoasă cu ulcerații, asociate cu fenomene inflamatorii.

Esofagoscopia permite vizualizarea tumorii și confirmarea histologică prin examenul preparatelor obținute prin periaj.

Tomografia evidențiază extinderea tumorii și prezența metastazelor.

Tratament: rezecție în combinație cu radioterapie și chimioterapie.

## **A**TELECTAZIA PULMONARĂ *Capitolul XXIX*

Cuvântul *atelectazia* înseamnă o expansiune incompletă a plămânului sau a unei părți din plămân. Atelectazia presupune pierderea totală (apneumatoză) sau parțială (hipopneumatoză) a conținutului aeric dintr-un teritoriu pulmonar (întreg pulmonul, lob, segment, regiuni subsegmentare) cu păstrarea perfuziei. În funcție de extinderea teritoriului neventilat, dar perfuzat (sunt intrapulmonar) apare un anumit grad de hipoxemie.

Prin colabarea alveolelor și aplatizarea lor una peste alta în atelectazie volumul teritoriului pulmonar respectiv diminuează (de unde vine sinonimul de colaps pulmonar). A doua trăsătură definitorie a atelectaziei este existența unui fenomen de retracție pulmonară (de unde vine sinonimul de sindrom de *condensare pulmonară retractilă*, spre deosebire de condensarea pulmonară neretractilă, care apare prin infiltrația - inflamatorie sau neinflamatorie - a țesutului pulmonar).

## Etiopatogenia și clasificarea atelectaziilor

Mecanismele patogenetice sunt numeroase și actualmente nu există o clasificare unanim acceptată a atelectaziilor. Mai frecvent clasificarea se face în funcție de mecanismul fiziopatologic, de localizarea și extinderea procesului (tabelul 29.1).

Dintre **atelectaziile congenitale** cele mai clar definite sunt *plămânul născutului mort* cauzat de lipsa expansiunii pulmonare la primul inspir (sinonime: anectazie, stare fetală a plămânului) și *atelectazia prin aspirarea de lichid amniotic, meconiu, sânge*. Hipopneumatoza (sau apneumatoza) congenitală mai apare în anomaliile de dezvoltare a bronhiilor sau obturarea lor cu mucus, în hipoplazia pulmonară, la copiii prematuri prin insuficiența de surfactant, secundar inhibiției centrului respirator din traumatismul intranatal sau din ischemia cerebrală.

**Atelectazia obstructivă** (sinonime: *resorbtivă, prin obturare*) rezultă din închiderea completă (obturarea) sau aproape completă (obstrucție subtotală) a bronhiei ce aprovizionează teritoriul pulmonar respectiv (mai frecvent o bronhie lobară). Închiderea este realizată prin aspirarea de corp străin, prin dop de mucus sau spută vâscoasă, tumoră endobronșică ori prin comprimarea bronhiei din exterior (tumoră, țesut fibros, ganglion limfatic mărit).

Tabelul 29.1

### CLASIFICAREA ATELECTAZIILOR

1. În funcție de proveniență:
  - congenitale (sinonim: primare);
  - dobândite (sinonim: secundare);
2. Evolutiv:
  - acute;
  - cronice;
3. În funcție de extinderea procesului:
  - atelectazia întregului plămân;
  - atelectazie de lob;
  - atelectazia segmentului;
  - atelectazie subsegmentară;
  - atelectazie discoidă (sinonime: lamelară, "în bandă");
4. În funcție de mecanism:
  - obstructive (sinonime: resorbtive, prin obturare);
  - nonobstructive:
    - prin relaxare;
    - prin compresie;
    - adezive;
5. Conform stării funcționale respiratorii și cardiovasculare:
  - compensate;
  - subcompensate;
  - decompensate.



Gradul afectării funcției de ventilare și de drenare a bronhiei implicate determină timpul instalării atelectaziei, pe când calibrul bronhiei obstruite determină întinderea zonei colabate: atelectazie lobulară (acinoasă), segmentară, lobară, totală (a întregului plămân).

În caz de obstrucție totală a bronhiei timpul instalării atelectaziei este determinat de viteza de absorbție a gazelor din alveole: absorbția completă a oxigenului din zona neventilată are loc în 30 minute de la obturare (gradient presional alveolo-capilar înalt), bioxidul de carbon este absorbit în 2 ore, iar absorbția azotului durează 6-8 ore (gradient redus). Azotul joacă rolul unui splint ("atelă") alveolar. Astfel că, la inspirarea unui amestec de gaze cu fracție înaltă a oxigenului, obstrucția bronșică va conduce la instalarea mai rapidă a atelectaziei, chiar timp de câteva minute.

Timpul, în care se dezvoltă atelectazia, și extinderea ei mai depind și de gradul ventilației colaterale, care se realizează prin porii Kohn (orificii cu diametrul 3-13  $\mu\text{m}$  ce asigură comunicarea între alveolele învecinate) și canalele Lambert (comunicări între bronhiiolele terminale și alveolele acinusurilor învecinate). Porii Kohn apar mult lărgiți în afecțiuni pulmonare cronice cu emfizem, în care sunt denumiți *fenestre*.

Ventilația colaterală este mai bine dezvoltată în interiorul lobului decât între lobi învecinați, de aceea obstrucția unei bronhii lobare de regulă produce atelectazie lobară, pe când obstrucția bronhiei segmentare nu neapărat conduce la atelectazia segmentului respectiv. Obstrucția unei bronhii mici (segmentale sau subsegmentale) conduce la atelectazie în cazurile, când căile de ventilație colaterală sunt obliterate de un proces inflamator sau prin mucus. De menționat, că la persoanele cu scizura interlobară incompletă, obturarea bronhiei lobare mai rar se soldează cu atelectazia de lob (datorită ventilației colaterale interlobare).

Ventilația colaterală este dependentă și de vârstă. La copii căile colaterale sunt slab dezvoltate și atelectazia lobară (mai des prin aspirarea unui corp străin) se instalează rapid. Deoarece la adulți există un anumit grad de emfizem, ventilația colaterală este bine dezvoltată (mai mult prin fenestrele largi decât prin porii Kohn). Ca rezultat o leziune obstructivă de bronhie poate necesita o anumită perioadă de timp pentru a se produce atelectazia.

În atelectazia obstructivă în teritoriul hipoventilat se dezvoltă tulburări ale circulației sanguine și limfatice cu extravazarea lichidului în lumenul alveolar. În alveole apar macrofagele, polimorfonuclearele, celulele epiteliale alveolare descumate. Modificări alterative apar și la nivelul bronhiilor. Toate acestea pot favoriza dezvoltarea pneumoniei și proceselor de sclerozare.

Se consideră, că probabilitatea restabilirii totale a țesutului pulmonar atelectaziat după restabilirea permeabilității bronhiei scade progresiv, începând din prima săptămână.

Macroscopic parenchimul pulmonar în zona atelectaziată capătă un aspect consistent, nu produce crepitație la compresie, submergează. În teritoriul respectiv se pot dezvolta bronșiectaziile și fibroza avansată (până la carnicare).

Peste 8-12 luni lobul atelectaziat poate ocupa doar 1/8-1/10 din volumul inițial. Reducerea volumului pulmonar conduce la creșterea presiunii negative în cavitatea pleurală, ceea ce condiționează deplasarea mediastinului spre zona afectată.

**Atelectaziile nonobstructive** pot fi provocate de:

- pierderea contactului între pleura parietală și cea viscerală;
- compresiune;
- pierderea surfactantului;
- modificarea topicii țesutului pulmonar în afecțiunile inflamatorii.

Atelectaziile **prin compresie** (sinonime: atelectazia prin *relaxare*, atelectazia pasivă, *colapsul pulmonar*) reprezintă alipirea pereților alveolari, provocată de turtirea plămânului prin acumularea de lichid (hidrotorace) sau aer (pneomotorace) între foițele pleurale, precum și prin formațiuni de volum ale peretelui toracic, pleurei sau parenchimului pulmonar, *comunicarea bronhiei respective cu exteriorul fiind liberă*.

Confuzia de ordin terminologic este dată de faptul, că unii autori folosesc termenul de "*atelectazie prin compresie*" doar pentru comprimarea locală a parenchimului pulmonar din vecinătatea proceselor de volum (ocupatoare de spațiu): anevrism de aortă, tumori pleurale, de perete toracic și mediastinale, colecții lichidiene localizate. Un efect similar este realizat și de către bula emfizematoasă de dimensiuni mari: parenchimul pulmonar normal datorită reculului elastic mai mare se retrage din zona hiperinflată neelastică. Unii specialiști recomandă termenul de "*atelectaziile prin relaxare*" doar pentru cazurile apărute prin acest de la urmă mecanism.

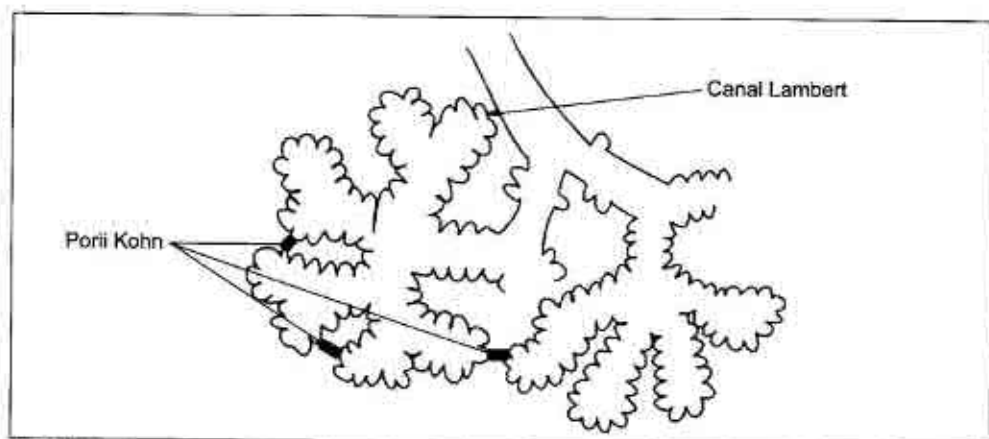


Fig. 29.1

Căile de comunicare dintre structurile acinusului pulmonar, ce asigură ventilația colaterală. Porii Kohn asigură comunicarea dintre alveolele învecinate. În prezența emfizemului porii Kohn sunt mult lărgiți și se numesc fenestre. Canalele Lambert reprezintă comunicări între bronhiolule terminale și alveole (fie ale aceluiași acinus, fie ale acinusurilor învecinate).

Spre deosebire de atelectazia prin obstrucție, presiunea intrapleurală în atelectazia prin comprimare nu scade (spre valori mai negative), ci sporește. Astfel că lipsesc condițiile pentru extravazarea lichidului și pentru limfostază. De rând cu păstrarea drenajului bronșic, aceste momente contribuie la evoluția mai favorabilă a atelectaziei prin comprimare față de cea prin obstrucție. La înlăturarea factorului causal parenchimul pulmonar se poate restabili complet chiar și după compresii îndelungate de câteva luni.

Diferiți lobi se comportă diferit în funcție de etiologia colapsului pulmonar. Spre exemplu, lobii mediu și inferior își vor micșora mai mult volumul față de lobul superior în prezența colecției lichidiene pleurale, pe când în pneumotorace va fi mai mult colabat lobul superior.

Uneori în jurul focarelor pneumonice, abceselor pulmonare, cavernelor tuberculoase se observă hipoaerarea alveolelor, apărută secundar obstrucției locale bronșice asociată cu un anumit grad de compresie a țesutului pulmonar adiacent procesului inflamator. Aceste atelectazii sunt denumite *parapneumonice* și vin să ilustreze relativitatea divizării atelectaziilor în "apărute prin obstrucție" și "apărute prin compresie", ambele mecanisme fiind implicate în aceste cazuri.

Expansiunea incompletă a plămânului poate fi indusă de pierderea surfactantului și aceste atelectazii se numesc *adezive*. Situația se observă în sindromul de detresă respiratorie acută la copiii prematuri, în pneumoniile prin iradiere, în contuziile pulmonare și în alte forme de detresă respiratorie acută a adultului. La normal fosfolipidele din componența surfactantului reduc tensiunea superficială alveolară, controcarând tendința acestor structuri de a colaba. Micșorarea producerii sau inactivarea surfactantului cauzează instabilitate alveolară și colapsul.

O hipoaerație alveolară în segmentele pulmonare inferioare poate apărea secundar tulburărilor de ventilație din decubit dorsal prelungit, intoxicație cu morfină, barbiturice (inhibarea centrului respirator), diminuarea amplitudinii respirației a diafragmului (ascită, meteorism, sclerodermă, boli neuromusculare, postoperator, paralizia nervului diafragmatic). Acest tip de atelectazie subsegmentară este denumit atelectazie *lamelară*, "*în bandă*", *discoidă* datorită aspectului radiologic. Hipopneumatoza apare prin scăderea expansiunii respirației în segmentele bazale datorită reducerii amplitudinii respirației a diafragmului secundată de spasmul musculaturii bronșice în urma reflexelor viscerale (cardiopulmonar, abdominopulmonar).

Obstrucția ramurilor bronșiolelor terminale, de obicei, nu produce atelectazie lamelară deoarece, plămânul din afara zonei de obstrucție fiind bine ventilat, prin comunicările cu alveolele vecine, sunt ventilate și alveolele din zona cu obstrucție. Când însă se constată o diminuare generală a ventilației pulmonare, apar mici arii de atelectazie, deoarece și alveolele din jurul focarului obstruat au o ventilație deficitară.

Atelectazia în bandă dispare la restabilirea volumului pulmonar normal. De unde vine denumirea de *atelectazie funcțională*.

### Tablou clinic

Simptomatologia este în funcție de mărimea teritoriului atelectatic, tipul etiopatogenetic, localizarea și de modul de instalare a atelectaziei.

Atelectazia obturațională instalată brusc și pe o arie întinsă cauzează dispnee marcată, tuse iritativă, palpitații, uneori cianoză. Cazurile cu instalare lentă, progresivă, fie și cu implicarea lobară sau a întregului plămân, pot evolua fără simptome funcționale evidente.

În atelectazia prin compresie tabloul clinic este determinat de afecțiunea cauzală.

Atelectaziile discoide de regulă sunt mici, nu perturbază funcția respiratorie și mai des nu sunt diagnosticate.

**Semnele fizice** pot lipsi dacă teritoriul hipoventilat este redus.

Când *teritoriul atelectatic este mare*, spre exemplu, în **obstrucția bronhiei lobare**, se remarcă reducerea ipsilaterală a amplitudinii respiratorii, retracția peretelui toracic și a spațiilor intercostale, abolirea freazăului vocal (în caz de obstrucție completă a bronhiei) sau exagerarea lui (în caz de bronhie parțial permeabilă).

Sunetul percutor este mat/submat, limita inferioară a plămânului pe partea afectată este deplasată cranial și are o mobilitate scăzută. Matitatea cordului se deplasează spre partea afectată (uneori în atelectazia masivă de dreapta șocul apexian poate apărea la dreapta de stern).

Pe zona atelectaziei se determină diminuarea/abolirea murmurului vezicular, uneori crepitație fină.

În atelectazia de lob superior se poate ausculta suflul tubar patologic datorită contactului direct al suprafeței lobului superior condensat cu traheea.

Matitatea însoțită de abolirea murmurului vezicular din atelectazie deseori este greșit interpretată ca manifestare a unei colecții lichidiene pleurale, în special în caz de atelectazie de lob inferior pe dreapta, când matitatea din atelectazie se contopește cu matitatea hepatică. La diagnosticul corect poate contribui forma limitei superioare a matității: repetă linia Damoiseau în pleurezie și din contro - are punctul maxim paravertebral în atelectazie. La fel și deplasarea organelor mediastinului: spre partea afectată în atelectazie și controlateral în pleureziile masive.

În **colapsul pulmonar** (atelectazie *prin compresie*) reducerea ipsilaterală a amplitudinii respiratorii nu este însoțită de retracția spațiilor intercostale.

Sunetul percutor mai des este mat/submat (timpanic în colapsul provenit din pneumotorace), însă este dat în special de procesul, ce a provocat compresia pulmonară (epanșament pleural, tumoră, fibrotorace).

Datorită creșterii presiunii intrapleurale, matitatea cordului poate apărea deplasată spre partea sănătoasă.

Tabloul stetoacustic este, de regulă, determinat de afecțiunea cauzatoare de atelectazie.

În colecția lichidiană pleurală medie la limita superioară a lichidului datorită condensării parenchimotoase prin comprimare se poate percepe egofonia și un suflu, denumit suflu pleuretic. Suflul pleuretic se aude numai în expirație, când condensarea este maximă și lama de lichid devine mai subțire, ca un zgomot de intensitate redusă, cu timbru dulce, aspirativ.

## Explorări paraclinice

Semnele *radiologice* ce pot apărea în atelectaziile lobare se grupează în *directe* (caracterizează opacitatea teritoriului atelectatic) și *indirecte* (determinate de schimbarea topografiei și aspectului radiologic al plămânilor și organelor învecinate).

Semne *directe* sunt:

- *opacitatea* de intensitate medie sau mare, mai des omogenă, însoțită de reducerea dimensională a teritoriului afectat, care se poate întinde la un segment, lob sau întreg plămânul;

- *aglomerarea vaselor* pulmonare la nivelul opacității.

În stadiile inițiale de atelectazie sunt modificate porțiunile cele mai distale ale lobului respectiv. Deseori mai întâi se formează o zonă mai densă de-a lungul peretelui toracic, lobul păstrându-și dimensiunile și topografia (vag poate fi asemănat cu o umbrelă). Cu progresarea colabării lobul afectat diminuează în volum și devine mai opac. Opacitatea este destul de bine delimitată, are partea lată la cutia toracică și partea îngustă orientată înspre hil.

Opacitatea crescută a plămânului colabat nu este întotdeauna vizibilă în ambele incidente spre deosebire de pneumonie sau de acumulările lichidiene.

Semnele *indirecte* de atelectazie sunt:

- deplasarea (ascendentă sau descendentă) a unei scizuri;

- tracțiunea în sens apical (în atelectazia de lob superior) sau bazal (în atelectazia de lob inferior) a structurilor hilare; la normal hilul drept este situat inferior față de hilul stâng;

- deplasarea traheii, mediastinului sau a unei scizuri interlobare către partea colabată a plămânului;

- îngustarea ipsilaterală a spațiilor intercostale cu o poziție mai oblică a coastelor;

- elevarea cupolci hemidiafragmului ipsilateral;

- hiperexpansiunea compensatorie și hipertransparența ariilor pulmonare aerate;

- "hernia" plămânului controlateral;

- obscuritatea (neclaritatea conturului) structurilor adiacente plămânului colabat (diafragmul, inima sau vasele pulmonare) datorită suprapunerii lor ("semnul siluetei"); țesutul pulmonar colabat nu mai conține aer și are densitatea egală cu cea a altor țesuturi moi;

- deplasarea în inspir a mediastinului și traheii spre teritoriul atelectatic (semnul funcțional de stenoză bronșică, semnul Holecznecht-Jacobson).

Semnele radiologice menționate mai sus variază în dependență de aria pulmonară implicată.

În atelectazia de *lob superior* are loc întinderea pleurei diafragmatice ipsilaterale de la locul inserției spre ligamentul pulmonar inferior sau spre scizura accesorie inferioară, ceea ce formează *vârful juxtadiafragmatic* (fig. 29.2, fig. 29.4).

În atelectazia de *lob inferior* prin deplasarea organelor mediastinului pot apărea fie semnul "triunghiului paratraheal pe dreapta" (în cazul colabării de lob inferior drept), fie semnul "vârfului de cîrjă aortică" (în atelectazia lobului inferior pe stînga).

Datorită faptului că lobii pulmonari au punct de fixare în hil, în atelectazia prin obstrucție *retracția lobului afectat și deplasarea porțiunii hiperinflante se petrec într-o manieră caracteristică* (în lipsa aderențelor pleurale).

### Atelectazia lobului superior drept

Atelectazia lobului superior pe dreapta produce elevarea hilului drept și a scizurii mici (orizontale), care are concavitatea îndreptată spre bază.

Lobul colabât tinde a se deplasa cefalic (superior) și medial. Atelectazia totală micșorează mult volumul lobului și atunci singurul semn direct al colabării poate fi prezența unei "căciulițe apicale" pe dreapta.

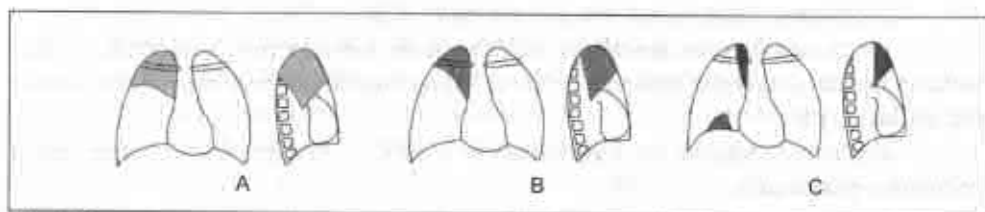


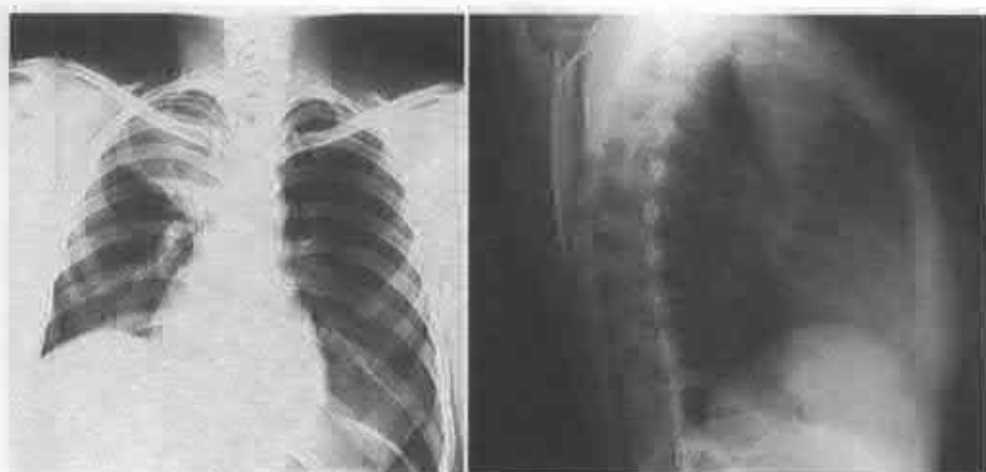
Fig. 29.2

Aspectul radiologic în incidența de față și laterală în diferite grade de atelectazie a lobului superior pe dreapta (schemă).

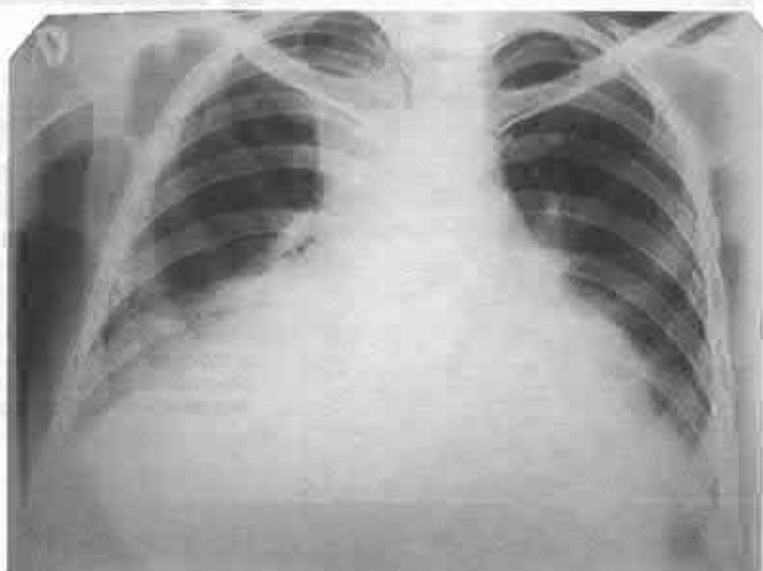
La o colabare mai mică (A) lobul produce o opacitate mai întinsă de o intensitate mai slabă. Cu progresarea gradului de colabare (B și C) lobul atelectaziat se micșorează în dimensiuni și sporește opacitatea. Limitele inferioare ale opacității lobare de regulă sunt concave, însă rareori se pot prezenta rectilinii sau chiar convexe (se consideră că aceasta este în funcție de "viteza" colabării și de exprimarea inflamației în lobul afectat).

În schema C este arătat vârful juxtadiafragmatic (*juxtaphrenic peak*), care apare datorită tracțiunii pleurei din cauza pierderii volumului pulmonar și este un semn indirect util în atelectazia lobului superior pe dreapta.





A



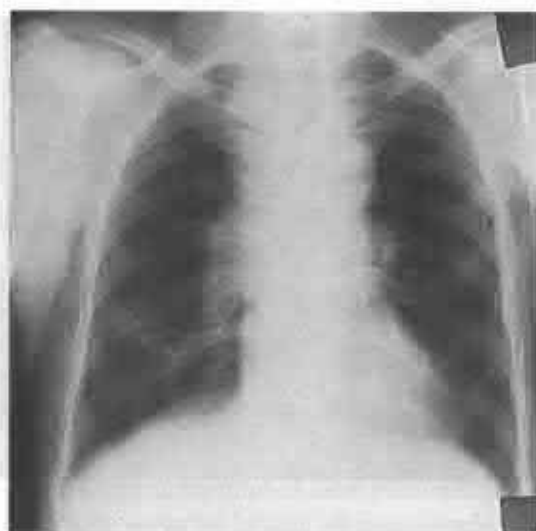B

Fig. 29.3

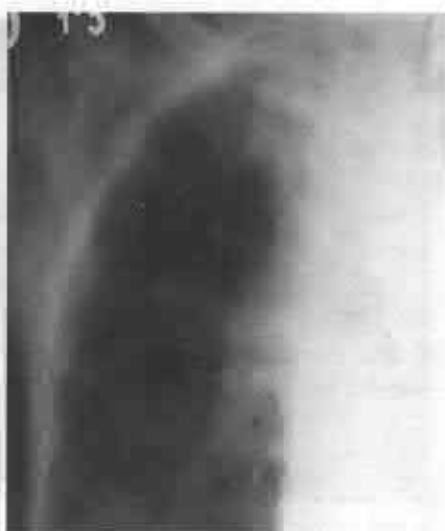Atelectazia lobului superior pe dreapta din cancer al bronhiei lobului superior drept.

A - opacitate omogenă de intensitate medie a lobului superior drept ușor colabă (deplasarea ascendentă a scizurii mici); elevarea cupolei hemidiafragmului drept; deplasarea mediastinului spre dreapta; Hilul drept este mult elevat. În incidența laterală dreaptă lobul colabă apare sub forma unei opacități triunghiulare cu vârful orientat spre hil și baza - spre peretele toracic.

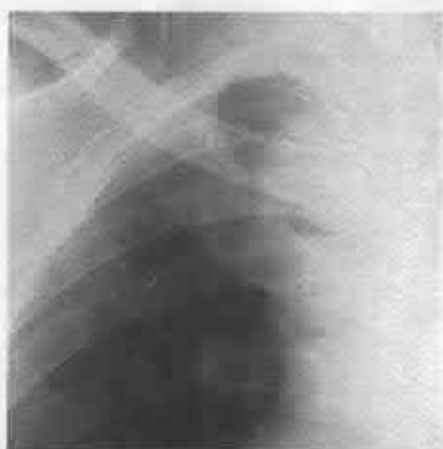B - (peste 4 luni; poziția culcată determinată de gravitatea stării pacientei) - opacitatea este mai intensă și are dimensiunile mai mici (colabarea completă a lobului superior drept); hiperexpansiunea compensatorie a lobului inferior și a celui mediu, care apar hipertransparente (lobul mediu se extinde spre apex, ocupând locul lobului superior colabă); umbra cordului apare mărită din cauza poziției culcate.



A



B



C



D

*Fig. 29.4*

Atelectazia lobului superior pe dreapta din cancer obstructiv al bronhiei lobului superior.

A - pe radiogramă toracelui lobul superior drept colabab mult formează o opacitate omogenă ce mimează o formațiune paratraheală (mai clar vizibilă pe fragmentul de radiogramă C); se mai poate observa elevarea hemidiafragmului și tracțiunea cranială a hilului pe dreapta.

B - tomografia convențională a plămânului drept (secțiunea 13 cm) confirmă modificările, depistate pe radiograma PA și mai evidentiază întinderea cranio-medială a pleurei diafragmatice, care formează așa zisul "vârful juxtadiafragmatic" (clar pe fragmentul de tomogramă D).

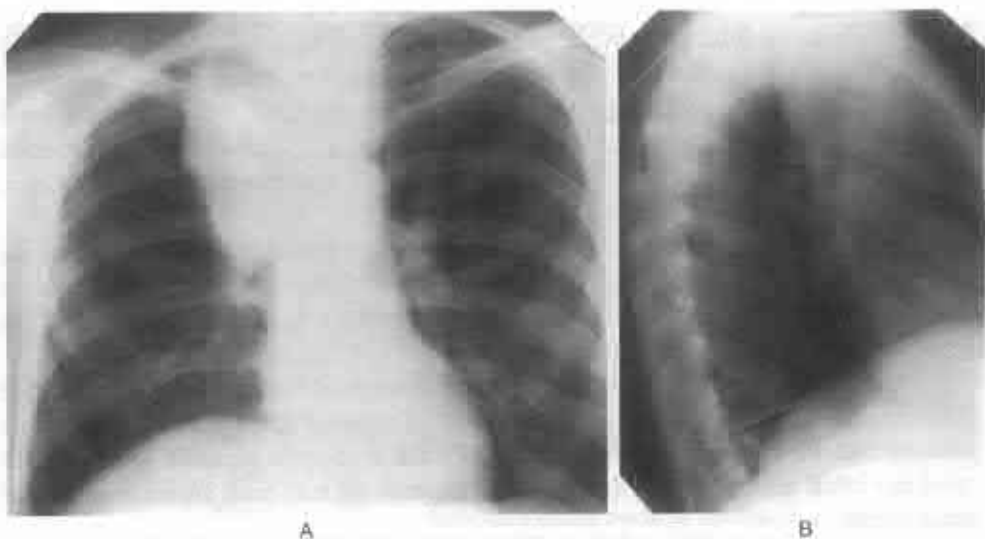


Fig. 29.5

Atelectazia lobului superior pe dreapta din cancer bronhogen.

A - opacitatea omogenă intensă de formă triunghiulară este dată de lobul superior drept mult colabât; elevarea cupolei hemidiafragmului drept; deplasarea mediastinului spre dreapta; marginea inferioară a hilului drept este mult elevată, partea superioară a hilului fiind înglobată în opacitatea lobului atelectaziat.

B - în incidența laterală dreaptă lobul colabât apare sub forma unei opacități biconvexe limitate de scizura oblică (săgeți) și scizura orizontală (virfuri de săgeți); hiperexpansiunea compensatorie a lobului inferior și a celui mediu, care apar hipertransparente.

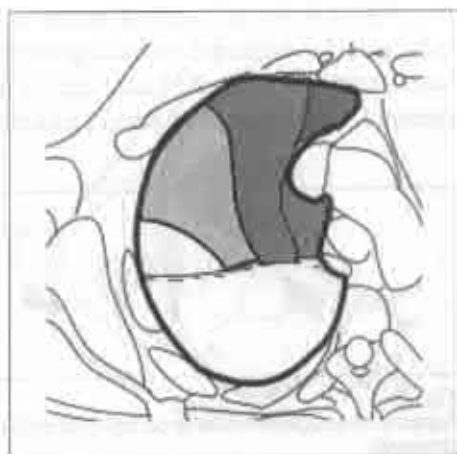


Fig. 29.6

Tomografia computerizată în diferite grade de atelectazie a lobului superior pe dreapta (schemă).

Prezența vârfului juxtafrenic indică pierderea volumului lobului superior și servește ca un semn suplimentar de atelectazie a lobului superior.

În atelectazia lobului superior pe dreapta cauzată de o masă tumorală (mai rar de majorarea unui ganglion) scizura orizontală este retractată cranial și medial și capătă aspectul unei curbe ascendente din hil spre partea laterală a hemitoracelui, având convexitatea îndreptată lateral.

Uneori opacitatea tumorii proemină din hil, iar conturul ei rotunjit împreună cu opacitatea scizurii minore formează o linie sinusoidală, cunoscută sub denumirea de "semnul literei S inversate" (sau semnul S al lui Golden). Acest semn este un indiciu al etiologiei neoplazice a atelectaziei obstructive.

Colabarea laterală sau medială a lobului determină semnificativ manifestările tabloului radiologic. Colabarea medială a lobului superior drept poate mima o masă paratraheală. Pe când colabarea laterală mimează o colecție pleurală localizată; în acest caz lobul mediu și cel inferior se vor expanda mai mult superior și medial decât lateral.

### Atelectazia lobului mediu pe dreapta

Lobul mediu constituie aproximativ 10% din capacitatea pulmonară totală, dacă reieșim din calculul că fiecare segment alcătuiește aproximativ 5%. Colapsul total al lobului mediu, de obicei, are un impact minor asupra aspectului structurilor adiacente. Comparativ cu alți lobi lobul mediu are o tendință mai mare spre colaps din cauza ventilației colaterale slab dezvoltate, bronhiilor încurbate, lungi și subțiri și posibilei compresii de către grupul de ganglioni limfatici măriți la locul originii bronhiilor.

Atelectazia cronică de lob mediu pe dreapta (denumită *sindromul lobului mediu*) este întâlnită mai des la femeile în etate. Deseori este nonobstructivă și însoțită de bronșiectazii.

Și o atelectazie totală poate modifica nesemnificativ tabloul radiologic. Pe radiogramă în proiecție frontală prezența unei opacități triunghiulare cu vârful orientat lateral poate fi semn de bază, uneori însă lipsa conturului limitei drepte a cordului (semnul siluetei) poate fi unicul indiciu al atelectaziei.

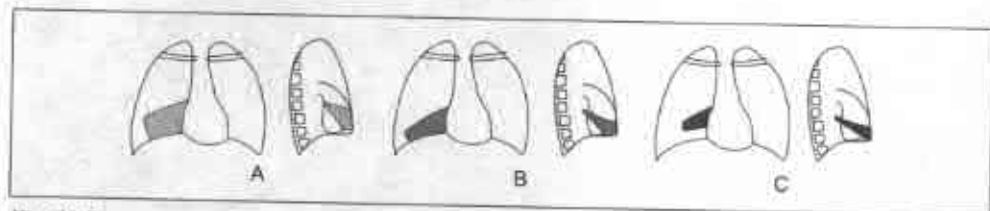
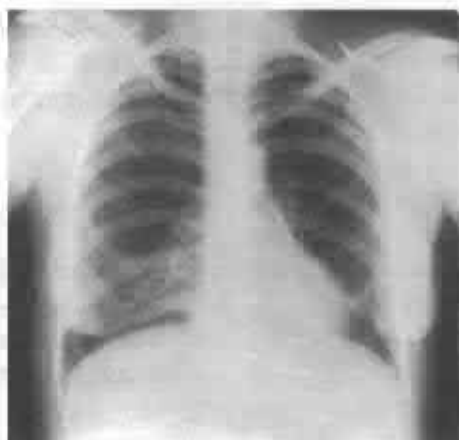
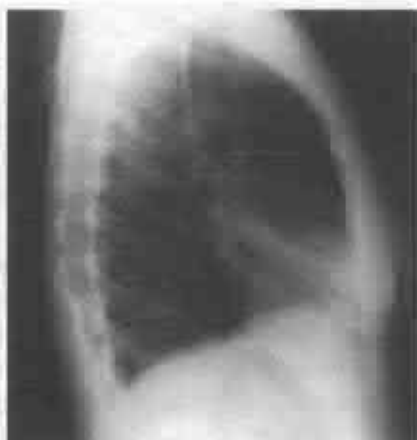
Fig. 29.7 Aspectul radiologic în incidența de față și laterală în diferite grade de atelectazie a lobului mediu pe dreapta (schemă).



A



B

Fig. 29.8

Atelectazia lobului mediu pe dreapta din cancer bronhogen.

A - în incidența postero-anterioară se observă conturul cardiac drept neclar ("semnul siluetei") și o opacitate slabă, neomogenă și prost delimitată în câmpul pulmonar inferior drept; se mai poate semnala o ușoară elevare a hemidiafragmului drept.

B - în incidența laterală scizura mare și scizura mică sunt situate în paralel (săgeți), delimitând clar o opacitate omogenă în formă de bandă, care se suprapune pe umbra cordului.

În suspecția atelectaziei de lob mediu este necesară radiograma de profil. Lobul colabat prezintă o opacitate mai mult sau mai puțin triunghiulară cu apexul orientat spre hil, fiind rezultatul deplasării anterosuperioare a scizurii mari și posteroinferioare a scizurii mici (*fig. 29.8 B*).

Se impune diferențierea de colecția lichidiană interlobară, în care opacitatea este fusiformă și în care se poate observa cealaltă dintre scizuri separată de opacitatea imputată, prezența imaginii arterei lobului mediu înafara opacității și modificarea formei opacității cu fazele respirației.

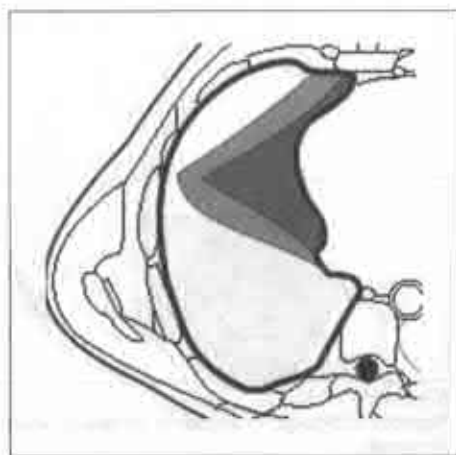


Fig. 29.9

Tomografia computerizată în atelectazia lobului mediu pe dreapta (schemă).

La CT lobul mediu atelectaziat se prezintă ca o opacitate triunghiulară cu apexul orientat lateral și cu conturul său medial lipit de limita dreaptă a cordului (fig. 29.9), ceea ce a fost numit *semnul "înghețatei răsturnate"* - opacitatea lobului atelectaziat reprezentând conul, iar umbra cardiacă - globul de înghețată.

### Atelectazia lobului inferior drept

Lobul inferior este fixat de mediastin prin structurile hilare și prin ligamentul pulmonar inferior. Acesta reprezintă reflectia pleurei viscerale pe mediastin și se extinde de la hil la diafragm într-un plan transvers situat la limita dintre treimea medie și cea posterioară a cutiei toracice. Astfel că, atunci când lobul inferior drept pierde din volum, el se retractă posteromedial și inferior.

Un semn precoce al colapsului lobului inferior drept pe radiograma în plan frontal este vizualizarea scizurii mari, care datorită deplasării sale caudale și unei ușoare rotații devine tangentă la razele X.

Odată cu progresarea colapsului pe radiograma de față apare o opacitate triunghiulară care acoperă artera lobului inferior.

Uneori lobul colabat formează o opacitate paraspinală pe dreapta, ce se proiectează în spatele atrului drept.

Structurile mediastinului superior (vasele, țesutul adipos) se deplasează spre dreapta și formează o opacitate triunghiulară paratraheal superior ("semnul triunghiului superior", "semnul triunghiului paratraheal pe dreapta").

În incidența laterală (fig. 29.12 A) treimea posterioară a hemidiafragmului drept este umbră de lobul inferior drept colabat, căpătând contur neclar (semnul siluetei). În proiecție frontală cupola diafragmului drept, de obicei nu este obscură, datorită faptului că lobul mediu se expansionează și se plasează pe cupola dreaptă, astfel păstrând conturul diafragmului.

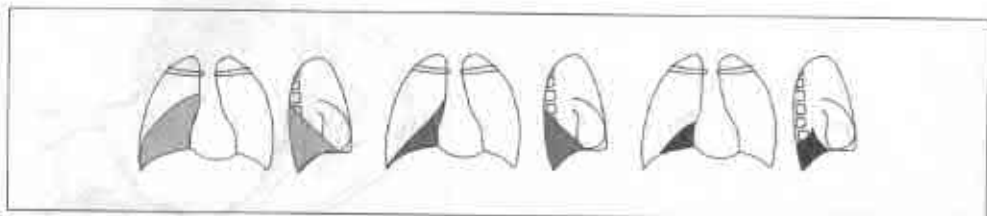


Fig. 29.10

Aspectul radiologic în incidența de față și laterală în diferite grade de atelectazie a lobului inferior drept (schemă).



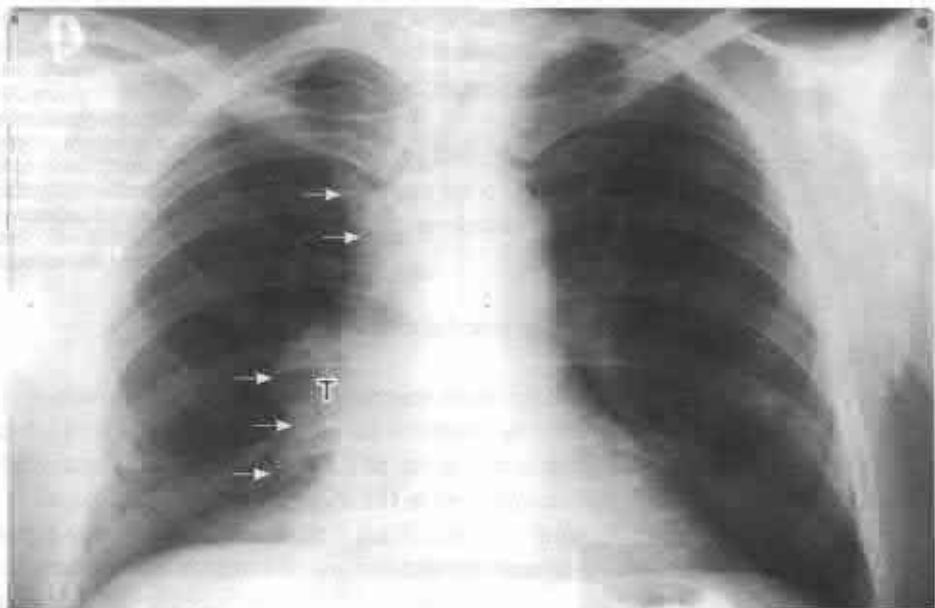


Fig. 29.11

Atelectazia lobului inferior pe dreapta din cancer al bronhiei lobului inferior (T).

Se observă o opacitate mai puțin omogenă în regiunea paramediastinală a cîmpului inferior drept. Opacitatea se suprapune pe hilul drept deplasat caudal, făcîndu-l mai puțin clar. Hemitoracele drept este hipertransparent și micșorat în volum.

Paratraheal pe dreapta se observă opacitatea triunghiulară (săgeți), dată de structurile mediastinului superior deplasate spre dreapta ("semnul triunghiului superior").

În cîmpul inferiorolateral pe dreapta se observă opacități liniare, care reprezintă atelectazii discoide în lobul mediu. Atelectaziile discoide sînt datorate reorientării bronhiei lobului mediu hiperexpansionat și deplasat cu hipoventilația teritoriului dependent.

Atunci cînd apar în segmentele linguale secundar colapsului de lob inferior stîng, aceste atelectazii discoide sunt cunoscute ca semnul Nordenström.

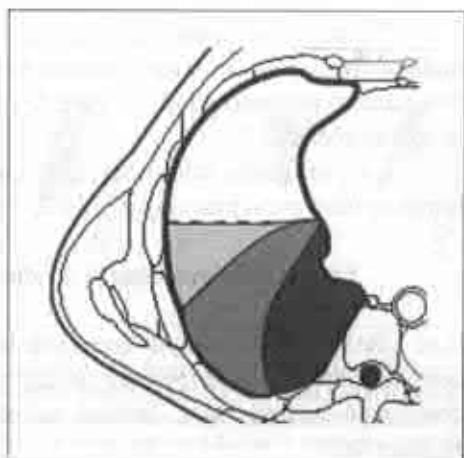


Fig. 29.12

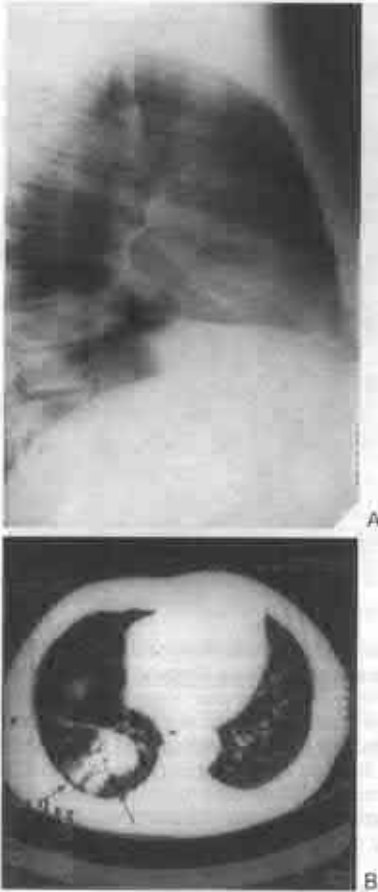
Tomografia computerizată în atelectazia lobului inferior pe dreapta (schemă).

Fig. 29.13

Radiografia în incidența laterală dreaptă (A) și tomografia computerizată (B) la același pacient (figura 29.11).

A - Se observă clar o opacitate triunghiulară relativ omogenă în regiunea posterioară a cîmpului inferior drept (lobul inferior colabat), unde conturul diafragmului devine neclar.

B - La tomografia computerizată paraspinăl pe dreapta se atestă o opacitate, care este formată din tumoră și din lobul inferior colabat.



Pierderea volumului lobului inferior în prezența colecțiilor pleurale sau pneumotoracelui, poate conduce la o colecție atipică a lichidului subpulmonic sau a pneumotoracelui posteromedial, cauzate de rețracția lobului și creșterea relativă a presiunii în spațiul pleural.

La tomografia computerizată lobul inferior drept complet atelectaziat poate mima o masă paraspinălă (fig. 29.12, 29.13).

### Atelectazia combinată a lobului mijlociu și inferior pe dreapta

Deoarece pe dreapta bronhiile lobului inferior și lobului mediu au originea comună - bronhia intermediară, în caz de ocluziile înaltă a ei se dezvoltă atelectazia combinată de ambii lobi. Tabloul radiologic va consta din manifestările atelectaziei ambilor lobi.

Câmpul pulmonar inferior drept se prezintă opacifiat, mediastinul și diafragma sunt deplasate spre zona colabată. Gradul deplasării crește în inspir.

Pe tomograme și pe clișeele hiperexpuze uneori se poate vizualiza stenoza bronhului intermediar.

Atelectazia combinată a lobului mijlociu și inferior pe dreapta poate fi confundată cu elevarea hemidiafragmului drept sau cu o colecție lichidiană subpulmonică. La stabilirea diagnosticului corect contribuie obscuritatea hilului drept și conturul clar al scizurii mici.

### Atelectazia lobului superior stâng

Lobul superior stâng este mai mare decât cel drept. Din cauza lipsei scizurii mici modelul colapsului este diferit de cel al lobului superior drept în majoritatea cazurilor. Lobul complet atelectaziat tinde a se retracta mai mult anterior decât superior.

În proiecție frontală (fig. 29.15) se prezintă ca o opacitate vagă la nivelul hemitoracelui superior stâng, ce poate fi confundată cu o îngroșare pleurală. Conturul cardiac stâng deseori este obstruat de segmentele linguale și trunchiul pulmonar. Structurile hilare stângi sunt retractate cefalic, iar arterele segmentului bazal al lobului inferior sunt elevate și clar vizualizate în spațiul retrocardiac.

Lobul inferior stâng hiperextins ocupă cea mai mare parte a hemitoracelui stâng, segmentele superioare ocupând apexul, astfel mimând un lob superior aerat.

Lobul atelectaziat se va deplasa medial spre mediastin în cazurile când scizura mare este completă.

La aproximativ 50% din subiecți scizura mare nu este completă și o fâșie a lobului inferior aerat va fi împinsă spre lobul superior atelectaziat, interpusă între atelectazie și arcul aortei. Această "semilună" de plămân aerat, numită și *Luftsichel*, este un semn indirect al atelectaziei lobului superior stâng.

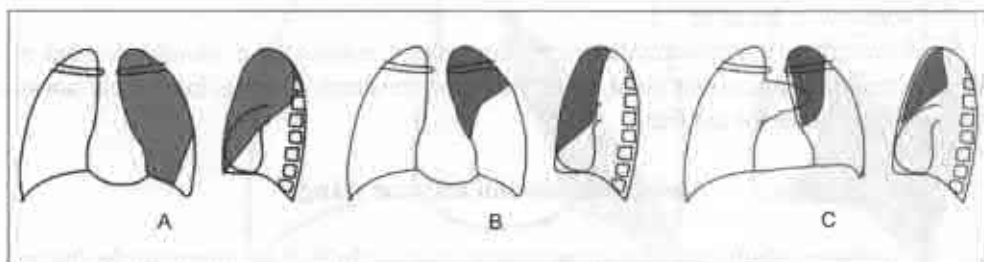


Fig. 29.14

Aspectul radiologic în incidența de față și laterală în diferite grade de atelectazie a lobului superior pe stânga (schemă). Schema C arată caracterul mai intens al opacității lobului atelectatic, reducerea dimensiunilor câmpului pulmonar stâng, precum și "hernierea" plămânului drept, care este responsabilă de formarea unei zone de hipertransparență localizate retrosternal în incidența laterală.

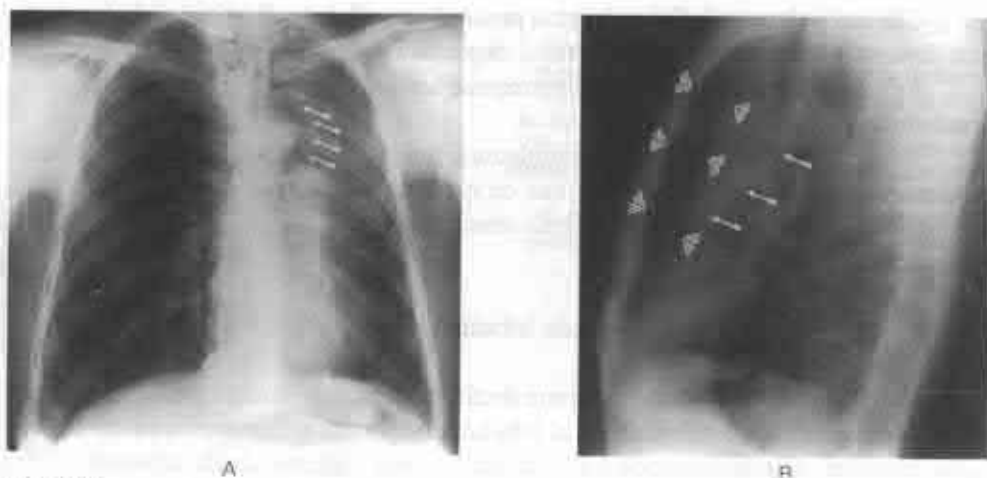


Fig. 29.15

Atelectazia lobului superior pe stânga din cancer bronhogen.

A - o opacitate de intensitate slabă (lobul superior stâng colabat) se suprapune pe partea superioară a hemitoracei stâng, făcând să apară mai dens față de regiunea controlaterală. Hemitoracele stâng este micșorat în dimensiuni, spațiile intercostale sunt îngustate iar coastele au un traiect mai oblic. Traheea este deplasată spre stânga; hilul stâng este mult tracționat cranial. O zonă de transparență separă arcul aortic de marginea medială a opacității lobului superior stâng colabat (săgeți) sub formă de seceră (*Luftsichel*); această zonă hipertransparentă este dată de porțiunile LIS hiperextins, care au ajuns să ocupe partea apicală a cavității toracice.

B - în incidența laterală se vede că hemitoracele stâng este ocupat aproape în întregime de către lobul inferior stâng hiperextins. Scizura mare apare deplasată mult anterior (săgeți), delimitând lobul superior, care apare turtit ventral.

Anterior de lobul superior stâng colabat în regiunea retrosternală apare o hipertransparență (vârfuri de săgeți) care este dată de hiperexpansiunea segmentelor lobului superior drept ("hernierea" plămânului drept). Datorită acestei hiperaerații devine clar vizibilă aorta ascendentă.

În incidența laterală scizura mare este mult deplasată anterior și lobul superior atelectaziat formează o opacitate îngustă adiacentă peretelui toracic anterior.

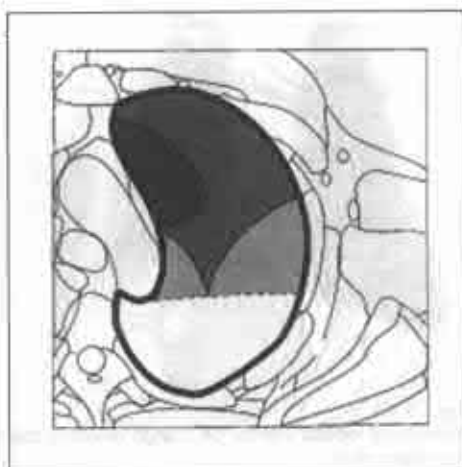
Segmentul anterior hiperextins al lobului superior drept poate hernia peste linia mediană în spațiul retrosternal liber și, ajungând la aorta ascendentă, face clar vizibil conturul ei anterior.

Tomografia computerizată relevă deplasarea anterioară a lobului colabat și distopia țesutului pulmonar aerat al lobului superior drept interpus între arcul aortei și lobul stâng superior colabat.

### Atelectazia lobului inferior stâng

Colabarea lobului inferior stâng deseori este întâlnită după intervențiile chirurgicale pe cord. Mecanismele patogenetice în acest caz includ cardioplegia la rece cu efect negativ asupra nervului diafragmatic stâng, compresia lobului de către inima dilatată, posibilă contuzie postoperatorie, acumularea de mucus datorată unei ușoare orientări verticale a bronhiilor principale în plan axial.

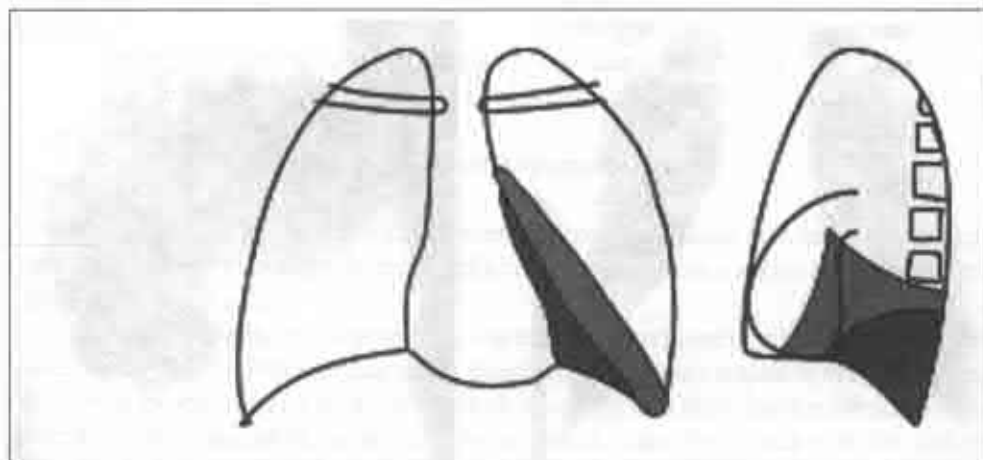
*Fig. 29.16*  
Tomografia computerizată în atelectazia lobului superior pe stânga (schemă).



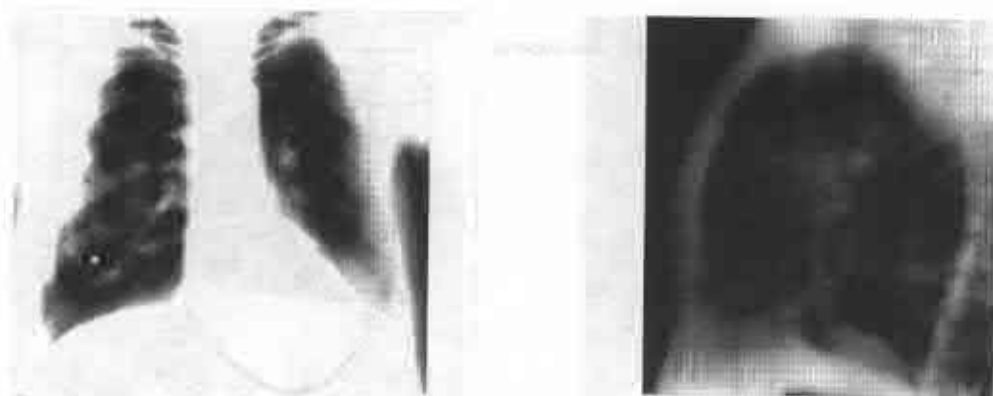
Semne radiologice ale atelectaziei lobului inferior stâng sunt:

- creșterea opacității retrocardiace cu obscuritatea vaselor lobului și a hemidiagramului stâng;
- deplasarea caudală a hilului stâng;
- levorotația siluetei cardiace cu aplatizarea taliei cordului (semnul netezirii taliei cordului).

Scizura mare poate fi paralelă marginii cardiace stângi și lobul complet atelectaziat poate mima o masă paraspinală pe stânga.



*Fig. 29.17*  
Aspectul radiologic în incidența de față și laterală în diferite grade de atelectazie a lobului inferior pe stânga (schemă).

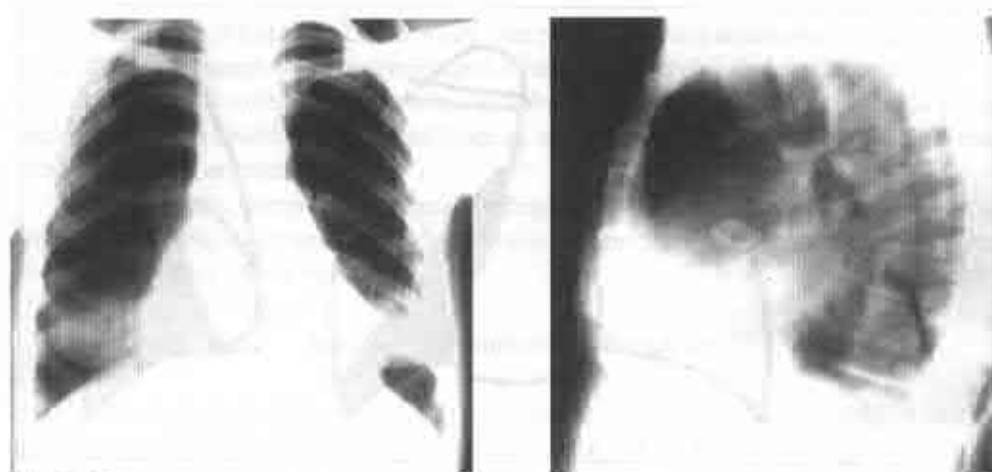


*Fig. 29.18*  
Atelectazia lobului inferior pe stânga din corp stăin (semințe de floarea soarelui). Confirmare și rezolvare bronhoscopică.

Deplasarea mediastinului spre stânga poate duce la obnubilarea parțială a arcului aortic.

Tomografia computerizată (*fig. 29.19*) confirmă distopia inferomedială și posterioară a lobului atelectaziat.

În colapsul lobului inferior deseori se observă atelectazii discoide în segmentele linguale, ceea ce se datorează reorientării bronhiei linguale rezultate din hiperextensia lobului superior stâng. Acest semn secundar al atelectaziei de lob inferior este cunoscut ca semnul Nordenström.

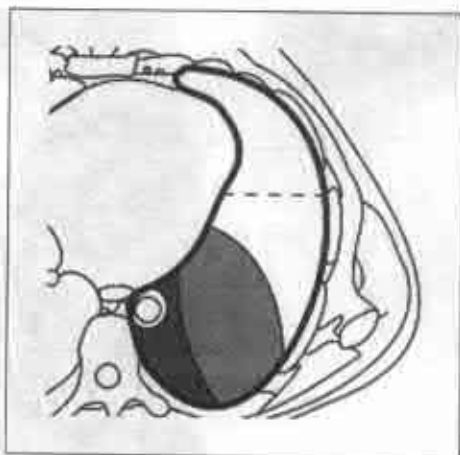


*Fig. 29.19*  
Stare postoperatorie – protezare valvei mitrale și valvei aortice. Atelectazia  $S_{4-5}$  plămânului stâng cauzată de obturația bronhiei respective cu spută. Confirmare prin bronhoscopie.



Fig. 29.20

Tomografia computerizată în atelectazia lobului inferior pe stânga (schemă).



### Atelectazia întregului plămân

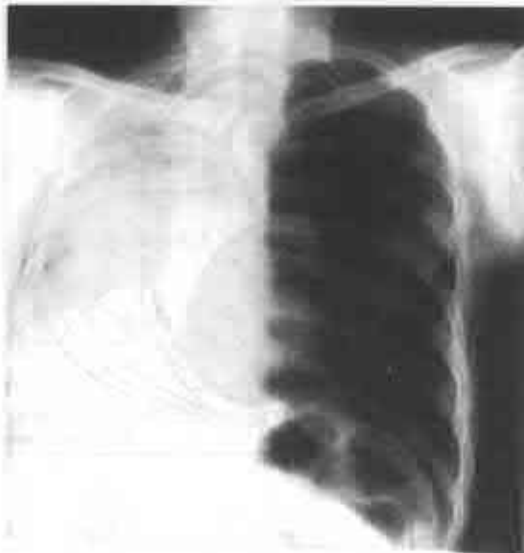Colapsul total pulmonar duce la opacifierea completă a întregului hemitorace, cu deplasare cardiomediastinală ipsilaterală, un semn tardiv de diferențiere a atelectaziei de efuziunea pleurală, când structurile mediastinului se deplasează spre partea opusă.

În incidența laterală silueta cardiacă, hemidiafragul și hilul sunt obscure. CT demonstrează cel mai bine deplasarea structurilor cardiomediastinale.

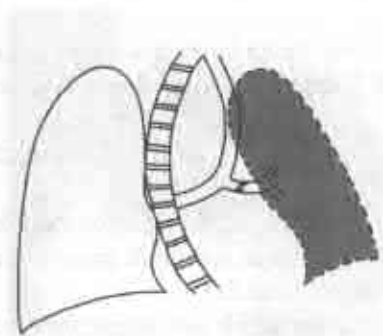
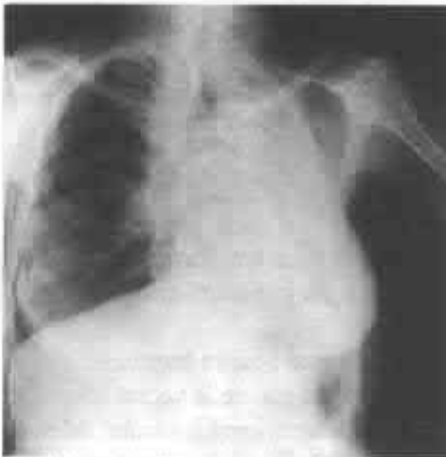
### Atelectazia segmentară

Atelectazia segmentară (cu extinderea la mai puțin de un lob) formează opacități mult mai mici și cu marginile prost definite (deoarece zona implicată nu este limitată de suprafețe pleurale).

În atelectaziile polisegmentare foarte importantă este poziția bronhiilor tributare. Astfel că, colabarea segmentelor, bronhiile cărora sunt situate în vecinătate (spre exemplu, bronhia lobară mijlocie și bronhia segmentară superioară a lobului inferior drept) poate fi cauzată de un carcinom bronhogenic, care obstruează orificiile ambelor bronhii. Și din contra, colabarea segmentelor, bronhiile cărora sunt situate la disanță mai mare una de alta (spre exemplu, segmentul anterior al lobului superior și segmentele bazale ale lobului inferior), foarte puțin probabil să fie de cauză tumorală.



**Fig. 29.21**  
 Atelectazia plămânului drept din cancer pulmonar exobronșic. Hemitoracele drept micșorat în dimensiuni; aria pulmonară dreaptă apare opacifiată; hemidiafragma drept delimitat imprecis. Mediastinul deplasat spre dreapta (deviația traheii).



**Fig. 29.22**  
 Atelectazia plămânului stâng din cancer pulmonar exobronșic: Scolioză toracică dreaptă, gradul III. Hemitoracele stâng micșorat în dimensiuni; aria pulmonară stângă apare opacifiată; hemidiafragma stâng delimitat imprecis. Mediastinul deplasat spre stânga (deviația traheii). Amputare de bronhie principală stângă.

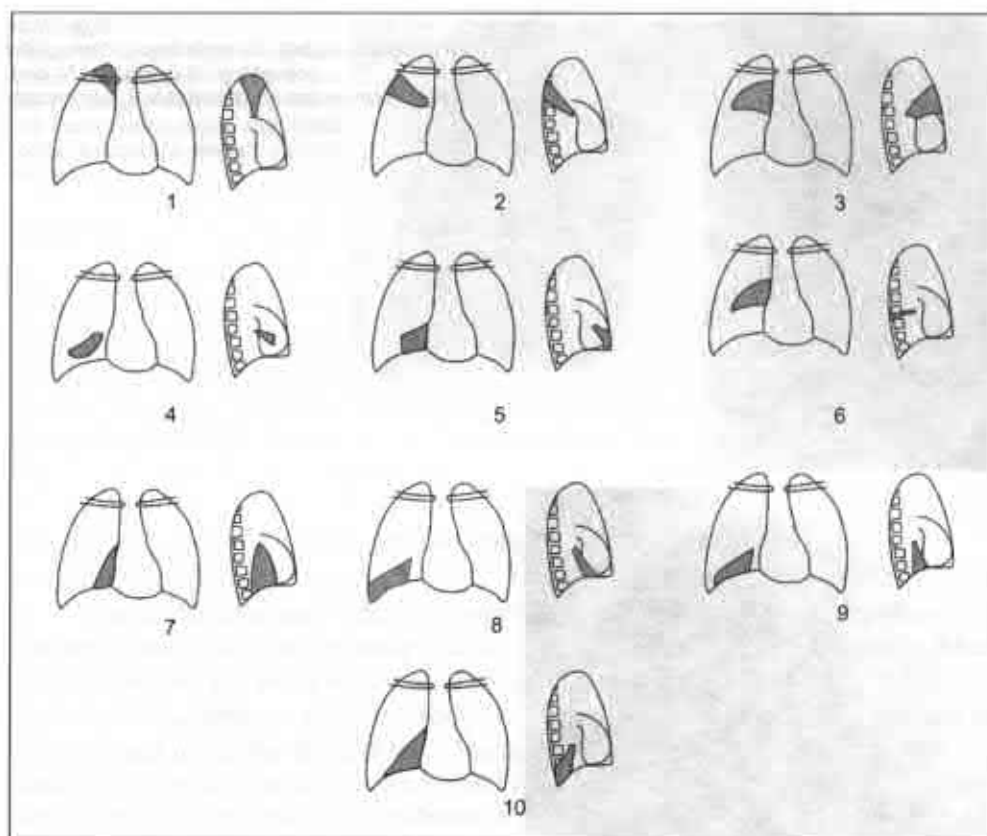


Fig. 29.23  
Aspectul radiologic în incidența de față și laterală în atelectaziile segmentare (segmentele 1-10).

### Atelectazia discoidă

Atelectazia discoidală numită și subsegmentală, este cel mai puțin înțeles tip de atelectazie. Este frecvent întâlnită la pacienții cu volum pulmonar mic datorat hipoventilării, după embolia pulmonară, sau ca semn premonitoriu în bronhopneumonie. Atelectaziile discoidale sunt, de obicei, asemănătoare unei benzi și perpendiculare suprafeței pleurale. Ocazional sunt întâlnite în vecinătatea cicatricelor pulmonare sau scizurilor accesorii.

Fig. 29.24

Radiografie de față, de profil drept și tomografia  
convențională (secțiunea 11 cm).  
Neoplasm central cu atelectazia S<sub>1</sub> pe dreapta.

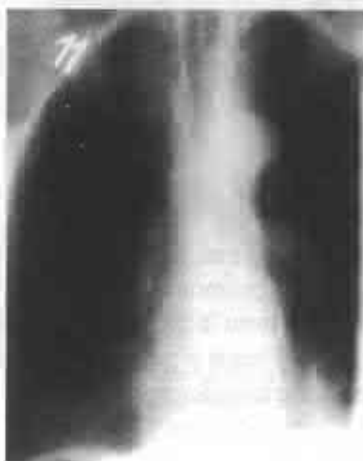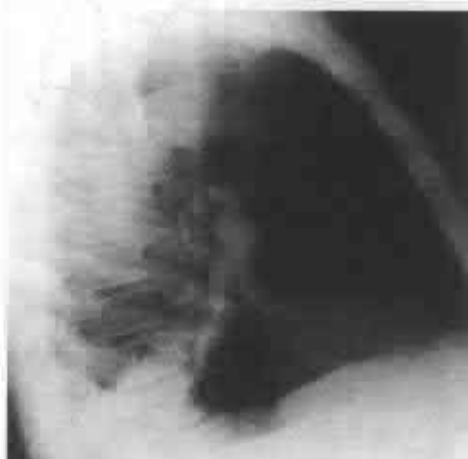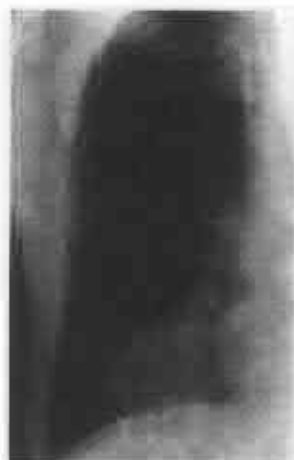
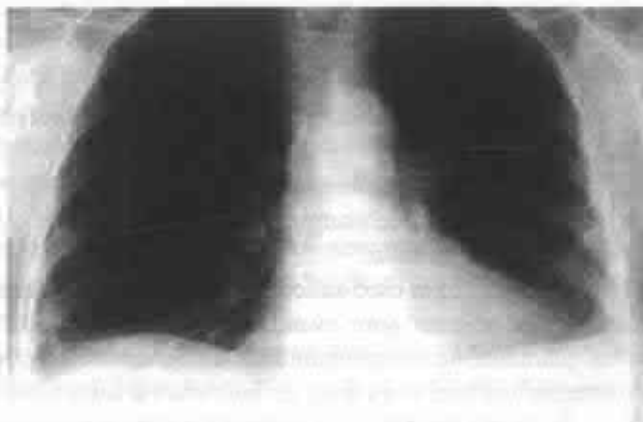


Fig. 29.25

Radiogramă de față în lupusul eritematos sistemic. Bilateral bazal atelectazii discoide. Sinusurile costodiafragmale opaciflate (colecție lichidiană pleurală minimă bilateral).



### Atelectaziile rotunde

Atelectaziile rotunde (mai sunt numite *sindromul Blesofsky*) reprezintă o altă variantă a atelectaziei segmentare sau subsegmentare. De obicei localizată în lobul inferior, lingulă sau lobul mediu pe dreapta, se prezintă ca o masă subpleurală, de la care pornesc ghemuri de vase, bronhii ce se incurbează ca o coroană, la intrarea în parenchimul pulmonar atelectaziat. Diagnosticul este stabilit în baza semnelor radiologice, în general asociate cu o placă pleurală sau colecție pleurală (prezentă sau ce se rezolvă). Sunt asociate cu azbestoză precedentă în aproximativ 70% cazuri, ce este responsabilă de implicarea pleurei.

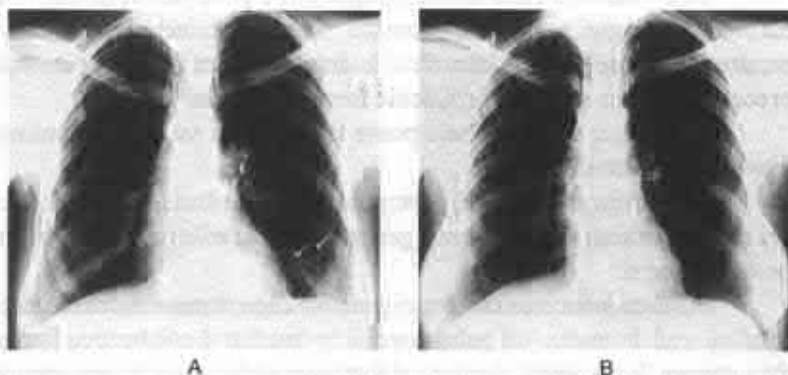


Fig. 29.26

Radiogramă de față la o pacientă cu endocardită infecțioasă (A) arată pe stânga bazal atelectazii discoide. Radiografia repetată la trei zile (B) arată dispariția atelectaziilor.

Atelectaziile rotunde pot persista ani de zile, se pot rezolva spontan, în rare cazuri pot crește.

### **Managementul pacienților cu atelectazie pulmonară**

#### *Atelectazia la pacientul nechirurgical*

La pacientul nechirurgical atelectazia impune o evaluare rapidă și instituirea promptă a tratamentului.

În cazurile, în care atelectazia se datorează compresiei extrapulmonare, tratamentul este orientat spre evacuarea colecției pleurale lichidiene sau aerice. Dacă totuși plămânul nu reexpansionează, este indicată fibrobronhoscopia pentru a exclude obstrucția bronhiei și cu scop de înlăturare a secrețiilor bronșice.

În lipsa compresiei, la pacientul adult cu atelectazie cel mai probabil diagnostic este neoplasmul endobronșic, care deseori are un caracter malign, ceea ce face indicată fibrobronhoscopia.

La pacientul pediatric obstrucția endobronșică mai des apare prin inhalarea de corpi străini. Fibrobronhoscopia este indicată, care uneori se efectuează sub anestezie generală. Pentru înlăturarea corpului străin poate fi necesară bronhoscopia cu bronhoscop rigid.

#### *Atelectazia la pacientul operat*

Profilaxia atelectaziei postoperatorii trebuie începută înaintea intervenției chirurgicale. La fumători volumul secrețiilor bronhiale este sporit, de aceea este necesară stoparea fumatului cu cel puțin 2 săptămâni preoperator. La pașienții cu bronșită cronică preoperator se indică examenul bacteriologic al sputei și se efectuează antibioticoterapia.

Atelectazia este una dintre complicațiile postoperatorii frecvente. De obicei, se datorează retenției secrețiilor bronșice. Deseori atelectazia rămâne nediagnosticată; printre simptomele ce pot contribui la depistare sunt febra în perioada postoperatorie precoce, la fel ca și semnele fizicale menționate mai sus.

Radiologic semnul cheie poate fi pierderea volumului pulmonar sugerată de elevarea hemidiafragmului.

La apariția atelectaziei postoperatorii contribuie mai mulți factori, însă printre cei mai importanți sunt anestezia generală, tulburările mecanicii pulmonare și durerea postoperatorie.

Odată cu inducerea anesteziei generale capacitatea reziduală funcțională și volumul rezidual scad dramatic. Arii pulmonare încep imediat să colabeze cu formarea de atelectaze. Prin urmare, la pacientul chirurgical formarea atelectaziei începe intraoperator.

Sunt bine cunoscute tulburările mecanicii pulmonare din timpul operației. În particular, în timpul anesteziei generale are loc o disfuncție diafragmatică și o scădere importantă a capacității vitale forțate (CVF). După toracotomie sau laparotomie



mediană superioară FVC scade cu 50-60%. Sternotomia și inciziile subcostale reduc CVF cu 30-50%, iar inciziile abdominale inferioare reduc CVF cu 25-30%. Deși volumul curent de repaos poate fi păstrat, această reducere a CVF afectează direct abilitatea pacientului de a tuși și, prin urmare, de a elimina secrețiile. Secrețiile neeliminate obstruează căile respiratorii, ceea ce conduce la atelectazie.

Aceste tulburări ale mecanicii pulmonare se depășesc prin analgezie adecvată.

Pentru analgezie postoperatorie tradițional se folosesc narcoticele, însă ele pot inhiba respirația. Se folosesc substanțele mai noi, la fel de eficiente ca analgezicele, dar fără efecte adverse asupra respirației.

Este foarte importantă mobilizarea precoce postoperator și înlăturarea secrețiilor bronșice. Toți indicii ventilației pulmonare sunt semnificativ mai buni în ortostatism față de poziția culcat. Ba mai mult, în decubit vulumul critic de închidere a căilor aeriene mici depășește volumul curent la matur. Prin aceasta se închid bronșiiolele mici, promovând atelectazia. De aceea, în vederea ameliorării eficienței tusei și îmbunătățirii permeabilității căilor respiratorii, pacientul trebuie ridicat din pat cât mai curând posibil.

Printre alte măsuri importante sunt sesiuni de respirație adâncă și tuse voluntară la fiecare oră și percuția toracelui. La copiii de vârstă mică și fragedă percuția toracelui și vibrația sunt foarte eficiente în înlăturarea acestui tip de atelectazie. Dacă persistă un grad de atelectazie lobară sau de întreg plămânul în pofida măsurilor agresive aplicate - se recurge la bronhoscopie.

În concluzie, abordarea atelectaziei este dictată de către faptul dacă pacientul este postoperator și dacă cauza atelectaziei este obstrucția bronșică sau compresia extrapulmonară. În orice caz, este important de a înlătura prompt atelectazia.

## **F** *Capitolul XXX* **IBROZA CHISTICĂ**

Fibroza chistică (sinonim: *mucoviscidoza*) reprezintă o boală monogenică cu transmitere autozomal recesivă ce se datorește mutației genei codificatoare a unei proteine CFTR (regulatorul transmembranar al fibrozei chistice - *cystic fibrosis transmembrane regulator*), care se manifestă prin afectarea glandelor exocrine, cauzând afecțiuni multisistemice. Boala se caracterizează prin infecție cronică a căilor respiratorii (care în cele din urmă duce la bronșiectazii, bronșiolectazii, fibroză și insuficiență respiratorie), insuficiența pancreasului exocrin, disfuncția glandelor sudoripare, disfuncție în sfera urogenitală.

## Epidemiologie

Incidența fibrozei chistice se estimează la un caz la 2000-3000 populație, fără predilecție de gen. Frecvența purtătorilor în populația albă a genei CFTR mutante este de 1:20, astfel încât frecvența medie a unui cuplu cu risc este de 1:400. În ultimile decenii mediana supraviețuirii acestor pacienți a crescut considerabil (50% depășesc vârsta de 25 ani și 10% depășesc vârsta de 30 ani), astfel că maladia nu mai este pur pediatrică, ci a trecut în câmpul pneumologiei (internistul trebuie să o recunoască și să îi trateze complicațiile).

## Etiopatogenie

Momentul patogenetic central al maladii îl constituie mutația genei codificatoare a proteinei CFTR (regulatorul transmembranar al fibrozei chistice) localizată pe brațul lung al cromozomului 7 în regiunea proximală a benzii C21. Au fost descrise peste 1000 de mutații ale acestei gene, cea mai frecventă fiind mutația  $\delta 508$  (deleția a 3 perechi de baze nucleotidice). Multitudinea de variante ale mutației explică gradul diferit de severitate a tabloului clinic, care mai este influențat de interacțiunea genei CFTR cu alte gene și de factorii de mediu.

CFTR reprezintă o ATP-ază ce asigură transportul transmembranar al clorului și altor electroliți în celulele epiteliale. La bolnavi gena mutantă determină sinteza unei proteine anormale (absența fenilalaninei în poziția 508). Drept consecință la nivelul celulelor epiteliale are loc scăderea permeabilității membranei apicale pentru clor și bicarbonați cu creșterea ratei de transport a natriului și apei.

Ca urmare a perturbărilor transportului transmembranar al ionilor are loc o hidratare inadecvată a epiteliului traheobronșic cu dereglarea *clearance*-ui ciliar, creșterea vâscozității mucusului, alterarea mecanismelor locale de apărare și apariția infecțiilor secundare cronice. Infecția cronică este asociată cu un intens răspuns inflamator mediat preponderent de neutrofile (există unele dovezi că statutul hiperinflamator ar putea fi cauzat de anomalia genetică și precede infecția). Mediatorii inflamației duc la remodelarea căilor respiratorii, cauzând hipertrofia glandelor din submucoasă cu producere crescută de mucus, numărul sporit de neutrofile, concentrația crescută de ADN (din autoliza neutrofililor), actină și alte macromolecule formează o spută densă, purulentă, care obstrucționează căile respiratorii, astfel constituindu-se un cerc vicios. Modificările enumerate duc la instalarea bronșitei cronice, formarea treptată a bronșiectaziilor și instalarea insuficienței respiratorii.

La nivel pancreatic deficitul CFTR condiționează scăderea secreției alcaline de bicarbonați în interiorul ductului și retenția de enzime datorită obturării ducturilor excretorii de către secretul pancreatic cu vâscozitate crescută, în rezultatul cărora are loc distrugerea țesutului pancreatic.

Perturbarea secreției de clor și apă duce la micșorarea fluidității secrețiilor enterocitelor cu periclitarea tranzitului intestinal (ileusul meconial al nou-născutului). Același mecanism determină apariția cirozei hepatice, colecistitei cronice și litiazei biliare la nivelul sistemului hepatobiliar.

Secreția glandelor sudoripare, cantitativ normală, are o concentrație crescută de clor și natriu.

### Tablou clinic

Fibroza chistică se va suspecta la un adult tânăr cu istoric de afecțiune bronhopulmonară cronică, pancreatită sau infertilitate. Primele semne apar precoce, de obicei în primii ani de viață, evoluția fiind progresivă, cu perioade de acutizări. În circa 20% cazuri boala nu este diagnosticată până la adolescență. Peste 10% dintre bolnavii cu fibroză chistică prezintă hiperreactivitate bronșică, 10% manifestă predispoziție pentru astm bronșic și atopie.

#### *Manifestări respiratorii*

Complicațiile leziunilor pulmonare constituie cauza majoră de deces a pacienților cu fibroză chistică.

Afectarea căilor respiratorii inferioare debutează prin tuse inițial seacă, intermitentă, în special în orele nocturne și matinale, frecvent interpretată drept manifestare a unei boli acute a tractului respirator. Ulterior tusea devine mai frecventă cu expectorație vâscoasă, purulentă, deseori de culoare verzuie. Tusea persistă pe parcursul mai multor ani, uneori chiar decenii. În timpul exacerbărilor cauzate de infecții este însoțită de dispnee, polipnee, *wheezing*, inapetență, pierdere ponderală.

Rezultatele examenului fizic vor depinde de stadiul bolii. Inițial doar în perioada de acutizare pot fi depistate raluri crepitante. Odată cu avansarea afecțiunii, chiar în faza de remisiune a bolii se depistează diminuarea respirației veziculare datorită hiperinflației pulmonare, raluri ronflante și umede de diferit calibru.

Cu progresarea leziunilor pulmonare, perioadele de exacerbare devin din ce în ce mai frecvente, determinând apariția bronșiectaziilor, hemoptiziei majore (în 5% cazuri) sau minore (65%), atelectaziei, pneumotoracelui (15%), cordului pulmonar cronic și a insuficienței pulmonare severe. Din momentul apariției cordului pulmonar cronic și a insuficienței pulmonare, evoluția către exitus este rapidă.

Leziunea căilor respiratorii superioare este dată de sinuzita cronică cu rinoree sau polipoza nazală (în 50% cazuri).

#### *Manifestări digestive*

Insuficiența pancreatică exocrină se întâlnește aproximativ la 95% pacienți, mai des este asimptomatică. Leziunea pancreatică nu este caracteristică în cazul unei alte mutații a genei pentru CFTR decât  $\delta 508$ . Sindromul de maldigestie și sindromul de malabsorbție date de insuficiența pancreatică se vor traduce clinic prin scaune frecvente, fetide, steatoree, pierdere ponderală, semne de hipovitaminoză. Afectarea celulelor  $\beta$ -pancreatice poate determina apariția diabetului zaharat.

Ileusul meconial este cea mai precoce manifestare și apare la 15% din sugarii cu fibroză chistică, prolapsul rectal și vaginal sunt mai frecvente la sugari și la copiii mici.

Manifestările hepatobiliare cele mai frecvente sunt colecistita calculoasă, icterul colestatic, ciroza biliară.

Frecvent poate fi depistată mărirea glandelor salivare submandibulare și sublinguale, glandele parotide de obicei sunt de dimensiuni normale.

#### *Manifestări genitourinare*

Aproximativ 95% dintre bărbații cu fibroză chistică sunt sterili datorită lipsei congenitale bilaterale a *vas deferens*, spermatogeneza fiind intactă. Sterilitatea poate fi unica manifestare a bolii. La pacientele de sex feminin cel mai frecvent se înregistrează o reducere a fertilității datorită carențelor nutritive, a infecției pulmonare cronice sau prezenței unui mucus deosebit de vâscos în colul uterin.

#### *Alte manifestări*

Eliminarea prin intermediul glandelor sudoripare a unei cantități sporite de natriu și clor, în condițiile unui stres termic, poate duce la dereglări severe electrolitice și ale echilibrului acidobazic: hiponatremie, hiperpotasiemie, alcaloză.

Numeroși factori contribuie la micșorarea densității minerale osoase ceea ce predispune la fracturi.

## Examenul paraclinic

### *Teste de confirmare a diagnosticului de fibroză chistică*

#### *Testul sudorii*

Este considerat cea mai importantă investigație biologică în fibroza chistică și presupune aprecierea concentrației ionilor de  $Cl^-$  și  $Na^+$  în secreția sudorală după stimularea acesteia cu pilocarpină pe o suprafață limitată a antebrăului. Testul este pozitiv de la valori peste 60 *mEq* de  $Cl^-$  sudoral. Este necesară efectuarea a două examinări în zile diferite pentru confirmarea rezultatului. Testul sudoral pozitiv în asociere cu manifestări clinice majore este suficient pentru stabilirea diagnosticului. Testul sudorii negativ nu exclude fibroză chistică.

#### *Studiul genetic*

În cazul testului sudoral negativ dar suspiciunii clinice înalte a diagnosticului de fibroză chistică pot fi efectuate teste de analiză a ADN-ului. Aceasta nu este o investigație de rutină datorită numărului mare de mutații genice pe care le pot prezenta bolnavii cu fibroză chistică.

#### *Studiul diferențelor de potențial (ddp)*

Reprezintă o alternativă pentru testul sudorii, dar se efectuează doar în centre specializate. Testul evaluează funcția canalelor CFTR transportatoare de  $Cl^-$  la nivelul epiteliului mucoasei nazale prin aprecierea ddp între mediul intra- și extracelular. La persoanele cu fibroză chistică ddp constituie -50 *mV*, pe când în alte maladii bronșice și la persoanele sănătoase este de -20 *mV*.

## Evaluarea afecțiunii aparatului respirator

### Sputocultura

La debutul bolii cel mai frecvent depistați germeni sunt *Staphylococcus aureus* și *Haemophilus influenzae*. Ulterior căile aeriene sunt colonizate de *P. aeruginosa*, în deosebi de variantele mucoide ale acesteia. Necesară efectuarea testelor specifice pentru excluderea fibrozei chistice în cazul izolării ocazionale a variantei mucoide de *P. aeruginosa* la un pacient cunoscut cu o altă patologie pulmonară. Odată cu progresarea bolii infecția cronică devine polietologică, adeseori cu tulpini rezistente la antibiotice. Alte specii bacteriene frecvent izolate din căile respiratorii la bolnavii cu fibroză chistică sunt *Burkholderia cepacia*, *Stenotrophomonas maltophilia*, *Achromobacter xylosoxidans* și micobacterii nontuberculoase. Jumătate dintre pacienți au în spută *Aspergillus fumigatus* și la mulți dintre aceștia boala se complică cu aspergiloza pulmonară.

### Examenul radiologic

Radiografia cutiei toracice pune în evidență zone de hiperinflație (manifestare inițială) și fibroză a țesutului pulmonar. Leziunea arborelui bronșic se vizualizează inițial prin accentuarea desenului peribronșic (opacități liniare). Odată cu deformarea bronșică ar putea fi vizualizate bronșiectazii. Cel mai grav sunt afectate zonele apicale, mai des lobul superior drept. În stadiile avansate se evidențiază semne radiologice de hipertensiune pulmonară, eventual pneumotorace și atelectazii lobare.

Pentru vizualizarea modificărilor structurale precoce ale arborelui bronșic este necesară efectuarea tomografiei computerizate.

Examenul radiologic este util pentru evidențierea leziunilor căilor aeriene superioare - opacifierea sinusurilor paranasale.

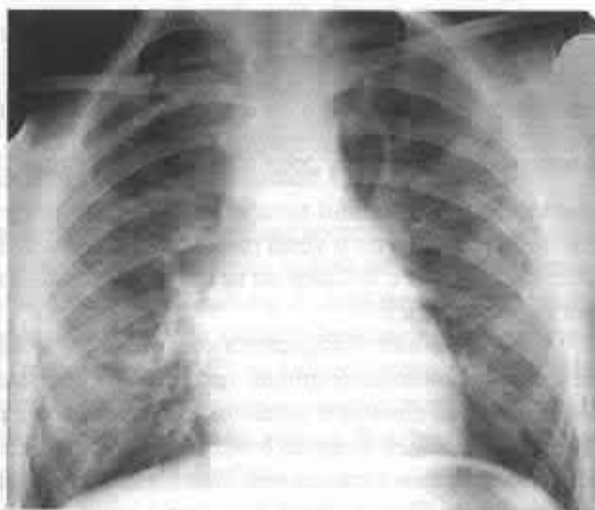

Fig. 30.1

Radiografia toracelui în fibroza chistică. Multiple opacități micronodulare, nodulare și trabeculare, rău delimitate pe ambele arii pulmonare produse de impactarea cu mucus a căilor aeriene; pe dreapta opacitate nesistematizată de densitate medie situată la nivelul coastelor 3, 4, 5 (pneumonie); hiluri dilatate bilaterale; hiperinflația apexurilor (spații aeriene chistice apicale).



### *Teste pulmonare funcționale*

Examenul spirografic arată modificări de tip obstructiv: micșorarea VEMS și indicelui Tiffeneau. Raportul dintre volumul rezidual și capacitatea pulmonară totală adesea este crescut. Modificările obstructive sunt prezente și la copii.

Gazimetric odată cu progresarea bolii se observă reducerea  $\text{PaO}_2$ . În stadiile avansate se instalează hipercapnia și alcaloza respiratorie.

Parametrii spirometrici și indicii de oxigenare a sângelui pot servi la evaluarea răspunsului terapeutic.

### *Evaluarea leziunilor aparatului digestiv*

Evidențierea insuficienței pancreatice se va efectua printr-o serie de teste enzimice și coprologice: examenul microscopic al scaunului, determinarea concentrației serice a lipazei și tripsinogenului, stimularea pancreatică cu secretină și pancreozimină. Examenul imagistic, ecografic și prin tomografie computerizată oferă date despre structura pancreasului și sistemului hepatobiliar

## **Prognostic**

Cu toate că speranța de viață în fibroza chistică a sporit considerabil în ultimele decenii, evoluția progresivă a leziunii pulmonare condiționează caracterul rezervat al prognosticului. Rata mortalității în decurs de 2 ani la pacienții cu VEMS sub 30% din prezis,  $\text{PaO}_2$  sub 55 mm Hg și  $\text{PaCO}_2$  peste 50 mm Hg depășește 50%. În cazul pacienților cu valori egale ale VEMS-ului riscul este mai mare pentru femei, pacienții tineri, infecția cu *Burkholderia cepacia*.

## **Tratament**

Obiective majore sunt drenarea și diminuarea secrețiilor vâscoase din căile respiratorii inferioare, reducerea bronhoconstricției, tratamentul infecției tractului respirator și micșorarea gradului de proliferare a bacteriilor din căile respiratorii, tratamentul de substituție cu enzime pancreatice, suportul nutrițional și psihosocial (consiliere genetică și ocupațională).

Tehnicile de bază recomandate pentru drenarea secrețiilor bronșice sunt drenajul postural și topotamentul toracic. Alte metode fizioterapeutice precum compresiunea ritmică a toracelui cu o vestă pneumatică, tehnici de asigurare a presiunii expiratorii pozitive, oscilarea fluxului de aer prin intermediul unei valve flotante, de asemenea pot aduce beneficii.

Medicația de fluidificare a secrețiilor bronșice se efectuează prin administrarea de dezoxiribonuclează umană recombinată (dornaza- $\alpha$ ) și soluție salină hipertona. Dornaza- $\alpha$  administrată inhalator, clivează fibrele de ADN, micșorând vâscozitatea sputei, ameliorează drenarea bronhiilor și micșorează numărul exacerbărilor ce necesită antibioticoterapie intravenoasă. Administrarea cronică a dornazei este indicată tuturor pacienților cu fibroză chistică, inclusiv celor asimptomatici.

Utilizarea inhalatorie a salinului hipertonic (7%) contribuie la hidratarea secretului bronșic și eliminarea mai eficientă a acestuia. Administrarea de durată a salinului asigură îmbunătățirea funcției pulmonare și reduce numărul exacerbărilor.

Deși utilizarea expectorantelor ar fi trebuit să aducă beneficii acestor pacienți, nu există date suficiente care să argumenteze sau infirmeze eficiența administrării de durată a N-acetilcisteinei la pacienții cu fibroză chistică.

Hiperreactivitatea bronșică este frecventă în fibroza chistică fiind responsabilă de manifestările bronhoconstrictive. A fost dovedit rolul benefic al medicației de durată cu bronhodilatatoare  $\beta$ -drenergice, eficiența preparatelor anticolinergice rămânând controversată. Eficiența administrării cromonelor și preparatelor antileucotriene, aparent fiind argumentată teoretic, nu este susținută de datele clinice.

Inflamația cronică de la nivelul căilor respiratorii a sugerat utilizarea antiinflamatoarelor în tratamentul fibrozei chistice. Date clinice existente permit să nu recomandăm utilizarea la copii a antiinflamatoarelor steroidiene, beneficiul administrării lor la adulți fiind controversat datorită efectelor adverse multiple. În cazul AINS a fost demonstrată eficiența ibuprofenului, care în doze mari micșorează ritmul de declin al VEMS-ului, dar necesită monitorizarea concentrației serice a preparatului.

Tratamentul antibacterian reprezintă unul din momentele centrale ale medicației atât în debutul maladiei, cât și în faza avansată, când infecția la nivelul căilor aeriene capătă un caracter persistent. Îndepărtarea în timp cât mai mult posibilă a cronicizării infecției printr-un tratament antibacterian agresiv reprezintă o modalitate sigură de încetinire a progresării afecțiunii pulmonare cronice. Exacerbările bolii necesită un tratament parenteral antimicrobian cu o durată de 2-3 săptămâni. Alegerea antibioticului se va baza pe antibioticogramă. Deoarece, din momentul cronicizării infecției, cel mai frecvent germene izolat este *P. aeruginosa*, tratamentul empiric în exacerbare se va efectua cu un aminoglicozid în asociere cu un preparat  $\beta$ -lactamic.

Pentru a atinge concentrația terapeutică a antibioticului în secretul bronșic se administrează dozele maxime, fapt condiționat și de clearance-ul renal sporit al aminoglicozidelor la pacienții cu fibroză chistică. Nefro- și ototoxicitatea aminoglicozidelor impune evaluarea periodică a funcției renale și acuității auditive. Antibioticorezistența este o problemă frecvent întâlnită în practica clinică, în special în cazul *P. aeruginosa* și *B. cepacia*.

Antibioticoterapia de durată reprezintă un standard acceptat în managementul fibrozei chistice. Scopul acesteia este eradicarea infecției inițiale sau supresia infecției cronice. Administrarea inhalatorie a tobramicinei (300 mg de două ori pe zi în cure de 4 săptămâni alternate cu pauze de aceeași durată) micșorează densitatea colonizării mucoasei bronșice cu *P. aeruginosa*, ameliorează VEMS-ul, reduce numărul spitalizărilor și este recomandată tuturor pacienților, inclusiv și celor asimptomatici. Eficiența medicației inhalatorii de durată cu antibiotice din alte grupe a fost demonstrată doar pentru azitromicină (250-500 mg trei zile pe săptămână).

Alte măsuri binevenite în tratamentul manifestărilor bronhopulmonare sunt imunizarea antipneumococică și antigripală, evitarea fumului de țigară și poluanților aerieni, oxigenoterapia în cazul hipoxemiei.

Transplantul pulmonar este unica metodă eficientă de tratament în stadiile avansate ale bolii (VEMS < 30% din prezis). Este necesar transplantul bipulmonar sau cardiopulmonar. Supraviețuirea la trei ani după transplant constituie 55%.

Insuficiența pancreatică exocrină beneficiază de tratament de substituție cu enzime pancreatice, doza fiind adaptată în funcție de dinamica greutateii corporale, simptomatologia abdominală și caracterul scaunului. Prevenirea malnutriției se asigură printr-o dietă hipercalorică dar echilibrată cu aport suplimentar de vitamine liposolubile și electroliți. La copii și pacienții anorexici ar putea fi necesară alimentația prin gastro- sau duodenostomă.

Hepatopatia colestatică beneficiază de tratament cu acid ursodeoxicolic. Obstrucția intestinală distală impune reechilibrare hidroelectrolitică, aspirație nazogastrică și administrare de preparate ce stimulează secreția intralumenală de apă.

Instalarea diabetului zaharat necesită insulinoterapie, antidiabeticele orale fiind ineficiente.

Pentru viitor soluția terapeutică a fibrozei chistice o constituie terapia genică.

## BIBLIOGRAFIE SELECTIVĂ

1. American College of Chest Physicians/Society of Critical Care Medicine Consensus Conference: definitions for sepsis and organ failure and guidelines for the use of innovative therapies in sepsis. *Critical Care Med*, 1992, vol. 20, p. 864-874.
2. American Thoracic Society and European Respiratory Society International Multidisciplinary Consensus Classification of te idiopathic interstitial pneumonias. *Am J Resp Crit Care Med* 2002; 165:227-304.
3. BARTLETT J.G. - Management of Respiratory Tract Infections, 2nd ed. Philadelphia: Lippincott Williams & Wilkins, 1999, 192 p.
4. BOTNARU V. - Evaluarea funcțională respiratorie, Chișinău, 2007, 100 p.
5. BOTNARU V. - Pneumoniile. Ghid de practică medicală, Chișinău, 2004, 68 p.
6. BOTNARU V. - Pneumonitele interstițiale idiopatice, Chișinău 2007, 222 p.
7. BOTNARU V. - Semiologia radiologică a toracelui, Chișinău, 2005, 400 p.
8. BOTNARU V., RUSU D., MAXIMENCO E. - Protocolul Clinic Național PNEUMONIA COMUNITARĂ LA ADULT. Chișinău, 2008, 44 p.
9. BOTNARU V., RUSU D., PROCOPIȘINA L., MUNTEANU O., MAXIMENCO E. - Protocolul Clinic Național ASTMUL BRONȘIC LA ADULT. Chișinău, 2008, 60 p.
10. Cecil Textbook of Medicine, 22nd ed. (Eds. Goldman L. Ausiello D.), Saunders, Philadelphia, 2004, 1554 p.
11. Cours de pneumologie, Logoscript, Nancy, 1996, 520 p.
12. Davidson's principles and practice of medicine, 20th ed. (Eds Edwards C., Bouchier I., Haslett C., Chilvers E.), Churchill Livingstone, 2008, 1203 p.
13. FILE T.M. JR - Community acquired pneumonia. *The Lancet*, 2003, vol. 362, p.1991-2001.
14. FINE M.J., AUBLE T.E., YEALY D.M., et al. - A prediction rule to identify low-risk patients with community-acquired pneumonia. *N Engl J Med*, 1997, vol. 336, p.243-250
15. FLUME, O'SULLIVAN, ROBINSON, et al. Cystic Fibrosis Pulmonary Guidelines Chronic Medications for Maintenance of Lung Health *American Journal of Respiratory and Critical Care Medicine* Vol. 176, 2007, p.957-969
16. Global strategy for asthma management and prevention, NHBL/WHO Workshop report, National Heart, Lung and Blood Institute publication, 2007
17. HANSEL T., BARNES P.J. - An Atlas of Chronic obstructive pulmonary disease London, 2004, 290 p.
18. Harrison Principiile medicinei interne, Teora, București, 1997, 2770 p.
19. LEBEAU B. - PNEUMOLOGIE, Ellipses, Paris, 1994, 256 p.
20. Medicina internă, (sub red. Gherasim L.), Vol. I: Bolile aparatului respirator și aparatului locomotor, Editura Medicală, București, 1995, 680 p.

21. Medicina internă, (subred. Gherasim L.), Vol. II: Bolile cardiovasculare, metabolice. Editura medicală, București 1996, 1368 p.
22. MACFARLANE J., BOSWELL T., DOUGLAS G., et al. - British Thoracic Society Guidelines for the management of community acquired pneumonia in adults admitted to hospital. Thorax, 2001, vol. 56 (suppl 4), p.1-63.
23. MACFARLANE J.T., BOLDY D. - 2004 update of British Thoracic Society pneumonia guidelines: what's new? Thorax, 2004, vol. 59, p.364-366.
24. MANDELL L.A., BARTLETT J.G., DOWELL S.F., et al. - Canadian Infections Diseases Society and the Canadian Thoracic Society. Update of practice guideline for the management of community-acquired pneumonia in immunocompetent adults. Clin Infect Dis, 2003, vol. 37, p.1405-1433.
25. MANDELL L.A., WUNDERINK R.G., ANZUETO A. et al. - Infections Diseases of America/American Thoracic Society consensus Guidelines on the management of community-acquired pneumonia in adults. Clin Infect Dis, 2007, vol. 44, p.S27-72.
26. MIHĂLȚAN F., ULMEANU R., STOICESCU I., GHILENCEA L. - Astmul. Ce este și cum îl tratăm. Ghid actualizat pentru practician, București, 1998, 120 p.
27. MIHALȚAN F., ULMEANU R. - BRONHOPNEUMOPATIA OBSTRUCTIVĂ CRONICĂ: IERI ȘI ASTĂZI. București, 2003, 206 p.
28. NATIONAL HEART LUNG, AND BLOOD INSTITUTE. WORLD HEALTH ORGANIZATION. Global strategy for the diagnosis, management and prevention of COPD Executive summary. 2006, 90 p.
29. Oxford textbook of medicine, Oxford University press, vol.II, 1996, pp. 1335-2939.
30. PEARSON M., WEDZICHA W. - Chronic obstructive pulmonary disease: critical debates. London, 2003, 250 p
31. SOFRONIE S. MOSCOVICIUC A., BÎRDAN L., MAXIMENCO E., CODREANU C. Protocol clinic național BRONHOPNEUMOPATIE CRONICĂ OBSTRUCTIVĂ, Chișinău, 2008, 62 p.
32. ȘERBAN V. - Medicină internă. Vol. I, Exelsior, Timișoara, 1995.
33. Textbook of pulmonary diseases, (Eds. Baum G., Wolinsky E., Little, Brown and Co), Vol. 1-2, 1989, 1596 p.
34. Mayo Clinic Internal Medicine Review 2006 - 2007, Seventh Edition, (Thomas M. Haberman, Amit K. Gosh, et. al.) Mayo Clinic Scientific Press, 2006, 1035 p.
35. WOODHAD M., BLASI F., EWIG S., et.al. - European Respiratory Society Task Force in collaboration with European Society for Clinical Microbiology and Infections Diseases. Guidelines for the management of adult lower respiratory tract infections. (Eur Respir J, 2005, vol. 26, p.1138-1180., București, 1997, 1322 p.
36. БОТНАРУ В. И. - Обследование при болезнях дыхательной системы, Кишинёв, 2005, 144 стр.

## ANEXE



**EXTRAS DIN CLASIFICAREA INTERNAȚIONALĂ A MALADIILOR  
(revizia X OMS)**

- J 12 Pneumonia virală, neclasificată la alte nosologii  
cuprinde: bronhopneumonia provocată de alți viruși decât cel gripal
- J 12.0 Pneumonia provocată de adenovirusi
- J 12.1 Pneumonia provocată de virusul respirator sincițial (VRS)
- J 12.2 Pneumonia provocată de virusii paragripei
- J 12.8 Alte pneumonii virale
- J 12.9 Pneumonia virală, fără precizare
- J 13 Pneumonia prin *Streptococcus pneumoniae*  
Bronhopneumonia prin *S. pneumoniae*  
Excepție:  
- pneumonia congenitală prin *S. pneumoniae* (P 23.6)  
- pneumonia provocată de alți streptococi (J 15.3; J 15.4)
- J 14 Pneumonia prin *Haemophilus influenzae*  
Bronhopneumonia prin *H. influenzae*  
Excepție:  
- pneumonia congenitală prin *H. influenzae* (P 23.6)
- J 15 Pneumonii bacteriene, neclasificate la alte nosologii  
cuprinde: bronhopneumonia provocată de alte bacterii  
decât *S. pneumoniae* și *H. influenzae*  
Excepție:  
- boala legionarilor (A 48.1),  
- pneumonia congenitală (P 23.0 – P 23.6)  
- pneumonia prin *Chlamydia* (J 16.0)
- J 15.0 Pneumonia prin *Klebsiella pneumoniae*
- J 15.1 Pneumonia prin *Pseudomonas*
- J 15.2 Pneumonia provocată de stafilococi
- J 15.3 Pneumonia provocată de streptococi, grupul B
- J 15.4 Pneumonia provocată de alți streptococi  
Excepție:  
- pneumonia prin *Streptococcus pneumoniae* (J 13), streptococi, grupul B (J 15.3)
- J 15.5 Pneumonii prin *Escherichia coli*
- J 15.6 Pneumonia provocată de alte bacterii aerobe Gram negative
- J 15.7 Pneumonia prin *Mycoplasma pneumoniae*
- J 15.8 Alte pneumonii bacteriene
- J 15.9 Pneumonii bacteriene, fără precizare
- J 16 Pneumonia provocată de alte microorganisme, neclasificată la alte nosologii
- J 16.0 Pneumonii prin *Chlamydia*
- J 16.8 Pneumonia provocată de alte microorganisme
- J 17\* Pneumonia în cursul unor boli clasificate la alte nosologii
- J 17.0\* Pneumonia în cursul unor boli bacteriene clasificate la alte nosologii  
- actinomicoza, antraxul, tusea convulsivă, febra tifoidă, gonoreea, nocardioza, salmonelozele, tularemia
- J 17.1\* Pneumonia în cursul unor boli virale clasificate la alte nosologii  
- boala prin citomegalovirusi, rujeola, rubeola, varicela
- J 17.2\* Pneumonia în cursul micozelor clasificate la alte nosologii  
- aspergiloza, candidoza, coccidiomicoza, histoplasmoza
- J 17.3\* Pneumonia în cursul unor boli parazitare clasificate la alte nosologii  
- ascaridoza, schistostomiaza, toxoplasmozele, infecțiile cu spirochete NCA

- J 17.8\* Pneumonia in alte boli clasificate la alte nosologii
  - ornitoza, febra Q, reumatismul articular acut, infectiile cu spirochetă neclasificate la alte boli
- J 18 Pneumonii cu microorganismе neprecizate
- J 18.0 Bronhopneumonie, fără precizare
- J 18.1 Pneumonia lobară, fără precizare
- J 18.2 Pneumonia hipostatică, fără precizare
- J 18.8 Alte pneumonii, cu microorganismе neprecizate
- J 18.9 Pneumonie, fără precizare

(\* ) - semnifică o clasificare arbitrară a complicațiilor, manifestărilor bolii de bază. Este suplimentară codificării obligatorii OMS după etiologie

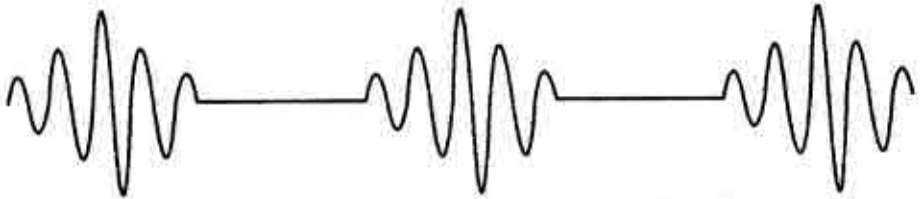
## CARACTERISTICA DIFERITOR TIPURI DE RESPIRAȚIE

Tipul respirator	Caracteristica
EUPNEA (tipul respirator normal la omul sănătos)	Ritmul este regulat, de o amplitudine medie, cu o frecvență de 16-20 pe <i>min</i> la adulți; la copii în funcție de vârstă 20-50 mișcări respiratorii pe minut.
TAHIPNEEA (polipneea)	Ritmul este regulat, amplitudinea de obicei scade; frecvența crește peste 20 mișcări respiratorii pe minut.
BRADIPNEEA	Ritmul este regulat, amplitudinea variază (în unele crize de astm bronșic apare bradipneea cu expir prelungit), frecvența fiind mai rară de 14 mișcări respiratorii pe minut.
HIPERPNEEA	Ritmul este regulat, amplitudinea crește, frecvența rămânând în limitele normei.
APNEEA	Periodic apar pauze cu absența mișcărilor respiratorii (uneori în somn), ceilalți parametri ai respirației (amplitudinea, frecvența) fiind neschimbați.

CARACTERISTICA DIFERITOR TIPURI DE RESPIRAȚIE

RESPIRAȚIA DE TIP  
CHEYNE-STOKES

Ritm neregulat cu pauze apneice de până la câteva zeci de secunde (10-30 secunde) intercalate cu perioade de creștere și descreștere progresivă a amplitudinii și frecvenței mișcărilor respiratorii (5-15 secunde). Poate fi înregistrată la bolnavii cu insuficiență cardiacă globală, hemoragii și tumori cerebrale, în coma uremică, intoxicații.



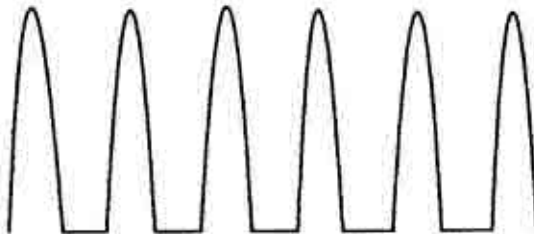
RESPIRAȚIA TIP BIOT

Ritm neregulat, când periodic, în mod imprevizibil alternează perioade variate apneice cu 4-5 respirații de amplitudine diferită. Cauza este centrală (neurologică), înregistrându-se în mai multe afecțiuni cerebrale: encefalite, hemoragii trunculare, mezencefalite etc.



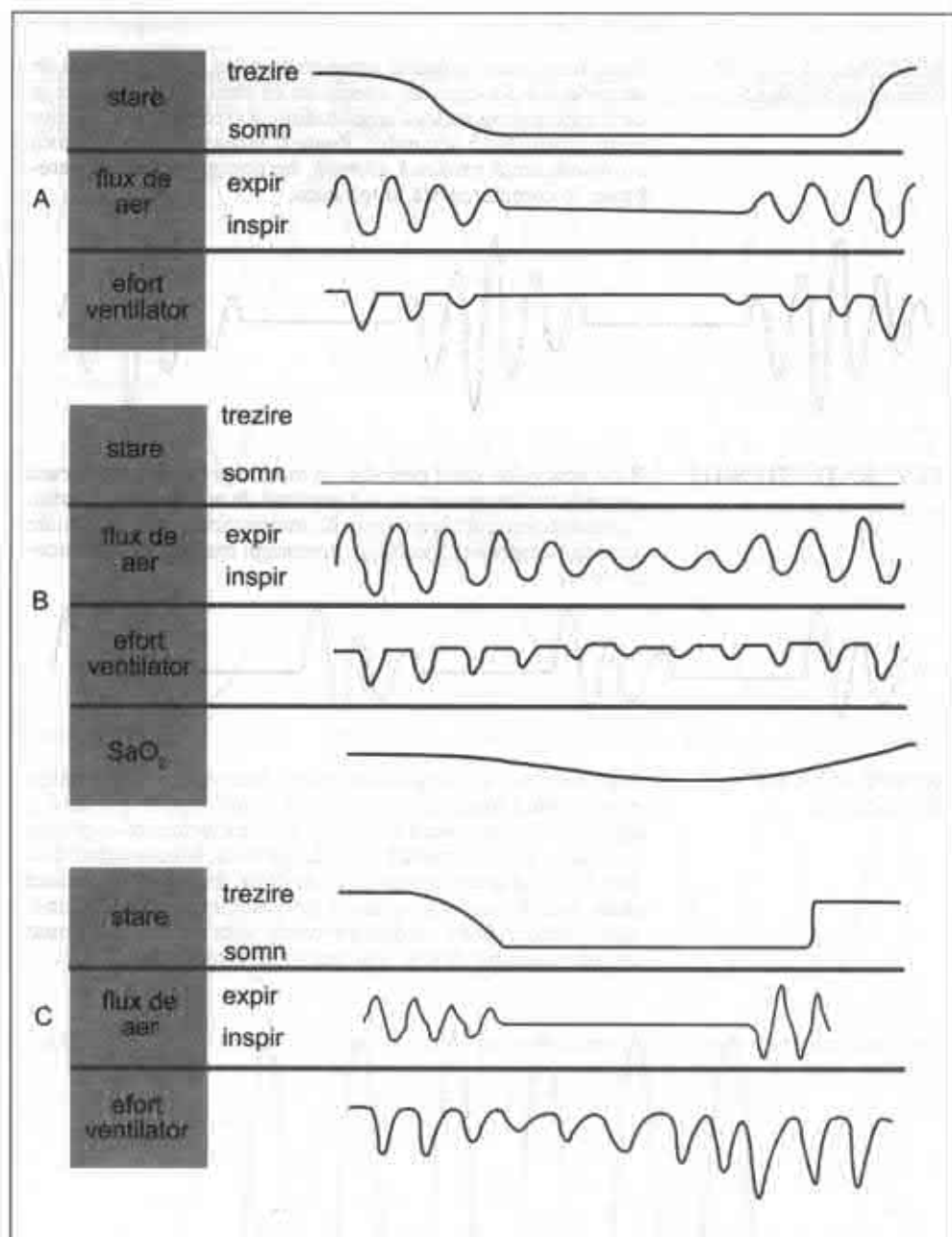
RESPIRAȚIA TIP  
KUSSMAUL

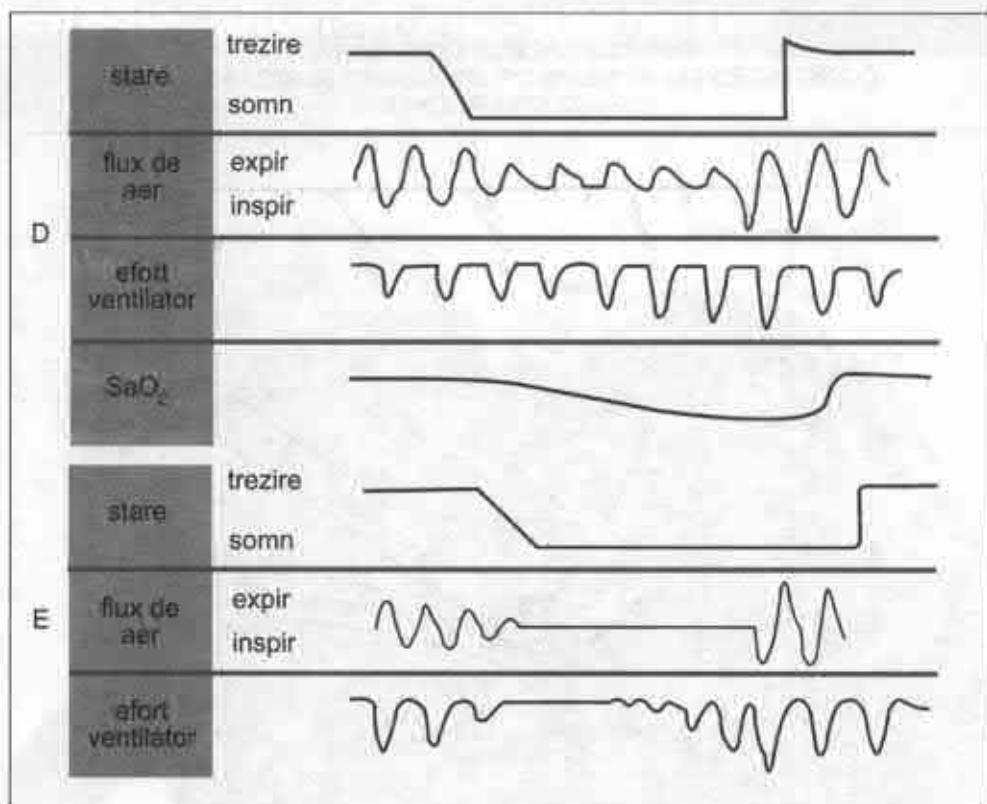
Ritm regulat; de o amplitudine mare; frecvența poate rămâne neschimbată (până la 20 pe minut), inspir amplu, profund și zgomotos, apoi pauza scurtă, după care urmează expirația sacadată, apoi iar pauză și ciclul se reia. Mecanismul este metabolic, apărând în stările de acidoză, în special în acidoza diabetică. În acidoza uremică prin asocierea efectului anemiei, insuficienței cardiace cronice și edemului pulmonar cronic respirația devine mai frecventă și mai superficială.



*Anexa III*

**POLISOMNOGRAME CU DIVERSE TIPURI DE APNEE ÎN SOMN**



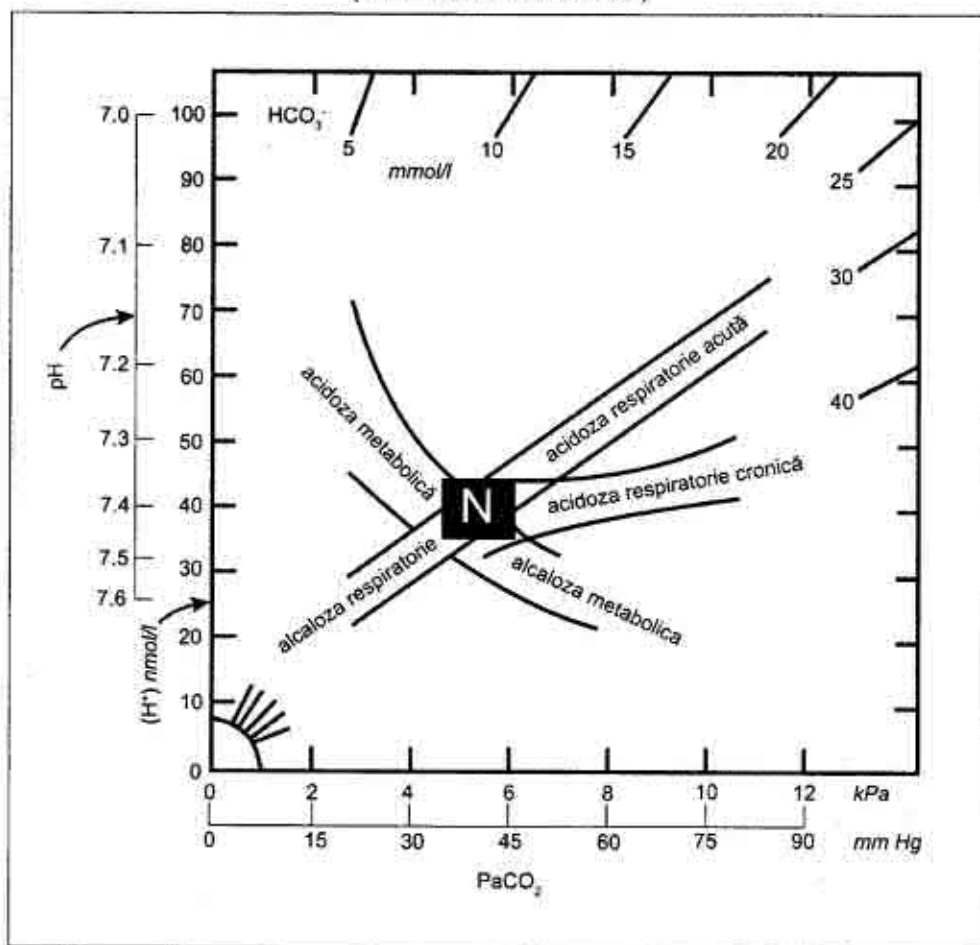


A - apnee centrală; B - hipopnee centrală; C - apnee obstructivă; D - hipopnee obstructivă; E - apnee mixtă.

Prin înregistrarea în paralel a fluxului de aer (*l/s*), mișcărilor toracice și abdominale, saturației în oxigen a hemoglobinei ( $SaO_2$ ) - polisomnografie - se poate determina tipul de apnee și evalua efectul perioadelor de apnee asupra saturației. De notat că în apneea de tip obstructiv (C) fluxul de aer este oprit, dar este prezent efortul ventilator. În apneea de tip central (A) pe toată durata acesteia nu există nici flux de aer, nici efort ventilator. Apneea de tip mixt (E) se caracterizează prin oprirea fluxului de aer pe toată durata ei (în prima parte a apneei nu există efort ventilator, în cea de a doua parte apare efortul ventilator). În hipopnee, care la fel poate fi centrală (B) sau obstructivă (D), fluxul de aer este redus mult, dar totuși există.

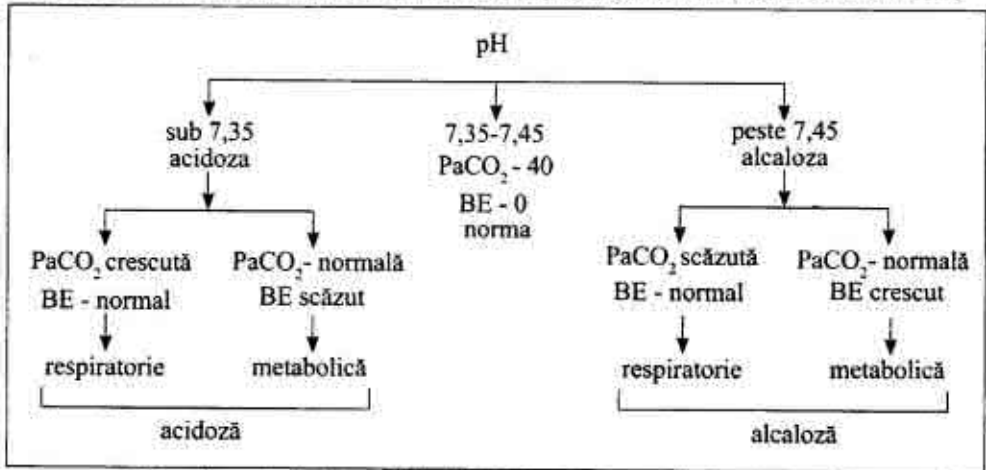


*Anexa IV*  
**CORELAȚIILE DINTRE  $\text{PaCO}_2$ ,  
 CONCENTRAȚIA IONILOR DE HIDROGEN ȘI BICARBONAT  
 (DIAGRAMA FLENLEY)**



N - valorile fiziologice ale  $\text{PaCO}_2$ ,  $\text{HCO}_3^-$  și pH.

## ALGORITM SIMPLIFICAT DE EVALUARE A ECHILIBRULUI ACIDOBAZIC



O evaluare orientativă a echilibrului acidobazic se poate face după trei parametri de bază: pH, presiunea parțială a dioxidului de carbon în sângele arterial PaCO<sub>2</sub> și excesul de baze (BE).

## INDEX ALFABETIC

- A**
- Abces**  
- cerebral 210, 254t, 265  
- hepatic 217  
- pleural 498  
- subfrenic 90, 183, 217, 254t
- Abces pulmonar** 204, 205, 217, 241, 244, 250, 369  
- acut 245  
- complicații 254t  
- cronic 246  
- de aspirație 245  
- decapitat 246  
- embolic 246  
- faze morfopatologice 244 - 245  
- faze clinice 245  
- gigant 246  
- hematogen 246  
- nosocomial 242  
- primitiv 241, 243, 245  
- secundar 242, 243, 246
- Acarus siro** 610
- Acetilcisteina** 159
- Aciclovir** 175
- Acid clavulanic** 164
- Acidoza**  
- metabolică 321  
- respiratorie 422, 425
- Acrocianoza** 446
- Activatorul tisular de plasminogen** 444
- Activitatea mucociliară** 32
- Adenocarcinom** 358  
- bronhoalveolar 358
- Adenopatia**  
- în sarcoidoză 582L 583  
- în tuberculoză 389, 392  
- complicații bronșice 390  
- mediastinală 339
- Adrenalina** 149
- Afectul primar** 588
- Afonie** 122
- Agoniști beta- adrenergici** 143-146  
- în astm 344  
- în BPCO 298
- Agramulocitoza** 164
- Air trapping** 80, 85, 92, 124, 554, 555, 614, 634
- Alcaloza respiratorie** 317
- Alergia**  
- alimentară 310  
- în astm 310
- Alergeni** 310
- Alfa-antitripsina** 32, 125, 260, 283, 284, 289
- Alfa-fetoproteina** 659
- Aluminoza** 591, 604
- Alveole** 24, 26, 30
- Alveolita**  
- alergică extrinsecă 609-617  
- forme clinice 614  
- fibrozantă  
- idiopatică 543, 546  
- în dermatomiozită 645
- Amantadina** 174
- Amfotericina B** 161, 177
- Amikacina** 167, 182
- Amilaza** 489, 491
- Amiloidoza** 521
- Aminofilina** 148  
- în astm 344
- Aminoglicozide** 161, 162t, 167-168, 254  
- indicații 167  
- reacții adverse 168
- Aminopeniciline** 163
- Amoxicilina** 163, 164, 206  
- amoxicilina/acid clavulanic 164, 265
- Ampicilina** 161, 163  
- ampicilina/sulbactam 164
- Ampliație respiratorie**  
- diminuare 127
- Anacrobi**  
- pneumonia 217-219  
- abcesul pulmonar 243, 244
- Anectazie** 672
- Anergie cutanată** 109
- Anevrismul de aortă** 666-667
- Anevrismul Rasmussen** 46
- Angita alergică și granulomatoasă (Vezi Sindromul Churg-Strauss)**
- Angiografia** 102-103  
- arterei bronșice 103  
- pulmonară 439, 449, 465
- Angiomatoza Rendu-Osler** 47
- Anizosfîgmie** 142
- Antagoniștii receptori de endotelină** 466
- Antagoniști de calciu** 466
- Antibiotice** 160-173  
- aminoglicozide 167  
- betalactamice/betalactamine 162-167  
- fluorochinolone 172  
- glicopeptide 171  
- în bronșită 271, 272  
- în bronșiectazii 265, 266  
- în pneumonii 233t, 235t, 238t  
- în supurații pulmonare 253  
- lincosamide 169  
- macrolidice 168  
- metronidazol 128  
- oxazolidinone 173  
- peniciline 162  
- polienice 177  
- rifamicine 170  
- streptogramine 173  
- tetraciclone 169
- Anticoagulante orale** 453
- Anticorpi**  
- ANA 555, 614  
- ANCA 527, 528t, 622, 624, 650, 651  
- anti ADN 638  
- anti- membrană bazală glomerulară 527, 528t
- Anticolinergice** 146-147, 344
- Antigen**  
- organic 609  
- anorganic 609  
- pneumococic în urină 202  
- urinar al L. pneumophila 227
- Antihistaminice** 160
- Antiinflamatoarele** 150  
- corticosteroizii 150-152, 154-155  
- inhalatorii 154-155
- Antimetabolice** 177
- Antimicoticele** 176-179
- Antileucotrienele** 156
- Antitripsină** 125
- Antitrombina III** 444
- Antituberculoase** 179-182, 407-410  
- esențiale 179  
- secundare 179, 181
- Antitusivele** 157-159  
- neopiacee 159  
- opiacee 158-159
- Antiviroticile** 173-176
- Antivitaminele K** 454
- Antraozoza** 591, 603
- Anurie** 446
- Anxietate** 446
- Aortografia** 103
- Apneea**  
- centrală 470  
- în somn 470  
- mixtă 470  
- obstructivă 470
- Apneumatoza** 671  
- congenitală 672
- Apoptoza** 549
- Aquaporine** 431
- Artera pulmonară**  
- angiografie 450  
- embolie 443, 446  
- presiune 102, 445, 450
- Arteriografia (Vezi Angiografia)**  
- pulmonară selectivă/supersselectivă 450
- Arterita Takayasu** 654
- Atrita reumatoidă (vezi Poliartrita reumatoidă)**
- ASLO** 212
- Aspergillus** 228, 331, 554, 583, 610, 703
- Aspergilom** 47
- Aspergiloza bronhopulmonară alergică** 331-333, 616
- Aspirina**  
- astmul datorat 330-331
- Astmul bronșic** 307-354  
- acut grav 319-321, 328, 335  
- alergene și 309

- algoritm de diagnostic 332f
  - asociat 328
  - clasificare
    - în funcție de nivelul de control 330, 331t
    - în funcție de severitate 329
    - OMS 328
  - controlat 330-331t, 349f
  - controlat parțial 330-331t, 349f
  - corticorezistent 335
  - corticodependent 335
  - criza astmatică/acces 318-319
  - dificil 335
  - educația bolnavilor 340
  - exacerbare/atac 319, 322t
  - extrinsec/alergic/atopic 308-310, 328
  - fără precizare 328
  - fiziopatologia respirației 316-317
  - indus de efort 336
  - intrinsec/nonalergic/idopatic 308, 310-311, 328
  - la aspirină și AINS 330-331
  - mecanisme biochimice 316
  - mecanisme imunologice 312-314
  - mecanisme nervoase 314-316
  - medicamente antiastmatice 346-347t
  - necontrolat 330, 331t, 349f
  - netratat/prost tratat 289
  - ocupational 334-335
  - prevalență 308
  - premenstrual 335
  - persistent
    - ușor 329
    - moderat 329
    - sever 329
  - stare de rău astmatic 319-321
  - și afecțiunile ORL 324
  - și hipertensiunea arterială 336
  - și infecțiile respiratorii 335
  - și intervențiile chirurgicale 335-336
  - și reflux gastroesofagian 335
  - și sarcina 333
  - tratament
    - astmului acut grav 350, 354
    - cronic 342, 344
    - de urgență 344
    - în trepte 344, 345, 348, 349t
    - tusiv 317, 318, 333
    - ușor intermitent 329
  - Astmul cardiac 336-337
  - Astmul neurogen 337
  - Atelectazie pulmonară 218, 249, 671-699
    - adezivă 675
    - congenitală 672
    - discoidă 675, 676, 693
    - în bandă 675
    - întregului pulmon 691, 692f
    - hipoventilația alveolară 129
    - lamelară 675
    - la pacient chirurgical 696
    - la pacient nonchirurgical 696
    - la pacient pediatric 696
    - LID 684-686
    - LIS 688-690
    - LMD 682-684
    - lobară 363f
    - LSD 678-682
    - LSS 687-688
    - nonobstructivă 674
    - parapneumonică 675
    - pasivă 674
    - prin aspirație 672
    - prin compresie 129, 654, 676
    - prin obturație/obstructivă 129, 672, 676
    - reflexă 129
    - resorbivă 672
    - relaxare 674
    - rotundă 695-696
    - segmentară 691, 693f
    - semne radiologice
      - directe 677
      - indirecte 677
    - sindrom 129-130
  - Atopie 308, 309
  - Auscultația 71-85
    - directă 71
    - indirectă 71
  - Azatioprina 153
  - Azbestoza 591, 598-600
    - acțiuni posibile 599f
    - și neoplazia 356
  - Azitromicina 168
  - Aztreonam 167
- B**
- Bacil acido-alcoolo-rezistent (BAAR) 380, 385, 507
    - forma L 381, 382
  - Bacil
    - Friedlander 189
    - Koch (vezi *Mycobacterium tuberculosis*)
  - Bacillus subtilis 610
  - Bacterioscopia 190, 201, 214, 507
  - Bacteroides 217, 189, 243, 253
  - Bagazoza 610
  - Beclometazonă dipropionat 155
  - Benzonat 159
  - Berilioza 591, 604-606
  - Beta2-adrenomimeticele 428, 434
    - cu durată lungă de acțiune 145-146, 344
    - cu durată scurtă de acțiune 144-145, 344
    - inhalatorii 143-146
    - sistemice 149-150
      - intravenoase 149
      - orale 150
  - Biopsia
    - de ganglion limfatic 366
    - pe ac 109
    - pleurală 109, 491, 507, 518
    - prescalenică 142
    - pulmonară 465, 539, 541, 572, 615, 651
      - transbronșică 541, 555, 562, 564
      - cadobronșică 541
      - chirurgicală 541, 555, 562, 564, 575
  - Bioxid de carbon 25, 29
  - Bioxid de sulf 0, 275, 309
  - Bisinoza 610
  - Bloc alveolo-capilar 519
  - Blocanți ai canalelor de calciu
    - în hipertensiunea pulmonară 466
  - Boala
    - Belçet 648, 654
    - cultivatorilor de ciuperci 610
    - Gaucher 521, 524
    - Hodgkin (vezi limfom Hodgkin)
    - mixtă a tesutului conjunctiv 646-648
    - pulmonară obstructivă cronică (Vezi Bronhopneumopatia cronică obstructivă)
      - spălătorilor de brânză 610
  - Body-pletismografia 279, 324
  - Boli de colagen 497, 559-584
  - Boli mediastinale 655-670
  - Boli profesionale (Vezi Pneumoconioze și Alveolită alergică)
  - Boli pulmonare interstițiale 519
  - Boli sistemice (Vezi Boli de colagen)
  - BOOP (Vezi COP)
  - Bosentan 466, 558
  - Bordetella pertussis 268
  - Botrys cinerea 610
  - BPCO (Vezi Bronhopneumopatia cronică obstructivă)
  - Bromocriptina 484
  - Bromhexina 159
  - Bromură de ipratropiu 146, 282
  - Bronchitis sicca 646
  - Bronhodilatatoarele
    - inhalatorii 143
      - anticolinergicele 146
      - beta2-adrenomimeticele 143
    - sistemice 148
      - teofilinele 148
  - Bronhofonie 77
  - Bronhografiu 94
    - în bronșiectazie 124f, 263
    - în sindromul bronșitic 123
  - Bronhograma aerică 129, 448
  - Bronhomalacia 259
  - Bronhopneumonia (vezi pneumonii)
  - Bronhopneumopatia cronică obstructivă (BPCO) 273
    - algoritmi diagnostici 293f
    - cauzele exacerbării 295
    - clasificare
      - clinică 290
      - GOLD 289-290, 291t
    - criterii de exacerbare 295
    - diagnostic diferențial 297t
    - oxigenoterapie 300
    - sinonime 288
    - tip A 290, 291
    - tip B 290, 291-292
    - tratament
      - chirurgical 300-303
      - în exacerbare 303-306
      - nefarmacologic 296
      - farmacologic 297-299
      - stadiatizat 299
  - Bronhoscopie 107
    - cu fibre optice flexibile (BFO) 107
    - în BPCO 294

- în bronșiectazii 263, 266
- în bronșita cronică 279
- în cancer 362
- complicații 107
- în insuficiență respiratorie 426
- în PID 539
- abces 247
- rigidă 107
- Bronhospasm** 30, 310
- Bronhostenoză** 385
- Bronșiectazia** 250, 257-266
  - cauzele 259f
  - cilindrică 258
  - forma hemoptoică 261
  - forma uscată 261
  - morfopatogenic
    - macroscopică 258
    - microscopică 258
  - saculară 258
  - varicoasă 258
- Bronșiolita**
  - acută 269, 271
  - obliterantă
    - cu pneumonită în organizare 562, 633
    - constrictivă 562
    - polipoidă 562
  - și poliarterita reumatoidă 634
  - respiratorie asociată cu afecțiuni pulmonare interstițiale 520f, 522f, 545, 573-574
- Bronșita acută** 267-272
  - forme anatomopatologice 269
- Bronșita cronică** 273- 281
  - acutizare 270
  - macropurulentă 277
  - obstructivă 277
  - prevalență 274
  - simplă 274
  - tratament bronhodilatator 282
  - oxigenoterapie 282
- Bronșita tabagică** 359
- Bucăla debit volum** 115f
- Budesonida** 155
- Bule emfizematoase** 257
- Bulectomie** 300
- Bypass cardiopulmonar** 437
- Burkholderia cepacia** 703, 704
  
- C**
- Calcificări în "coajă de ou"** 583, 594
- Canale Lambert** 673, 674f
- Cancer**
  - bronșic (vezi cancer bronhopulmonar)
  - esofagian 67
- Cancer bronhopulmonar** 203, 355-378, 600
  - anaplastic 358
  - primitiv 250
  - central/proximal 356-357
  - chimioterapie 372
  - clasificare TNM
    - histologică 357-358
  - cu celule mici 358
  - factori genetici 356
  - factori de teren 356
  - fără celule mici 359
  - manifestări respiratorii 359
  - manifestări paraneoplazice 357, 361
  - manifestări metastatice 359-360
  - manifestări extrapulmonare metastatice 360f
  - metastazare 358
  - mixt 357
  - periferic 357
    - apical Parcoast 61, 104, 357
    - pneumoniform 357
  - perioada "oculă" 355
  - primar 355-373
  - radioterapie 372
  - secundar 373-378
    - forme anatomoclinice 373
    - limfagita carcinomatoasă 378
    - nodul solitar 373
    - metastaze nodulare multiple 374
  - stadializare 368, 369f
  - tipuri histologice 357-358
  - tratament
    - chirurgical 371
    - simptomatic 373
- Caolinoza** 591
- Capacitate de difuziune** 114-115, 53
- Capacitate reziduală funcțională (CRF)** 112, 294, 323
- Capacitatea pulmonară totală** 112, 323, 555
- Capacitatea vitală** 110, 323, 555
  - forță 113, 114f
- Capnografia** 423
- Capreomicina** 182
- Carbapenemii** 167, 254
- Carbencilina** 164
- Carbocisteina** 159
- Carboconioze** 591, 602
- Carcinom**
  - bronșic (vezi cancer bronhopulmonar)
  - bronșiolalveolar 358
  - celule scuamose 357
  - cu celule mari 358
  - cu celule mici 357
    - cu celule în "boabe de ovăș" 357
  - epidermoid 357
  - timic 600
- Carcinogeni** 356
- Carcinoid timic** 660
- Catecter Swan-Ganz** 439, 441
- Cateterismul**
  - arterei pulmonare 464
  - cordului drept 464
- Cavafiltru** 455
- Caverna**
  - buloasă 400
  - deterjată 400
  - elastică 400
  - fibroasă 400
  - ganglionară 390
  - "în acordeon" 400
  - primară 391
  - recentă 400
- Cavografia** 103, 669
- Căile respiratorii** 26-28
  - inferioare 23
  - superioare 23
- Cămp Kröning** 70
- Cefaclor** 165
- Cefalexina** 165
- Cefalosporine** 165-167, 162f
  - generația a doua 165
  - generația întâi 161, 165
  - generația a patra 166
  - generația a treia 166, 206
  - enterale 166
- Cefalotina** 165
- Cefamandol** 165
- Cefazolina** 165
- Cefepim** 166
- Cefixim** 166
- Ceforanid** 165
- Cefotaxim** 166
- Cefotetam** 165
- Cefoxitin** 165, 253
- Cefradina** 165
- Ceflazidim** 166
- Ceftibuten** 166
- Ceftizoxim** 166
- Ceftriaxon** 166
- Cefuroxim** 165
- Cefuroxim axetil** 166
- Celule Langhans** 382, 579
- Celule Kulchitsky** 357
- Celule mezoteliale** 477
- Centrul respirator** 25
- CFTR** 32, 260, 699, 700
- Chilotorax** 136, 482, 488, 509-511
- Chimiorezistența** 181, 215, 381
  - întrucâtă 182
  - primară 181
  - secundară 381
- Chimioterapie** 372, 660
- Chist**
  - bronhogenic 662
  - dermoid 661
  - enteric 663
  - hidatic 249
  - mediastinal 662
  - pericardic 662
  - pleuropERICARDIC 658f, 663
  - timic 661, 662
- Chlamydia (Chlamidia)**
  - psittaci 220
  - pneumoniae 219-220, 221
  - trachomatis 220
- Chirurgia de reducere a volumelor pulmonari** 300
- Cianoza** 60
  - abordare 60-61
  - acrocianoza 61
  - diagnostic diferențial 60-61
- Cianoticii buhăiți** 125, 290
- Ciclofosfamidă** 153, 587, 642
- Cicloserim** 181
- Ciclosporina** 153
- Cili** 30, 31
  - în bronșiectazii 259, 260
  - disfuncția 30, 31, 60
  - sindrom de cili imobili 259, 260
- Ciprofloxacina** 172, 182
- Ciroza hepatică** 482
- Citokine** 150, 312, 436

- Citostaticele 152-154  
 Citotoxicele (Vezi Citostaticele)  
 Claritromicina 168  
 Clavulanat 164  
 Clearance  
 - mucociliar 30, 700  
 - macrofagie alveolare 590  
 Clindamicina 169, 253  
 Clofedanol 159  
 Cloramfenicol 170  
 Clorochina 152  
 Clostridium difficile 167  
 Coafinoza 391, 601  
 Codeina 158  
 Coksackie 478  
 Colagenoze (Vezi Boli de colagen)  
 Colaps  
 - alveolar 445  
 - pulmonar 674, 676  
 Colehicina 642  
 Colecție pleurală lichidiană 133-136, 480-495  
 - etiologie 484t  
 - închistată 500  
 - masivă 135  
 - polichistică 135  
 - radiologică 135  
 Complement 314, 436, 637  
 Complex Ghon 382  
 Complex tuberculos primar 382  
 - malign 391  
 - simplu 388  
 Complexe imune 638, 651  
 Complicitate  
 - plămânilor 52  
 - toracelui 52  
 Compresia  
 - canal limfatic toracic 142, 657  
 - lanț simpatic 142, 657  
 - medulară 657  
 - vena cavă inferioară 657  
 - vena cavă superioară 142, 657  
 Condensare pulmonară  
 - retractilă 671  
 COP (vezi pneumonita organizată criptogenică)  
 Cord pulmonar 467-476  
 - acut 468, 470  
 - cauze 469t  
 - criteriile de diagnostic 467  
 - cronic 277, 292, 519, 527, 701  
 -- vascular 447  
 - compensat 468  
 - decompensat 468  
 - subacut 468  
 - și bolile pulmonare restrictive 468  
 - și boli pulmonare obstructive 468  
 Cornaj 66, 84, 122, 141, 269, 359, 656  
 Corpi azbestici 599  
 Corpi străini  
 - în arborele traheobronșic 337  
 Corpuscule Masson 563, 633  
 Corticosteroidii (Vezi Glucocorticoizii)  
 Co-trimoxazol 171, 233t  
 Crepitație 82-84, 527  
 - neșonoră 83  
 - sonoră 83  
 - indus 83, 199  
 - redus 83, 199  
 CREST 458  
 Cristale Charcot-Leyden 87, 323  
 Criza pneumonică 204  
 Cromonele 155, 344  
 - cromoglicat disodic 155  
 Curba  
 - debit-volum 116  
 - de disociere a oxigenului 417  
 - de disociere a bioxidului de carbon 417  
 Cutia toracică (vezi torace)
- D**  
 Debit cardiac  
 - scăzut 445  
 Debit expirator de vârf 113  
 - în astm 324, 326f  
 - în bronșită 279  
 - în enfizem 286  
 - în insuficiență respiratorie 426  
 Debit expirator mediu la jumătatea mijlocie a capacității vitale (DMME) 113  
 D - dimeri 448  
 Deficitul de alfa1-antitripsină 260, 283, 284, 289  
 - screening 295  
 Deformații toracice  
 - simetrice 63  
 - asimetrice 64  
 Deglutiția  
 - cu dificultăți (Vezi Disfagia)  
 Derivați azolici 178  
 Derivați de fenilfuramită 459  
 Dermatophagoides pteronyssinus 309  
 Dermatomiozita 645  
 Dextrometorfan 158  
 Diabet zaharat 701  
 Diafragma 90  
 - disfuncție 637, 643  
 - elevare 90  
 - hernie 667  
 - mișcare paradoxală 362t  
 - paralizie 657  
 Dicloxacilina 163  
 Digitalicele 466  
 Digoxină 466  
 Diltiazem 466  
 Diltromicina 168  
 Disecția de aortă 50  
 Disfagia 122, 360, 656, 670  
 Disfonia 122, 360, 440, 463, 657  
 Disfuncție ventilatorie 117-119  
 - obstructivă 117, 119t, 539, 704  
 - restrictivă 118, 119t, 519, 533, 555  
 -- extraparenchimatooasă 118, 119t  
 -- parenchimatooasă 118, 119t  
 Diskinezia traheobronșică hipotonă 42, 121, 385  
 Dispozitive  
 - cu pulbere uscată 186  
 - de expansiune 185  
 - pentru nebulizare (Vezi Nebulizatoarele)
- Dispneea 51  
 - acută 56  
 - bradipneică 55  
 - cardiacă versus pulmonară 52  
 - circulatorie 54  
 - cronică 56, 317  
 - diagnostic diferențial  
 - expiratorie 124, 317  
 - fiziologică 51  
 - intercritică 319  
 - în astm 317  
 - în BPCO 290  
 - în bronșiectazii 261  
 - în bronșită 278  
 - în cordul pulmonar 472  
 - în embolism pulmonar masiv 446  
 - în enfizem 125, 285  
 - în hipertensiunea arterială pulmonară 433  
 - în FPI 550  
 - în NSIP 561  
 - în PID 525  
 - în pleurezie 482  
 - în pneumonie lobară 199  
 - în sindrom bronșic 112  
 - în sindrom bronșitic 123  
 - în sindrom bronhoobstructiv 124  
 - managementul 56  
 - mecanisme 51  
 - metabolică 54  
 - neurogenă 55  
 - paroxistică 53, 317  
 - platiptnea 55  
 - polipneică 133  
 - pseudoosmotică 141  
 - psihogenă 55  
 - pulmonară 52  
 - tahipneică 55  
 - trespneea 55  
 Dispneicii roz 61, 126, 290  
 Diuretice 466, 474  
 Dobutamina 434  
 Dopplerografia  
 - în hipertensiunea pulmonară 464  
 - în cordul pulmonar 473  
 - în embolismul pulmonar 450, 451  
 Dornaza alfa 704  
 Doxiciclina 170, 222, 238t, 271  
 Drenaj postural 704  
 Dressler sindrom 132, 484t, 503  
 Duplex-doplerografia 451  
 Dureri  
 - în eșarfă 133  
 - tip anginos 463, 472  
 - tip nevralgic 141  
 Durerea toracică 48  
 - în afecțiuni bronhopulmonare 48  
 - în afecțiuni extrapulmonare 49  
 - în embolism pulmonar 446  
 - în infarct pulmonar 447  
 - în pleurezii 482  
 - în pleurită 479  
 - în pneumonii 196  
 - în PID 525  
 - pleuretice 359, 447, 513



## E

- Echilibrul acido-bazic 25  
Eccardiografia  
- BPCO 294  
- cordul pulmonar 473  
- embolia pulmonară 450  
- hipertensiunea pulmonară 464  
- în edem pulmonar acut 432  
Ecografia (vezi ultrasonografia) 488, 501  
Edemul în pelerină 142, 657  
Edemul pulmonar 429-442  
- acut 432  
- alveolar 429  
- cardiogen 431, 432-434  
  -- oxigenoterapie 433  
- hidrostatic 431  
- interstițial 429, 431  
- noncardiogen 431, 434-442  
Efect de șunt 277, 283  
Egofonia 77, 134, 483  
Electrocardiograma  
- cord pulmonar 464  
- embolia pulmonară 448, 449f  
- în astmul bronșic 323  
- în BPCO 294  
- în edem pulmonar acut 432  
- în hipertensiunea arterială pulmonară 464  
- în insuficiența respiratorie 426  
Elevarea diafragmului 448, 637  
ELISA, testul 88, 190, 224, 507, 614  
Embolectomie pulmonară 451, 455  
Emboli septici 244  
Embolism pulmonar 443  
  -- masiv 445, 446  
  -- recurent 447, 453, 641  
  - septic 495  
Embolizarea arterei bronșice  
Emfizem subcutanat 67, 633, 668  
Emfizem interstițial 42f  
Emfizem pulmonar 125-127, 282-288  
- bulos 594  
- centrolobular/centroacinar 277, 283, 286f  
- factori genetici 284  
- fizioterapie 288  
- morfologie 283-284, 285f  
- obstructiv 361  
- panlobular (panacinar) 283, 286f  
- paralezional 283, 284  
- tratament chirurgical 288  
Emfizem mediastinal 669  
Empiem pleural 217, 242, 498-503  
- drenaj 502  
- de necesitate 502  
- germeni cauzali 498-499  
- incidență 498  
- închisură 500  
- perioade clinice 499-500  
- stadii morfologice 499  
- tratament  
  -- local 502  
  -- chirurgical 502  
- tuberculos 503, 506  
Encefalopatia hipoxică 280  
Endocardita 168, 192, 205, 210, 212, 653

- Endoscopia (Vezi Explorarea endoscopică)  
Enzima de conversie a angiotensinei  
- inhibitori 333  
- în sarcoidoză 584  
Eozinofile 307, 311, 314  
Eozinofilia 322, 332, 490, 365, 528, 264, 620, 623, 624, 649  
Euzinofilia pulmonară 617, 625  
- algoritm de diagnostic 619f  
- clasificare 618t  
Eozinopenia 201  
Epiteliul ciliat 23, 260  
Eritem nodos 60  
- sarcoidoză 580  
- tuberculoză 392  
Eritrocitoza 261, 539  
Eritromicina 168  
Eritropoietina 419  
Etambutol 409, 409f, 410  
Etanercept 558  
Etionamida 182  
Examen baritat 94  
Examenul radiologic (Vezi Radiografia toracelui)  
Examenul ultrasoner (Vezi Ultrasonografia)  
Examenul serologic  
- în bronșită acută 270  
- în hipertensiunea pulmonară 465  
- pneumonii atipice 222, 224, 227  
Examenul sputei 43, 87  
- bacteriologic în tuberculoză 380  
- bronchiectazie 261  
- citologic 365  
- cristale Charcot-Leyden 87, 323  
- exces de eozinofile 323  
- în abces pulmonar 246  
- în astm bronșic 323  
- în BPCO 294  
- în bronșită acută 270  
- în bronșita cronică 278  
- în fibroza chistică 703  
- jelu de coacăză 359  
- microbiologică 88  
- microscopie  
- pneumonia  
  -- cu germeni anaerobi 219  
  -- cu germeni atipici 223, 227  
  -- cu germeni gram negativi 216  
  -- pneumococică 201-202  
  -- stafilocică 214  
- spirale Curchmann 87, 323  
- tuberculoză 385  
- tusea și 43  
Examenul lichidului pleural  
- în abces pulmonar 247  
- în chilotorax 509  
- în empiem pleural 500  
- în mezoteliom 518  
- în pleurezia tuberculoasă 507  
- în TEAP 448  
Expectoranțele 159  
Expirația  
- forțată 114, 116f  
- obișnuită 25, 27  
- prelungită 124, 126, 127, 284

## Explorarea

- alergologică 326-328  
- citologică 110  
- cu radionuclizi (Vezi Scintigrafia)  
- endoscopică 106-107, (vezi Bronhoscopia)  
- funcțională pulmonară (Vezi Probe funcționale pulmonare)  
- histologică 110  
- serologică 110  
Exsudat 481-482  
- diferențiere de transudat 489, 490f, 491t  
- masiv 483  
- mecanisme 481  
- cauze 484t, 485t

## F

- Facies adenoidian 61  
Factori declanșatori  
- în astmul bronșic 308, 309f, 310-311, 342, 343t  
Factor reumatoid 491, 630, 634, 651  
Factori de transfer a gazelor 114, 279, 286, 294  
Factori favorizanți  
- ai astmului bronșic 308  
- ai bronșitei 268  
- ai pneumoniilor 192t  
Fadilatopul 328  
FAST 328  
Febra 199, 361  
Felson semnul 129, 677, 682  
Fenestre 673  
Fenetilina 163  
Fenoteroi 145  
Fenoximetilpenicilina 163  
Fenspirid 157  
Fetor 260  
Fibrogenitate 590  
Fibroza chistică 260, 261, 513, 699-706  
Fibroza pulmonară  
- artrita reumatoidă 631  
- dată de azbestoză 598, 600  
- difuză 600  
- idiopatică 259t, 522f, 523, 525-545, 546-562  
- nodulară 595  
- sclerodermia 641-642  
- silicoză 594, 595  
Fibrotorax 501f, 502f  
Fistula  
- bronhopulmonară 506, 513  
- bronhopleurală 218, 511, 650  
- gangliobronșică 383, 390  
Flacoane presurizate dozatoare 185  
Fiebograpie 103  
Fieboavografia 450  
Fleischer  
- poziție 92  
- semnul 448  
Fleroxacină 207  
Flucitozina 177  
Flucloxacilina 163  
Fluconazol 178  
Flunisolid 346

- Fluorochinolone 172-173, 182, 207
- indicații 172
  - pentru pneumonie 207
  - reacții adverse 173
- Fluticazonă propionat 155
- Flux expirator maxim
- Focare fibroblastice 548
- Formoterol 146
- Fosfomicina 170
- Foscarnet 175
- Fotosensibilitatea
- Freacățul vocal 67
- abolit 67, 68
  - accentuat 67, 128, 132
  - diminuat 129, 134, 136, 138, 286, 500
- Freacătură pleurală (Vezi Frotajul pleurală)
- Frison 199
- Fracția oxigenului în aerul inspirat 220
- Frotaj pleurală 67, 84, 483
- Fizice pubertară 391
- Fumatul
- în astm 310
  - în emfizem 284
  - și activitatea mucociliară 274
  - și bolile respiratorii 274, 275t
  - și BPCO 288, 289
  - bronșita cronică 274
  - și cancerul bronhopulmonar 356
  - și insuficiența respiratorie
  - și pneumoconioze 592
  - și FPI 547
  - și neoplazia
  - și PID 524
  - și tusea
- Furosemid 433
- Fusobacterium 216, 236, 243, 496
- G**
- Galop
- atrial 464
  - protodiastolic 464
  - ventricular 432, 446, 464, 527
- Ganciclovir 175
- Ganglioni limfatici 110, 259t, 337, 646, 682, 654, 655
- Gangrena
- pulmonară 242, 244
  - pleurală 137
- Gazete sanguine arteriale 116
- hipocapnia 116
  - hipoxemia/hipercapnia 116
- Gentamicina 167, 169, 254
- Glicopeptidele 171
- Glucocorticoizi
- efecte secundare 151
  - indicații 151
  - inhalatori 154-155
  - în astm 344
  - orali 151
  - parenterali 152
  - sistemici 150-152
- GOLD 289-290
- Golden semn 682
- Gonadotropina corionică 659
- Goodpasture sindromul 87, 437, 524
- Gradient alveolo arterial 421
- Grafitoza 591
- Granulom
- eozinofilic 618
  - liniei mediere 652
  - sarcoidotic 109, 605
  - tuberculos 579
- "Granulia sufocantă" 403
- Granulii "rezi" 403
- "Granulie" tuberculoasă 403
- Granulomatoza
- Churg-Strauss 333, 618, 620, 622-624, 649-650
  - limfomatoasă 654
  - Wegener 369, 620, 650-654
  - limitată 652
- Guaș endotoracică 662
- H**
- Hammann-Rich sindrom 543, 568
- Hapnenă 609
- Hemangiom 662
- Haemophilus influenzae
- astm 310
  - bronșita cronică 276
  - fibroza chistică 703
  - pneumonia 189t, 216, 230
  - și BPCO 295
  - vaccin 183
- Hemocultura
- în abces pulmonar 247
  - în pneumonie 202
- Hemopneumotorax 137
- Hemoptizia 45
- abordare 42-45
  - în bronșiectazie 266
  - în cancer 359
  - în hipertensiune arterială pulmonară 463
  - în infarct pulmonar
  - în PID 525
  - în tuberculoză 399
- Hemoragia
- pulmonară alveolară 635
  - mediastinală 670
- Hemosideroza pulmonară 520, 575, 604
- Hemotorax 136, 482, 488, 508
- Heparina
- în embolia pulmonară 453
- Hepatomegalie dureroasă 447, 472
- Hepatotoxicitate
- indusă medicamentos 153, 156, 157, 178, 179, 180
- Hernia diafragmatică 667-668
- Bochdalek 668
  - hiatală 667
  - Morgagni 667
  - prin alunecare 667
- "Hernierea" plămânului 677, 687, 688
- Hidrocortizon hemisuccinat 334, 350, 352
- Hidroxiclorochina 152
- Hidrotorax 136, 480
- Hidropneumotorax 137-139
- radiologic 138
- Hilul pulmonar 36, 89, 336, 594,
- examenul radiologic
- Hiperaerație (vezi sindrom de hiperaerație)
- Hipercalcemia 356, 360, 528, 581
- Hipercalcemia 584
- Hipercapnia
- acută 422
  - cronică 422
  - în astm 317, 321
  - în BPCO 294
  - în bronșita cronică 279
  - în insuficiență respiratorie 416, 421-423, 425
- Hipercocoagulabilitate primară 444
- Hiperemia 40, 62, 160, 197, 198, 200, 226, 261
- conjunctive 423
  - pomeților 199
- Hiperinflație (vezi hiperaerație)
- Hiperleucocitoză 231
- Hiperpneumatizare 67, 70, 124
- Hiperraactivitate bronșică 271, 307, 310, 315, 325, 701
- Hipersecție bronșică 124, 319, 320
- Hipersensibilitatea 108, 147, 157, 204, 331, 386, 410, 479, 505
- întârziată 382, 384, 386, 611
- Hipersonoritate timpanică 131, 132
- Hipertensiunea pulmonară 419, 457-466
- acută 49
  - asivă 460
  - clasificare
    - clinică 462
    - după severitate 463
    - funcțională 463
    - Heath-Edwards 461
    - hemodinamică 463
    - morfologică 461
  - cronică 447, 455
    - tromboembolică 447
  - factori de risc 458
  - incidența 457
  - idiopatică 458, 464
  - primară 444
  - scleroza sistemică 644
  - secundară 459, 464
  - în BPCO 292
  - în bolile țesutului conjunctiv 458
  - în TEAP 445
  - reactivă 460
    - și bolile pulmonare 460
    - și bolile cordului stâng 460
    - și cardiopatia congenitală 459
    - și cordul pulmonar 277, 283, 471
    - și hemoglobinopatii 460
    - și hipertensiunea portală 459
    - și infecția HIV 459
    - și splenectomie 459
  - tratament
    - convențional 466
    - nonconvențional 466
  - tromboembolică 461
- Hipertransparența 99
- circumscrișă 99
  - difuză 99
  - liniară 99
  - pulmonară 287
  - rotundă 99

Hiperventilația 26, 54, 116, 309t, 310,

320, 338, 418

Hipocapnia 116, 417, 423

- în astm 317

Hipocratism digital 61, 527, 550

Hipopneumatoza 671, 675

- congenitală 672

Hiposensibilizarea (Vezi Imunoterapie specifică)

Hipotensiunea arterială 446

Hipoventilația 25, 29, 116, 125, 358, 423, 645

- alveolară 125, 462, 470

- apnoea în somn 470

Hipoxia

- mecanisme de adaptare 317

Hipoxemia

- acută 418

- cronică 418-419, 425

- în astm 317, 321

- în bronșita cronică 279

- în BPCO 294

- în insuficiența respiratorie 416, 417

Histiocitoza 462, 520, 522f, 524, 525, 539, 584

HIV/SIDA 110, 192t, 194, 228, 244, 382, 384, 413, 459, 498, 561, 577

## I

Ileus

- meconial 701, 702

Imagine

- alveolară 583

- fagure de miere 246, 529t, 532, 550,

554, 561, 575, 615

- flutur 563s

- flutur inversat 621

- geografică 572

- hidroaerică 246

- în bule de săpun 263

- linii de tramvai 263

- mătâni costale 64

- mixtă 98f, 99

- mozaic 555

- nisip umed 532

- sticlă mată 550, 554, 561, 565, 572,

574, 575, 578

Impenem 167

Imunitate compromisă 192t, 228, 242

Imunizare (vezi vaccinare)

- antigripală 266, 272, 298, 299t, 306,

706

- antipneumococică 306, 706

- BCG 266, 386, 388, 392

Imunoglobuline 31t, 32, 314, 323

- Ig A 31t

- Ig E 312, 323

-- specifică 323, 328

-- totală 323, 328

Imunosupresante 115-120

Imunoterapie specifică 340

Indicele Tiffeneau 113, 279, 286, 292,

324, 555

Infarct

- miocardic acut 444

- pulmonar 203, 443, 445

Infiltrat

- lobar 398

- lobular 396

- nebulos 398

- nodular 398

- rotund 396

- "triunghiular" 398

Inhibitor de activator tisular de plasminogen 444

Inhibitor de fosfodiesterază 466

Interstițiu 81, 195, 263, 545, 547, 575

Insuficiența cardiacă

- biventriculară 481

- dreaptă 428, 444

- stângă 432

- ventriculară dreaptă 419, 432

- ventriculară stângă 336-337

Insuficiența respiratorie 415-442

- acută 415

- cauze 423, 424t

- cronică 415

- fără hipercapnie (tip I) 416, 417

- însoțită de hipercapnie (tip II) 416

- latentă 415

- manifestă 415

- oxigenoterapie 427

- restrictivă 140

Interferonii 174

Ipratropiu (vezi bromura de ipratropiu)

Itraconazol 178

Izoniazidă 179, 407, 409t, 410t

## J

Josamicina 168

Junghi toracic 40, 48, 84, 128, 132, 133,

137, 199, 203, 270, 359, 395, 482, 497,

499, 506, 517, 525, 628, 630

Junghi auricular 50

## K

Kanamicina 167, 182

Kaposi sarcomul 377

Kartagener (vezi sindromul Kartagener)

Ketoconazol 178

Keratoconjunctivita flictenulară 392

Klebsiella 189t, 216, 230, 242

Kohn (vezi porii interalveolari)

Kerley (vezi linii Kerley)

## L

Lambert (vezi canale Lambert)

Laringoscopia 45, 107, 142

Laringospasm 30, 107

Laterogramă 91

Lavaj bronhoalveolar 107

- în AIP 568

- în alveolita alergică 615

- în COP 564

- în DIP 575

- în FPI 556

- în granulomatoza Wegener 651

- în LIP 578

- în NSIP 562

- în PID 539

- în sarcoidoză 584

LDH 136, 568, 447, 488, 489, 490t, 497,

518, 557, 630, 637

Legea Starling 430

Legionella pneumophila 219, 224

Leucocitoza 123, 212, 201, 205, 214, 218,

226, 231, 247, 261, 270, 278, 294, 333,

361, 435, 447, 528t

Leucopenia 435, 483, 528t, 587

- indusă medicamentos 152

- în pneumonie 201, 231

Leucotriene 150, 156, 312, 330, 436

Levofloxacină 172, 182

Levopropoxifen 159

Leziune alveolară difuză 568

Leziuni pulmonare cavitare 255f

Lichid pleural 477-478

- analiză 488, 492t

- examen bacteriologic 491

- examen citologic 489

- în empiem 500

Linfadenopatia 57, 544t, 578,

- hilară 583

- periferică 580

Linfangiografia 509

Linfangita carcinomatoasă 378

Linfangita de legătură 389

Linfocite B 312

Linfocite T 155, 312, 382, 611, 617

Linfokine 31t, 32, 193t, 381

Linfom 664

- Hodgkin 62, 136, 141, 182, 209, 488,

490, 505, 567, 657, 660, 664, 657

- timic 661

Lincomicina 169

Lincosamidele 169

Linia Damoiseaux 133, 134f, 483, 676

Linile Kerley 337, 378

Lipom 661

Lobi pulmonari

- proiecții 35f, 36f

Lobita tuberculoasă 398

Lomefloxacină 172

Lupus eritematos sistemic 637-641

- disfuncție diafragmatică 637

- leziuni pleurale 637

- manifestări pulmonare 638t

Lupus pernicios 580

## M

Macrospirația 243

Macrofage alveolare 24, 32

Macrolidicele 168-169, 222, 224, 228, 265

Masă

- mediastinală 102, 667

- pulmonară 96, 97f

Mattate 56, 68, 128, 134, 197, 360, 483,

502, 676

- fixă 128, 129, 197

Mecanisme de apărare pulmonară 30, 31t,

32f, 193t

Mediastinită

- acută 668

- cronică 669

- granulomatoasă 669

Mediastinul 89, 655

- anterior 655, 658f

- deplasarea 134, 483, 500, 508, 515, 674, 690
- mijlociu 655, 658f
- posterior 655, 658f
- Mediastinoscopie 109, 366
- Megaesofag 660
- Mendelson (vezi sindrom Mendelson)
- Meningita
  - și pneumonia 204, 205, 214, 215
  - și tuberculoza 386, 391, 402s
- Mercaptoetansulfonatul de sodiu 158
- Meropenem 164, 234, 254
- Metalocoziție 591, 603
- Metaproterenol 145
- Meticilina 163
- Metilxantine 344
- Metilxantinele retard 344
- Metotrexat 153
- Metronidazol 162i, 219, 253, 265
- Mezlocilina 164
- Mezoteliom pleural 517-518
  - difuz 518
  - fibros localizat 517
- Miastenia gravis 58, 660
- Micotom 47
- Microaspirație 198, 243
- Microembolii 47, 445
- Microembolism pulmonar 445
- Microscopia sputei (vezi examenul sputei)
- Mielosupresia dată de medicamente 153, 170, 174
- Miliara
  - asflică 403
  - bronhogenă 383, 390
  - meningială 403
  - tifică 403
  - tuberculoasă 377, 403
- Minoxiclina 170
- Mișcarea aerului
  - laminară 72
  - turbulentă 72
  - vârtejuri 72
- Monobactamii 167
- Monomicina 167
- Montelukast 156, 157
- Moraxella catarrhalis 295
- Morfina 433
- Morgagni (vezi hernia diafragmală)
- Mounier-Kuhn sindrom 259
- Mucor stolonifer 610
- Mucoviscidoză 699
- Muguri
  - conjunctivi 567
  - intraalveolari 563
- Murmurul vezicular 74
  - modificări patologice 75, 76
- Moxifloxacină 172
- Mycobacterium
  - africanum 379
  - avium 554
  - bovis 379
  - tuberculosis 228, 379, 380, 387, 505
- Mycoplasma pneumoniae 219, 222, 259, 268, 310
- Mycropolispora foeni 610

## N

- Nafcilina 163
- Nehsilizatoarele 186
- Necroza
  - fibrinoidă 622
- Nedocromilul sodic 155
- Neomicina 167
- Nervul
  - frenic 479, 656, 660, 664, 668,
  - recurent 61, 62, 336, 634, 656, 665
- Neoplazii bronhopulmonare (vezi cancer bronhopulmonar)
- Nifedipină 466
- Nistatina 161, 177
- Nitroglicerină 433
- Nocardia 242
- Noduli
  - pulmonari 624, 646
  - reumatoizi pulmonari 633
  - silicotici 595f
  - subcutanați 526, 623
  - centrolobulari 574
  - stafilococii 214
- Norfloxacină 148, 172
- Normocapnie 317
- Noscapina 158
- Nordenström semn 685f, 690

## O

- Obeseală musculară 320
- Ochstrucția
  - bronhici lobare 131
  - bronșică ireversibilă 293
  - de căi aeriene 56, 57, 293, 614
    - superioară 337 56
  - endobronșică 696
  - venei cave inferioare 657
  - venei cave superioare 60, 142, 657, 669
- Oboxacina 172, 182
- Olivinoză 602
- Omalizumab 184
- Omolajii 33, 63
- Opacitate 96-99
  - circumscrise 96
  - expansive 99
  - inclare 98
  - întinse 96
  - în hundă 263
  - liniare 97, 263
  - liniare interstițiale 97
  - liniare parenchimatose 97
  - liniare pleurale 97
  - linii de tranșă 263
  - lobare 96
  - macronodulare 96, 97f
  - mediastinale 95, 95f
  - micronodulare 96, 97f
  - nodulare 96, 97f
  - nesistematizate 96
  - retractile 99
  - punctiforme 96, 97f
  - segmentare 96
  - subcostală 98
  - triunghiulară 448
  - tuburi pline 263

- Opreșiunea toracică 317-318
- Ornitoză 220
- Ortopnoe 319, 337, 432
- Osetamivir 174
- Osteită chistică multiplă 580
- Osteoartropatia hipertrofiată 62, 375
- Ortodoxia 55
- Osler-Weber-Rendu sindrom 47
- Osteomielite 213
- Osteopatia hipertrofiată pneumică (Pierre-Marie) 62, 357
- Ototoxicitate 168, 182, 410, 705
- Oxacilina 163
- Oxazolinone 173
- Oxigen 26
  - curba de disociere 417, 421, 427
  - presiunea parțială 28, 116, 283, 418, 420
  - saturația arterială 117
- Oxitropiu 147
- Ozon 275, 311

## P

- Palparea 66- 68
- Papileurita 140, 478, 497, 502, 506, 628
- Peak-flow-metru 113
- Pectorilocvia afonă 77, 128
- Pectus
  - carinatum 469
  - excavatum 64, 469
- Pefloxacină 162
- PEF (vezi debit expirator de vârf)
- PEF-metria
  - în astm 324
  - în BPCO 292
- Penicilina
  - G 162, 205, 253
  - V 205
- Penicilinele 161, 162-164, 253
  - combinate cu inhibitori de beta-lactamază 164
  - indicații 163, 164
- Percuția 68
  - comparativă 69
  - pulmonară 68, 70
  - topografică 70
  - sunet
    - de cutie 69, 320
    - de oală spartă 70
    - hiposonor 70
    - mat 68
    - submat 68
    - timpanic 68, 70
- Perfuzie
  - alveolară 28
  - hipo 30
- Periarterita nodoasă 255, 490
- Pericardita 50, 206, 452, 481, 502, 651
- Persecurita 398
- P gotic 464
- PID (Vezi Pneumopatie interstițială difuză)
- Pitorax 498
- Piopneumotorax 137
- Piperacilina 164
- Piperacilină/tazobactam 164

- Pirazinamida** 180, 409, 409t, 410t
- Plămân**
- biopsia 107, 109, 465, 539, 541, 572, 615, 651
  - de fermier 520, 521, 610
  - de celofan 527, 550
  - în figure de miere 543, 642
  - lucrătorilor de măt 610
  - născutului mort 672
  - ratat 637
- Pleura**
- hiopsia 109, 491, 507, 518
  - simfize 64, 66, 162, 389, 498, 508
- Pleurezia** 203
- chiliformă 136
  - cu colesterol 510
  - cu eozinofile 505
  - durerea abdominală dată de
  - exsudativă 480, 505
  - febra reumatismală acută 503
  - LES 498, 637
  - metapneumonică 205
  - neoplazică 496
  - netuberculoasă
  - parapneumonică 205, 494-495
  - purulentă 205, 498, 505
  - poliartrita reumatoidă 497, 628
  - post iradiere 504
  - postmedicamentoasă 504
  - sarcoidoză 503
  - TEAP 495
  - tuberculoasă 505-508
  - uremie 504
  - uscată 478-480, 505
  - serofibrinoasă 390
- Pleurita (Vezi Pleurezia)**
- Pleurodinia** 508
- Pleurodesie** 497
- Pneumotoacele** 214, 244, 514
- Pneumocite**
- de tip I 24
  - de tip II 24
- Pneumococ** 276
- Pneumocitoză** 589-607
- clasificare
    - etiologică 591
    - morfologică 591
    - radiologică 592
  - colagene 591
  - necolagene 591
  - mixtă 591
  - prin ciment 602
  - prin metale dure 591, 606
  - prin mielă 601
  - prin nefelină-apatită 602
  - reumatoidă 633
- Pneumocystis jirovecii** 228, 230, 554
- Pneumomediastin** 669-670
- Pneumonia** 187-240
- bacteriană 189t
  - bronhopneumonică 195
  - carnică 205
  - cazeoasă 391, 399
  - clasificare 189t, 194-196
  - comunitară 194
  - criterii de spitalizare 231t
  - cu clamidii 220-222
  - cu germeni
    - anaerobi 216-219
    - atipici 219-228
    - Gram negativi 216
  - cu Legionella 224-228
  - cu micoplasme 222-224
  - epidemiologie 188
  - etiologie 188-190
  - extraspiralicească (vezi comunitară)
  - gravitate 195-196,
  - imunitatea compromisă 194, 228
  - inhalarea 193
  - interstițială 195
  - lobară 195, 197-209
    - bacterioscopia 201
    - diagnostic diferențial 203
    - complicații 204-205
    - examen radiologic 200
    - stadii clinice 199
    - studii morfologice 198
  - manifestări clinice
    - generale 196-197
    - în pneumonia franc-lobară 129-200
    - în bronho-pneumonie 210
  - microaspirație 192
  - necrotizantă 217, 242, 244
  - nosocomială 194, 229-230
  - tratament 234-237, 238t
  - patogenie 192-193
  - pneumococică 197, 210
  - primară 194
  - pseudolobară 209
  - secundară 194
  - stafilococică 212
  - streptococică 210-212
  - și insuficiența respiratorie 195
  - tratament
    - criterii de eficiență 236-237
    - empiric 231-236
    - etiologic 238t
    - grupe de tratament 232t
    - în trepte 237
    - simptomatic 207-209
  - trenantă 195
  - vaccinare 209
  - virală 189t
- Pneumonia de aspirație** 194, 217, 218, 243, 645
- Pneumonia interstițială idiopatică** 546
- Pneumopatie interstițială difuză (PID)** 519-541
- acută 524, 568-573
  - algoritim diagnostic 540f
  - clasificarea clinică 520t, 521t, 522f
  - cronică 524
  - de etiologie cunoscută 520t, 522f
  - granulomatoasă 520t, 522f
  - manifestări extrapulmonare 526t
  - subacută 524
  - și poliartrita reumatoidă 630-633
- Pneumonia**
- artrita reumatoidă 630
  - chimică 218, 249
  - crescătorilor de păsări 610
  - cultivatorilor de cartofi 610
  - eozinofilică acută 621
  - eozinofilică cronică 621
  - eozinofilică simplă 620
  - interstițială
    - acută 520t, 522f, 545
    - asociată bronșioliei respiratorii 520t, 522f, 545, 573-574
    - comună 545, 546, 548t, 549
    - cu celule gigante 545
    - descumativă 520t, 522f, 545, 574-575
    - difuză 545
    - idiopatică 523, 543-587, 571t
      - cu evoluție acută 546
      - cu evoluție subacută 546
      - cu evoluție cronică 546
    - limfocitară 520t, 522f, 545, 575
    - boli asociate 577
    - nespecifică 520t, 522f, 545, 558-562
      - tip celular 561
      - tip fibrotic 561
  - la lucrătorii cu paprica 610
  - la lucrătorii cu rumeguș de lemn 610
  - LES 638
  - molarilor 610
  - muncitorilor cu făina de pește 610
  - organizată criptogenică 520t, 522f, 545, 562-568
    - cu etiologie cunoscută 565
    - de etiologie necunoscută 565
    - infiltrativă 565
    - tipică 564
    - focală 564
    - și poliartrita reumatoidă 633
  - prin detergenți 610
  - prin hipersensibilizare 609, 616
  - producătorilor de vin 610
- Pneumopatie medicamentoasă** 637
- Pneumotorax** 136-137, 511, 517
- deschis 137, 511, 512, 515
  - determinat de ventilație mecanică 516
  - drenaj 516
  - iatrogen 516
  - închis 511, 512
  - localizat 137
  - radiologic 137
  - spontan 137, 511-515, 525
    - primar primitiv 137, 511, 512
    - secundar 137, 511, 512
  - sub tensiune 137
  - sufocant 137, 511, 512
  - supapă 137, 511
  - traumatic 511, 515-517
- Poliartrita nodoasă** 567, 620, 652
- Poliartrita reumatoidă** 627-637
- manifestări pulmonare 628t
- Polimiozita** 645
- Polipnee** 285, 432
- Polisonografia** 295, 470
- Porii interalveolari Kohn** 563, 673, 674f
- P-pulmonar** 323, 448, 464
- Prednisolon** 151, 282, 303, 350, 373, 567, 587, 616

## Presiunea

- alveolară 26, 27f
  - de inclavare 439
  - hidrostatică 430, 431
  - intrapleură 26, 27f
  - în artera pulmonară
  - onhotică 430, 431
  - recului elastic 26, 27f
  - telediastolică în ventriculul drept
- Presiunea oxigenului în aerul inspirat 420
- Presiunea parțială O<sub>2</sub> 25
- alveoloarterială 420
  - alveolară 28, 420
  - în sânge 25, 416
- Presiunea parțială a gazelor sangvine
- dozare 425
- Presiune pozitivă la finele expirului (PEEP) 421, 428, 440, 441
- pentru SDRA 439
- Presiunea bioxidului de carbon 25, 416
- în BPCO
  - parțială 422
- Proba Valsalva 451
- Probe funcționale pulmonare
- emfizem 286
  - pentru alveolita alergică 615
  - pentru astm 323-325
  - pentru asbestoză 600
  - pentru bronșita cronică 279
  - pentru BPCO 292
  - pentru COP 563
  - pentru DIP 574
  - pentru FPI 555
  - pentru hipertensiunea pulmonară 465
  - pentru insuficiența respiratorie 425-426
  - în NSIP 561
  - pentru PID 532
  - pentru sarcoidoză 584
  - pentru silicoză 597
- Produse de degradare a fibrinei 448
- Prostaciclina (PGI<sub>2</sub>)
- pentru hipertensiunea pulmonară 466
- Prostaglandine 131, 312, 436, 445, 620
- Proteina
- C 444
  - C a surfactantului 574
  - SP-A 529
  - SP-B 529
  - MCP-1 529
  - KL-6 529
- Pseudochiloterax 510
- Pseudoexsudat 481
- Pseudomonas aeruginosa
- abces 242, 243
  - pneumonia 189f, 216, 228, 230
  - și bronșiectazia 259
  - și BPCO 295
- Pseudovomică 43
- Pseudoastm 122
- Pseudochiloterax 136, 488, 497
- Pseudohemoptizie 45
- Psittacoza 220
- Pulberi pneumocinogene 590
- Pulmonectomia 371, 461
- Puls paradoxal 321, 446

- Pulsoximetria 17, 202, 279, 294
- Punctul de presiuni egale (PPE) 27, 27f
- deplasarea periferică 277
- Puncția pleurală (Vezi Toracocenteza)
- Purpura Henoch-Schonlein 654

## R

### Radiografia cu raze dure 92

- Radiografia toracelui
- abces pulmonar 246
  - BPCO 88, 293
  - cancer pulmonar 361-362, 362t
  - convențională 88-90
  - de ansamblu 88
  - de profil 91
  - embolism pulmonar 448
  - "fagure de miere" 529, 532, 550, 561, 578, 600, 614, 631
  - fibroza pulmonară 642
  - furtună de zăpadă 607a
  - hipertensiunea pulmonară 464
  - în AIP 572
  - în alveolita alergică extrinsecă 614
  - în astm bronșic 323
  - atelectazia 677
  - în asbestoză 600
  - în bronșita cronică 279
  - în bronșiectazii 263
  - în cord pulmonar 473
  - în COP 564
  - în decubit lateral 91, 108, 513
  - în DIP 575
  - în edem pulmonar 432
  - în emfizem 125, 287
  - în empiem 500-501
  - în expir forțat 92
  - în eozinofilia cronică 621
  - în fibroza chistică 703
  - în FPI 550
  - în hemotorax 508
  - în inspir forțat 92
  - în insuficiența respiratorie 426
  - în infarct pulmonar 448
  - în LIP 578
  - în lordoză (Fleischner) 92
  - în mezoteliom 517, 518
  - în NSIP 561
  - în pleurezie 485
    - încercerată 488
    - tuberculoasă 507
  - în PID 529
  - în pneumonie
    - cu Legionella 226
    - cu mycoplasma 223
    - pneumococică 200
    - stafilococică 214
  - în pneumotorax 514, 516
  - în RB-ILD 574
  - în sarcoidoză 582t, 582f, 583
  - în SDRA 439
  - în silicoză 594, 596f
  - în sindromul Churg-Strauss 624
  - în sindromul hipercozinofilic idiopatic 625
  - în sindromul Löffler 621
  - în timom 660

- sticlă mată 532, 561, 574, 575

### Radiofotografia 92

- digitală 92

### Radioscopie 92

### RAST 328

### Raynaud

- fenomen 641, 644
- sindrom 526

### Raluri 78

- bronșice 79
- cavitare 82
- crepitante 82
- în "maree" 432
- ronflante 79
- sibilante (vezi wheezing)
- subcrepitante (vezi raluri umede)
- umede 80, 82
- uscate 78, 80

### Răul asmatic 319, 321

### Reacția

- de polimerizare în lanț 385
- imunopatologică
  - de tip I 312
  - de tip III 314
- Rivalta 489

### Recanalizare 446

### Receptori J 25

### Reculul elastic pulmonar 62

### Reflux gastroesofagian 311, 335

### Reflux Hering-Breuer 215

### Remodelarea

- bronșică 319
- miocardului 471

### Respirația

- etapele 24
- Biot 55
- bronhovesciculară 75
- Cheyne-Stokes 54
- în gură de pește 290
- Kussmaul 54
- puerilă 25
- reglarea 25
  - mecanisme chimice 25
  - mecanisme nervoase 25
- mixtă (vezi zgomotul bronhovescicular)

### Revărsat pleural 480-494

### Rezonanța magnetică nucleară 104, 452

### Rezonanța vocală 77

### Ribavirina 174

### Rifampicina 170, 180

- tuberculoză 409, 409f, 410f

### Rimantadina 174

### RIST 328

### RMN (Vezi Rezonanță magnetică nucleară)

### Roxyfloxacina 172

### Ruxitromicina 168

### r-PA 454

## S

### Saccharomonospora viridis 610

### Salbutamol 144

### Salmeterol 145

### Saltul tuberculinic 386

### Saccoidă 580

### Sarcoidoză 578-587

- acută 581



- modificări histologice 579, 584
- insedioasă 581
- intratracheală 583
- pleurezia 503
- studii radiologice 582
- Sarcoma Kaposi**, 377
- Scintigrafia**
  - glandei tiroide 659, 662
  - pulmonară 106,
    - cu Galiiu 522, 584
    - în bronșiectazii 264
    - în FPI 555
    - în hipertensiunea pulmonară 464
    - în tromboembolism pulmonar 446
- Scizură**
  - oblică 36
  - orizontală 36
- Sclerodactilite** 641
- Sclerodermie cutanată**
  - difuză 641
  - limitată 641
- Scleroza sistemică** 641-644
  - fără sclerodermie 641
- Scleroza tuberoasă** 524, 525, 539
- SDA (Vezi Sindromul de detresă respiratorie a adultului)**
- SDRA**
  - cauze 437f
  - complicații 440
  - faze clinice 438-439
  - faze patogenetice 436
- Sechestrul pulmonar** 259
- Secretolitic** 159
- Secretostimulante** 159
- Semnul**
  - arc dublu 249
  - cocoșei de câmilă 249
  - copacului înmugurit 264
  - inelului cu pecete 264
  - Hamman 668, 670
  - Harzer 278
  - Hoover 285
  - înghețatei răsturnate 684
  - Fleischner 448
  - Holszkynecht-Jacobson 678
  - Luftschiel 687, 688
  - literei S inversate 682
  - meniscului 249
  - Nordenström 685f, 690
  - nufărului 249
  - palmei 50
  - siluetei (Felson) 129, 677, 682
  - S inversat al lui Golden 682
  - triunghiului superior 684, 685f
  - triunghiului paratraheal pe dreapta 678, 684
  - vârfului de cârjă aortică 678
- Seminom** 661
- Sepsis**
- Septicemie**
- Serotonina**
- Sfacel** 242, 244
- SIDA (Vezi HIV/SIDA)**
- Sideroza** 591, 604
- Silico-antracoza** 591, 603
- Silicatoze** 591, 598
  - Silicoza 591, 592-598
    - acută 594
    - cronică/clasică 594
    - complicată 594
    - simplă 594
    - subacută 594
  - Sildenafil 466
  - Sincope 446, 463, 472
  - Sindroame paraneoplazice
    - în cancerul pulmonar
  - Sindromul
    - antifosfolipidic 641
    - bronhoobstructiv 124-125, 278
    - bronșic 122
    - bronșitic 122-123, 278
    - Blesofsky 695
    - Caplan 633
    - cavitat 130-132
      - radiologic 132
    - ciliar imobil
    - Churg-Strauss 333, 618, 620, 622-624, 649-650
      - criterii de diagnostic 624
      - faze evolutive 623
    - ClaudeBernard-Horner 61, 142, 360, 515, 657, 664
    - CREST 458, 641, 644
    - Guillain-Barré 25
    - de condensare pulmonară 127, 245
      - radiologic 129
    - de condensare pulmonară retractilă 671
    - de detresă respiratorie a adultului (vezi SDRA)
    - de hiperaerație (hiperinflație) 57, 90, 99, 124, 125, 127, 286, 321, 323, 390, 423, 701
    - de hiperventilație 338
    - hipercitozinofilic idiopatic 624-625
    - de indurație a țesutului pulmonar (Vezi Sindromul de condensare pulmonară)
    - de impregnare bacilară 506
    - de lob mediu 261, 682
    - de venă cavă superioară 142 377, 657
    - diskineziei ciliare primare 260
    - Dressler 132, 484f, 503
    - Eisenmenger 464
    - Eaton-Lambert 360f
    - Felty 260
    - Goodpasture 87, 437, 524
    - Hamman-Rich 543, 568
    - Hugues-Stovin 654
    - Heerfordt - Waldenstrom 580, 581
    - Hermansky- Padlak 521, 524
    - Hurler 470
    - Kartagener 31, 260
    - Loeffler 618, 620
    - Lofgren 393, 581
    - Marfan 260, 512
    - McLeod 260
    - mediastinal 141-142
    - Meigs 504
    - Mendelson 218, 249
    - Mounier-Kuhn 259
  - Ondine 470
  - Pancoast 360
  - Pickwick 470
  - Pierr-Robin 470
  - pleural 132-141
    - gazos (vezi pneumotorax)
    - lichidian 133-136
    - mixt 137-139
  - postcardiomiemie 503
  - Raynaud 526
  - Rendu-Osler 47
  - Sjogren 260, 578, 645-646
  - Swyer-james 260
  - Tietze 49
  - traheal 121-122
  - unghiilor galbene 509
  - Young 260
  - Williams-Campbell 259
- Sisomicina** 167
- Spacer (Vezi Dispozitive de expansiune)** 341
- Spatul mort alveolar** 28, 29f, 445
- Spirale Curschmann** 323
- Spiramicina** 168
- Spirometrie/Spirografie** 264, 292
  - în astm 323
  - tipuri de disfuncție respiratorie 118
- Spondilita anchilopoietică** 648
- Sputa** 43
  - examenul (Vezi Examenul sputei)
  - recoltarea în tuberculoză 384
- Staphylococcus aureus**
  - în abces pulmonar 242
  - în pneumonie 212, 228
  - MRSA 215
- Status astmaticus** 319, 321
  - forma anafilactică 320, 321
  - formă de lungă durată 320-321
- Strategia DOTS** 406
- Streptococcus**
  - pneumoniae 189f, 191, 197, 201, 210, 295
    - pyogenes 210
    - viridans 210
- Streptogramine** 173
- Stridorul (vezi cornajul)**
- Studii**
  - cu Galiiu (vezi scintigrafia)
  - diferențelor de potențial 702
- Streptokinaza** 454
- Streptomicina** 180, 409f, 410, 410f
- Submatitate** 128, 134, 483
  - fixă 128, 140, 297, 483
- Suberoza** 610
- Succusiunea hipocratică** 86, 138
- Sulfamidele** 161, 171, 254
- Sulfu**
  - amfonic 131
  - bronșic (vezi sulfu tubar)
  - cavernos 131
  - cavitat 131
  - pleuritic 77, 134, 135f
  - tubar
    - fiziologic 73
    - modificări 76
    - patologic 127f, 199, 676

Supurație pleuropulmonară 242  
Supurațiile pulmonare 241-257  
- germeni cauzali 243  
Surfactantul 24, 32

## S

Soc  
- cardiogen 445, 446  
- hipovolemie  
- septic 211, 216, 338

Sum  
- fiziologie 28, 29E, 417  
- intrapulmonar 671

## T

Tahipnee 55  
Talcoza 591, 601  
Tambutol 180  
Tamiflu 176  
Tăcere respiratorie 80, 321  
Teicoplanin 171  
Teofilinele

- intravenos 427  
- oral 149

Terapia  
- cu anticorpi 184  
- genică 706  
- inhalatorie 184  
- trombolitică 454

Teratom 661, 662  
Terbutalina 145

Test  
- bronhodilatator 279, 286, 292, 324, 327f  
- de efort 325, 328f  
- de mers de 6 minute 294  
- farmacologic 324  
- inhalator de provocare 324, 326  
- Kveim 584  
- sudorii 702  
- tuberculinic 386, 389, 391, 396, 587,  
507 ( scrie intradermoreactia )

Testele ventilației pulmonare 110-120

Tetraciline 161, 162t, 169-170, 222

Thermoactinomyces

- vulgaris 610  
- saccheri 610

Tiamfenicol 170

Ticarcidina 163

Ticarcilina/acid clavulanic 164

Tinom 660

Tiotropiu 137

Tiraj intercostal 66

Tobramicina 167

Tomografia convențională 92,93

Tomografia computerizată 100-102  
- în afecțiunile pleurei 488  
- în alveolita alergică extrinsecă 615  
- în BPCO 295  
- în bronșiectazii 264  
- în cancer bronhopulmonar 365  
- în Churg-Strauss 624  
- în DIP 575  
- în emfizem 287  
- în empiem 501

- în hipereozinolie idiopatică 625  
- în hipertensiune pulmonară 465  
- în FPI 550  
- în LIP 578  
- în NSIP 562  
- în PID 532, 533t  
- în RB-ILD 574  
- în sarcoidoză 587  
- în silicoză 597  
- în TEAP 451

Tomografia prin RMN (Vezi  
Rezonanța magnetică nucleară)

Torace

- cifoscoliotic 64  
- cifotic 64  
- cotoid 64  
- emfizematos 63  
- globulos 126, 285  
- infundibuliform 64  
- în butoi 285  
- paralic 63  
- rahitic 64  
- senil 64  
- topografia 33, 34f, 35f

Tomanteza 108-109, 136, 448, 481, 500,  
502, 509

Toracoplastie 502

Toracoscopia 108-497

Toracotomie exploratorie 366

t-PA 454

Traheobronhomegalia 259

Traheobronșita 268

Transplantul pulmonar 302, 558, 706

Transsudat 480-481, 488  
- cauze 482t  
- diferențiere de exudat 489, 490t,  
491t

Tratament chirurgical

- cu reducere de volum 301  
- în abces pulmonar 254-255  
- în BPCO 300-302  
- în bronșiectazii 266  
- în cancer pulmonar 371

Trimetoprim/sulfametoxazol 171

Tringhruț

- Garland 134, 134f, 483  
- Grocco-Rauchfuss 134, 134f, 483

Trombarterectomie 466

Tromboembolismul pulmonar 443-456

- examen biologic 448  
- idiopatic 444  
- submasiv 447  
- diagnostic diferențial 439  
- factori de risc 444  
- mediu 445  
- recurent 631

Tromboflebită 444

Tromboza pulmonară 443

Trombuși in situ 443, 444

Tubercolom 399

Tuberculul 382, 384

Tuberculoza extrapulmonară 406

Tuberculoza pulmonară 203, 265, 369,  
379-414, 406  
- afect primar 388  
- cavitat 249, 400

- caz nou 406  
- caz cronic 407  
- clasificare 387  
- culturi 385  
- diseminarea hematogenă 405  
- diseminată cronică 405  
- diseminată subacută 405  
- esec terapeutic 406  
- fibrocavitari 401  
- fibronodulară 396  
- hipersensibilitate întârziată 382  
- imunitatea 382  
- incidența 380  
- infiltrativă 396-399  
- medicamente anti-tuberculoase 407-  
410

- microscopică pozitivă 407  
- microscopică negativă 407  
- miliară 383, 391, 402  
-- acută 402-403  
-- "asfictică" 403  
-- subacută 403, 405  
-- cronică 403, 405  
- "miliară bronhogenă" 383, 390  
- nodulară 396  
- pleurezie 383, 389  
- primară 383, 387-393  
-- criterii de diagnostic 392-393  
- primoinfecția  
-- cu complicații benigne 389-391  
-- cu complicații grave 391-393  
-- manifestă 388  
-- manifestă simplă 388-389  
-- oculă 388

- pulmonară infiltrativă 396-399  
- reactivare 393  
- recădemis (recădere recidivă) 406  
- secundară 384, 393-405  
-- formula clinico-radiologică 395  
-- tipuri de debut 393, 395  
- sursa de infecție 380  
- transmiterea 380  
- tratament după abandon 407  
- tratament  
-- evaluarea rezultatelor 414  
-- faza inițială 410  
-- faza de continuare 410  
-- grupe terapeutice 411-413, 411t  
-- scheme terapeutice 412t  
- vaccinare (vezi imunizare/BCG)

Tumori

- mediastinale 656  
-- cu celule germinale 661  
-- mezenchimale 661  
-- neurgene 663  
- ale pleurei 517-518  
- primitive 517  
- secundare 517

Turgescența jugulărelor 446, 472

Tuse 39

- cauzele 40  
- complicații 40, 40t  
- etiologie 40  
- examen de spută 43  
- fumatul și 40  
- iritativă 122

- în astm 317, 318
- în bronșiectazii 260, 261
- în bronșita cronică 278
- în BPCO 290
- în edemul pulmonar 432
- în enfizem 285
- în sindromul
  - bronșic 122
  - bronșitic 123
  - traheal 122
- în PID 525
- managementul 44
- mecanism 39
- nocturnă 41
- pleurală 133, 479, 483
- receptori 40
- spastică 318, 333
- și bronșita 269
- și cancerul pulmonar 359
- și pneumonia 199
- și tuberculoza
- timbrul 42
- tipuri 40-41
- tratament 45
- uscată 40

## U

- Ultrasonografia 104
  - în empiem 501
  - în modul Doppler (Vezi Dopplerografia)
  - venelor 451
- Uremia 504
- Urokinaza 454s

## V

- Vaccinare 266, 272, 298, 706
- Vaccinuri 182-184
  - antigripale 266
  - antipneumococice 182, 209
  - pentru Haemophilus influenzae 183
  - policomponente 183
- Valsalva proba 451
- Vancomicina 171, 206
- Vasculita
  - alergică granulomatoasă 333
  - necrotizantă granulomatoasă 650
  - pulmonară 654
    - LES 639
    - poliartrita reumatoidă 634
- Vasculite de sistem 648, 649
- Vas deferens 702
- Vena cavă inferioară
  - întreruperea 455
  - ligaturarea completă 456
- Ventilație alveolară 28
  - scăderea 29
- Ventilație pulmonară neinvazivă 441
- Ventilație/perfuzie, raport 28, 29f, 317(a)
  - scăzut 283
  - și insuficiența respiratorie 417, 422
- Ventriculografia radioizotopică 464
- Vezicule pulmonare 512
- Vibrația vocală 67
  - abolirea 67-68

- accentuarea 67
- Viraj tuberculinic 382, 386
- Vocea bitonală 122
- Volum
  - curent 111
  - respirator de rezervă 111
  - inspirator de rezervă 111
  - rezidual 112, 286, 294, 323
  - expirator maxim pe secundă 113, 279, 286, 292, 324, 426
- Vomica 43, 130, 261
  - cu lichid clar ("apă de stâncă") 249
  - fracționată 245

## W

- Wegener (vezi Granulomatoza)
- Williams-Campbell 259
- Wheezing 79, 291, 292, 317-318, 319, 320, 321, 359, 525, 563

## Y

- Young sindrom 260

## Z

- Zafirlukast 156
- Zanamivir 176
- Zgomote respiratorii principale 73f
- Zgomotul
  - bronhovescicular 75,77
  - de cornaj (vezi cornaj)
  - de "glu-glu" (vezi succesiunea hipocratică)
  - picăturii căzânde 86
- Zileuton 156
- Ziehl-Neelsen colorația 88, 385
- Zona Zoster 49