

616.24  
B73

MINISTERUL SĂNĂTĂȚII AL REPUBLICII MOLDOVA

INSTITUȚIA PUBLICĂ  
UNIVERSITATEA DE ȘTAT DE MEDICINĂ ȘI FARMACIE  
"NICOLAE TESTEMIȚANU" DIN REPUBLICA MOLDOVA

# FIBROZA PULMONARĂ IDIOPATICĂ

Recomandări metodice

Chișinău

2017

MINISTERUL SĂNĂTĂȚII AL REPUBLICII MOLDOVA

INSTITUȚIA PUBLICĂ

UNIVERSITATEA DE STAT DE MEDICINĂ ȘI FARMACIE  
"NICOLAE TESTEMIȚANU" DIN REPUBLICA MOLDOVA

Departamentul Medicină Internă

Disciplina de pneumologie și alergologie

# FIBROZA PULMONARĂ IDIOPATICĂ

Recomandări metodice

741426

*sl.2*

Chișinău

Centrul Editorial Poligrafic Bons Offices

2017

**Lucrarea a fost aprobată și recomandată pentru editare de către Consiliul  
Metodic Central al IP USMF "Nicolae Testemițanu"  
(Proces verbal nr. 3 din 12.05.2017)**

**Autori:**

**Victor Botnaru**

doctor habilitat în medicină,  
profesor universitar,  
șef Disciplină de pneumologie și alergologie,  
Departamentul Medicină internă,  
USMF "Nicolae Testemițanu", Chișinău;  
Laureat al Premiului de Stat al Republicii Moldova;  
Om Emerit

**Oxana Munteanu**

doctor în medicină,  
conferențiar universitar,  
Disciplina de pneumologie și alergologie,  
Departamentul Medicină internă,  
USMF "Nicolae Testemițanu", Chișinău

**Recenzenți:**

1. **Sergiu Matcovschi** - doctor habilitat în medicină, profesor universitar, șef

Departamentul Medicină internă, USMF "Nicolae Testemițanu"

2. **Eudochia Țerna** - doctor în medicină, conferențiar universitar, Departamentul

Medicină internă, Disciplina sinteze clinice, USMF "Nicolae Testemițanu"

Lucrarea este destinată studenților și medicilor rezidenți.

Descrierea CIP a Camerei Naționale a Cărții

Botnaru, Victor.

Fibroza pulmonară idiopatică: Recomandări metodice / Victor Botnaru, Oxana Munteanu ;  
Inst. Publ. Univ. De Stat de Medicină și Farmacie "Nicolae Testemițanu" din Rep.  
Moldova, Dep. Medicină Internă, Disciplina de pneumologie și alergologie. – Chișinău :  
Medicina, 2017 (Tipogr. "Bons Offices"). – 42 p.  
Bibliogr.: p. 42 (15 tit.). – 30 ex.

ISBN 9978-9975-82-056-1.  
616.24-002.155/17(076.5)  
B 72

ISBN 9978-9975-82-056-1.

© V. Botnaru, 2017

© O. Munteanu, 2017

**ABREVIERI**

COP: pneumonită organizantă criptogenică

CVF: capacitate vitală forțată

DIP: pneumonită interstițială descuamativă

DLCO: factorul de transfer gazos prin membrana alveolo-capilară

FPI: fibroză pulmonară idiopatică

HCL: histiocitoza cu celule Langerhans

HRCT: tomografie computerizată de înaltă rezoluție

LAM: limfangioleiomiomatoză

LBA: lavaj bronho-alveolar

LIP: pneumonită interstițială limfocitară

MDD: discuție multidisciplinară

NSIP: pneumonita interstițială nespecifică

OLD: oxigenoterapie de lungă durată

OP: pneumonita în organizare

PE: pneumonită eozinofilică

PH: pneumonită de hipersensibilitate (alveolita alergică extrinsecă)

PID: pneumopatii interstițiale difuze

PIDN: pneumopatie interstițială difuză nedefinită

PII: pneumonite interstițiale idiopatice

RB-ILD: pneumopatia interstițială asociată bronșiolitei

RB: bronșiolită respiratorie

SaO<sub>2</sub>: saturația hemoglobinei în oxigen

UCTD: boală de collagen nespecificată

UIP: pneumonită interstițială uzuală

VATS: chirurgie toracică video-asistată

VEMS: volumul expirator maxim în prima secundă

VR: volum rezidual

6MWT: test de mers 6 minute

## CUPRINS

1. Motivație .....	5
2. Scopul lecției practice .....	6
3. Obiectivele lecției practice .....	6
4. Structura și conținutul lecției practice .....	7
4.1 Activitatea practică nr.1 .....	7
4.2 Activitatea practică nr.2.....	8
4.3 Activitatea practică nr.3.....	8
4.3.1 Cazuri clinice.....	9
4.4 Activitatea practică nr. 4.....	17
4.5 Activitatea practică nr. 5.....	18
5. Material de suport pentru studiere și înțelegere .....	18
5.1 Definiție și clasificări ale pneumopatiilor interstițiale difuze. Clasificarea pneumonitelor interstițiale idiopatice. ....	18
5.2 Fibroza pulmonară idiopatică. Definiție. Epidemiologie .....	22
5.3 Etiologia și patogenia fibrozei pulmonare idiopatice.....	22
5.4 Tabloul clinic în fibroza pulmonară idiopatică .....	25
5.5 Teste paraclinice în diagnosticul fibrozei pulmonare idiopatice .....	27
5.6 Algoritm de diagnostic în fibroza pulmonară idiopatică .....	32
5.7 Diagnosticul pozitiv în fibroza pulmonară idiopatică .....	33
5.8 Diagnosticul diferențial al fibrozei pulmonare idiopatice .....	34
5.9 Opțiuni terapeutice în fibroza pulmonară idiopatică .....	37
5.10 Evoluția fibrozei pulmonare idiopatice .....	39
6. Sarcini de reflecție, probleme și exerciții aplicative .....	40
6.1 Întrebări de control și aprofundare .....	40
6.2 Teste de evaluare a cunoștințelor .....	40
Bibliografie .....	42

## 1. Motivație

Grupul pneumopatiilor interstițiale difuze (PID) include peste 200 de maladii respiratorii, ce pot avea trăsături clinice și imagistice similare și deseori au un impact important asupra funcției pulmonare determinat de evoluția spre fibroză pulmonară și insuficiență respiratorie ca și cauze principale de invalidizare și deces [1].

Pneumopatiile interstițiale difuze (PID) constituie 10-15% din pacienții consultați de către pneumologi, unele sunt foarte rare, iar altele au o incidență suficient de mare pentru ca să fie întâlnite în practica pneumologului. Incidența și prevalența PID sunt dificil de estimat din cauza dificultăților de diagnostic, terminologiei neuniforme ce a determinat confuzii cu alte boli.

Registrul dezvoltat din 1988 în Bernalillo Conty, New Mexico, a identificat o prevalență a PID de 81 la 100 000 pentru bărbați și de 67 la 100 000 pentru femei și o incidență de 32 la 100.000 la bărbați și 26 la 100.000 la femei [2]. Un studiu retrospectiv realizat în Spania în 23 de centre a găsit o prevalență a PID de 7,6 la 100 000 [3], iar în Grecia prevalența a fost estimată la 17,3 la 100.000 de locuitori [4].

Analiza principalelor registre europene a permis, mai degrabă, aprecierea proporției diferitelor cauze ale PID, decât a unor date precise de incidență și prevalență [5, 6].

Fibroza pulmonară idiopatică este una din cele mai frecvent întâlnite forme de PID, dar cu un prognostic rezervat și puține opțiuni terapeutice la moment, în pofida multitudinii de studii și medicamente testate în ultimele două decenii [1, 7-9].

Diagnosticul diferențial este dificil, atât de clasă, din cauza similitudinilor cu alte grupe nosologice, din necesitatea unor investigații complexe (unele chiar invazive), cum ar fi computer tomografia de rezoluție înaltă (HRCT), lavajul bronhoalveolar (LBA), biopsia pulmonară (accesibile doar în anumite centre medicale), cât și din integrarea acestor informații într-o discuție multidisciplinară



(pneumolog, radiolog, morfolog, chirurg toracic, reumatolog). Nu există markeri patognomonici pentru fiecare grup din PID, dar abordarea terapeutică și prognosticul este foarte diferit ceea ce argumentează necesitatea unui diagnostic cât mai precis, posibil de stabilit în centre specializate cu acces la investigații și grup de experți dedicați [7].

## 2. Scopul lecției practice

Înșușirea aspectelor de bază privind clasificarea pneumopatiilor interstițiale difuze, factorii de risc incriminați în etiologia fibrozei pulmonare idiopatică, patogenia, tabloul clinic, diagnosticul pozitiv, diagnosticul diferențial, criteriile de exacerbare și tratamentul fibrozei pulmonare idiopatică.

## 3. Obiectivele lecției practice

### La nivel de cunoaștere

- Să numească grupele principale în clasificarea pneumopatiilor interstițiale difuze
- Să definească pneumonitele interstițiale idiopatică
- Să definească fibroza pulmonară idiopatică
- Să numească factorii de risc incriminați în dezvoltarea fibrozei pulmonare idiopatică
- Să descrie conceptele patogenetice pentru fibroza pulmonară idiopatică
- Să descrie metodele paraclinice utilizate în diagnosticarea fibrozei pulmonare idiopatică și rolul acestora în stabilirea diagnosticului cu certitudine
- Să descrie leziunile imagistice tipice pentru patternul imagistic de pneumonită interstițială uzuală
- Să descrie opțiunile actuale de tratament pentru fibroza pulmonară idiopatică

### La nivel de abilități

- Să propună și să interpreteze metodele paraclinice de diagnostic în fibroza pulmonară idiopatică
- Să interpreteze modificările imagistice la pacienții cu sindrom interstițial și să le recunoască pe cele tipice pentru fibroza pulmonară idiopatică
- Să prescrie tratamentul în funcție de severitatea bolii
- Să supravegheze corect pacientul cu fibroză pulmonară idiopatică

### La nivel de atitudini și integrare

- Să conștientizeze importanța depistării, diagnosticării și tratamentului fibrozei pulmonare idiopatică
- Să poată diferenția fibroza pulmonară idiopatică de alte forme de pneumonite interstițiale idiopatică, precum și de alte maladii cu trăsături clinice și imagistice similare

## 4. Structura și conținutul lecției practice

**Durata lecției practice:** 120 min

**Materiale necesare:** tabla, markere, coli A4, coli A1 pentru fiecare grupă de studenți, stetoscop, material ilustrativ la temă, studii de caz, pacienți tematici.

### 4.1 Activitatea practică nr.1

**Subiectul activității:** Pneumopatiile interstițiale difuze – generalități, definiții, clasificări.

**Metode utilizate:** discuție frontală, discuție ghidată, *brainstorming*.

**Scopul activității:** Această activitate va ajuta studenții să conștientizeze importanța studierii pneumopatiilor interstițiale difuze, să însușească principalele grupuri de PID funcție de factorii etiologici și evoluția acestor boli, să însușească clasificarea actuală a pneumonitelor interstițiale idiopatică.

**Durata activității:** 20 min.

**Structura și conținutul activității:** profesorul va analiza împreună cu studenții principalele aspecte în clasificările PID, epidemiologia și etiologia acestora, utilizând metodele propuse mai sus.

#### 4.2 Activitatea practică nr.2

**Subiectul activității:** Fibroza pulmonară idiopatică – generalități, definiții, epidemiologie, etiopatogenie, tablou clinic.

**Metode utilizate:** Lucru în grupe mici sau activitate individuală.

**Scopul activității:** Aceasta activitate va ajuta studenții să facă diferențiere între fibroza pulmonară idiopatică și alte PID, să identifice și să memoreze semnele clinice ale fibrozei pulmonare idiopatice.

**Durata activității:** 30 min.

**Structura și conținutul activității:** profesorul va repartiza fiecărui student sau subgrupelor de studenți (în funcție de numărul de pacienți disponibili) câte un pacient tematic. Studenții vor avea sarcina să examineze pacientul, colectând datele anamnestice, efectuând palpația, percuția și auscultatia și să identifice acuzele și semnele clinice ale fibrozei pulmonare idiopatice și ale altor maladii concomitente. Vor urma discuții pe baza celor identificate și studenții vor stabili diagnosticul primar, iar apoi vor propune un plan de investigații necesare pentru stabilirea diagnosticului definitiv.

#### 4.3 Activitatea practică nr.3

**Subiectul activității:** Diagnosticul fibrozei pulmonare idiopatice.

**Metode utilizate:** Activitate individuală, studiu de caz.

**Scopul activității:** Această activitate va ajuta studenții să argumenteze diagnosticul de fibroză pulmonară idiopatică.

**Durata activității:** 30 min.

**Structura și conținutul activității:**

**Etapa I.** Studenților li se vor repartiza fișele medicale ale pacienților pentru a putea face cunoștință cu rezultatele investigațiilor de laborator și imagistice. Vor urma discuții de interpretare a rezultatelor și studenții vor argumenta diagnosticul.

**Etapa II.** Studenții vor fi repartizați în grupuri mici și li se vor repartiza cazurile clinice pentru a fi analizate și a răspunde la întrebări. Vor urma discuții.

#### 4.3.1 Cazuri clinice

##### Caz clinic N. 1

Pacient 71 ani, nefumător, fost șofer, se adresează pentru tuse uscată persistentă și dispnee în repaos. Debutul bolii insidios pe parcursul ultimilor 3 ani cu dispnee progresivă, astenie, scăderea toleranței la efort fizic.

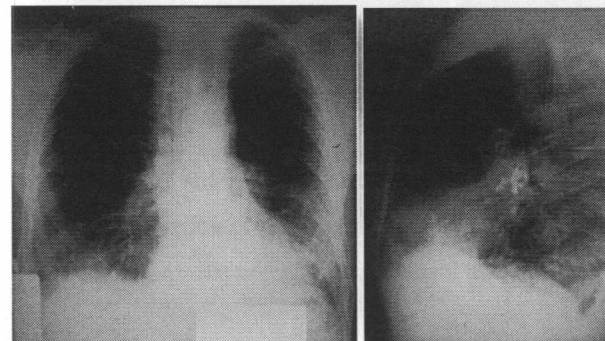
**Obiectiv:** acrocianoză marcată, hipocratism digital, edeme ușor exprimate pe gambe. În pulmoni auscultativ în zonele subscapulare și axilare bilateral respirație aspră și crepitații sonore multiple ("plămân de celofan"), FR 24 /min.

SaO<sub>2</sub> în repaos 92%, la efectuarea 6MWT parcurge 50% din distanța prezisă și desaturează până la SaO<sub>2</sub> 84%.

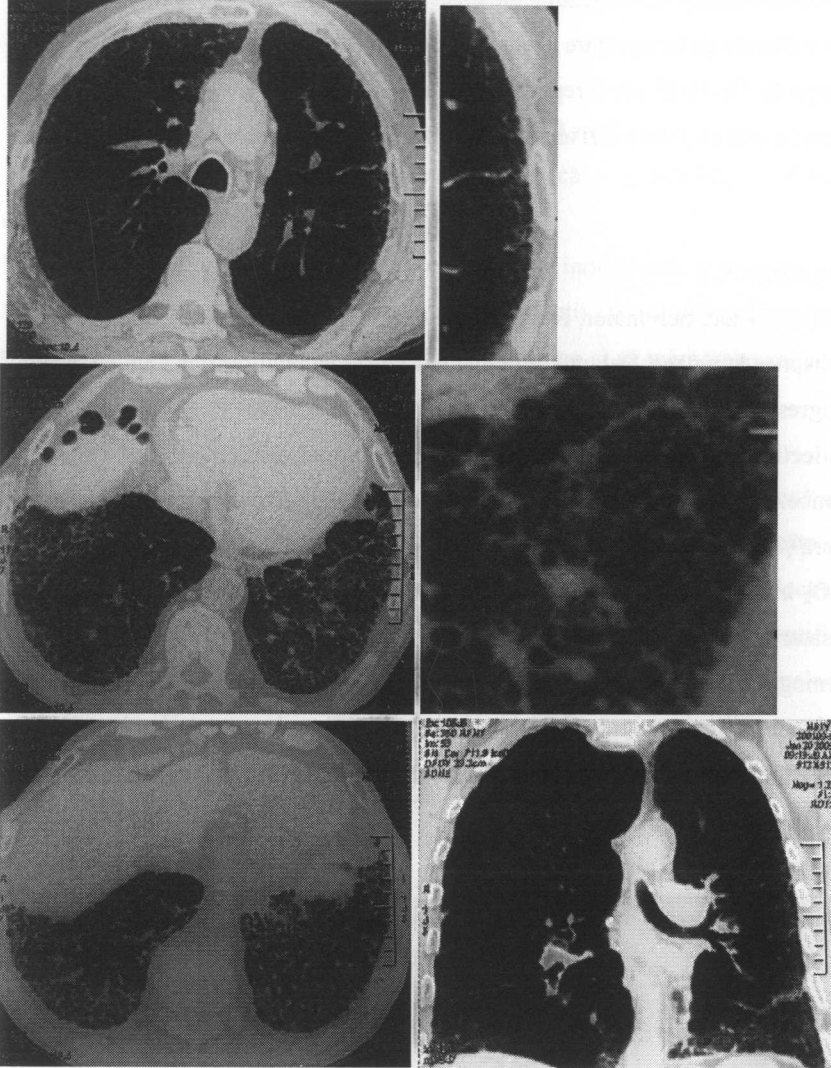
Hemograma: Hb 172 g/l; Le 10,1x10<sup>9</sup>/l; N 2%, S 74%, Lf 31%, Eo 3%, Mo 8%, VSH 32 mm/h. Proteina C reactivă 32 g/l.

**Teste funcționale respiratorii:** *spirometrie:* FVC 52%, VEMS 58%, IT 94%.  
*DLCO* 32%

##### Radiografia toracelui



**Figura 1**  
HRCT pulmonară



**Figura 2**

**Întrebări:**

1. Stabiliți și argumentați diagnosticul prezumptiv
2. Ce maladie se poate suspecta la un pacient de 71 ani, analizând spectrul leziunilor imagistice prezentate?
3. Care leziuni imagistice caracterizează stadiile avansate ale bolii și care este localizarea preferențială a acestora?
4. Ce pattern morfologic definește această boală și care sunt caracteristicile morfologice ale acestuia?
5. Ce complicații pot surveni la acești pacienți?

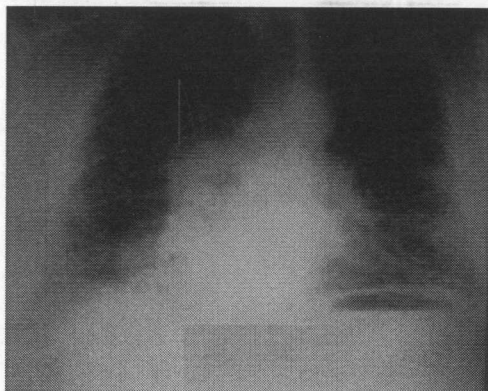
**Răspunsuri**

1. Pneumopatie interstițială difuză.
2. Fibroza pulmonară idiopatică (FPI).
3. "Fagurele de miere", bronșiectazii de tracțiune, distorsionare severă a arhitectonicii pulmonare. Preferențial subpleural, în lobi inferiori segmentele posterioare. Opacități tip "sticlă mată", liniare, reticulare cu aceeași distribuție zonală. Se impune diagnosticul diferențial cu pneumonita interstițială nespecifică (NSIP).
4. Pneumonita interstițială comună (UIP). Prezența focarelor fibroblastice, îngroșarea neuniformă a septurilor alveolare, heterogenitate temporală și spațială, hiperplazia pneumocitelor tip II, "fagure de miere" subpleural.
5. Insuficiență respiratorie, cord pulmonar, HTP secundară (30-50%), cancer pulmonar (4-48%), infecții pulmonare (2-4%), pneumotorace spontan, embolism pulmonar, sindrom coronarian acut.

**Caz clinic N. 2**

Pacient, 62 ani, ex-fumător 22 pachet/an, ultimii 23 ani nu fumează. Se adresează pentru dispnee la efort mic, tuse rară cu expectorație seromucoasă, astenie. Dispneea prezentă pe parcursul ultimului an, dar cu agravare de o lună

după un episod febril, motiv pentru care a efectuat radiografia toracelui, interpretată ca și condensare în lobii inferiori bilateral.

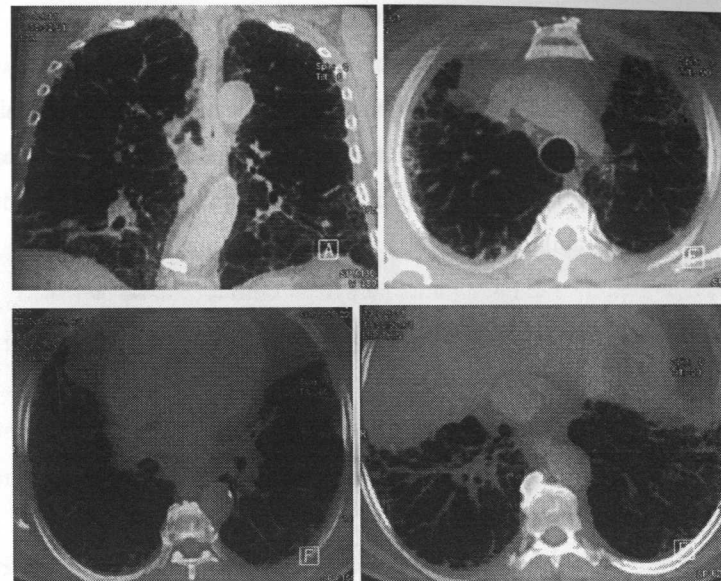


**Figura 3**

**Obiectiv** se remarcă acrocianoză, hipocratism digital, pastozitatea gambelor, auscultativ respirație aspră, iar în ariile subscapulare și axilare bilateral crepitații sonore multiple, FR 22 /min.

Testele funcționale au evidențiat modificări restrictive (CVF 64%, VEMS 70%, IT 88%, VR 59%, TLC 62%) și DLCO 35%.

Administrat tratament cu 2,0 g/zi de ceftriaxon, expectorante și teofilină pe parcursul a 8 zile. În lipsa ameliorării clinice (persista dispneea și tusea, febra a cedat, tabloul auscultativ pulmonar fără schimbări) și radiologice a fost efectuată HRCT pulmonară, care a identificat leziuni fibrotice (opacități liniare neregulate, bronșiectazii de tracțiune, bule emfizematoase, unice arii de "fagure de miere" subpleural) cu distorsionare importantă a arhitectonicii pulmonare, dar și opacități tip "sticlă mată".



**Figura 4**

**Întrebări:**

1. Descrieți modificările patologice de pe radiogramă.
2. Ce maladii suspectați în baza imaginilor de la HRCT pulmonară?
3. Ce investigație sugerați pentru precizarea diagnosticului?

**Răspunsuri**

1. Deformarea cutiei toracice, hipertransparența câmpurilor pulmonare superioare, ariile inferioare micșorate cu opacități sticlă mată și reticulație grosieră, limitele cordului și diafragmului șterse.
2. Fibroza pulmonară idiopatică, pneumonita interstițială nespecifică (NSIP varianta fibrotică).
3. Biopsia pulmonară.



### Caz clinic N. 3

Pacienta Ș., 59 ani, se prezintă în septembrie 2007 cu acuze la dispnee de efort minim, tuse, fatigabilitate pronunțată, periodic subfebrilitate. Relatează prezența dispneei și a tusei pe parcursul ultimilor 3 ani, dar cu agravare în timp. Tusea, semnalată ca și cel mai deranjant simptom, era frecventă, cu spută vâscoasă, greu expectorabilă. În anul 2004 fusese tratată de pneumonie bilaterală în lobi inferiori, administrând mai multe cure de antibioticoterapie pe parcursul unui an, ulterior fiind diagnosticată cu BPCO (fără tratament bronhodilatator).

Din antecedente se remarcă tiroidectomia în mai 2007 pentru cancer tiroidian (T<sub>3</sub>N<sub>0</sub>M<sub>x</sub>). Pacienta neagă tabagismul și abuzul de alcool; antecedente de expuneri la factori de mediu sau ocupaționali lipsă. Printre membrii familiei nu au fost cazuri cu afecțiuni pulmonare.

La examenul fizic se constată supraponderalitatea (IMC 31 kg/m<sup>2</sup>) cu acrocianoză, tahipnee (FR 24 /min) și hipocratism digital exprimat (fig. 3.8). La auscultația plămânilor – respirație aspră, diminuată bazal bilateral, crepitații subscapular și axilar bilateral. Auscultația cordului fără particularități, doar tahicardie până la 100 /min. SaO<sub>2</sub> în repaus 94%, la efectuarea testului de mers timp de 6 minute parcurge 225 metri (50% din distanța prezisă) și desaturează până la 88%. Spirografic se atestă modificări restrictive (FVC 53%, FEV1 67%, FEV1/FVC 87%).

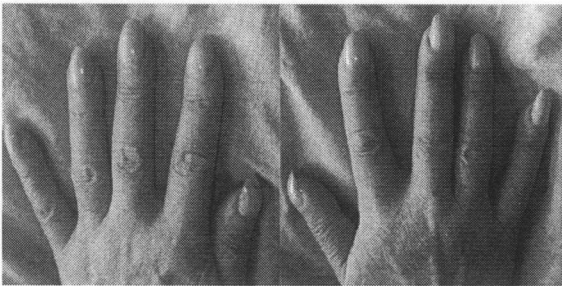

Figura 5. Hipocratism digital

Analiza arhivei radiologice (2004, 2005, 2006, aprilie 2007, iulie 2007) a evidențiat progresarea leziunilor pulmonare: micșorarea câmpurilor pulmonare bilateral, prezența opacităților tip „sticlă mată”, opacităților reticulare, care în timp se extind spre câmpurile pulmonare superioare, interesând mai mult zonele subpleurale (fig. 6).

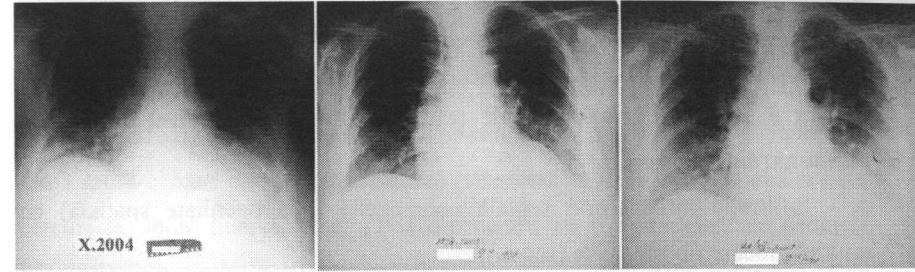


Figura 6. Evoluția negativă a leziunilor pulmonare la bolnava Ș.: micșorarea câmpurilor pulmonare bilateral, prezența opacităților tip „sticlă mată”, opacităților reticulare, care în dinamică se extind spre câmpurile pulmonare superioare.

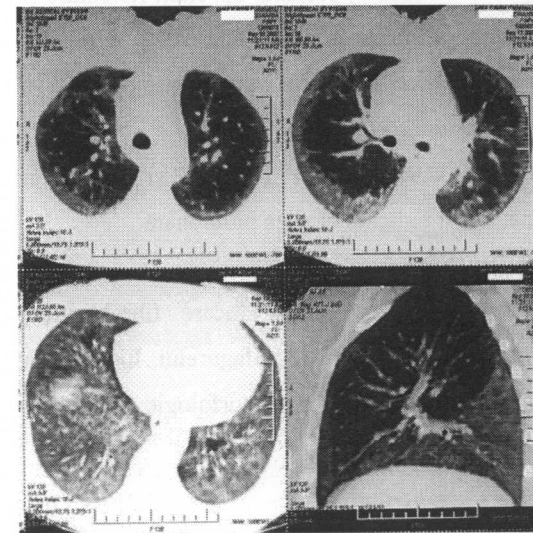
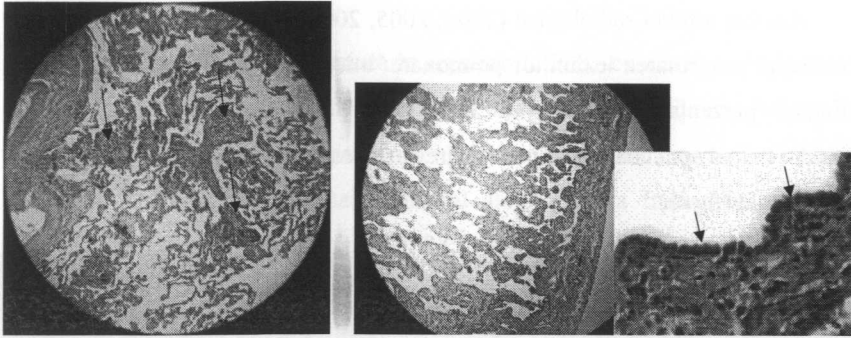


Figura 7

HRCT efectuată la momentul adresării bolnavei Ș. (IX.2007) prezintă opacități reticulare și opacități tip „sticlă mată” cu implicarea lobilor inferiori bilateral și a zonelor subpleurale pe toată aria pulmonară.



**Figura 8. Aspecte histologice ale țesutului pulmonar obținut la biopsia pulmonară a bolnavei Ș.**

A - Infiltrație inflamatorie septală neomogenă (heterogenitate spațială) cu multiple focare fibroblastice (săgeți);

B - Transformarea microchistică a parenchimului pulmonar în zona subpleurală cu infiltrație inflamatorie interstițială pronunțată; hiperplazia pneumocitelor tip II (săgeți).

HRCT efectuată în septembrie 2007 (fig. 7) prezintă opacități reticulare și opacități tip „sticlă mată” cu implicarea lobilor inferiori bilateral și a zonelor subpleurale pe toată aria pulmonară – aspect imagistic caracteristic pentru FPI sau pentru pneumonita interstițială nespecifică (NSIP).

Luând în considerație tabloul imagistic sugestiv FPI și NSIP și prezența în antecedente a neoplaziei tiroidiene, a fost indicată biopsia pulmonară.

Examenul morfologic a infirmat metastazele pulmonare și a relevat manifestările pneumonitei interstițiale uzuale (UIP): focare fibroblastice, distorsionarea arhitectonicii pulmonare cu apariția microfagurelui, hiperplazia pneumocitelor tip II (fig. 8), care reprezintă *pattern*-ul morfologic al fibrozei pulmonare idiopatice.

#### 4.4 Activitatea practică nr. 4

**Subiectul activității:** Diagnosticul diferențial al fibrozei pulmonare idiopatice.

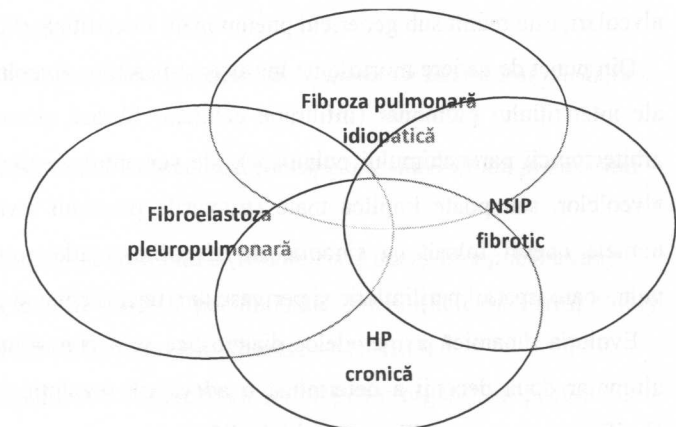
**Metode utilizate:** Diagrama Venn.

**Scopul activității:** Aceasta activitate va ajuta studenții să facă diferențiere între fibroza pulmonară idiopatică și alte PID, să identifice similitudinile și diferențele.

**Durata activității:** 30 min.

**Structura și conținutul activității:** profesorul va repartiza studenții în grupuri mici. Fiecărui grup i se va repartiza o coală A1, markere și sarcina de realizat. Li se va explica cum să deseneze diagrama pe care o vor completa ulterior. Ea constă din 3 sau 4 cercuri care se intersectează (vezi mai jos). La intersectarea acestor cercuri se obțin diverse zone. Zona din centru va fi completată cu semnele comune pentru toate tipurile de maladii analizate. Vor exista, de asemenea, zone care vor conține ceea ce este în comun pentru două maladii alăturate și zone în care se va descrie specificul fiecărei maladii.

#### MODELE DE DIAGrame VENN



741426

#### 4.5 Activitatea practică nr. 5

**Subiectul activității:** Principiile de tratament, prognosticul și supravegherea medicală a pacienților cu fibroză pulmonară idiopatică.

**Metode utilizate:** discuție frontală, discuție ghidată, *brainstorming*.

**Scopul activității:** Aceasta activitate va ajuta studenții să prescrie un tratament și să desfășoare o supraveghere medicală corectă a pacienților cu fibroză pulmonară idiopatică

**Durata activității:** 20 min.

**Structura și conținutul activității:** profesorul va analiza împreună cu studenții principalele aspecte de interpretare, utilizând metodele propuse mai sus.

### 5. Material de suport pentru studiere și înțelegere

#### 5.1 Definiție și clasificări ale pneumopatiilor interstițiale difuze.

##### Clasificarea pneumonitelor interstițiale idiopaticе.

Grupul mare și eterogen de afecțiuni, ce au în comun afectarea difuză a parenchimului pulmonar și sunt caracterizate de îngroșarea difuză a pereților alveolari, este reunit sub genericul pneumopatii interstițiale difuze (PID) [1, 10].

Din punct de vedere morfologic îngroșarea pereților alveolari implică alterări ale interstițiului pulmonar (infiltrație celulară, fibroză și/sau dezorganizare a arhitectonicii parenchimului pulmonar), ale versantului epitelial sau capilar al alveolelor, sau poate implica toate structurile peretelui alveolar (de unde și numele uneori folosit ca sinonim de alveolite), căile aeriene mici, vasele pulmonare, spațiul perilimfatic și perivascular, uneori chiar și pleura [1, 10, 11].

Evoluția dinamică a metodelor diagnostice și a cunoștințelor pe parcursul ultimelor două decenii a determinat o adevărată revoluție în terminologia și clasificarea pneumopatiilor interstițiale difuze.

Divizarea PID în grupul celor cu etiologie cunoscută și celor cu etiologie necunoscută (figura 1) propusă pentru prima dată în Consensul Internațional adoptat de către American Thoracic Society/European Respiratory Society în

2002 [12] este utilă din punct de vedere practic. Dintre factorii ce provoacă fibrozarea alveolară difuză cei mai cunoscuți sunt pulberile anorganice (azbestoza, silicoza, berilioza etc.) sau organice (plămânul de fermier, plămânul crescătorilor de păsări etc.), medicamentele (amiodarona, metotrexatul, sulfasalazina etc.) și toxicele, bolile țesutului conjunctiv, infecțiile (virale, bacteriene, fungice), radiația ionizantă.

Dintre pneumopatiile interstițiale difuze cu etiologie necunoscută fac parte formele idiopaticе, actualmente denumite **pneumonite interstițiale idiopaticе** (*idiopathic interstitial pneumonias*), dar și leziunile pulmonare din cadrul sarcoidozei, limfangioleiomiomatozei, histiocitozei X, pneumonitei eozinofile.

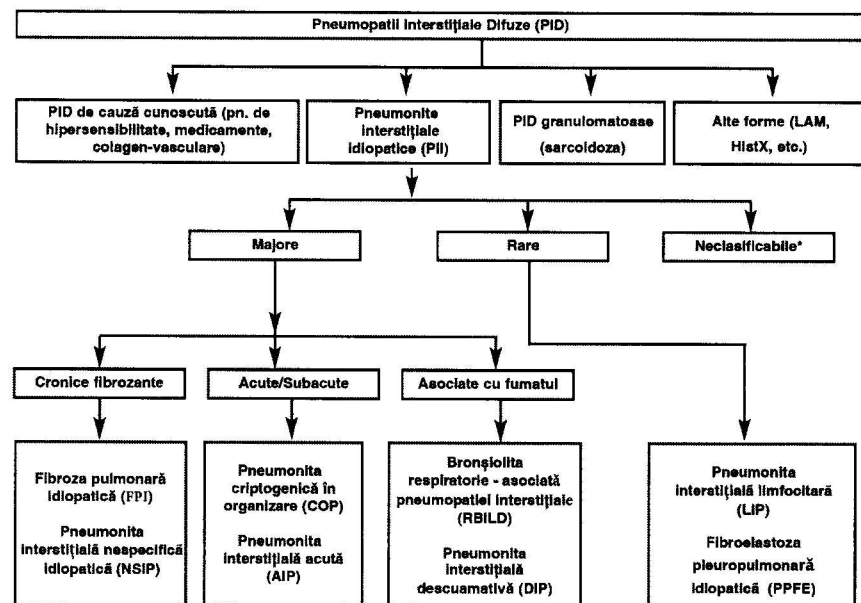
Experții Consensului din 2002 [12] au evidențiat 7 variante clinico-radiologice-morfopatologice ale pneumonitelor interstițiale idiopaticе, suficient de diferite pentru a fi acceptate ca și entități separate:

- fibroza pulmonară idiopatică (*idiopathic pulmonary fibrosis* - IPF);
- pneumonita interstițială acută (*acute interstitial pneumonia* - AIP). Actualmente doar pentru această variantă a bolii se mai folosește eponimul de sindrom Hamman-Rich;
- pneumonita interstițială descuamativă (*desquamative interstitial pneumonia* - DIP);
- pneumonita interstițială nespecifică (*nonspecific interstitial pneumonia* - NSIP);
- pneumonita interstițială limfocitară (*lymphocytic interstitial pneumonia*)
- bronșiolita respiratorie asociată pneumopatiei interstițiale difuze (respiratory bronchiolitis associated interstitial lung disease - RB-ILD)
- pneumonita organizantă criptogenică (criptogenic organizing pneumonia - COP).

În prezent, cea mai utilizată clasificare a PID (figura 9) este cea a Consensului Internațional American Thoracic Society/European Respiratory Society modificată în 2013, în care este recomandată abordarea multidisciplinară pentru



stabilirea unui diagnostic final, subliniindu-se circumstanțele, în care biopsia pulmonară aduce informații suplimentare față de imagistică, precum și situațiile, în care nu mai este necesară biopsia (se renunță la rolul anterior de "gold standard" al biopsiei pulmonare [13, 14]).



**Figura 9. Clasificarea ATS/ERS a pneumopatiilor interstițiale difuze [13]**

În această clasificare este introdus termenul de *pneumopatie interstițială difuză nedefinită* sau neclasificabilă (PIDN), fiindcă în practica clinică, în pofida demersurilor diagnostice corecte, 10-25% dintre pneumopatii rămân a fi neîncadrate nici în una din formele menționate din mai multe motive: limitele metodelor de diagnostic, variabilitatea mare a cazurilor cu multiple forme atipice, severitatea cazurilor, care limitează investigațiile invazive.

O clasificare complementară celei de mai sus este clasificarea PII în funcție de comportamentul clinic al bolii (tabel 1), această abordare fiind utilă mai ales în cazurile de PII neclasificabile sau în anumite cazuri de NSIP, care pot fi asociate cu toate cele 5 *pattern*-uri de manifestare clinică [6, 13].

**Tabelul 1. Clasificarea PII în funcție de manifestarea clinică [6, 13]**

Manifestare clinică	Scopul tratamentului	Strategia de monitorizare
Boală reversibilă & autolimitantă (ex RB-ILD)	Îndepărtarea cauzei potențiale	Observare pe termen scurt (3-6 luni) pentru a confirma regresia bolii
Boală reversibilă cu risc de progresie (ex unele NSIP, DIP, COP)	Răspuns inițial & evaluarea terapiei	Observare pe perioadă scurtă pe termen lung pentru a confirma răspunsul Rx. Observare pe termen lung pentru a asigura menținerea răspunsului
Boală stabilă cu afectare reziduală	Menținerea statusului	Observarea pe termen lung pentru evaluarea evoluției bolii
Boală progresivă, ireversibilă cu potențial pentru stabilizare (ex unele NSIP fibrozante)	Prevenirea progresiei	Observarea pe termen lung pentru evaluarea evoluției bolii
Boală progresivă, ireversibilă sub tratament (ex FPI, unele NSIP fibrozante)	Încetinirea progresiei	Observarea pe termen lung pentru evaluarea evoluției bolii și a indicației de transplant sau paleație

## 5.2 Fibroza pulmonară idiopatică. Definiție. Epidemiologie

### Definiție.

Fibroza pulmonară idiopatică (FPI) este definită ca o formă specifică de pneumonită interstițială fibrozantă cronică de cauză necunoscută, ce afectează mai ales vârstnicii, cu afectare exclusiv pulmonară, cu evoluție lentă către fibroză a parenchimului pulmonar și distorsionare ireversibilă a arhitecturii pulmonare, asociată la biopsia pulmonară (toracoscopică sau prin toracotomie deschisă) cu manifestarea histologică de pneumonită interstițială comună (*usual interstitial pneumonia* - UIP).

### Epidemiologie

Boala debutează în jurul vârstei de 50 ani cu o ușoară precădere la bărbați, dar marea majoritate a cazurilor se întâlnește după vârsta de 65 de ani, fiind adesea considerată un posibil proces anormal de îmbătrânire. Deși prevalența exactă nu se cunoaște din lipsa studiilor epidemiologice bine controlate, se estimează că aceasta crește odată cu vârsta de la 2,7 la 100 000 populație de vârsta 35-44 ani până la 175 cazuri la 100 000 populație cu vârsta peste 75 ani. Prevalența FPI a fost estimată în Statele Unite la 14 la 100.000 de persoane, cu o incidență de 6,8 la 100.000 de persoane pe an, folosindu-se criterii înguste de diagnostic [15].

Prevalența bolii este redusă și practic imposibil de estimat, datorită îngrijirii pacienților în centre mari dedicate, unde raportarea la o populație arondată este imposibilă, precum și probabil subdiagnosticării bolii.

### 5.3 Etiologia și patogenia fibrozei pulmonare idiopatică

Etiologia și patogenia bolii rămân neelucidate, însă progresele în biologia moleculară și celulară au clarificat multe aspecte fiziopatologice ale bolii.

Dintre factorii asociați cu FPI mai frecvent sunt relatați tabagismul, factorii ocupaționali (fermierii, coaforii, lucrătorii la carierele de piatră, cei din industria

avicolă, legumicultorii, metalurgiștii etc.), unele virusuri (proteinele virale și/sau anticorpii antivirali): Epstein-Barr, gripal A, paragripal 1 și 3, hepatitei C, HIV-1, herpesvirus-6 [1, 7, 10, 11].

Cazurile de PII înregistrate la membrii aceleiași familii pun în discuție factorul genetic. Sunt comunicări ce evidențiază la acești bolnavi polimorfismul genelor responsabile de TNF- $\alpha$ , de receptorul fracției C1 a complementului, de componentele proteice ale surfactantului și de modificarea acțiunii interleukinei-1 [10].

În plămânil normal interstițiul peretelui alveolar este subțire și numărul fibroblaștilor este limitat. Majoritatea fibroblaștilor și fibrelor de colagen sunt amplasate de-a lungul vaselor sangvine și căilor respiratorii. Echilibrul dintre factorii fibrogenici și factorii antifibrogenici determină supresia proliferării fibroblastice și producerii matricei, dar foarte puțin se cunoaște despre prezența factorilor antifibrogenici în plămânil normal. Anterior tratamentul fusese ținut pe celulele inflamatorii, ceea ce a argumentat utilizarea preparatelor antiinflamatorii, dar administrarea corticosteroizilor și citostaticelor la pacienții cu FPI a arătat minimum eficacitate. Direcțiile noi de tratament prevăd utilizarea preparatelor ce ar acționa direct asupra fibroblaștilor (dar și asupra anumitor clase de celule inflamatorii ca macrofagele și celulele T, precum și produselor lor inflamatorii) și a medicamentelor, capabile să modifice interacțiunea epitelii/fibroblast, endoteliu/fibroblast.

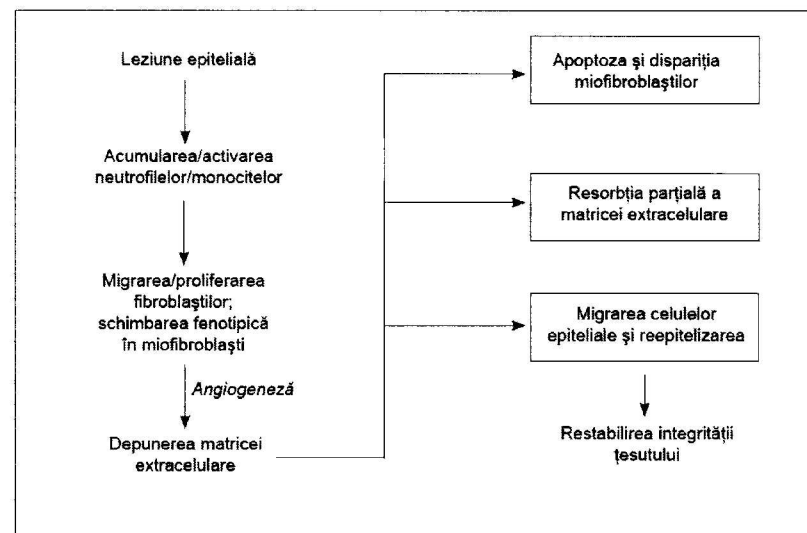
Tradițional era considerat că FPI este o fibroză postinflamatorie - rezultatul injuriei parenchimului pulmonar, care conduce la recrutarea celulelor inflamatorii, eliberarea de citokine și, eventual, la creșterea activității fibroblaștilor, la remodelarea și fibroza parenchimului pulmonar. Actualmente există dovezi că inflamația nu este atât de importantă în stadiile precoce ale FPI. Pe modele experimentale a fost demonstrată posibilitatea dezvoltării fibrozei pulmonare în absența celulelor inflamatorii, iar faptul că supresorii inflamației nu

par a fi eficienți în tratamentul FPI, a sporit și mai mult dubiile în privința originii inflamatorii a bolii.

Actualmente FPI nu mai este considerată o patologie inflamatorie, ci preponderent, epitelial-fibroblastică. A fost emisă ipoteza, că inițierea injuriei are loc în așa-numitele focare fibroblastice - mici îngrămădiri de miofibroblaști și fibroblaști cu proliferare activă și promovare a fibrozei. Cu alte cuvinte, în termeni generali am putea spune că în FPI este grav afectată capacitatea celulelor alveolare tip II de a restabili celulele alveolare tip I lezate. Celulele tip II sintetizează o varietate de substanțe active ca metaloproteinazele matricei, citokine și factori de creștere (TGF- $\beta$ , TNF- $\alpha$ ). În dezvoltarea FPI celulele epiteliale alveolare sunt responsabile de producerea majorității citokinelor profibrotice și a factorilor de creștere, care anterior erau atribuite celulelor inflamatorii și macrofagelor alveolare.

În plămânul normal procesul regenerării reparatorii necesită participarea mai multor generații de celule și trebuie să includă pe de o parte migrarea, proliferarea și diferențierea celulelor epiteliale, iar pe de altă parte migrarea și proliferarea fibroblaștilor și transformarea lor în miofibroblaști și ulterior, apoptoza miofibroblaștilor (figura 10).

Se acumulează dovezi că în patologiile fibrotice progresive, inclusiv și FPI, există o situație inversă – de predominare a apoptozei celulelor epiteliale și reducere a apoptozei fibroblaștilor/miofibroblaștilor (figura 11) [1, 10].

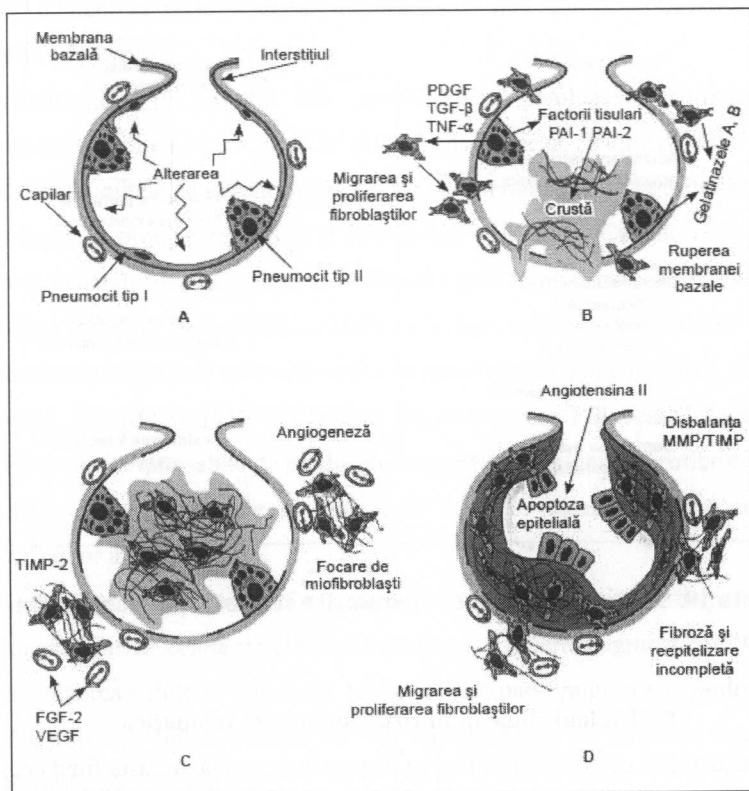


**Figura 10. Schema regenerării reparatorii a țesutului pulmonar normal**

#### 5.4 Tabloul clinic în fibroza pulmonară idiopatică

De regulă, FPI debutează insidios cu dispnee progresivă, aceasta fiind cel mai pronunțat și invalidizant simptom. Dispneea este cu o durată de cel puțin 6 luni (durata medie fiind 24 luni) până la stabilirea diagnosticului. Cvaziconstant pacienții cu FPI prezintă tuse seacă (sau cu un minim de spută), deseori paroxistică și refractară la medicația antitusivă.

Hipocratismul digital, deși este un semn sugestiv pentru FPI și prezent în 25-50% cazuri, totuși nu este foarte specific: poate fi observat în pneumofibroza din cadrul altor boli (artrita reumatoidă, azbestoza *etc.*). Crepitația (în “velcro”) inițial depistată la baze, ulterior se auscultă pe toată aria pulmonară (“plămân de celofan”). Hipersonoritate pulmonară și diminuarea murmurului vezicular la pacienții ce asociază FPI cu emfizemul. Manifestările de insuficiență cardiacă dreaptă apar în stadiile tardive [1, 7, 10, 13].



**Figura 11. Schema remodelării parenchimului pulmonar în fibroza pulmonară idiopatică**

A - agresiuni pulmonare de natură necunoscută provoacă multiple focare microscopice de leziune epitelială și de stimulare a epitelului.

B - celulele epitelului alveolar activate eliberează factori de creștere, care induc migrarea și proliferarea fibroblaștilor cu modificarea fenotipului celular (miofibroblaști).

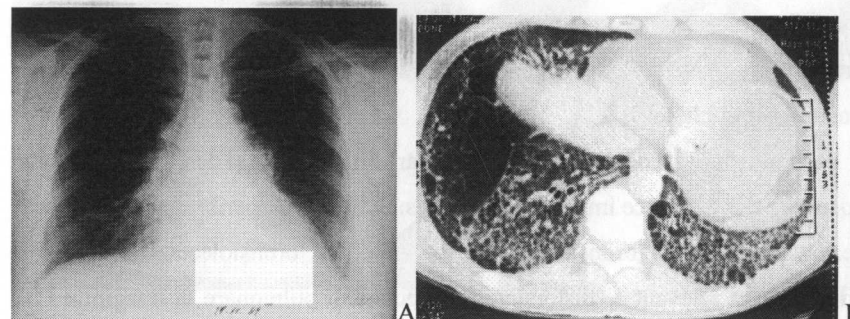
C - Miofibroblaștii subepiteliali și celulele epiteliale alveolare produc gelatinaze, care amplifică defectul în urma ruperii membranei bazale și permit migrarea fibroblaștilor.

D - în imediată apropiere a defectelor de membrană miofibroblaștii induc apoptoza celulelor epiteliale și noi breșe în membrana bazală, astfel contribuind la o reepitelizare anormală cu apariția unui cerc vicios. Până la urmă, fibroblaștii/miofibroblaștii secretă cantități excesive de componente ale matricei extracelulare, în special collagen. Dezechilibrul dintre metaloproteinazele matricei (MMP) și inhibitorii de MMP provoacă diminuarea/absența degradării matricei extracelulare. Apare o remodelare anormală a parenchimului pulmonar. Miofibroblaștii secretă angiotensinogen, care similar angiotensinei II provoacă moartea celulelor epiteliale alveolare, înrăutățind și mai mult reepitelizarea.

### 5.5 Teste paraclinice în diagnosticul fibrozei pulmonare idiopatică

În majoritatea cazurilor diagnosticul de fibroză pulmonară idiopatică este suspectat în baza tabloului clinic și a **examenului radiologic toracic** (figura 12), la care mai des se constată opacități liniare și reticulare periferice (cortical), cu distribuție predominant bazală și posterioară.

Se pot constata și modificări fibrochistice ("fagure de miere") subpleural și în zonele inferioare, cu micșorarea volumului pulmonar, cu limita cordului de aspect neregulat (figura 13A). Uneori boala suspectată doar clinic este confirmată biotic, însă în majoritatea cazurilor la momentul adresării modificările radiografice sunt deja prezente, ba mai mult, analiza retrospectivă a arhivei radiologice personale le atestă chiar cu câțiva ani anterior.



**Figura 12.**

A - Radiografia unei paciente de 54 ani cu FPI prezintă opacități reticulo-nodulare în câmpurile pulmonare inferioare bilateral, opacități „sticlă mată” în câmpul inferior pe stânga, limitele cordului șterse (în special limita dreaptă). Nu se determină imaginea „în fagure de miere”, care în schimb foarte bine se vizualizează a HRCT pulmonară (B), îngroșarea septurilor interlobulare pe toată aria pulmonară.

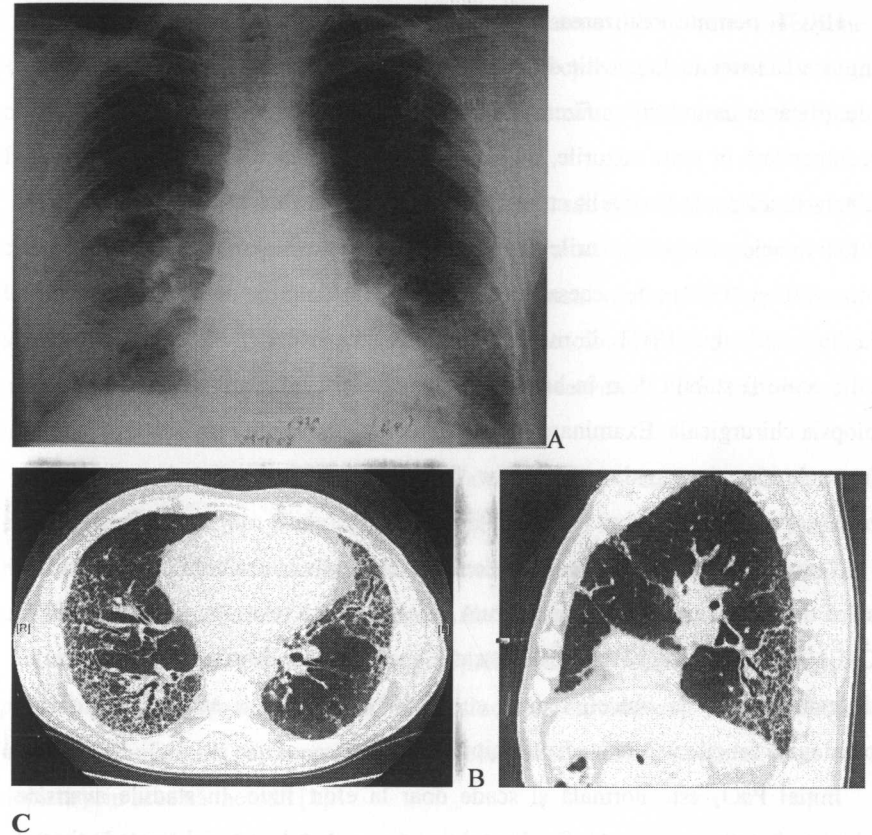
**Tomografia computerizată (HRCT)** în pneumonita interstițială comună (UIP) prezintă mai multe tipuri de modificări. Cele mai frecvente sunt opacitățile reticulare (80%), având distribuție preponderent bazală și subpleurală.

Opacitățile "în sticlă mată" sunt adeseori vizualizate și, de obicei, mult mai puțin extinse față de *pattern*-ul reticular. Prezența opacităților "în sticlă mată" în alte forme de PII (cum ar fi NSIP sau DIP) sugerează un proces reversibil, pe când la pacienții cu FPI procesul, de obicei, este ireversibil (fibroză).

În stadiile finale structura alveolară este distrusă și interstițiul nu mai poate fi recunoscut ca structură distinctă. Vindecarea prin fibroză conduce la formarea de arii dense de colagen interpuse cu regiuni de distrucție a parenchimului. Modificările chistice și distructive rezultante constituie cartea de vizită a afecțiunii pulmonare în stadiul avansat. În cazul când modificările chistice sunt în limitele capacității de rezoluție a HRCT, apare aspectul clasic de "fagure de miere" (figura 13 B, C). Atunci când modificările chistice sunt prea mici pentru a fi detectate prin imaginile fine HRCT, calcularea mediei chisturilor parenchimale subțiri, caracteristice pentru "fagurele de miere" microchistic, poate produce aspect de opacitate "în sticlă mată".

Bronhiile în ariile de distorsiune pulmonară apar dilatate și deformate secundar procesului distructiv, ce implică țesutul conjunctiv peribronhial. Astfel că, prezența așa ziselor "bronșiectazii de tracțiune" și "bronșiolectazelor" este un semn indirect relevant al distorsiunii arhitectonicii pulmonare la imaginile CT, chiar și în absența "fagurelui" tipic. În absența biopsiei pulmonare deschise cu o ulterioară corelare HRCT-morfologie, singura posibilitate, ce permite radiologului să evalueze fibroza pulmonară, este identificarea bronșiectaziilor de tracțiune în ariile de atenuare "în sticlă mată", rezultat direct al procesului fibrotic.

Prezența micronodulilor, fenomenului de capturare a aerului (*air trapping*), chisturilor nonhoneycomb, a opacităților "în sticlă mată" extensive, consolidărilor sau a unei distribuții predominant peribronhovasculare este sugestivă pentru un alt diagnostic.



**Figura 13**

A - Radiografia unui pacient de 71 ani cu FPI prezintă opacități reticulo-nodulare și opacități „sticlă mată” cu distorsionare severă a arhitectonicii pulmonare și prezența evidentă a imaginii „în fagure de miere” în câmpurile pulmonare medii și inferioare, cu micșorarea lor în dimensiuni. Limitele cordului sunt șterse.

B, C – HRCT pulmonară în secțiune transversală și reconstrucție sagitală pune în evidență imaginea tipică de „fagure de miere”, bronșiectazii de tracțiune și îngroșări septale - modificările având distribuție subpleurală, postero-inferioară în special la baze. Remarcăm alternanța ariilor de plămân normal cu arii fibrotice.



HRCT permite realizarea unui diagnostic precoce de FPI, contribuie la îngustarea listei de diagnostic diferențial bazat pe *pattern*-ul tomografic și permite identificarea extinderii emfizemului asociat. Acolo unde accesibilă, HRCT este recomandată în toate cazurile, cu excepția unui număr mic de bolnavi, la care diagnosticul poate fi stabilit cu mare acuratețe în baza examenului radiologic al cutiei toracice. Doar în cazurile când există unele suprapuneri în tabloul radiologic între UIP și NSIP, este necesară biopsia. Se consideră că, datorită specificității înalte a tabloului HRCT, în marea majoritate a cazurilor (80-90%) diagnosticul UIP poate fi stabilit doar în baza tabloului clinic și imagistic, fără a recurge la biopsia chirurgicală. Examinarea CT în dinamică la pacienții cu FPI, a evidențiat în unele cazuri regresia opacităților "în sticlă mată", dar totuși, mai des s-a observat o progresare spre fibroză cu apariția "fagurelui".

**Testele funcționale pulmonare** demonstrează severitatea bolii prin reflectarea stării de complianță pulmonară scăzută - disfuncție tip restrictiv (reducerea CPT, CV, VR) cu raportul VEMS/CV păstrat. Capacitatea de difuziune a monoxidului de carbon este, de obicei, redusă cu 30-50% și poate fi singura modificare patologică funcțională în stadiile incipiente.

Inițial PaO<sub>2</sub> este normală și scade doar la efort fizic. În stadiile avansate hipoxemia este permanentă. Gradientul de oxigen alveolo-arterial crește în timpul efortului, iar toleranța la efort este redusă.

Scăderea transferului de gaze prin membrana alveolocapilară (DLCO) și desaturarea la eforturi (micșorarea SaO<sub>2</sub>), de regulă, corelează cu întinderea modificărilor la HRCT. Variațiile acestor parametri gazometrice sunt utile în monitorizarea evoluției bolii și evaluarea eficacității tratamentului. Însă fumatul, chiar și în antecedente, poate denatura rezultatele testelor funcționale pulmonare în ceea ce privește gradul restricției și/sau obstrucției datorită prezenței emfizemului pulmonar asociat.

Scintigrafia pulmonară este puțin importantă în diagnosticarea sau evaluarea pacienților cu FPI.

Hemoleucograma, de regulă, este normală, deoarece FPI nu este o afecțiune sistemică. Prezența neutrofiliei poate semnala infecțiile concomitente. La unii pacienți este relatată hipergamaglobulinemia, la circa 40% sunt evidențiați factorul reumatoid și/sau anticorpul ANA.

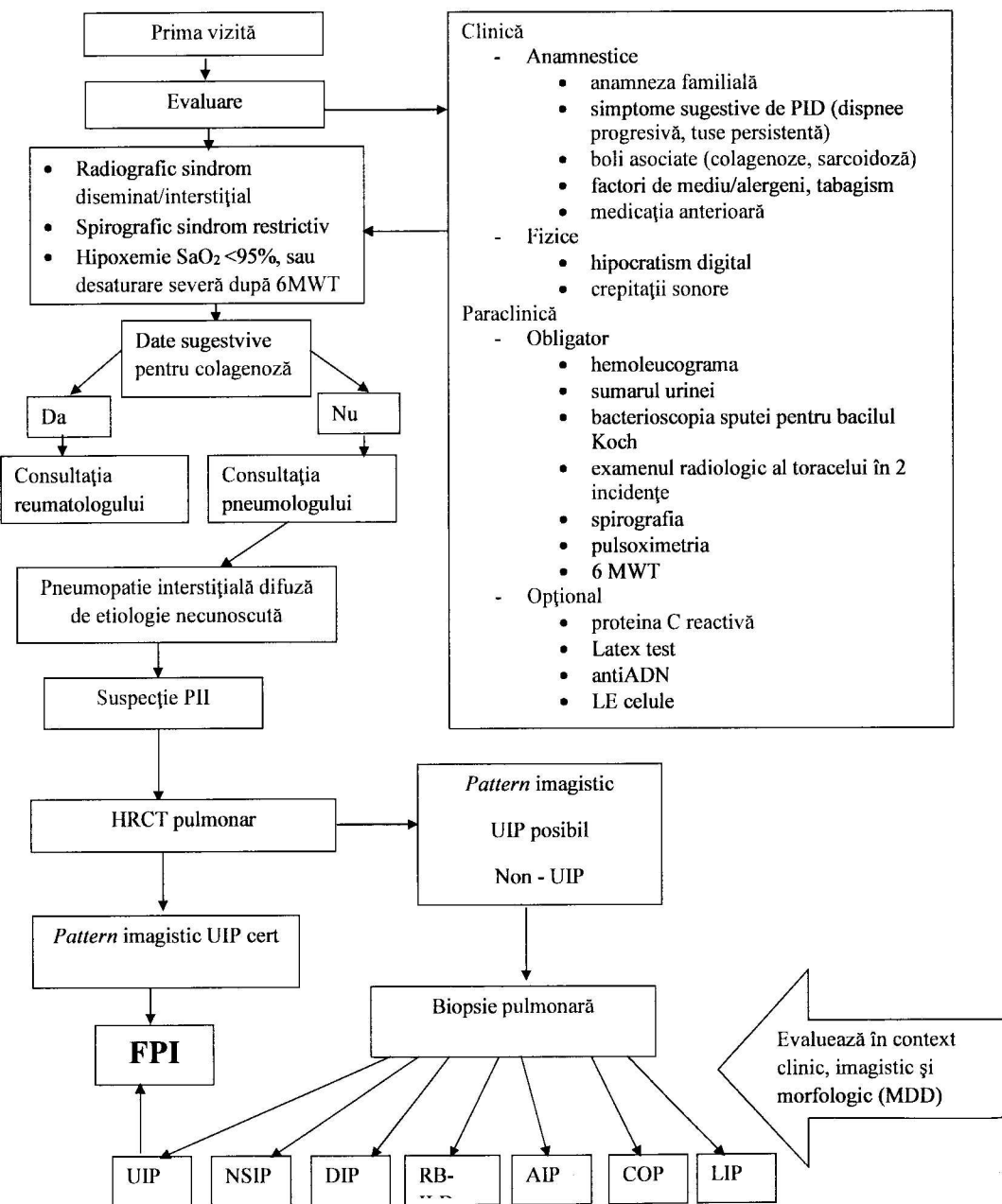
**Biopsia pulmonară chirurgicală** (toracoscopică sau prin toracotomie clasică) este recomandată în toate cazurile (în absența contraindicațiilor) suspecte de PII. Uneori nici biopsia pulmonară nu oferă răspunsul definitiv. Dimensiunea specimenului, locul biopsierii, concluzia morfopatologului și diferențele de interpretare a specimenului de către diverși observatori sunt factorii care influențează concluzia diagnostică.

Indicații pentru efectuarea biopsiei pulmonare sunt și prezența manifestărilor clinice sistemice (pentru a exclude alte cauze de PID), în cazurile cu un *pattern* radiologic necaracteristic pentru FPI (de exemplu, procesul nu are localizarea clasică - subpleural, paraseptal și predominant la baze).

La pacienții cu pneumonita interstițială comună semnificația **biopsiei pulmonare transbronșice** constă în excluderea sarcoidozei, unor infecții, neoplazii (limfangitei carcinomatoase), proteinozei alveolare - afecțiuni, ce se pot depista prin această metodă [1].

**Bronhoscopia** permite efectuarea **lavajului bronhoalveolar (LBA)**. Lichidul LBA conține un număr excesiv de neutrofile (nivel peste 5% în 70-90% cazuri). Uneori poate fi crescută de la ușor până la moderat rata eozinofilelor. Dacă eozinofilele reprezintă peste 20%, trebuie luată în discuție eozinofilia pulmonară. Limfocitoza LBA nu este caracteristică pentru FPI/UIP, astfel că rata ei peste 15% indică necesitatea excluderii unui diagnostic alternativ: NSIP, COP, pneumonite alergice, sarcoidoza sau alte boli pulmonare granulomatoase. Deși modificările lichidului LBA corelează cu severitatea bolii, totuși, acestea nu sunt un predictor al prognosticului.

## 5.6 Algoritm de diagnostic în fibroza pulmonară idiopatică



## 5.7 Diagnosticul pozitiv în fibroza pulmonară idiopatică

Aspectul imagistic tipic de FPI este descris ca *pattern UIP* (terminologie preluată de la tipul histologic caracteristic FPI, *usual interstitial pneumonia*).

Prezența tuturor caracteristicilor *pattern*-ului UIP pune diagnosticul de FPI chiar în absența unei biopsii pulmonare relevante.

În tabelul 2 sunt descrise caracteristicile HRCT ale FPI cert (*UIP pattern*), ale FPI probabile și caracteristicile HRCT care exclud FPI.

Tabelul 2.

Criteriile imagistice pentru *pattern*-ul imagistic de pneumonită interstițială uzuală

Criteriile HRCT pentru <i>pattern</i> UIP cert	<i>Pattern</i> UIP posibil (toate 3 elementele)	Non-UIP (nici unul din cele 7 elemente)
<ol style="list-style-type: none"> <li>1. Distribuție predominant subpleurală și bazală</li> <li>2. Leziuni de tip reticular</li> <li>3. "Fagure de miere" cu sau fără bronșiectazii de tracțiune</li> <li>4. Absența caracteristicilor listate ca non-UIP (vezi coloana 3)</li> </ol>	<ol style="list-style-type: none"> <li>1. Distribuție predominant subpleurală și bazală</li> <li>2. Leziuni de tip reticular</li> <li>3. Absența caracteristicilor listate ca non-UIP (vezi coloana 3)</li> </ol>	<ol style="list-style-type: none"> <li>1. Distribuție predominant în zonele pulmonarii mijlocii sau superioare</li> <li>2. Distribuție predominant peribronhovasculară</li> <li>3. Prezența extensivă a anomaliilor de tip "sticlă mată" (extensie &gt; anomaliile reticulare)</li> <li>4. Micronoduli diseminați (predominant în lobii superiori)</li> <li>5. Chisturi individuale (multiple, bilaterale, la distanță de zonele de "fagure de miere")</li> <li>6. Aspect difuz mozaicat/ <i>airtrapping</i> (bilateral, în mai mult de 3 lobi)</li> <li>7. Procese de condensare în segment(e) bronhopulmonare sau lobi</li> </ol>



Tabelul 3.

**Criteriile morfologice pentru *pattern*-ul histologic de pneumonită interstițială uzuală**

<b>Pattern UIP cert (toate 4 elementele)</b>	<b>Pattern UIP probabil</b>	<b>Pattern UIP posibil (toate 3 elementele)</b>	<b>Pattern non-UIP (nici unul din 6 elemente)</b>
Fibroză marcată / distorsionare arhitecturală, ± fagure de miere cu distribuție predominant subpleurală/ paraseptală Afectare parcellară a parenchimului pulmonar prin fibroză Prezența de focare de fibroblaști Absența criteriilor contra diagnosticului UIP, sugerând un diagnostic alternativ (vezi coloana 4)	Fibroză marcată / distorsionare arhitecturală, ± fagure de miere Absența fie a afectării parcellare, fie a focarelor de fibroblaști, dar nu a ambelor Absența criteriilor contra diagnosticului UIP, sugerând un diagnostic alternativ (vezi coloana 4) SAU Exclusiv fagure de miere	Afectare prin fibroză parcellară sau difuză a parenchimului pulmonar, cu sau fără inflamație interstițială Absența altor criterii pentru UIP (vezi coloana 1) Absența criteriilor contra diagnosticului UIP, sugerând un diagnostic alternativ (vezi coloana 4)	Membrane hialine Pneumonită în organizare Granuloame Infiltrat celular inflamator marcat la distanță de fagurele de miere Modificări predominant bronhocentrice Alte caractere sugerând un diagnostic alternativ

**5.8 Diagnosticul diferențial al fibrozei pulmonare idiopatice**

Prezența infiltratelor pulmonare difuze pe radiografia toracelui este o problemă frecventă în practica clinică. Multiple și diverse procese patologice pulmonare pot cauza pneumopatii pulmonare difuze, printre care infecția, neoplasmul, edemul pulmonar, hemoragiile, pneumopatiile profesionale, pneumopatiile medicamentoase, pneumonia prin aspirație și alte forme ale pneumopatiilor interstițiale difuze (PID). Manifestările acestor boli pot varia de la acute la cronice și includ un spectru larg de *pattern*-uri imagistice, care sunt optimal evaluate prin HRCT cutiei toracice. Deși majoritatea bolilor pulmonare caracterizate de opacități pulmonare difuze vor fi procese parenchimatose, unele boli ale căilor

aerene (bronșiectaziile, fibroza chistică) sau afecțiunile vasculare (boala venoocluzivă pulmonară) se pot prezenta radiologic prin leziuni radiologice similare și pot fi eronat interpretate ca și pneumopatii interstițiale difuze.

*Pattern*-ul imagistic este caracterizat de tipul opacităților (alveolare, reticulare, reticulo-nodulare), distribuție, leziunile radiologice asociate.

Modificări radiologice similare cu cele din FPI se pot observa în stadiile avansate ale pneumonitei prin hipersensibilitate și, rareori, în sarcoidoză. Ocazional COP se poate confunda cu FPI; totuși, diferențierea se face în baza caracterelor sale imagistice (periferic regiuni de consolidare cu bronhogramă aerică sau opacități "în sticlă mată"), a evoluției mai scurte în timp și răspunsului bun la corticoterapie. Substratul morfologic al UIP trebuie separat în primul rând de DIP, AIP și RB-ILD. Diferențierea UIP de DIP nu este dificilă, deoarece absența degenerării "în fagure" și a eterogenității temporale separă clar DIP de UIP. Totuși, în unele cazuri de UIP se atestă aglomerări de macrofage alveolare, iar în unele cazuri de DIP se pot observa focare cicatriceale sau modificări fibrochistice.

Dificultăți de diagnostic diferențial la CT mai des apar între NSIP și FPI, COP, pneumonitele alergice. În cazul când datele clinice și CT pledează pentru NSIP (deoarece modificările tomografice nu sunt caracteristice), este indicată biopsia pulmonară.

Pneumonita interstițială acută și pneumonita organizantă criptogenică trebuie diferențiate de PID cu evoluție acută (durata sub 4-6 săptămâni), cele mai frecvente fiind: infecțiile (pneumonia), edemul pulmonar (cardiogen sau noncardiogen), hemoragia pulmonară sau aspirația. Unele PID cu evoluție cronică se pot prezenta cu evoluție acută: pneumonitele prin hipersensibilitate, pneumopatiile medicamentoase, pneumonita eozinofilică acută. Cele mai frecvente PID cu evoluție cronică sunt fibroza pulmonară idiopatică, pneumonita interstițială nespecifică, sarcoidoza, pneumopatiile interstițiale asociate

colagenozelor, pneumoconiozele, pneumonitele prin hipersensibilitate, pneumopatiile medicamentoase.

Contextul clinic include vârsta și sexul pacientului, tabagismul, boli sistemice curente sau preexistente, condiții de imunocompromitere, medicația administrată, anamnestical familial, expuneri ocupaționale sau de mediu. Astfel, limfangioleiomiomatoza pulmonară se dezvoltă aproape în exclusivitate la femeile de vârstă reproductivă, în contrast cu FPI, care afectează preponderent bărbații vârstnici.

Boli asociate cu tabagismul sunt DIP, RB-ILD, histiocitoza Langerhans. Medicamentele care mai frecvent cauzează leziuni pulmonare sunt metotrexatul, nitrofurantoina, amiodarona și bleomicina. Anamnestical familial este important pentru depistarea unor patologii ereditare precum ar fi fibroza pulmonară idiopatică ereditară, limfangioleiomiomatoza pulmonară, sindromul Hermansky-Pudlak, boala Gaucher. Unele semne determinate la examenul fizic la fel pot contribui la diagnosticul diferențial. Astfel, crepitațiile sonore depistate bilateral în câmpurile pulmonare inferioare sunt foarte caracteristice pentru FPI (mai puțin detectate în alte forme ale PII) și nu sunt caracteristice pentru sarcoidoză. Similar și degetele hipocratice sunt prezente la 2/3 din pacienții cu FPI și foarte rar la pacienții cu sarcoidoză. Pneumotoracele recurente este frecvent la pacienții cu limfangioleiomiomatoza pulmonară și cu histiocitoza Langerhans.

La pacienții imunocompromiși cea mai frecventă cauză a pneumopatiei interstițiale difuze acute este infecția pulmonară, în special cu *Pneumocystis jiroveci*.

Un tablou radiologic similar celui din DIP poate fi întâlnit în NSIP, în pneumonita prin hipersensibilizare acută/subacută, în pneumonia cu pneumocist. *Pattern*-ul HRCT al DIP se deosebește de cel din RB-ILD prin zonele mai extinse, difuze de opacități "în sticlă mată" și prin lipsa nodulilor centrolobulari. Nodulația centrolobulară, observată în stadiul subacut al pneumoniei prin hipersensibilitate, poate fi foarte greu diferențiată de modificările din RB-ILD.

### 5.9 Opțiuni terapeutice în fibroza pulmonară idiopatică

Tratamentul fibrozei pulmonare idiopatice a fost modificat semnificativ în ultimii ani. Deși, nu există un tratament farmacologic ce ar ameliora boala, terapiile accesibile la moment pot influența evoluția bolii, prin reducerea declinului rapid al funcției pulmonare. La fel, ultimile ghiduri recomandă clar lista de medicamente ce nu trebuie utilizate în tratamentul FPI, deși anterior acestea au fost indicate pentru tratamentul acestei boli. Aici, având o bază solidă de evidențe, remarcăm lipsa eficacității administrării dozelor mari de corticosteroidieni, precum și a terapiei combinate prednison + imunosupresor + N acetilcisteină ce nu aduc nici un beneficiu pacienților, supunându-i doar la riscul reacțiilor adverse. Un studiu recent (PANTHER) a demonstrat că pacienții din brațul de studiu cu triplă terapie (cortizon + azatioprină + N-acetilcisteină) aveau morbiditate și mortalitate mai mari decât pacienții din brațul placebo.

Mai multe molecule au fost testate pentru tratamentul FPI. Conform consensusului din 2015 se formulează recomandări ferme împotriva utilizării următoarelor medicamente: anticoagulante, imatinib (inhibitor de tirozinkinază), ambrisentan (un antagonist de receptor de endotelină) – chiar dacă pacienții cu FPI asociază hipertensiune pulmonară. S-au formulat recomandări negative și pentru sildenafil (inhibitor de fosfodiesterază-5) și bosentan sau macitentan (antagoniști duali de receptori de endotelină).

Două noi molecule au dovedit recent eficacitate în stoparea declinului funcțional și prelungirea supraviețuirii pacienților cu FPI: **nintedanib** (un inhibitor de tirozin-kinază) și **pirfenidona** (agent antifibrotic). Ambele medicamente sunt recomandate în primul rând pacienților cu forme ușoare și moderate de FPI. Costurile ridicate reprezintă un obstacol semnificativ pentru majoritatea pacienților, ceea ce le face utilizabile exclusiv în cadrul unor programe finanțate de autoritățile sanitare.

Nintedanib este condiționat în capsule de 100 sau 150 mg, doza zilnică fiind de 300 mg. Dintre reacțiile adverse, cea mai frecventă este diareea, impunând reducerea dozelor în cazurile severe. Pirfenidona este condiționată în comprimate de 267 mg, doza zilnică este de 9 cp/zi. Reacțiile adverse includ tulburări digestive (disconfort gastric, vărsături, diaree), fotosensibilizare [1, 6, 14].

Pacienții cu hipoxemie severă în repaos sau la efort vor beneficia de oxigenoterapie de lungă durată și vor fi incluși în programele de reabilitare pulmonară.

**Transplantul pulmonar** rămâne a fi o opțiune pentru pacienții cu FPI, deși se observă doar o ușoară ameliorare a supraviețuirii posttransplant (la 5 ani 54%, versus 30-50% pentru cei netransplantați, tratați conservator).

#### **Contraindicațiile transplantului pulmonar**

##### **a) Contraindicații absolute:**

- prezența unei afecțiuni neoplazice în ultimii 2 ani (excepție neoplasmul cutanat bazocelular)
- infecții extrapulmonare active (ex. HIV, HVB, HVC)
- insuficiențe de organ (de exemplu insuficiența cardiacă, renală, hepatică)
- malformații mari toracice sau de coloană vertebrală
- afecțiuni psihiatrice netratate
- absența unei rețele de suport social
- probleme documentate de nerespectare a tratamentului medical în antecedente
- probleme de dependență (alcool, fumat, droguri).

##### **b) Contraindicații relative:**

- pacient cu vârsta > 65 ani
- condiții clinice instabile (ex. șoc, dependență de suport ventilator)
- status funcțional limitat cu potențial de reabilitare scăzut
- indicele de masă corporală mai mare de 30.

Pacienții diagnosticați cu fibroză pulmonară idiopatică au indicație de transplant atunci când speranța de viață post procedură o depășește pe cea din situațiile în care transplantul pulmonar nu are loc.

#### **5.10 Evoluția fibrozei pulmonare idiopatie**

FPI are de obicei o evoluție cronică, progresivă, ireversibilă și fatală: conduce la deces, în pofida terapiei administrate accesibilă actualmente. Astfel că, supraviețuirea medie la pacienții cu FPI este 2,8-5 ani de la momentul diagnosticării.

Cea mai frecventă cauză a decesului este insuficiența respiratorie (40%), urmată de insuficiența cardiacă, cancerul pulmonar, infecții și tromboembolie pulmonară. La unii pacienți (până la 10% dintre toți bolnavii cu FPI) se agravează rapid insuficiența respiratorie, apare febra. Obiectiv se atestă crepitația la sfârșitul inspirului, iar testele de laborator sugerează o infecție - sporește numărul neutrofilelor, se majorează VSH, PCR, fibrinogenul. Majorarea LDH seric indică leziunea pulmonară acută. Acest tip de evoluție este numit **exacerbare a fibrozei pulmonare idiopatie** sau forma acută (accelerată).

**Exacerbarea FPI** trebuie suspectată în cazurile când pe parcursul unei luni se atestă:

- agravarea dispneei;
- apariția opacităților "în sticlă mată" sau opacităților infiltrative bilateral pe radiogramă sau CT, cu agravarea tabloului radiologic preexistent;
- reducerea importantă a PaO<sub>2</sub>.

Asocierea infecției și insuficiența cardiacă sunt excluse prin definiție.

Proteina C reactivă și LDH sunt considerați markeri ce corelează cu severitatea leziunii. Actualmente tot mai mult se afirmă KL-6, SP-D și SP-A în calitate de markeri mai sensibili ai bolilor pulmonare interstițiale. KL-6, un tip de mucină liberă, reprezintă un marker, ce reflectă leziunea alveolară din inflamație. SP-D și SP-A sunt proteine ale surfactantului secretate de epitelocitele tip II ce au fost propuse în calitate de markeri ai leziunii alveolare difuze (DAD).

## 6. Sarcini de reflecție, probleme și exerciții aplicative

### 6.1 Întrebări de control și aprofundare

1. Definiți fibroza pulmonară idiopatică.
2. Explicați patogenia fibrozei pulmonare idiopatică.
3. Numiți și interpretați metodele paraclinice utilizate pentru diagnosticarea fibrozei pulmonare idiopatică.
4. Numiți caracteristicile imagistice ale *patternu*-lui imagistic de pneumonită interstițială uzuală.
5. Numiți caracteristicile *patternu*-lui histologic de pneumonită interstițială uzuală.
6. Enumerați criteriile de exacerbare ale fibrozei pulmonare idiopatică.
7. Identificați maladiile ce necesită a fi diferențiate de fibroza pulmonară idiopatică.
8. Evoluția și prognosticul fibrozei pulmonare idiopatică.
9. Numiți opțiunile terapeutice ale fibrozei pulmonare idiopatică.

### 6.2 Teste de evaluare a cunoștințelor

#### Complement simplu

#### 1. Fibroza pulmonară idiopatică se caracterizează prin:

- A. Debut insidios cu tuse seacă, chintoasa luni de zile
- B. Oricare răspuns este corect.
- C. Dispnee de efort cu agravare progresivă
- D. Medie de doi ani între primele simptome și diagnostic
- E. Vârsta medie a apariției ~ 50 ani

#### 2. În fibroză pulmonară idiopatică:

- A. Debutul este brusc, cu tuse și expectorație mucopurulentă
- B. Apar frecvent semne extrarespiratorii
- C. Vârsta medie de apariție este de 20 de ani
- D. Evoluția este favorabilă, spre vindecare
- E. La HRCT este prezentă imaginea în fagure de miere

#### 3. Insuficiența respiratorie restrictivă apare în următoarele afecțiuni caracterizate prin afectare pulmonară parenchimatosa, cu excepția:

- A. Fibroză pulmonară idiopatică
- B. Sarcoidoză
- C. Astm
- D. Silicoză
- E. Pneumopatii postradice

#### Complement multiplu

#### 4. Medicamente utilizate în tratamentul fibrozei pulmonare idiopatică sunt:

- A. Diclofenac
- B. Mieloxicam
- C. Pirfenidon
- D. Nintedanib
- E. Omalizumab

#### 5. Pentru tratamentul fibrozei pulmonare idiopatică sunt acceptate:

- A. Oxigenoterapia de lungă durată
- B. Omalizumab
- C. Pirfenidon
- D. Nintedanib
- E. Transplantul pulmonar

#### 6. Care entități din grupul pneumonitelor interstițiale idiopatică sunt legate de fumat?

- A. Bronșiolita respiratorie asociată pneumopatiei interstițiale difuze
- B. Pneumonita interstițială acută
- C. Pneumonita interstițială nespecifică
- D. Fibroza pulmonară idiopatică
- E. Pneumonita interstițială descuamativă

#### 7. Care entități din grupul pneumonitelor interstițiale idiopatică au o evoluție cronică progresivă?

- A. Pneumonita organizantă criptogenică
- B. Pneumonita interstițială acută
- C. Pneumonita interstițială nespecifică
- D. Fibroza pulmonară idiopatică
- E. Pneumonita interstițială descuamativă

## Bibliografie

1. Botnaru V., Balica I., Cheptănanu L., Condrea S., Deleanu O., Mihălțan F., Munteanu O. Pneumonitele interstițiale idiopatice. 2007. 224 p.
2. Coultas D., Zumwalt R., Black W., Sobonya R. The epidemiology of interstitial lung diseases. *American journal of respiratory and critical care medicine*. 1994;150(4):967-72.
3. Xaubet A., Ancochea J., Morell F., et al. Report on the incidence of interstitial lung diseases in Spain. Sarcoidosis, vasculitis, and diffuse lung diseases : official journal of WASOG. 2004;21(1):64-70.
4. Karakatsani A., Papakosta D., Rapti A., Antoniou KM., et al. Epidemiology of interstitial lung diseases in Greece. *Respiratory medicine*. 2009;103(8):1122-9.
5. Thomeer M., Costabe U., Rizzato G., Poletti V., Demedts M. Comparison of registries of interstitial lung diseases in three European countries. *The European respiratory journal Supplement*. 2001;32:114s-8s.
6. Strâmbu L., Tudorache V. Ghid de diagnostic și tratament al pneumopatiilor interstițiale difuze. București 2015.
7. Raghu G., Collard H., Egan J., Martinez F., Behr J., Brown K. et al. An official ATS/ERS/JRS/ALAT statement: idiopathic pulmonary fibrosis: evidence-based guidelines for diagnosis and management. *American journal of respiratory and critical care medicine*. 2011;183(6):788-824.
8. Harari S., Caminati A., Madotto F., Conti S., Cesana G. Epidemiology, survival, incidence and prevalence of idiopathic pulmonary fibrosis in the USA and Canada. *The European respiratory journal*. 2017;49(1).
9. Nalysnyk L., Cid-Ruzafa J., Rotella P., Esser D. Incidence and prevalence of idiopathic pulmonary fibrosis: review of the literature. *European respiratory review : an official journal of the European Respiratory Society*. 2012;21(126):355-61.
10. Du Bois R., Richeldi L. *Interstitial Lung Diseases*. ERS Monograph, 2009. 406 p.
11. Cordie J. *Orphan Lung Diseases*. ERS Monograph, 2011. 374 p.
12. American Thoracic Society/European Respiratory Society International Multidisciplinary Consensus Classification of the Idiopathic Interstitial Pneumonias. This joint statement of the American Thoracic Society (ATS), and the European Respiratory Society (ERS) was adopted by the ATS board of directors, June 2001 and by the ERS Executive Committee, June 2001. *American journal of respiratory and critical care medicine*. 2002;165(2):277-304.
13. Travis W., Costabel U., Hansell D., King T. et al. An official American Thoracic Society/European Respiratory Society statement: Update of the international multidisciplinary classification of the idiopathic interstitial pneumonias. *American journal of respiratory and critical care medicine*. 2013;188(6):733-48.
14. Antoniou K., Margaritopoulos G., Tomassetti S., Bonella F., Costabel U., Poletti V. Interstitial lung disease. *European respiratory review : an official journal of the European Respiratory Society*. 2014;23(131):40-54.
15. Raghu G., Weycker D., Edelsberg J., Bradford W., Oster G. Incidence and prevalence of idiopathic pulmonary fibrosis. *American journal of respiratory and critical care medicine*. 2006;174(7):810-6.