

616-073

M 20

**МИНИСТЕРСТВО ЗДРАВООХРАНЕНИЯ РЕСПУБЛИКИ
МОЛДОВА**

**ГОСУДАРСТВЕННЫЙ УНИВЕРСИТЕТ МЕДИЦИНЫ И
ФАРМАЦИИ
„НИКОЛАЕ ТЕСТЕМИЦАНУ“**

О. МАЛЫГА, Н. РОТАРУ, С. МАРГА

**ЛУЧЕВАЯ ДИАГНОСТИКА В ТАБЛИЦАХ И
АЛГОРИТМАХ**

Методические рекомендации

КИШИНЭУ


2015

676-0-5
M 20

СОДЕРЖАНИЕ

Введение	4
I. ЛУЧЕВАЯ ДИАГНОСТИКА. СОСТАВНЫЕ ЧАСТИ. МЕТОДЫ ИССЛЕДОВАНИЯ.	5
II. ЛУЧЕВОЕ ИССЛЕДОВАНИЕ СИСТЕМЫ ДЫХАНИЯ	18
III. ЛУЧЕВОЕ ИССЛЕДОВАНИЕ СЕРДЕЧНО-СОСУДИСТОЙ СИСТЕМЫ	32
IV. ЛУЧЕВОЕ ИССЛЕДОВАНИЕ ЖЕЛУДОЧНО-КИШЕЧНОГО ТРАКТА, ПЕЧЕНИ И ЖЕЛЧЕВЫВОДЯЩИХ ПУТЕЙ	40
V. ЛУЧЕВОЕ ИССЛЕДОВАНИЕ КОСТНО-СУСТАВНОГО АППАРАТА	49
VI. ЛУЧЕВОЕ ИССЛЕДОВАНИЕ ПОЧЕК И МОЧЕВЫВОДЯЩИХ ПУТЕЙ	53
Литература	62

747033



SL. 2

ВВЕДЕНИЕ

Лучевой диагностикой называют отрасль медицины, которая занимается исследованием органов и систем человеческого организма с целью диагностики, контроля качества лечения и профилактики заболеваний, используя электромагнитные излучения.

С другой стороны, лучевую диагностику можно считать отраслью медицины, которая позволяет визуализировать нормальные и патологические структуры в человеческом теле.

Долгие годы врачи могли об этом только мечтать. Первая возможность осуществить эту мечту представилась лишь в 1895 году, когда В.К.Рентген открыл X-лучи, названные его именем. Рентгенология оставалась единственной методикой визуализации практически до 50-х годов XX века, когда началось использование с диагностической целью ультразвуковых методик и методик ядерной медицины. Собственно термин «лучевая диагностика» начал использоваться тогда, когда появилась возможность цифровой обработки полученной информации.

Невозможно представить себе современную практическую медицину без использования методов лучевой диагностики как с диагностической целью, так и для контроля за эффективностью лечения. Знание основ этого предмета является необходимым условием успешной и эффективной деятельности любого врача, независимо от его специализации.

Настоящие методические рекомендации не являются заменой учебника. Их задача - облегчить студентам первое знакомство с предметом и его дальнейшее освоение.

I. ЛУЧЕВАЯ ДИАГНОСТИКА. СОСТАВНЫЕ ЧАСТИ. МЕТОДЫ ИССЛЕДОВАНИЯ

Таблица 1.1

НЕКОТОРЫЕ ЗНАМЕНАТЕЛЬНЫЕ ДАТЫ ИЗ ИСТОРИИ ЛУЧЕВОЙ
ДИАГНОСТИКИ

Год	Событие
1895	Открытие рентгеновских лучей (В.К.Рентген)
1896	Открытие радиоактивности (А.Беккерель)
1901	В.К.Рентген получает Нобелевскую премию в области физики за открытие рентгеновских лучей
1905	Опубликован первый учебник по рентгеновскому исследованию грудной клетки
1918	Введение в практику рентгеновской пленки (Eastman)
1920	Основание Общества рентгенологов
1934	Открытие искусственных радиоактивных изотопов (Joliot и Curie)
1937	Первое клиническое использование искусственных радиоактивных изотопов (Berkeley, Калифорнийский Университет)
1946	Основание радионуклидной диагностики
1950	Первые попытки использования ультразвука для обследования больных с патологией сердца (W.D. Keidel)
1950'	Использование усиления изображения и телерадиографии. Широкое использование в клинике радионуклидной диагностики
1962	Введение методик ОФЭКТ и ПЭТ
1967	Первое использование в медицине ядерно-магнитного резонанса
1972	Изобретение компьютерной томографии
1977	Получены первые изображения человеческого тела с использованием магнитно-резонансной томографии.
1979	Нобелевская премия в области медицины за изобретение компьютерной томографии.
1975-1985	Начато широкое применение в клинике двухмерной эхографии.
1985	Начато широкое применение в клинике эхографии-Допплер с использованием цветного картирования токов крови («цветной Допплер»)

Таблица 1.2.

СОСТАВНЫЕ ЧАСТИ ЛУЧЕВОЙ ДИАГНОСТИКИ

Составная часть	Рентгенология	Ультрасонография	Магнитно-резонансная томография	Радионуклидная диагностика	Термография
Характеристика					
Используемое излучение	Рентгеновские лучи	Акустические волны	Волны с радиочастотой	Гамма-лучи	Инфракрасное излучение
Источник излучения	Рентгеновская трубка	Пьезоэлектрический кристалл	Магнит и bobины (антенны)	Радиоактивный изотоп	Человеческое тело
Морфологическое исследование	+++	+++	+++	+	++
Динамическое исследование	+	++	+	+++	-
Терминология	Затемнение Просветление (повышенная или пониженная плотность в случае КТ)	Гиперэхогенный Гипоэхогенный	Гиперинтенсивный (гиперсигнал) Гипоинтенсивный (гипосигнал)	Горячий узел (очаг) Холодный узел (очаг)	Гипертермия Гипотермия
Ионизирующий эффект	+	-	-	+	-
Абсолютные противопоказания		-	Металлические и электронные импланты	Беременность	-
Относительные противопоказания	Беременность Профилактические исследования детей	-	Некоторые металлосодержащие импланты (протезы)		-
Используемые контрастные вещества	Вещества, отличающиеся по плотностям	Вещества с микропузырьками	Парамагнетики		

Таблица 1.3.

СВОЙСТВА РЕНТГЕНОВСКИХ ЛУЧЕЙ

Общие для всех электромагнитных излучений	Распространение по прямой	
	Распространение со скоростью света (300 000 км/сек)	
	Распространение во всех направлениях	
При прохождении через человеческое тело	Проникающая способность, зависит от частоты (длины волны)	
	Абсорбция, зависит от:	Плотности структуры
		Толщины структуры
Дисперсия		
Фотохимический эффект		
Эффект флуоресценции		
Ионизирующий эффект	В воздухе	
	На уровне биологических тканей	Соматический
		Генетический
Не обнаруживаются органами чувств		

Рентгеновская трубка

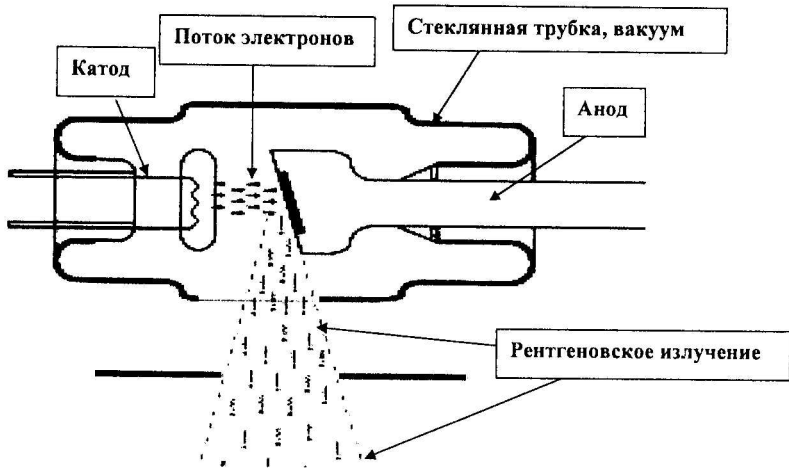


Таблица 1.4.

УРОВНИ ЕСТЕСТВЕННОГО КОНТРАСТА

(от минимальной до максимальной плотности)

Уровень	Вещество, плотность которого соответствует уровню
1	Воздух
2	Жировая ткань
3	Жидкости / мягкие ткани / паренхиматозные органы
4	Костная ткань
5	Металл

Таблица 1.5.

ЕДИНИЦЫ ИЗМЕРЕНИЯ ИОНИЗИРУЮЩИХ ИЗЛУЧЕНИЙ

Характеристика. Уровень измерения радиоактивности.	«Старые» единицы	Единицы СИ	Соотношение старая единица/единица СИ
Радиоактивность источника излучения	Кюри (Curie, Cu)	Беккерель (Beckere1, Bq)	$1\text{Bq}=0,027\text{mCu}$
Воздух	Рентген (Roentghen, R)	Кулон/кг (C/kg)	$500\text{R}=129\text{mC/kg}$
Поглощенная доза (для рентгеновских лучей)	Рад (Rad, Radiation Absorbed Dose)	Грей (Grey, Gy)	
Эквивалентная доза (независимо от природы излучения)	Рем (Rem, Rad Equivalent Man)	Зиверт (Sievert, Sv)	$1\text{Sv}=100\text{rem}$

Таблица 1.6.

ХАРАКТЕРИСТИКИ РЕНТГЕНОВСКОГО ИЗОБРАЖЕНИЯ

Характеристика	Значение
Контраст	Соотношение между черным и белым. Количество оттенков между самым темным и самым светлым участком изображения
Четкость (ясность)	Различение контуров изображения Контур должен быть: ясным четким точным, нечеткость контура может быть признаком патологии
Разрешающая способность (разрешение)	Минимальное расстояние между 2 ясно видимыми объектами, при котором можно различить, что это 2 разных объекта

Таблица 1.7.

ЗАКОНЫ ФОРМИРОВАНИЯ РЕНТГЕНОВСКОГО ИЗОБРАЖЕНИЯ

Закон	Причина	Результат
Закон конической проекции	Пучок рентгеновского излучения имеет коническую форму с вершущкой на уровне рентгеновской трубки и основанием на уровне экрана	Рентгеновское изображение всегда увеличено
		Увеличение тем больше, чем ближе к рентгеновской трубке и чем дальше от экрана находится объект исследования
Закон суммации планов	Рентгеновское изображение представляет собой двумерное изображение трехмерного объекта	Изображения 2 объектов, расположенных в одной и той же плоскости но на разном расстоянии от рентгеновской трубки, накладываются друг на друга и проецируются на пленку в виде общего изображения
		При наклоне рентгеновской трубки изображение объекта, расположенного ближе к ней, больше смещается к периферии экрана (эффект параллакса) и таким образом можно различить 2 объекта
Закон тангенциальных проекций	Рентгеновские лучи распространяются по прямой	Изображение плоского объекта, расположенного параллельно плоскости экрана, будет увеличенным, но не деформированным
	Рентгеновские лучи не преломляются и не отражаются от встреченных ими структур	Изображение плоского объекта, расположенного косо по отношению к плоскости экрана, будет увеличенным и деформированным
		Изображение плоского объекта, расположенного перпендикулярно плоскости экрана, будет линейным

Таблица 1.8.

ПРАВИЛА ПОЗИЦИОНИРОВАНИЯ И ПРОСМОТРА ИЗОБРАЖЕНИЙ

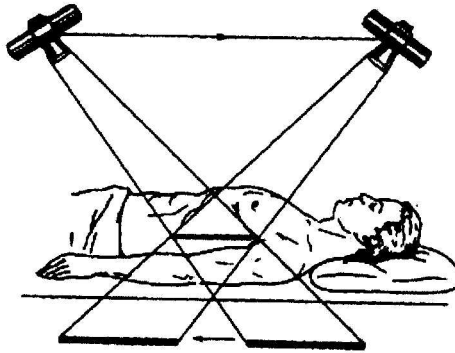
Метод исследования	Воображаемое положение пациента, исходя из которого рассматривается изображение
Рентгенография	Вертикальное (стоя), лицом (или боком для боковых проекций) к лицу исследующего
КТ, УЗИ, МРТ	Пациент лежит на спине; исследующий смотрит на пациента, находясь со стороны его стоп

Таблица 1.9.

КЛАССИФИКАЦИЯ КОНТРАСТНЫХ ВЕЩЕСТВ, ИСПОЛЬЗУЕМЫХ В РЕНТГЕНОЛОГИИ

По изменению плотности	Рентгеннегативные, с низкой плотностью			
	Рентген-позитивные, с высокой плотностью	Нерастворимые		
		Жирорастворимые		
		Водорастворимые	С выведением преимущественно через желчные пути	
			С выведением преимущественно через мочевыводящие пути	Ионные
Двойное контрастирование (одновременное использование рентгенпозитивных и рентгеннегативных контрастных веществ)				

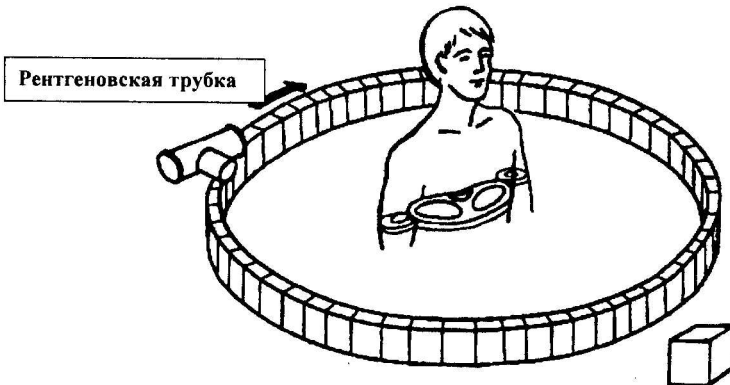
Линейная томография



- Объект исследования (пациент) неподвижен.
- Рентгеновская трубка и экран (кассета с пленкой) синхронно движутся в противоположных направлениях относительно оси, зафиксированной на уровне глубины, выбранной для исследования.

Рис. 1.3.

Компьютерная томография



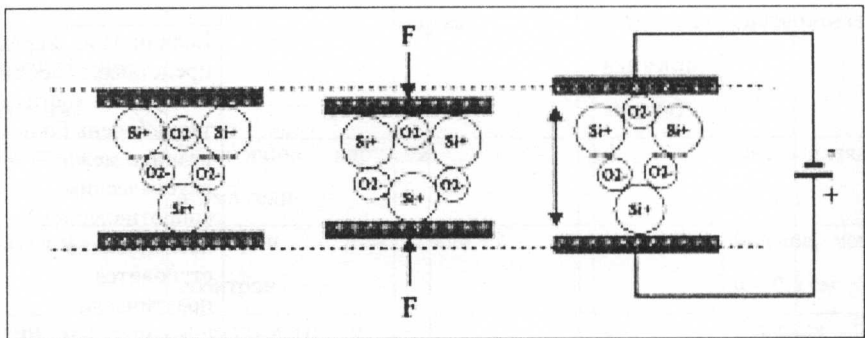
- Объект исследования (пациент) неподвижен.
- Рентгеновская трубка и детекторы вращаются вокруг пациента.
- Пучок рентгеновских лучей коллимирован в форме веера.

**СРАВНИТЕЛЬНЫЙ АНАЛИЗ ЛИНЕЙНОЙ И КОМПЬЮТЕРНОЙ
ТОМОГРАФИИ**

Характеристика	Линейная томография	Компьютерная томография
Наличие изображения структур, расположенных выше и ниже плана среза	Присутствует, но нечеткое, стертое	Отсутствует
Степени (уровни) контраста	5 (уровни естественного контрастирования)	≥ 2000 (шкала Хаунсфилда)
Реальный план среза	Чаще фронтальный	Поперечный
Возможность реконструкции срезов в других плоскостях и 3D	-	+
Стоимость исследования	Относительно низкая	Высокая

Рис. 1.4.

Функционирование пьезоэлектрического кристалла



В покое

Механический стресс.
Накопление
электрического заряда

Механическая
деформация под
действием
электрического тока

СВОЙСТВА УЛЬТРАЗВУКА

Распространение	Прямолинейное		
	Скорость распространения ультразвука в однородной среде является постоянной при постоянной температуре		
	Средняя скорость распространения ультразвука в биологических средах 1540 м/сек		
При прохождении через человеческое тело	Отражение	Имеет место, если размеры объекта превышают длину ультразвуковой волны	
		Имеет место на границе между 2 средами с разным импедансом (акустическим сопротивлением)	Отражение ультразвуковых волн тем больше, чем больше разница между акустическим сопротивлением 2 сред
			Если одна из 2 сред представляет собой воздух или костную ткань (очень большая разница между акустическим сопротивлением), исследование становится практически невозможным
	Поглощение		
	Преломление		
	Рассеивание		

Таблица 1.12.

Методы ультразвукового исследования

Эхография (основана на отражении ультразвука от неподвижных структур): методики	Эхография Допплер (основана на отражении ультразвука от движущихся структур): методики
<ul style="list-style-type: none"> • А (амплитуда) • М (motion, движение) • В (brightness (яркость), двухмерная эхография) • 3D • 4D 	<ul style="list-style-type: none"> • Импульсный (пульсирующий) • Постоянный • С цветным картированием токов крови («цветной Допплер») • Тканевой (ткани в движении) • Power Doppler (анализ очень медленных токов)

Таблица 1.13.

ХАРАКТЕРИСТИКА ИОНИЗИРУЮЩИХ ИЗЛУЧЕНИЙ

Характеристика Ионизирующее излучение	Природа	Электрический заряд	Масса (атомные единицы массы)	Проникающая способность
α-частицы	Идентичны ядру атома гелия	+2	4	Очень низкая – 0,5 мм
β-частицы	Электрон или позитрон	-1 или +1	1	Больше, чем у α – 0,5 см
γ-лучи	Электромагнитные волны	-	0	Высокая
Рентгеновские лучи	Электромагнитные волны	-	0	Высокая

Таблица 1.14.

ОСНОВНЫЕ ПРЕИМУЩЕСТВА И НЕДОСТАТКИ РАЗЛИЧНЫХ МЕТОДОВ ЛУЧЕВОЙ ДИАГНОСТИКИ

Метод	Преимущества	Недостатки
Рентгенография	<ul style="list-style-type: none"> • Доступность • Визуализация большого количества деталей • Может быть использована в качестве документа, дает возможность создания архива • Относительно низкая доза облучения 	<ul style="list-style-type: none"> • Нет возможности функциональных исследований • Нет возможности контроля инвазивных манипуляций
Рентгеноскопия	<ul style="list-style-type: none"> • Возможность функциональных исследований • Возможность контроля инвазивных манипуляций 	<ul style="list-style-type: none"> • Более высокая доза облучения • Визуализация меньшего количества деталей • Относительная субъективность • Не может быть использована в качестве документа
Компьютерная томография	<ul style="list-style-type: none"> • Возможность подробного исследования анатомических структур, включая те, размеры которых составляют несколько мм • Устранение эффекта суммации • Возможность реконструкции срезов в различных плоскостях и 3D • Объективный денситометрический анализ структур • Дифференциация объектов с разницей плотности 0,4-0,5% • Возможность контроля инвазивных манипуляций 	<ul style="list-style-type: none"> • Ионизирующее воздействие • Высокая стоимость • Реальная плоскость срезов – только поперечная

УЗИ	<ul style="list-style-type: none"> • Неинвазивность • Нет ионизирующего воздействия • Безболезненность, безвредность для пациента • Доступность • Относительно низкая стоимость • Возможность проведения исследования в любых условиях (у постели больного, в операционной и т.д.) • Возможность проведения исследования при любой позиции пациента и датчика • Возможность любого количества повторений 	<ul style="list-style-type: none"> • Зависимость от оператора • Невозможность исследования структур, покрытых воздухом, костной тканью, жировой тканью
МРТ	<ul style="list-style-type: none"> • Нет ионизирующего воздействия • Возможность получения срезов в любой плоскости • Высокое качество визуализации мягких тканей • Высокое качество визуализации головного и спинного мозга • Нет необходимости использования контрастных веществ для визуализации кровеносных сосудов, желчевыводящих путей, сердца 	<ul style="list-style-type: none"> • Очень высокая стоимость • Относительно меньшая доступность • Длительное время сканирования • Невозможность исследования пациентов с металлическими имплантами • Низкое качество визуализации кальцинированных структур

747033

Universitatea de Stat de
Medicină și Farmacie
«Iuliu Hațieganu»

Biblioteca Științifică Medicală

II. ЛУЧЕВОЕ ИССЛЕДОВАНИЕ СИСТЕМЫ ДЫХАНИЯ

Схема 2.1.

ПОСЛЕДОВАТЕЛЬНОСТЬ АНАЛИЗА РЕНТГЕНОВСКОГО СНИМКА ГРУДНОЙ КЛЕТКИ

- | | |
|--|---|
| 1. Идентификация | Сведения о больном
Дата выполнения снимка |
| 2. Оценка качества снимка | Позиция пациента
Экспозиция |
| 3. Анализ костных структур и мягких тканей грудной клетки. | |
| 4. Анализ средостения | Тень сердца
Корни легких
Идентификация трахеи и главных бронхов |
| 5. Анализ плевры | Париетальная,
Висцеральная,
Диафрагмальная плевра,
Междолевые щели |
| 6. Анализ легочных полей | Сверху вниз,
Сравнивая правые и левые отделы,
Легочный рисунок |
| 7. Семиологический анализ. Дополнительные структуры | |

**РЕНТГЕНОГРАФИЯ ГРУДНОЙ КЛЕТКИ В ПРЯМОЙ ПРОЕКЦИИ.
ЛЕГОЧНЫЕ ПОЛЯ И ЗОНЫ**

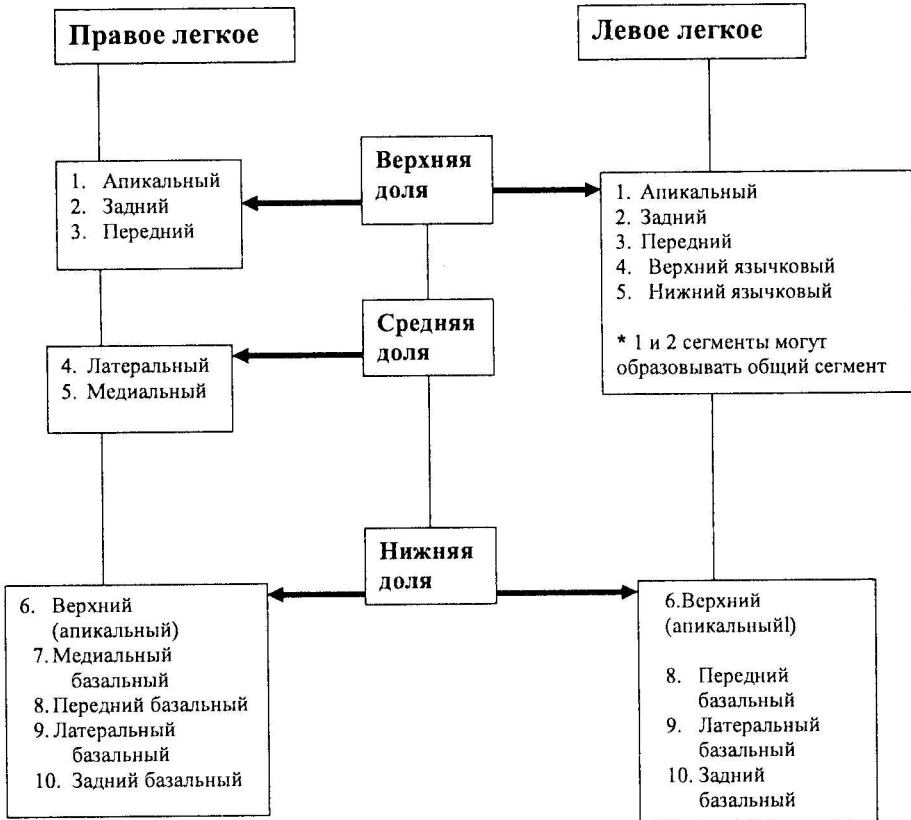Легочные поля			Зоны легкого		
Легочное поле	Границы		Зона легкого	Границы	
	Верхняя	Нижняя		Медиальная	Латеральная
Вехушечное	Верхний контур грудной клетки	Ключица	Прикорневая (внутенная, медиальная)	Край тени средостения	Линия, проведенная через середину той части тени ключицы, которая проецируется на легочное поле
Верхнее	Ключица	Передняя дуга II ребра	Центральная (средняя)	Линия, проведенная через середину той части тени ключицы, которая проецируется на легочное поле	Среднеключичная линия (проведенная от пересечения тени ключицы с ребрами вниз до диафрагмы)
Среднее	Передняя дуга II ребра	Передняя дуга IV ребра	Периферическая (латеральная)	Среднеключичная линия (проведенная от пересечения тени ключицы с ребрами вниз до диафрагмы)	Боковая стенка грудной клетки
Нижнее	Передняя дуга IV ребра	Диафрагма			

Таблица 2.2.

**НОРМАЛЬНАЯ РЕНТГЕНОГРАФИЯ ГРУДНОЙ КЛЕТКИ.
ОСНОВНЫЕ АНАТОМИЧЕСКИЕ ОРИЕНТИРЫ**

	Анатомическая структура	Ориентиры на нормальном рентгеновском снимке
Прямая проекция	Самая левая точка тени сердца	На $\approx 1 - 1,5$ см медиальнее левой среднеключичной линии
	Самая правая точка тени сердца	На $\approx 1 - 1,5$ см латеральнее правого края позвоночника
	Самая верхняя точка правого купола диафрагмы	Уровень передней дуги V – VI ребра на вдохе
	Левый купол диафрагмы	На 1-2 см ниже правого
	Бифуркация трахеи	Уровень T5 Угол 45-70° Правый бронх ориентирован более вертикально чем левый
	Дуга аорты (верхний край тени сердца)	T3
	Правый легочный корень	Средняя легочная зона Между передними дугами II и IV ребер
	Левый легочный корень	На ≈ 2 см (или ширину одного ребра) выше правого
Боковая проекция	Косая междолевая щель (правое легкое)	От тела T4 через правый легочный корень к самой верхней точке правого купола диафрагмы
	Поперечная междолевая щель (правое легкое)	Уровень передней дуги IV ребра
	Косая междолевая щель (левое легкое)	От межпозвонкового диска между T3-T4 через левый легочный корень к самой верхней точке левого купола диафрагмы

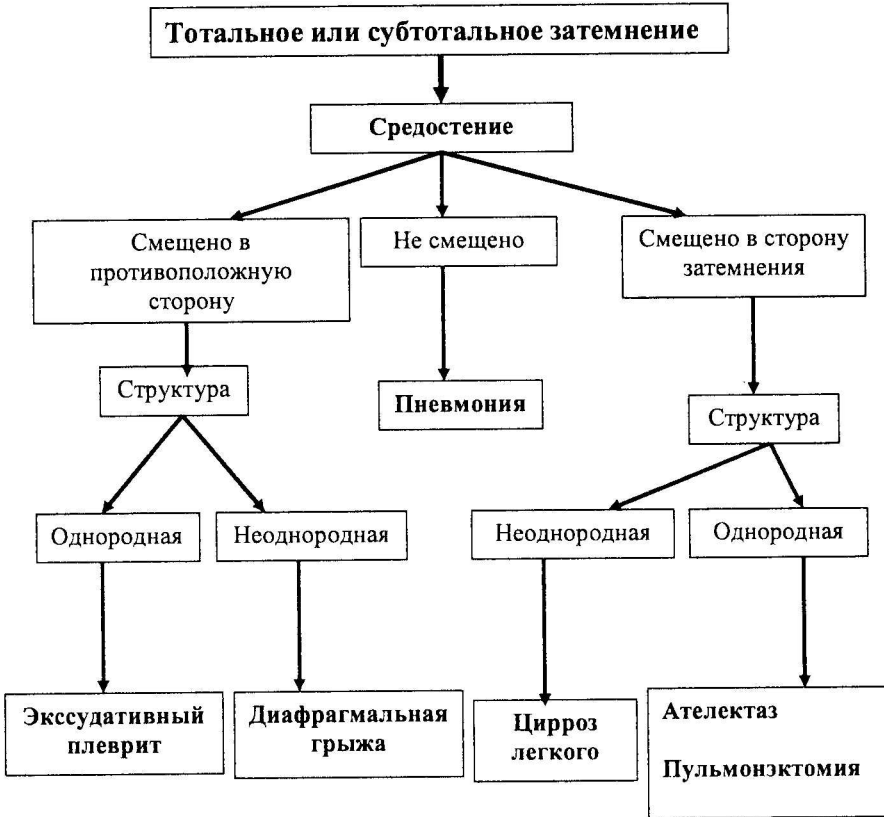ЛЕГОЧНЫЕ СЕГМЕНТЫ



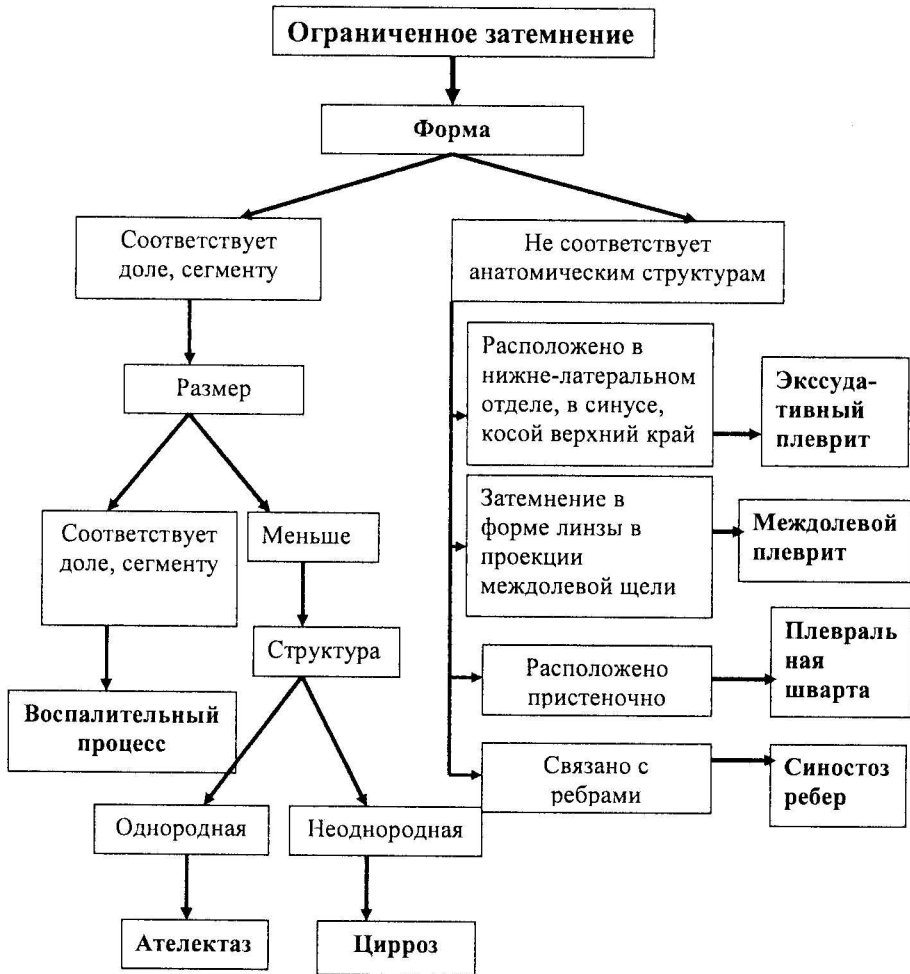
АНАЛИЗ ЗАТЕМНЕНИЯ В ЛЕГКОМ

1. **Локализация:** согласно анатомическим структурам (сегмент, доля, легкое) или согласно легочным полям и зонам.
2. **Количество:** единичное, множественные.
3. **Форма:** Соответствует анатомическим структурам (доля, сегмент);
Круглая, кольцевидная, полигональная, треугольная, неправильная
4. **Размеры:** Тотальное (вся половина грудной клетки)
Субтотальное: $2/3$ половины грудной клетки
Ограниченное: до $1/3$ половины грудной клетки
Круглое, кольцевидное: измеряются 2 взаимно перпендикулярных диаметра
Очаговое: $< 2,5$ см.
5. **Контур:** стертый;
четкий (края правильные или неправильные)
6. **Структура:** однородная, неоднородная.
7. **Интенсивность:** костальная, субкостальная, супракостальная
8. **Средостение:** Не смещено
Смещено в сторону затемнения
Смещено в противоположную сторону
9. **Подвижность** (описывается в случае рентгеноскопии):
неподвижно
самостоятельно подвижно
подвижно вторично

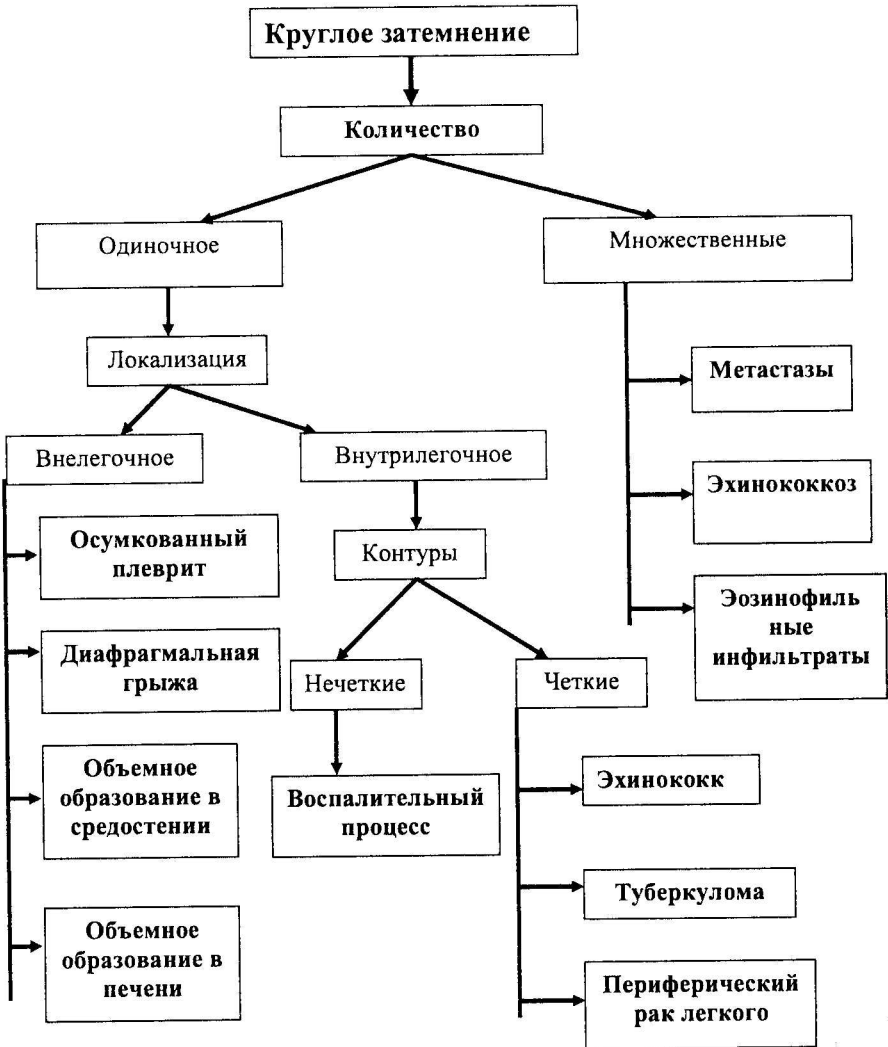
Анализ тотального и субтотального затемнения в легких



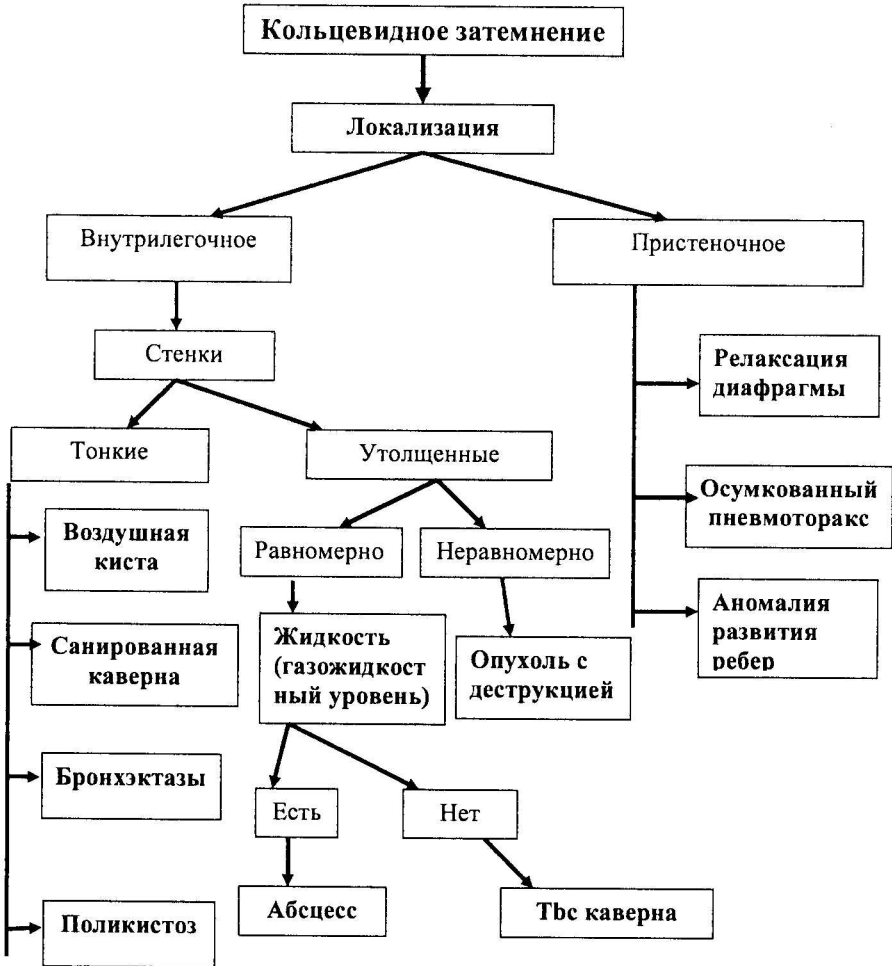
Анализ ограниченного затемнения в легких



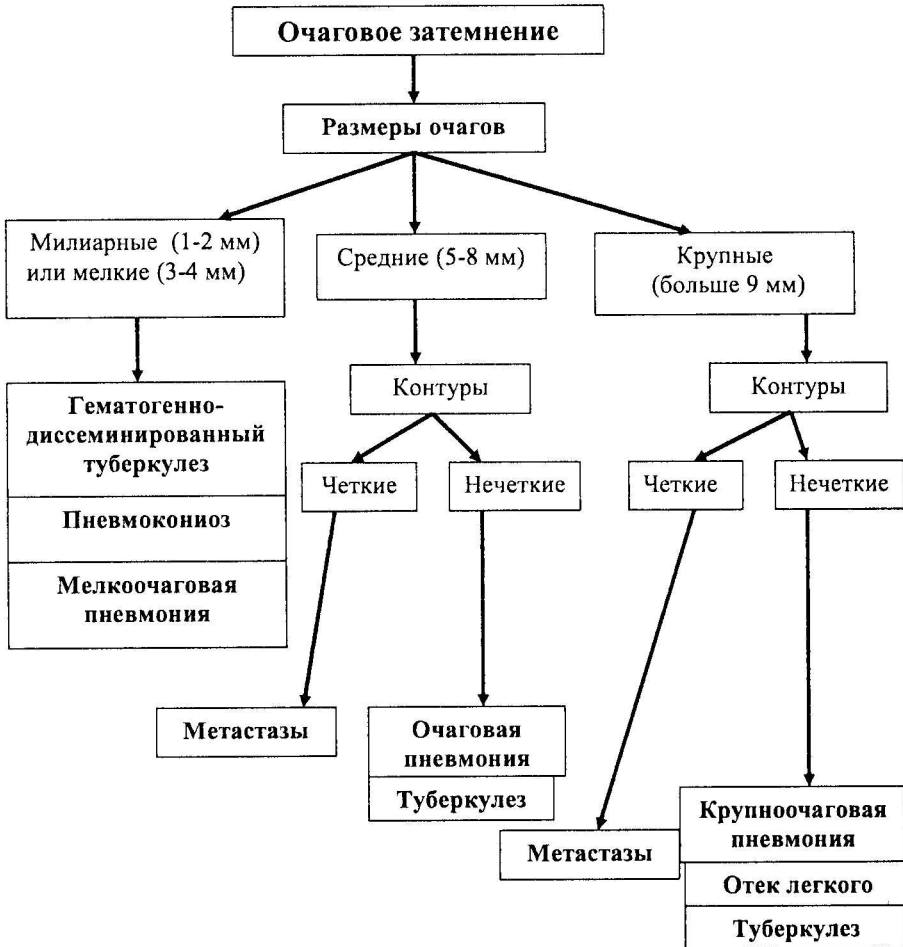Анализ круглого затемнения в легких



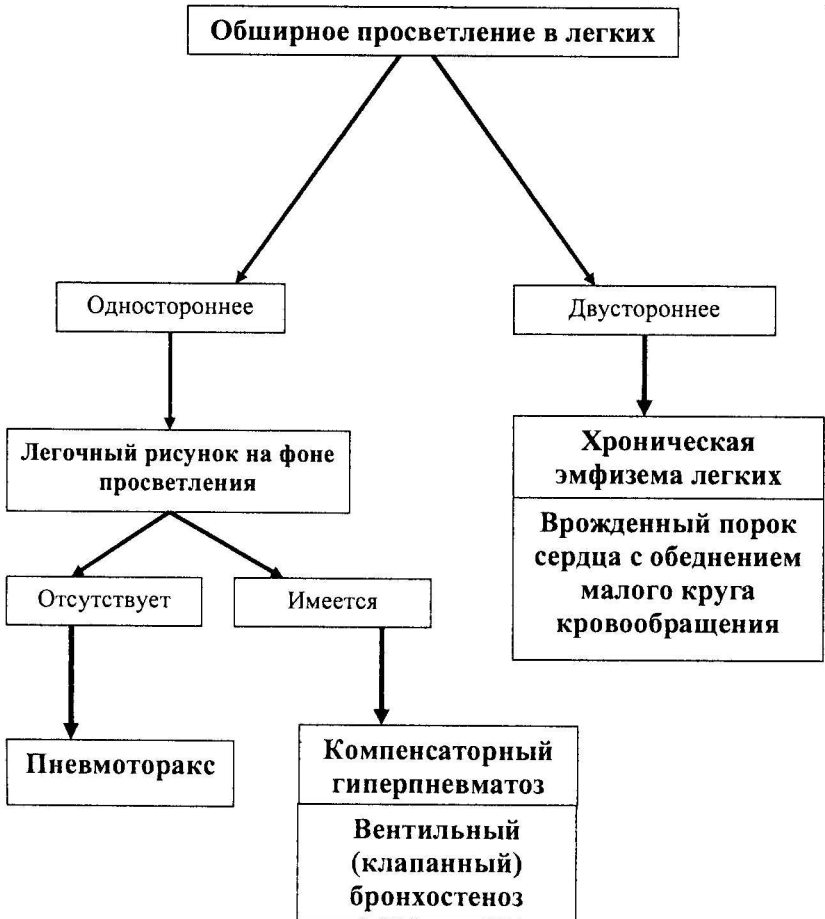Анализ кольцевидного затемнения в легких



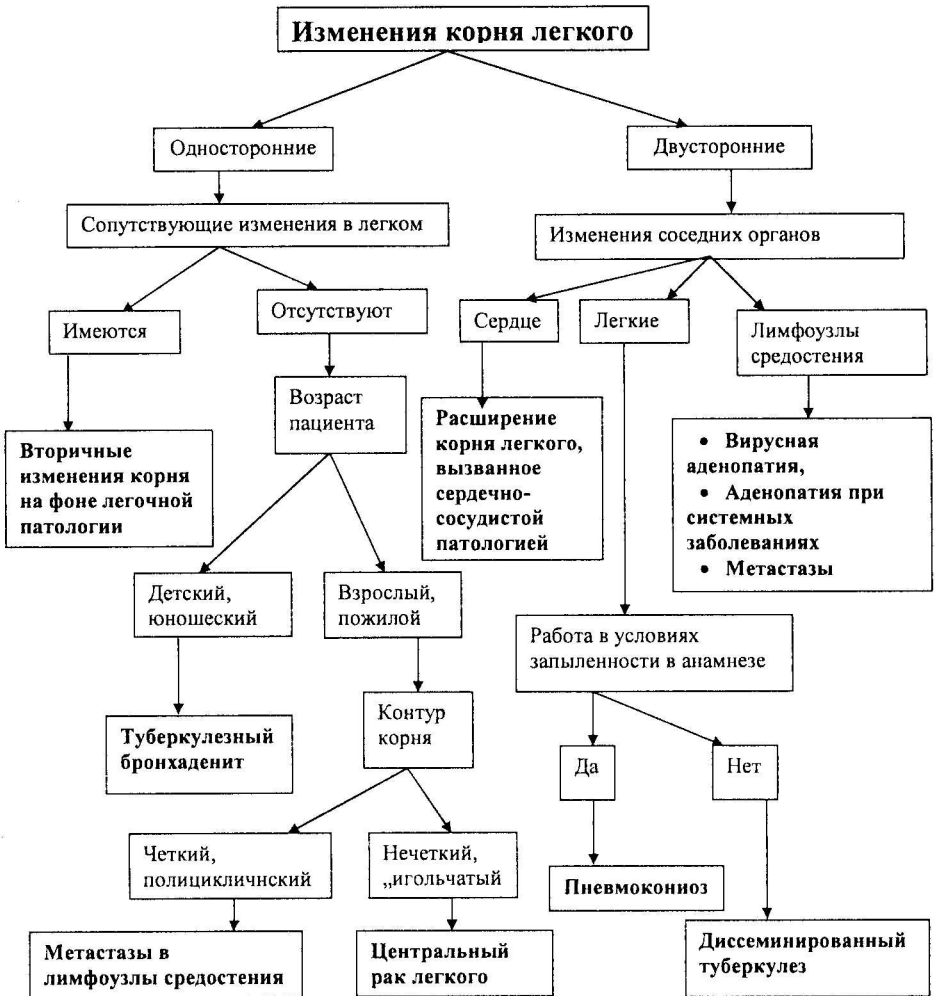
Анализ очагового затемнения в легких



Анализ просветления в легких



Анализ изменений корня легкого

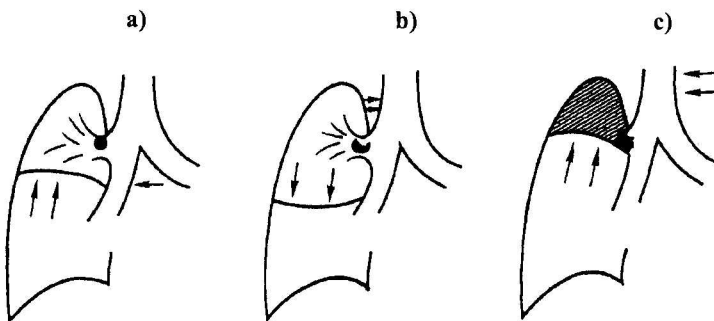


Степени нарушения бронхиальной проходимости

Степень обструкции бронхов	Нарушения вентиляции	Рентгенологический симптом
Частичный стеноз	Уменьшение количества воздуха, который проникает в легкое на входе и выходит на выдохе	Снижение прозрачности
Клапанный стеноз	На входе воздух проникает в паренхиму легкого, но на выдохе выходит не полностью	Просветление
Полная обтурация	Бронх непроходим	Затемнение

Рис. 2.1.

Степени нарушения бронхиальной проходимости



- a) Частичный стеноз
- b) Клапанный стеноз
- c) Полная обтурация

Таблица 2.4.

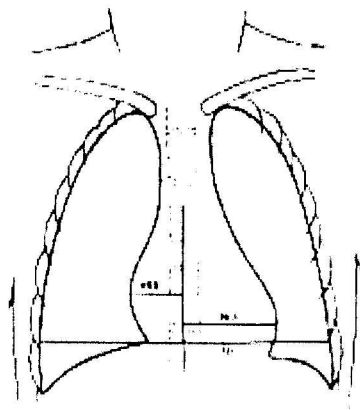
РЕНТГЕНОЛОГИЧЕСКАЯ СЕМИОЛОГИЯ ЗАБОЛЕВАНИЙ ЛЕГКИХ. СИНДРОМЫ

В зависимости от изменений рентгенологической картины:	Затемнение	Тотальное/субтотальное	
		Ограниченное	
		Круглое	
		Кольцевидное	
	Очаговое		
	Просветление		
	Синдром патологии корня легкого		
	Синдром патологии легочного рисунка	Обеднение легочного рисунка	
		Обогащение легочного рисунка	
		Деформация легочного рисунка	
В зависимости от локализации патологического процесса:	Париетальный синдром	Патология мягких тканей	
		Костная патология	
	Плевральный синдром	Гидроторакс	
		Пневмоторакс	
		Гидропневмоторакс	
		Кальцинаты в плевре	
	Медиастинальный синдром	Наличие газа в средостении	
		Наличие жидкости в средостении	
		Наличие патологической ткани в средостении	
	Синдром легочной патологии	Альвеолярный	
		Интерстициальный	
		Бронхиальный	
		Сосудистый	
Паренхиматозный		Очаговый	
		Полостной	

III. ЛУЧЕВОЕ ИССЛЕДОВАНИЕ СЕРДЕЧНО-СОСУДИСТОЙ СИСТЕМЫ

Рис. 3.1.

Определение кардио-торакального индекса (КТИ)



- Кардио-торакальный индекс (КТИ) представляет собой соотношение между максимальными поперечными диаметрами тени сердца и грудной клетки, измеренными на рентгенограмме грудной клетки в прямой проекции.

Таблица 3.1.

Нормальные величины КТИ

Возраст	Нормальный КТИ
Новорожденные	$\leq 0,58$
Подростки и взрослые	0,44-0,48
Пожилые	0,50-0,55

Таблица 3.2.

Нормальный легочный кровоток (малый круг кровообращения)

Особенности легочного кровотока	Легочный рисунок в норме
<ul style="list-style-type: none"> • Низкое давление в сосудах малого круга кровообращения (25/10 mm Hg) • Низкое сопротивление сосудистой стенки сосудов малого круга кровообращения • Функция депонирования крови • Наличие сосудов как малого, так и большого круга кровообращения • Наличие артерио-венозных и вено-артериальных анастомозов (в норме через анастомозы проходит $\leq 1\%$ минутного объема малого круга кровообращения) • Зависимость от дыхательных движений 	<ul style="list-style-type: none"> • Образован легочными артериями и венами (у молодых и людей среднего возраста); у пожилых (старше 50-55 лет) в структуру легочного рисунка входит также интерстициальная соединительная ткань • Дихотомическое деление сосудов (каждый делится на 2) • Диаметр каждого меньшего сосуда в 2 раза меньше диаметра предыдущего • На рентгенограмме в вертикальном положении пациента легочный рисунок более выражен в нижних отделах • На расстоянии 1,5-2 см от грудной стенки, легочной рисунок уже не визуализируется (“легочный плащ”, капиллярный сегмент) • Легочные артерии в базальных отделах имеют радиальное направление • Легочные вены в базальных отделах имеют горизонтальное направление, более выраженное в средних и нижних отделах • Корень легкого в норме: у взрослых ширина правого корня в норме $\leq 14-15$ мм и равна или на 1-2 мм меньше ширины пространства между правым корнем легкого и контуром тени сердца

Таблица 3.3

Изменения легочного рисунка при патологии сердца

Патологический синдром	Причина	Изменения легочного рисунка	При какой патологии наблюдается
Гиповолемия	Уменьшение количества крови, которое поступает в малый круг кровообращения в систолу	<ul style="list-style-type: none"> • Повышенная прозрачность легочных полей • Сужение периферических легочных артерий • Корни легких сужены, их структура сохранена (в ряде случаев могут четко не визуализироваться) • Дуга легочной артерии может западать, выбухать или оставаться неизменной 	Врожденные пороки сердца с обеднением малого круга кровообращения
Артериальная гиперволемия	Увеличение количества крови, которое поступает в малый круг кровообращения в систолу	<ul style="list-style-type: none"> • Расширение легочных сосудов • Сохранение прозрачности легочных полей • Корни легких расширены, структура сохранена • Очаговые затемнения вблизи корня легкого (поперечные срезы расширенных сосудов) • Талия сердца сглажена, выбухает дуга легочной артерии 	Врожденные пороки сердца с обогащением малого круга кровообращения (со сбросом крови слева направо)

<p>Венозный застой</p>	<p>Нарушения венозного возврата малого круга кровообращения</p>	<ul style="list-style-type: none"> • Гомогенизация корней • Уменьшение прозрачности легочных полей • Нечеткость контуров легочных сосудов и бронхов • Линии Керли 	<ul style="list-style-type: none"> • Митральный стеноз – врожденный и приобретенный • Митральная недостаточность <ul style="list-style-type: none"> • Недостаточность левого желудочка • Тотальная сердечная недостаточность
<p>Легочная гипертензия</p>	<p>Увеличение легочного сосудистого сопротивления</p>	<ul style="list-style-type: none"> • Корни легких расширены, структура сохранена • Очаговые затемнения вблизи корня легкого (поперечные срезы расширенных сосудов) • Обеднение легочного рисунка на периферии • Выбухание дуги легочной артерии • Сужение легочных вен 	<p>Заболевания, которые приводят к артериальной гиперволемии и венозному застою, при отсутствии своевременного лечения</p>

Рис. 3.2.

Дуги сердца. Рентгенография грудной клетки в прямой проекции

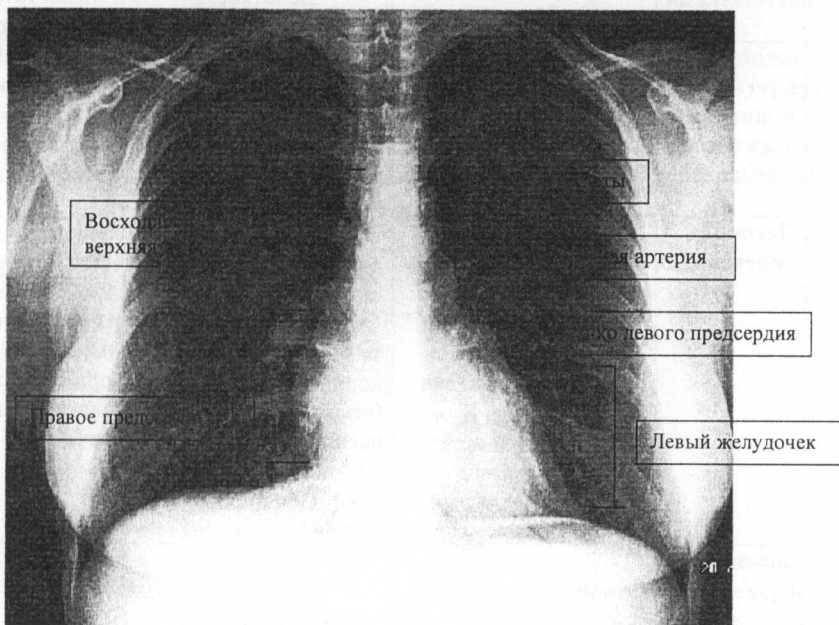


Таблица 3.4.

Характеристика патологических конфигураций сердца

Конфигурация сердца	Митральная	Аортальная	Трикуспидальная (треугольная, трапециевидная, кардиомиопатическая)
Характеристика			
Правый атрио-васальный угол	Смещен кверху	Смещен книзу	Смещен кверху
Талия сердца	Сглажена, выбухает дуга легочной артерии	Выражена	Дуги сердца стертые, слабо выражены
Дуга аорты	Сглажена или исчезает	Выбухает	
Расширение тени сердца	Может быть более или менее выраженное расширение левого желудочка. Может быть расширение дуги правого предсердия и двойной контур по правому краю сердца за счет расширения левого предсердия	Расширение левого желудочка. Может быть расширение восходящей аорты	Сердце расширено в обе стороны, „лежит” на диафрагме
При какой патологии чаще встречается	<ul style="list-style-type: none"> • Митральные пороки • Дефект межпредсердной перегородки • Открытый артериальный проток 	<ul style="list-style-type: none"> • Аортальные пороки • Корарктация аорты • Артериальная гипертензия • Тетрада Фалло 	<ul style="list-style-type: none"> • Экссудативный перикардит с большим количеством экссудата • Поражение нескольких клапанов сердца (включая трехстворчатый) • Дилатационная кардиомиопатия

Таблица 3.5.

Информативность различных методов лучевой диагностики при исследовании сердечно-сосудистой патологии

Показатели	Методы лучевой диагностики					Метод выбора
	Рентгенологические методы с использованием контрастного вещества	КТ	ЭХОКГ	МРТ	Радионуклидная диагностика	
Сердце:						
Морфологические изменения	++	+++	+++	+++	+	ЭХОКГ
Функциональное состояние	++	++	+++	+++	++	ЭХОКГ
Функция клапанов	+	+	+++	+++	-	ЭХОКГ
Коронарные артерии	+++	++	-	++	-	Ангиокардиография
Перфузия и метаболизм миокарда	-	+	-	+++	+++	Радионуклидная диагностика, МРТ
Грудная аорта	++	+++	++	+++	+	КТ, МРТ

Последовательность диагностических мероприятий при первичном обследовании пациента с сердечно-сосудистой патологией

1.
 - Анамнез
 - Клиническое обследование
2. Электрокардиография
3. Рентгенография грудной клетки в прямой проекции
4. Эхокардиография
5. Диагностическое заключение.
6. Если диагноз остается неясным, функциональные исследования и/или дополнительные исследования с помощью методов лучевой диагностики:
 - Ангиография
 - Компьютерная томография
 - МРТ
 - Радионуклидная диагностика

IV. ЛУЧЕВОЕ ИССЛЕДОВАНИЕ ЖЕЛУДОЧНО-КИШЕЧНОГО ТРАКТА, ПЕЧЕНИ И ЖЕЛЧЕВЫВОДЯЩИХ ПУТЕЙ

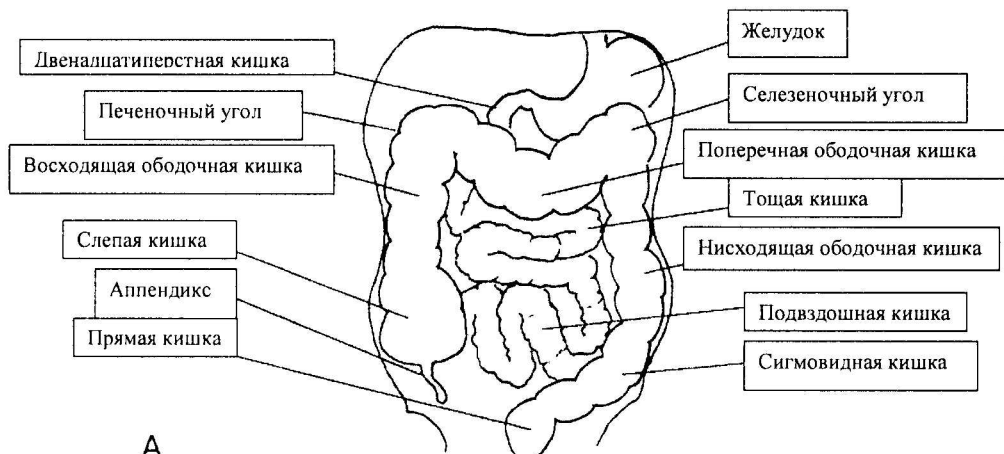
Таблица 4.1.

ОСНОВНЫЕ МЕТОДЫ КОНТРАСТИРОВАНИЯ ЖЕЛУДОЧНО-КИШЕЧНОГО ТРАКТА

Метод	Используемые контрастные вещества	Цель
Небольшой порцией контрастного вещества	Рентгенпозитивные (сульфат бария)	Визуализация рельефа слизистой, складок
Двойное контрастирование	Рентгенпозитивные (сульфат бария) + Рентгеннегативные (воздух)	Визуализация «тонкого» рельефа слизистой (area gastrica). Выявление вегетирующих образований
Тугим наполнением	Рентгенпозитивные (сульфат бария)	Визуализация формы, размеров, позиции органа, перистальтики

Рис. 4.1.

Топография органов желудочно-кишечного тракта



А

Рис. 4.2.

Обзорная рентгенограмма брюшной полости. Тень паренхиматозных органов.

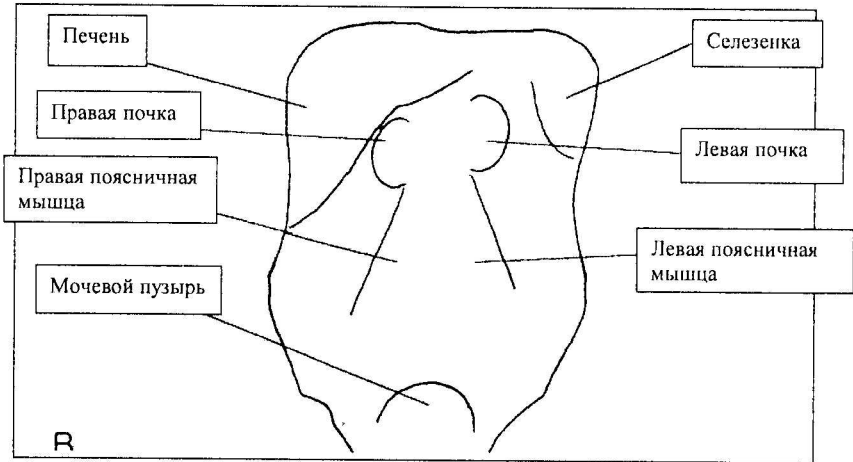


Таблица 4.2.

Изменения на обзорной рентгенограмме брюшной полости при синдроме острого живота (исследование производится в вертикальном положении больного)

Причина синдрома острого живота	Рентгенологическая картина
Перфорация полого органа	Пневмоперитонеум (наличие в брюшной полости свободного газа, который при вертикальной позиции пациента локализуется субдифрагмально)
Кишечная непроходимость	Горизонтальные газо-жидкостные уровни

Таблица 4.3.

РЕНТГЕНОЛОГИЧЕСКАЯ АНАТОМИЯ ОРГАНОВ ЖЕЛУДОЧНО-КИШЕЧНОГО ТРАКТА

Орган	Локализация	Складки слизистой	Некоторые размеры	Некоторые особенности
Пищевод	Заднее средостение	Продольные	Максимальная ширина до 2-3 см	Основные физиологические сужения пищевода: <ul style="list-style-type: none"> • Глоточно-пищеводное (на уровне VI шейного позвонка) • На уровне дуги аорты • На уровне бифуркации трахеи • Диафрагмальное
Желудок	Левые верхние отделы брюшной полости	Продольные по малой кривизне; по большой кривизне имеют косое направление и могут образовывать зубчатый контур		
Двенадцатиперстная кишка	Позади желудка,низу от пилорического отдела	Продольные в луковице, поперечные в остальных отделах	Длина \approx 24 см	Является фиксированным сегментом (кроме луковицы). Образует с тощей кишкой угол Treitz
Тощая кишка	Преимущественно левые и верхние отделы брюшной полости, ниже желудка	Поперечные („птичье перо”), выраженные	Общая длина 2-3 м у живого; у трупа около 6 м	

Подвздошная кишка	Преимущественно центрально, в области таза	Поперечные („птичье перо”), менее выраженные, мало заметные в дистальных отделах		
Толстая кишка	Периферические отделы брюшной полости			Визуализируются haustra coli, иногда taenia coli

Таблица 4.4.

НОРМАЛЬНЫЙ ТРАНЗИТ КОНТРАСТНОГО ВЕЩЕСТВА ПО ЖЕЛУДОЧНО-КИШЕЧНОМУ ТРАКТУ ПРИ ПЕРОРАЛЬНОМ ВВЕДЕНИИ

Отдел желудочно-кишечного тракта	Начало контрастирования органа после перорального введения контрастного вещества	Полное выведение контраста
Пищевод	Немедленно	5-7 секунд
Желудок	Несколько секунд	От 1,5-2 до 4 часов; чаще около 1,5 часов
Двенадцатиперстная кишка	30 секунд	
Тощая кишка	40 секунд	3-5 часа
Подвздошная кишка	Около 1,5 часов	8-9 часа
Толстая кишка	3-4 часа (прохождение через илеоцекальную зону и слепую кишку)	Полное контрастирование всех отделов толстого кишечника через 18-24 часа

ПАТОЛОГИЧЕСКИЕ ИЗМЕНЕНИЯ ПРИ РЕНТГЕНОВСКОМ
ИССЛЕДОВАНИИ ОРГАНОВ ЖКТ

ФУНКЦИОНАЛЬНЫЕ		МОРФОЛОГИЧЕСКИЕ		
Изменения тонуса	Гипертония	Изменения позиции	Опущение	
	Гипотония		Поднятие (в т.ч. грыжи)	
	Атония		Смещение	
	Спазм		Перекрыт	
Изменения перистальтики	Гиперкинезия	Изменения подвижности	Тракция	
	Гипокинезия		Патологическая подвижность	
	Акинезия		Уменьшение подвижности	
Изменения секреции	Гиперсекреция	Изменения размеров	<u>Длина</u>	Долихосегменты (удлинение)
				Брахисегменты (укорочение)
Изменения транзита	Ускорение	Изменения контура	<u>Ширина</u>	Мегасегменты (расширение)
				Стеноз
	Замедление		<u>Дефекты наполнения</u>	Лакуна Выемка Вырезка
				Ампутация
			Сдавление	
			Ригидность	

Избыток наполнения Ниша
Дивертикул
Спикулы («иглочки»)

Изменения формы

Изменения рельефа слизистой Размеры складок Гипертрофия
Атрофия

Нарушение ориентации складок Отклонение
Конвергенция
Разрушение (перерыв)
Дезорганизация

Таблица 4.5.

**ДИФФЕРЕНЦИАЛЬНАЯ ДИАГНОСТИКА
РЕНТГЕНОЛОГИЧЕСКОЙ КАРТИНЫ СТЕНОЗОВ
ОРГАНОВ ЖКТ**

Характеристика	Доброкачественный стеноз	Злокачественный стеноз
Длина	Значительная	Чаще небольшая
Количество	Одиночный или множественные	Одиночный
Поперечник	Симметричное сужение	Асимметричное сужение
Изменение размера происходит:	Постепенно	Резко
Складки	Не нарушены	Разрушение, дезорганизация
Другие возможные изменения		Ригидность

Таблица 4.6.

РЕНТГЕНОЛОГИЧЕСКОЕ ИССЛЕДОВАНИЕ ЖЕЛЧЕВЫВОДЯЩИХ ПУТЕЙ

Метод контрастирования	Способ введения контрастного вещества	Визуализируемые структуры
Без контрастирования (обзорная рентгенография брюшной полости)		Рентгенконтрастные камни в желчном пузыре и желчных протоках
Пероральная холецистография	Per os	Желчный пузырь
Внутривенная холецистография	Внутривенно	Желчный пузырь, желчные протоки
Эндоскопическая ретроградная холангиопанкреатография	Через катетер, введенный в холедок через сфинктер Одди, будучи введенным в двенадцатиперстную кишку с помощью эндоскопического зонда	Желчные протоки, панкреатический проток
Чрескожная транспеченочная холангиография	В желчные протоки путем чрескожной пункции печени	Желчные протоки, иногда желчный пузырь
Интраоператорная и постоператорная холангиография	Через катетер (t Kehr), помещенный в пузырный проток (как правило, во время холецистэктомии). Исследование проводится во время операции или в послеоперационном периоде	Желчные протоки

ПРИЗНАКИ ПАТОЛОГИИ ПЕЧЕНИ ПРИ ИССЛЕДОВАНИИ
МЕТОДАМИ ЛУЧЕВОЙ ДИАГНОСТИКИ

Диффузные
поражения
печени

Размеры органа	Увеличены Уменьшены
Структура	Неоднородная
Эхогенность (в случае УЗИ)	Гиперэхогенность Гипоэхогенность Кальцинаты
Васкуляризация	Не изменена

Очаговые
поражения
печени

Размеры	Признаки портальной гипертензии
Локализация	Доля Сегмент
Количество	Одиночный Множественные
Структура	Однородная Неоднородная
Плотность	Плотная ткань Жидкостное образование

Контурь	Четкие
	Стертые
Косвенные признаки	Деформация контуров печени
	Отклонение/ампутация сосудистых структур и/или желчных путей
Сопутствующие изменения	Цирроз
	Стеатоз
	Признаки портальной гипертензии
<u>Нормальная печень</u>	
Гомогенная	
Мелкозернистая структура	
В области ворот печени определяются тубулярные образования с тонкими стенками	Воротная вена
	Артерия
	Желчный проток

V. ЛУЧЕВОЕ ИССЛЕДОВАНИЕ КОСТНО-СУСТАВНОГО АППАРАТА

Схема 5.1.

Типы переломов

По механизму образования перелома	Механические	
	«Маршевые» («стрессовые»)	
	Огнестрельные	
	Патологические	
По соотношению между местом приложения силы и местом перелома	Прямые	
	Непрямые	
По количеству	Единичные	
	Множественные	
	Оскольчатые	
	Сочетанные	
По линии перелома	<u>Полные:</u>	<u>Направление линии перелома</u>
	<u>Неполные</u>	По типу «зеленой веточки» Поднадкостничные Вдавление Трещина
		Поперечное Косое Спиралевидное Продольное В форме буквы Т В форме буквы V

Таблица 5.1.

**ИЗМЕНЕНИЯ КОСТНО-СУСТАВНОГО АППАРАТА ПРИ
РЕНТГЕНОВСКОМ ИССЛЕДОВАНИИ**

<u>Костные изменения</u>	Изменения формы	Гиперостоз		
		Экзостоз		
		Одеостоз („вздутие кости”)		
		Сколиостоз		
		Атрофия		
	Изменения размеров	Аплазия		
		Гипоплазия		
		Гиперплазия		
		Дисплазия		
	Изменения структуры	Деструктивные	Отстеопороз	
			Остеолиз	
			Остеодеструкция	
			Остеонекроз	
		Конструктивные	Остеосклероз	
			Изменения надкостницы: Периостит /периостоз	Линейный
Слоистый				
Бахромчатый				
Кружевной				
Игольчатый				
Периостальные наслоения в виде «козырька»				
Гетерогенные оссификации				

	Изменения положения и оси	Травматические	Переломы
			Вывихи
		Сколиостоз	
<u>Суставные изменения</u>	Изменения суставного пространства	Изменения ширины	Расширение
			Сужение
			Исчезновение
	Изменения формы		
	Изменения прозрачности		
	Изменения суставных поверхностей		
<u>Изменения мягких тканей</u>	Объем	Увеличение	
		Уменьшение размеров	
		Дислокация	
	Структура	Уплотнение	
		Кальцификация	
	Этиология	Первичные (собственно мягких тканей)	Воспалительные
			Травматические
Опухоли			
	Вторичные при костной патологии		

Таблица 5.2.

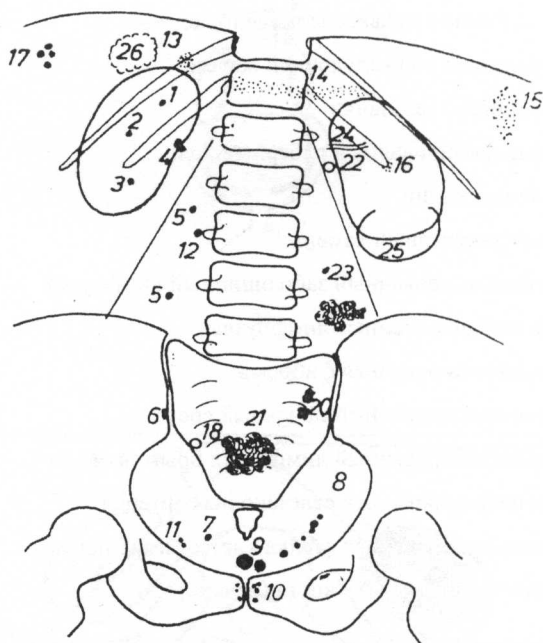
НАИБОЛЕЕ ЧАСТО ВСТРЕЧАЮЩИЕСЯ ОПУХОЛИ КОСТЕЙ

Доброкачественные		Злокачественные	
Название	Из какой ткани	Название	Из какой ткани
Остеобластокластома Остеондная остеома Остеома	Костная	Остеосаркома	Костная
Хондрома Хондробластома Хондромиксоидная фиброма	Хрящевая	Хондросаркома	Хрящевая
Остеохондрома	Костная и хрящевая	Саркома Юинга	Костная и хрящевая
Миксома Липома Фиброма	Соединительная	Ретикулярная саркома	Ретикулярная
Ангиома	Сосудистая	Ангиосаркома	Сосудистая
Эозинофильная гранулома	Ретикулярная, эозинофилы	Периостальная фибросаркома	Надкостница

VI. ЛУЧЕВОЕ ИССЛЕДОВАНИЕ ПОЧЕК И МОЧЕВЫВОДЯЩИХ ПУТЕЙ

Рис. 6.1.

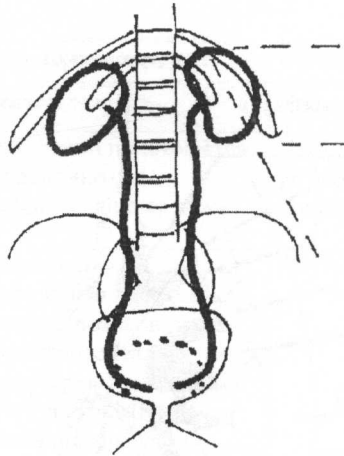
Обзорная рентгенограмма брюшной полости. Возможная локализация камней.



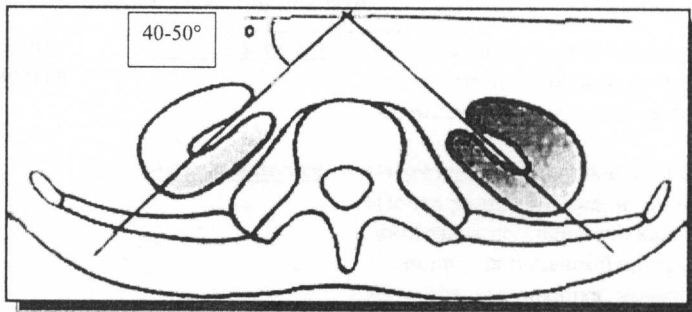
1. Почечный камень в верхних чашечках
2. Почечный камень в средних чашечках
3. Почечный камень в нижних чашечках
4. Почечный камень в лоханке
5. Камень в мочеточнике

6. Треугольный камень с неровными контурами в мочеточнике
7. Камень в уретеро-везикальном отверстии
8. Множественные мелкие камни в нижнем отделе мочеточника
9. Камень в мочевом пузыре
10. Камень в простате
11. Флеболиты
12. Точка окостенения поперечного отростка 3го поясничного позвонка
13. Кальцинаты в правом надпочечнике
14. Кальцинаты поджелудочной железы
15. Кальцинаты селезенки
16. Кальцифицированный реберный хрящ
17. Желчные камни
18. Аппендикулярный камень
19. Кальцифицированный забрюшинный лимфоузел
20. Кальцифицированные лимфоузлы
21. Кальцифицированная фиброма
22. Кальцифицированный почечный сосуд
23. Кальцифицированный лимфоузел брыжейки
24. Кальцифицированная селезеночная артерия
25. Кальцифицированная стенка кисты (левая почка)
26. Кальцифицированная киста (печень)

Топография почек

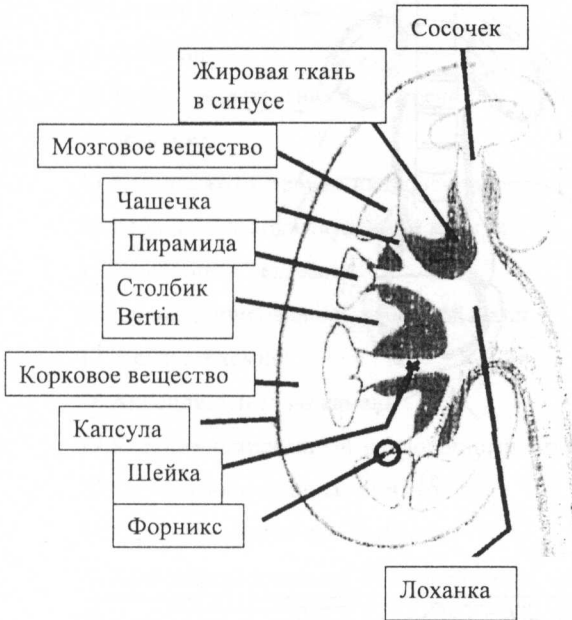


а)



б)

Структура почек



РАСПОЛОЖЕНИЕ ПОЧЕК

Период жизни	Расположение почек	Ориентация лоханки
Внутриутробно	В малом тазу	Кнаружи
< 4 лет	Постепенно поднимается к пояснично-диафрагмальному ложу	Претерпевает процесс ротации вокруг продольной оси
> 4 лет	В пояснично-диафрагмальных ямках по краям позвоночника, ретроперитонеально, между уровнями XI грудного и II – III поясничных позвонков	Кнутри

Схема 6.1.

Аномалии развития почек и мочевыводящей системы

Аномалии количества

Агенезия почки

- Отсутствие почки (чаще слева)
- Отсутствие почечной артерии.
- Компенсаторная гипертрофия второй почки

Аплазия почки

- Имеется эмбриональный зачаток почки
- Почка рудиментарна, нефункциональна, кистозная дегенерация, кальцификация
- Гипоплазия почечной артерии
- Отсутствует лоханка; мочеточник, отсутствует или оканчивается слепо

Добавочная почка

- Независимая почка со своими экскреторными полостями и сосудами
- эктопия почки – нижнепоясничная область
- эктопическое впадение мочеточника

	<u>Удвоение почки</u>	<ul style="list-style-type: none"> • общая паренхиматозная масса, но две отдельные выделительные системы • полное удвоение почки и мочеточника • неполное удвоение почки и мочеточника
Аномалии размера	<u>Гипоплазия почки</u>	<ul style="list-style-type: none"> • частичная • полная • одно или двусторонняя
	<u>Гипертрофия почки</u>	<ul style="list-style-type: none"> • увеличение размеров почек, обычно двустороннее • утолщение паренхимы • увеличение диаметра экскреторных полостей • увеличение диаметра сосудов • пропорции почки сохранены • реже бывает односторонняя гипертрофия почки (компенсаторная)
Аномалии формы	<u>Сохранение фетальной дольчатости</u>	<ul style="list-style-type: none"> • в норме - исчезает после 4 лет • почка с полициклическим контуром, васкуляризация нормальная, экскреторные полости нормальные
	<u>Слияние почки</u>	<ul style="list-style-type: none"> ▪ двустороннее симметричное <ul style="list-style-type: none"> • Подковообразная почка • S-образная (сигмовидная) почка ▪ двустороннее асимметричное <ul style="list-style-type: none"> • L-образная почка ▪ одностороннее асимметричное <ul style="list-style-type: none"> • Галетообразная почка
Аномалии положения	<u>Эктопия</u>	<ul style="list-style-type: none"> • краниальная эктопия – почка расположена грудной клетке • каудальная эктопия – почка расположена в нижнепоясничной области, в малом тазу, пресакрально • перекрестная эктопия
	<u>Мальротация</u>	<ul style="list-style-type: none"> • ворота почки расположены спереди, сзади, снаружи • множественные почечные артерии с атипичной траекторией

**Аномалии
структуры
паренхимы**

**Кистозные
диспластические
заболевания
почек**

- мультикистоз
- кистозная сегментарная дисплазия
- гипоплазия почки с поликистозной дисплазией
- множественные кисты в сочетании с обструкцией мочевыводящих путей

**Наследственные
кистозные
заболевания
почек**

- гепаторенальная поликистозная болезнь
- кистоз в медуллярном слое
- микрокистоз почек с врожденным нефротическим синдромом

**Кисты почек
при
наследственных
полимальформа
тивных
синдромах**

- туберозный склероз Bourneville
- болезнь Lindaun
- гепато-церебро-ренальный синдром

**Аномалии
почечных
сосудов**

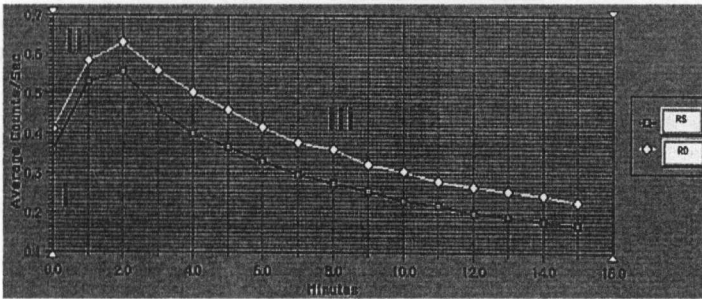
- Множественные почечные артерии - (добавочные артерии полярные (аберрантные))
- Отсутствие или гипоплазия почечных артерий

**Аномалии
мочевыводящих
путей**

- Удвоение чашечно-лоханочной системы
- Микрокаликоз
- Мегакаликоз (гипоплазия пирамидок, интактное корковое вещество) – расширение шеек чашечек
- Слепой мочеточник
- Дивертикл чашечки
- Уретероцеле – мешотчатое расширение терминального отдела мочеточника 0,5-4 см (голова змеи)
- Эктопии устья мочеточника
- Ретрокавальный мочеточник
- Врожденный гидронефроз - парietальная нейромышечная дисплазия
- Врожденные сужения мочеточника, локализация – чашечно-лоханочное соединене; пузырно-мочеточниковое соединение
- Другие аномалии - сужения, мембраны, перекрыты и др.

Рис. 6.4.


Радионуклидная диагностика – изотопная ренография.
Сегменты почечной кривой.



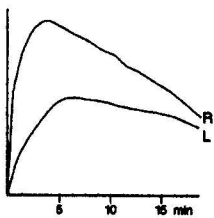
- I. Сосудистый
- II. Фильтрация/секреция
- III. Экскреторный

Рис. 6.5.

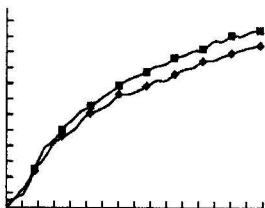
Патологические изменения почечной кривой



а) Изменения обструктивного типа – на уровне правой почки



b) Снижение функции левой почки



с) Хроническая почечная недостаточность

Литература

1. Grancea V. Bazele radiologiei și imagisticii medicale. București, 1996, 329 p.
2. Misra R., Planner A., Uthappa M. A-Z of Chest Radiology. Cambridge University Press, 2007, 211 p.
3. Monnier J.P., Tubiana J.M. Radiodiagnostic. Paris, Masson, 1999, 473 p
4. Ouellette H., Tetrault P. Clinical radiology made ridiculously simple. USA, Miami, 2003
5. Sutton D. Textbook of Radiology and Imaging. Volume I. Elsevier Science, 2003, 930 p.
6. Sutton D. Textbook of Radiology and Imaging. Volume II. Elsevier Science, 2003, 1022 p.
7. Șerban A.G. et al. Radiologie și imagistica medicală. Editura a II. București, 2009, 416 p.
8. Volneanschi V., Matcovschi S., Dionidis I., Gîțlan I. Radiodiagnostic. Radioterapie. Chișinău, 2000, 382 p.
9. Зегенидзе Г.А. – ред. Клиническая рентгенорадиология. Руководство в 5 томах. Том 1. Москва, 1983. 433 стр.
10. Илясова Е.Б., Чехонацкая М.Л., Приезжева В.Н. Лучевая диагностика. Москва, 2009, 275 стр.
11. Линденбратен Л.Д., Королюк И.П. Медицинская радиология. Москва, 671 стр.