



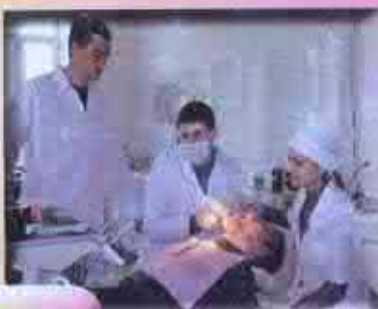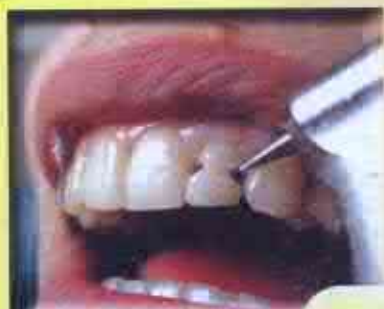Sub redactia

Gheorghe NICOLAU

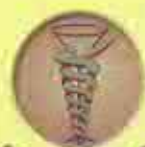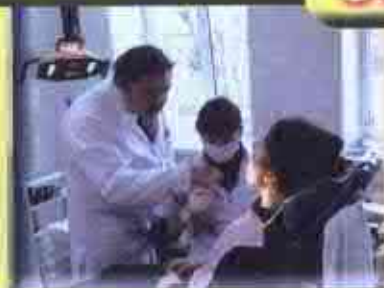616.31
O-111

Alexei TEREHOV • Corneliu NĂSTASE • Gheorghe NICOLAU • Valentina NICOLAICIUC

ODONTOLOGIE PRACTICĂ MODERNĂ



OPM



NASTICOR

7-6978

130

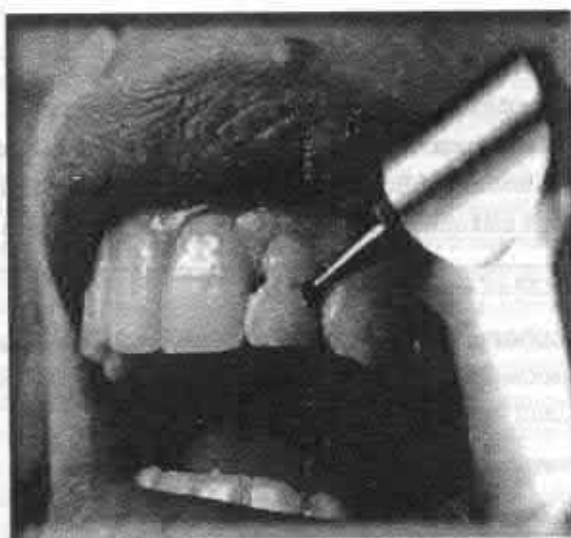
016.3
024

Universitatea de Stat de Medicină și Farmacie
"Nicolae Testemițanu"
Facultatea Stomatologie
Catedra
Stomatologie terapeutică

Sub redacția Gheorghe Nicolau

Alexei Terehov ◊ Corneliu Năstase ◊ Gheorghe Nicolau ◊ Valentina Nicolaiciuc

ODONTOLOGIE PRACTICĂ MODERNĂ



699480

NASTICOR • VECTOR
2010

Universitatea de Stat de
Medicină și Farmacie
"Nicolae Testemițanu"
Biblioteca Științifică Medicală

sl

81

Redactor științific:

Gheorghe Nicolau,
d.h.s.m., șef catedră Stomatologie terapeutică,
profesor universitar

Recenzenți:

Ilarion Postolachi
Profesor universitar, d.h.s.m., catedra
stomatologie ortopedică și ortodonție

Ion Lupan
d.h.s.m., șef catedră chirurgie
oro-maxilo-facială pediatrică și pedodonție
decan Facultatea Stomatologie

Autori:

Alexei Terehov,
doctor în științe medicale,
doctor conferențiar

Corneliu Năstase
asistent universitar

Gheorghe Nicolau,
d.h.s.m., șef catedră Stomatologie terapeutică,
profesor universitar

Valentina Nicolaiciuc,
doctor în științe medicale,
doctor conferențiar

“ODONTOLOGIE PRACTICĂ MODERNĂ”

pentru studenți, rezidenți și medici stomatologi

În această lucrare sunt tratate aspecte moderne ale odontologiei practice, clasificării și date generale, și sunt examinate amănunțit principiile și etapele de tratament, măsurile diagnostice și tehnicile curative curente, mijloacele tehnice și materialele dentare. Figurile inserate în context simplifică înțelegerea unor subiecte dificile, studiate în procesul didactic. Este utilă atât studenților și rezidenților, cât și medicilor stomatologi.

Descrierea CIP a Camerei Naționale a Cărții

ODONTOLOGIE PRACTICĂ MODERNĂ / *Sub redacția Gheorghe Nicolau;*
Alexei Terehov, Corneliu Năstase, Gheorghe Nicolau, Valentina Nicolaiciuc; - Iași:
"NASTICOR", 2010. - Ch.: "VECTOR", 2010. - 448 p.

ISBN 978-9975-9857-9-6

373.2

Com. 2181

Î. S. Firma editorial-poligrafică "Tipografia Centrală",
MD-2068, Chișinău, str. Florilor, 1
tel. 44-00-91, 49-31-46

Cuvânt înainte

„ODONTOLOGIA PRACTICĂ MODERNĂ” a fost alcătuită, reieșind din noul plan de studii și este destinată studenților facultății de stomatologie la obiectul „Stomatologie terapeutică”. Scopul acestei lucrări este prezentarea studenților și medicilor stomatologi a unor aspecte moderne ale stomatologiei practice pentru unificarea intervențiilor terapeutice, care asigură niște rezultate previzibile, comparabile și reproductibile. Acest manual conține 11 capitole. La elaborarea manualului respectiv au fost examinate minuțios multe concepte tradiționale, valabile și astăzi, dar a fost realizat un abord conceptual și de bază materială, conform etapei contemporane de dezvoltare a stomatologiei, au fost caracterizate cele mai moderne materiale de obturație etc. Pentru a fi cât mai exact și didactic, autorii au recurs la o bogată bibliografie.

Primele capitole, care tratează despre embriologia, histologia, anatomia funcțională a dinților, pot fi folosite și la catedra de anatomie normală și la cea de histologie.

O atenție specială a fost acordată expunerii prezentelor cerințe, reguli și norme igienico-sanitare față de organizarea instituțiilor stomatologice cu profil curativ-profilactic. Au fost indicate normativile de suprafețe, gama de culori ale încăperilor, finisare a suprafeței pereților, podului și pardoselei, precum și cele de iluminare optimă, ale temperaturii de confort și ventilației. A fost prezentat instrumentarul stomatologic modern, fiind date explicații referitor la variile modalități și particularități de a-l întrebuința în dependență de situațiile clinice. Au fost expuse principiile de bază ale asepticii în stomatologia terapeutică modernă.

Au fost prezentate detaliat metodele de anestezie dentară, fără de care este imposibil de a efectua astăzi tratamentul indolor și eficient al afecțiunilor stomatologice răspândite.

Bazele cariologiei practice au fost până nu demult studiate la facultățile de stomatologie conform principiilor clasice ale Doctorului Green Vardiman Black, prezentate în cartea sa „A Work on Operative dentistry”, publicată în 1908. Revoluția tehnico-științifică extraordinară și succesele în industria materialelor stomatologice, precum și masivele de date științifice, variate și multilaterale au condiționat necesitatea revizuirii conceptelor tradiționale și trecerea la o stomatologie mai cruțătoare și mai puțin invazivă. Analiza detaliată în capitolul „Cariologie Practică Modernă” a tehnologiilor tradiționale (clasice) și a celor avansate se bazează pe studierea aprofundată a literaturii specializate tematic, și pe sinteza celor mai importante date teoretice. Multă atenție a fost acordată metodelor de preparare ale cavităților carioase clasice și atipice de diferite clase, fără de cunoașterea cărora nu poți efectua activitatea practică în clinică. Materialele de obturație stomatologice au fost descrise, fiind făcut accentul pe: caracteristici fizico-chimice, indicații spre utilizare, posibile efecte asupra țesuturilor dure dentare și a pulpei. Au fost enunțate, descrise amănunțit și exemplificate materiale de obturare de ultima generație, în special cele compozite și sistemele adezive. Au fost examinate metodele de restabilire a formei anatomice a dinților, particularitățile obturării cavităților carioase tipice și atipice cu diferite materiale. Au fost detaliat expuse importanța punctului de contact dintre dinți și metodele de a-l restabili. Au fost examinate erorile și complicațiile survenite pe parcursul obturării dinților cariati și analizate modalitățile de a le evita.

În capitolul „Endodonție Practică Modernă” au fost ilustrate amănunțit particularitățile topografice ale cavității coronare și a canalelor radiculare ai dinților temporari și permanenți maxilari și mandibulari, coraportul rădăcinilor cu sinusul maxilar, cavitatea nazală și canalul mandibular. A fost prezentată structura și menirea instrumentarului endodontic. A fost descris setul nou de instrumente, folosit în endodonție, principiile și metodele de a-l utiliza. Au fost ilustrate cele mai raționale moduri de deschidere și preparare a cavității fiecărui dinte și tehnica de permeabilizare a canalelor radiculare. Au fost prezentate etapele de tratament al pulpitei și parodontitei apicale, făcând accentul asupra prelucrării instrumentale minuțioase a canalelor radiculare, folosirea remediilor medicamentoase moderne și obturarea optimă a canalelor radiculare. La încheierea capitolului au fost examinate erorile și complicațiile survenite pe parcursul tratării pulpitei și parodontitelor apicale.

Toate cele sus-menționate permit a spera că monografia „ODONTOLOGIE PRACTICĂ MODERNĂ” va fi utilă atât studenților facultăților de stomatologie, cât și medicilor stomatologi.

Cuprins

CUVÂNT ÎNAINTE.....	5
Capitolul 1. DEZVOLTAREA DINȚILOR (A.Terehov, C. Năstase)	14
§1 Generalități.....	14
Formarea mugurilor dentari.....	14
Sursele de dezvoltare a țesuturilor dentare în embriogeneză.....	16
Diferențierea primordiilor dentare.....	16
Faza de dezvoltare a țesuturilor dentare: histogeneza.....	17
Dezvoltarea dentinei și pulpei coroanei dentare.....	17
Dezvoltarea smalțului (amelogeneza).....	19
Dezvoltarea rădăcinii și cementului dintelui.....	20
Dezvoltarea dinților permanenți.....	20
§2 ERUPȚIA DINȚILOR.....	21
§3 TEORIILE DE ERUPȚIE A DINȚILOR.....	26
Capitolul 2. HISTOLOGIA DINȚILOR (Gh. Nicolau, C. Năstase, A.Terehov)	28
Generalități.....	28
SMALȚUL	29
Componentele minerale ale smalțului.....	29
Componentele organice ale smalțului.....	29
Cuticula smalțului.....	29
Prismele smalțiare.....	31
Striile Hunther-Schreger și liniile lui Retzius.....	32
Substanța interprismatică.....	33
Lamele, smocuri și fusuri ale smalțului.....	34
DENTINA	35
Substanța fundamentală a dentinei.....	36
Dentina parapulpară.....	36
Dentina-manta.....	36
Dentina intertubulară.....	36
Dentina peritubulară.....	36
Predentina.....	36
Dentina interglobulară.....	36
Stratul granular Tomes.....	37
Tubulii dentinari.....	37
Teaca [membrana] Neumann.....	37
Lichidul dentinar.....	37
Spațiul periodontoblastic.....	37
Dentina sclerotică.....	38
Tracturile moarte în dentină.....	38
Dentina evolutivă.....	38
• Dentina primară.....	39
• Liniile de creștere zilnică.....	39
• Striile von Ebner.....	39
• Striile Owen.....	39
• Linia neonatală.....	39
B. Dentina fiziologică.....	39
• a) dentina secundară.....	39
• b) dentina terțiară.....	39
MODIFICĂRI MORFOLOGICE ALE PULPEI DENTARE	40
Calcificările pulpare.....	40
Denticulii.....	40
Denticuli izolați.....	40
Denticuli multipli.....	40
Denticulii reali.....	41

Denticulii falși.....	41
Calcificările difuze.....	41
CEMENTUL	42
Cementul acelar.....	43
Cementoblastele.....	44
Cementoplastele.....	44
MODIFICĂRI MORFOLOGICE ALE CEMENTULUI	45
Apoziția cementară.....	45
Hiper cementoza locală.....	45
Cementiculi.....	46
Hiper cementoza localizată ("Perlele" de smalț).....	46
Hiper cementoza difuză.....	46
Hiper cementoza generalizată.....	46
Cementul coronar.....	46
Resorbția cementului.....	47
Resorbția fiziologică.....	47
Resorbția reaccională.....	47
Funcțiile principale ale cementului.....	47
PULPA DENTARĂ	47
Pulpa coronară.....	48
Pulpa radiculară.....	48
Fibrele de reticulină.....	49
Fibre elastice.....	49
Fibrele oxitalanice.....	49
Structura macroscopică a pulpei.....	50
• stratul odontoblastic.....	50
Odontoblastele.....	50
• stratul subodontoblastic.....	50
Zona externă.....	50
Zona internă.....	51
• stratul central.....	51
Celulele pulpare.....	51
Fibroblastele.....	51
Celula Hohl.....	51
Celulele de apărare.....	52
Histiocitele.....	52
Macrofagele.....	52
Plasmocitele.....	52
Mastocitele.....	52
Pericitele.....	52
Vascularizația sangvină a pulpei dentare.....	53
Inervația pulpei dentare.....	53
Vascularizația limfatică a pulpei dentare.....	54
FUNCȚIILE DE BAZĂ ALE PULPEI DENTARE	54
• funcția formativă.....	54
• funcția nutritivă.....	55
• funcția protectivă.....	55
• funcția defensivă.....	55
• funcția reparativă.....	55
• funcția inductivă.....	55
• funcția senzitivă.....	55
Senescența smalțului.....	56
Senescența pulpară.....	56
Reducerea dimensiunilor pulpei dentare.....	56
Modificarea populației celulare a pulpei dentare.....	56
Tabelul 1. Modificările de structură ale pulpei dentare în cursul îmbătrânirii.....	58
HISTOFIZIOLOGIA ȚESUTURILOR DURE DENTARE (C. Năstase, A.Terehov)	58

SENSIBILITATEA DENTINEI ȘI PULPEI.....	58
Ipoteza receptoare.....	59
Ipoteza stimulării nervoase directe.....	59
Ipoteza hidrodinamică.....	59
Capitolul 3. ANATOMIA DINȚILOR UMANI (A.Terehov, C. Năstase).....	65
§1 Anatomia dinților permanenți.....	65
1.1. Morfologia funcțională clinică generală a dinților.....	65
→ Dinții (generalități).....	65
→ Tipul difiodont.....	66
→ Deosebirea dinților temporari de cei permanenți.....	67
→ Dentație sau Dentiție.....	68
→ Caracterele morfofuncționale clinice generale ale dinților.....	68
→ Suprafețele dintelui.....	70
1.2. Elementele morfologice ale coroanelor dentare.....	72
1.5. Sistemul dento-maxilar în integritatea sa.....	72
1.6. Semnele de lateralizare „MUEHLREITER” și „DE JOUNGE-COHEN”.....	73
§2. Morfologia funcțională clinică de grup și individuală a dinților.....	74
2.1. Grupul dinților frontali.....	74
→ Incisivii.....	74
• Incisivii maxilari.....	75
• Incisivul central superior.....	75
• Incisivul lateral superior.....	76
→ Incisivii mandibulei.....	77
• Incisivul central inferior.....	77
• Incisivul lateral inferior.....	78
→ Caninii.....	79
• Caninul superior.....	80
• Caninul inferior.....	81
2.4. Grupul dinților laterali.....	83
→ Premolarii.....	83
• Premolarii superiori.....	83
• Primul premolar superior.....	84
• Premolarul doi maxilar.....	86
• Premolarii inferiori.....	87
• Primul premolar inferior.....	87
• Premolarul al II-lea inferior.....	90
→ Molarii.....	92
• Molarii superiori.....	92
• Primul molar superior (maxilar).....	94
• Molarul al II-lea maxilar.....	98
• Molarul al III-lea superior (molarul de minte).....	100
• Molarii inferiori.....	101
• Primul molarul inferior.....	101
• Molarul al II-lea inferior.....	104
• Molarul al III-lea superior (molarul de minte).....	106
Capitolul 4. ADNOTAREA DINȚILOR. FORMULA DENTARĂ (C. Năstase, A.Terehov).....	107
Generalități.....	107
• Formula anatomică.....	107
• Formule alfanumerice de grup.....	108
• Formule dentare alfanumerice desfășurate.....	109
• Formula (clinică) anglo-saxonă Szignondy.....	109
• Formula clinică americană veche.....	110
• Formula matematică - veche europeană (Haderup).....	110
• Formula franceză.....	111
• Formula dentară internațională - FDI.....	111

Capitolul 5. CABINETUL STOMATOLOGIC (C. Năstase, Gh. Nicolau, A.Terehov).....	112
CERINȚE IGIENICO-SANITARE FAȚĂ DE ORGANIZAREA	
 INSTITUȚIILOR STOMATOLOGICE CU PROFIL CURATIV-PROFILACTIC	112
§1 <i>Instituții policlinice stomatologice. Nomenclatură. Categorii. Cerințe</i>	112
§2 <i>Normative și cerințe față de organizarea cabinetului stomatologic.....</i>	113
§3 <i>Utilajul stomatologic.....</i>	116
OBLIGAȚIILE DE SERVICIU ALE PERSONALULUI MEDICAL ÎN	
 CABINETUL STOMATOLOGIC.....	116
 ERGONOMIE ÎN STOMATOLOGIA TERAPEUTICĂ.....	118
 DEONTOLOGIE ÎN STOMATOLOGIA TERAPEUTICĂ.....	118
ASEPSIE. REGULI GENERALE DE COMPORTARE, ORGANIZARE ȘI ASEPSIE ÎN	
 CABINETUL STOMATOLOGIC. METODE DE STERILIZARE A INSTRUMENTELOR.....	119
Generalități.....	119
Timuta medicului și a colaboratorilor săi.....	120
Întreținerea și igiena cabinetului stomatologic.....	121
Sterilizarea instrumentelor.....	122
Monitorizarea chimică a sterilizării.....	125
Sterilizatorul glasperlenic [cu bile de sticlă].....	126
Efectuarea curățeniei curente și generale.....	127
SIDA ȘI REGIMUL SANITAR-EPIDEMIOLOGIC	
 ÎN INSTITUȚII DE PROFIL STOMATOLOGIC.....	128
Anexă: Trusa farmaceutică pentru situații de urgență.....	129
Capitolul 6. INSTRUMENTARUL PENTRU EXAMINAREA ȘI TRATAMENTELE	
 STOMATOLOGICE (C. Năstase, Gh. Nicolau, A.Terehov).....	130
Generalități.....	130
§1 <i>Instrumente necesare examenului stomatologic.....</i>	130
§2 <i>Instrumentarul necesar pentru prepararea cavitațiilor.....</i>	134
§3 <i>Instrumentele pentru obturarea cavitațiilor carioase cu diferite materiale</i>	
<i>restaurative</i>	<i>135</i>
§4 <i>Instrumentele pentru finisarea obturațiilor.....</i>	<i>137</i>
§5 <i>Priza instrumentelor și pozițiile de lucru</i>	<i>138</i>
PIESE (DE MÂNĂ) DENTARE.....	140
 FREZE DENTARE. Elemente de impresiuni, formate cu ajutorul instrumentelor	
<i>stomatologice tăietoare</i>	<i>144</i>
1. <i>Frezele cu partea activă sferică</i>	<i>147</i>
2. <i>Freza roată</i>	<i>148</i>
3. <i>Freza cilindrică fisurală.....</i>	<i>148</i>
4. <i>Freza conică fisurală</i>	<i>149</i>
5. <i>Freza con-invers</i>	<i>149</i>
6. <i>Freza ocluzală.....</i>	<i>150</i>
6. <i>Freza ocluzală.....</i>	<i>150</i>
7. <i>Freza ovoidă.....</i>	<i>150</i>
8. <i>Freza în formă de pară</i>	<i>150</i>
9. <i>Freza flacăra.....</i>	<i>150</i>
10. <i>Freza boboc (mugure)</i>	<i>150</i>
11. <i>Freza lentilă</i>	<i>151</i>
12. <i>Reductor.....</i>	<i>151</i>
13. <i>Marcatorul de adâncime.....</i>	<i>151</i>
Capitolul 7. IZOLAREA CÂMPULUI OPERATOR (A.Terehov, C. Năstase).....	152
 ACCESORII PENTRU PROTEJAREA ȚESUTURILOR DURE ȘI MOI DE LA	
 LEZIUNI (TRAUMATISME) MECANICE.....	152
 INSTRUMENTE, UTILIZATE PENTRU ASIGURAREA/FORMAREA/	
 ACCESULUI CĂTRE CÂMPUL DE LUCRU - SEPARATOARE.....	153
 MIJLOACE PENTRU PENTRU RETRAȚIA MECANICĂ ȘI CHIMICĂ	
 A GINGIEI.....	155

<i>Sistemul de izolare cu diga</i>	157
APLICAREA MATRICEI, PORT-MATRICEI ȘI A PENELOR	162
Capitolul 8. ANESTEZII ÎN TRATAMENTUL ODONTAL (C. Năstase, A.Terehov)	163
Capitolul 9. CARIA DENTARĂ (C. Năstase, A.Terehov)	170
Introducere	170
Clasificația cariei (OMS, a 10-a revizuire)	172
Morfopatologia cariei dentare. Forme nozologice	173
Dezvoltarea și răspândirea cariei pe diferite fețe dentare în dependență de particularitățile histologice ale smalțului și dentinei	174
PREPARAREA CAVITĂȚILOR CARIOASE (A.Terehov, C. Năstase)	176
Principii de preparare a cavității carioase	176
Scopul preparării	177
Principii generale pentru cavități carioase formate după Black	177
Regulile de preparare a cavității carioase	177
ETAPELE DE PREPARARE A CAVITĂȚILOR CARIOASE (A.Terehov, C. Năstase)	179
Prepararea cavităților de clasa I (A.Terehov, C. Năstase)	184
Prepararea cavităților de clasa II (A.Terehov, C. Năstase)	186
Lamela separatoare InterGuard (A.Terehov, C. Năstase)	187
METODE DE PREPARARE A CAVITĂȚILOR DE CLASA A II-A PRIN TUNELIZARE (A.Terehov, C. Năstase, Gh. Nicolau)	190
1. Metoda de preparare a cavităților carioase de clasa a II-a prin tunelizare oblică (prepararea în tunel descendent, prepararea verticală, prepararea oblică): indicații, contraindicații, metode și tehnici de realizare	190
2. Tunelizarea orizontală: indicații, contraindicații, metode și tehnici de realizare	191
3. Prepararea ascendentă	192
Prepararea cavităților de clasa III (A.Terehov, C. Năstase)	193
Prepararea cavităților de clasa IV (A.Terehov, C. Năstase)	195
Prepararea cavităților de clasa V (A.Terehov, C. Năstase)	196
Prepararea cavităților de clasa VI (C. Năstase, A.Terehov)	197
Prepararea cavităților atipice și profunde	199
Metode și mijloace de preparare (C. Năstase, A.Terehov)	199
Cavități atipice	199
Prepararea cavităților carioase profunde	200
VENEERE: clasificare; indicații spre aplicare, metode de preparare a dinților pentru utilizarea veneerelor; confecționarea (C. Năstase)	202
Clasificarea fațetelor	202
Indicații pentru confecționarea veneerului	202
Contraindicații pentru confecționarea veneerului	203
PARTICULARITĂȚILE PREPARĂRII ȚESUTURILOR DURE DENTARE LA OBTURAREA CU MATERIALE COMPOZITE (A.Terehov)	208
MATERIALE DENTARE DE OBTURAȚIE (Gh. Nicolau, A.Terehov, C. Năstase)	210
Generalități	210
CLASIFICAREA MATERIALELOR DE OBTURAȚIE MODERNE (Gh. Nicolau)	215
MATERIALELE PENTRU OBTURAȚII PROVIZORII ȘI PANSAMENTE (Gh. Nicolau, A.Terehov, C. Năstase)	216
Pansamente și obturații coronare provizorii	216
Materialele pentru obturații [căptușeli] curative	222
PASTE, CE CONȚIN HIDROXID DE CALCIU	224
CIMENTUL EUGENOLAT DE ZINC (ZOE)	226
PASTELE CURATIVE COMBinate	227
MATERIALELE PENTRU OBTURAȚII [CĂPTUȘELI] IZOLATORII	229
MATERIALE PENTRU OBTURAȚII DE DURATĂ (Gh. Nicolau, A.Terehov, C. Năstase)	231
Cimenturi	231
Clasificarea cimenturilor	231
Cimenturi fosfat de zinc (FOZ)	232

Cimenturile silicat (CS)	234
Cimenturi silico-fosfat (CSF).....	236
Cimenturi policarboxilat de zinc (PCZ)	236
CIMENTURILE IONOMERE DE STICLĂ (CIS) (C. Năstase, Gh. Nicolau, A.Terehov).....	239
Proprietățile de bază ale cimenturilor glassionomere.....	241
Tipuri de cimenturi ionomere de sticlă	243
Clasificare.....	243
Glasionomeri de tipul I.....	244
Glasionomeri de tipul al II-lea.....	244
• Cimenturile glassionomere fizionomice [estetice].....	244
• Cimenturile glassionomere armate	244
Glasionomeri de tipul al III-lea	245
Cimenturi ionomere metalice (sin.: cimenturi glassionomere armate cu metale).....	245
Cimenturi ionomere de sticlă hibride (hibrizii RDC-CIS).....	246
CIMENTURI RĂȘINI (CR) (A.Terehov).....	248
CLASIFICARE	248
A. CIMENTURI ACRILICE (sin. RĂȘINI ACRILICE /RA/).....	248
B. CIMENTURI DIACRILICE (CD)	249
Clasificarea cimenturilor restaurative compozite.....	252
După dimensiunile particulelor umpluturii.....	253
Macrofile.....	253
Materialele compozite miniumplute	253
Microfile.....	253
Materialele compozite hibride.....	254
Compozite microhibride	254
Compozite hibride total executate.....	255
După modul de întărire.....	255
Compozite autopolimerizabile.....	255
Compozite fotopolimerizabile.....	256
După consistență	256
Materiale compozite fluide	256
Compozitele compactabile.....	257
ORMOCERI (A.Terehov)	259
CIMENTURI POLIMERICE DE FIXARE (A.Terehov)	259
COMPOMERI (A.Terehov).....	259
MATERIALE METALICE DE OBTURARE - AMALGAMELE DENTARE	262
PREGĂTIREA CAVITĂȚILOR CARIOASE CĂTRE OBTURARE (C. Năstase, A.Terehov)	265
1. Prelucrarea medicamentoasă a cavității carioase	265
2. Aplicarea unei obturații izolatorii.....	266
3. Aplicarea unei obturații curative	267
OBTURAREA CAVITĂȚII CARIOASE (Gh. Nicolau, A.Terehov, C. Năstase)	268
Introducere	268
1. Tehnică de lucru cu materialele de obturare compozite fotopolimerizabile.....	269
2. Tehnică de lucru cu cimenturi glassionomere autopolimerizabile	273
3. Tehnică de lucru cu Vitremer-ul	274
4. Tehnica sandwich de obturare.....	275
5. Obturarea și restaurarea cavităților carioase de clasa I	277
A. Tehnică de lucru cu cimenturi silico-fosfat.....	277
B. Tehnică de lucru cu amalgamul	277
C. Sigilarea fisurilor.....	280
D. Tehnică de lucru cu materiale compozite	280
6. Obturarea și restaurarea cavităților carioase de clasa a II-a.....	282
7. Obturarea și restaurarea cavităților carioase de clasa a III-a și a IV-a	287
8. Obturarea și restaurarea cavităților carioase de clasa a V-a și a VI-a	289
SISTEME ADEZIVE ÎN OBTURAREA CAVITĂȚILOR CARIOASE CU	
MATERIALE COMPOZITE (C. Năstase, A.Terehov).....	290
Mecanismul de cuplare a compozitelor cu suprafața smalțului.....	291

<i>Mecanismul de cuplare a compozitelor cu suprafața dentinei</i>	292
<i>Retrospectiva evoluției sistemelor adezive</i>	294
<i>Caracteristicile sistemelor adezive IV, V și VI generație</i>	294
<i>Sisteme adezive de generația a IV-a</i>	294
<i>Sisteme adezive de generația a V-a</i>	296
<i>Sisteme adezive de generația a VI-a</i>	296
<i>Erori și complicații în cadrul tratării cavităților carioase (C. Năstase, A.Terehov)</i>	297
Capitolul 10. BAZELE ENDODONȚIEI PRACTICE MODERNE	301
<i>Introducere (C. Năstase, A.Terehov)</i>	301
1. ENDODONȚIE. DATE GENERALE (C. Năstase, A.Terehov)	302
1.1. Scopul și etapele tratamentului endodontic	303
2. STRUCTURA TOPOGRAFO-ANATOMICĂ A CAVITĂȚII	
DINȚILOR (A.Terehov, C. Năstase)	304
2.1. Structura topografică a dintelui - cavitatea dintelui	304
2.2. Canalele radiculare	305
2.3. Apexul radicular. Date topografice ale zonei apicale	306
2.4. Clasificarea morfotipurilor canalare	306
2.5. Schimbările de vârstă în structura cavității dintelui	308
2.6. Incisivul central superior	308
2.7. Incisivul lateral superior	309
2.8. Incisivul central inferior	309
2.9. Incisivul lateral inferior	310
2.10. Caninul superior	310
2.11. Caninul inferior	310
2.12. Primul premolar superior	311
2.13. Premolarul al II-lea superior	312
2.14. Primul premolar inferior	312
2.15. Premolarul al II-lea inferior	312
2.16. Primul molar superior	313
2.17. Molarul al II-lea superior	314
2.18. Molarul al III-lea superior	314
2.19. Molarul I inferior	315
2.20. Molarul al II-lea inferior	315
2.21. Molarul al III-lea inferior	316
2.3. N.B	316
3. INSTRUMENTE ENDODONTICE (V. Nicolaiciuc, C. Năstase)	317
3.1. Standardizarea instrumentelor endodontice	317
3.2. Clasificarea instrumentarului endodontic	318
3.3. Destinația instrumentelor endodontice și particularitățile lor caracteristice	321
3.3.1. Instrumente pentru examinare și diagnostic	321
3.3.2. Instrumente pentru înlăturarea țesuturilor moi din canalele radiculare	322
3.3.3. Instrumente pentru permeabilizarea și lărgirea canalului radicular	323
3.3.3.1. Instrumente pentru lărgirea orificiului de intrare a canalului	323
3.3.3.2. Instrumente pentru permeabilizarea (A) și lărgirea (B) canalului radicular	325
3.3.4. Instrumente pentru obturarea canalului radicular	327
3.4. Piese folosite pentru instrumentarea canalelor radiculare	327
3.5. Piesa și aparatul, folosite pentru obturarea canalelor radiculare cu gutapercă	329
3.6. Sistemele vibratoare pentru prelucrarea canalelor radiculare	329
3.7. Alte instrumente și accesorii, folosite la operarea în canalele radiculare	330
4. TRATAMENTUL PULPITEI (A.Terehov, C. Năstase)	331
4.1. Clasificarea metodelor de tratament al pulpitei	331
4.2. Metoda conservativă de tratare a pulpitei	333
4.3. Metoda de amputație vitală	336
4.4. Metodele chirurgicale de tratare a pulpitei	339
4.4.1. Extirparea vitală	340
5. MIJLOACE DEVITALIZANTE (A.Terehov, C. Năstase)	344

Clasificația USMF "N. Testemițanu"	344
I. Devitalizarea cu paste, ce exercită o acțiune necrozantă asupra pulpei dentare.....	344
II. Devitalizarea cu paste, ce exercită o acțiune sclerozantă/metaplastică asupra pulpei dentare.....	348
6. METODE DE DEVITALIZARE A PULPEI (A.Terehov, C. Năstase).....	349
6.1. Prima vizită.....	350
6.2. Amputația devitală a pulpei (pulpotomie devitală).....	353
6.3. Extirpație devitală a pulpei (pulpectomie devitală).....	355
6.4. Metodă devitală combinată.....	356
7. ETAPE DE TRATAMENT AL PERIODONTITEI APICALE (A.Terehov, C. Năstase).....	357
8. DESCHIDEREA CAVITĂȚII DINTELUI ÎNAINTE DE INTERVENȚIA ENDODONTICĂ (A.Terehov, C. Năstase).....	360
9. PRELUCRAREA INSTRUMENTALĂ A CANALULUI RADICULAR (A.Terehov, C. Năstase).....	364
9.1. Regulile pentru prelucrarea instrumentală a canalului radicular.....	364
9.2. Modurile de prelucrare a canalelor radiculare.....	365
9.3. Prepararea mecanică a canalului radicular.....	367
9.4. Lărgirea chimică a canalelor radiculare.....	368
9.5. Prepararea vibratoare a canalului radicular.....	369
9.6. Prepararea laser a canalului radicular.....	370
10. LUNGIMEA DE LUCRU A CANALULUI (A.Terehov, C. Năstase).....	371
10.1. Lungimea calculată a dintelui și a rădăcinii.....	372
10.2. Metoda tactilă.....	373
10.3. Metoda "conurilor de hârtie".....	373
10.4. Metoda radiologică.....	373
10.5. Metoda clinico-radiologică.....	374
10.6. Metoda electrometrică [sau electronică].....	375
11. PREPARAREA CANALELOR RADICULARE (A.Terehov, C. Năstase).....	376
Metoda apico-coronară.....	377
Metoda „crown down”.....	378
Metoda „step back – step down”.....	379
Conceptul forței echilibrate	
12. PRELUCRAREA MEDICAMENTOASĂ A CANALELOR RADICULARE (A.Terehov, C. Năstase).....	382
12.1. Prelucrarea antiseptică a canalului radicular.....	383
12.2. Irigarea canalului radicular.....	383
12.3. Pansamente antiseptice.....	384
12.4. Obturarea radiculară provizorie.....	384
12.5. Metode fizice de prelucrare medicamentoasă a canalului radicular.....	384
12.6. Clasificarea remediilor medicamentoase pentru prelucrarea canalelor radiculare.....	386
13. MATERIALE PENTRU OBTURAREA CANALELOR RADICULARE (V. Nicolaiciuc, C. Năstase).....	388
13.1. Materiale pentru obturarea canalelor radiculare (Generalități).....	388
13.1.1. Paste de obturare curative nesolidifiante.....	390
13.1.2. Materiale solidifiante pentru obturarea de durată a canalelor radiculare.....	391
13.1.2.1. Preparate pe bază de zinc-oxid și eugenol.....	391
13.1.2.2. Cimenturi zinc-fosfat.....	392
13.1.2.3. Paste pe bază de hidroxid de calciu.....	392
13.1.2.4. Materiale pe bază de rășini epoxide.....	393
13.1.2.5. Preparate pe bază de rășină de rezorcină-formaldehidă.....	393
13.1.2.6. Cimenturi glassionomere.....	394
13.1.3. Materiale primar (semi)solide – pivoturi, conuri.....	394
14. METODE DE OBTURARE A CANALELOR RADICULARE (V. Nicolaiciuc, C. Năstase).....	396
14.1. Metoda obturării canalelor radiculare cu paste sau ciment.....	396

14.2. Tehnica "conului central".....	397
14.3. Obturarea canalului prin metoda condensării laterale a gutapericii la rece.....	398
14.4. Tehnica condensării verticale la cald.....	400
14.5. Metoda de condensare termo-mecanică.....	402
14.6. Metoda de condensare ultrasonică.....	402
14.7. Metoda de obturare a canalelor radiculare cu utilizarea sistemului „Thermafile”.....	402
14.8. Metoda de obturare a canalelor radiculare cu utilizarea sistemului de injectare „Obtura-2”.....	403
14.9. Evaluarea calității de obturare a canalului radicular.....	403
15. TRATAMENTUL CANALELOR RADICULARE INSTRUMENTAL	
INACCESSIBILE (V. Nicolaiciuc, C. Năstase).....	404
15.1. Metode impregnante de prelucrare a conținutului canalului radicular.....	405
15.1.1. Metoda de rezorcină-formalină.....	405
15.1.2. Metoda de argintare.....	407
15.1.3. Combinarea metodei de argintare cu cea de rezorcină-formalină.....	408
15.2. Metode fizice de prelucrare a canalelor radiculare nepermeabilizabile.....	409
15.2.1. Electroforeza medicamentoasă.....	409
15.2.2. Depoforeza cu hidroxid de cupru-calcium.....	409
16. ERORI ȘI COMPLICAȚII ÎN TRATAMENTUL	
ENDODONTIC (V. Nicolaiciuc, C. Năstase).....	412
16.1. Clasificarea erorilor și complicațiilor.....	412
16.2. Perforație a pereților și a fundului camerei pulpare a dintelui.....	413
16.3. Perforație apicală a canalului radicular.....	413
16.4. Perforație longitudinală a peretelui canalului radicular.....	414
16.5. Blocare a canalului cu rumeguș de dentină sau cu țesuturi moi.....	414
16.6. Formarea lărgirii apicale sau a pragului – “Zipping”.....	415
16.7. Supralărgire a canalului în regiunea treimii medii pe curbura internă a rădăcinii – “Stripping”.....	415
16.8. Supralărgire a orificiului apical.....	415
16.9. Fracturare a instrumentului în canal.....	416
16.10. Utilizare a metodelor neadecvate de tratament și de prelucrare a canalelor radiculare.....	417
16.11. Obturare necalitativă a canalelor radiculare.....	418
16.12. Hemoragie intracanalară.....	418
16.13. Erori de anestezie.....	419
16.14. Înghițirea și aspirarea instrumentelor.....	420
16.15. Emfizemul țesuturilor moi.....	420
17. DEZOBTURAREA CANALELOR RADICULARE (C. Năstase).....	421
18. RESTABILIREA DINȚILOR TRATAȚI ENDODONTIC, CU	
DISTRUCȚII CORONARE MASIVE, PRIN UTILIZAREA PIVOTURILOR	
FIBRO-OPTICE (C. Năstase, A.Terehov, Gh. Nicolau).....	421
Supliment: ANOMALII DENTARE (A.Terehov, C. Năstase).....	426
ȘI Generalități.....	426
Clasificarea Dechaume a anomaliilor dentare.....	427
Clasificare a afecțiunilor necarioase ale dinților (B. K. Пампукеєв, 1968).....	428
Clasificarea anomaliilor structurii și a viciilor de dezvoltare ale țesuturilor dure dentare (T. Ф. Бунозпадова, 1987).....	429
ANOMALII DENTARE DE NUMĂR.....	429
Anodonția totală.....	429
Anodonția parțială.....	429
Hiper(o)donția.....	429
Meziodinte.....	430
Distomolari.....	431
Paramolari.....	431
Hipodonția.....	431

ANOMALII DENTARE DE VOLUM	432
<i>Macrodonția</i>	432
<i>Fuziunea</i>	433
<i>Geminație</i>	433
<i>Invaginația dentară</i>	434
<i>Microdonția</i>	434
ANOMALII DENTARE DE FORMĂ	435
<i>Cuspidul „în gheară”</i>	435
<i>Dinții Hutchinson</i>	435
<i>Dinții Fournier</i>	436
<i>Dinții Pflüger</i>	436
<i>Protostiliid</i>	436
<i>Tuberculul Leong</i>	436
<i>Hiperplazia smalțului</i>	436
<i>Concrescența [Coalescența] dinților</i>	437
<i>Rădăcini supranumerare</i>	437
<i>Dilacerare</i>	438
<i>Taurodontism</i>	438
ANOMALII DENTARE DE STRUCTURĂ	438
<i>Dentinogeneza imperfectă</i>	438
<i>Amelogeneza imperfectă</i>	439
<i>Hipoplazia smalțului</i>	439
DISCROMII DENTARE	440
<i>Dinții cu pulpa devitală</i>	440
<i>Discromie de tetraciclină</i>	440
<i>Hipoplazia locală</i>	441
<i>Sindromul Stainton-Capdepont</i>	441
<i>Fluoroza dentară</i>	441
ANOMALII DENTARE DE ERUPȚIE	442
<i>Erupția prematură a dinților</i>	442
<i>Erupția întârziată a dinților</i>	443
ANOMALII DENTARE DE POZIȚIE	444
<i>Torto-anomalia</i>	444
<i>Transpoziția dinților</i>	445
<i>Translocație</i>	445
<i>Deplasare distală</i>	445
<i>Migrație</i>	445
<i>Erupție parțială</i>	445
<i>Expulzie</i>	445
<i>Crowding</i>	445
<i>Diastema și tremele</i>	446
<i>Diastema falsă</i>	446
<i>Diastemă adevărată</i>	446
<i>Distopii</i>	446
BIBLIOGRAFIA	447



DEZVOLTAREA DINȚILOR

§1 Generalități

Dinții omului parcurg o cale lungă de dezvoltare, a cărui început este raportat la sfârșitul lunii a 2-a a vieții embrionare, și durează câțiva ani după erupția dinților.

Procesul respectiv poate fi împărțit în două etape mari: perioada dezvoltării intraalveolare și perioada dezvoltării extraalveolare.

Erupția dintelui se prezintă a fi aici un moment crucial. Chiar dacă o bună parte din procesele evolutive /de dezvoltare/ decurg în perioada aflării mugurelui dentar în os, dezvoltarea dintelui la eruperea lui nici pe departe nu este finalizată.

Coroana în perioada respectivă, deși se caracterizează prin forma sa finală, dar conținutul sărurilor minerale în smalț mai este încă sărac, și deaceia el, smalțul, este numit *imatur*. Rădăcina dintelui în acest moment este destul de scurtă, orificiul apical al dintelui (*foramen apicis dentis*) - larg deschis, pulpa radiculară se deosebește prin forma și caracterul papilei mezodermale.

După erupția dintelui are loc depunerea de mai departe a sărurilor minerale din salivă în smalț. Procesul respectiv se numește *maturarea smalțului*. Rădăcina crește în lungime, micul canal pulpar se îngustează în urma apozității dentinei, apexul radicular se închide.

La dezvoltarea dinților participă două țesuturi embrionare - *ectodermul* și *mezodermul*. Partea ectodermală a dinților reprezintă o derivată filogenetică a cuticulei, la fel ca și părul, unghiile sau solzii cutanați la peștii din familia rechinilor, care reprezintă, propriu spus, dinții în forma lor cea mai primitivă.

Cea mai mare parte a țesuturilor dentare are origine mezodermală, și doar smalțul își ia originea din epiteliul ectodermal.

În dezvoltarea dinților pot fi deosebite trei stadii (sau perioade):

- ▷ I perioadă - *aparitia și formarea mugurilor dentari;*
- ▷ a II perioadă - *diferențierea mugurilor dentari;*
- ▷ a III perioadă - *histogeneza țesuturilor dentare.*

§2 Formarea mugurilor dentari

Primele etape de dezvoltare a dintelui coincid ca timp cu separarea cavității orale de cea nazală, și formarea vestibulului cavității orale.

Primele semne ale dezvoltării debutante a dinților umani pot fi remarcate la a 6-7 săptămână a vieții embrionare. Epiteliul plat multistratificat formează de-a lungul marginii superioare și inferioare ale fantei orale primare o îngroșare, care mai apoi crește în profunzimea mezenchimului subiacent.

Epiteliul ce le acoperă începe a crește în profunzime sub formă de lamă epitelială în formă de potcoavă care se întinde de-a lungul părții proeminente a buretelor.

Placa epitelială apărută în rezultatul acestui fapt se împarte mai apoi în două: anterioară (sau jugo-labială), și placa dentară, poziționată față de prima sub unghi drept.

Placa jugo-labială proliferă spre anterior și formează *sulcusul jugo-labial* - vestibulul cavității orale. Plăcile dentare capătă treptat forma unor arcade, nidate în mezenchimul maxilei și al mandibulei.

La a 8-a săptămână a vieții embrionare pe suprafața jugo-labială a plăcii dentare de-a lungul marginii ei inferioare se formează 10 proeminențe de celule epiteliale în fiecare maxilar, corespunzător numărului viitorilor dinți deciduali. Acestea sunt așa numiții *muguri smalțieri*.

La a 10-a săptămână a vieții embrionare în fiecare din acești muguri inseră mezenchimul subiacent. Aceasta duce la faptul, că mugurul smalțiar devine asemănător cu un clopot sau cupă biparietală.

Deaceea faza respectivă se mai numește și stadiul cupei dentare. Cupa dentară deja reprezintă organul smalțiar primar.

Mezenchimul, crescut în adâncitura organelor smalțiere, începe formarea papilelor dentare, configurația cărora corespunde cu forma viitoarei coroane a dintelui decidual.

Pe măsura creșterii organul smalțiar se izolează de lama dentară și spre sfârșitul săptămânii a 12-a contactează cu *papilele dentare* doar prin intermediul unui cordon epitelial subțire - *pediculul organului adamantin*.

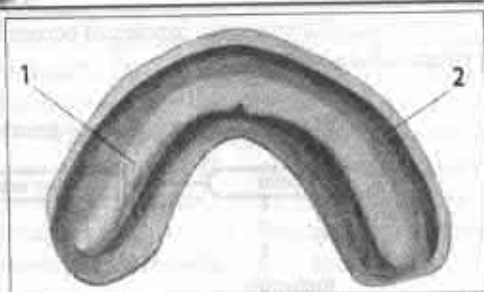
Mezenchimul, ce înconjură organul adamantin și papila dentară, se consolidează, cuprinzând mugurele dentare în dezvoltare, formând o membrană densă din țesut conjunctiv - *sacul dentar* sau *foliculul dentar*.

În acest moment *gubernaculum dentis* este singura legătură a mugurilor dentari cu maxilarul, care îi menține în alveolele osoase în formare.

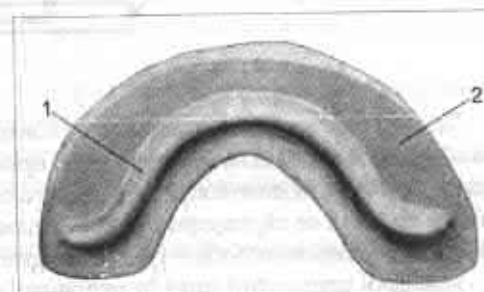
Cu aceasta se finalizează I stadiu de dezvoltare a dintelui - *formarea și izolarea mugurilor dentari*.

Fiecare din aceștia constă din:

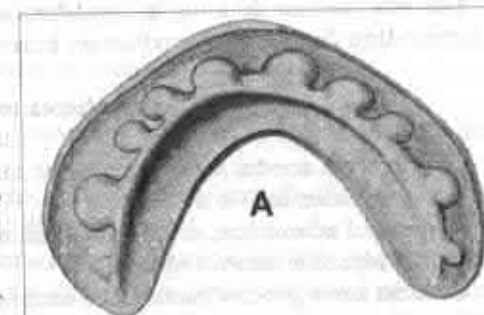
- ▶ *organul smalțiar*, care asigură formarea smalțului;
- ▶ *papila dentară*, care formează dentina și pulpa dintelui;



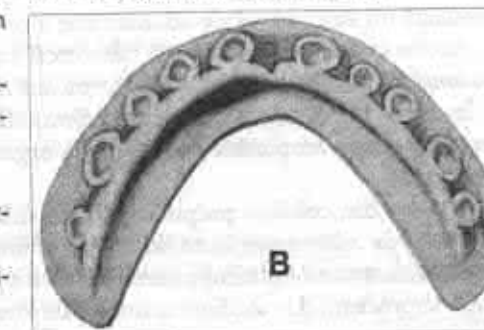
Modele de lame dentare (maxila (sus) și mandibula (jos) al unui embrion uman cu o lungime de 1,5-2 cm): 1 - lamă dentară; 2 - membrana mucoasă (aspect inferior, dinspre țesutul conjunctiv)



▶ a 3-a perioadă - histogeneza țesuturilor dentare

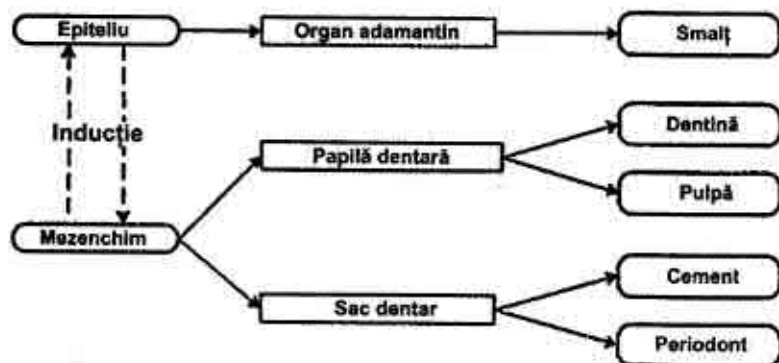


Modele de lame dentare (aspect inferior, dinspre țesutul conjunctiv): A. lamă dentară cu 10 muguri ai dinților deciduali; B. lamă dentară cu 10 muguri ai dinților deciduali, ale căror organe adamantine au forma unei cupe sau clopot



► *sacul dentar*, care formează cementul radicular, aparatul ligamentar, baza osoasă a procesului alveolar.

Sursele de dezvoltare a țesuturilor dentare în embriogeneză



Țesutul conjunctiv al *sacilor dentari* continuă și la coletul organelor adamantine, ajungând prin intermediul acestor pediculi epiteliali până la lama dentară. Se formează cordoane conjunctive, care conțin în interior o *coloană de celule epiteliale*, și unesc mugurii dentari cu epiteliul ce căptușește buretelel maxilar. Aceste cordoane sunt numite *conductoare ale dintelui* și reprezintă niște ghizi în migrarea eruptivă a dintelui.

Mai apoi primordiul intră în următorul stadiu – *perioada de diferențiere a celulelor mugurelui dentar*.

Dar este necesar de a lua în considerație faptul, că nidația și dezvoltarea mugurilor diferitor dinți deciduali se produce nu în același timp.

§3 Diferențierea primordiilor dentare

Pe parcursul acestui stadiu se produc modificări importante atât în însăși primordii, cât și în țesuturile, care le înconjoară.

În organul adamantin, inițial constituit din țesuturi nediferențiate, celulele epiteliale încep a se separa în straturi aparte.

În urma unor procese metabolice complexe între celulele părții centrale a organului adamantin începe a se acumula un fluid ce conține substanțe proteice și glicozaminoglicani, care, în urma creșterii presiunii în acesta, separă și distanțează celulele una de alta. Între ele se păstrează o legătură prin intermediul prelungirilor protoplasmice.

Celulele părții centrale a organului adamantin capătă o formă stelată sau forma celulelor țesutului reticular, și se numesc *pulpă organului adamantin*.

Celulele organului adamantin, care se află în vecinătatea suprafeții papilei dentare, formează un strat de celule adamantine interne.

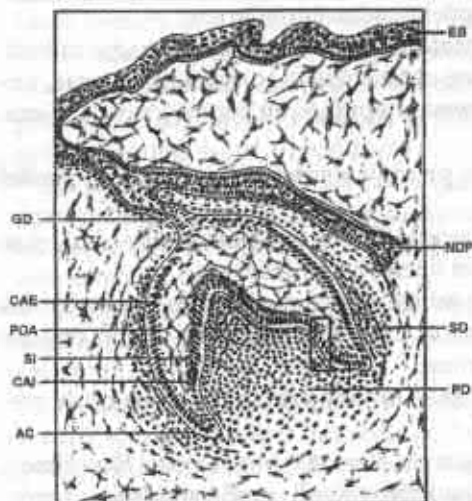
Aceste celule sunt de formă cilindrică înaltă, care se vor diferenția în *adamantoblaste* sau *ameloblaste*, și sunt celule care formează adamantina.

În zona de reflexie a organului adamantin celule adamantine interne trec în cele externe, care sunt amplasate pe suprafața organului adamantin și au o formă cuboidă (sau aplatizată).

O parte din celulele pulpei organului adamantin, învecinate nemijlocit (2-3 rânduri) cu stratul de adamantoblaste, formează *stratul epitelial intermediar* din celulele aplatizate.

Celulele stratul epitelial intermediar sunt bogate cu fosfatază alcalină și, probabil, participă la procesul de calcifiere a smaltului. *Acestea joacă și un rol nutritiv pentru ameloblaste.*

Primordiu dentar total diferențiat (în fază "de cupă"). EB — epiteliul bucal; NDP — nidația dintelui permanent; GD — gubernaculum dentis; CAE — celulele adamantine externe; CAI — celulele adamantine interne; SI — stratul intermediar (al organului adamantin); POA — pulpa organului adamantin; AC — ansa cervicală; PD — papila dentară (mezenchimală); SD — sacul dentar.



Diferențierea celulelor papilei dentare are loc aproape concomitent cu dezvoltarea organului adamantin.

În fiecare primordiu dentar treptat organul adamantin se mărește considerabil în volum și se invaginează și mai adânc în organul adamantin.

În papila dentară concresec vase sangvine și primele fibre nervoase (luna a 3-a de viață embrionară).

Din celulele mezenchimale ale papilei dentare la limita trecerii către celulele stratului intern al organului adamantin se dezvoltă câteva straturi de celule înghesuite cu o protoplasmă bazofilă - odontoblaste.

Acest strat este separat de stratul de odontoblaste, aflate în proces de formare, printr-o membrana bazală fină.

Se consideră că diferențierea acestor celule stimulează contactul lor cu membrana bazală a organului adamantin.

§4 Faza de dezvoltare a țesuturilor dentare: histogeneza

Se începe către finele lunii a 4-a de viață intrauterină. Inițial începe să se dezvolte dentina, apoi - adamantina și pulpa dentară.

Cimentul și dentina radiculară se formează către a 4-5-a lună de viață postnatală, atunci când are loc dezvoltarea rădăcinilor dinților temporari.

La stadiul de histogeneza coletele organelor adamantine sunt germinate cu mezenchim și resorbate treptat, pierzând legătura cu lama dentară. În lama dentară apar multiple orificii, lama respectivă căpătând un aspect fenestrat sau perforat. Rămân neschimbate și cresc doar porțiunile posterioare și marginea inferioară ale lamei dentare, din care se vor dezvolta dinții permanenți.

În perioada prenatală din componentele primordului dentar se dezvoltă țesuturile dintelui matur, la început — inițierea și dezvoltarea doar a coroanei dentare, iar mai târziu (în perioada de erupție) — și a rădăcinii/rădăcinilor.

1. Formarea dentinei și pulpei coroanei dentare (dentinogeneza)

Dezvoltarea dentinei. Dentina coroanei apare la sfârșitul lunii a 4-a a vieții embrionare.

La formarea dentinei activ participă odontoblastele.

În primul rând ele își finalizează maturația. În stare matură ele:

- 1) sunt înalte și prismatice,
- 2) sunt orientate perpendicular față de suprafața papilei,
- 3) prezintă prelungiri pe suprafața, orientată către organul adamantin,
- 4) conțin în citoplasmă o rețea endoplasmatică granulară și aparatul Golgi (ustele organelor de sinteză a proteinelor extracelulare) bine dezvoltate.

Corespunzător, primul țesut dentar format devine dentina.

Dentina se formează între odontoblaste și epiteliul adamantin intern.

În aceste celule se formează fibre fine de precolagen, care se răsfiră în direcție radială.

Capetele periferice ale acestor fibre, orientate către celulele adamantine interne, formează o perie din fibre radial orientate, care servesc drept început pentru joncțiunea enamo-dentinară.

Capetele centrale ale acestor fibre radiale se pierd în țesutul mezenchimal al papilei dentare.

Împreună cu ectoplasma, care le înconjoară, aceste fibre se îndepărtează de celule și se transformă în substanța fundamentală a dentinei tinere, nemineralizate.

Când stratul de predentină cu fibrele radiale atinge o grosime oarecare, el este împins spre periferie de către straturile noi de predentină, în care fibrele merg deja în direcție tangențială, adică paralel suprafeței papilei dentare.

Spre deosebire de fibrele radiale, cele tangențiale nu trec prin stadiul fibrelor de precolagen, ci dintr-o dată apar ca fibre de colagen.

În continuare stratul intern de dentină, bogat de fibre tangențiale (sau fibre Ebner), formează dentina parapulpară, iar cele radiale (sau fibrele Korff), se află amplasate în porțiunile cele mai externe ale dintelui, în componența dentinei manta.

Pe măsura dezvoltării substanței fundamentale a dentinei odontoblastele lasă în ultima prelungirile sale protoplasmice fine - fibrele Tomes, amplasate în cavitățile ducturilor dentinare.

Însăși odontoblastele rămân în porțiunea externă a papilei, iar mai apoi - în stratul pulpar extern.

Particularitatea caracteristică a dezvoltării și structurii dentinei este aceea, că în decursul întregii perioade a existenței sale ea este un țesut acelular.

Odontoblastele joacă un rol important și în procesul de mineralizare a dentinei. Cu ajutorul prelungirilor sale protoplasmice ele contribuie la plasarea sărurilor minerale din sânge în substanța fundamentală a dentinei în dezvoltare.

Mineralizarea dentinei debutează la sfârșitul lunii a 5-a a vieții embrionare.

Calcifierea dentinei puțin rămâne în urmă de formarea substanței fundamentale a dentinei, așa că pe suprafața internă a dintelui întotdeauna este prezent un strat de predentină nemineralizată, care rămâne și în dintele matur.

Mai întâi de toate, depunerile sărurilor de calciu se observă în dentina, ce acoperă vârful papilei dentare, adică în regiunea viitoarei margini incizale sau a tuberculilor masticatori.

În urma acestui fapt apare o lamă de dentină calcifiată, care se numește *calotă dentară*.

Depunerile sărurilor minerale ale dentinei în substanța fundamentală se produc sub formă de globule și granulații care, fuzionând, formează porțiuni sferoide - *calcosferiți*.

Între aceste calcosferiți pot rămânea porțiuni de dentină hipomineralizată [slab mineralizată] sau nemineralizată, care a primit denumirea de *dentină interglobulară*. Din punct de vedere chimic, procesul de mineralizare constă în depunerea sărurilor minerale în matricea organică a dentinei.

Sărurile se depun doar în substanța de cimentare amorfă. Mineralizarea însăși a fibrelor de colagen nu se produce.

Rămân nemineralizate și prelungirile odontoblastelor în tubulii dentinari.

Pulpa dentară se dezvoltă din mezenchimul papilei dentare. Acest proces debutează de la vârful papilei dentare. Concomitent cu formarea odontoblastelor la periferia papilei dentare se produce diferențierea mezenchimul elementelor ale porțiunilor centrale ale acesteia.

Celulele mezenchimale se transformă treptat în *celuleconjunctive* ale pulpei coroanei dentare. Fibroblastele sintetizează componente obișnuite ale substanței intercelulare.

De această sinteză este legat unul din momentele-cheie de dezvoltare a dintelui. La un moment oarecare fibroblastele încep a produce cu viteză sporită substanța amorfă a

Stadiu timpuriu de dezvoltare a mugurelui dentar (după Orban): 1 — epitelul adamantin extern, 2 — formarea smalțului și a dentinei, 3 — strat de ameloblaste, 4 — pulpa adamantină, 5 — papila dentară. ▶ pulpei coroanei dentare. Deaceea în pulpă se mărește presiunea, care stimulează erupția dentară.

2. Dezvoltarea smalțului (amelogeneza). În scurt timp după debutul mineralizării dentinei la vârful papilei dentare se începe formarea smalțului, care apare datorită activității adamantoblastelor.

Depunerea pe vârful papilei dentare a unui strat fin de dentină este o condiție necesară pentru începerea formării smalțului.

La începutul amelogenezei se modifică polaritatea fiziologică a ameloblastelor: nucleele lor încep a se deplasa din porțiunile interne ale celulelor spre cele externe (spre pulpa organului smalțiar), iar organele celulare se mișcă în direcția opusă (spre dentină), ocolind lin nucleul.

Schimbarea polarității celulelor adamantoblastelor se datorează depunerii la vârful papilei dentare a unui strat de dentină, care „deconectează” celulele de sursa de alimentare de cândva, - vasele sangvine ale papilei dentare. Din acest moment afluxul de substanțe minerale sau de altă natură către adamantoblaste se produce dinspre vasele sacului dentar.

Prin aceasta se finalizează maturarea celulelor.

Enameloblastele mature seamănă cu dentinoblastele:

1) sunt și ele înalte și prismatice,
2) sunt deasemenea orientate perpendicular față de suprafața dintelui,

3) prezintă pe suprafața apicală, orientată către dentină, o prelungire digitiformă, prin care se începe secreția componentelor adamantinei.

În dezvoltarea smalțului se obișnuiește de a deosebi două faze:

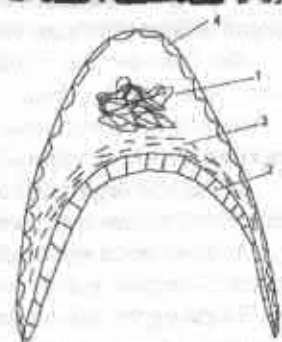
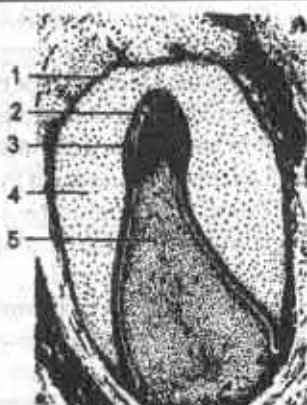
- formarea matricei organice a prismelor smalțiere și
- mineralizarea lor primară.

Maturația smalțului constă în mineralizarea definitivă a prismelor smalțiere.

Pe parcursul primei faze de dezvoltare a smalțului fiecare adamantoblast se transformă în urma unor modificări complexe într-o prismă adamantină. Acest proces debutează prin alungirea porțiunilor apicale ale adamantoblastelor, orientate spre dentină, și formarea la capetele sale a unor expansiuni protoplasmice scurte - prelungirile Tomes.

Anume aceste prelungiri și formează prismele adamantine. În protoplasma adamantoblastelor apar granule de secreție specială, care se deplasează în fibra Tomes, - ele impregnează cu substanța sa prismele adamantine în curs de formare.

Concomitent cu aceasta din contul transformării ectoplasmiei adamantoblastelor apare substanța interprismatică aglutinantă a smalțului. Ea acoperă prelungirile Tomes, și se contopește cu membrana preformativă (sau joncțiunea amelo-dentinară), care separă celulele organului adamantin de dentină.



1. organul pulpo-adamantin;
2. stratul intern al celulei enameloblastului; 3. strat intermediar al celulelor pavimentoase în 3 rânduri; 4. stratul extern al celulelor pavimentoase

Faza a II-a
Papila dentară



Când lungimea prismelor proaspăt formate atinge o valoare de cca 20 μM , ele încep, la fel ca și substanța interprismatică ce le înconjoară, să se impregneze cu săruri minerale, acest proces fiind orientat de la suprafață spre centru. În procesul de formare a prelungirilor Tomes și a transformării lor în prisme smalțiere se observă un ritm nictemeral / de 24 ore/ în activitatea adamantoblastelor. Aceasta se manifestă pe secțiuni transversale prin strii (*alternarea unor benzi întunecate și deschise la culoare*).

Procesul de maturare a smalțului durează în jur de trei luni și se termină prin reducerea în țesuturile lui a conținutului de apă, substanțe organice, în acumularea și cristalizarea sărurilor minerale.

3. Dezvoltarea rădăcinii și cementului dintelui derulează cu puțin înainte de erupția dintelui, adică în perioada postembrionară. La acest moment coroanele dinților deciduali sunt în mare parte formați.

Deasupra stratului de smalț, ce îmbracă coroana dentară, sunt amplasate resturile de organ adamantin, care constă din câteva rânduri de celule epiteliale pavimentoase.

Acestea sunt așa numitul epiteliu adamantin redus, care este strâns atașat de smalț și este remanent pe suprafața coroanei dentare până la erupția acestuia (*membrana Nasmythi*).

Modificările regresive ale organului adamantin nu afectează marginile lui, adică acele porțiuni, unde celulele adamantine interne trec în epiteliu adamantin extern.

Marginile organului adamantin nu numai că nu sunt supuși atrofiei, ci, din contra, manifestă semne de proliferație și se transformă în așa numita *teaca epitelială Hertwig*.

Această teaca epitelială este constituită din două rânduri de celule ale organului adamantin - interne și externe, care strâns contactează între ele.

Pulpa organului adamantin și stratul lui intermediar aici sunt absente. Celulele adamantine interne rămân joase în teaca epitelială Hertwig, și nu se transformă în adamantoblaste. Teaca epitelială concrește adânc în mezenchimul subiacent, separând acea porțiune, care va merge pentru formarea rădăcinii dentare. Celulele mezenchimale ale papilei dentare, care tapetează din interior teaca epitelială Hertwig, se transformă în odontoblaste, care participă la formarea dentinei radiculară.

După formarea dentinei rădăcinii dentare teaca epitelială Hertwig germinează cu celule mezenchimale ale sacului dentar, își pierde continuitatea și se fragmentează într-un șir de resturi epiteliale.

În rezultatul acestui fapt celulele mezenchimale ale sacului dentar intră în contact direct cu dentina rădăcinii.

Ele se diferențiază în cementoblaste, care încep să depună cement pe suprafața radiculară.

Cealaltă parte a sacului dentar, ce înconjură rădăcina dentară în formare, servește la formarea periodonțiului.

Orificiul apical larg al canalului radicular se îngustează treptat grație depunerilor noilor mase de dentină și cement, dar acest proces de formare a apexului nu se termină în momentul erupției dintelui, și continuă încă mult timp după aceasta. În dinții multiradiculari decurge o evoluție a rădăcinilor mult mai complexă.

Canalul radicular inițial unic al acestor dinți se desparte în procesul dezvoltării în 2-3 canale, - în dependență de tipul dintelui.

Dezvoltarea dinților permanenți.

La a 5-a lună de viață intrauterină are loc nidația primordiilor incisivilor, caninilor și premolarilor permanenți. Aceștia se formează de-a lungul marginii inferioare ai lamei dentare înapoia fiecărui primordiu de dinte decidual. Dinții permanenți înlocuiesc dinții deciduali corespunzători (*molarii sunt substituiți de premolari*). Nidația molarilor permanenți se produce pe măsura creșterii și lungirii lamei dentare.

Dinții permanenți trec prin aceleași stadii, ca și la cei deciduali.

**Perioada debutului apariției primordiilor dinților permanenți
(după Eidmann):**

6... .. 17 săptămâni	4... .. nou-născut
1 – 1... .. 23 săptămâni	5... .. 10 luni.
3... .. 24 săptămâni	7... .. 9 – 10 luni.
	8... .. 5 ani.

§5 ERUPȚIA DINȚILOR.

Corespunzător tipului de alimentare ce urmează, copilul se naște fără dinți. Elementele speciale ale cavității bucale a nou-născutului permit realizarea unor mișcări de supt eficiente: buze „în trompă”, membrana gingivală, plicile palatinale transversale și stratul adipos al obrazilor.

Poziția distală a mandibulei și exprimarea neînsemnată a tuberculului articular al articulației temporomandibulare în calitate de formațiune filogenetică nouă, creează posibilități de a avansa nestingherit mandibula, moment necesar în actul de supt al sânelui.

Mișcările de supt contribuie la dezvoltarea sistemului stomatognat: maxilare, mușchi mimici și masticatori, precum și mușchi linguali și cei ai planșeului cavității bucale.

În procesul mișcărilor de supt este stimulată, în special, creșterea și deplasarea spre anterior a mandibulei, aspect ce impune treptat formarea coraportului ortognat al maxilarelor.

Ordinea de nidație a dinților determină și ordinea de erupție a acestora. Acei dinți, care au fost nidați în prima perioadă de până la 5 luni de viață intrauterină, erup primii și sunt dinți deciduali, iar cei nidați în perioadă de după 5 luni de viață intrauterină și până la 5 ani de viață a copilului – erup în al doilea rând, și sunt permanenți.

La momentul nașterii sunt prezente primordiile incisivilor și caninilor permanenți, nidați în saculii dentari, și primordiile primului molar. Lipsesc primordiile molarilor II și III și ale premolarilor.

Dinții de lapte încep a erupe în a doua jumătate a anului de după naștere. Primii apar incisivii mediali inferiori, apoi cei mediali superiori, iar după aceasta – și incisivii laterali.

De obicei, la primul an de viață copilul are (erupți) deja toți incisivii. La al II-lea an de viață erup primii molari deciduali, iar apoi – și caninii. Molarii II deciduali erup la finele anului doi sau la începutul anului trei de viață.

Către debutul erupției se finalizează dezvoltarea coroanei dintelui de lapte, și începe formarea rădăcinii acestuia.

În procesul erupției coroana dintelui începe a se deplasa către eminența alveolară, parcurgând în maxilar o cale considerabilă, iar migrația dintelui este însoțită de modificări oarecare, cele fundamentale fiind:

- 1) dezvoltarea rădăcinii dintelui;
- 2) dezvoltarea periodonțiului;
- 3) restructurarea osului alveolar;
- 4) modificări ale țesuturilor, care acoperă dintele în proces de erupție.

La apropierea dintelui către membrana mucoasă a cavității bucale se produc modificări regresive în țesutul conjunctiv, care desparte dintele de epitelul membranei mucoase.

Procesul se accelerează în urma ischemiei, datorate presiunii asupra țesutului din partea dintelui în proces de erupție. Fibroblastele încetează sintetizarea substanței intercelulare, captează materialul extracelular și îl digeră activ.

Epiteliul adamantin redus, care acoperă coroana dintelui în formă de câteva straturi de celule aplatizate (*format de enameloblaste, care au terminat producerea de adamantină, precum și de celulele stratului intermediar, pulpei și stratului extern al organului smalțiar*), secretă enzime care contribuie la distrugerea țesutului conjunctiv, care desparte dintele de epiteliul membranei mucoase (*acțiune desmolică*). Aproximându-se de epiteliul, ce tapetează cavitatea bucală, epiteliul adamantin redus proliferază și ulterior se contopește cu acesta.

Membrana mucoasă a gingiei treptat se subțiază și devine mai moale. Mai târziu, prin membrana mucoasă a gingiei, începe a se profila conturul coroanei dintelui în fază de erupție. Gingia proemină în acest loc, formând coliculul dentar, uneori la început se înroșește ușor, iar apoi capătă paloare.

Epiteliul, care acoperă coroana dintelui, este supus în zonele centrale tensiunii și degenerază; prin orificiul format coroana dintelui erupe în cavitatea bucală. Putem remarca că în această situație sângerarea lipsește, deoarece coroana avansează printr-un canal tapetat cu epiteliu. În zona erupției lama proprie și epiteliul membranei mucoase sunt infiltrate cu leucocite.

Pătrunzând în cavitatea bucală, coroana dentară continuă să erupă cu aceeași viteză, până nu atinge poziția finală în plan masticator.

Pe măsura derulării erupției dentare, pe perimetrul dintelui se conturează marginea gingiei, unde epiteliul cavității bucale se unește cu (și trece în) epiteliul adamantin redus, care continuă să acopere partea încă neeruptă a coroanei dentare.

Acest epiteliu strâns concrește cu membrana Nasmyth al smalțului, și treptat se separă de ea doar în procesul de erupție a coroanei dentare.

Dar chiar și după finalizarea erupției dintelui acest epiteliu rămâne prezent în regiunea pătrimii inferioare a coroanei dentare.

Amplasându-se sub formă de lizereu fin în jurul coletului dentar, el formează așa-numita *jonțiune epitelială sau lizereu gingival*. Acolo, unde epiteliul se îndepărtează de suprafața smalțului, apare fundul *șanțului gingival*.

La momentul eruperii dintelui este edificată doar 1/3 din rădăcină. Finalizarea dezvoltării dinților deciduali după erupția lor continuă 1,5–2 ani (*edificarea rădăcinilor*).

După erupția incisivilor deciduali se mai păstrează contactul *proceselor alveolare edentate* în segmentul lateral. El dispare după erupția primilor molari deciduali (*prima creștere fiziologică a ocluziei*). După împlinirea a 2,5 ani copilul are sistemul dentar complet de dinți deciduali. După *perioada de dezvoltare* începe *perioada de funcționare* a sistemului dentar decidual. Aceasta duce la abrazia treptată a dinților deciduali. Încep să dispară punctele de contact proximale dintre dinți. La vârsta de 4 ani, în urma creșterii oaselor maxilare, apar spații fiziologice, în special între dinții frontali, ceea ce se prezintă a fi necesar pentru formarea unui spațiu mai mare pentru viitorii dinți permanenți, care sunt mult mai voluminoși.

Erupția corectă a dinților permanenți poate avea loc doar în cazul, când dinții deciduali sunt păstrați pe parcursul *perioadei de funcționare*.

Dacă molarul II decidual va fi prematur pierdut, atunci molarul I permanent se va deplasa spre anterior și va erupe în locul acestuia.

Aceasta înseamnă, că caninul și premolarii, în lipsa spațiului necesar, vor crește, probabil, în afara arcadei.

Dinții deciduali joacă un important rol de *protectori ai spațiului* pentru dinții permanenți.

Igiena corectă a cavității bucale și, în caz de necesitate, procedurile stomatologice își vor aduce aportul la păstrarea dinților deciduali până la momentul înlocuirii lor fiziologice.

Tabela 1. Dezvoltarea, erupția și funcționarea dinților deciduali, luni.

Dintele	Faza inițială de dezvoltare intrauterină	Faza inițială de mineralizare intrauterină	Erupția	Rădăcina formată	Începutul resorbției rădăcinii	Resorbția completă a rădăcinii
	săptămâni	luni	luni	ani		
I	6-7	4 ½	6-8	2	5	6-7
II	6-7	4 ½	8-12	2	5	6-7
III	8-9	7 ½	16-20	4	7	10-11
IV	8-9	7 ½	12-16	4	7	9-12
V	10	7 ½	20-30	5	8	9-12

Tabela 2. Perioada de dezvoltare și funcționare a dinților permanenți, ani.

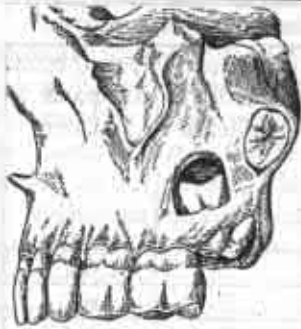Dintele	Apariția primordiului	Debutul mineralizării	Definitivarea adamantinei	Formarea rădăcinii
6	luna a 5-a intrauterină	luna a 9-a intrauterină	la 2-3 ani	la 10 ani
1	luna a 8-a intrauterină	luna a 6-a postnatală	la 4-5 ani	la 10 ani
2	luna a 8-a intrauterină	luna a 9-a postnatală	la 4-5 ani	la 10 ani
3	luna a 8-a intrauterină	luna a 6-a postnatală	la 6-7 ani	la 13 ani
4	la 2 ani	la 2 ½ ani	la 5-6 ani	la 12 ani
5	la 3 ani	la 3 ½ ani	la 6-7 ani	la 12 ani
7	la 3 ani	la 3 ½ ani	la 7-8 ani	la 15 ani
8	la 5 ani	la 8 ani	variază	nelimitate

Tabela 3. Termenii de erupție a dinților permanenți, ani.

Dintele	Mandibula	Maxila
Incisivul medial	6-8	7-8
Incisivul lateral	7-8	8-9
Caninul	9-10	11-12
Premolarul 1	9-12	10-11
Premolarul 2	11-12	10-12
Molarul 1	5-7	6-8
Molarul 2	11-13	12-13
Molarul 3	12-26	17-21

Încă până la schimbarea dinților, la a 6-lea an de viață, erup molarii permanenți I inferiori, iar apoi cei superiori. Coroanele molarilor permanenți I inferiori și cei superiori se instalează într-un raport oarecare una față de alta.

Conform acestor dinți are loc „aranjarea” și „instalarea” celorlalți dinți permanenți. Deaceia coraporturile primilor molari ai arcadelor dentare superioară și inferioară se nu-



Schema poziției dinților în perioada schimbului acestora

mesc „cheia de ocluzie” a sistemului dentar. Un timp oarecare acești dinți permanenți funcționează împreună cu dinții deciduali.

Dar în curând începe *schimbul dinților*; dinții deciduali cad, fiind înlocuiți de cei permanenți. Primii sunt de obicei înlocuiți incisivii mediali (al 7–8-lea an de viață), iar apoi incisivii laterali (al 8–9-lea an de viață). În curând după aceasta încep să erupă premolarii și caninii, iar la 12-13 ani *schimbul dinților* este finalizat.

În următorii 2 ani arcadele dentare sunt fortificate prin eruperea molarilor II permanenți, iar după 20-25 ani încep să erupă și dinții de minte (molarii III).

Este natural, că la eruperea molarilor acest proces de distrucție a rădăcinilor dinților deciduali este absent, deoarece ei nu au predecesori și erupția lor decurge similar cu cea a dinților deciduali obișnuiți.

Drept excepție servesc dinții de minte, ai căror erupție frecvent e dificilă datorită poziției lor anatomice.

Mecanismele de erupție a dinților substituenți au un șir de particularități, deoarece sunt realizate concomitent cu *resorbția* și căderea dinților de lapte. Mai mult ca atât, dinții substituenți au o structură anatomică specială, care contribuie la eruperea lor - canalul conductor, care conține așa-numita *coardă gubernaculară*. Nidația unui astfel de dinte permanent este amplasată inițial în alveola osoasă comună împreună cu predecesorul lui temporar. Mai apoi ea este înconjurată în totalitate de osul alveolar, exceptând un mic canal, care conține resturi de lamă dentară și țesut conjunctiv. Împreună aceste structuri poartă denumirea de *coardă gubernaculară*; se presupune că ulterior ea contribuie la mișcarea orientată a dintelui permanent pe parcursul eruperii acestuia.

Pe măsură ce dintele permanent începe deplasarea sa verticală rapidă, el exercită o presiune asupra osului alveolar, care înconjoară dintele decidual. În urma acestei presiuni în țesutul conjunctiv, ce separă coroana dintelui permanent de alveola dintelui decidual, se diferențiază osteoclastele, care se implică activ în procesele de resorbție a țesutului osos.

Continuând deplasarea verticală, dintele permanent începe să exercite o presiune asupra rădăcinii dintelui decidual. În țesutul conjunctiv în jurul ultimului deasemenea se diferențiază osteoclastele (mai exact - *odontoclastele*), care pornesc să resorbă rădăcina dintelui decidual. Aceste celule polinucleate apar, probabil, în urma fuzionării celulelor mononucleate ale liniei macrofag(al)e. Ele se află pe suprafața rădăcinii dintelui în *lacune* și se caracterizează prin dimensiuni mari, și prezența unui *lizereu* mic gofrat, format de excrescențe ale citoplasmei. Ultima conține o mulțime de mitocondrii și lizozomi. Etapa inițială de distrucție a țesuturilor rădăcinii dintelui (ciment și dentină) de către odontoclaste include demineralizarea lor; ulterior are loc distrucția extracelulară și digestia intracelulară a produselor de descompunere a matricei lor organice. La resorbția dentinei procesul de distrucție a acesteia se accelerează în urma faptului că prelungirile odontoclastelor se inseră profund în tubulii dentinari.

Localizarea porțiunilor inițiale de resorbție a rădăcinilor dinților de lapte depinde de amplasarea nidațiilor predecesorilor săi permanenți: la incisivii și caninii temporari ea debutează în regiunea apicală dinspre oral, la molarii temporari - pe suprafața interradiculară.

Procesul de resorbție a rădăcinilor dinților de lapte începe cu mult mai înainte de erupția dinților permanenți corespunzători și decurge foarte lent.

Perioadele de resorbție sunt succedate de perioade de repaus în activitatea osteoclastelor, care se caracterizează prin apariția cementoblastelor și depunerea de ciment sau

de țesut osteoid pe suprafața dentinei distruse. Dat fiind faptul, că cantitatea țesutului resorbat de obicei este mai mare decât cea a țesutului nou-format, procesul de distrucție a dintelui de lapte avansează neconținut.

Pulpa dintelui de lapte nu numai că păstrează mult timp viabilitatea pe parcursul resorbției sale, dar și participă la procesele de distrucție a dintelui. În ea se diferențiază celulele osteoclastoide (*odontoclaste*), care realizează resorbția predentinei și dentinei din partea pulpei dentare. Procesul debutează în rădăcină, și cuprinde pulpa coronară.

Distrucția periodontului al dintelui decidual se desfășoară într-un răstimp foarte scurt și decurge în absența semnelor inflamatorii. O parte importantă de fibroblaste mor prin apoptoză și sunt absorbite de fibroblastele și macrofagele vecine.

Până la urmă, din dintele de lapte nu rămâne decât coroana golită, care este ușor împinsă spre afară de dintele permanent în creștere, sau cade deja la o acțiune mecanică ușoară asupra ei.

În această fază se poate produce o hemoragie (*frecvent slabă*), sursa fiind vasele sanguine mici. Țesutul de granulație, format în locul de amplasare a coroanei, rapid se epitelizează. Adesea, încă până la căderea coroanei, sub ea crește epiteliul, care tapetează suprafața țesutului conjunctiv subiacent. În acest caz îndepărtarea coroanei nu este însoțită de afectarea integrității membranei mucoase.

Căderea dinților temporari decurge, de regulă, simetric la hemiarcada dreaptă și stângă a fiecărui maxilar, - la fete mai repede decât la băieți. Exceptând molarii 2, dinții mandibulei cad mai timpuriu decât dinții corespunzători ai maxilei.

Uneori părțile radiculare ale dinților de lapte se află în afara căilor de deplasare a primordiilor dinților permanenți, și pot evita, în urma acestui fapt, resorbția. Astfel de resturi, alcătuite din dentină și cement, sunt capabile de a se păstra în interiorul maxilarului pe parcursul unui timp îndelungat. Cel mai des ele sunt legate de premolarii permanenți. Resturile radiculare sunt de obicei înconjurate din toate părțile de țesut osos, de care ele sunt adesea atașate. Adesea ele sunt „montate” în straturile groase ale cementului celular. Treptat derulează distrucția resturilor radiculare și înlocuirea lor cu țesut osos. Dacă acestea se află în apropierea suprafeței maxilare, ele pot fi, în final, îndepărtate.

Dinții temporari pot persista pe parcursul timpului, care depășește durata existenței lor normale. Deoarece factorul principal, care condiționează căderea dintelui temporar, este presiunea dintelui permanent substituent aflat mai adânc, este evident că în cazul absenței sau anchilozării lui, dintele temporar se va păstra în decursul unui timp îndelungat.

Lipsa congenitală a dinților permanenți și persistarea celor temporari cel mai des se descoperă în segmentele laterale ale maxilei. Dintele temporar se poate păstra în urma anchilozei, care apare în urma unei leziuni locale.

Această leziune provoacă resorbția rădăcinii și formarea ulterioară a țesutului osos, care fixează dintele de fundul alveolei.

Așa dinți împiedică erupția normală a dinților permanenți substituenți și urmează a fi extrași.

Viitorul dinților temporari păstrați este variat: unii din aceștia exercită un timp îndelungat funcția sa, pe când alții - se distrug. Rădăcinile lor scurte sunt inapte de a rezista solicitărilor masticatorii considerabile și sunt supuse resorbției.

După căderea coroanei dintelui de lapte în alveola dentară este posibil, de regulă, decelarea cuspizilor sau marginii incizale a dintelui permanent corespunzător.

Ultima erupție a dintelui, care s-a început din momentul avansării dintelui spre cavitatea bucală și formarea șanțului gingival, continuă, în esență, toată viața.

Creșterea rădăcinilor și edificarea apexurilor lor se finalizează treptat pe parcursul a 3-4 ani.

Pe măsura abraziiei marginii incizale sau a suprafeței masticatorii fiecare dinte continuă tot mai mult să avanseze, aliniindu-se după nivelul marginii masticatorii a arcadei dentare. În caz de absență a antagoniștilor el poate depăși acest nivel.

De aici însăși noțiunea de „colet dentar” (adica porțiunea dintelui, aflată în afara alveolei, dar anume în gingie) este modificată pe parcursul vieții.

Reieșind din această erupție treptată se schimbă și noțiunea de „coroană a dintelui”.

Coroană anatomică noi numim porțiunea dintelui, acoperită de smalt, iar cea funcțională – este partea dintelui, care proemină în cavitatea bucală și, în consecință, poate contacta direct cu alimentele triturate.

Inițial coroana funcțională este mai mică decât cea anatomică, dar apoi ele coincid. Pe măsura abraziunii dintelui coroana funcțională devine mai mult anatomică.

Concomitent cu aceste schimbări are loc abraziunea punctelor de contact de pe suprafețele proximale ale coroanelor, iar în consecință - apropierea coroanelor și deplasarea lor treptată spre înainte, cu scurtarea arcadei dentare.

§6 TEORIILE ERUPȚIEI DINȚILOR.

Mecanismul de erupție a dintelui, adică condițiile, care duc la apariția coroanei dintelui deasupra suprafeței procesului alveolar, este complex. În legătură cu aceasta, au fost expuse multe și variate teorii. Majoritatea lor atrag atenția doar asupra unui factor oarecare, în consecință nefiind capabilă să ofere o opinie integră a mersului deplin al acestui proces complex, care este erupția dintelui.

Teoriile existente de erupție a dinților urmează de a fi divizate în două grupuri:

1. Unii consideră, că erupția se efectuează din contul dintelui însuși:

Teoria radiculară. Conform acestei teorii cauza erupției dinților este creșterea, edificarea și dezvoltarea rădăcinilor acestora. Se considera, că rădăcinile în creștere ai dinților de lapte se sprijină în fundul imobil al alveolei osoase și ca și cum ar expulza dintele din ea.

Această teorie nu este în stare să explice mecanismul mișcărilor complexe ale primordiilor șirurilor de dinți în interiorul maxilarului.

Se cunoaște, de exemplu, că primordiile molarilor superiori permanenți inițial sunt orientate cu fața masticatorie nu spre jos, ci postero-jugal.

În procesul erupției acești dinți, coborând cu fața masticatorie spre jos, ocupă poziția definitivă, corespunzătoare.

Cauzele acestui fenomen nu pot fi explicate doar prin creșterea rădăcinilor.

Mai mult ca atât, presiunea rădăcini asupra fundului alveolei va provoca resorbția țesutului osos, în urma căreia ea va fi inaptă de a asigura funcția de suport, postulată de teoria prezentată.

La fel de enigmatică se prezintă a fi și erupția caninilor superiori permanenți, ai căror primordii sunt nidați sub orbită.

Distanța, parcursă de coroana caninului în timpul erupției, depășește considerabil lungimea propriei rădăcini.

Contra teoriei prezentate se pronunță cazurile de reținere [frânare] a erupției unor dinți cu rădăcini suficient de formate, precum și cazurile de erupție a unor dinți cu rădăcini scurte subdezvoltate, când dintele erupe din alveolă absolut nu din cauza creșterii rădăcinii.

Aceste date clar demonstrează, că erupția dentară nu se încadrează în limitele teoriei radiculare.

Teoria pulpară. Se bazează pe faptul, că țesutul de la vârful papilei dentare capătă în urma diferențierii celulelor, un volum mult mai mare comparativ cu cel inițial.

Creșterea volumului pulpei de la vârful papilei dentare cauzează acea tensiune în interiorul primordiului dentar, care îl forțează să se deplaseze în direcția marginii libere a gingiei. Dintele în dezvoltare este comparat cu o rachetă, deoarece de la bun început el este dotat cu acea forță, care îl impune să erupă.

Momentul erupției complete a coroanei coincide cu acel stadiu de dezvoltare a papilei dentare, în care rezerva mezenchimului nediferențiat de la baza acesteia sa adeverește a fi epuizată.

Papila se transformă în pulpă, și erupția dintelui se oprește.

Teoria pulpară este combătută prin argumentul, că există cazuri de erupție a dintelui cu pulpa afectată.

2. Alții consideră, că erupția dintelui se produce grație schimbărilor în țesuturile circumiacente [inconjurate], și, în primul rând, în alveolă:

Teoria tracțiunii periodonțiului a căpătat în ultimii ani o răspândire considerabilă. Conform postulatului principal al acestei teorii, formarea periodonțiului servește drept mecanismul principal ce asigură erupția dintelui.

Corespunzător unei variante a acestei teorii, tracțiunea periodonțiului este condiționată de sinteza collagenului, însoțită de contracția fasciculelor de fibre.

Altă variantă indică activitatea contractilă a (mio)fibroblastelor periodonțiului drept mecanismul principal de erupție a dintelui (*similar cu mecanismul de contracție, sub acțiunea miofibroblastelor, a plăgii pe parcursul tămăduirii ei*). Forțele contractile, de tensionare, ale unor miofibroblaste periodontale oarecare se însumează grație prezenței legăturilor intercelulare și, fiind transmise asupra fibrelor de collagen, se transformă în tracțiunea, care asigură erupția.

Există o opinie, precum că această tracțiune poate apărea nu în urma contracției fibroblastelor, ci ca rezultat al migrației acestora.

O condiție necesară pentru aplicarea corectă a tracțiunii în această variantă a ipotezei privind *tracțiunea periodonțiului*, ca și în cealaltă variantă, e amplasarea oblică a fibrelor periodonțiului.

Perturbarea dezvoltării sau afectarea periodonțiului stopează erupția dintelui.

Teoria alveolară. Conform acestei teorii, dintele este expulzat din alveolă de către măduva osoasă.

Inițial măduva osoasă proliferază sub formă de granulații în alveolă și mișcă din loc dintele, umplând cu acestea spațiul eliberat. Granulațiile respective se osifică și produc îngustarea alveolei cu osul nou-format, iar această îngustare împinge dintele spre ocluzal.

Proliferarea osului pe fundul alveolei dentare, precum și creșterea tensiunii intrapapilare, reprezintă factori importanți, care contribuie la deplasarea verticală a dintelui spre partea ocluzală.

Dar acești doi factori nu pot servi de sine stătător drept explicație suficientă a mecanismului de avansare a coroanei în dezvoltare.

Fără a nega în mecanismul erupției dinților importanța aspectului proliferării osoase pe fundul alveolei dentare și a creșterii tensiunii intrapapilare, A.Я. Karu dă o explicație simplă pentru deplasarea dintelui în timpul erupției.

Primordiul dentar în creștere apasă asupra suprafeței interne a marginilor apofizei alveolare și provoacă aici o resorbție a țesutului osos.

Concomitent cu aceasta pe suprafața externă a marginilor apofizei alveolare și la vârful ei se depune un strat nou de os.

Aceste două procese - resorbția și apozitia țesutului osos - însoțesc și stau la baza creșterii rapide a *apofizelor alveolare*, care se desfășoară activ în timpul erupției și schimbului dinților temporari.

Resorbția țesutului osos pe suprafața internă a marginilor crestei alveolare eliberează spațiu pentru dezvoltarea și creșterea ulterioară a dintelui, și totodată produce diminuarea rezistenței țesuturilor în calea coroanei primordiului dentar.

Cu toate acestea, creșterea tensiunii intrapapilare și apozitia țesutului osos pe fundul alveolei impun mugurele dentar de a înainta spre sectoare cu rezistență minoră, și anume - spre marginea apofizei alveolare.

Procesul de remodelare și resorbție a osului, după A.Я. Катц, explică și mecanismul de rotire a primordiilor molarilor superiori permanenți, care se răsucesc cu coroanele în jos, spre planul ocluzal.

Aceasta se explică prin faptul, că resorbția osului, care provoacă diminuarea rezistenței dintelui în proces de erupție, poate fi remarcată numai la vârful apofizei alveolare, dar nu și la pereții ei laterali.

Deaceea mugurii dentari rulează cu suprafața sa masticatorie în direcția sectoarelor cu rezistență minoră, adică spre marginea apofizei alveolare.

Procesul de remodelare și de resorbție a osului, după A.Я. Катц, este accelerat prin acțiunea unor factori excitanți funcționali asupra osului acoperit de gingie, cu ajutorul unor mici obiecte dure, cu care adesea copilul irită involuntar locul retenției dintelui, producând în final erupția lui.

Procesul de erupție a dinților, reprezentând o etapă importantă a dezvoltării sistemului dentomaxilar, nu poate fi redusă doar la acțiunea factorilor locali, despre care s-a vorbit până acum.

La fel ca și toate procesele /fenomenele/ biologice, procesele de formare și creștere a țesuturilor dentare și paradentare derulează sub acțiunea unor factori neuro-umoral din partea întregului organism și a condițiilor mediului ambiant.

Afecțiunile glandelor endocrine, în special a hipofizei, glandei tiroide etc. produc tulburări importante ale erupției.

Afecțiunile generale ale organismului, în special rahitismul, deasemenea exercită o influență manifestă asupra erupției dinților.



HISTOLOGIA DINȚILOR

Generalități

Dinții sunt niște organe dure, care asigură rugumarea alimentelor. Ei sunt necesari deasemenea pentru o vorbire clară și asigură o funcție estetică oarecare.

Dintele constă din părți dure și moi. În partea dură a dintelui sunt deosebite *smalțul*, *dentina* și *cementul*; partea moale a dintelui este reprezentată de așa-numita *pulpă*.

Dintele este fixat în alveolă cu ajutorul periodonțiului, pe care îl găsim sub formă de fantă îngustă, localizată în spațiul dintre cementul radicular și lama compactă a alveolei.

Fără cunoașterea structurii histologice a țesuturilor dintelui este imposibil de a înțelege mecanismul de apariție/formare și evoluție a schimbărilor morfopatologice în dinți, de a determina selecția instrumentelor pentru preparare, forma cavității și modurile de a o prepara, precum și alegerea materialului de obturare, de a fundamenta metodele de tratament și de profilaxie a dinților.

SMALȚUL

Smalțul dentar (substanța adamantină, adamantina, email, lat. *substantia adamantinae, anamelum*) este cel mai dur țesut al organismului uman, — un țesut mineralizat, rezistent la uzură, de culoare albă sau gălbuie, care acoperă din afară coroana anatomică a dintelui și-i atribuie duritate.

Componentele minerale ale smalțului.

Smalțul constă din substanțe anorganice (96 — 97%). Printre sărurile minerale în smalț cea mai mare cantitate o deține fosfatul de calciu (până la 90%), mai puțin — carbonatul de calciu (circa 4%), fluorura de calciu și fosfatul de magneziu. În cantități cu mult mai mici, frecvent — sub formă de microaditive (conținutul variind de la 0,006 până la 0,025%), în smalț sunt prezente până la 20 de microelemente, principalele fiind fluorul, staniul, fierul, zincul, siliciul etc.

Sărurile minerale din grosimea smalțului sunt repartizate neuniform: la suprafața smalțului concentrația lor este ce mai înaltă, în sensul joncțiunii amelodentinare ea treptat scade, și corespunzător în straturile mai profunde ale smalțului sporește conținutul de substanțe organice.

Substanțele minerale din smalț au aspectul unor cristale de apatită, care se formează de câteva tipuri. Principala componentă a smalțului o reprezintă hidroxiapatita, care constituie 75,4% din apatite. Deasemenea se mai întâlnesc și carbonatapatita — 12,06%, clorapatita — 4,4%, fluorapatita — 0,66%, carbonatul de calciu — 1,33%, carbonatul de magneziu — 1,62%.

Hidroxiapatita este repartizată mai uniform în grosimea smalțului, decât alte apatite. În straturile lui exterioare se întâlnește în cantități relativ mari fluorapatita, iar în cele profunde — carbonatapatita.

Compoziția apatitelor adamantine — atât în stare normală, cât și, în special, în schimbări patologice, — poate varia în limite destul de mari.

Grație prezenței unei cantități importante de săruri minerale smalțul reprezintă cel mai dur țesut din organismul uman.

Ca duritate el adesea este comparat cu cuarțul. Dar cercetările lui Д.Н.Цигрин au demonstrat că duritatea smalțului alcătuiește 250 — 300 unități Wickers, ce reprezintă o valoare de 3 ori mai mică decât duritatea cuarțului, și de 2 ori mai mică decât cea a apatitei.

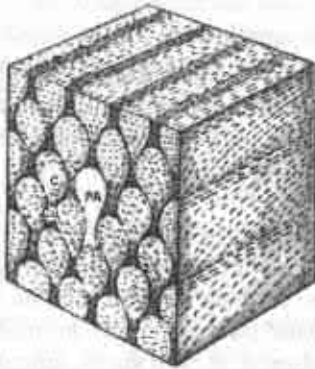
Densitatea smalțului scade de la suprafața coroanei spre limita dentino-adamantină, și de la marginea incizală spre coletul dentar. Duritatea smalțului este maximă pe suprafețele ocluzale și marginile incizale.

Componentele organice ale smalțului.

În afară de substanțe minerale, smalțul prezintă substanțe organice (*proteine etc.*) și apă — doar 3-4%. Conform datelor lui R. Frank (1979), în smalțul maturat substanțele organice constituie 0,3% din masa smalțului, iar conform datelor unor alți autori, — până la 1,2% (G. N. Jenkins, 1978). Cea mai mare parte din substanțele organice (58%) o constituie *proteinele*, 42% — lipidele, cu o cantitate neînsemnată de ioni de lactat, glucide și citrați.

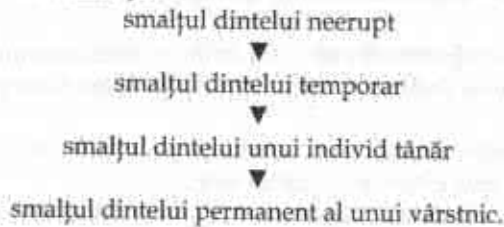
În proteinele smalțului maturat se depistează o cantitate mică de azot și un conținut înalt de hidrați de carbon legați proteic, ceea ce permite a considera aceste proteine drept *glicoproteide*. Particularitatea proteinelor adamantine este proprietatea lor de a forma complexe cu lipide; deasemenea sunt decelate proteine adamantine care leagă calciul și care formează un complex insolubil cu ionii de calciu.

Într-o cantitate relativ mare substanța organică a smalțului se conține în spațiile interprismatice, lamelele adamantine, fasciculele și fusurile adamantine. Concentrația substanțelor organice crește dinspre suprafața smalțului către joncțiunea smalț-dentină.



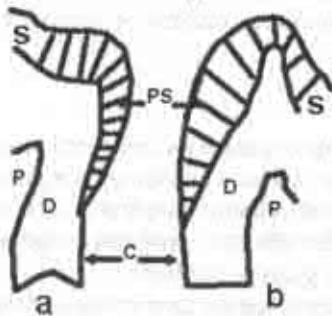
Ultrastructura smaltzului: PA prismele adamantine; C - capurile prismelor adamantine; Co - cozile prismelor adamantine, care formează spațiul interprismatic.

Gradul de permeabilitate a smaltzului variază în diferite perioade ale dezvoltării dintelui. Ea scade conform următorului șir:



Ațiunea locală a fluorului asupra suprafeței smaltzului o face mai rezistentă față de solubilizarea ei în acizi datorită substituției ionului de radical hidroxil din cristalul de hidroxiapatit cu ionul de fluor.

Grosimea smaltzului, conform datelor lui Д.Н.Цигрян, variază: grosimea maximă la nivelul cuspidilor molarilor - până la 1,62 - 1,7, minimă la coletul dentar - până la 0,01 mm, iar în regiunea șanțurilor ocluzale ale molarilor - 0,5 - 0,62 mm.



Traiectul prismelor smaltziare în coroana unui dinte temporar (a) și permanent (b). S - smaltz; PS - prisme smaltziare; D - dentină; C - cement; P - pulpa (după B. J. Orban. 1976, cu modificări)

Culoarea smaltzului variază în dependență de grosimea și transparența stratului adamantin. Acolo, unde stratul lui este mai subțire (de ex., la coletul dentar), dintele va avea o nuanță gălbuie, deoarece prin el străbate culoarea dentinei.

Variațiile gradului de mineralizare a smaltzului se manifestă prin modificarea colorației acestuia.

De exemplu, la gradul redus de mineralizare a smaltzului (de ex., a dinților temporari), smaltzul arată mai alb și mai puțin transparent decât în cazul unui grad sporit de mineralizare (de ex., a dinților maturi), când smaltzului este mai transparent.

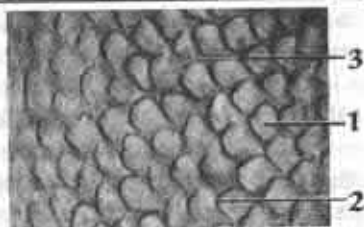
În partea coronară a dintelui smaltzul acoperă dentina, fiind legat cu ultima structural și funcțional - atât în pro-

Smaltzul este un țesut acelular și fiind lezat, nu este capabil de regenerare, dar în el permanent derulează schimburi de substanțe (în special - ioni), care pătrund în smaltz atât din partea țesuturilor dentare subiacente (dentină, pulpă), precum și din salivă. Concomitent cu pătrunderea ionilor (remineralizare) are loc și îndepărtarea lor din smaltz (demineralizare).

Aceste procese se află permanent într-o stare de echilibru dinamic. Devierea lui într-o direcție sau alta depinde de mulți factori, inclusiv de la conținutul micro- și macroelementelor în salivă, indicele pH în cavitatea bucală și pe suprafața dintelui.

Adamantina se prezintă a fi o membrană biologică semipermeabilă, amplasată între două medii: extern - lichidul bucal, și intern - lichidul tisular din pulpă. Smaltzul este permeabil în ambele sensuri: de la pulpă - spre suprafața externă, și de la suprafața ei - spre pulpă. Permeabilitatea minimă este caracteristică pentru porțiunile externe, orientate către cavitatea orală.

Prisme de smalț în secțiune transversală; Prisme smalțiere sub formă de solz de pește. 1 – prisma; 2 – teaca prisme; 3 – substanța interprismatică; se observă aspectul poligonal al prismelor și substanța interprismatică. ▶



cesul dezvoltării dintelui, cât și după terminarea formării acestuia. Acesta se unește cu dentina prin *joncțiunea smalț-dentină*. Adamantina protejează dentina și pulpa dintelui de acțiunea factorilor externi.

În partea radiculară dentina este acoperită de cement.

Caracterizat printr-o rezistență înaltă, smalțul nu prezintă elasticitate. Deaceia caracteristicile de amortizare a coroanei dentare sunt datorate dentinei mai elastice.

În timpul exercitării de către dinte a funcției sale, smalțul rezistă unei solicitări mecanice mari. Cu toate acestea, el este destul de fragil și se poate fisura, dar aceasta nu se întâmplă grație dentinei susținătoare *elastice*. La distrucția dentinei smalțul inevitabil se *deteriorează și se fracturează*.

Această circumstanță trebuie luată în considerație la formarea cavităților; adică, în locurile cu solicitări mecanice mari este necesar de a înlătura marginile subminate și subțiri ale smalțului. Din aceleași considerente nu trebuie subminat smalțul din regiunea cuspizilor, marginilor incizale ale coroanelor dentare.

Prepararea însăși a smalțului este indoloză, dar prelucrarea lui în regiunea coletelor adesea este foarte sensibilă din cauza pătrunderii rapide a frezei în dentină (*trecerea joncțiunii smalț-dentină*). Reieșind din faptul că smalțul este foarte mineralizat, smalțul nu se taie cu frezele, ci se recomandă de a-l prelucra cu instrumente de șlefuit (diamantate sau din aliaj dur, pietre de carborund).

Smalțul este acoperit de *cuticulă*, și este formată din *prisme smalțiare și substanță interprismatică*.

Cuticula smalțului constă dintr-un strat glucoproteic intern (*cuticula primară, membrana Nasmyth*), - ultimul produs secretor al ameloblastelor, și un strat intern, format din epiteliu redus al organului smalțiar (*cuticula secundară*); pe cea mai mare parte a dintelui cuticula dispare în urma erodării.

Prismele smalțiare reprezintă niște formațiuni alungite cu diametrul de 3-6 mkm, și sunt unități structural-funcționale fundamentale ale smalțului, care pleacă în fascicule orientate radial (*preponderent perpendicular față de joncțiunea amelodentină*) prin întreaga grosime a smalțului spre suprafața exterioară a acestuia, având pe parcursul său un traseu ondulat [sinuos, în S].


Corespunzător configurației coroanei dentare mai aproape de colet și partea centrală a coroanei dinților temporari prismele sunt dispuse aproape orizontal. În apropierea marginii incizale și a marginilor cuspizilor masticatori ele sunt orientate oblic, iar când se apropie de muchia marginii incizale sau de vârful cuspidului masticator, sunt dispuse practic vertical.

La dinții permanenți amplasarea prismelor smalțiare în porțiunile ocluzale (masticatorii) ale coroanei este similară cu cea a dinților temporari. Însă în regiunea coletului traseul prismelor deviază de la planul orizontal spre apical.

Aspectul sinuos [ondulat], și nu rectiliniu, al prismelor smalțiare, este frecvent tratat drept o adaptare funcțională, datorită căreia nu se formează fisuri adamantine

Prisme de smalț în secțiune longitudinală.

Se observă poziția ondulată a prismelor. ▶



radicale sub acțiunea forțelor ocluzale exercitate la masticatie. Traiectul prismelor smalțiare trebuie de luat în considerație îndeosebi la prepararea smalțului dentar.

Forma prismelor smalțiare în secțiune transversală este ovală, poligonală sau, întâlnită cel mai des la om, — arcată (în forma găurii de *cheie/lacăt*); diametrul lor constituie 3-5 μm .

Deoarece suprafața externă a smalțului depășește pe cea internă, învecinată cu dentina, de unde se încep prismele smalțiare, se consideră că diametrul prismelor se mărește de la joncțiunea amelo-dentinară spre suprafața smalțului aproximativ de două ori.

În cazul configurației arcate în secțiunea transversală a prismei smalțiare sunt prezente două părți componente — *capul larg și coada îngustă*.

Configurația arcată contribuie la o „împachetare” mai strânsă a prismelor, deoarece fiecare cap intră în adâncitura formată de cozile vecine, iar fiecare coadă este înconjurat de *capete*.

În grosul fiecărei prisme smalțiare își au traseul niște fibre citoplasmice fine, care formează o rețea organică foarte fină, în ansele [ochiurile] căreia sunt dispuse cristalele de săruri minerale.

Ele sunt amplasate de-a lungul axului ei în porțiunea centrală, iar, pe măsura îndepărtării de la centru sunt dispuse sub unghi — „în brăduț” [„în coadă de pește”].

Cristalele dintr-un smalț matur sunt de zeci de ori mai mari decât cristalele de dentină, cement și os: grosimea lor constituie 25-40 nm, lățimea lor — 40-90 nm, și lungimea — 100-1000 nm.

Fiecare cristal este acoperit de o membrană hidratată cu o grosime de aproximativ 1 nm.


Între cristale sunt microspații intercrystaline prin care circulă *apa liberă* [apa de cristalizare, limfa smalțului sau licvorul smalțiar]. Conform lui Bergman, lichidul smalțiar servește drept un mijloc de transport pentru moleculele unui șir de substanțe și ioni. Acestea participă activ la procesele histofiziologice din smalț.

Cea mai periferică parte a fiecărei prisme reprezintă în sine un strat îngust de înveliș — *teaca prismei*, care constă dintr-o substanță mai puțin mineralizată.

Concentrația de proteine în această structură este mai mare, decât în cealaltă parte a prismei, deoarece cristalele, orientate sub diferite unghiuri, nu sunt dispuse atât de des ca în interiorul prismei, iar spațiile, formate în urma celor spuse mai sus, sunt umplute de substanță organică. Este evident, că *teaca prismei* nu reprezintă o formațiune de sine stătătoare, ci doar o parte a prismei ca atare. Partea centrală a fiecărei prisme se numește *miezul prismei*. Între prisme este situată *substanța interprismatică* într-o cantitate foarte redusă.



Prisme de smalț, substanță interprismatică și striuri Retzius (după Gustafson).



Zonie. Diazonie (D) și parazonie (P) (preparat prin șlefuire — șlif).

STRIILE HUNTER-SCHREGER ȘI LINIILE LUI RETZIUS

În urma sinuosității prismelor de smalț pe secțiunile histologice longitudinale ale dintelui apar fâșii întunecate și deschise — *striile* [benzile] Hunter-Schreger. Fâșiile întunecate corespund unor porțiuni ale prismelor tăiate în sens transversal — *diazonii*, fâșii de o lățime aproximativă de 100 μm (10-13 *prisme smalțiare*), iar altele, deschise, corespund altor porțiuni ale prismelor, tăiate în lungime — *parazonii*.

Pe lângă striile Hunther-Schreger, pe secțiunile histologice longitudinale ale smalțului sunt clar vizibile *striile paralele sau benzile de creștere ale lui Retzius*, care încep în regiunea joncțiunii amelo-dentinare, iar apoi trec oblic prin toată grosimea stratului smalțiar și se termină pe suprafața smalțului sub formă de *ridicături mici*, amplasate în șiruri.

Dacă vom urmări striile lui Retzius până la ieșirea lor pe suprafața dintelui, ele vor corespunde unor șanțuri circulare concentrice, denumite *perikimata*, adică a unor porțiuni din smalț, unde el are o grosime minimă. Pe la marginile șanțurilor [depresiunilor] și la fundul lor se decelează pe suprafața smalțului depresiuni fine multiple cu un diametru 4-6 mkm și adâncime de 0,5-3 mkm – *fosete*.

Între aceste șanțuri există niște porțiuni mai ridicate, mai proeminente (având înălțimea de 2-4,5 mkm și lățimea de 30-160 mkm), denumite *liniile (de imbricație) ale lui Pickerill*.

Ridicăturile și perikimata sunt dispuse continuu în jurul coroanei dentare, paralele atât între ele, cât și cu joncțiunea amelo-dentinară. Aceste formațiuni sunt dispuse uniform în 70% din cazuri și variază ca exprimare la dinții diferitor oameni.

Perikimata sunt deosebit de clar vizibile în zona cervicală a dinților, în special pe suprafața vestibulară; pe măsura apropierii de marginea incizală ele se nivelează.

Perikimata dispar odată cu vârsta ca urmare a erodării suprafeții de smalț; în dinții temporari ele sunt din start mai puțin exprimate, decât în dinții permanenți.

Abrazia marginilor incizale a incisivilor, a cuspizilor la molari, premolari și canini, precum și nivelarea suprafețelor de contact al dinților laterali sunt și ele consecința unor schimbări de vârstă.

Pe secțiunile histologice transversale ale coroanei dentare *liniile lui Retzius* sunt dispuse sub formă de cercuri concentrice, dispuse la intervale neregulate, și care sunt comparabile cu inelele de creștere ale tulpinei unui copac. Conform opiniei multor autori, apariția lor se datorează particularităților procesului de mineralizare a smalțului în perioadele de funcționare normală și de repaos ale ameloblaștilor.

Liniile lui Retzius sunt niște *benzi de creștere* ale smalțului. În smalț există 7-9 linii ale lui Retzius, dispuse la un interval de 16 mkm, iar formarea lor se datorează unui proces ritmic cu o perioadă aproximativă de 1 săptămână.

Conform unor date de ultima oră, apariția liniilor lui Retzius este cauzată de compresia periodică a fibrelor Tomes în asocieră cu mărirea suprafeței secretorii, care formează smalțul interprismatic. În acest caz apare o incurbare în traseul prisme de smalț.

Liniile lui Retzius sunt cel mai vizibile în smalțul dinților permanenți, mai puțin vizibile în smalțul format postnatal al dinților temporari, și foarte rar se întâlnesc în smalțul prenatal al acestora. Numărul excesiv de linii ale lui Retzius poate fi consecința perturbațiilor în formarea smalțului, în special la subdezvoltarea matricei lui organice – a.n. *hipoplazie*.

Dacă aceste tulburări sunt cauzate de boli generale, atunci liniile lui Retzius sunt modificate în mod similar la toți dinții persoanei respective.

Linia neonatală reprezintă o linie de creștere a smalțului, deosebit de bine pronunțată, care delimitează smalțul format până la și după naștere.

Această linie persistă în adamantina tuturor dinților temporari și în molarul 1 permanent, și are aspectul unei benzi întunecate.

Ea corespunde perioadei perinatale cu o durată aproximativă de 1 săptămână sau mai mult, în cazul când este tulburată formarea adamantinei.

Smalțul prenatal este structurat adecvat, pe când cel format postnatal prezintă multiple și variate defecte.

SUBSTANȚA INTERPRISMATICĂ înconjoară prismele de o formă rotundă sau poligonală, și le delimitează. În cazul structurii arcate ale prismelor părțile lor se află în contact direct una cu cealaltă, iar substanța interprismatică ca atare practic lipsește – rolul ei în regiunea „capetelor” unor prismele joacă „cozile” altora.

Substanța interprismatică în smalțul uman are pe secțiunea histologică o grosime foarte mică (mai puțin de 1 μm) și este dezvoltată mai puțin pronunțat, decât la animale.

Ca structură ea este identică cu prismele smalțiare, dar cristalele de hidroxiapatită sunt orientate în ea aproape sub un unghui drept față de cristalele, care formează prisma. Gradul de mineralizare a substanței interprismatice este inferior față de cel al prismelor smalțiare, dar este superior față de cel al tecii acestora.

Sub acțiunea procesului carios solubilizarea smalțului derulează în următoarea succesiune: inițial – în regiunea tecilor prismelor smalțiare, apoi – în substanța interprismatică, și doar după aceasta – în prismele ca atare.

Substanța interprismatică se caracterizează prin rezistență mai mică decât prismele smalțiare, deaceia, la apariția fisurilor în smalț, ultimile trec prin substanța interprismatică, fără a afecta prismele.

Prismele smalțiare nu sunt prezente în mod obligatoriu în toate porțiunile smalțului.

În stratul mijlociu (*smalțul mijlociu*), cel mai extins, al smalțului este caracteristică prezența prismelor.

În stratul cel mai intern (*smalțul intern/ inițial*), deasupra joncțiunii amelo-dentinare prismele lipsesc, deoarece în procesul dezvoltării smalțului inițial ameloblaștii încă nu au prelungirile Tomes.

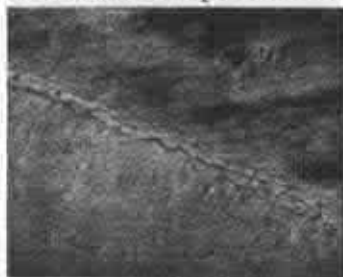Stratul cel mai extern (*smalțul extern/ superficial/ de suprafață/ final*) deasemenea nu conține prismele, deoarece în momentul formării smalțului final (*adică la sfârșitul amelogenezei*) ameloblaștii deja pierd prelungirile Tomes.

Pentru a înțelege particularitatea respectivă este necesar de a ne adresa la datele privitoare la dezvoltarea dinților. Aceste porțiuni ale smalțului sunt caracterizate drept smalț lipsit de prismele – *smalț aprismatic*.

În stratul de smalț inițial, care acoperă porțiunile terminale ale prismelor smalțiare și substanța interprismatică, sunt prezente cristale fine de hidroxiapatit cu o grosime de 5 nm, dispuse în majoritate aproape perpendicular față de suprafața smalțului; între ele, fără o orientare distinctă, sunt amplasate cristale lamelare mari.

Stratul de cristale fine trece lent într-un strat mai profund, care conține cristale de 50 nm, dispuse strâns și orientate preponderent sub un unghi drept față de suprafața smalțului.

Stratul de smalț final este mai manifest în dinții permanenți, ai căror suprafață, grație acestuia, în mare parte este netedă.



Joncțiunea amelo-dentinară cu traseu festonat (șlif).

La dinții temporari acest strat este slab exprimat, deaceia la studierea suprafeței lor se decelează preponderent o structură prismatică.

Joncțiunea amelo-dentinară [smalț-dentină]. Limita dintre adamantină și dentină are un aspect festonat neregulat, ce contribuie la o conexiune mai durabilă a acestor țesuturi.

În cazul recurgerii la microscopia electronică scanantă [de baleia] pe suprafața dentinei în regiunea joncțiunii amelo-dentinare este depistat un sistem de creste anastomozante, care inseră în adânciturile corespunzătoare din smalț.

LAMELE, SMOCURI ȘI FUSURI ALE SMALȚULUI

Deși este prezentă "împachetarea" strânsă a structurilor smalțiare, smalțul nu este omogen. În grosimea lui se formează „locuri slabe” cu mineralizare joasă, în care se decelează o concentrație sporită de proteine, de genul enamelinei, cu o masă moleculară considerabilă. Aceste formațiuni organice slab mineralizate apar în perioada de dezvoltare a dintelui.

Din acestea fac parte:

- **lamele ale smalțului** sunt defecte lamelare, transfixiante transversale, care apar în procesul de dezvoltare a dintelui în locurile de solicitare (sporită) și umplute cu substanțe organice (*spre deosebire de fisuri*); se presupune, că lamelele smalțului pot servi drept căi de răspândire a microorganismelor;

- **smocuri [tufe] ale smalțului** sunt niște formațiuni conice, care pornesc de la joncțiunea amelo-dentinară (sau chiar de la dentină), zona de implantare reprezentând o rădăcină bazală, și, extinzându-se în grosimea smalțului sub forma unui mănunchi de lamele ramificate și sinuoase, pătrund în smalț pe o distanță relativ mică ($1/5 - 1/3$ din grosimea lui), fiind întâlnite la intervale aproximativ 100 mkm. În exterior sunt asemănătoare cu smocuri [tufe] de iarbă, ceea ce le-a atribuit denumirea. La fel ca și lamelele smalțului, conțin prisme insuficient mineralizate și substanța interprismatică;

- **fusuri ale smalțului** sunt niște structuri fusiforme sau rotunde, dispuse nemijlocit la joncțiunea amelo-dentinară, mai frecvent — în zona cuspizilor și a coletului dentar.

Se consideră că originea lor este legată de porțiunile terminale ale prelungirilor odontoblastelor, care pătrund în grosimea straturilor interne ale smalțului, ceea ce poate servi drept explicație pentru sensibilitatea la sondare și preparare a smalțului din apropierea joncțiunii amelo-dentinare.

Există încă o ipoteză, precum că aceste fusuri ar fi resturile unor oarecare enameloblaste, care, spre deosebire de celelalte, nu au participat la producerea smalțului, și au fost încasate în grosimea lui.

DENTINA

Dentina (*ivorul*, lat. *Substantia eburnea, Dentinum*) este un țesut conjunctiv dur, mineralizat, care formează masa principală a dintelui (85%), și determină forma lui. Dentina este frecvent tratată drept un țesut osos specializat. În partea coronară ea este acoperită de smalț, iar în cea radiculară — de cement. Este țesutul primar, care se dezvoltă mai devreme decât smalțul și cementul. Împreună cu predentina, dentina formează pereții *camerei pulpare*.

Grosimea stratului de dentină variază, fiind mai mare la nivelul marginilor incizale și a suprafețelor ocluzale ale dinților, micșorându-se treptat spre radicular, iar în regiunea apexului atingând grosimea minimă.

Dentina dinților permanenți are o culoare alb-gălbuie (*la cei temporari ea este cu mult mai deschisă la culoare*) și parțial (cu 30—50%) mai transparent. Dispune de o duritate considerabilă, deși mai redusă față de smalț (*de 4-5 ori mai moale decât smalțul*), precum și de o elasticitate oarecare; este mai rezistentă, mai dură decât osul și cementul. Dentina matură conține 70 % de substanțe anorganice (*principala componentă — hidroxiapatita*), 20% de substanțe organice și 10 % apă.

Principalii compuși anorganici ai dentinei sunt, la fel ca și la smalț, hidroxiapatita și, în cantități neînsemnate, - fluorura de calciu (fluorapatita), carbonat de calciu, carbonat de magneziu și carbonat de sodiu. Cristalele de hidroxiapatită constau din mii de unități (moleculă) cu formula $\text{Ca}_{10}(\text{PO}_4)_6(\text{OH})_2$. Aceste cristale au forma unor ace, și sunt considerabil mai mici decât cristalele similare ale smalțului. De obicei, grosimea lor este egală cu 3-5 nm, iar lungimea lor ajunge la 20 nm și mai mult.

În afară de apatite, sunt prezente în diferite cantități așa săruri ca carbonații, sulfații și fosfații de calciu, fluor, fier și zinc. Marea majoritate a cristalelor minerale ale dentinei, ca și în cazul osului, sunt legate cu elemente colagene. Partea organică a dentinei constă din 82% din colagen de tip I și 18% necolagene, inclusiv glucopeptide și glucozaminoglicani. Printre glucozaminoglicani predomină condroitinsulfatul, iar proteina necolagenă fundamentală a dentinei este fosfoproteina.

Componentele morfologice ale dentinei sunt *substanța fundamentală* și *tubuli dentinari*, care străbat grosimea dentinei, și numărul cărora variază de la 30.000 la 75.000 pe mm² de dentină. *Substanța fundamentală a dentinei* se deosebește prin gradul de mineralizare, și conține niște fibrile colagene mineralizate și o substanță liantă amorfă, constituită din mucoproteine.

În dentină sunt deosebite două straturi: *dentina circumpulpară* și *dentina-manta*.

1) *dentina parapulpară* [circumpulpară] este un strat intern, care alcătuiește partea preponderentă a dentinei, caracterizată prin predominarea de fibre orientate tangențial spre joncțiunea amelodentinară și perpendicular față de tubulii dentinari (*fibre tangențiale, sau fibre Ebner*);

2) *dentina-manta* este o zonă externă a dentinei, care o acoperă pe cea parapulpară cu un strat de o grosime aproximativ 150 mkm. Ea se formează prima, și se caracterizează prin predominarea de fibre colagene, orientate radial, și paralele cu tubulii dentinari (*fibrele radiale, sau fibrele Korff*). Dentina-manta trece lin, pe neobservate, în cea parapulpară, la fibrele radiale adăugându-se tot mai multe tangențiale. Matricea dentinei-manta este mai puțin mineralizată, decât matricea dentinei parapulare, și conține un număr relativ mai mic de fibre colagene.

Dentina intertubulară se află între tubulii dentinari, care pe parcursul dezvoltării dintelui se formează atât în dentina-manta, cât și în dentina parapulpară. Ea este reprezentată, în principal, de niște fibrile colagene mineralizate cu un diametru de 50-200 nm. Cristalele de hidroxiapatită sunt dispuse de-a lungul axului fibrilei.

Pereții tubulilor dentinari sunt formați de o dentină mult mai mineralizată, care se numește *peritubulară*. Ea se formează în interiorul tubulului, micșorând cu timpul diametrul inițial al lumenului tubular.

Grosimea stratului de dentină peritubulară în porțiunile externe ale tubulilor dentinari e de 10 ori mai mare decât cea de lângă pulpă.

Dentina peritubulară se caracterizează printr-un conținut sporit (cu 40 %) de substanțe minerale comparativ cu dentina intertubulară. Concentrația de substanțe organice în dentina peritubulară este minimă - la decalcinare *aceasta* dispare aproape în totalitate. Această circumstanță are o importanță clinică importantă - la demineralizarea dentinei în cadrul procesului carios dentina peritubulară suferă o distrucție mai rapidă față de cea intertubulară, fapt ce duce la lărgirea tubulilor dentinari și sporirea permeabilității dentinei.

Pe lângă aceste două zone de dentină mineralizată există porțiuni cu mineralizare redusă sau absentă. Din acestea fac parte:

- *predentina* este un strat de dentină nematurată, dispusă pe pereții cavității dintelui între pulpă și stratul intern de dentină (*frontul de mineralizare*), în jurul părților proximale ale prelungirilor odontoblastice. Predentina este formată preponderent de colagenul tip I. Precursorii de colagen sub formă de tropocolagen sunt secretați de odontoblaste în predentină, în porțiunile externe ale cărora ei se transformă în fibrile colagene.

Ultimile se întrepătrund și se poziționează, de regulă, perpendicular traseului prelungirilor odontoblastice sau paralel limitei pulpă-predentină.

Pe lângă colagenul tip I, în predentină se conțin proteoglicani, glicozaminoglicani sulfați, glicoproteine acide și fosfoproteine. Trecerea predentinei în dentină matură se realizează brusc la linia de demarcare, sau *frontul de mineralizare*. Din partea dentinei mature în predentină intră globule bazofile mineralizate. Predentina este o zonă de creștere continuă a dentinei;

- *dentina interglobulară* reprezintă niște porțiuni de dentină nemineralizată dintre globule mineralizate (*depunerea de săruri sub formă de calcoglobule este una din deosebirile dentinei de țesutul osos*); este localizat în coroană, paralel cu joncțiunea smalț-dentină; tubulii în dentina interglobulară nu conține dentină peritubulară. În cazul tulburărilor de mineralizare a

dentinei în cadrul dezvoltării dintelui (în legătură cu avitaminoza D, insuficiența de calcitonină sau fluoroză gravă – afecțiune, datorată accesului excesiv de fluor în organism) volumul dentinei interglobulare apare mai mare comparativ cu acesta în stare normală.

• **stratul granular Tomes** este localizat la periferia dentinei radiculare, și constă din mici zone granulare imperfect mineralizate, amplasate în formă de bandă îngustă de-a lungul joncțiunii smalț-dentină. Conform unei opinii, granulele corespund secțiunilor porțiunilor terminale ale tubulilor dentinari, care formează bucle.

Deoarece formarea dentinei interglobulare este legată de tulburarea mineralizării, și nicidecum de elaborarea matricei organice, arhitectonica normală a tubulilor dentinari nu se modifică și aceștia, fără a-și pierde continuitatea, trec prin zonele interglobulare. Dentina interglobulară se dezvoltă prima în cadrul dezvoltării. În legătură cu creșterea apozițională a dentinei dinspre prelungirile odontoplastice odată cu vârsta se produce îngustarea tubulilor dentinari.

Tubulii dentinari reprezintă niște tuburi cu diametrul de la 1 la 4 mkm, care traversează radial dentina dinspre pulpă spre smalț (în regiunea coroanei) sau spre cement (în regiunea rădăcinii). În direcția spre afară tubulii dentinari se îngustează conic.

Mai aproape de smalț ei prezintă ramificații „în V”, iar în regiunea apexului radicular astfel de ramificații sunt absente. Pe lângă aceasta, tubulii dentinari din regiunea coroanei sunt dublu curbați „în S”, iar în regiunea rădăcinii sunt aproape drepți.

Din cauza orientării radiale a tubulilor dentinari densitatea de amplasare a acestora este mai mare dinspre pulpă, decât în straturile externe ale dentinei.

Densitatea de amplasare a lor e mai mare în coroană, decât în rădăcină.

Suprafața internă a tubulilor dentinari este acoperită de un film organic, hipomineralizat fin din glicozaminoglicane (*teaca Neumann*).

Teaca [membrana] Neumann este o zonă delimitatoare dintre dentina intratubulară și cea intertubulară. Prezența tecii Neumann este contestată de unii cercetători, care argumentează că această imagine morfologică e cauzată de diferența în matrice organică (*orientarea fibrelor de collagen*) și anorganică (*gradul de mineralizare*) dintre dentina intratubulară și dentina intertubulară.

În tubulii dentinari se află prelungirile citoplasmice ale odontoplastelor, într-o parte a acestora – fibre nervoase, înconjurate de lichidul dentinar, care provine din pulpă. Aceste prelungiri sunt numite *fibrelor Tomes*.

Lichidul dentinar reprezintă în sine un transsudat de capilare periferice ale pulpei, iar ca compoziție proteică este similară cu plasma; el conține microelemente, glicoproteine, fibronectină, substanțe nutritive. Acest lichid umple *spațiul periodontoblastic* (dintre prelungirea odontoblastică și peretele tubulului dentinar), care este foarte îngust la marginea pulpară a tubulului, iar spre periferia dentinei devine tot mai larg.

Spațiul periodontoblastic servește drept o cale importantă pentru transportul diferitor substanțe din pulpă spre joncțiunea smalț-dentină. Pe lângă lichidul dentinar, acest spațiu poate conține fibrile colagene nemineralizate aparte (*fibrelor intratubulare*). Cantitatea *fibrelor intertubulare* în porțiunile interne ale dentinei este mai mare, decât în cele externe, și nu depinde de tip și vârstă.

Prelungirile citoplasmice ale odontoplastelor sunt ca atare continuarea directă a porțiunilor apicale ale corpurilor lor celulare.

Ele, de regulă, se întind pe întreg parcursul tubulilor dentinari, terminându-se la joncțiunea smalț-dentină, în apropierea căreia ele se efilează până la 0,7–1,0 mkm. În același timp lungimea lor poate atinge 5000 mkm.

Prelungirea se termină cu o lărgire sferică cu un diametru de 2-3 mkm.

Ramificațiile laterale ale prelungirilor odontoplastice adesea se întâlnesc în pre-dentină și în porțiunile interne ale dentinei (în limitele a 200 mkm de la limita cu pulpă); ele se decelea-

ză rar în porțiunile mijlocii ale dentinei, iar la periferie din nou ating un număr mare.

Ramificațiile derivă de obicei de la trunchiul principal al prelungirii odontoblastice sub un unghi drept, iar în porțiunile ei terminale – sub un unghi ascuțit.

Ramurile secundare se împart și ele, la rândul său, și formează contacte cu ramificațiile prelungirilor odontoblastelor vecine.

Dentina sclerotică (transparentă, translucidă) se formează în urma depunerii progresive, continue și necontrolabile, a dentinei peritubulare în tubulii dentinari, ceea ce provoacă îngustarea lor treptată și, în final, obliterarea lor.

Aceste schimbări pot fi legate de procesul fiziologic de îmbătrânire, în special în dentina radiculară (scleroza „fiziologică”) sau să se dezvolte sub acțiunea diferitor procese patologice, de ex., cariei, abraziiei (scleroza „patologică”). Semnele inițiale de sclerozare a unor tubuli dentinari oarecare au fost decelate în premolari intacti ai unor indivizi la vârsta de 18 ani. Căpătarea de către dentină a transparenței se datorează umplerii tubulilor dentinari dintr-o porțiune oarecare cu material mineralizat, care posedă același coeficient de refracție, ca și cealaltă dentină. Acest material se aseamănă prin ultrastructura sa cu dentina peritubulară.

Sunt descrise două căi de mineralizare a conținutului tubulilor dentinari: în primul caz mineralizarea debutează în spațiul periodontoblastic și doar după aceasta acționează asupra prelungirii odontoblastice, iar în al doilea caz – drept început pentru ea servește calcifierea prelungirii cu mineralizarea ulterioară a spațiului periodontoblastic.

Formarea dentinei transparente debutează în regiunea apicală a rădăcinii și progresează lent spre coroană.

Ca urmare a faptului, că sclerozarea dentinei reduce permeabilitatea ei, acest proces poate prelungi perioada de viabilitate a pulpei, deaceia unui cercetător consideră sclerozarea dentinei drept o reacție protectivă specifică. Sclerozarea tubulilor dentinari duce deasemenea la reducerea sensibilității dintelui.

Tracturile moarte în dentină. La moartea prelungirilor odontoblastice pe o porțiune oarecare de dentină în urma cariei, abraziiei dentare sau a preparării dintelui în secțiunile șlif pot apărea „tubuli morți” sau „tracturi moarte”, care, expuși la lumină, au un aspect de benzi întunecate, în negru. Ele reprezintă un șir de tubuli dentinari, care merg de la joncțiunea smalț-dentină până la pulpă, sunt nesclerozați, și conțin produși de descompunere a prelungirilor moarte și substanțe gazoase, iar la terminația pulpară sunt obliterate - ca urmare a depunerii dentinei neregulate reparative. Această zonă cu tubuli devitalizați formează *dentina opacă*. Semnificația clinică a zonelor de dentina opacă este legată de reducerea sensibilității dentinei în regiunea amplasării tracturilor moarte, în urma dispariției suportului anatomic al transmiterii excitațiilor dureroase.

Dentina este cea mai dinamică din țesuturile dure dentare – ea se reînnoește și se schimbă pe parcursul întregii vieți grație celulelor care există permanent – odontoblaste.

După perioada când s-a format dentina deosebim:

A. *Dentina evolutivă*, formată în urma interacțiunilor embrionare, în cursul proceselor de dezvoltare:

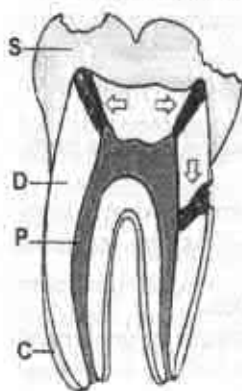
- dentina primară;

B. *Dentina fiziologică*, formată ca răspuns la stimuli: a) funcționali sau b) patologici, iritativi:

- a) dentina secundară,

- b) dentina terțiară.

În procesul de dezvoltare și de erupție a dinților se formează *dentina primară*.



◀ Tracturile moarte în dentină. D – dentină; S – smalț; C – cement; P – pulpă. Săgețile indică tracturile moarte în dentină.

Dentina este depusă de odontoblaste cu un ritm de 4-8 mkm/ zi, iar perioadele de activitatea a acestora alternează cu perioade de repaos. Această periodicitate se reflectă asupra dentinei prin prezența a.n. *linii de creștere*.

În dentină pot fi observate:

- *liniile de creștere zilnică*, care se succed cu o periodicitate de aproximativ 4 mkm/ zi și corespund ritmului de 24 ore de depunere a matricei organice a dentinei;

- *striile (liniile de creștere) von Ebner*, care reflectă depunerea de dentină la un interval mai lent decât a liniilor de creștere zilnică, și anume – de 5 zile, cu o periodicitate în coroană de 20 mkm. Ele sunt localizate în stratul parapulpăr, paralel cu joncțiunea smalț-dentină, și reflectă fazele ritmice funcționale ale odontoblaștilor în dentinogeneză; sunt dispuse mai aproape una de alta decât liniile de contur Owen;

- *striile (liniile de contur) Owen*, care sunt niște zone de hipomineralizare apărută în urma dereglării ritmului de mineralizare a dentinei condiționată de o afecțiune generală în organismul copilului; sunt orientate perpendicular traseului tubulilor dentinari, dar nu întotdeauna paraleli suprafeței externe a dentinei;

- *linia neonatală*, care poate fi decelată în dinții temporari și frecvent – în molarii unu permanenți; reprezintă limita dintre dentina formată în perioada de dezvoltare intrauterină și cea postnatală, și reflectă încetinirea dentinogenezei în perioada perinatală pe o durată de aproximativ 15 zile.

După erupția dinților spre interior de dentina primară se formează *dentina secundară (fiziologică de tip regulat)*, care apare drept continuarea dentinei primare.

Dentina secundară se depune după erupția dinților, din momentul când rădăcina este edificată, precum și începând cu clipa, când dinții vin în ocluzie, acest proces derulând pe parcursul vieții ca reacție (răspuns) al pulpei sănătoase la acțiunea diferitor excitanți funcționali (*dietă, forțe ocluzale*), deși a fost identificată și la molarii 3 neerupți.

Dentina secundară se formează mai lent decât cea primară.

Comparativ cu dentina primară, cea secundară se caracterizează printr-o amplasare mai puțin ordonată a tubulilor dentinari și fibrilelor colagene, printr-un grad mai redus de mineralizare. Tubulii dentinei secundare sunt mai puțin numeroși și mai înguști; traversând linia de demarcare dintre dentina primară și cea secundară, în unele zone nu-și schimbă traiectoria, iar în altele – se curbează dublu „în S”.

Depunerea dentinei secundare derulează neuniform: cel mai activ ea se formează pe pereții laterali și pe tavanul (bolta) camerei pulpare, iar în dinți multiradiculari – pe planșeul acesteia. Ca urmare a procesului respectiv forma camerei pulpare se modifică asimetric (de ex., se nivelează coarcele pulpare), ducând la îngustarea semnificativă a acesteia, iar în final – chiar la obliterarea totală a cavității dintelui. Consecutiv sunt afectate frecvent mortal odontoblastele, iar în tubulii dentinari începe a se depune excesiv dentina intratubulară, tubulii fiind astfel obliterate și căpătând un aspect sticlos, transparent. În consecință se formează zone de dentină sclerotică, încadrate în dentina secundară.

Obliterarea camerei pulpare se întâlnește preponderent la oameni bătrâni, arareori, – la copii, bolnavi de osteopetroză sau la pacienți, cărora le sunt administrate cantități importante de corticosteroizi.

Viteza de depunere a dentinei secundare cu vârsta scade; la femei ea este mai redusă decât la bărbați.

Grosimea stratului de dentina secundară poate fi folosit în calitate de indice pentru evaluarea vârstei individului;

Dentina terțiară (reactivă, reacțională, de reacție, de iritare, reparatorie, reparativă, fiziologică de tip neregulat) se formează local, subiacent unui proces patologic (*carie dentară, abraziune, eroziune patologică, defecte cuneiforme, proceduri restaurative ș.a.*), în focare de lezare (sau de iritare) a odontoblaștilor.

Ea se poate depune pe orice porțiune a peretelui camerei pulpare, cel mai des – în regiunea coarnelor pulpei. Cantitatea și structura acestei dentine depinde de natura, intensitatea și durata acțiunii.

Dentina terțiară apare drept continuarea dentinei primare sau a celei fiziologice de tip regulat; de obicei este neuniform și slab mineralizată, se caracterizează prin tubuli dentinari reduși numeric, absolut dezorganizați și dezordonat aranjați, cu traiectoriul schimbat, iar, uneori, aceștia pot lipsi în totalitate. Pot fi prezente variate incluziuni.

Adesea, limita dentină secundară – dentină terțiară este bruscă, tubulii dentinari prezentând la acest nivel discontinuitate, care se datorează faptului că în dentina terțiară există o nouă matrice tubulară, depusă de celule odontoblast-like (*celule nou diferențiate din pulpa dentară*), care liniază suprafețele formate după afectarea și moartea celulelor odontoblaste inițiale.

Dentina terțiară începe a se depune la 30 zile după prepararea dintelui; formarea ei derulează cu o viteză medie de 1,5 mkm/zi (*este mai înaltă la primele 7 săptămâni, și scade brusc după aceasta*).

În pulpă pot fi anormal observate depuneri dentinare – *denticuli*.

MODIFICĂRI MORFOLOGICE ALE PULPEI DENTARE

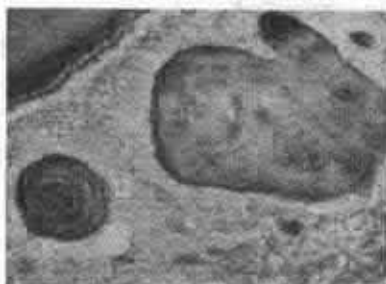Calcificările pulpare

Calcificările pulpare sunt rezultatul unor procese de mineralizare atipică, care se produc în parenchimul pulpar sau la marginea dentinei. Ele sunt extrem de polimorfe. În afară de fenomenele patologice sau degenerative, mai înainte aceste calcificări erau corelate cu senescența. Dar numeroși denticuli au fost observați de cercetători în dinții tineri și sănătoși, sau chiar la molari neerupți.

Pot fi clasificate în două categorii: *denticuli* (*formațiuni individualizate*) și *calcificări difuze* (*petrificate*).

Denticulii

Denticulii (*pulpoliții*, – *grație localizării frecvente în pulpă se mai numesc "pietre pulpare"*) au aspectul unor noduli calcificați variați ca formă (*rotunzi, ovali ș.a.*) și talie (*începând cu dimensiuni de 2-3 mm în diametru*), care constau din dentină sau țesut dentinoid, în care raportul Ca/P este similar cu cel existent în dentină. Formarea lor este rezultatul activității odontoblastelor, fie prin mineralizare pseudofiziologică, fie prin procese degenerative, provocate de dereglări vasculare și histochimice. Un rol important în generarea denticulilor le revine mucopolizaharidelor și proteinelor, care alcătuiesc o matrice organică fină, în ansele căreia se depun cristale de săruri minerale.



Denticuli (odontome interne) în diverse stadii de organizare în pulpă unui molar de lapte uman.

Denticulii pot fi:

- *izolați* (unici) în plin țesut conjunctiv pulpar, sau aderenți la pereții dentinei, sau chiar incluși în dentina radiculară; când sunt incluși în dentină, denticulii par să se fi format în pulpă, și doar după aceea – înglobați în mod secundar, în cursul apozității dentare.

- *multipli*, prezenți la un dinte, în mai mulți dinți sau în toți dinții unui individ (*ceea ce indică o predispoziție genetică*); la fuziunea mai multor noduli se pot forma *conglomerate* (*complexe*) calcificate, care sunt destul de variate ca formă. Localizarea este mai frecventă în zona planșeului camerei pulpare, în interiorul canalului radicular

sau la apex. În unele cazuri, în urma creșterii sau fuzionării lor rapide, denticulii devin atât de masivi, încât provoacă obliterarea cavității dintelui, lumenului unui canal radicular accesoriu sau chiar al unui principal.

Conform localizării denticulii pot fi împărțiți în:

- **liberi** – dispuși liber în țesutul conjunctiv al pulpei, acoperiți de acesta de jur-împrejur ("piatră liberă");

- **atașați de perete (murali)** – fixați de peretele interior al camerei pulpare prin unirea cu dentina/ predentina ("piatră atașată");

- **interstițiali** – practic sunt denticuli atașați de perete sau liberi, înglobați de către depunerile de dentină secundară ("piatră înglobată").

Conform structurii histologice denticulii pot fi împărțiți în două tipuri principale:

- cu organizare superioară – denticuli reali, și

- cu organizare inferioară, – denticuli falși.

Denticulii reali (sau denticuli adevărați, denticuli veritabili, calcificări pseudodontare) au o structură internă bazată pe matrice dentinară mineralizată, ce conține tubuli dentinari, și sunt mărginiți la periferie de către odontoblaste, care provin de la preodontoblaste, acționate de factori inductivi ocuți. Se observă, în general, la extremitatea apicală a canalelor radiculare. Mineralizarea pulpoliților cu cristale de apatit se produce pe un substrat fibrilar, a cărui dispoziție, concentrică sau radiară, va programa structura finală a denticulilor.

Denticulii falși (sau denticuli omogeni) sunt întâlniți în pulpă cu mult mai des decât cei reali, și reprezintă niște calcificări, compuse din straturi:

- 1) **concentrice sau lamelare**, care rezultă printr-un proces de mineralizare a fibrodentinei, formată de obicei prin depunerea în jurul unor fibre de collagen densificate, a unor trombuși de sânge sau în jurul unor debriuri celulare sau vasculare; nu conțin tubuli dentinari; pe suprafața lor, ocazional, pot fi atașate celule aplatizate sau fuziforme;

2. **radiare**, înconjurată de fascicule de fibre argirofile.

Apariția unor denticuli falși, în model concentric sau liniar, se poate datora unor zone neregulate de calcificare distrofică, localizate în special în pulpa centrală.

Prezența denticulilor influențează negativ asupra volumului pulpei, și reduce numărul de celule în zona respectivă.

Dispuși în proiecția orificiului de intrare în canal, denticulul frecvent îl îngustează și-l camuflează. În cazul unui tratament endodontic localizarea radiculară sau ostială a unui denticul împiedică permeabilizarea și lărgirea canalului respectiv.

Dacă denticulul, prin creșterea în volum, vine în contact cu un nerv sau cu un vas sanguin, apare o durerea pulpară deranjantă, care nu poate fi corelată direct cu prezența denticulului, iar diagnosticul pozitiv este pus frecvent prin constatare.

Calcificările difuze

Calcificările difuze, la fel ca și denticulii, apar atât în zona de pulpă coronară, cât și radiculară, cu o dispoziție liniară, în sânul țesutului conjunctiv sau aderente la peretele dentinei. Ele se observă în cursul senescenței pulpare, sau după inflamații cronice.

Calcificările difuze se datoresc precipitării cristalelor de octofosfat de calciu. Ele se observă în general, de jur-împrejurul vaselor sanguine, sau chiar în pereții acestora. În acest ultim caz formarea acestor calcificări este considerat drept un proces degenerativ, analog cu ateroscleroza, și, aparent, este declanșat de microtraumatismele pulpei dentare.

Depozitele de cristale de hidroxiapatit se pot forma și de-a lungul fibrelor de collagen.

În unele cazuri pot fi observați micronoduli rotunzi sau grupuri de cristale aciculare sau bacilare aplatizate.

Calcificările difuze pot apărea uneori în teaca mielinică a fibrelor nervoase.

CEMENTUL

Cementul dentar (lat. *Cementum, Substantia ossea*) este un țesut dur dentar, care învește dentina rădăcinii dentare.

Originea sa este, în cea mai mare parte, *mezenchimală*. Studiile recente certifică și o origine *epitelială* pentru anumite teritorii ale cementului.

Depunerea continuă de cement pe parcursul vieții este un proces biologic compensator care contribuie la menținerea stării de integritate a parodontiului de susținere.

Are o culoare gălbuie, mai închisă decât la smalț, dar ceva mai deschisă decât la dentină; suprafața are un aspect mat, și nu prezintă luciu ca smalțul.

Grosimea cementului este neuniformă: ea este mai subțire în regiunea coletului (20 – 50 mkm) și mai groasă în regiunea apexului radicular (100 – 150 mkm).

Limita dintre dentina și cement în dentiția permanentă este netedă, liniară, iar în dinții temporari poate fi uneori ondulată.

Această limită se numește *joncțiune cementodontinară* și conferă un atașament ferm al cementului de dentină.

Prin intermediul ei este posibilă ancorarea fibrelor ligamentului parodontal, care atașează dintele de structurile adiacente.

Cementul și smalțul se întâlnesc la nivel cervical, formând o limită de demarcație distinctă – *joncțiunea amelocementară (smalț-cement)*, comparată cu o "lamă de cuțit" netedă.

Amplasarea ei poate fi destul de diferită de la dinte - la dinte, – la același individ, – și chiar la diferite fețe ale aceleiași dinte. În cazul în care limita dintre smalț și cement este lezată, expunerea dentinei radiculare la nivelul zonei cervicale conduce la apariția sensibilității locale. Dacă se suprapune și retragerea gingivală, sensibilitatea dentinară crește considerabil.

Raportul dintre smalț și cement la nivelul coletului dentar poate fi de patru tipuri:

- Smalțul și cementul contactează nemijlocit (*cap la cap*), suprafața dentară fiind netedă. Acest lucru se întâlnește în 30% din cazuri;

- Smalțul cervical este acoperit la colet de cement cu 2 – 3 mm, – situație ce se întâlnește cel mai frecvent, în 60–65% din cazuri, și determină un aspect neomogen al zonei cervicale, ce predispune la organizarea plăcii bacteriene. Această apofiză cementară sub formă de pinten poate să fie constituită din cement afibrilar (*rar întâlnit la om*), sau din cement fibrilar, celular sau acelular;

- Smalțul se suprapune peste cementul cervical;

- Între smalț și cement este remarcată prezența unei breșe neînsemnate, dentina rămânând descoperită, fără stratul protector al smalțului sau al cementului, în 5–10% din cazuri. Breșa respectivă se datorează persistenței în acest teritoriu a unui segment din teaca Hertwig și, ca urmare a intercalării reziduale de epiteliocite între sacul folicular și dentină, – a absenței diferențierii cementoblaștilor. Denudarea dentinei la nivelul coletului și contactarea ei cu fanta periodontală este un factor local, care determină hiperestezia zonei interesate și vulnerabilitatea ei la acțiunea factorilor cariogeni.

Cementul are o structură și o compoziție chimică asemănătoare cu cea a osului macrofibrilar, dar, spre deosebire de acesta, nu conține canale Havers și este complet avascular și neînervat. Este cel mai puțin mineralizat țesut dur al dintelui. Conține 65% de substanțe anorganice, 23% de substanțe organice, și 12% – apă.

Din componentele anorganice predomină fosfatul tricalcic (50-66%), organizat în cristale de apatit, sau fosfați de calciu amorfii, iar din cele organice – peste 90% de colagene.

Cementul constă din substanța fundamentală (impregnată cu săruri), care conține fibre colagene și conjunctive. Aceste fibre au o direcție variată: unele merg paralel suprafeței cementului, iar altele (cele groase) traversează grosimea cementului în sens radial, unindu-se din partea dentinei se cuplează cu prelungirile periferice ale odontoblaștilor prin inter-

mediul fibrelor radiale Tomes, iar din partea opusă se intercalează cu fibrele Sharpey (*de colagen extrinseci*) din ligamentul periodontal. Dispunerea fibrelor Sharpey este perpendiculară pe fibrele de colagen intrinseci. Procesul lor de mineralizare derulează prin depunerea substanțelor anorganice de jur-împrejurul și printre aceste fibre.

Fibrele Sharpey au primit denumirea de *fibre penetrante ale cementului*.

Așa structură a cementului contribuie la fixarea sigură a rădăcinilor dentare în alveolele proceselor alveolare ale maxilarelor.

Există diferite variante de clasificare, fapt datorat originii, structurii și funcțiilor speciale ale tipurilor de cement.

Din punct de vedere morfologic deosebim 2 tipuri de țesut cementar:

- *cimentul acelular, fibrilar sau primar, și*
- *cimentul celular sau secundar.*

Caracteristica principală a *cimentului acelular* este conferirea suportului de atașament al dintelui, pe când *cimentul celular* intervine adaptiv în caz de mișcare sau uzură a dintelui.

După localizare se descriu:

- *cimentul radicular* (care poate fi acelular sau celular, dar oricum cu structură lamelară și linii de creștere, conținând și fibrile în matricea sa);
- *cimentul coronar* (care poate fi acelular sau celular, fibrilar sau afibrilar).

Termenul de *ciment acelular* este utilizat convențional, deoarece în formarea oricărui tip de cement inițial și în mod special participă *cementoblastele*, iar denumirea de "acelular" se datorează faptului că celulele menționate, după depunerea matricei, nu rămân sechestrate la acest nivel.

O clasificare modernă identifică cementul, reieșind din:

- momentul formării (*primar/secundar*),
- prezența sau absența celulelor în matricea depusă (*celular/acelular*) și
- originea fibrelor de colagen ale matricei (*intrinseci – proprii, rezultate prin sinteza cementoblastelor, extrinseci – provenite de la nivelul ligamentului parodontal și consecutiv incorporate*).

Conform acestor criterii, pot fi descrise mai multe tipuri de cement:

- *ciment primar acelular fibrilar intrinsec;*
- *ciment primar acelular fibrilar extrinsec;*
- *ciment secundar celular fibrilar intrinsec;*
- *ciment secundar celular fibrilar mixt;*
- *ciment acelular afibrilar;*
- *ciment stratificat intermediar;*
- *ciment stratificat mixt.*

Cimentul acelular se formează primul în procesul de dezvoltare, deaceia se numește și *primar*. El acoperă cea mai mare parte din rădăcină și coletul dintelui.

Cimentul acelular este amplasat pe suprafața rădăcinilor dentare sub formă de strat relativ fin (30-230 mkm), având grosimea minimă în regiunea joncțiunii smalț-cement, și maximă - la apexul radicular.

Are o structură lamelară, lamelele fiind orientate paralel suprafeței radiculare (*în urma depunerii secvențiale a straturilor*), și striății transversale, datorate trecerii fibrelor de colagen extrinseci ale ligamentului periodontal.

Cimentul acelular nu conține celule, ci doar multiple fibrile de colagen uniform mineralizate.

Suprafața cementului acelular fibrilar este mineralizată într-o măsură mai mare, decât straturile mijlocii ale cementului.

Cimentul secundar acoperă treimea apicală a rădăcinii și regiunea bifurcației rădăcinilor dinților multiradiculari. Se localizează deasupra cementului acelular, dar uneori intră în contact direct cu dentina.

Grosimea stratului de cement celular are o marjă largă de variație (100-1500 mkm), și este maximă la molari. Cementul celular constă din celule (*cementocite și cementoblaste*), și substanță intercelulară.

Cementocitele (celulele mature ale cementului dentar) se află „prinse” în cavități speciale – lacune, în matricea organică (*colagen, substanță fundamentală*) sintetizată de jur-împrejurul lor, care apoi se mineralizează.

Acestea sunt niște celule aplatizate cu organite moderat dezvoltate și nucleu relativ mare. Prelungirile lor multiple (*ajung la 30*) și ramificate, cu un diametru aprox. 1 mkm ating în lungime 12-15 mkm, și sunt unite între ele prin intermediul unor conexiuni-fante (*nexusuri*). Prelungirile sunt incluse în canalicule și sunt orientate preponderent spre suprafața ligamentului periodontal (*sursa de alimentare*), radiind de la periferia celulei, fapt ce îi atribuie aspectul de “păianjen” în microscopia optică.

Pe parcursul a 60 de ani cementul se poate mări ca grosime – de trei ori. Pe măsura depunerii straturilor noi de cement pe suprafața rădăcinii, cementocitele, aflate în straturile interne, profunde, ale acestuia și departe de sursa alimentară, suportă schimbări degenerative gradate și, în consecință, mor. În urma acestui fapt rămân lacune goale sau umplute cu detritus celular.

Și, dimpotrivă, cu cât mai aproape se află cementocitele de suprafața cementului, cu atât mai bine își păstrează ele caracteristicile de activitate funcțională și asemănarea cu cementoblastele.

Cementoblastele sunt celule cemento-formative active, care asigură depunerea ritmică a straturilor noi de cement. La formarea cementului aceluia ele se deplasează spre exterior, iar la formarea cementului celular sunt incorporate în el.

Cementoplastele (sau *lacunele pericementocitare*) sunt niște loje ovalar-stelate mici, dotate cu canale radiare. Au pereții mult mai mineralizați, decât cementul circumiacent.

Substanța intercelulară a cementului celular include fibre și substanță fundamentală.

Fibrele se împart în:

- *intrinseci* – proprii, rezultate prin sinteza cementoblastelor, și care indică depunerea incrementală inițială; sunt dispuse paralel cu direcția rădăcinii;
- *extrinseci* – provenite de la nivelul ligamentului parodontal și consecutiv incorporate; sunt orientate perpendicular pe suprafața rădăcinii.

Coraportul dintre fibrele de ambele tipuri variază în marjă largă la diferite porțiuni de cement.

În suprafața cementului celular se observă un aspect multiform, zonal, care este cauzat de procesele metabolice:

- *zone cu cementogeneză prezentă*, la nivelul cărora se află cementoblaști activi;
- *zone de repaus*;
- *zone pe cale de resorbție*.

Între celulele *zonei cu cementogeneză prezentă* și frontul de mineralizare se află stratul cel mai extern, mai periferic, al cementului nou format, destul de subțire (*aprox. 10 mkm*), care prezintă un țesut nemineralizat, și care acoperă suprafața cementului radicular, delimitat de periodonțiu printr-un singur rând de cementoblaști pe cale de transformare în cementocite. Această zonă matriceală se numește *cementoid* (*prin analogie cu osteoidul țesutului osos*) sau *precement* (*prin analogie cu predentina*). Între cementoblaști se află fascicule de fibre colagene, aparținând ligamentului periodontal în curs de inserție. Ele trec printre aceste celule, și se fixează de suprafața rădăcinii, adâncindu-se puțin în cement, căpătând denumirea de *fibre Sharpey*.

Depunerea ritmică a noilor straturi de cement radicular la dinții funcționali se explică prin faptul că există această zonă matriceală și, pe măsură ce se depune un nou strat la suprafață, se produce mineralizarea celui dedesubt.

• *zone de repaus*, mărginite de celule de tip fibroblastic. Aici peretele cementar îl găsim aranjat în linie dreaptă și cementul – omogen ca structură;

• *zone pe cale de resorbție*, lacunare cementare, prezente în zonele apicale ale suprafețelor radiculare unor dinți intacti, sunt, aparent, datorate mișcărilor fiziologice, ocluzale, ale acestor dinți. De resorbția cementară sunt responsabile niște celule multinucleate de tip osteoclastic, iar defectele resorbitive fine sunt, de regulă, lichidate prin depunerea succesivă de straturi noi de cement.

Ca urmare a depunerii permanente, deși, ca caracter, ciclică, a cementului limitele dintre straturile succesiv formate, se determină ușor pe secțiunile histologice. Cementul are o structură stratificat lamelară, lamelele fiind destul de late, suprapuse una peste alta, și delimitate prin linii de creștere paralele, continui și ondulate. Numărul unor asemenea lamele variază de la 5-6 spre 20-30 și mai mult.

MODIFICĂRI MORFOLOGICE ALE CEMENTULUI

Remanierile cementare, care reprezintă în sine niște procese de apozitie (*formare, depunere în exces a cementului*) și/sau de resorbție, se manifestă ca răspuns la solicitările locale de origine dentară/ parodontală sau procese inflamatorii (*de ex., parodontitele apicale sau cele cronice marginale*), ce duc la pierderea stabilității dintelui în arcada dentară.

Apoziția cementară poate reprezenta un proces fiziologic sau poate fi o apozitie reactivă.

Apoziția fiziologică (senilă) are loc atâta timp, cât dintele este prezent pe arcadă, și este independentă de vitalitatea pulpară, astfel încât grosimea cementului crește progresiv în urma îmbătrînirii omului. Acest proces nu se manifestă în același ritm pe toată suprafața radiculară: este maxim redus la nivelul cervical, și crește spre apex.

La nivel apical apozitia se realizează prin cement celular (*ale cărui linii de creștere sunt concentrice cu conturul apical*), spre a compensa uzura progresivă a fețelor ocluzale și egresia dintelui, ce însoțește această uzură; ea poate să difere de la dinte la dinte, chiar la același individ. La suprafața rădăcinii se remarcă o depunere repetată de cement, peste cel existent, ceea ce asigură păstrarea intactă a aparatului ligamentar periodontal și funcția lui normală. Uneori se poate produce o hipercementoză fiziologică, care poate fi foarte importantă, și să determine îngustarea spațiului periodontal.

Odată cu vârsta, suprafața cementului devine mult mai neregulată. Numărul fasciculelor de fibre colagene înglobate scade, iar cementocitele sunt active doar în straturile externe. În zona apicală se remarcă stabil o îngroșare a cementului.

Apoziția cementară reactivă (sau cementogeneza patologică) reprezintă o îngroșare anormală a cementului și apare în urma:

- obturațiilor endodontice, când se produce o mineralizare a orificiului apical și o barieră cicatriceală calcificată, care obturează apexul;
- hipofuncțiilor și egresiunilor dentare care rezultă;
- afecțiunilor periapicale sau parodontale cronice, ca răspuns la o resorbție osoasă subiacentă, fiind o modalitate de adaptare parodontală la modificările patologice ale zonei periapicale;
- modificărilor adaptative în suprasolicitarea parodonțiului de susținere.

Indiferent de etiologie, hipercementoză poate să participe la patogenia maladiei parodontale.

Cementul apărut în cursul apozitiei reactive este, de regulă, unul celular, iar hipercementoză poate fi localizată (circumscrișă), difuză sau generalizată.

Hipercementoză locală se manifestă prin formarea unor noduli globulari sau extensii cementare în formă de pinteni pe suprafața laterală sau interradiculară a dintelui. Cel mai des aceasta are loc în urma fixării unor cementsculi, corpuri calcificate sferoide (cu dia-

mentrul 0,1-0,4 mm), care prezintă în structura lor lamele concentrice, fibrilare, în general acelulare, și fibre de ligament periodontal, primar amplasate între fibre; apar localizați pe suprafața cementului sau în structura sa, dar și în interiorul ligamentului parodontal, sau sunt fuzionați cu țesutul osos alveolar. Ei apar în legătură cu o traumă locală, sau cu un proces de hiperactivitate ectopică (în afara cementului) a cementoblaștilor, care poate fi inițiată de resturile epiteliale Mallassez din masivul ligamentului parodontal. Cementiculi se formează prin mineralizarea acestor resturi epiteliale degenerate sau a vaselor trombozate din ligamentul parodontal.

Deoarece prezintă similitudini morfologice cu denticulii, cementiculi se clasifică în *liberi, atașați (parietali) sau înglobați (interstițiali)*.

Cementiculi pot crește, fuzionând între ei și fixându-se de cement. Pe suprafața lor sunt decelați cementoblaști, care formează straturi noi de cement.

Frecvența cementiculiilor crește cu vârsta.

În arii restânse de cement hiperplazic, pot apărea structuri sferoide înglobate, calcificate, — *excementoze*, care sunt, în esență, niște cementiculi atașați de suprafața cementului și ulterior înglobați în matricea cementară. În cazul agravării acestei stări morbide printr-un proces inflamator periapical cronic, se instalează o hiperplazie extensivă „în manșetă”, circumscrisă la nivelul apical al rădăcinii afectate.

Hipercementoza localizată se remarcă uneori în arii, unde pe suprafața dentinei s-au format „perle” ale smalțului.

„Perlele” de smalț sunt anomalii embriologice, care pot fi congenitale sau ereditare, și reprezintă mici depozite de smalț, sau de smalț și dentină, dotate, eventual, în centru cu o mică cavitate, umplută cu pulpă dentară. Ele sunt observate pe suprafața radiculară, în special la limita amelocementară sau la nivelul zonei de bifurcație a molarilor.

„Perlele” adamantine sunt induse de o disfuncție la nivelul celulelor tecii lui Hertwig, care își recapătă potențialul de a se diferenția în ameloblaste secretoare de proteine matriceale ale smalțului. Pot fi acoperite de cement și definite în acest caz drept *spiculi cementari*.

Aceste formațiuni perlate de smalț heterotopice sunt acoperite de un cement hiperplazic, care este uneori neregulat, și poate conține structuri sferoide sau ovalare — resturi epiteliale calcificate.

„Perlele” smalțului sunt, de regulă, aderente la suprafața radiculară, în continuitate cu smalțul coronar (*pinteni ai smalțului*), sau sunt izolate.

„Perlele” de smalț, localizate pe suprafața radiculară, sunt un factor favorizant pentru dezvoltarea afecțiunilor parodontale.

Hipercementoza difuză se caracterizează prin depozitarea sporită pe întreaga suprafață radiculară, adeseori datorată unui proces infecțios periapical cronic. În unele cazuri poate favoriza anchiloza dento-osoasă (*a rădăcinii cu peretele procesului alveolar*), a cărei frecvență crește odată cu vârsta.

Hipercementoza difuză se întâlnește de 2,5 ori mai des la dinții mandibulari, în special — la premolari și molari.

Hipercementoza generalizată reprezintă o depunere excesivă a cementului, remarcată la toată dantura unui individ. Poate fi ereditară sau indusă de afecțiuni sistemice, cum ar fi, de ex., boala Paget.

Cementul coronar acoperă smalțul coroanelor dentare în apropierea joncțiunii smalț-cement. Este întâlnit la om, când dinții sunt recent erupți pe arcadă, sau când aceștia rămân incluși mult timp după data normală a erupției, sau când dinții individului prezintă amelogeneze imperfecte. Apariția cementului coronar se poate datora și unei degenerescențe precoce a epitelului redus al organului smalțului, care permite diferențierea celulelor din sacul dentar în cementoblaste și, deci, o cementogeneză coronară direct pe suprafața smalțului.

Cementiculi împreună cu **cementul coronar** formează **cementul aberant**.

RESORBȚIA CEMENTULUI

Resorbția cementului poate fi:

- *fiziologică*, produsă în condiții fiziologice în cursul rizalizei (resorbției radiculare) a dinților temporari, determinate de presiunile create prin creșterea subiacentă a dintelui permanent, și care se manifestă prin formarea unor lacune, consecutiv activității celulelor osteoclastice.

- *reacțională*, produsă în cursul proceselor patologice parodontale sau în cazul hiperfuncției ocluzale a dinților, supuși unor microtraumatisme repetate. Se manifestă prin resorbții, care determină o dezorganizare a inserției fibrelor ligamentare și, în consecință, o mobilitate dentară.

Dacă factorii patogeni durează și/sau se intensifică, cementogeneza compensatorie este suprimată în urma creării unor condiții inflamatorii sau infecțioase.

În cazul apariției zonelor de resorbție pe suprafața radiculară, ele sunt reconstituite prin inducerea cementogenezei, care duce la depunerea unui cement nou. Apar niște linii de reversie, și are loc reinsertația (reatașarea) fasciculelor de fibre conjunctive ale ligamentului parodontal de cementul nou format.

Funcțiile principale ale cementului:

- închiderea și protecția din afară a canaliculelor dentinare;
- face parte din aparatul de fixare (atașament) al dintelui în alveolă – parodonțiul de susținere;
- asigură adaptarea funcțională la modificările determinate de mișcările ocluzale ale dintelui;
- asigură regenerarea (repararea) în fracturile orizontale ale rădăcinilor dentare prin depunerea lui în regiunea apexului radicular;
- asigură compensarea, prin depunere apozițională, a pierderii lungimii totale a dintelui, rezultată ca urmare a procesului de uzare ocluzală (în cadrul fenomenului eruptiv pasiv);
- asigură permiterea, prin depunere apozițională, a erupției verticale și migrării meziale;
- asigură izolarea, prin depunere la nivelul foramenului apical, a pulpei dentare afectate;
- asigură reglarea, în asocieră cu procesele alveolare, a lungimii ligamentului parodontal.

PULPA DENTARĂ

Pulpa dentară (lat. *pulpa dentis*) este un organ complex, constituit dintr-un țesut conjunctiv moale, lax, nemineralizat, prezentând variate structuri celulare, vase sangvine, vase limfatice, fibre nervoase, aparat receptor și, calcificări pulpare, cuprinse toate într-o substanță fundamentală.

Structurile pulpei îndeplinesc în ansamblu funcțiile acesteea (*nutriția, sensibilitatea, capacitatea de regenerare și apărare a dintelui etc.*), asigură activitatea vitală a dintelui.

Pulpa dentară vie, intactă este necesară pentru realizarea funcționării ei normale.

Deși dintele depulpat poate suporta un timp oarecare sarcina masticatorie, el, prin îndepărtarea pulpei fiind devitalizat, devine fragil și cu o durată de funcționare mult mai redusă.

Pulpa dentară derivă din zona centrală a papilei dentare, formate de către ectomezenchim. Între pulpa dentară și dentină există corelații strânse, deoarece embriologic și structural ele au la bază același țesut, fapt care se reflectă în elementele de funcționalitate și, ulterior, în interpretarea evenimentelor clinice.

Pulpa este situată în centrul dintelui, într-o cavitate delimitată la exterior de către dentina mineralizată, de care este separată printr-o zonă dentinogenetică.

Cavitatea pulpară este divizată, din punct de vedere anatomic, în:

- *camera pulpară* (la nivelul coroanei anatomice, unde se găsește pulpa coronară);
- *canalele radiculare* (corespunzătoare rădăcinii, care găzduiesc pulpa radiculară)

Pulpa dentară este și ea, respectiv, divizată în două zone.

Astfel, deosebim *pulpa coronară*, situată în camera pulpară a coroanei dinților, și *pulpa radiculară*, situată în canalul radicular, ce comunică cu structurile spațiului periodontal la nivelul apexului prin orificiul apical. Canalul radicular principal se termină în regiunea apicală a rădăcinii, sub forma unor ramificații fine — *delta apicală*.

Pulpa dentară reproduce întocmai contururile anatomice exterioare ale dintelui în cazul dinților tineri. Cu timpul, datorită depunerii de dentină secundară, ce predomină spre baza camerei pulpare, configurația acesteia se modifică.

O parte din fibre și vase ale periodonțiului pot pătrunde în pulpa dentară prin canale radiculare secundare.

De fapt, camera pulpară este integral localizată în coroana anatomică doar la dinții anteriori, în timp ce la dinții laterali ea este extinsă atât în coroana anatomică, cât și în treimea cervicală a rădăcinii. Plafonul camerei pulpare se află, în dependență de vârsta pacientului, la diferite niveluri față de coletul dintelui.

Peretele ocluzal (sau plafonul) prezintă prelungiri angulare (*coarne pulpare*), care se întind spre cuspidii dinților laterali și marginile incizale ale frontalilor.

La dinții monoradiculari pulpa coronară trece lin în cea radiculară, iar în cei multiradiculari între pulpa coronară și cea radiculară este o delimitare manifestă.

Denumirea de „pulpă coronară” și „pulpă radiculară” reflectă nu numai aspectul anatomic delimitator. Aceste două formațiuni anatomice au deosebiri esențiale în dependență de poziție, formă, structură și funcții.

Pulpa coronară prezintă un țesut conjunctiv moale, foarte lax, bine vascularizat și inervat. Ea conține celule variate; odontoblastele, aflate în pulpa coronară, au o formă prismatică sau piriformă, și sunt dispuse în câteva rânduri.

Pulpa radiculară conține un țesut conjunctiv cu un număr important de fibre colagene, și posedă o densitate mai mare, decât în coroană. Spre apical fibrele colagene formează la o treime din dinți fascicule dense. Pulpa radiculară este mai sărac vascularizată și inervată, decât cea coronară; componența ei celulară e mai puțin variată, iar odontoblastele, aflate în ea, sunt cuboidale sau aplatizate, și sunt dispuse în 1-2 rânduri. Stratul intermediar nu este exprimat.

Volumul pulpei depinde de vârstă: la copii pulpa este mai masivă, iar cu vârsta volumul ei devine mai mic în urma depunerii dentinei secundare și reducerii volumului cavității dentare. Anume vârsta determină structura histologică a pulpei. Pe măsura îmbătrânirii organismului numărul de elemente celulare diminuează, iar numărul de structuri fibrilare sporește.

Ca structură morfologică pulpa este reprezentată de un țesut conjunctiv lax, care conține masiv celule, substanță intercelulară, vase sangvine, vase limfatice, și fibre nervoase. Particularitatea ei constă în faptul, că, pe lângă elemente celulare, pulpa prezintă o cantitate importantă de substanță fundamentală gelatinoasă.

Substanța fundamentală a pulpei, bogat vascularizată, conține o cantitate mare de glicozaminoglicani, iar în legătură cu aceasta în ea poate ușor să apară edemul, care poate duce la compresiunea structurilor pulpare între pereții duri, rigizi ai camerei pulpare.

Din mucopolizaharide cel mai important rol îl joacă cele acide — nesulfatate (*acidul hialuronic*) și sulfatate (*keratansulfat, heparansulfat, condroitin-4-sulfat, chondroitin-6-sulfat, dermatansulfat*). De la gradul de polimerizare a acestora depinde caracterul gelatinos și turges-

cența pulpei, și, prin urmare, gradul de pătrundere în ea a substanțelor nutritive și difuzibilitatea.

O importanță aparte prezintă substratul - sistemul enzimatic *acidul hialuronic - hialuronidaza*. La sporirea cantității de hialuronidază are loc depolimerizarea substanței fundamentale, fapt ce condiționează permeabilitatea înaltă a țesutului conjunctiv pentru microorganismele și toxinele acestora.

Substanța fundamentală a pulpei reunește în ansamblu structuri celulare și fibroase, vase sangvine și limfatice, fibre nervoase, asigurând prin aceasta funcțiile trofică și protectivă, adică:

- răspunde pentru procesele metabolice din celule și fibre;
- acționează asupra funcției hormonilor, vitaminelor și substanțelor bioactive;
- previne și inhibă răspândirea procesului infecțios în țesut;
- asigură transmiterea substanțelor nutritive și a oxigenului din vasul sanguin spre celulă și invers.

Structurile fibroase ale pulpei dentare sunt asemenea fibrelor conjunctive ale altor organe și conțin fibre *colagene și reticulare*, imersionate în substanța fundamentală.

Colagenul constituie 25-30 % din masa uscată a pulpei dentare umane (*ceea ce este net superior, decât la animale*).

Colagenul pulpei dentare se referă la tipurile I și III, predominant fiind cel de tip I (55%/45%); fibrele de collagen sunt elaborate de fibroblaști, spre deosebire de collagenul dentinar, care este de origine odontoblastică. Fibrele de collagen au un înveliș mucopolizaharidic, care contribuie la realizarea legăturilor interfibrilare.

Pulpa coronară este reprezentată prin țesut conjunctiv lax dotat cu o rețea fină de fibre colagene și precolagene, cu un număr mare de elemente celulare variate.

În zonele periferice ale pulpei coronare ele formează o carcasă deasă (*mănunchiuri de fibre dense*), iar în cele centrale - fibrele colagene sunt dispersate mai rar (*fibre colagene difuze*).

În pulpa radiculară structurile colagene sunt mai dense, mai groase, orientate longitudinal, preponderent sub formă de fascicule asociate axelor vasculare. În zonele periferice ale pulpei radiculare predomină fibrele argirofile (procolagene), orientate preponderent radial.

În pulpa dentară tânără collagenul pulpar se prezintă sub formă de fibre singulare, izolate, repartizate printre celulele pulpare. Conținutul lui în pulpă cu vârsta crește, - se manifestă aceasta prin înmulțirea, organizarea în mănunchiuri fibrilare și densificarea fibrelor de collagen, atribuind pulpei o nuanță albicioasă - a.n. proces de *fibrizare a pulpei*. Aceeași fibrizare fibrilară colagenică se poate întâlni și în cursul proceselor patologice.

Fibrele de reticulină, argirofile, fine, sunt formate de collagenul de tip III, și apar sub formă de rețea prin tot parenchimul pulpar, dar fiind asociate în special pereților vasculari.

În spațiul Weil (zona subodontoblastică) se află *fibrele Korff*, - niște fibre asociate de reticulină, care sunt dispuse la periferia pulpei. Ele au un aspect mai gros și mai numeros, un traiect ondulat, iar când trec printre odontoblaști și ajung în dentină, se transformă în fibre de collagen.

Fibre elastice sunt întâlnite doar în pereții vasculari.

Fibrele oxitalanice (preelastice) sunt formate din fibrele elementare (150Å), asamblate în fascicule, nu au o orientare strictă, se află răspândite în tot țesutul pulpar, fiind mai numeroase în zona periferică a pulpei. Sunt legate de vasele sangvine; unele din ele trec printre odontoblaste.

Conform datelor existente, nu suferă modificări în cursul îmbătrânirii.

Fibrele de reticulină și cele oxitalanice reprezintă, conform unor ipoteze, forme de collagen în diferite stadii de maturare.

Principalele elemente celulare ale pulpei sunt odontoblastele, fibroblastele, celulele nediferențiate (*stelate, pericite*), macrofagele fixe etc.

Aceste celule sunt localizate neuniform în țesutul pulpar, formând în același timp o legitate oarecare.

Aspectul dat permite de a evidenția în pulpă convențional trei straturi:

- *stratul odontoblastic*,
- *stratul subodontoblastic și*
- *stratul central.*

Fiecare din ele îndeplinește o funcție fiziologică specifică, sau reacționează, într-un fel sau altul, la dezvoltarea diferitor procese.

• *Stratul odontoblastic (sau periferic)* este format de un strat compact și continuu de odontoblaste, amplasate în câteva rânduri (2-4); numărul de rânduri descrește pe măsura apropierii de orificiul apical al rădăcinii (1-2).

Odontoblastele sunt celule înalt diferențiate și specializate, dispuse în *palisadă* sau radial, care tapetează periferia pulpei dentare și aderă între ele prin structuri desmozomoidale.

Fiecare celulă odontoblastică are două expansiuni (sau prelungiri) citoplasmice principale, — una *periferică (a.n. fibra Tomes)*, care intră în tubulul dentinar și ajunge până la joncțiunea amelo-dentinară, unde se divizează în două ramuri (*aspect, care ar putea servi drept explicație pentru sensibilitatea ei înaltă*), iar cealaltă, *centrală (în număr de 1-2)*, nu iese în afara pulpei dentare, ci pleacă spre stratul central, formând anastomoze cu alte celule pulpare.

Forma și dimensiunile corpului odontoblastic variază în funcție de localizarea coronară sau radiculară, și de gradul de diferențiere, — de la prismatice sau piriforme (*de obicei, pulpa coronară*) — până la celule cuboidale.

La nivelul "coarnelor" pulpare, odontoblastele sunt dispuse cel mai compact, și reprezintă niște celule prismatice înalte, cu nucleu ovali, bazali. Lateral și cervical față de "coarnele" pulpare, odontoblastele sunt celule cuboidale, cu nucleu rotunzi, centrali. Pe măsură ce tapetează pulpa radiculară, spre foramen apical, odontoblastele devin celule aplatizate, pavimentoase.

Există o corespondență nu doar între forma celulară și poziția odontoblastului, ci și între ea și gradul de diferențiere, sau ea și activitatea funcțională, metabolică. Deaceia, cu cât e mai mare diferențierea sau activitatea, cu atât celula apare mai înaltă. Odontoblastele prismatice sunt cele mai diferențiate și mai active, iar cele turtite sunt cel mai puțin diferențiate și inactive, fapt care se reflectă, de ex., în cantitatea de dentină corespunzătoare depusă.

La periferie odontoblastul este delimitat printr-o membrană plasmatică cu structură biconturată. În citoplasmă se conține un nucleu oblongat, o rețea endoplasmatică bine dezvoltată cu un număr mare de ribozomi și mitocondrii, ce denotă procese energetice active, produse în odontoblaste, și participarea acestora în sinteza proteinelor. În citoplasmă se mai găsesc și ribozomi liberi, granulații lipoide, bule pinocitoase, care probează participarea activă a celei în procesele de schimb cu mediul intercanalicular. Aceste celule, datorită gradului mare de diferențiere, elaborează componentele matricei dentinare.

Odontoblastele pe parcursul întregii vieți produc predentină, îngustând camera pulpară.

• *Stratul subodontoblastic (sau cambial, intermediar)* este dezvoltat doar în pulpa coronară.

În acest strat există două zone: una — externă (*zona acelulară Weil*), săracă în celule, și alta — internă (*zona bogată celulară*), cu o celularitate abundentă.

Zona externă conține numeroase prelungiri protoplasmatiche ale celulelor, corpurile cărora sunt situate în zona internă.

În dinții, caracterizați printr-o viteză înaltă de formare a dentinei (*la creșterea lor sau la producerea activă a dentinei terțiare*), această zonă devine mai îngustă sau dispare în întregime ca urmare a umplerii cu celule, care migrează în ea din zona internă (celulară).

În *zona externă*, subiacentă stratului de odontoblaste, se află un plex de fibre nervoase amielinice (*plexul Raschkoff*), un număr redus de capilare vasculare, care sunt înconjurare

de fibre conjunctive de natură colagenică și de reticulină, și sunt imersionate în substanța fundamentală.

Fibrele de colagen în majoritatea cazurilor sunt orientate de la stratul odontoblastic – spre miezul pulpei. Fibrele nervoase și vasele sanguine se ramifică și pătrund în stratul odontoblastic.

Această zonă este mai puțin evidentă în pulpa radiculară, și mai pronunțată – în pulpa coronară.

Zona internă (bogată celulară, intermediară, sau subodontoblastică), conține celule preodontoblaste sau *pulpcite*, slab diferențiate – *stelate* sau *fusiforme*, de la corpul cărora derivă multiple prelungiri protoplasmatiche, care se intercalează strâns între ele. Celulele sunt subiacente zonei aceluare Weil, sau nemijlocit sub odontoblaste, contactând cu acestea prin corpul său alungit și prelungirile protoplasmatiche, și pătrunzând în spațiile interodontoblastice.

După Г.В.Ясвоина [1945], celulele ectomezenchimale stelate sunt niște preodontoblaste care, trecând prin stadiul fibroblastului, se transformă în odontoblaste „secundare”. Deacelea ele se numesc *elemente cambiale ale pulpei*.

Stratul intermediar conține, pe lângă celule stelate, un număr mare de fibroblaste mature, histiocite (*macrofage fixe*), o rețea de capilare sanguine și fibre nervoase mielinice și amieline.

• *Stratul central* (sau *miezul pulpei*) reprezintă masa cea mai internă a pulpei, fiind denumit și *regiunea pulpei centrale*. Este constituit din țesut fibros lax, care conține variate elemente celulare: fibroblaste, fibrocite, macrofage, limfocite, mastocite, plasmocite, histiocite, monocite, polimorfonucleare etc.

La acest nivel, se găsesc vasele sangvine și limfatice mari, precum și trunchiurile de fibre nervoase ale pulpei dentare. Nervii urmează un traiect asociat vaselor sanguine.

Celulele pulpare derivă din celulele papilei mezenchimatoase.

Reieșind din structura lor morfologică și activitatea metabolică a celulelor pulpare, putem distinge în pulpă *patru grupe celulare*:

- *celulele „de bază”* ale țesutului pulpar, analoage celulelor din alte țesuturi conjunctive, – *fibroblastele și fibrocitele*;
- *celulele dentinogenetice*, înalt specializate, implicate în procesele de elaborare ale dentinei, – *odontoblastele*;
- *celulele „de releu”*, situate în regiunea subodontoblastică, – *celulele rotunde ale lui Weil* sau *celulele lui Hohl*;
- *celulele de apărare*, implicate în procesele de apărare antiinfecțioasă, sau antiinflamatorie, – *macrofage, mastocite, plasmocite, limfocite, leucocite*.

Fibroblastele sunt cele mai numeroase celule pulpare. Ele sunt fuziforme sau stelate, având dimensiuni de la 9 până la 15 μm cu niște prelungiri citoplasmatiche lungi (20 μm). Nucleul este central, de formă ovalară, cu un contur regulat, conținând granule de cromatină, iar protoplasma – bazofilă. Fibroblastele conțin numeroase organite celulare, implicate în sinteza proteică: RER, complex Golgi, mitocondrii, dar și ribozomi liberi, microtubuli, microfilamente etc. Fibroblastele sunt dotate cu multe prelungiri citoplasmatiche, prin care se interconectează cu fibroblastele adiacente (*formând sincițiul fibros*), sau, uneori, chiar cu odontoblastele, prin joncțiuni gap.

Aceste celule produc substanță fundamentală și colagen, contribuind permanent la sinteza matricei pulpare. Prin formarea de capsulă fibroasă, care limitează focarul de inflamație, fibroblastul are rol în procesele de vindecare a leziunilor pulpare inflamatorii (*pulpita*).

Celula Hohl, sau *celula rotundă Weil*, este una „de releu”, intermediară între fibroblast și odontoblast, fiind localizată în zona bogat celulară. Participă atât la producerea colagenului și a substanței fundamentale pulpare, cât și la activitatea enzimatică. În stări morbide, în cazul lezării stratului de odontoblaști, *celula de releu* participă la elaborarea matricei mineralizabile. Această dentina reacțională este o fibrodentină atubulară, în care găsim înglobate

și unele vase capilare. Ulterior se observă formarea unei dentine tubulare neregulate, ceea ce denotă, că mineralizarea s-a produs în jurul prelungirilor celulare, fiind asociată unei diferențieri celulare secundare a celulelor de releu în celule de tip odontoblastic. Constatăm acest lucru, deoarece celulele de releu nu posedă funcția de formare a ducturilor dentinare, care adăpostesc prelungirile Tomes.

Celulele de apărare sunt celule de tip histiocitar, care se împart în două grupe principale – *histiocyte* și *macrofage*, și se găsesc în pulpă în cursul reacțiilor antiinflamatorilor și antiinfecțioase. Sunt celule mobile, care reprezintă aspecte funcționale diferite ale aceleiași celule și, în dependență de condițiile metabolismului pulpar, poate să predomine printr-un tip sau altul.

Histiocitele sunt celule puțin diferențiate, de talie mică, alungite, cu expansiuni citoplasmice. Conțin un nucleu mare și organite intracitoplasmice. Acestea sunt "resting-wandering cells" din clasificarea lui Maximov și Bloom (1942), care pot deveni active, căpătând proprietățile de a se deplasa și de a fagocita, căpătând astfel denumirea de *macrofage*.

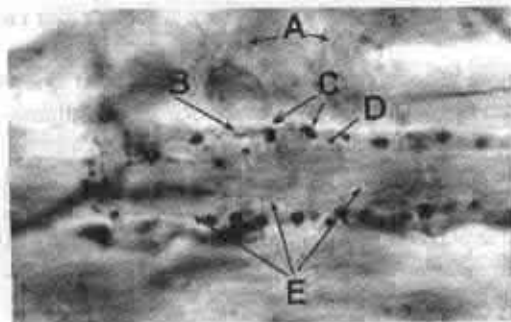
Pe lângă aceasta, la producerea inflamației, *fibroblastele*, *celulele endoteliale sau adventițiale*, care fac parte din sistemul reticuloendotelial (*sistemul macrofagilor*) cu rol protector, pot să se transforme în histiocyte și fibroblaste.

Macrofagele sunt celule voluminoase, polimorfe, foarte mobile. Acestea sunt "amiboid wandering cells" din clasificarea lui Maximov. Au un rol de a fagocita microorganismele și substanțele patogene (*resturile tisulare sau particulele străine*), pătrunse în pulpă. Ele au un nucleu hiperchromatic și o membrană celulară subțire, ondulată, care prezintă numeroase repliuri și își modifică forma în mod continuu. Citoplasma conține numeroase vacuole pline cu diverse structuri; uneori sunt prezente spații mai clare sau granule mici, - rezultat al procesului de fagocitoză.

Plasmocitele sunt celule ovalare sau rotunde, cu dimensiuni de la 10 până la 25 μm , care au un nucleu rotund, mare, situat excentric. Cromatina nucleului este sub formă de grămezi mari, atașate la membrana internă nucleară și apare la microscopia optică dispusă „în spițe de roată” sau „în cadran de ceasornic”. Plasmocitele derivă (se diferențiază) din limfocite în caz de fenomene inflamatorii sau infecțioase pulpare. Ele participă la procesele de apărare prin sinteza de anticorpi și globuline.

Mastocitele sunt celule ovalare sau rotunde, ușor mobile, cu numeroase granule neutrofile și bazofile mari în citoplasmă. În aceste granule se conține heparină și histamină. Ele se diferențiază din celulele mezenchimale în condiții patologice (*stări inflamatorii, alergice sau hemoragice*). Celulele sunt implicate în procesele de fibrinoliză și au funcția de protecție.

Printre celulele cu funcție de apărare, întâlnite în țesutul pulpar, se găsesc și *pericitele* (sau *celulele Rouget*), – celule ovalare, cu origine în celulele mezenchimale nediferențiate, care sunt situate în dedublări ale membranei bazale, ce înconjură parțial capilarele, formând o teacă incompletă. Organitele intra-celulare sunt bine dezvoltate. În citoplasmă lor se observă numeroase incluziuni fibrilare, care au o orientare preferențială și zone de urgență, considerate a fi locuri de ancorare pentru fibrele contractile asociate vaselor sanguine. Aparent, funcția principală a pericitelor este de a interveni, prin proprietăți contractile, pentru a reduce diametrul lumenului capilar.



Inervația pereților arteriolarilor pulpari în porțiunea coronară (în apropierea stratului odontoblastic). A - strat odontoblastic; B - nerv; C - vezicule cu mediatori; D - lumen vascular; E - eritrocite. Colorație nitrat de argint. Foto x 900. /după Gh.Nicolau/

Pulpa se caracterizează printr-o rețea vasculară foarte dezvoltată și inervație bogată.

Vascularizația sangvină a pulpei dentare. Particularitatea vaselor sangvine ale pulpei este grosimea relativ mică a pereților acestora comparativ cu lumenul. La orificiul apical și în sistemul numeroaselor canale accesorii ale rădăcinii dentare intră 2-3 arteriole cu un diametru de aproximativ 50-150 mkm.

Astfel, în cavitatea dintelui intră vase accesorii din periodonțiu, în ocolirea vaselor mari, care pătrund prin orificiul apical al rădăcinii dentare.

În canalul radicular arteriolele dau naștere la ramuri laterale spre stratul de odontoblaste, iar diametrul lor se reduce spre coronar, și, ajungând la ostiumul pulpei coronare, se despart în arteriole și formează o rețea capilară deasă.

Sângele ajunge din plexul capilar pulpar, prin intermediul postcapilarelor, în venule. De regulă, venulele sunt dispuse în pulpă central, pe când arteriolele ocupă o poziție mai periferică. Adeseori în pulpă poate fi remarcată triada, formată din arteriolă, venulă și nerv. În regiunea orificiului apical diametrul venelor e mai mic decât în coroană.

Inervația pulpei dentare. În orificiul apical al rădăcinii dentare pătrund împreună cu vasele sanguine fascicule groase de fibre nervoase, care conțin de la câteva sute (200—700) până la câteva mii (1000—2000) de fibre mielinice și amielinice, și au o dublă origine: senzitivă și vegetativă.

În componența fasciculusului nervos găsim fibre senzitive mielinice și amielinice, aparținând ramurilor maxilară și mandibulară ale nervului trigemen, care intră prin orificiul apical al rădăcinii dentare.

La începutul canalului radicular fasciculusul nervos aproape că nici nu este ramificat, iar în continuare el sloboade ramuri (filete) mai fine și fibre nervoase aparte, care pornesc în diferite direcții spre periferia pulpei, ramificațiile terminale formând aici *plexul subodontoblastic Rashkow*.

Acest plex are un număr mare de terminații nervoase libere, și este maxim exprimat în regiunea "coarnelor" pulpare. O parte considerabilă a fibrelor nervoase din stratul central al pulpei se îndreaptă prin stratul de odontoblaste spre predentină și dentină.

Deasupra stratului de odontoblaste, la limita pulpei și dentinei o parte din fibre nervoase formează *plexul nervos supraodontoblastic*, al cărui fibre se ramifică în substanța fundamentală a predentinei.

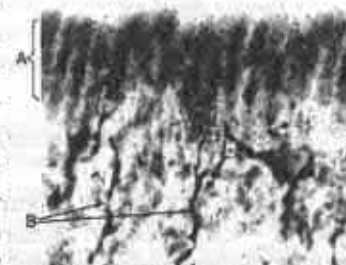
Sunt descriși diferiți receptori localizați în pulpă: tufe, smocuri etc. Prin prelungirile dentinare ale odontoblastelor



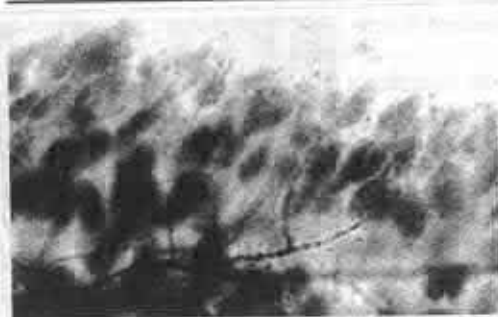Inervația pulpei coronare și radiculare (în regiunea cervicală), cu fasciculele nervoase, a unui incisiv central superior permanent. Colorație Schiff. Foto x 36. /după Gh.Nicolau/



Repartizarea fasciculelor nervoase în cornuri pulpare a d.36 permanent. Colorație Schiff. Foto x 24. /după Gh.Nicolau/



Repartizarea terminațiilor nervoase în stratul odontoblastic la premolarul II inferior. A - strat odontoblastic; B - terminațiuni nervoase senzitive. Colorație nitrat de argint. Foto x 900. /după Gh.Nicolau/



Terminațiuni nervoase în stratului odontoblastic a unui incisiv central superior permanent.

A - terminațiuni nervoase; B - odontoblaste. Colorație nitrat de argint. Foto x 900. /după Gh.Nicolau/

fibrele nervoase pot pătrunde aproximativ la adâncimea de 1/3 din grosimea dentinei.

Astfel, pulpa are o inervație senzitivă foarte abundentă, ceea ce permite receptarea senzațiilor nu doar din pulpă, ci și de la țesuturile dure dentare.

Vascularizația limfatică a pulpei dentare. *Vasele limfatice ale pulpei dentare*, datorită prezenței limfocitelor din ganglionii limfatici, au un rol important în reacțiile antiinflamatorii și antiinfecțioase.

Vasele limfatice capilare ale pulpei debutează în regiunea coronară a pulpei, în zona subodontoblastică, sub formă de structuri sacciforme mici, cu diametrul 15–50 mkm, amplasate în straturile pulpare periferic și intermediar. Se caracterizează prin pereți subțiri și lumen ondulat, tapetare endotelială fină, fante intercelulare largi (mai mari de 1 mkm) și absența membranei bazale pe un parcurs important. Au o orientare ulterioară spre regiunea radiculară, unde converg (confluează) în unu-două vase limfatice mari (de calibrul venelor, dotate cu valvule, ce au rolul de a împiedica refluxul limfei), care părăsesc pulpa dentară prin aceeași cale, a foramenului apical

În zona periapicală, există anastomoze între limfaticele pulpare și cele parodontale.

Drenajul limfei de la pulpă se face către ganglionii limfatici submaxilari și submentonieri, apoi către ganglionii cervicali.

FUNCȚIILE DE BAZĂ ALE PULPEI DENTARE

Pulpa dentară este organul central al dintelui, care îndeplinește un șir de funcții importante, fiind integrată (conform opiniei a mai multor cercetători), alături de dentină, într-un ansamblu numit **complex pulpo-dentinar**.

- funcția formativă
- funcția nutritivă
- funcția protectivă
- funcția defensivă
- funcția reparativă
- funcția inductivă
- funcția senzitivă

1. **funcția formativă (plastică)** – participă la formarea dentinei, în cursul procesului de dentinogeneză.

Această funcție este asigurată nemijlocit de elementele celulare înalt diferențiate ale pulpei – odontoblastele. Rezervele de odontoblaste se completează permanent din contul diferențierii celulelor stratului subodontoblastic.

Funcția formativă a pulpei se manifestă cel mai activ și evident în perioada de formare a dintelui și continuă după erupția lui. Pe parcursul vieții odontoblastele își păstrează capacitatea de a forma dentina și după maturizarea dintelui, prin sinteza și mineralizarea dentinei.

În cazurile de: a) forțe ocluzale sau b) modificări patologice în țesuturile dure dentare, cum ar fi, de ex., caria dentară, pulpa răspunde la acestea prin formarea dentinei secundare: a) fiziologice (regulate), sau b) patologice (neregulate, de reparație, terfiare).

Dentinogeneza continuă atât timp, cât celulele puțin diferențiate ale pulpei sunt capabile de diferențiere în odontoblaste.

2. *funcția nutritivă (trofică)*: troficitatea dentinei este asigurată prin rețele bogate, bine dezvoltate, de vase sangvine și limfatice, precum și prin substanța fundamentală. Prin intermediul acestora se realizează aportul de substanțe nutritive și apă către elementele celulare ale țesutului pulpar, dar și evacuarea produselor metabolice.

Se pare că prin intermediul fibrei Tomes transudatul pulpar intervine cu transportul de molecule spre dentină.

Țesuturile dure dentare (*dentina, cementul*) sunt avasculare și, fiind private de vase sangvine, nutriția lor se realizează prin plexul capilar subodontoblastic și capilarele, care pătrund până în imediata apropiere a odontoblastelor.

Parțial dentina și cementul sunt alimentate cu sânge prin sistemul vascular periodontal. Troficitatea smalțului, deși în mică parte, deasemenea se produce prin prelungirile odontoblastice, predominant fiind realizată prin contactul direct al smalțului cu lichidul bucal.

3. *funcția protectivă (de protecție)* este asigurată prin: *funcția senzitivă; funcția de barieră; funcția reparativă*.

Funcția senzitivă se face posibilă în urma prezenței în pulpă a unui număr important de terminații nervoase, care realizează inervația pulpei dentare și care, parțial, pot penetra dentina. Fibrele nervoase, stimulate în anumite condiții, participă direct la reglarea circulației sangvine la nivel pulpar, asigură o sensibilitate nociceptivă, reglează secreția diversilor neuromediatorii și influențează asupra dezvoltării inflamației. Receptarea stimulilor dorigeni (*căldură, rece, presiune, substanțe chimice*), produce durere. Deaceia unii autori includ această funcție în una mai generală — *funcția protectivă*.

Funcția de barieră este constatată în caz de acțiune a factorilor patogeni în pulpă, când se activează celulele sistemului reticuloendotelial. *Histiocitele* se transformă, în caz de procese patologice pulpare, în macrofagocite mobile și execută funcția de fagocitoză. La fel și *plasmocitele* ale pulpei dentare se manifestă protectiv, elaborând anticorpi. *Granulocitele neutrofile* asigură funcția de fagocitoză și digestie intracelulară. *Fibroblastele* participă la formarea capsulei fibroase din jurul unui focar patologic, produs în pulpă.

Funcția protectivă se manifestă deasemenea și prin *funcția reparativă*, care constă în producerea și depunerea de către pulpă a dentinei secundare și terțiare, ca răspuns la o agresiune fizică sau chimică, - de câte ori este necesar.

Sub acțiunea factorilor inductori de proces carios, pe lângă formarea dentinei terțiare, se observă procese de restructurare în dentina adiacentă fundului cavității carioase. Ele sunt însoțite de aportul activ de săruri minerale prin fibrele Tomes în canaliculele dentinare. Ca urmare se produce obliterarea, adică închiderea totală a lumenului unor grupuri de tubuli dentinari. Este așa-numita *dentină sclerotică (transparentă, translucidă)*, caracterizat printr-un grad înalt de duritate.

Depunerea sporită de săruri de calciu în cazul procesului carios sau abrazierei sporite a dinților poate fi considerată drept reacția dintelui la acțiunea unor diverși agenți nocivi în încercarea de a proteja pulpa de iritație sau pătrunderea în ea a infecției.

4. *funcția defensivă (de apărare)* se manifestă la acțiunea unor oarecare stimuli iritativi prin intervenția celulelor defensive ale pulpei dentare și prin desfășurarea reacțiilor imune. Reacția pulpei dentare prezintă semne clasice de inflamație: *dilatarea vaselor sanguine, creșterea permeabilității vasculare, edemul, migrarea transvasculară a leucocitelor*. Exsudatul apărut duce la sporirea presiunii efectuate asupra terminațiilor nervoase, fapt care se manifestă, în final, prin senzația de durere.

5. *funcția inductivă* se exercită în perioada de dezvoltare a dintelui, când țesutul mezenchimal, care va forma papila dentară, acționează inductiv asupra diferențierii epitelului oral în lamina dentară și, mai apoi, în formarea organului adamantin.

Senescența smalțului.

Modificările de vârstă ale smalțului se impun cel mai evident prin abrazia lui la suprafețele ocuzale și în punctele de contact ale dinților vecini în timpul masticației. Această abrazie se manifestă prin reducerea mărimii verticale a coroanei și aplatizarea suprafețelor de contact.

Până la și imediat după erupția dentară, suprafața smalțului conține terminațiile de prisme adamantine și de perikimata, care ulterior încep să se erodeze, și la vârsta de 20-40 ani se păstrează doar parțial. La persoanele în etate ele dispar practic în totalitate.

Cu vârsta scade permeabilitatea smalțului, rețeaua ei cristalină devine mai deasă, iar microspațiile intercrystaline devin mai mici.

Conținutul de apă, aflată preponderent între cristale, scade.

La îmbătrânirea smalțului crește concentrația de calciu, fosfor, zinc și fluor.

Senescența pulpară

Este un proces biologic în cursul căruia țesutul pulpar suferă *remanieri* (modificări) oarecare – atât în raport cu vârsta, cât și fiind condiționate de acțiunea factorilor endo- și exogeni.

Pe de o parte, această îmbătrânire se manifestă prin diminuarea progresivă a volumului pulpar (cu urmare a poziției de dentină secundară, ce reduce lent, dar continuu, dimensiunile camerei pulpare și a canalelor radiculare).

Pe de altă parte, în urma îngustării pe parcursul anilor a canalului radicular și compactării pachetului neuro-vascular, peretele vascular devine hiperplazic și distrofic, ceea ce determină o îngustare a lumenului vascular. În consecință, apar numeroase procese involutive sau degenerescente în diferite elemente structurale ale parenchimului pulpar. Există o variabilitate destul de mare a proceselor de senescență de la persoană la persoană.

Aceste modificări determină o rezistență mai crescută la factorii agresivi din mediu. Totuși, înaintarea în vârstă scade capacitatea de reparare a pulpei.

Reducerea dimensiunilor pulpei dentare este cea mai evidentă transformare a pulpei dentare observată după finalizarea formării dintelui și odată cu înaintarea în vârstă. Este datorată procesului de depunere continuă a dentinei secundare și periodică – a celei terțiare, chiar dacă rata de depunere este mult încetinită, și constă în scăderea volumului camerei pulpare și a canalului radicular. Deaceia, la o vârstă înaintată pulpa dentară ocupă un volum cu mult mai mic, decât în tinerețe.

Uneori, o depozitare inegală de dentină secundară și terțiară la nivelul camerei pulpare determină o reducere asimetrică în mărime și consecutiv o modificare a formei camerei pulpare comparativ cu cea inițială, fiind remarcată, în particular, diminuarea coarnelor pulpare.

Frecvent modificările menționate au o importanță clinică: prepararea profundă a dentinei în regiunea coarnelor pulpare este mai puțin periculoasă la persoane în etate decât la cele tinere. Medicul stomatolog poate avea de furcă cu reperarea anevoioasă a canalelor radiculare, în urma depunerii excesive de dentină pe plafonul și planșeul camerei pulpare la un pacient ajuns la o vârstă înaintată.

La unele persoane în etate, stomatologul poate întâmpina, în cadrul tratamentului endodontic, dificultăți mari în legătură cu obliterarea totală a camerei pulpare și a canalelor radiculare.

Schimbările din spațiul pulpar, denumite clinic *retragere pulpară*, sunt identificabile radiologic și au un rol important în stabilirea formei de preparare a cavității, în anumite proceduri de restaurare.

Modificarea populației celulare a pulpei dentare.

Se consideră în general, că metabolismul celular scade, și că numărul de celule descrește în mod progresiv odată cu vârsta în toate straturile pulpei (până la 50 % de la nivelul inițial); în stratul

periferic odontoblastele se transformă din prismatice în cuboide, iar înălțimea lor se micșorează de două ori.

În pulpa bătrână, odontoblastele scad numeric și prezintă semne de involuție și degenerescență, care au ca rezultat apozitia unei dentine neregulate și atubulare, — fibrodentina, datorită activității celulelor de releu.

Pulpa dentară într-un dinte intact adesea suportă, pe măsura îmbătrânirii, niște modificări fiziologice, legate de distrofia reticulară.

În odontoblastele, supuse senescenței, scad ca dimensiune și număr organitele intracitoplasmice, care participă la procesele de sinteză, precum și granulele secretorii. Frecvent lipsește aparatul Golgi. Cisternele ergostoplasmice sunt puțin dilatate, iar mitocondriile sunt în număr redus.

Citoplasma odontoblastelor devine vacuolară, — apar vacuole rotunde sau ovale. Concomitent cu aceasta crește numărul de vacuole autofagice. Se observă citoliza odontoblastelor. Bordura plisată devine neregulată. Spațiile intercelulare devin mai mari. Colorarea histochimică redusă indică un declin al activității celulare.

Și numărul fibroblastelor descrește, având tendința de a se regrupa în zonele marginale ale pulpei, acestea fiind înlocuite prin fibrocite. Activitatea de sinteză a fibroblastelor scade, iar cea fagocitară — sporește.

Fibrele de collagen cresc în mod progresiv ca număr, densitate și grosime, formând fascicule, regrupate de-a lungul și în jurul axelor vasculare, ceea ce duce la fibrozarea țesutului pulpar. În pulpa dentară la persoane în etate conținutul de fibre colagene e de trei ori mai mare, decât la cei tineri. Colagenul, produs de fibroblaste la îmbătrânirea pulpei, se caracterizează prin compoziția chimică modificată și solubilitatea redusă.

Densitatea vasculară are tendința să scadă, de regulă este vizată cea microcirculatorie, în special elementele plexului subodontoblastic. Vasele pot prezenta leziuni de ateroscleroză. Uneori depozite calcare invadează pereții vasculari.

În pulpa bătrână structurile aparatului nervos al dintelui sunt supuse unor schimbări regresive, degenerative; fibrele amielinice devin neregulate și mai puțin abundente, are loc demielinizarea și moartea celor mielinice; sau fibrele pot fi supuse mineralizării.

Scade expresia unui șir de neuropeptide, în special a PLGC (*peptidei, legate de gena calcitoninică*) și substanței R. Prin aceasta se explică parțial reducerea senescență a sensibilității pulpare. Pe de altă parte, schimbările inervației a pulpei în legătură cu vârsta se răsfâng asupra reglării debitului sangvin pulpar.

Uneori, în pulpa dentară se poate observa metaplazia celulară, apărând osteoblaști sau cementoblaști, ce vor determina depunerile de săruri minerale, care vor duce la apariția calcificărilor și petrificatelor pulpare, denticulilor în pulpa dentară. Un alt factor, care induce formarea calcificărilor, este dezorganizarea substanței fundamentale și a structurilor fibrilare.

Pulpa dinților bătrâni are o activitate metabolică lentă, un potențial de apărare și o putere de reparare redusă. Această pierdere parțială a activității pulpare va trebui să fie luată în considerație în cursul tratamentului dentar și solicită o mai mare prudență în stabilirea prognosticului vital al dinților.

Poate exista o pulpă dentară "îmbătrânită prematur", grație leziunilor și/sau restaurărilor dentare întinse.

Prezența unor leziuni carioase cu evoluții lente, sau a unor parodontale, a proceselor de abraziune sau bruxism, obturațiilor importante poate provoca o exacerbare a procesului de dentinogeneză, fiind formată dentina secundară neregulată (de reparație). Apare o "îmbătrânire reacțională", care este rezultatul unui stres indus de către reacția inflamatorie, iar regresivunile tisulare sau atrofile la nivelul pulpei dinților respectivi sunt analoage celor observate în cursul senescenței fiziologice: microscopic fiind constatate *atrofia odontoblastelor, fibroza coronară, calcificările neregulate la nivelul canalelor radiculare*, iar macroscopic — *diminuarea volumului pulpar*.

Tabelul 1. Modificările de structură ale pulpei dentare în cursul îmbătrânirii

Volumul pulpar	↘	⇔	Datorită apozitiei progresive de dentină secundară
Activitatea celulară	↘	⇔	Sinteza odontoblaștilor scade; predomină fibrocitele cu activitate metabolică scăzută
Numărul de celule	↘	⇔	
Odontoblaști	Număr ↘ Activitate ↘	⇔	Potențial reparator al pulpei
Fibroblaști → fibrocite	Număr ↘ Activitate ↘	⇔	Metabolismul pulpar scade
Fibrele	Grosime ↗ Densitate ↗	⇔	Fascicule de colagen mai numeroase și mai groase, în special în jurul axelor vasculare. Degenerescență fibroasă
Vascularizația	↘	⇔	Vitalitatea și potențialul de apărare scade
Inervația	Densitate ↘ Activitate ↘	⇔	Degenerescență, mineralizarea sau moartea fibrelor nervoase
Calcificări pulpare	↗	⇔	Numărul și volumul denticulilor crește, calcificările difuze sunt mai abundente

HISTOFIZIOLOGIA ȚESUTURILOR DURE DENTARE

Fiziologia studiază activitatea vitală a unui organism întreg sau a unor părți ale acestuia (sisteme, organe, țesuturi, celule), ținând cont de mecanismele și legitățile la interacțiunea lor cu mediul ambiant.

Activitatea vitală a țesuturilor dure dentare începe cu dezvoltarea lor. În procesul de formare a smalțului se modifică structura lui și componența chimică.

Primele etape de mineralizare se produc concomitent cu formarea matricei proteice.

În smalțul matur substanțele organice se află sub formă de rețea fibrilară submicroscopică, care se folosește pentru construirea cristalelor.

După finalizarea formării țesutului și calcifierea acestuia, care se produce încă înainte de erupția dintelui, smalțul pierde capacitatea de a crește.

Diferite hipoplazii adamantine, apărute în perioada de formare a smalțului, nu se modifică pe parcursul întregii vieți

Poate fi restabilit (în condiții oarecare) conținutul de substanțe anorganice (*a.n. remineralizarea smalțului*). În dentină este posibilă lichidarea defectelor ei prin umplerea acestora cu dentină secundară, formată de pulpă.

SENSIBILITATEA DENTINEI ȘI PULPEI

Smalțul nu are un aparat receptor propriu.

În cazul dentinei și pulpei se conturează o altă situație.

Excitanții, variați ca natură (*termici, mecanici, chimici, electrici*), care acționează asupra dentinei, provoacă senzații de durere.

Este important de a lua în considerație:

- interdependența morfofuncțională, existentă între pulpa dentară și dentină, și
- inervația complexului dentino-pulpar, inclusiv prezența terminațiilor nervoase în asocieră cu prelungirile odontoblastice, în interiorul tubulilor dentinari.

Rolul principal al inervației pulpare și dentinare este menținerea homeostaziei complexului pulpo-dentinar.

În urma convergenței fibrelor aferente ale pulpei și a fibrelor, care pleacă de la alte structuri ale pereților cavității bucale, aceste senzații dureroase pulpare sunt greu de localizat.

Dentina posedă sensibilitatea maximă, tradusă frecvent prin *senzația de durere*, în regiunea joncțiunii amelodentine și în apropierea pulpei.

Alți factori disputați sunt:

- lipsa sinapselor între nervi și odontoblaste;
- numărul mare de neuro-transmițători localizați în pulpă, în raport cu terminațiile nervoase;
- dificultățile tehnice la realizarea investigațiilor electrofiziologice asupra unei pulpe dentare neafectate.

Sensibilitatea dentinei la diverși excitanți nu este încă complet explicată. Cercetătorii în domeniu tratează, în mare parte, senzațiile dureroase, apărute în urma prelucrării mecanice sau acțiunii diferitor excitanți (*chimici, termici, electrici*) ca fiind datorate unor variați factori cum ar fi, spre exemplu, supraîncălzirea țesuturilor, sau prin efectul presiunii hidraulice asupra receptorilor pulpei în urma deplasării fluidului tisular.

Ipoteza receptoare [sau teoria transducției] (vz. des. B) presupune, că însăși odontoblastele sunt niște celule, care recepționează stimulul iritativ cu prelungirile sale (*conținutul cărora este bogat în acetilcolinesterază*), și-l transmit terminațiilor nervoase asociate, aflate în tubulii dentinari sau în porțiunile periferice ale pulpei, cu care sunt cuplate.

Spre a confirma indirect această ipoteză se fac trimeri la originea odontoblastelor (*care, este posibil, să-și păstreze capacitatea de recepționare și de transmitere a impulsului*) din creasta neurală, asocierea lor la distanță foarte mică cu terminațiile nervoase și existența joncțiunilor gap interodontoblastice.

Dar, se presupune că odontoblastele nu sunt în stare să genereze potențiale de acțiune, și sunt inapte de a produce un răspuns electric, iar contactele lor sinaptice cu terminațiile nervoase ale pulpei n-au fost depistate; se mai adaugă faptul că, aparent, odontoblastele nu sunt celule excitabile.

Pe lângă aceasta, la adulți terminațiile nervoase parcurg în interiorul dentinei doar aproximativ 200 mkm, fără a trece măcar o jumătate din lungimea tubulilor dentinari.

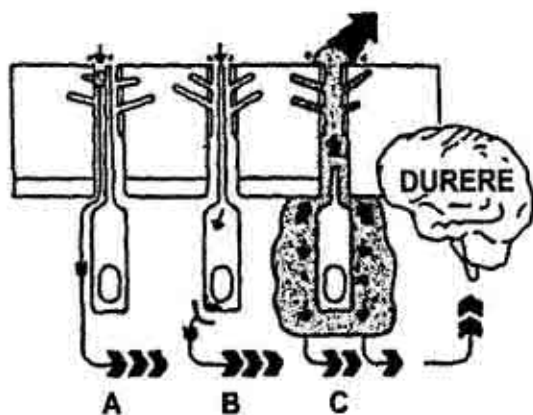
Ipoteza stimulării nervoase directe [sau teoria inervației directe] (vz. des. A) explică sensibilitatea dentinei (și în general, a țesuturilor dure dentare) la diverși excitanți, prin prezența în dentină a unor terminații nervoase, localizate în regiunea joncțiunii amelo-dentine, dar majoritatea cercetătorilor contestă prezența terminațiilor în această zonă.

Conform datelor noi, în dentina parapulpară există un număr redus de terminații nervoase, în lumenul tubulilor dentinari alături de fibrele Tomes ale odontoblastelor.

Mai mult ca atât, fibrele nervoase, aflate în tubulii dentinari, sunt, aparent, eferente, și nicidecum nu aferente.

Cu toate că la momentul traumării dentinei terminația nervoasă poate fi lezată direct, mecanic, și atunci ea inițiază un potențial de acțiune, sensibilitatea dentinei nu depinde defel de această stimulare, fiind demonstrat cert, că acțiunea anestezicelor locale asupra suprafeței denudate a dentinei nu reduce sensibilitatea acesteia (*aceste argumente intră, de altfel, în contradicție și cu ipoteza receptoare*).

Ipoteza hidrodinamică [sau teoria hidrodinamică] (după M. Brannstroem,



1982) în ceea ce privește explicarea sensibilității dentinei (și în general, a țesuturilor dure dentare) se presupune a fi la momentul actual cea mai argumentată, grație multiplelor date, obținute în cadrul studiilor experimentale și clinice, și, prin urmare, — este cea mai larg acceptată. Conform acestei ipoteze, acțiunea diferitor excitanți externi (*termici, mecanici, desicare, aplicare a soluțiilor hipertonicе*) asupra tubulilor dentinari provoacă deplasări saltatorii rapide ale fluidului dentinar în momentul stimulării și modificarea nivelului acestui licvor dentar.

Această mișcare și variația tensiunii capilare ducе la modificarea poziției organitelor odontoblaste, inclusiv până la tracționarea nucleelor acestora (*de ex., la o desicare puternică*) în ostiurile tubulilor dentinari.

Aceste schimbări sunt recepționate de terminațiile nervoase ale plexului *Rashkow*, și apoi se transformă în senzații durabile (*вz. des. C*).

Ipoteza respectivă permite de a explica, deasemenea, și același răspuns durabil la acțiunea diferitor excitanți (*mecanici, chimici, termici, electrici etc.*) asupra dentinei, deoarece în acest caz în odontoblaste se produc practic schimbări de același tip — excitarea terminațiilor nervoase libere din tubulii dentinari și din stratul de odontoblaste, și inițierea unor potențiale de acțiune de către terminațiile respective, când sunt deformate.

L. Fosdick (1963), analizând unele aspecte teoretice ale permeabilității țesuturilor dentare, remarcă, că pentru circulația fluidului, moleculelor și ionilor nu este necesară existența unor căi anume de genul vaselor sangvine sau limfatice, deoarece pentru absorbția substanțelor nutritive prin peretele intestinal și metabolismul gazos $O - CO_2$ în țesuturi asemenea canale nu sunt necesare.

Citându-l pe A. Atkinson (1947), el invocă prezența unor probe convingătoare, care demonstrează faptul că dintele este o membrană semipermeabilă.

După părerea lui, de pe aceste poziții se explică principalele mecanisme de producere a leziunii carioase, și cel mai important — posibilitatea efectuării unor măsuri de profilaxie.

Reieșind din structura țesuturilor dure dentare și din datele privitor la permeabilitate, precum și localizarea dintelui la limita a două medii — pe de o parte, sângele și limfa, pe de altă parte — saliva, — autorul indică asupra faptului, că apa trece dinspre mediul cu concentrație moleculară joasă către mediul cu concentrație moleculară sporită, iar moleculele și ionii — invers.

La baza acestor procese stau legile fizico-chimice de difuziune.

Mineralizarea înaltă a smalțului dentar, care atinge 95%, condiționează incapacitatea acestui țesut de a regenera și inerția biologică convențională față de procesele metabolice, ceea ce unii autori consideră drept o calitate biologică destul de valoroasă a acestui țesut.

Componentele minerale și organice ale smalțului dentar și a dentinei se află într-o interdependență structurală și chimică strânsă [*Пахомов Г. Н., 1974; Десятниченко К. С., 1977*].

Această circumstanță are mare însemnătate, deoarece permite examinarea smalțului drept un țesut conex cu întreg organismul, și nicidecum nu o formațiune mineraloidă izolată.

Modificând proprietățile și specializând structura țesuturilor dentare în direcția stabilită în procesul de filogeneză, calcifierea nu perturbă starea fundamentală a smalțului și a dentinei în calitate de materie organizată — starea de echilibru mobil, flexibil [*Асмахов Н. А., 1928*].

Una din cele mai importante proprietăți fiziologice ale țesuturilor dure dentare este procesul de mineralizare prin afluxul de substanțe necesare prin sânge și salivă, și permeabilitatea smalțului pentru aceste substanțe.

Licvorul dentar, inclusiv și fluidul adamantin, nu exclude această cale, ci, din contra, îl sporește, deoarece, pe lângă fenomenul obișnuit de difuziune, apare în scenă și fenomenul osmozei.

Imediat după erupția dintelui smalțul are o structură prismatică manifestă, iar la suprafață (în cazul examenului microscopic) se fac clar vizibile contururile prismelor. Comparativ cu dinții unui adult la copii smalțul este mai puțin mineralizat. Pe măsura funcționării dintelui din pulpă, iar într-o măsură preponderentă - din salivă, în el pătrund substanțe minerale, și peste 2-4 ani smalțul conține o cantitate optimă de substanțe minerale.

Procesul de mineralizare posteruptivă treptată se numește *maturarea smalțului*. Asupra acestui proces influențează în mare măsură caracterul alimentației, conținutul de fluor în apa potabilă, schimbarea compoziției salivei (*capacitatea ei mineralizatoare*), starea generală a organismului și un șir întreg de alți factori.

Pe măsura maturării smalțului volumul de pori scade cu 0,1—0,2%. Concomitent se formează un strat adamantin puternic mineralizat cu o grosime de 3 mkm. Se mărește diametrul cristalelor, se îngustează limitele prismelor, se nivelează relieful suprafeței, ceea ce duce la sporirea densității smalțului.

În urma maturării smalțului crește rezistența lui, și scade solubilitatea în acizi. Aceasta conferă smalțului maturat o oarecare rezistență anticarioasă.

Mineralizarea țesuturilor dure dentare depinde în mare parte de capacitatea substanțelor anorganice și organice de a pătrunde în smalțul și dentina dinților. Acest proces este determinat de așa proprietate a țesuturilor dentare, ca *permeabilitatea*.

П. А. Лейс a remarcat, că asupra gradului de permeabilitate a smalțului influențează nu doar mărimea moleculelor unor sau altor substanțe, cât activitatea componentelor anorganice și organice, și capacitatea lor de a intra într-o reacție chimică cu apatitele sau cu matricea proteică a smalțului.

Prin aceasta urmează a fi explicată pătrunderea mai profundă în dentină (și chiar în pulpă) a aminoacizilor marcați, - comparativ cu absorbția superficială a ^{45}Ca de către țesuturile dure. A fost stabilită o permeabilitate mai înaltă a smalțului molarilor (aproximativ de 2 ori) în comparație cu incisivii și caninii.

Factori importanți, care influențează asupra permeabilității țesuturilor dure dentare, sunt unele particularități ale macroorganismului uman și animal (*vârsta, apartenența de grup a dintelui și particularitățile unor fețe și porțiuni ale acestuia*), precum și proprietățile substanței pătrunse (*compoziția chimică, activitatea și mărimea moleculelor, concentrația soluției etc.*).

Permeabilitatea smalțului dentar la om și la animale descrește odată cu vârsta [Борубоџа М. Н., 1968; Лейс П. А., 1970].

Trebuie de remarcat că joncțiunea amelo-dentinară este o "barieră de netrecut" pentru calciu - atât în calea dinspre pulpă către dentină, cât și la pătrunderea lui din salivă în smalț - în caz de pulpă îndepărtată.

Е. В. Борубоџкуџ (1972) a distribuit toate substanțele în două grupuri, - conform gradului de pătrundere a izotopilor prin smalțul intact (neafectat).

În primul grup intră elementele, care pătrund doar în grosimea smalțului, cum ar fi, de exemplu, ^{45}Ca și ^{32}P .

Din al doilea grup fac parte substanțele, care pătrund prin smalț și dentină până la pulpa dintelui (*glucoză, glicină, lizină, vitamina B₁, iod și al.*).

П. А. Лейс (1977) a repartizat aceste substanțe conform intensității pătrunderii în țesuturile dure dentare în următoarea succesiune descrescătoare: *iod, fosfor, lizină, calciu, tiamină, glucoză, metionină, glicină*.

Până la 70% din izotopii de origine organică sunt determinate în dentina și pulpa dintelui.

O altă caracteristică fiziologică importantă a smalțului și a dentinei dinților este posibilitatea remineralizării lor.

Remineralizarea generală a țesuturilor dure dentare este menținută continuu. La general, pe suprafața smalțului se constată un echilibru dinamic oarecare dintre procesele de

demineralizare și de remineralizare. Demineralizarea poate apărea în urma acțiunii microorganismelor acido-producătoare ale plăcii bacteriene, resturilor alimentare etc., dar sub acțiunea potențialului mineralizant al salivei și difuziunii substanțelor minerale din pulpă se produce remineralizarea smalțului.

În ceea ce privește procesul de remineralizare a dentinei, apoi în mecanismul lui un rol incontestabil îl joacă fosfataza, prezentă în tubulii dentinari. Se poate presupune că în mare parte ea accede în dentina din pulpa dintelui. În smalț această enzimă, ca și alte multe substanțe de natură organică și anorganică, ajunge din lichidul bucal (saliva mixtă).

Echilibrul compoziției smalțului și a fluidului biologic care îl înconjoară (salivei) este menținut la un nivel necesar grație interacțiunii a două procese: a) dizolvarea cristalelor de hidroxiapatită a smalțului și b) formarea lor. În general, aceasta se determină de către legea fizico-chimică a variațiilor fazice.

Caracteristicile mineralizante ale salivei sunt realizate grație mecanismului de supraturare a acesteia cu hidroxiapatită.

Pe lângă aceasta, saliva exercită față de dinți o funcție protectoare din conținutul proteinelor conținute de ea - mucina și glucopeptina.

Glucopeptinele împiedică adeziunea microorganismelor cavității bucale către pelicula smalțului și inhibă creșterea lor.

Pe lângă aceasta, sistemul-tampon bicarbonat-carbonat al salivei neutralizează rapid acizii în cavitatea gurii.

Acțiunea antimicrobiană este exercitată de asemenea și de imunoglobulinele salivare. Dar în prima linie defensivă se află mai puțin numeroasele proteine - aglutinina, lactoferina, cistatinele și histatinele.

Sursa principală de alimentare a dentinei cu substanțe nutritive este pulpa, iar într-o măsură mai mică - periodonțul.

Ambele formațiuni conjunctive au niște sisteme vasculară și limfatică bine dezvoltată, precum și o rețea bogată de fibre nervoase, care se termină cu varii terminații nervoase - *receptori*.

Încă un factor important, cu care interacționează țesuturile dure dentare, este solicitarea masticatorie mecanică. Rezistența și microduritatea extraordinare ale smalțului, ce acoperă coroana dentară, sunt determinate nu doar prin rolul lui protectiv față de țesuturile subiacente, mai puțin mineralizate și nu atât de dure (*dentina, pulpa*), dar, în principal, prin funcția de triturare a alimentelor în cavitatea bucală.

În legătură cu aceasta în aspect mecanic smalțul nu poate fi mai puțin rezistent decât acele țesuturi vegetale și animale, cu care se alimenta omul primitiv.

A fost stabilită mineralizarea sporită a feței masticatorii a molarilor, căreia îi revine puterea maximă de solicitare masticatorie.

Această presiune masticatorie, după opinia E.Ю. Симаповская et al., este stimulatorul creșterii, dezvoltării și atribuirii formei la nivelele celular și tisular ale sistemului dentomaxilar.

Factorii mediului ambiant, cu care sunt nevoite să interacționeze țesuturile dure dentare, sunt variațiile temperaturii în timpul alimentației - de la „+” la „-”.

La schimbarea temperaturii până la +60°C în cavitatea bucală a fost descoperit că în probele de dentină se produc deformații perpendicular axului dintelui.

Studierea termorezistenței smalțului, care îndeplinește o funcție protectoare față de dentină și pulpă, a arătat că distrucția substanțelor lui organice se produce la temperatura de 250-770°C, iar a celor anorganice - la 800-1000°C. Asemenea termorezistență înaltă este legată, indubitabil, de funcția ei protectoare.

Este binecunoscut faptul, că electrofiziologia studiază proprietățile pasive și active ale țesuturilor biologice.

Din caracteristicile pasive fac parte electroconductibilitatea țesuturilor, permeabilitatea lor dielectrică și capacitatea de a acumula energie electrică la expunerea unei acțiuni de câmpuri electrice puternice.

Pentru țesuturile mineralizate, — osos și dentare (*smalt, dentină, cement*) principalele caracteristici pasive sunt conductibilitatea electrică și permeabilitatea dielectrică.

În stomatologie aceste proprietăți sunt folosite la elaborarea aparatului fizioterapice pentru electroforeză, electroanalgize, și în scop diagnostic (*electroodontodiagnostic, reoparodontografie, reodontografie și electrometrie*), — pentru determinarea lungimii rădăcinii dentare.

În aceste cazuri se folosește capacitatea țesuturilor dure dentare, ca și a altor țesuturi biologice, de a conduce curentul electric continuu și alternativ, opunându-i rezistență.

Electroforeza, la anumite valori de intensitate și tensiune a curentului sporește de 3-6 ori permeabilitatea țesuturilor dentare intacte față de calciu și fosfor, și asigură o profunzime mai mare de pătrundere a acestora.

Prelucrarea ultrasonică a țesuturilor dure nu numai că sporește permeabilitatea, dar și asigură o repartizare mai uniformă a calciului radioactiv și a lizinei în smalt și dentină [*Ilyc II. A., 1970*].

Metoda electrometrică se bazează pe capacitatea țesuturilor dure dentare de a conduce curentul electric în dependență de gradul de lezare carioasă și a căpătat o răspândire largă, în special pentru diagnosticarea cariei, și evaluarea eficienței tratamentului și profilaxiei anti-carie.

În asemenea situație electroconductibilitatea țesuturilor dure dentare este identificată drept permeabilitatea smalțului și rezistența lui la carie.

În legătură cu faptul că procesul de demineralizare activă a smalțului într-o leziune carioasă este însoțit de creșterea în el a microspațiilor, aceasta se reflectă asupra apariției capacității țesuturilor dure dentare de a conduce curentul electric.

Este evident că modificarea rezistenței electrice a țesuturilor dure dentare la trecerea prin ele a curentului electric continuu necesită utilizarea unor valori mici de intensitate și tensiune a curentului.

Este binecunoscut faptul că la intensitatea curentului mai mare de 6 — 8 mA și la tensiunea curentului de 3 V apar senzații dureroase, ceea ce este luat în considerație în toate aparatele pentru electroodontodiagnosticare (EOD) a stării pulpei dentare, reieșind din pragul de excitare la stimularea prin curent electric a terminațiilor ei nervoase senzitive.

Din caracteristicile active ale țesuturilor mineralizate fac parte capacitatea lor de a genera potențiale electrice la acțiunea unor factori mecanici și termici, precum și activitatea electrică quasi-continuă la aflarea acestor țesuturi într-o stare nesolicitată.

Acest aspect este explicat prin formarea potențialelor electrice statice, care sunt potențiale de repaos, de stres, de creștere și de regenerare activă.

Proprietățile optice ale dintelui — reflectarea, dispersia, transparența, absorbția și refracția razelor de lumină — depind de structura și particularitățile de vârstă ale dintelui.

Dispersia luminii depinde de reflectarea ei de la diferite straturi de dentină și de joncțiunea amelo-dentinară.

Studiile pe șlifuri de smalt și dentină au demonstrat că smalțul are o valoare mai mare a coeficientului de reflectare a luminii, decât dentina, și aceasta nu depinde de vârstă.

Aceasta este legată de structura smalțului, care reprezintă o structură cristalină, reprezentată prin hidroxiapatite strâns împachetate, și 95 — 97% constă din substanțe minerale.

Dentina deasemenea conține cristale, dar are o structură mai puțin omogenă, iar substanțele cu o densitate mare de localizare a particulelor reflectă lumina mai puternic decât cele poroase.

Coeficientul de transparență pentru razele de lumină în cazul țesuturilor dure dentare crește pe măsura sporirii lungimii de undă a luminii incidente și, de altfel, la smalțul din-

telui „tânăr” și „matur” el este mai înalt, decât la dentina aceluiași dinți — grație cantității mai mari a substanțelor organice din dentină.

Valoarea fluxurilor de radiație difuză [parazită] de la suprafața dinților intacti ai oamenilor tineri este mult mai înaltă decât omoloaga din grupul de vârstă înaintată. Reliefulurile bine exprimate și pelicula dinților imaturi contribuie la sporirea dispersiei luminii de la suprafața dinților tineri.

Despre densitatea optică a dintelui se poate judeca, reieșind din rezultatele roentgenografiei (digitale) asistate de calculator. Această metodă se utilizează pe larg în endodonție (altă denumire fiind *radioviziografia*), precum și densitometria dinamică a osului alveolar — în parodontologie și implantologie.

Din păcate, în endodonție măsurările cantitative ale densității optice se efectuează nu în țesuturile dure dentare, ci în cele periapicale — la evaluarea calității obturării canalelor radiculare.

Studierea microstructurii și schimbului de substanțe minerale din țesuturile dure dentare reprezintă un interes major, deoarece proprietățile unice ale smalțului și dentinei trebuie să fie luate în considerație la profilaxia și tratamentul schimbărilor patologice din aceste țesuturi.

În ultimii ani perfecționarea metodicilor și tehnicilor permit studiarea mai aprofundată a mecanismelor de dezvoltare a acestor procese morbide.

Astfel, folosirea metodei de microtomografie roentgenografică asistată de calculator a permis decelarea în dinți intacti a unor focare de densitate redusă cu un diametru de până la 2 mm.

Studierea cu microsonde a acestor porțiuni a arătat că în ele este crescut conținutul de calciu și magneziu, iar raportul calciu/ fosfor este redus.

Toate acestea se produc în vecinătatea unui strat de dentină relativ neschimbat.

Cu ajutorul unui microscop electronic baleiant s-a depistat că în interiorul focarului cu densitate redusă numărul de ducturi dentinare este crescut, iar însăși tubulii dentinari sunt dilatați.

În smalț, pe fețele proximale ale dinților, trecuți vizual la categoria „intacti”, roentgenografia asistată de calculator a scos la iveală focare de densitate redusă și cavități carioase oculte.

Aceste focare aveau un diametru de până la 1 mm. Analiza lor cu ajutorul microsondelor a arătat reducerea considerabilă a conținutului de calciu și a valorii coeficientului de calciu/ fosfor.

Astfel, complexul de metode moderne de investigare a permis vizualizarea în direct la dinții intacti a focarelor de demineralizare.



ANATOMIA DINȚILOR UMANI

și Anatomia dinților permanenți Morfologia funcțională clinică generală a dinților

Dinții (generalități)

În aspect anatomic comparativ dinții sunt asemănători cu solzii placoizi ai peștilor rechiniformi [squaloizi], apăruiți sub formă de formațiuni protectoare ectodermale cu mult înainte de apariția scheletului osos, adică deja la vertebrele inferioare.

Dotarea vertebratelor cu dinți a fost un factor important în lupta pentru existență.

Acești dinți apar drept derivate ale scheletului extern și se formează din papile ectodermale cornificate și mineralizate, - a.n. *solzi placoizi*.

Acești dinți-prototipi erau dispuși nu numai pe maxilare, dar și pe alte oase ale cavității bucale, pe oasele bazei craniului, învecinate cu aparatul branhial. În filogeneza dinții localizați în regiunea maxilarelor, au crescut în mărime, în acești dinți creștea concentrația de substanțe minerale, ei erau tot mai sigur fixați în maxilarele primare și treptat s-au transformat în organe menite pentru a reține prada. Dinții localizați în alte locuri, au fost supuși cu timpul reducției.

La vertebrele inferioare dinții serveau doar pentru prinderea și reținerea prăzii până la înghițire, iar prelucrarea ulterioară se desfășoară în stomac și intestine. Deaceia dinții lor au aceeași formă conică simplă, și aceleași dimensiuni, și se numesc *dinți homodonți*, iar sistemul respectiv de dinți se numește *homodonție*.

Acești dinți nu au rădăcini, fiind fixați de maxilare cu ajutorul unui ligament dens, impregnât cu săruri de calciu.

Cel mai permanent tip de sistem dento-maxilar îl au rozătoarele.

Dinții lor sunt fixați în adâncituri speciale ale maxilarelor - *formarea primară a alveolelor*, care atinge dezvoltarea completă la mamifere, la care remarcăm, drept regulă generală, diferențierea rădăcinilor dentare - *sistemul tecodont*. Grație ultimului aspect dintele atinge apogeul dezvoltării, iar termenul de existență a lui ajunge a fi mai îndelungat. La mamifere noi remarcăm doar două generații de dinți - *difiodonție*.

Pentru om este caracteristică prezența într-o arcadă dentară a unor dinți care diferă ca formă anatomică și dimensiuni - *dinți heterodontici*. Conform caracterului heterodonției sunt deosebite câteva grupuri (forme, clase) de dinți.



Helicoprion - rechin preistoric (a trăit cu 225 mln ani în urmă)



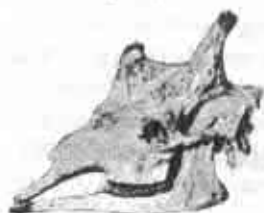aligator



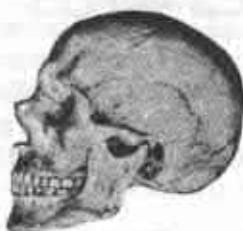ornitorinx



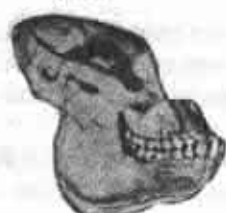piton



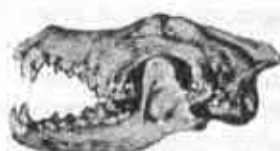girafă



cel mai primejdios animal



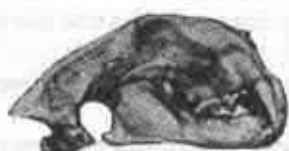maimuță



lup



cal



leu de munte

Incisivii servesc pentru tăiere, caninii - pentru sfâșiere, premolarii - pentru mărunțire, molarii - pentru triturare. Această specializare funcțională denotă orientarea organismului uman către tipul mixt de alimentare. În cadrul grupurilor indicate există deosebiri certe între diferiți dinți. Toate acestea permit de a considera dinții umani drept un sistem heterodont destul de diferențiat.

Tipul difiodont

Dinții umani apar, pe parcursul dezvoltării unui individ, sub formă de două generații de dinți, ca urmare a două perioade eruptive succesive (prima serie de dinți sunt *temporari* (*dentes decidui*), iar seria a doua - *permanenți* (*dentes permanentes*)), și poartă denumirea de *difiodontie*.

Totalitatea dinților erupți, prezenți în cavitatea orală la un moment oarecare, formează *dențația* individului respectiv.

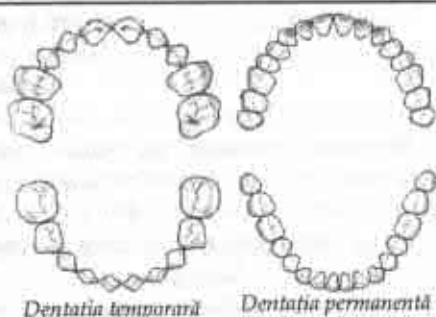
Ca rezultat al proceselor de evoluție pe scară filogenetică, la om întâlnim trei tipuri de dențații succesive:

- *temporară* (primară, caducă, de lapte, sau - *dinți temporari*) este numită prima generație de dinți, formată din 20 de dinți temporari (*subdivizați în 3 grupuri - incisivi, canini și molari; sunt absenți premolarii și molarul trei*), ce exercită actul de masticție din a II-a jumătate a primului an de viață și până la înlocuirea lor definitivă cu dinții permanenți la vârsta de 11-13 ani. Deoarece acești dinți încep să erupă încă în perioada alăptării pruncului (*primii incisivi - la 6 luni*), ei mai sunt numiți și *dinți de lapte* (*dentes lactei*) sau *dinți infantili* (*dentes infantiles*). Dinții temporari îndeplinesc aceeași funcție ca și dinții permanenți. Vârsta de erupție este cuprinsă între 6-30 de luni, iar arcadele dentare conțin în această perioadă numai dinți temporari. Perioada dențației temporare se încheie în jurul vârstei de 6 ani, odată cu erupția primului dinte permanent (*de regulă, primul molar permanent mandibular*);

- *mixtă* este totalitatea dinților erupți, prezenți în cavitatea orală în perioada cuprinsă între 6-12 ani, caracterizată prin coexistența a dinților temporari alături de cei perma-

nenți. La această etapă se înregistrează o dezvoltare accelerată a suportului osos maxilar, pentru a permite alinierea dinților permanenți, în număr mai mare și având dimensiuni superioare celor temporari;

• **permanentă** este formată din 28-32 de dinți permanenți, debutează la vârsta de 11-12 ani, când toți dinții temporari sunt înlocuiți cu dinți permanenți.



Deosebirea dinților temporari de cei permanenți.

Dinții temporari prezintă un șir de particularități, ce îi diferențiază de cei permanenți:

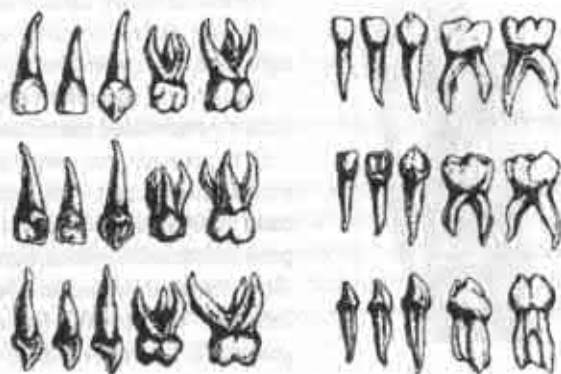
- dinții temporari au formă anatomică mai constantă;
- dinții temporari sunt considerabil mai mici ca mărime [dimensiuni] comparativ cu dinții permanenți;
- dinții permanenți sunt mai alungiți în axul său lung, iar cei de lapte sunt mai scurți și mai lați (*adică diferă coraporturile lățimii și înălțimii*);
- raportul dintre înălțimea coroanei și lungimea rădăcinii este mai mic (1:1,66);
- lățimea coroanei comparativ cu rădăcina este în proporție 1:2;
- la coletul dinților temporari se observă un burelet îngust proeminent din adamantină - *cingulum*;
- suprafețele vestibulare și orale prezintă convexități accentuate spre treimea cervicală, ceea ce conferă coroanei un aspect globulos;
- la dinții temporari se observă mai bine, decât la cei permanenți, trecerea coroanei în rădăcină;
- la dinții temporari rădăcinile sunt mai lungi, mai aplatizate și mai subțiri, decât la cei permanenți, și au un apex ascuțit;
- foramenul apical este mai larg decât la cei permanenți;
- rădăcinile dinților frontali în 1/3 apicală sunt înclinate spre vestibular;
- pereții dinților temporari au o grosime mult mai redusă, decât la dinții permanenți;
- adamantina și dentina sunt mai slab mineralizate;
- tubulii dentinali sunt mai largi;
- în cazul dinților pluriradiculari rădăcinile prezintă o divergență accentuată pe măsura îndepărtării de la colet spre apex, au o formă "în clește de rac" și contururi neregulate;
- coarnele pulpare sunt mai apropiate de suprafața ocluzală a dintelui
- camera pulpară și canalele radiculare prezintă dimensiuni proporțional mai mari față de dinții permanenți;

• culoarea dinților temporari este alb-lăptoasă cu o nuanță sinilie, fiind vizibil mai deschisă comparativ cu cea a dinților permanenți;

• anomaliile de formă sunt mai rar întâlnite decât în cazul arcadelor permanente;

Dinții deciduali superiori și inferiori stângi [Schumacher G.H., 1984]. ▶

Rândul superior - suprafața vestibulară;
rândul mijlociu - suprafața linguală;
rândul inferior - suprafața mezială.



- dinții temporari sunt localizați în alveolă mult mai vertical decât dinții permanenți.

Dentație sau Dentiție

Termenul "dentație" nu trebuie confundat cu "dentiția" (*vârsta dentară*), care semnifică procesul evolutiv de formare și erupție a dinților, în contextul dezvoltării generale a organismului și cuprinde (după A. Bechir, 2002) totalitatea fenomenelor care guvernează inițierea, diferențierea, dezvoltarea și dispariția dinților, care se dezvoltă din aceeași lamă dentară și aparțin aceleiași generații.

Omul prezintă două dentiții succesive, deci este *difiodont*.

Prima dentiție, răspunzătoare de maturarea elementelor dentare, formate din prima lamă dentară (*lama dentară primară*), generează formarea a 32 dinți, dintre care 8 sunt *incisivi temporari*, 4 sunt *canini temporari* și 20 *molari*: 8 - temporari și 12 - permanenți. Dinții care se dezvoltă din prima lamă dentară se numesc dinți *acesionali* sau *monofizari*. Perioada de la începutul anului III și până la anul VI (*adică perioada, începând cu erupția ultimului dinte de lapte și finalizând cu momentul apariției primului dinte permanent*) poate fi numită „perioada de repaos”, deoarece în acești ani nu erupe nici un dinte, și funcționează o *dentație deciduală totală pură*.

A doua dentiție generează formarea din a doua lama dentară (*secundară*) a 20 de dinți permanenți (*dintre care - 8 incisivi, 4 canini și 8 premolari*). Dinții care se dezvoltă din a doua lamă dentară se numesc dinți *sucesionali* sau *difizari*.

În perioada dentației de lapte sunt prezente grupuri de incisivi, canini și molari, care sunt substituiți în dentația mixtă prin incisivi, canini și premolari permanenți. Posterior de premolari se află molarii permanenți, care se numesc *dinți adăugători*.

Uneori există situații în care se constată prezența unui număr mai mare de dinți pe arcade decât cel normal, acești dinți numindu-se *dinți supranumerari* (*formă de atavism*), iar dentiția corespunzătoare, *pleiodontie*.

Nedezvoltarea dinților în cazul lipsei mugurilor dentari se numește *anodontie*. Anodontia poate fi *parțială* (*hipodontie* - când lipsesc mai puțin de 5 dinți, sau *oligodontie* - când lipsesc mai mult de 5 dinți), și *totală* (absența tuturor dinților).

Caracterele morfofuncționale clinice generale ale dinților

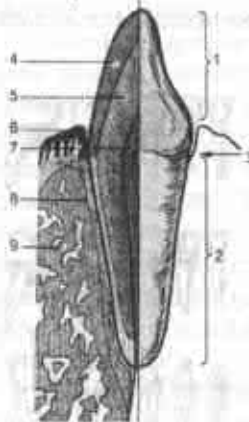
Dinții, *dentes*, sunt dispuși în alveolele maxilare (*dinți tecodonti*), participă la prelucrarea mecanică a alimentelor, articulație [fonație] și exercită o funcție fizionomică [estetică]. Se disting dinți *maxilari* (*superiori*) și *mandibulari* (*inferiori*). Ei au o creștere limitată, prezentând o rădăcină mai lungă, implantată în oasele maxilare și o coroană mai scurtă, vizibilă în cavitatea bucală.

Forma dinților umani este de tip *plexodont* (*formați prin coalescența mai multor conuri*), varianta *heterodontă* (*de formă și mărime diferită, adaptați pentru o anumită funcție pe care o îndeplinesc*).

Odontomul (*organum dentale*) constituie unitatea morfo-funcțională a aparatului masticator, *apparatus masticatoris*.

El reprezintă un complex de țesuturi, diferit structurate, armonizate morfologic și funcțional pentru a primi, amortiza și transmite presiunile masticatorii, care sunt transferate oaselor maxilare prin intermediul unor componente atașate lor.

Structura odontomului (*schemă*). 1 - coroana; 2 - rădăcina; 3 - colțul; 4 - adamantina (*smalțul*); 5 - dentina; 6 - pulpa; 7 - mucoasa gingivală; 8 - periodonțiul; 9 - țesutul osos al apofizei alveolare



Odontonul omului actual este format din următoarele părți:

1. dinte - componenta dentară propriu-zisă (odonțiul), formată din țesuturi dure (smalt și dentină) și țesuturi moi (pulpa dentară);
2. amfodonțiu - alveola și porțiunea maxilară învecinată, acoperită cu mucoasa gingivală;
3. aparatul ligamentar de fixare a dintelui în alveolă, având un rol important în protecția structurilor dentare și transmiterea presiunilor masticatorii spre baza oaselor maxilare;
4. vase și nervi.

DINTELE - (dens (lat.), odus (gr.)), - reprezintă o formațiune alungită cavitată foarte dură, implantată în una din alveolele maxilarului superior sau inferior.

În fiecare dinte sunt deosebite următoarele părți anatomice constituente: *coroană, rădăcină, colet și apex radicular.*

Coroana dentară, *corona dentis*, este partea componentă îngroșată a dintelui, care proemină din alveola maxilarului superior sau inferior, făcându-se vizibilă în cavitatea bucală; atunci când menționăm că această parte a dintelui este acoperită de smalt, *coroana dentară* este specificată drept *anatomică*.

Coletul, *collum dentis*, este partea îngustată a unui dinte, localizat între coroană și rădăcină, pe care le delimitează printr-o linie sinuoasă - **linia coletului** (sau **linia cervicală**), și care în mod normal coincide cu festonul gingival parodontal. **Coletul anatomic** reprezintă linia (zona) de joncțiune dintre **smalt** (care acoperă coroana anatomică a dintelui) și **cement** (care acoperă rădăcina anatomică a dintelui).

Linia coletului pe fețele vestibulare și orale ale dinților este concavă (cu *concauitatea orientată spre incizal sau ocluzal*), spre deosebire de linia coletului **fețelor meziale și distale**, care prezintă *concauitatea orientată spre apical*. Traiectul sinuos, festonat, al liniei de colet este mai accentuat la incisivi și tinde spre aplatizare la molari. Curbura liniei coletului este mai accentuată pe fețele meziale decât pe fețele distale.

Rădăcina dentară, *radix dentis*, este partea componentă a unui dinte, care este fixată intraalveolar (în alveola dentară) și în mod normal nu este vizibilă în cavitatea bucală. Când menționăm că această parte a dintelui este cuprinsă între linia de colet (*joncțiunea smalt-cement*) și apexul dentar (*vârful rădăcinii dintelui*) și este acoperită de **cement**, **rădăcina dentară** este specificată drept una *anatomică*.

Dinții diferiți în aspect funcțional au un număr variabil de rădăcini - de la 1 până la 3. Astfel, după numărul de rădăcini, deosebim dinți **monoradiculari** (incisivi, canini, premolarul al II-lea superior și premolarii inferiori), **biradiculari** (premolarul I superior și molarii inferiori) și **triradiculari** (molarii superiori);

Forma rădăcinilor dinților umani se aseamănă, de regulă, cu un trunchi de con. Diametrul maxim al rădăcinilor se determină la nivelul coletului dintelui, scăzând progresiv spre apical.

În stomatologie sunt folosiți termenii de *coroană clinică* și *rădăcină clinică*.

Coroana clinică este porțiunea dintelui, care proemină deasupra gingiei.

Rădăcina clinică este porțiunea invizibilă a dintelui, implantată în alveolă.

În morfologia primară a dintelui, raportul dintre dimensiunea longitudinală a *porțiunii coronare* și a celei *radiculare* este de 1/1,5 - 1/2.

La persoanele tinere porțiunea coronară este parțial acoperită de gingie, deaceia coroana clinică este mai mică decât cea anatomică.

În morfologia secundară, pe parcursul vieții, raportul dimensional longitudinal se modifică, fie prin scăderea dimensională a coroanei dentare în urma abraziunii, fie prin mărirea coroanei clinice în urma retracției gingivale sau a extruziei (*migrării verticale a dinților lipsiți de antagoniști*). **Retracția gingivală** sau **extruzia**, caracteristică înaintării în vârstă, determină mărirea coroanei clinice în defavoarea rădăcinii clinice, care se scurtează, periclitanând implantarea dintelui în alveolele dentare.

Dintele este format din:

- țesuturi dure (*smalt, dentină și cement*) și
- țesut moale (*pulpa dentară*).

Baza dintelui este constituită din dentină, care reprezintă substanța dură principală a dintelui, și care determină forma acestuia.

Dentina este acoperită din exterior în porțiunea coronară cu *smalt, enamelum s. substantia adamantina*, - o substanță foarte dură, alcătuită din componentă anorganică (96%, - *hidroxilapatită*), din apă (2-3%) și componenta organică (1-2%). Grosimea acestuia este neuniformă, - mai groasă la nivelul cuspizilor (2-2,5 mm), și mai subțire - la nivelul coletului anatomic.

Cimentul radicular, *cementum s. substantia ossea*, acoperă dentina rădăcinii dinților, și reprezintă un țesut calcificat asemănător cu cel osos. El asigură fixarea ligamentelor parodontale, cu extremitatea opusă inserată pe osul alveolar, și participă la erupția continuă a dintelui, compensând reducerea în înălțime a dintelui în urma abraziunii.

Corespunzător axului longitudinal, în interiorul fiecărui dinte se află o *cavitate pulpară* (sau *a dintelui*) (*cavitas dentis*). Ea reproduce în partea coronară (care se mai numește în dinții pluriradiculari *cameră pulpară*), cu o fidelitate oarecare, forma exterioară a coroanei dintelui (deși este mai redusă de 4-5 ori din punct de vedere volumetric). Plafonul prezintă prelungiri unghiulare ale camerei pulpare, - *coarne pulpare*, - numărul acestora fiind corespunzător numărului lobilor dinților frontali și cuspizilor celor laterali.

În interiorul rădăcinii dentare cavitatea dintelui continuă printr-un spațiu alungit, de aceeași formă ca și rădăcina, însă mult mai redus dimensional, numit *canal radicular* (*canalis radicis dentis*).

Canalul radicular se termină pe *apexul [vârful] rădăcinii dentare, apex dentis*, și unește camera pulpară cu spațiul periapical, printr-un orificiu abia vizibil - *foramenul apical, foramen apicis dentis*.

Dacă dintele are nu una, ci două sau trei rădăcini, sau dacă rădăcinile sunt mult aplatizate, atunci pot fi prezente și două-trei canale radiculare (*de ex., rădăcina primului premolar superior și rădăcina mezială a molarilor inferiori*). Corespunzător numărului de canale radiculare deosebim dinți *monocanalari* (*incisivii, caninii, premolarul II superior și premolarii inferiori*), *bicanalari* (*premolarul I superior*), *tricanalari* (*molarii superiori și inferiori*). Ca urmare a sporirii numărului de rădăcini crește și numărul de foramene apicale.

Delta apicală reprezintă totalitatea ramificațiilor fine din zona apicală a canalului radicular.

Cavitatea dintelui este umplută cu un țesut conjunctiv lax, bogat în vase și nervi - *pulpa dentară, pulpa dentis*, care este alcătuită din două părți: *coronară și radiculară*. Vasele (*sanguine, limfatice*) și nervii pătrund în pulpa dentară prin foramenul apical.

Suprafețele dintelui

Întru comoditatea descrierii particularităților reliefului, a localizării proceselor patologice, este acceptată denumirea convențională a suprafețelor coroanei dentare:

1. **Suprafața masticatorie** (*facies masticatoria*) a premolarilor și molarilor, sau *marginia masticatorie [incizală]* (*margo masticatorius*) - a incisivilor și caninilor, - este partea activă a coroanei cu care se rupe, zdrobește și terciuiește hrana. Se mai numește *suprafață* sau *marginie ocluzală* (*margo occlusalis* sau *facies occlusalis*), deoarece această suprafață contactează cu dinții celeilalte arcade la angrenarea maxilarelor.

2. **Suprafața vestibulară** (*facies vestibularis*), este orientată spre vestibulul cavității orale. În practica stomatologică față vestibulară la dinții frontali (*incisivi și canini*) se mai numește și *labială* (*f. labialis*), deoarece privește spre țesuturile buzelor, iar în cazul dinților laterali (*premolari și molari*) - față *jugală* (*f. buccalis*), deoarece este orientată spre țesuturile

obrajilor. Continuarea acestei suprafețe pe rădăcinile dentare se enunță drept *față vestibulară* a rădăcinii, iar peretele alveolei, care acoperă rădăcina dinspre vestibulul cavității orale, se numește *perete vestibular al alveolei*.

3. *Suprafața orală* este opusă celei vestibulare, fiind orientată nemijlocit spre cavitatea orală propriu-zisă. Aceeași denumire o are suprafața rădăcinii și a peretelui alveolar, - orientată și ea direct spre cavitatea bucală. Fața orală la dinții arcadei superioare se mai numește *palatinală*, iar pentru dinții arcadei inferioare - *față linguală* (*facies lingualis*).

Unii autori consideră util de a numi fața palatinală a dinților superiori și „față linguală”, pe motiv că și aceasta față intră, deasemenea, în contact cu limba în timpul actului de masticție, vorbire etc. Autorii manualului respectiv consideră plauzibil acest argument.

4. *Suprafața proximală*, sau *de contact* (*facies contactus s. aproximalis*), este orientată către dinții vecini ai aceleiași arcade.

Fața dentară proximală este orientată către centrul arcadei dentare, spre linia mediană, și se numește *mezială* (*mesio* - mediu), iar la dinții frontali - *medială*. Fața care este opusă cele meziale și privește spre posterior, se numește *distală*. Respectiv, fețele dentare proximale în varianta complexă corespund terminologiei comune și pot fi enunțate drept *facies aproximalis mesialis* și *facies aproximalis distalis*. *Fața distală* a dintelui este mai redusă dimensional și mai convexă comparativ cu cea mezială, iar *fața mezială* a dintelui este mai înaltă decât cea *distală*.

Pentru dinții laterali uneori sunt folosiți termenii: *fața anterioară*, *facies anterior*, și *posterioră*, *facies posterior*. Termeni similari se referă și la rădăcinile dentare, iar părțile corespunzătoare ale alveolelor se definesc drept *septuri interalveolare mediale și distale*, *septa interalveolaria medialis et distalis*.

Examinarea și descrierea fiecărui dinte aparte se efectuează, ținând cont de fețele susmenționate. În acest scop sunt utilizați termenii: *norma vestibulară*, *norma linguală*, *norma masticatorie* și *norma medială*.

Termenul „normă” nu trebuie confundat cu noțiunea de „sănătate”. În cazul concret *norma* reprezintă poziția examinată a dintelui, care prevede caracteristica formațiunilor de pe o față oarecare a dintelui, corespunzător cu poziția lui tipică în arcada dentară. De ex., *norma vestibulară* reprezintă caracteristica coroanei, coletului și rădăcinii dentare la examinarea ei dinspre vestibular.

Pentru o înțelegere mai facilă a formațiunilor și reliefulor unui dinte, se obișnuiește de a diviza coroana și rădăcina în treimi. La împărțirea dintelui în ax perpendicular reperiile utilizate sunt cei doi poli ai dintelui (*apexul dintelui și muchia incizală/fața ocluzală*) și linia coletului, astfel apărând la coroană treimile ocluzală, medie și cervicală, iar rădăcina prezentând treimile cervicală, medie și apicală. În *norma vestibulară* în sens mezio-distal dintele va prezenta treimile medială, medie și distală, ce sunt divizate convențional prin planuri sagitale. *Treimea mezială* a coroanei este mai mare și mai voluminoasă, iar *porțiunea distală* - mai redusă, - atât în sens vestibular, cât și în sens vertical.

În *norma medială* coroana poate fi divizată prin planuri orientate frontal în treimi vestibulară, medie și linguală.

Coroanele dentare formează arcadele [șirurile] dentare: *superioară*, *arcus dentalis superior*, și *inferioară*, *arcus dentalis inferior*.

Ambele arcade dentare prezintă la adulți câte 16 dinți.

În centrul arcadei se află dinți adaptați pentru tăiere, zdrobire și sfâșiere, iar în porțiunea posterioară - pentru mărunțire și triturare.

Deaceia, conform funcției toți dinții se împart în *incisivi* (*dentes incisivi*), *canini* (*dentes canini*), care, din punct de vedere al poziției ocupate, formează împreună grupul de dinți frontali, iar *premolarii* (*dentes premolares*) și *molarii* (*dentes molares*) sunt numiți *dinți laterali* (sau *posteriori*).

Conform numărului cuspidilor, dinții se clasifică în:

- **dinți unicuspidati [monocuspidati]** - caninii;
- **dinți bicuspidati** - premolarii maxilar, premolarul 1 mandibular și uneori premolarul 2 mandibular. Acești dinți prezintă un cuspid localizat vestibular și unul situat oral;
- **dinți pluricuspidati [multicuspidati]** - (3-5 cuspidi) - uneori premolarul 2 mandibular (3 cuspidi - unul vestibular și doi linguali), molarii maxilari, molarii mandibulari.

Elementele morfologice ale coroanelor dentare

Coroana dentară are pe suprafața ei un relief, format din două categorii de formațiuni anatomice, localizate la nivelul suprafețelor coronare ale dinților frontali și laterali, și anume:

- **proeminențe** - reliefuri pozitive (reprezentate de lobi, cuspidi, creste de smalț, tuberculi și cingulumuri) și
- **depresiuni** - reliefuri negative (reprezentate de șanțuri de dezvoltare interlobare și intercuspidiene, fisuri, fose și fosete).

Aceste proeminențe și depresiuni realizează, împreună cu convexitățile fețelor verticale, o arhitectonică perfect adaptată la solicitările funcționale ale dinților și sunt folosite în scopul descrierii sistematice a morfologiei dinților umani.

Sistemul dento-maxilar în integritatea sa

Dinții, amplasați în maxilare, formează arcade dentare. Prin **arcadă dentară** în stomatologie se înțelege linia, trasată prin marginea vestibulară a suprafețelor incizale ale coroanelor. Șirul superior de dinți permanenți formează **arcada dentară superioară**, *arcus dentalis superior*, de formă eliptică, iar cel inferior – **arcada dentară inferioară**, *arcus dentalis inferior*, de formă parabolică. Arcada dentară superioară este ceva mai lată decât cea inferioară, ca urmare fețele masticatorii ale dinților superiori se află ceva mai anterior și mai exterior față de omologii săi inferiori.

Șirul de dinți deciduali conține câte 10 dinți: 4 incisivi, 2 canini, și 4 molari.

Forma arcadei dentare în perioada mușcăturii de lapte este aproape de 1/2 de cerc, al cărui diametru, conform opiniei A.M. Schwarz, este lățimea arcadei dentare dintre fețele vestibulare ale molarilor II deciduali.

Arcadele dentare formează în totalitate un sistem funcțional unic, al cărui integritate și stabilitate este asigurată de procesele alveolare, parodonțiu, precum și de ordinea de amplasare a dinților și de structură anatomică.

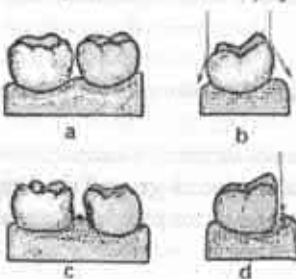
Coroana dintelui prezintă o convexitate, în special exprimată la premolari și molari la fețele laterale. Această circumferință transversală maximă a primit denumirea de **ecuator anatomic** al dintelui, aflat în poziție verticală. Apare sub formă de circumferință neregulată, situată la unirea treimii superioare cu treimea medie - pe fețele vestibulare, iar pe fețele orale - în treimea medie. Traiectul ecuatorului este specific fiecărei coroane dentare.

Grație convexității dinților alimentele în timpul masticăției nu traumează mucoasa margini gingivale în locul inserției acestora în peretele dentar. Este important și faptul că convexitățile proximale ale coroanei asigură crearea unor **puncte de contact** între dinții vecini, care la dinții frontali sunt amplasate ceva mai aproape de marginea incizală, decât la dinții laterali. Absența punctului de contact între dinți reduce eficiența masticăției, și irită

cronic papila interdentară. **Funcțiile lui principale** sunt:

- dispersarea forțelor orizontale, rezultate în urma descompunerii forțelor ocluzale pe un grup de dinți, respectiv oaselor craniului, menajând astfel parodonțiul dinților respectivi;
- prevenirea traumării papilelor interdentare ale gingiei de către bolul alimentar.

Importanța punctului de contact: a, b - prezența punctului de contact și a unui ecuator bine exprimat al coroanei dentare; c, d - traumatizarea parodonțiului în absența punctului de contact.



Îndată după erupție punctul de contact este punctiform, apoi, în procesul de funcționare, ca urmare a mobilității fiziologice a dinților, el se erodează la maturi și se transformă în linie, și, mai târziu, - într-o suprafață mică sau arie (zonă) de contact, cauzând în consecință o scurtare a arcadei dentare.

Are importanță majoră și înclinarea dinților. La dinții mandibulari se remarcă înclinarea coroanei spre interior și anterior.

Dinții maxilari sunt înclinați cu coroanele spre exterior și cu rădăcinile - spre interior. În timpul masticației asupra dinților maxilari acționează forțe, care contribuie la deplasarea lor spre exterior, iar asupra celor mandibulari - spre interior.

Deplasarea mandibulei față de maxilă se numește *articulare*. Dinții arcadelor dentare superioară și inferioară la angrenarea maxilarelor se află între ele în coraporturi oarecare. Angrenarea arcadelor dentare la general sau a unor grupuri aparte de dinți se numește *ocluzie*.

Poziția de intercuspidadare maximă se caracterizează prin angrenarea strânsă, în contacte multiple a cuspizilor dinților arcadei superioare și inferioare.

Contactele se realizează între vârfurile cuspizilor molarilor și premolarilor unui maxilar cu versantele cuspidiene, fosetele ocluzale și crestele marginale ale dinților omologi celuilalt maxilar.

Conform unei ordini oarecare contactează unul cu altul incisivii și caninii antagoniști. Linia mediană în acest caz coincide cu linia proiectată între incisivii centrali la contracția concomitentă și uniformă a mușchilor masticatori și mușchilor ridicători de mandibulă.

Acest coraport de dinți angrenați ai ambelor arcade dentare în prezența unui număr maxim de puncte de contact se numește *ocluzie centrică*.

Dinții arcadelor superioare și inferioare, care contactează unii cu alții, se numesc *dinți antagoniști*. În raport de ocluzie centrică, aspectul vestibular al arcadelor angrenate denotă faptul că fiecare dinte contactează cu doi dinți din arcada antagonistă. Dintre cei doi antagoniști, unul este considerat *antagonist principal (dintele omolog)*, iar celălalt este *antagonist secundar*. Excepție de la această situație este incisivul medial inferior și al III-lea molar superior, care au câte un singur antagonist.

Dinții omonimi ai hemiarcadei drepte și celei stângi se numesc *antimeri*.

Angrenarea arcadelor dentare în poziție de ocluzie centrică se numește *relație [raport] de ocluzie*. Toate relațiile [raporturile] de ocluzie se împart în două grupuri - normale și patologice.

Se consideră *raporturi normale de ocluzie* situațiile care asigură adecvat și în deplin volum funcția de masticație, vorbirea și estetica.

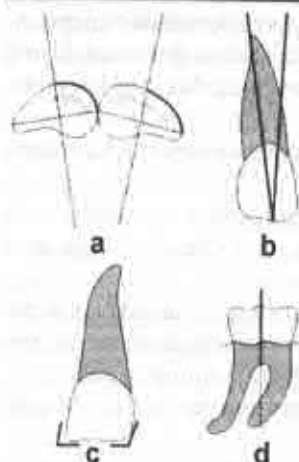
Se consideră *raporturi patologice de ocluzie* situațiile în care angrenarea arcadelor dentare prezintă disfuncții ale masticației și vorbirii, și defecte fizionomice.

Semnele de lateralizare „MUEHLREITER” și „DE JOUNGE - COHEN”

Ocupând o poziție oarecare în arcadă, dinții comportă un șir de caracteristici, conform cărora poate fi stabilită apartenența lor la maxilarul corespunzător și la hemiarcadă (dreaptă sau stângă).

Ultimile au, la o adică, doar o „simetrie în oglindă”.

Fiecare dinte comportă anumite caractere anatomice, care permit a determina apartenența dintelui la maxilarul superior sau inferior. Printre aceste caractere anatomice denotăm forma coroanei, muchiei incizale sau feței masticatoare, forma și numărul rădăcinilor. Dintele, care ocupă o poziție omonimă relativ la dintele de pe partea opusă a arcadei dentare (*antimer*) are unele particularități de structură, care permit de a determina apartenența la una din hemiarcade (*lateralizarea dintelui*).



Semnele de apartenență de grup ale dinților. a – semnul incurbării coroanei; b – semnul unghiului coroanei; c, d – semnul rădăcinii

Pe lângă acestea, în vederea diferențierii dinților omologi din hemiarcade diferite se utilizează semnele de lateralizare „MUEHLREITER” și „DE JOUNGE - COHEN”, care se referă la:

- 1) *semnul unghiului coroanei;*
- 2) *semnul circumferinței [de curbură a coroanei];*
- 3) *semnul rădăcinii;*
- 4) *semnul feței distale.*

Pentru a determina apartenența la una din hemiarcade ale unui maxilar oarecare, este necesar de a răspunde la care din cele două maxilare dintele se referă.

La determinarea semnelor de lateralizare acestea trebuie examinate dinspre vestibular.

Semnul unghiului coroanei se manifestă prin faptul că muchia incizală a incisivilor și caninilor (sau fața masticatorie) la trecerea de pe fața ocluzală spre cea mezială (*unghiul mezio-incizal [mezio-ocluzal]*) formează un unghi mai ascuțit decât cel format de muchia incizală și fața distală (laterală) (*unghiul disto-incizal [disto-ocluzal]*) (fig. b).

Semnul circumferinței [de curbură a coroanei] se apreciază în norma ocluzală și se manifestă prin faptul că fața vestibulară (labială, jugală) a coroanei trece în cea mezială mai abrupt decât în fața distală. Prin urmare, convexitatea maximă a feței vestibulare în direcție transversală este dispusă central în segmentul labial, și mezial - în segmentul jugal (fig. a). Semnul respectiv se evidențiază mai clar la examinarea dintelui dinspre suprafața masticatorie sau marginea incizală.

Acest semn este greu de determinat la inspecția dintelui; mai ușor fiind să-l determini, trecând cu degetul pe suprafața vestibulară. El este caracteristic prin curbura abruptă a suprafeții vestibulare la marginea mezială și panta lină a acestei curburii la marginea distală.

Semnul rădăcinii este examinat în norma vestibulară și doar în cazul unui dinte extras, și constă în faptul că axul longitudinal al rădăcinii este ușor înclinat spre distal, formând un unghi cu linia care trece prin mijlocul coroanei. Respectiv, rădăcinile incisivilor și caninilor se înclină în sens postero-lateral, iar rădăcinile premolarilor și molarilor - în sens posterior de la axul longitudinal al rădăcinii (fig. c, d).

Semnul feței distale denotă că suprafața feței distale a coroanei dinților este întotdeauna mai redusă dimensional și mai convexă decât fața mezială.

Morfologia funcțională clinică de grup și individuală a dinților. Grupul dinților frontali.

Incisivii, dentes incisivi.

Incisivi, dentes incisive, se numesc opt dinți, aflați în mijlocul arcadei dentare. Ei fac parte (*împreună cu 4 canini*) din grupul *dinților frontali [anteriori]*. Ei participă la realizarea primului act de masticție prin incizia [secționarea] alimentelor, la articulația fonetică, și asigură funcția fizionomică.

Pe arcadă sunt deosebiți 4 incisivi și, corespunzător, câte 2 incisivi - pe fiecare hemiarcadă. Din cei 4 incisivi 2 sunt centrali [mediali] și 2 - laterali.

Incisivii maxilari sunt mai mari decât cei mandibulari. Cel mai mare incisiv este cel medial superior, iar cel mai mic - incisivul medial inferior.

Pentru anatomia tuturor incisivilor este comună o rădăcină conoidă unică (*adică sunt dinți monoradiculari*). Forma coroanei incisivilor superiori este de lopățică, iar a celor inferiori, - de daltă.

Coroana incisivilor are 4 suprafețe, 2 unghiuri și se îngustează cuneiform în sens vestibulo-oral, formând marginea incizală. Rădăcina este unică, cu aspect conic, aplatizată în sens mezio-distal, și având un apex efilat, orientat spre distal.

Ca urmare fețele labială și linguală ale coroanei se lărgesc spre incizal.

Marginea adamantină a coroanei în regiunea coletului este convexă în direcția spre rădăcina dentară pe fețele labială și linguală, iar pe cele proximale - concavă.

În norma medială proeminența joncțiunii smalț-cement înspre marginea incizală este, de regulă, mai mare decât în norma distală. Acest aspect poate fi folosit în calitate de semn suplimentar de lateralizare.

Incisivul central superior

Incisivul central [medial] superior este cel mai mare din grupul incisivilor. În norma vestibulară coroana este lată, convexă, și se îngustează spre colet.

Unghiul medial al coroanei este ascuțit, iar cel distal - obtuz și rotunjit. Marginea incizală are un bizou mic în sens distal.

Pe marginea incizală pot fi decelate 3 proeminențe mici, care trec pe fața vestibulară sub formă de burelete.

Bureletele medial și distal sunt mai bine exprimate, decât cel central. Între proeminențe și burelete se conturează niște șanțuri fine, care dispar spre colet. Aceste particularități morfologice ale feței vestibulare sunt vizibile doar la dinții proaspăt erupți, până nu sunt supuse abraziunii.

Fața linguală a coroanei este concavă, în special în sens longitudinal. Marginal se observă 2 creste longitudinale (una mezială, și alta - distală), care se încep aproape de marginea incizală și treptat se îngroașă spre colet; în 1/3 cervicală în proiecția liniei mediane a dintelui crestele sus-menționate se unesc cu *cingulum* (sau *tuberculum dentale*) - un tubercul format de îngroșarea adamantinei.

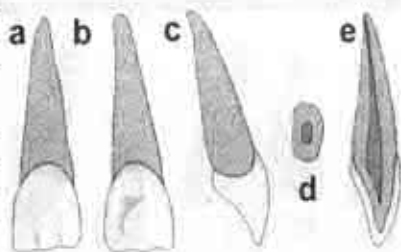
Gradul de dezvoltare atâta a *cingulum*-ului, cât și a creștelor variază considerabil.

Dacă creștele marginale sunt puțin pronunțate, atunci fața linguală este flexată uniform. Tuberculul poate fi dezvoltat manifest și să se dividă în direcția spre marginea incizală în câțiva cuspidi mici (*de la 2 la 5*).

Existența pe incisivul central a *cingulum*-ului presupune prezența pe fața linguală a unei impresiuni - *foramen caecum* (*gaura oarbă*). Aici adesea debutează caria dentară.

În normele proximale forma coroanei este apropiată de triunghi, vârful căruia este dispus în regiunea marginii incizale, iar baza triunghiului - corespunde amplasării limitei bazei coroanei și a rădăcinii.

Rădăcina dintelui are o formă conoidă, este ușor aplatizată în sens mezio-distal, și în secțiune transversală are o formă aproape ovalară, deși fața vestibulară a ei este mai largă decât cea palatinală, deoarece posterior fețele proximale aproape că confluează. Rădăcina este ușor înclinată în sens postero-lateral. Vârful rădăcinii este rotunjit, și pe el se vede bine orificiul apical al canalului radicular. Flexiunea între coroană și rădăcină la marginea medială a dintelui



Incisivul central al arcadei superioare.
a - suprafața vestibulară; b - linguală;
c - laterală; d - secțiune transversală;
e - secțiune longitudinală

este mai mare decât la cea distală. Acest semn dă posibilitatea, pe lângă alte semne, de a determina lateralitatea dintelui (*apartenența dintelui la hemiarcaada dreaptă sau stângă*). Pe fețele medială și laterală ale rădăcinii sunt prezente *șanțuri longitudinale*.

Pe conturul vestibular al rădăcinii este, de regulă, prezentă o proeminență în sens vestibular, iar conturul lingual poate fi drept, convex sau concav.

Camera pulpară corespunde formei exterioare a dintelui. Cavitatea coronară este aplătizată în sens vestibulo-lingual, în regiunea coletului dentar este mai voluminoasă, iar în apropierea marginii incizale cavitatea are forma unei fante.

Înspre marginea incizală cavitatea coronară formează niște adâncituri, corespunzător unghiurilor coroanei și cuspidilor marginii incizale. La persoanele tinere în regiunea marginii incizale se pot observa 3 *coarne pulpare*.

Canalul radicular este continuarea camerei pulpare, având pe întreg parcursul său un traiect drept, și se deschide printr-un orificiu apical pronunțat. Dar pot fi și câteva orificii apicale. Canalul poate devia spre vestibular și/ sau distal. Ostiumul canalului radicular este îngustat.

Înălțimea coroanei incisivilor mediali superiori la fața vestibulară este de 9-12 mm, lățimea marginii incizale — 8-9 mm. *Diametrul medio-distal* al coletului este de 6,3-6,9 mm, iar cel *vestibulo-lingual* — 7,1-7,5 mm. *Lungimea rădăcinii* — 12-15 mm. Sunt prezente *semnele curburii coroanei și a unghiului; semnul rădăcinii* este puțin pronunțat.

Incisivul lateral superior

Incisivul lateral superior se aseamănă ca formă cu incisivul medial superior, dar are particularități esențiale, dimensiuni mai mici și adesea variază ca formă.

El este cel mai variabil dinte din grupul incisivilor din punct de vedere a formei, și ocupă locul 2 după molarii de minte ca grad de manifestare a reducției.

Fața vestibulară este mai îngustă, mai alungită și mai convexă decât a incisivilor central superior, și poate fi ovoidă sau incadrată într-un trapez cu baza mare orientată spre incizal. Lobii (distal, mezial și central) de pe fața vestibulară sunt mai puțin exprimați decât cei ai incisivilor central.

Conturul ocluzal al coroanei nu este drept, ca în cazul incisivilor central, ci are un traseu mai oblic, fiind orientat ascendent în sens mezo-distal. Uneori marginea incizală nu este exprimată defel, iar în partea superioară a coroanei se află un tubercul ascuțit.

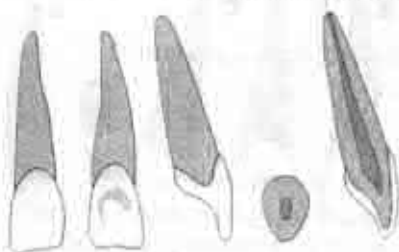
Unghiul disto-incizal al coroanei este mai rotunjit decât cel al incisivilor central.

Fața palatinală este mai mică și mai oblică decât fața vestibulară, și are un aspect mai apropiat de un triunghi. Elementele anatomice ale feței palatinale sunt cele prezente și la incisivul central, dar au un relief mai exprimat. Conturul lingual al coroanei este determinat de gradul de exprimare a *cingulum-ului*, poziția acestuia este centrată în sens mezo-distal. Inferior *cingulum-ului* găsim *foramen caecum*, care este mai profund și mai clar

evidențiat în contrast cu *cingulumul* și crestele marginale. Uneori trecerea de la suprafața *cingulum-ului* la fosa orală este delimitată de un șanț orizontal, localizat la baza *cingulum-ului*; acesta cuprinde în traseul său și *gaura oarbă*.

Creste marginale sunt accentuate, ajungând adesea până la marginea incizală, iar traseul lor urmărind conturul marginilor proximale, astfel fiind creată o impresie că suprafața este mult mai adâncă. Creasta distală este mai scurtă decât cea mezială.

Contururile proximale ale coroanei au formă triunghiulară și sunt convexe. Fețele proximale sunt



Incisivul lateral al arcadei superioare.
a — fața vestibulară; *b* — linguală;
c — laterală; *d* — secțiune transversală;
e — secțiune longitudinală

orientate divergent spre marginea incizală, divergență fiind mai accentuată în treimea cervicală a înălțimii coronare. Relieful este convex în treimea incizală, prezentând convexitatea maximă:

- în treimea incizală pentru suprafața mezială,
 - la unirea treimii incizale cu treimea mijlocie pentru suprafața distală.
- Ca urmare coroana are un aspect ovoid.

Spre colet suprafețele proximale sunt plane, suprafața distală poate să apară ușor concavă. Suprafața distală este mai mică decât suprafața mezială.

Camera pulpară este redusă, având o formă ce repetă pe cea exterioară a dintelui. Cavitatea pulpară este aplatizată în sens vestibulo-palatinal, iar coarnele pulpare sunt mai puțin pronunțate decât în cazul incisivului central. În unele situații incisivul lateral prezintă (la persoane tinere) numai două coarne pulpare șterse, localizate mezial și distal.

Rădăcina dintelui este mai lungă și mai subțire comparativ cu cea a incisivului central, și este aplatizată în sens mezio-distal. Prezintă un aspect conic cu patru suprafețe, care continuă suprafețele coronare, astfel că secțiunea transversală apare ovalară.

Suprafețele vestibulară și orală ale rădăcinii sunt convexe, suprafața vestibulară este mai mare decât cea palatinală. Suprafețele proximale sunt plane și paralele pînă aproape de treimea apicală, de unde devin convergente spre apex. Apexul este efilat și orientat spre distal. Suprafețele proximale pot prezenta șanțuri longitudinale. În majoritatea cazurilor rădăcina dintelui este dreaptă și doar arareori este ușor curbată la apex spre distal sau lingual.

Canalul radicular este unic.

Semnele de apartenență a dintelui la partea dreaptă sau stângă a maxilarului sunt bine exprimate, în special semnele curburii coroanei și a unghiului.

Înălțimea coroanei — 8-10 mm, lățimea — 6-7 mm, diametrul medio-distal al bazei coroanei — 4,8-5,4 mm, cel vestibulo-lingual — 5,86,2 mm. Lungimea rădăcinii — 10,5-14 mm.

Incisivii mandibulei

Incisivul central inferior

Incisivul central mandibular [inferior] este cel mai mic dinte din arcadele permanente, și prezintă aspectul morfologic cel mai simetric. În cazul lui apar rar variații de formă sau anomalii. Spre deosebire de ceilalți dinți din arcada mandibulară, incisivul central realizează contact ocluzal cu un singur antagonist - incisivul central maxilar.

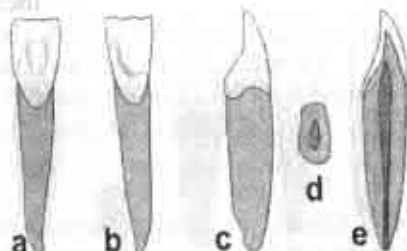
În normele vestibulară și linguală forma coroanei este îngustă, care se extinde ușor spre marginea incizală. Marginea incizală este aproape dreaptă. Unghiurile mezio-incizal și disto-incizal sunt drepte și aproape egale.

Particularitatea caracteristică a acestui dinte este exprimarea slabă sau lipsa semnelor de lateralitate. Suprafața vestibulară prezintă un relief ușor convex în treimea cervicală și

plan în treimea mijlocie și incizală, iar cea linguală - un relief convex în treimea cervicală și ușor concav în celelalte două treimi. Detaliile morfologice (*bureletele adamantine verticale, tuberculul dentar și crestele marginale*) sunt caracteristice grupului incisiv, dar sunt mult mai puțin evidente, decât în cazul omologilor maxilari.

Pe fața vestibulară bureletele adamantine verticale, care trec în tuberculii marginii incizale se întâlnesc la dinți neabraziați.

În treimea medie a coroanelor bureletele se aplatizează și treptat dispar. Jumătatea cervicală a coroa-



Incisivul central al arcadei inferioare.
a — suprafața vestibulară; b — linguală;
c — laterală; d — secțiune transversală;
e — secțiune longitudinală

nei este ușor proeminentă sau plată. Frecvent tuberculii marginii incizale și bureletele de pe fața vestibulară sunt absenți.

Forma feței linguale a coroanei este mai puțin reliefată, decât la alți incisivi, iar concavitatea este mai puțin accentuată. *Cingulum*-ul din treimea cervicală este abia schițat și centrat față de un ax, care împarte coroana în două jumătăți. Crestele marginale, care delimitează proximal suprafața linguală, sunt egale și abia vizibile. La nivelul fosei orale din treimea incizală și mijlocie nu există discontinuități în stratul de smalț. În regiunea cervicală fața linguală devine convexă.

Semnele de apartenență a dintelui sunt slab pronunțate, în special semnul curburii coroanei.

Linia joncțiunii smalț-cement de pe fețele vestibulară și linguală ale dintelui este flexată în sens radicular.

Marginea incizală cu fețele proximale formează unghiuri drepte.

În normele proximale semnul de intergrup al incisivului medial inferior este forma coroanei, aproape de un triunghi echilateral.

Crestele marginale și tuberculul lipsesc. În locul tuberculului este prezentă o proeminență, care trece lin în fețele laterale ale coroanei dentare.

În porțiunea cervicală a coroanei este localizat tuberculul dentar median.

Conturul feței vestibulare este format de un arc convex, iar al celei linguale – de unul concav.

Limita adamantină este arcată, cu convexitatea orientată spre marginea incizală.

Rădăcina dintelui este unică, dreaptă, puternic turtită în sens mezio-distal, iar apexul ei este orientat frecvent spre vestibular. Suprafețele proximale sunt paralele, au un relief plan și devin convergente numai spre treimea apicală. Pe fețele laterale se depistează niște depresiuni liniare sub forma unor șanțuri longitudinale, mai exprimate în treimea mijlocie a rădăcinii. Suprafețele vestibulară și linguală sunt convexe în plan orizontal.

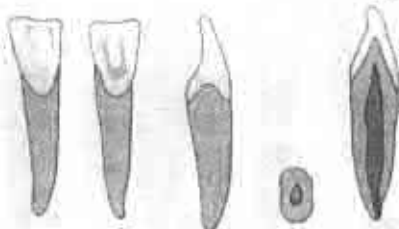
În calitate de semn de lateralitate a dintelui poate fi remarcată adâncimea șanțului vertical al rădăcinii, care, de regulă, este mai bine exprimată pe fața distală.

Camera pulpară este dispusă în plan frontal și are aspectul unei fante triunghiulare, care este foarte îngustă, fiind aplatizată în sens vestibulo-oral. Prezintă trei coarne pulpare, corespunzătoare celor trei lobi. Se lărgeste treptat în sens radicular sub formă de pâlnie, trecând în canalul radicular, care are un aspect turtit în sens mezio-distal. Canalul radicular este mai îngust și mai greu accesibil, decât în cazul incisivilor maxilari.

Dedublarea canalului unui incisiv central mandibular se întâlnește foarte des.

Înălțimea coroanei este în limita a 7 - 9,5 mm, lățimea – 5-5,5 mm, dimensiunea vestibulo-linguală a coletului – 5,5-6 mm, iar cea medio-distală – 3,5-5 mm mm. *Lungimea rădăcinii* – 10,5-14 mm.

Incisivul lateral inferior



Incisivul lateral al arcadei inferioare.

a – fața vestibulară; b – linguală;

c – laterală; d – secțiune transversală;

e – secțiune longitudinală

Incisivul lateral mandibular [inferior] prezintă un aspect asemănător cu cel al incisivului central, dar este mai mare decât acesta, are o coroană mai lată și o rădăcină mai masivă.

Detaliile morfologice (*bureletele adamantine verticale, tuberculul dentar și crestele marginale*) sunt mai puțin evidente, decât în cazul incisivilor maxilari.

Exprimarea tuberculilor conturului ocluzal ai coroanei se întâlnește la dinți neabraziați, și se determină de gradul de abraziere a tuberculilor marginii incizale. Mai des conturul ocluzal este drept.

Bureletele, ce derivă de la tuberculi, apar de dimensiuni neînsemnate în treimea incizală a *suprafeței vestibulare*, care este reprezentată printr-o formă de trapez cu baza mare - la marginea incizală. Această față are un traseu ușor descendent dinspre mezial spre distal. Marginea mezială este mai lungă decât cea distală. Curburile maxime ale marginilor proximale sunt localizate în treimea incizală. Convexitatea maximă distală este situată mai cervical, decât cea mezială.

Suprafața vestibulară prezintă un relief convex în ambele planuri, zona convexității maxime fiind localizată în treimea cervicală. Cele două șanțuri împart suprafața în trei lobi, dintre care cel mai mare este lobul distal.

Marginea incizală este mai lată decât la incisivii mediali inferiori.

Semnul unghiului coroanei este, de regulă, bine exprimat: unghiul mezio-incizal este ascuțit, aproape drept, în timp ce unghiul disto-incizal este mai obtuz și ușor rotunjit.

Relieful *suprafeței linguale* seamănă cu cel al incisivului central inferior, dar este mai accentuat. Adesea această față apare concavă. Crestele marginale sunt bine pronunțate, și inegale, creasta distală fiind mai scurtă.

Cingulumul este mai puțin pronunțat decât cel al incisivului central inferior, și este ușor orientat spre distal, ceea ce determină un aspect asimetric și la nivelul liniei coletului.

Limba adamantină de pe fețele vestibulară și linguală este arciformă, îndreptată cu proeminența spre rădăcină.

Conturul lingual al coroanei are, de regulă, o curbura mai mare, decât cel vestibular.

Contururile proximale ale coroanei sunt convexe spre marginea incizală, și amplitudinea în norma medială este mai mare, decât în cea distală, ceea ce servește drept un semn suplimentar de lateralitate. Suprafața mezială este mai mare decât cea distală, mai ales în sens cervico-incizal.

Ambele suprafețe proximale prezintă câte un contur triunghiular. Fețele proximale prezintă aria convexității maxime în treimea incizală. Poziția spre lingual a suprafeții distale, comparativ cu cea mezială, iese în evidență, dacă dintele este privit dinspre marginea incizală, creându-se în acel moment impresia unei "angulații" coronare spre distal.

Rădăcina prezintă aceeași formă ca și cea a incisivului central, dar este ceva mai lungă. Este turtită în sens mezio-distal și deviază spre distal. Diametrele vestibulo-oral și mezio-distal sunt mai mari, decât în cazul rădăcinii incisivului central.

Curbura dintre marginea distală a coroanei și rădăcină este exprimată mai puternic, și, prin urmare, la incisivul lateral mandibular este puternic exprimat semnul rădăcinii.

Pe suprafețele proximale ale rădăcinii sunt prezente niște șanțuri longitudinale, cel distal fiind, de regulă, mai accentuat, ceea ce servește drept un semn suplimentar de lateralitate a dintelui.

Cavitatea pulpară este asemănătoare cu cea a incisivilor centrali mandibulari, și repetă contururile exterioare ale dintelui. Camera pulpară este îngustată în partea ei superioară în sens vestibulo-lingual - sub formă de fantă.

Camera pulpară continuă printr-un singur canal radicular (cel mai frecvent), care poate să se dedubleze în treimea mijlocie în două canale radiculare (*vestibular și lingual*).

Înălțimea coroanei - 8-10,5 mm, lățimea - 5-6 mm. *Diametrul medio-distal* al coletului - 4-4,5 mm, iar cel *vestibulo-lingual* - 6-6,5 mm. *Lungimea rădăcinii* - 12,5-15 mm.

Caninii

Canini (*dentes canini*) se numesc patru dinți monoradiculari dotați cu "cuspid lace-rant" ascuțit al conturului ocluzal, și care fac parte (*împreună cu opt incisivi*) din grupul *dinților frontali [anteriori]*. Ei se află în arcadele dentare între incisivi și premolari (*poziția a III-a*), în porțiunile de flexare a arcadelor dentare spre posterior. Deaceia caninii se mai numesc și *dinți unghiulari, dentes angulares*.

La om sunt 4 canini; câte 2 - pe arcadă, și câte 1 - pe fiecare hemiarcadă.

Caninii sunt dinții cei mai stabili morfogenetic, și mai puțin decât alții sunt predispuși reduției și diferențierii.

Comună în anatomia caninilor este prezența unei coroane cilindro-conoide, dotată în treimea incizală cu un cuspid, și cea mai lungă rădăcină din arcadă. Au cea mai mare lungime din toți dinții, și sunt mai voluminoși decât incisivii și premolarii. În urmă cu 2350 de ani, Aristotel scria despre canini: "sunt ascuțiți asemeni incisivilor, dar spre bază devin voluminoși ca și molarii".

Ei participă la realizarea primului act de masticție prin prinderea, incizia, sfâșierea [lacerarea] și zdrobirea alimentelor. Deaceea dintele este mai mare, cu coroană monocuspidată mai masivă decât la incisivi, cu o rădăcină lungă și puternică. Asigură deasemenea fondația și funcția fizionomică.

Coroana caninilor are forma generală cilindro-conică, terminată printr-un cuspid. Prezintă patru suprafețe: *vestibulară, orală, mezială, laterală*. Suprafețele coronare au un relief mai pronunțat decât la incisivi; convexitățile sunt mai accentuate, conferind caninilor un aspect globulos. Stratul mai gros dentinar imprimă o nuanță mai gălbuie decât a incisivilor. *Suprafața vestibulară* este asemănătoare cu cea a premolarilor. Marginea incizală, constituită din creasta sagitală a cuspidului, are forma de "V" cu brațele asimetrice. La nivelul suprafeței vestibulare se evidențiază trei lobi separați prin două șanțuri, care pornesc de la marginea incizală. Lobul central este foarte bine dezvoltat. *Suprafața orală* este mai mică decât cea vestibulară. Cingulumul și crestele marginale sunt mult mai exprimate decât la incisivi. Fosa orală concavă este străbătută de o creastă mediană, ce reprezintă creasta axială a cuspidului. *Suprafețele proximale* au o formă triunghiulară, cu vârful spre incizal, și au marginile proximale accentuat convergente spre colet.

Caninul superior

Caninul superior este cel mai mare dinte din grupul caninilor. Are o coroană ascuțită din spre toate suprafețele, cea mai lungă rădăcină, și semnele de lateralizare bine pronunțate.

Conturul ocluzal al coroanei este format din creasta sagitală a cuspidului și prezintă două pante, dintre care cea distală este mai lungă și mai oblică. Deaceea, vârful cuspidului poate fi centrat sau orientat ușor spre mezial.

Vârful cuspidului se apropie de un unghi, care este obtuz (*circa 105 grade*), dar poate forma și un unghi drept sau unul ascuțit.

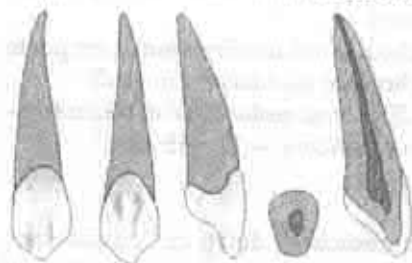
Între tuberculul principal și unghiul medial al coroanei se localizează o incizură mică.

Locul de trecere a conturului ocluzal al coroanei în cel distal se află mai aproape de baza coroanei, decât locul de trecere a conturului ocluzal în cel mezial.

Curbura conturului distal al coroanei este mai pronunțată decât la cel mezial. Punctul de proeminare maximă a conturilor proximale ale coroanei este dispus, de regulă, în treimea ei medie. Muchiile laterale ale coroanei formează cu marginea incizală două unghiuri: unghiul distal este frecvent obtuz și rotunjit, iar cel medial este un unghi drept, și are un vârf accentuat.

Suprafața vestibulară a coroanei prezintă un contur pentagonal și un relief convex în ambele sensuri, cu convexitatea maximă în treimea cervicală.

De la cuspidul caninului pe suprafața vestibulară se întind până la colet trei lobuli vestibulari, dintre care lobulul central este cel mai lat și mai pronunțat. Lobulul mezial este mai mic, iar cel distal aproape că nu se observă.



Caninul arcadei superioare. a - fața vestibulară; b - linguală; c - laterală; d - secțiune transversală; e - secțiune longitudinală

Fața palatinală a caninului superior este mai redusă dimensional decât fața vestibulară. Pe fața palatinală sunt prezente două creste marginale de smalț (*mezială* și *distală*) și una mediană. Crestele marginale, puternic dezvoltate, se întind de la unghiurile coroanei către tuberculul lingual, iar creasta centrală împarte fața palatinală în 2 părți: *mezială* și *laterală* (*mai mare*).

În 1/3 cervicală a coroanei se află un *cingulum* proeminent sferic, care mai mult se aseamănă cu un tubercul rudimentar, însă este întotdeauna mai proeminent decât *cingulumul* incisivilor superiori. La baza *cingulumului* persistă *gaura oarbă* (*foramen caecum*), - o depresiune punctiformă situată sub *cingulum*, care este sediul preferat al leziunilor carioase ale feței palatinală.

Conturul joncțiunii smalț-cement este arciform, pe fețele proximale are forma literei "V" cu deschiderea spre apical, vârful "V"-ului fiind rotunjit, și convexitatea fiind orientată spre incizal, iar pe fețele vestibulară și linguală - cu deschiderea spre marginea incizală.

Rădăcina caninului superior este cea mai lungă și mai puternic dezvoltată din toate rădăcinile șirului dentar. Are o formă conoidă, este unică, masivă, dreaptă, cu o deviere ușoară a apexului în sens lateral. Este ușor aplatizată în sens mezio-distal și cu apexul distalizat. Pe secțiune transversală la nivelul coletului, rădăcina caninului superior are formă rotundă sau ușor ovalară.

Conturul feței vestibulare a rădăcinii este proeminent, iar conturul palatinal este proeminent în treimile cervicală și medie, și concavă - în treimea apicală. Pe ambele fețe proximale (*mezială* și *laterală*) ale rădăcinii pot fi remarcate niște șanțuri longitudinale, mai pronunțate în porțiunea lor mijlocie.

Camera pulpară imită forma de lance a coroanei, fiind mai voluminoasă decât cea a incisivilor centrali superiori. La nivelul muchiei incizale prezintă trei prelungiri corespunzătoare loburilor de dezvoltare vestibulari, numite *coarne pulpare*: 2 laterale (*mai mici*) și 1 central (*mai mare*). Canalul radicular este unic, drept, larg și aplatizat în sens mezio-distal.

Înălțimea coroanei - 10-12 mm, lățimea - 7-8 mm. *Diametrul vestibulo-lingual* al coletului este de 7-8,5 mm, iar cel *medio-distal* - 5-6 mm. *Lungimea rădăcinii* - 16-18 mm.

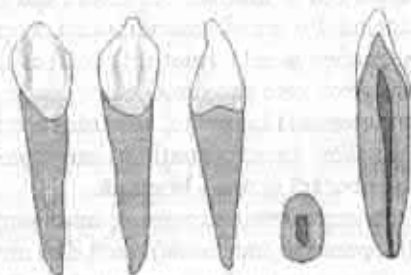
Sunt bine pronunțate *semnele de apartenență* a dintelui la hemiarcada dreaptă sau stângă.

Caninul inferior

Caninii inferiori permanenți, doi la număr, câte unul pe fiecare hemiarcadă mandibulară, au poziția de implantare 3 pe hemiarcada mandibulară stângă și dreaptă. Prezintă doi lobi de dezvoltare, unul *vestibular* (format prin coalescența celor trei lobuli de dezvoltare vestibulari) și unul *lingual*. Are aceeași structură anatomică ca și cel superior, cu excepția că este puțin mai mic, iar coroana - mai înaltă (cu 0,5-1 mm decât aceeași dimensiune a coroanei caninului superior). Însă diametrele mezio-distal și vestibulo-lingual ale coroanei sunt mai mici decât cele ale caninului superior.

Cuspidul caninului inferior, care formează extremitatea incizală a coroanei, este mai puțin dezvoltat decât cel al caninului superior.

Suprafața vestibulară este convexă, relieful ei este bine exprimat, deși mai puțin accentuat comparativ cu omologul superior. Convexitatea maximă este localizată tot în treimea cervicală. Două șanțuri vestibulare separă fața vestibulară în 3 părți inegale - trei lobi. *Lobul central* este cel mai mare, iar cel *mezial* - cel mai mic.



Caninul arcadei inferioare. a - fața vestibulară; b - linguală; c - laterală; d - secțiune transversală; e - secțiune longitudinală

Conturul feței vestibulare are întotdeauna o convexitate mai aplatizată comparativ cu omologul superior.

Virful cuspidului de pe marginea incizală este mai rotunjit, și situat mai aproape de marginea mezială, decât cel al caninului maxilar.

Marginea *incizală* este formată din creasta sagitală a cuspidului, cu doi versanți mai accentuați inegali decât în cazul caninului maxilar. Versantul distal este mai lung și mai înclinat spre colet decât versantul mezial. Cei doi versanți se întâlnesc într-un unghi larg deschis (120 grade).

De la cuspidul principal spre premolar se întinde o incizură mică, care separă cuspidul medial.

Unghiurile coroanei sunt diferite: medial este obtuz sau drept, iar cel distal - obtuz și rotunjit.

Fețele proximale au aceleași caracteristici ca și la caninul superior, dar sunt mai plate și mai verticalizate.

Fața mezială a coroanei este îndreptată aproape vertical și continuă în conturul medial al rădăcinii. Marginea distală formează cu conturul rădăcinii o curbură.

Pe fața linguală sunt prezente aceleași elemente morfologice ca și la caninul maxilar, dar reliefurile sunt mai puțin pronunțate. Reliefurile feței linguale sunt convex-concav, convex în zona cingulumului și concav - în două-treimi incizale. Cingulumul, situat în treimea cervicală, este mai puțin voluminos și mai puțin dezvoltat decât cel al caninului superior. El este poziționat excentric, fiind orientat spre distal. Însă el este întotdeauna mai proeminent decât cingulumul incisivilor superiori.

Creștele marginale și creșta axială, localizată median, sunt subțiri și șterse. Fosa linguală este împărțită de creșta mediană de smalț în două depresiuni, - mezo-linguală (mai redusă dimensional decât fosa disto-linguală) și disto-linguală, iar acestea fiind mai profunde spre treimea incizală.

Pe suprafața linguală a caninului mandibular apar rar șanțuri sau fosete.

Caninii inferiori nu prezintă niciodată *foramen caecum*, ca de altfel nici un dinte frontal inferior.

Suprafețele proximale sunt mai înalte decât cele ale caninului maxilar, mai înguste în sens vestibulo-oral și au o orientare mai puțin divergentă spre incizal. Au forma de triunghi, cu baza - spre cervical, și vârful - spre incizal. Marginea vestibulară are convexitatea maximă în treimea cervicală, iar cea linguală este convex-concavă, cu un contur mai puțin accentuat decât în cazul caninului maxilar. Convexitățile maxime ale suprafețelor proximale sunt localizate la unirea treimii incizale cu cea mijlocie, în sens vertical. Suprafața mezială este mai mare decât cea distală.

Rădăcina caninilor inferiori este în general unică, însă poate fi bifidă. Este mai scurtă decât cea a caninilor superiori, dar poate avea și lungimea egală. Este cea mai lungă rădăcină din arcada mandibulară. Forma rădăcinii, în totalitate este conică. Prezintă patru suprafețe și este aplatizată în sens mezo-distal. Suprafețele vestibulară și linguală sunt convexe, cele proximale sunt plane. Apexul este efilat și deviat spre lateral. Pe secțiune transversală la nivelul coletului are forma ovalară (dreptunghi cu vârfurile unghiurilor mult rotunjite). Există situații, în care apexul rădăcinii este bifurcat, prezentând o componentă vestibulară și una - linguală.

Pe suprafețele proximale apar șanțuri longitudinale, care uneori sunt atât de profunde (în special pe fața distală), încât dau impresia unei rădăcini duble.

Camera pulpară este mai mică decât a caninului superior, și totuși - largă, și prezintă spre marginea incizală 1-3 coarne pulpare. Are o formă fusiformă, ceva mai voluminoasă la colet. Se continuă la nivelul rădăcinii cu canalul radicular. Canalul radicular este aplatizat în sens mezo-distal, și are un singur foramen apical în 94%. Poate fi și bifid, poziționarea

canalelor fiind: unul - spre vestibular, și altul - spre lingual, caz în care apar două forame apicale (6%). Poate fi prezentă delta apicală.

Înălțimea coroanei — 9-12 mm, lățimea marginii incizale — 6-7 mm. Diametrul medio-distal al bazei coroanei este de 5-6 mm, iar cel vestibulo-lingual — 7-8 mm. Lungimea rădăcinii — 12,5-16,5 mm.

Sunt slab pronunțate *semnele curburii coroanei și a unghiului; semnul rădăcinii persistă.*

Grupul dinților laterali Premolarii (dentes premolares)

Premolarii fac parte (*împreună cu molarii*) din grupul dinților laterali.

Din punct de vedere funcțional, premolarii participă la mestecarea și triturarea alimentelor, deaceia acești *dinți* se numesc *masticatori*.

Primii premolari, pe lângă triturarea alimentelor, participă în comun cu caninul la zdrobirea lor în a doua fază de masticație. Deaceia, *din punct de vedere morfologic*, premolarii fac trecerea de la dinții grupului frontal (*incisivi și canini*), la dinții molari, care prezintă o față ocluzală multicuspidată. Ca urmare, forma coroanelor premolarilor amintește forma coroanelor caninilor, iar suprafața masticatorie a premolarilor maxilari și a primului premolar mandibular prezintă *doi cuspidi*: unul vestibular și unul palatinal [oral]. Premolarul secund mandibular poate exista în două variante anatomice: *bicuspidat* sau *tricuspidat*.

Cuspizii sunt separați printr-un șanț, care ajunge până la crestele ce unesc ambii cuspidi la marginile mezială și distală.

Particularitatea caracteristică a premolarilor de a prezenta pe fața masticatorie doi cuspidi a generat numele alternativ de *dinți bicuspidați, dentes bicuspidati*.

Premolarii sunt în număr de opt, câte patru - în fiecare arcadă, și câte doi - în fiecare hemiarcadă. Sunt situați distal de canin și mezial de primul molar permanent, ocupând pozițiile patru și cinci și, respectiv, segmentul mijlociu al fiecărei hemiarcade. Deaceia ei mai sunt numiți și *dinți medii [mijlocii]*.

Premolarii, pe lângă triturarea alimentelor, participă la stabilizarea ocluziei și menținerea dimensiunii verticale de ocluzie prin cuspidii activi (*palatinali* pentru premolarii superiori, și *vestibulari* - pentru premolarii inferiori), uneori la ghidajul de grup în mișcările de lateralitate ale mandibulei, fizionomie, suport pentru părțile moi și fonație.

Erup premolarii între 9-11 ani pe spațiul ocupat anterior de molarii temporari, deci fac parte din categoria *dinților succesionali [de înlocuire]*, care se formează din lama secundară dentară. *Nu există premolari în dențația temporară.*

Premolarul care se află cel mai aproape de canin se numește *primul premolar*, iar cel localizat distal - *premarul doi*.

Afiliera funcțională a premolarilor cu caninii se datorează unui suport morfologic asemănător. El se remarcă nu doar prin mărimea relativ mică a feței masticatorii și în predominarea considerabilă a cuspidului jugal comparativ cu cel lingual, în special la primii premolari, dar și prin faptul că premolarii sunt dinților monoradiculari.

Excepție face primul premolar maxilar, care poate prezenta două rădăcini (jugală și linguală). Această divizare este mai frecventă decât rădăcina unică, și se poate prezenta variat; de la un apex radicular bifid - până la separarea totală de la nivelul cervical.

Rădăcinile premolarilor superiori sunt egale ca lungime cu cele ale molarilor, fiind însă mai reduse dimensional decât rădăcinile caninilor.

Premolarii mandibulari prezintă o singură rădăcină, aplatizată în sens mezio-distal.

Premolarii maxilari sunt mai mari decât cei mandibulari. Au dimensiunile în serie descendentă, pe când premolarii inferiori sunt în serie ascendentă. Cel mai mare dintre premolari este primul premolar maxilar, iar cel mai mic - primul premolar mandibular.

Trebuie de remarcat că:

- premolarii au atît coroana, cît și rîdăcina, mai reduse în lungime, decît cele ale incisivilor și caninilor;
- comparativ cu molarii, înălțimea coronară este puțin mai mare, în timp ce lungimea rîdăcinilor este aproximativ aceeași;
- *premolarii superiori* au o coroană în formă cuboidă cu cinci fețe (*vestibulară, orală, mezială, distală, ocluzală*), aplatizată în sens mezio-distal, avînd, în consecință, diametrul maxim coronar orientat vestibulo-oral; coroana are în secțiune transversală forma unui oval;
- *premolarii inferiori* au o coroană, care prezintă în secțiune transversală forma unui cerc;
- la premolarii superiori șanțul transversal, ce întretaie fața masticatorie, este mai adîncă și delimitează mai brutal ambii cuspi;
- primul premolar mandibular are o formă care amintește de caninul mandibular, în timp ce al doilea premolar are un aspect mai apropiat de cel al molarilor;
- coroana este înclinată spre lingual; astfel, între coroană și rîdăcină se formează un unghi diedru;
- spre deosebire de fețele proximale ale dinților frontali, care au formă triunghiulară, și care sunt mai înguste decît fețele lor vestibulare, la premolari situația este inversă, - fețele proximale sunt mai late decît cele vestibulare, și au forma de trapez cu baza mare orientată spre colet.

Primul premolar superior

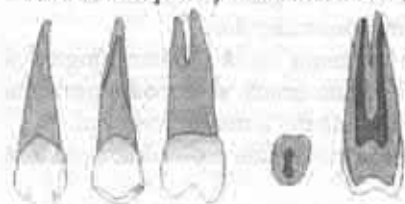
Fața vestibulară a primului premolar are contur pentagonal, asemănător feței vestibulare a caninului superior, dar cu dimensiuni mai reduse. Diametrul vertical al feței jugale este de 8 mm, ea fiind cea mai mare dintre toate fețele. *Marginea cervicală* este curbă, cu convexitatea mai redusă decît în cazul dinților frontali, dar orientată tot înspre rîdăcină.

Fața vestibulară a primului premolar are contur pentagonal, asemănător feței vestibulare a caninului superior, dar cu dimensiuni mai reduse. Diametrul vertical al feței jugale este de 8 mm, ea fiind cea mai mare dintre toate fețele. *Marginea cervicală* este curbă, cu convexitatea mai redusă decît în cazul dinților frontali, dar orientată tot înspre rîdăcină. *Marginitile proximale* sunt inegale și divergente spre marginea liberă, avînd un traseu convex, care prezintă convexitatea maximă la unirea treimii ocluzale cu cea mijlocie. În treimea cervicală marginile proximale, mai ales marginea mezială, devin concave. La unirea marginilor proximale cu marginea liberă se formează două unghiuri obtuze rotunjite: mezio-ocluzal și disto-ocluzal.

Marginea liberă, constituită din creasta sagitală a cuspidului vestibular, are forma literei "V" cu pante inegale, versantul distal fiind mai scurt și mai curb decît cel mezial. Virful cuspidului are un aspect proeminent și ascuțit, asemănător caninului maxilar.

Relieful suprafeței vestibulare este convex, cu convexitatea maximă localizată în treimea cervicală, spre mezial. Două șanțuri longitudinale primare (una *mezială* și una *distală*), abia vizibile, împart fața vestibulară în 3 părți: lobul mijlociu este cel mai mare, și lobul mezial - cel mai mic. La intersecția șanțurilor cu marginea liberă pot apărea două denivelări.

În treimea ocluzală și mijlocie apare proeminentă *creasta vestibulară de smalt*, care rezultă din dezvoltarea lobului central, și pornește din vârful cuspidului vestibular spre linia coletului.



Premolarul I al arcadei superioare.
a - fața vestibulară; b - linguală; c - laterală; d - masticatorie; e - secțiune transversală; f - secțiune longitudinală

Semnul unghiului coroanei este bine exprimat, iar semnul curburii coroanei este „invers”, reflectând legitatea reținerii temporare a alimentelor la caninul superior - pentru zdrobirea acestora în faza a II-a de masticaj.

Fața palatinală este mai mică decât fața jugală, ceva mai convexă, - în dublu sens (*cervico-ocluzal și mezio-distal*). Este, de obicei, netedă, și are forma de semicilindru. Câteodată poate prezenta proeminența crestei palatinale, datorată cuspidului palatinal.

Suprafețele proximale ale premolarilor sunt ușor convexe, prezintă formă de trapez cu baza mare reprezentată de linia coletului, și baza mică - spre ocluzal. Fața distală a primului premolar superior este mai mică și mai convexă decât cea mezială. Convexitatea maximă este localizată la unirea treimii ocluzale cu cea mijlocie, și servește la contactul cu dinții vecini. În treimea cervicală, suprafața mezială a primului premolar prezintă o arie accentuat concavă, care se continuă cu șanțul de demarcație dintre cele 2 rădăcini.

Fața ocluzală a primului premolar superior are forma de hexagon asimetric, alungită în sens vestibulo-oral.

Este delimitată de 4 margini, care sunt:

- *marginea vestibulară*, - este reprezentată de creasta sagitală a cuspidului vestibular - o linie ondulată cu 2 mici denivelări (*datorate șanțurilor de pe suprafața vestibulară*) și 3 proeminente (*corespunzătoare celor 3 lobi de pe fața vestibulară*);
- *marginea palatinală* este constituită din creasta sagitală a cuspidului palatinal. Este mai scurtă decât cea vestibulară, și are un traseu mai rotunjit (în semicerc), decât marginea vestibulară;
- *marginile proximale* sunt reprezentate de crestele marginale (*mezială și distală*) de smalț, înălțimea cărora în porțiunea mijlocie se micșorează. Acestea au un traseu convergent dinspre vestibular spre oral, și unesc cei 2 cuspidi (*vestibular și palatinal*). Marginea mezială este mai lungă decât cea distală.

Primul premolar maxilar prezintă pe fața ocluzală doi cuspidi: *vestibular* (cuspid de ghidaj) și *palatinal* (cuspid activ, de sprijin), dintre care cel vestibular este cu mult mai mare și mai voluminos decât cel palatinal, care apare mai redus dimensional și mai rotunjit.

Un *șanț intercuspidian* drept, adânc, cu orientare mezio-distală, care separă cei doi cuspidi și se termină la extremități prin 2 fosete triunghiulare, cu baza spre creasta marginală de smalț și vârful spre șanțul intercuspidian. Una din fosete, cea *mezială*, - este mai mare, și cealaltă, *distală*, este mai mică. Șanțul este situat mai aproape de marginea palatinală a feței ocluzale, fiind la distanță de marginea vestibulară.

Pe fața masticatorie a cuspidului vestibular se remarcă două pante, cea anterioară fiind exprimată mai bine, iar cea distală - mai scurtă, - deci, vârful cuspidului va fi orientat ușor spre distal.

Cuspidul palatinal prezintă panta distală a crestei sagitale mai lungă decât panta mezială. Vârful cuspidului palatinal este orieatat spre mezial, ceea ce poate servi drept semn distinctiv pentru primul premolar superior.

Primul premolar maxilar prezintă următoarele morfotipuri:

- *două rădăcini* (una mai lungă și mai voluminoasă, *vestibulară* și una mai scurtă și mai subțire, *palatinală*) - cel mai frecvent (în 65-70% a cazurilor). Acestea se separă dintr-un trunchi radicular comun (care apare ovalar, aplatizat mezio-distal), între linia coletului și zona de furcație radiculară. Trunchiul radicular prezintă pe suprafețele proximale un șanț longitudinal, care indică demarcația celor două rădăcini. Pe fața mezială aceasta depresiune este accentuată și se continuă cu concavitatea din treimea cervicală a coroanei. Dintre cele două rădăcini care rezultă prin furcație, cea *vestibulară* este mai lungă (cca 13 mm), iar cea *palatinală* - ceva mai scurtă (12,5 mm). Ambele sunt subțiri și au apexul efilat orientat distal.

- *o singură rădăcină*, - apare în 25-30% din cazuri. Este accentuat aplatizată în sens me-

zio-distal. Fețele vestibulară și orală apar convexe, iar cele proximale sunt plane sau ușor concave. Pe suprafețele proximale se evidențiază șanțuri longitudinale profunde.

• **trei rădăcini:** două vestibulare (aplatizate) și una palatinală (rotundă), - asemănător molarilor maxilari, - poate apărea în 3-5% a cazurilor.

Fețele rădăcinii primului premolar superior sunt patru: mezială, distală, vestibulară și palatinală. Zona de jonctiune longitudinală a rădăcinilor se numește *depresiune de dezvoltare a rădăcinii*, continuând spre coronar cu *depresiunea de dezvoltare a fețelor proximale*. Depresiunea de pe fața mezială a rădăcinii este mai profundă decât depresiunea feței distale.

Cavitatea pulpară este relativ mare, aplatizată în sens mezio-distal, și are un tavan reliefat, care prezintă două coarne pulpare evidente, situate vestibular și palatinal, corespunzător cuspizilor. Cornul pulpar vestibular este mai lung și mai mare decât cel oral. Uneori în zona coletului apare o îngustare puternică în sens mezio-distal a camerei pulpare, și atunci planșeul cavității nu poate fi reperat.

În cazul primului premolar biradicular camera pulpară apare distinct demarcată de canalele radiculare, prezentând un planșeu cu 2 orificii de intrare în 2 canale: vestibular și palatinal, care sunt frecvent sinuoase și au canale secundare. Orificiul canalului vestibular este localizat imediat palatinal față de vârful cuspidului vestibular. Orificiul canalului palatinal se proiectează palatinal față de șanțul central intercuspidian.

În cazul, când sunt prezente 3 canale radiculare, acestea sunt localizate ca și cele ale molarilor maxilari. Există și variante de premolar unu monoradicular, cu tipurile II sau III de canale radiculare.

Semnele de apartenență a dintelui sunt moderat pronunțate.

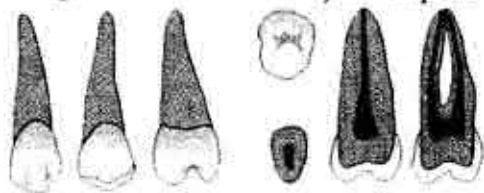
Înălțimea coroanei la fața jugală - 7,5-9 mm, la fața linguală - 6-8 mm, *lățimea coroanei* - 6,5-7 mm, *dimensiunea medio-distală* - 4,8-5,5 mm, iar cea *vestibulo-linguală* - 8,5-9,5 mm. *Lungimea rădăcinii* - 12-16 mm.

Premolarul doi maxilar

Premolarul doi maxilar se aseamănă cu primul premolar, iar coroana este ceva mai mică decât la primul, iar unghiurile mai puțin accentuate, ceea ce conferă coroanei un aspect general mai globulos. Are o formă paralelipipedică, și e ovalară în secțiune transversală. Coroana are cinci fețe: patru - laterale, și o față - ocluzală. Fețele vestibulară, orală, mezială și distală sunt asemănătoare ca aspect și structură cu cele corespunzătoare ale primului premolar superior. Respectiv rădăcina premolarului secund superior este mai lungă decât cea a primului premolar superior.

Suprafața ocluzală prezintă doi cuspidi aproximativ egali între ei (*cel jugal este puțin mai mic decât cel lingual*) și au vîrfurile proiectate spre mezial.

Șanțul intercuspidian apare mai scurt, mai șters, și mai neregulat, decât în cazul primului premolar, iar fosetele proximale sunt situate mai aproape de centrul suprafeței ocluzale. Datorită egalității celor doi cuspidi, șanțul intercuspidian este situat în mijlocul suprafeței ocluzale. Înălțimea suprafeței palatinale a premolarului doi maxilar este aproximativ egală cu cea a suprafeței vestibulare. Suprafețele proximale au un contur trapezoidal. Suprafețele proximale prezintă aria convexității maxime la unirea treimii ocluzale cu cea mijlocie. Suprafața mezială nu prezintă treimea cervicală concavă, ci plană. Cel de-al doilea premolar prezintă pe fața ocluzală un număr mai mare de șanțuri secundare, în schimb lipsește șanțul crestei marginale meziale.



Premolarul II al arcadei superioare.

a - fața vestibulară; b - linguală; c - laterală; d - masticatorie; e - secțiune transversală; f - secțiune longitudinală; g - secțiune longitudinală a premolarului arcadei superioare avînd 2 canale

Majoritatea premolarilor secunzi dispun de o singură rădăcină (75-82% din cazuri), iar în 1-2% din cazuri pot fi 3 rădăcini (în acest caz poziția rădăcinilor fiind palatinală, mezio-vestibulară și disto-vestibulară). În rest (18-23% din cazuri) dintele poate prezenta 2 rădăcini.

Rădăcina este mai lungă decât cea a primului premolar superior, și apare aplatizată în sens mezio-distal. Pe secțiune transversală în zona coletului, rădăcina premolarului secund superior are aspect ovalar. Ea prezintă patru suprafețe, dintre care cele vestibulară și palatinală sunt convexe, iar cele proximale sunt plane.

Fețele rădăcinii sunt: mezială, distală, vestibulară și palatinală. Fețele proximale ale rădăcinii sunt mult mai mari decât fețele vestibulară și palatinală. Pe fețele proximale ale rădăcinii unui premolar secund superior pot fi prezente șanțuri longitudinale puțin exprimate.

Semnele de apartenență a dintelui sunt bine pronunțate. Apexul este orientat distal.

Cavitatea pulpară este prezentată în partea coronară de o fâșie infundibuliformă, îngustată mezio-distal, și orientată, respectiv, în sens vestibulo-palatinal. Este de 3-4 ori mai mică decât coroana. Canalul este în 73% din cazuri unic, accentuat aplatizat în sens mezio-distal, și cu un singur foramen apical. În 25-26% din cazuri poate avea două canale radiculare și 1-2 foramenuri radiculare, și în 1-2% din cazuri - trei canale radiculare și trei foramenuri radiculare.

Tavanul cavității corespunde feței masticatorii și prezintă două coarne pulpare (vestibular și palatinal), poziționate la nivelul cuspizilor feței ocluzale. Alveola are în secțiune transversală o formă ovală.

Înălțimea coroanei la fața jugală - 7,5-8,5 mm, la fața linguală - 6,5-7,5 mm, lățimea coroanei - 6-7 mm, dimensiunea medio-distală - 4,5-5,5 mm, iar cea vestibulo-linguală - 8-9,5 mm. Lungimea rădăcinii - 12,5-16,5 mm.

Premolarii inferiori

Premolarii permanenți inferiori sunt în număr de patru, câte doi pentru fiecare hemiarcadă, și sunt situați între caninii inferiori și primii molari inferiori.

Între premolarii mandibulari apar numeroase trăsături diferențiale. Primul premolar mandibular are o formă care amintește de caninul mandibular, în timp ce al doilea premolar are un aspect mai apropiat de cel al molarilor. Ca dimensiuni, premolarii mandibulari sunt în serie ascendentă, adică primul premolar inferior este mai mic decât premolarul secund inferior.

Forma coroanei premolarilor inferiori este cilindrică, iar suprafața ocluzală a acestora prezintă un număr variabil de cuspidi. Șanțul intercuspidian este slab pronunțat.

Primul premolar are doi cuspidi, dintre care cel vestibular este mult mai dezvoltat decât cel lingual.

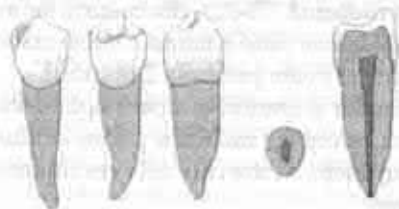
Al doilea premolar are un cuspid vestibular și unul sau doi cuspidi linguali, mai mici.

Porțiunea radiculară prezintă o singură rădăcină (dinți monoradiculari) cu un singur canal radicular, aplatizată în sens mezio-distal. O altă caracteristică este înclinația spre lingual a coroanei. Coroana poate prezenta și o înclinație spre distal față de rădăcină.

Apexurile rădăcinilor premolarilor inferiori prezintă relații de vecinătate cu gaura menționieră.

Primul premolar inferior

Poziția de implantare pe hemiarcadele mandibulare este 4. Este situat între caninul și premolarul secund inferior, prezentând caracteristici comune fiecărui dinte menționat. Coroana primului premolar mandibular este cilindrică, prezintă patru fețe laterale (mezială, distală, vestibulară și linguală) și o față ocluzală, ultima fiind prevăzută cu doi cuspidi: vestibular și lingual. Aspectul general al coroanei este mai apropiat de cel al unui canin, având lingual un cuspid-cingulum dezvoltat, sau al unui premolar - având cuspidul lin-



Premolarul I al arcadei inferioare.

a. - fața vestibulară; b - linguală; c - laterală; d - masticatorie; e - secțiune transversală; f - secțiune longitudinală

gual redus. Coroana primului premolar mandibular prezintă diametrul maxim orientat în sens vestibulo-oral.

Caracteristicile morfologice, proprii premolarului prim inferior, dar care îl aseamănă cu caninului inferior, sunt:

- cuspidul vestibular este masiv, lung și ascuțit,
- dimensiunea mezio-distală a coroanei este egală cu cea a caninului,
- fața ocluzală înclinată spre lingual (în unghi de aproximativ 45°),
- versantul mezial al cuspidului vestibular este

mai scurt decât cel distal,

• marginea vestibulară a feței ocluzale a primului premolar inferior asemănătoare crestei incizale a caninului,

• cuspidul lingual este nanic, iar fața ocluzală - înclinată spre vestibular nesemnificativ.

Caracteristicile morfologice, proprii premolarului prim inferior, dar care îl aseamănă cu premolarul secund inferior, sunt:

- cei doi dinți au același contur al feței vestibulare,
- suprafețele de contact sunt situate în aceeași zonă,
- curbura liniilor de colet de pe fețele mezială și distală sunt similare.

Suprafața vestibulară a premolarului I inferior seamănă cu un pentagon. Este convexă în dublu sens: în sens cervico-ocluzal convexitatea maximă este situată în treimea cervicală, iar în sens mezio-distal convexitatea maximă se află în treimea mezială. Linia coletului prezintă o convexitate accentuată, orientată spre rădăcină. Marginile proximale sunt divergente spre marginea liberă. Marginea liberă este constituită din creasta sagitală a cuspidului vestibular și are forma literei V, cu panta distală mai lungă. Virful cuspidului apare pronunțat și orientat spre mezial.

Cele două șanțuri longitudinale, puțin exprimate, ale suprafeței vestibulare delimitează trei lobi, dintre care centralul este cel mai bine dezvoltat, iar mezialul este cel mai mic. Creasta vestibulară a cuspidului vestibular apare evidentă la acest nivel, vârful ei fiind localizat în apropierea liniei verticale convenționale. Unghiul, format de pantele cuspidului vestibular, este frecvent obtuz sau drept. Semnul unghiului coroanei este, de regulă, bine exprimat. Curbura feței vestibulare a coroanei este convexă.

Fața linguală [orală] a primului premolar inferior este mai redusă dimensional decât fața vestibulară, în sens cervico-ocluzal fiind aproximativ de două ori mai mică decât fața vestibulară, iar în sens mezio-distal - mai îngustă comparativ cu fața vestibulară. Este convexă și ușor înclinată în sens lingual.

Marginile proximale sunt divergente spre marginea liberă, asemănător celor de pe suprafața vestibulară, dar au un traseu mult mai scurt.

Marginea liberă este formată din creasta sagitală a cuspidului lingual, cu panta distală mai lungă. Virful cuspidului poate avea un aspect ascuțit, chiar dacă înălțimea sa este redusă.

Relieful este convex în ambele sensuri, cu convexitatea maximă localizată în treimea mijlocie.

La nivelul muchiei mezio-linguale, primul premolar mandibular prezintă un șanț mezio-lingual, care pornește de pe fața ocluzală, se localizează între lobul mezial și distal, separându-i, și se termină pierdut spre jumătatea înălțimii feței linguale.

Unghiul distal al coroanei este rotunjit. De la unghiurile coroanei pornesc niște creste mici și scurte. Marginile laterale ușor converg spre baza coroanei. Angulația între coroa-

nă și rădăcină este mai evident exprimată din partea distală, - deci, semnul rădăcinii este bine pronunțat.

Fetele proximale sunt convexe, au o formă de trapez asimetric, cu baza mică - spre ocluzal, sau o formă de romb.

Fața mezială este mai mare decât cea distală. Relieful suprafeței meziale este convex în treimea ocluzală și mijlocie, cu aria convexității maxime la unirea lor, aceasta, spre deosebire de toți ceilalți dinți permanenți, fiind localizată cervical și jugal față de convexitatea maximă a suprafeței distale. La nivelul muchiei, care separă suprafața mezială de cea linguală, apare un șanț mezio-lingual scurt, cu origine pe suprafața ocluzală, denumit **șanț mezio-lingual**.

La **fața distală** remarcăm faptul, că linia coletului este mai puțin curbă, iar creasta marginală distală este mai puțin înclinată. Poate apărea un șanț cu origine pe suprafața ocluzală, care traversează creasta marginală distală - **șanțul crestei marginale distale**.

Fața ocluzală (triturantă) a primului premolar inferior are forma unui trapez asimetric, cu baza mare - spre vestibular, și cu partea distală mult mai bine reprezentată decât cea mezială. Marginile proximale, formate de crestele marginale, au un traseu convex, și sunt convergente spre lingual.

Suprafața ocluzală prezintă următoarele elemente morfologice:

- doi cuspizi:
 - vestibular (mai mare);
 - lingual (mai redus, chiar rudimentar);
- două fosete proximale (cea distală - mai largă decât cea mezială), marginale, localizate la baza creștelor;
- două creste marginale, două - sagitale, și două - esențiale;
- un șanț intercuspidian, care unește cele două fosete proximale, și este concav, șters, deplasat spre lingual; împarte fața ocluzală în două porțiuni: *linguală* (mai mică) și *vestibulară* (mai mare);
- un șanț mezio-lingual, care are origine în foseta mezială și separă creasta mezială de cuspidul lingual;
- un șanț al crestei distale, care pornește (inconstant) din foseta distală, și traversează creasta marginală distală.

Coletul dentar este aplatizat în sens mezio-distal.

Semnul de curbură a coroanei este exprimat, deși se întâlnesc variante de dinți cu semnul de curbură invers.

Rădăcina primului premolar inferior este frecvent unică (uneori - dublă), conică, efilită, de obicei dreaptă, mai scurtă decât cea a caninului. Prezintă patru suprafețe: *mezială*, *distală*, *vestibulară* și *linguală*. Este aplatizată în sens mezio-distal. Secțiunea transversală are forma *rotunjită* spre *ovalară*: suprafețele vestibulară și linguală apar convexe, iar cele proximale sunt plane și convergente spre lingual. Între axul coronar și cel radicular există o angulație cu deschiderea spre lingual. Pe fața mezială a rădăcinii este prezent un șanț bine reprezentat, pe fața distală șanțul fiind mai puțin vizibil.

Dacă sunt prezente două rădăcini, cea medială este deplasată spre vestibular, iar cea distală - spre lingual. Ambele rădăcini apar turtite, și prezintă șanțuri longitudinale.

Apexul radicular este distalizat. Uneori acesta poate prezenta o furcație, rezultând un apex bifid.

Camera pulpară corespunde cu forma exterioară a dintelui, prezentând două coarne pulpare, corespunzătoare celor doi cuspizi. Cornul pulpar *vestibular* este mai mare, mai prominent, spre deosebire de cel *lingual*, care este mai mic.

Partea coronară a camerei, fără delimitare, se continuă cu un canal radicular unic (în 70% din cazuri), larg și aplatizat în sens mezio-distal.

Există și situații, în care canalul principal se divide, sau apar două canale radiculare distincte. *Sistemul canalar radicular* poate prezenta:

- un singur canal radicular, aplatizat în sens mezio-distal, având un singur foramen apical (73,5% din cazuri)
- două canale radiculare, având unul (6,5 % din cazuri) sau două foramenuri apicale (19,5% din cazuri)
- trei canale radiculare (6% din cazuri), având trei foramenuri apicale.

Înălțimea coroanei la fața jugală constituie 7,5-11 mm, la fața linguală – 5-6 mm, lățimea coroanei – 6-8mm. Diametrul vestibulo-lingual al coletului – 8,2-8,6 mm, iar cel medio-distal – 5,4-5,8 mm. Lungimea rădăcinii – 13-16 mm.

Premolarul al II-lea inferior

Premolarul secund inferior [mandibular] prezintă volumul și dimensiuni mai mari decât primul premolar, ca urmare a faptului că premolarii mandibulari sunt în serie ascendentă, spre deosebire de cei superiori, care sunt în serie descendentă.

Este cel mai voluminos dinte dintre premolarii superiori și inferiori. Ca morfologie, coroana premolarului doi are forma coroanei cuboidă, și diferă considerabil de cea a primului premolar, fiind mai apropiată de caracteristicile grupului molar (sunt evidente caractere pronunțate de molarizare). Prezintă cinci fețe: patru laterale (mezială, distală, vestibulară și linguală) și o față ocluzală. Fețele vestibulară și linguală sunt convergente spre ocluzal, ca urmare diametrul maxim al coroanei în sens vestibulo-lingual este situat în treimea cervicală, iar cel minim - în treimea ocluzală.

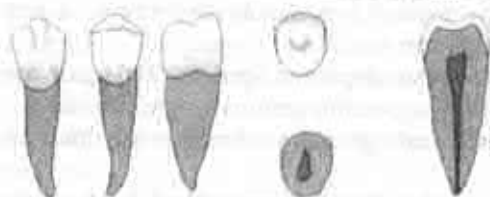
Fața ocluzală a premolarului secund inferior poate prezenta frecvent două variante morfologice, și anume: *morfotipul bicuspidat* (are doi cuspidi: vestibular și lingual) și *cel tricuspdat* (are trei cuspidi: unul vestibular și doi - linguali), însă, ca și la primul premolar inferior, cuspidul activ este cel vestibular.

Premolarul secund inferior este înclinat mezial către primul premolar inferior, se află în contact mezial cu fața distală a vecinului său, iar distal contactează cu fața mezială a primului molar inferior.

Fața vestibulară a premolarului secund inferior este de formă pentagonală, asemănătoare celei descrise la primul premolar inferior, dar cu dimensiuni ceva mai mari. Relieful este convex, cu convexitatea maximă - la treimea cervicală sau mijlocie. Amplitudinea convexității este mai redusă decât în cazul primului premolar. Două șanțuri [depresiuni] longitudinale (mezială și distală) pornesc de la marginea ocluzală, separă fața vestibulară în trei lobuli vestibulari (central, distal și mezial) inegali, și se termină pierdut la jumătatea feței vestibulare. Lobul central este cel mai pronunțat, și formează vârful cuspidului vestibular. Fața vestibulară este înclinată (ca și la premolarul I) spre lingual.

Deosebirile față de primul premolar sunt:

- convexitatea liniei coletului este mai redusă;



Premolarul II al arcadei inferioare. a - fața vestibulară; b - linguală; c - laterală; d - masticatorie; e - secțiune transversală; f - secțiune longitudinală; g - secțiune longitudinală a premolarului arcadei superioare având 2 canale

- marginile proximale sunt mai puțin divergente spre marginea liberă;
- marginea liberă are forma literei „V”, cu panta distală ceva mai lungă;
- vârful cuspidului vestibular este mai bont, mai rotunjit, mai mic, și aproape centrat în sens mezio-distal;
- la intersecția cu șanțurile de pe suprafața vestibulară, marginea liberă prezintă ondulații (mai accentuate pe panta distală).
- creasta vestibulară este mai ștearsă.

Fața linguală este convexă și netedă, și este mai bine dezvoltată decât cea a primului premolar, atât în sens mezio-distal, cât și cervico-incizal. Relieful este convex, cu convexitatea maximă în treimea mijlocie.

Comparativ cu suprafața vestibulară, diametrul mezio-distal al suprafeței linguale este mai redus, dar înălțimile lor pot fi aproape egale.

Marginea liberă are aspect diferit, în funcție de numărul cuspizilor linguali:

- de V cu brațul distal mai lung, în cazul premolarului doi bicuspidat,
- de W, corespunzător creștelor sagitale ale cuspizilor mezio-lingual (*mai mare*) și disto-lingual (*mai mic*), și cu deschiderea - spre colet.

Premolarul doi tricuspidat prezintă pe suprafața linguală un șanț lingual scurt (orientat spre distal), care separă cei doi lobi corespunzători cuspizilor.

Premolarul doi bicuspidat prezintă frecvent un șanț, care separă cuspidul lingual de creasta marginală distală.

Ambele fețe proximale au o formă aproape pătrată. **Fața mezială** este mai mare și mai puțin convexă decât cea distală. Relieful feței meziale este convex, prezentând aria de convexitate maximă la unirea treimii ocluzale cu treimea mijlocie. În treimea cervicală fața mezială este ușor concavă. Pe fața mezială a premolarului secund bicuspidat adesea poate fi prezent șanțul crestei marginale meziale.

Fața distală prezintă același aspect ca și cea mezială, deși este mai puțin înaltă în sens cervico-ocluzal, iar marginea liberă are o poziție mai cervicală.

Fața ocluzală a premolarului secund inferior are aspect de patrulater cu unghiurile foarte rotunjite, deci prezintă patru margini, însă, în funcție de morfotip, diferă marginea linguală.

Fața ocluzală a *premolarul secund bicuspidat* are un contur trapezoidal cu unghiuri rotunjite (uneori un contur ovalar).

Cuspidul vestibular este ceva mai mare decât cel lingual. Creștele sagitale ale cuspizilor contribuie la delimitarea vestibulară și orală a suprafeței ocluzale. Panta distală este mai lungă decât cea mezială, iar virfurile cuspidiene sunt ușor orientate spre mezial. Creștele axiale ale celor doi cuspidi sunt una în prelungirea celeilalte, formând o creastă transversală bine reprezentată. Creștele marginale au traseu convergent spre lingual.

Șanțul principal intercuspidian este curb (cu concavitatea orientată vestibular), și unește două fosete proximale semicirculare, localizate la baza creștelor marginale.

De la șanțul, care separă cuspidul jugal de cel lingual, de regulă derivă în sens vestibular două ramuri adânci. Dacă aceste șanțuri ajung până la marginea masticatorie, ele pot contribui la formarea unor cuspidi auxiliari, adiacenți cuspidului vestibular.

De la șanțul principal intercuspidian de pe fața masticatorie pot deasemenea deriva două ramuri în sens lingual, cea distală fiind mai dezvoltată.

Fața trituranță a *premolarului secund tricuspidat* se încadrează într-un trapez cu baza mare orientată vestibular. Sunt prezenți trei cuspidi, cel mai mare fiind cuspidul vestibular, apoi ca mărime urmează cuspidul mezio-lingual, iar disto-lingualul prezentându-se a fi cel mai mic. Creștele lor sagitale delimitează vestibular, respectiv lingual, suprafața ocluzală. Fiecare cuspid prezintă câte o creastă axială.

Cuspizii sunt separați de două șanțuri, care imprimă pe suprafața ocluzală aspectul literei Y:

- un șanț cu direcție mezio-distală, convex, care separă cuspidul vestibular de cei linguali;
- un șanț lingual, poziționat spre distal, care separă ambii cuspidi linguali, și se prelungește pe suprafața linguală.

Fosetele proximale, triangulare ca formă, sunt situate mai aproape de marginea vestibulară; foseta distală este foarte mică comparativ cu cea mezială. Mai este prezentă încă

o fosetă, mai largă și mai profundă decât cele proximale, situată la intersecția șanțului principal mezio-distal cu cel lingual, și denumită *foseta centrală*.

Fața ocluzală a *premolarul secund* poate fi și *tetracuspidadă*, în urma separării cuspidului lingual în doi cuspidi filiali, și separarea marginii unghiulare distale a cuspidului vestibular.

Rădăcina premolarului secund inferior este, de regulă, unică, conică, aplatizată în sens mezio-distal, fiind mai lungă și mai voluminoasă decât rădăcina primului premolar inferior. Apexul este mai rotunjit și înclinat spre distal, fiind ușor aplatizat în sens mezio-distal. Nu prezintă depresiuni longitudinale pe fețele proximale. Apexul, orientat distal, poate avea mai frecvent aspect bifid. Axul radicular formează cu cel coronar un unghi cu deschiderea spre lingual.

În secțiune transversală la nivelul coletului rădăcina are aspect aproximativ circular, prezentând patru fețe (*mezial, distal, vestibular și lingual*).

Semnele de apartenență a dintelui sunt cert exprimate.

Camera pulpară are aceeași formă ca și coroana dintelui, cu câte un corn pulpar corespunzător fiecărui cuspid, și este de 3-4 ori mai mică decât coroana.

Camera pulpară se continuă cu:

- un *singur canal radicular* (86-96%), conic, ușor aplatizat mezio-distal; orificiul canalului radicular este localizat vestibular față de șanțul central;

- *două canale radiculare* (2,5%), având un *foramen apical* (1,5% din cazuri) sau *două forame apicale* (11,5% din cazuri);

- *trei canale radiculare*, având *trei foramenuri apicale* (0,5% din cazuri).

Înălțimea coroanei la fața jugală constituie 7-9,5 mm, la fața linguală — 6,5-9 mm, *lățimea coroanei* — 7-8 mm, *dimensiunea vestibulo-linguală* a bazei coronare — 89,5 mm, *dimensiunea medio-distală* — 4,5-6,5 mm. *Lungimea rădăcinii* — 14-17 mm.

Molarii, dentes molares

În cadrul actului masticator, funcția esențială a molarilor este cea de triturare [terciuire] a alimentelor. Datorită reliefului ocluzal pronunțat, bogat în numeroși cuspidi, creste, șanțuri și fosete, molarii finalizează zdrobirea alimentelor prin fragmentarea fină până la starea de masă terciuită, din care se formează bolul alimentar.

Funcțiile la care participă molarii superiori și inferiori sunt:

- masticția, prin relieful ocluzal multicuspidat;
- stabilitatea ocluziei, prin angrenajul intercuspidian;
- menținerea dimensiunii verticale de ocluzie;
- suport pentru părțile moi peribucale (*obraji*).

Molarii permanenți sunt postați pe spațiul situat între premolarul secund și trigonul retromolar, și ocupă pozițiile 6, 7 și 8 de implantare în cadrul arcadei dentare. De aceea ei sunt numiți și *dinți posteriori*.

Molarii permanenți superiori sunt cei mai mari și mai puternici dinți ai maxilei, datorită volumului mare și ancorajului lor puternic în maxilare. Molarii permanenți mandibulari sunt cei mai mari, mai voluminoși dinți de pe ambele arcade dentare, cu excepția înălțimii coronare, care este mai redusă decât cea a dinților localizați anterior. Au mai mulți cuspidi, 5 fețe, 2 rădăcini și 3 canale radiculare.

Coroana molarilor superiori este masivă, cubică asimetrică, aplatizată în sens mezio-distal. Dintre diametrele orizontale, diametrul vestibulo-oral este mai mare decât cel mezio-distal.

Suprafețele vestibulare și palatinale, mai largi decât ale premolarilor, au forma trapezoidală, cu baza mare orientată spre marginea liberă. Suprafețele proximale sunt mai extinse și se încadrează într-un trapez cu baza mare spre colet.

Spre deosebire de molarii maxilari, coroana molarilor mandibulari este alungită în sens mezio-distal. Pe secțiune transversală, coroana molarilor inferiori este de formă *dreptunghiulară* cu aplatizare în sens vestibulo-lingual, sau *pătrată*, spre deosebire de coroana molarilor superiori, care au pe aceeași secțiune formă romboidală. Coroana molarilor mandibulari prezintă un grad de înclinație linguală față de rădăcină.

Atât molarii superiori, cât și cei inferiori, sunt în serie descendentă, deci volumul lor, înălțimea coronară și lungimea lor radiculară descrește de la primul la al treilea molar.

Ca număr sunt 12 molari permanenți: câte 6 - pe fiecare arcadă, și câte 3 - pe fiecare hemiarcadă.

Cel mai mezial molar se numește *primi*, apoi urmează cel *secund*, și încheie arcada dentară *al treilea molar*.

Spre deosebire de ceilalți dinți permanenți, molarii erup într-un spațiu care nu a fost ocupat anterior de dinți temporari.

Astfel constatăm, că molarii permanenți fac parte din categoria *dinților de completare*. Spațiul de erupție (sau *câmpul retromolar*) se dezvoltă distal de ultimul molar temporar, astfel încât la vârsta de 6 ani este posibilă erupția primilor molari permanenți. Pentru că erupe la vârsta de 6 ani, primul molar permanent se mai numește și "molar de șase ani". Molarii secunzi pot erupe la 12-13-14 ani, în timp ce molarii trei erup, de regulă, între 17-22 de ani, și, grație acestei erupții tardive, se numesc „dinți de mînt”.

Morfologia molarilor este complexă, prezentând câteva rădăcini (2 - *la molarii inferiori*, 3 - *la molarii superiori*), și o coroană masivă cu trei-cinci cuspizi (*tubercula masticatoria, seu tubercula oclusalia*) pe fața ocluzală (*la molarii inferiori*: cinci cuspizi în cazul primului și patru cuspizi în cazul celui de-al doilea molar; *la molarii superiori* - de obicei 4 [uneori molarul secund poate prezenta doi cuspizi orientați vestibular și un singur cuspid palatinal]). De aici și denumirea grupului dentar cu mulți cuspizi - *dentés multicuspidati*.

Molarii, prin rădăcinile lor multiple, sunt dinții cu cea mai bună implantare în oasele maxilare. Cel mai frecvent, *molarii superiori* prezintă trei rădăcini; *două rădăcini* se numesc *jugale*, dintre care 1 din acestea - *mezială* [*mezio-vestibulară*], și alta - *distală* [*disto-vestibulară*]. A treia rădăcină se numește *linguală* [*palatinală*]. Cele trei rădăcini se separă dintr-un trunchi radicular comun și au traseu divergent spre apex, oferind o bază largă de implantare în osul alveolar. Apexurile rădăcinilor sunt în raport de vecinătate cu sinusul maxilar.

La molarii inferiori sunt prezente cel mai frecvent două rădăcini: o rădăcină se numește *mezială*, și cealaltă - *distală*. Deși rădăcina molarilor inferiori nu este într-atât de lungă ca și a premolarilor și caninilor inferiori, existența celor două rădăcini și furcația lor determină o ancorare eficientă, superioară celorlalți dinți ai arcadei inferioare. Rădăcina mezială a molarilor inferiori este mai voluminoasă și prezintă două canale radiculare efilate, iar rădăcina distală este mai redusă dimensional și prezintă un singur canal radicular larg. Apexurile radiculare sunt situate în apropierea canalului mandibular, curbura acestora spre distal fiind mai accentuată la molarii de mînt.

Al treilea molar (*superior și inferior*) prezintă un grad mare de variabilitate morfologică.

Cuspizii fețelor masticatorii sunt bine dezvoltate, se numesc *jugali* [*vestibulari*] și *linguali* [*palatinali*], - în dependență de faptul, că servesc drept prelungire a uneia din fețe - *vestibulare sau orale*.

Conform sensului arcadei dentare ei primesc denumirea de *meziali* sau *distali*. Astfel, fiecare cuspid masticator are un nume dublu: "jugal mezial", „distal lingual” etc.

După cum am menționat mai sus, mărimea molarilor descrește de la primul spre al treilea molar, fețele masticatorii ale coroanelor se micșorează, se micșorează și mărimea rădăcinilor. Rădăcinile se apropie din ce în ce mai mult, iar în cazul „dintelui de mînt” pot uneori fuziona în totalitate.

Joncțiunea smalț-cement este rectilinie, prezentând o ușoară convexitate deasupra furcății radiculare, și formând uneori „scurgeri” de smalț, orientate spre bifurcația radiculară.

Așa proeminențe sunt trei - la molarii superiori, și două - la cei inferiori. Desenul marginii de smalț în regiunea coletului sau, dacă să spunem convențional, „semnul coletului” este atât de constant pentru întregul grup de dinți, încât el nu se modifică nici chiar la fuzionarea rădăcinilor sau la separarea lor suplimentară.

Semnele de lateralitate ale dintelui: 1) curbura feței vestibulare a coroanei în formă de pantă mezio-distală; 2) micșorarea unghiului mezial al coroanei, considerabil proeminent în direcția feței masticatorii; 3) devierea rădăcinii spre distal în raport cu axul longitudinal al dintelui la molari este întotdeauna suficient de convingătoare (*excepție - molarii trei*).

Primul molar superior [maxilar]

Primul molar permanent superior ocupă poziția șase de implantare pe fiecare din cele două hemiarcade maxilare, între premolarul al doilea și molarul al doilea. Participă la: *masticajie, stabilitatea ocluziei și menținerea dimensiunii verticale de ocluzie etc.* Împreună cu primul molar permanent inferior participă la stabilirea „cheii de ocluzie”.

Este cel mai mare, cel mai voluminos dinte de pe arcada superioară.

Coroana primului molar superior are aspectul unui cub cu margini rotunjite, și este aplatizată în sens mezio-distal. Prezintă patru fețe laterale (*mezială, distală, vestibulară și palatinală*) și o față ocluzală [triturantă].

Fața vestibulară are forma unui trapez cu baza mare orientată spre marginea liberă, și baza mică - spre colet.

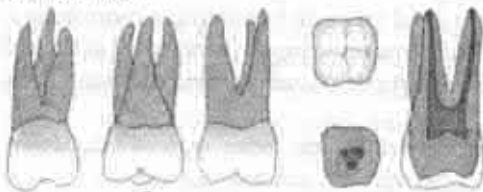
Linia cervicală este ușor concavă spre ocluzal, aproape rectilinie, și prezintă uneori o mică depresiune spre șanțul interradicular vestibular. Marginea ocluzală este alcătuită din crestele sagitale a doi cuspizi vestibulari (*mezio-vestibular și disto-vestibular*), deci prezintă aspectul literei „W” cu deschiderea spre cervical. Marginile proximale sunt divergente spre ocluzal. Marginea mezială este mai lungă și mai dreaptă decât marginea distală.

Pe fața vestibulară proemină doi lobi (unul *mezial*, mai mare, - și un lob *distal*, mai mic), corespunzători cuspizilor mezio-vestibular și disto-vestibular. Versantul mezial al celor doi lobi vestibulari este mai scurt decât versantul distal.

Corespunzător lobilor vestibulari, se reliefează crestele vestibulare de smalț, foarte puțin proeminente, ce pornesc din vârful cuspizilor și au traseu ascendent pe fața vestibulară până la jumătatea înălțimii acesteea, unde se termină pierdut.

Acestea sunt separate de un șanț longitudinal - *șanțul interlobar vesubular* (numit *centro-vestibular*), - care provine din *fosetă secundară centrală* de pe treimea medie a feței ocluzale. Șanțul *centro-vestibular* are un traseu rectiliniu pînă la jumătatea feței vestibulare și se termină într-o *fosetă secundară vestibulară*, situată la jumătatea înălțimii feței vestibulare.

La baza coroanei, în treimea cervicală se află o convexitate - *cingulum*, care unește lobii vestibulari.



Molarul I al arcadei superioare. a - fața vestibulară; b - linguală; c - de contact; d - masticatorie; e - secțiune transversală; f - secțiune longitudinală

Fața vestibulară prezintă un relief convex, cu convexitatea maximă localizată în treimea cervicală, mezial de la verticala medie convențională.

Astfel, semnul curburii coroanei este bine exprimat.

Pe fața vestibulară se află două rădăcini: mezială și distală.

Fața palatinală are o formă de trapez, cu baza mare orientată spre ocluzal și baza mică

spre cervical, asemănător feței vestibulare, deși mai mică ca dimensiuni. Diametrul la colet este mai redus. Ca urmare, gradul de înclinație al marginilor proximale este mai accentuat decât pe suprafața vestibulară.

Marginile suprafeței palatinale sunt reprezentate de:

- linia coletului - convexă spre rădăcina palatinală;
- marginile proximale, divergente spre marginea liberă, ultima fiind constituită din crestele sagitale ale cuspizilor mezio-palatinal și disto-palatinal. Cuspitul mezio-palatinal este ascuțit, iar cel disto-palatinal apare mai neted și mai rotunjit.

Fața palatinală este mai convexă decât suprafața vestibulară, cu convexitatea maximă localizată la unirea dintre treimea cervicală și cea mijlocie, sau în treimea mijlocie, după care devine înclinată spre vestibular. Un șanț interlobar, numit *disto-palatinal*, pornește de pe fața ocluzală și o împarte pe cea palatinală în 2 părți, - doi lobi, *lobul distal* (*corespunzător cuspitudului disto-palatinal*) fiind mult mai mic decât lobul *mezial*, aparținând cuspitudului mezio-palatinal. După un traiect ușor curbat spre distal, șanțul se termină pierdut în centrul feței palatinale, deși se prelungeste uneori pînă la linia coletului.

Pe porțiunea *mezială* a cuspitudului mezio-palatinal al molarilor primi superiori se observă un tubercul slab pronunțat, - a.n. "*tuberculul lui Carabelli*". El este separat de fața palatinală printr-un șanț.

Fețele proximale au o formă trapezoidală, cu o bază mare orientată spre colet, și baza mică - spre ocluzal.

Ambele fețe proximale sunt convexe și au o orientare convergentă, atât dinspre ocluzal înspre colet, cât și în sens vestibulo-palatinal.

Fața mezială este mai mare (*mai înaltă și mai lată*) decât cea distală, diametrul său maxim fiind cel vestibulo-palatinal. Linia cervicală este ușor convexă spre ocluzal. Marginea ocluzală, constituită de creasta marginală mezială de smalț, are forma literei "V" cu deschiderea spre ocluzal. Fața mezială a primului molar superior este netedă, prezentând doar o mică concavitate cervical de aria de contact interdentar mezial. Relieful suprafeței meziale apare convex, cu zona convexității maxime localizată la unirea treimii ocluzale cu cea mijlocie. Pe muchia mezio-palatinală se poate evidenția tuberculul lui Carabelli, precum și șanțul adiacent acestuia.

Pe fața mezială apare șanțul crestei marginale, care provine de pe suprafața ocluzală, traversează creasta marginală mezială și are un traseu scurt, care nu depășește treimea ocluzală a suprafeței meziale.

Fața distală a primului molar superior este aproape netedă, mai mică și mai convexă decât fața mezială. Creasta marginală distală apare accentuat concavă înspre ocluzal. Relieful este mai accentuat convex decât cel al suprafeței meziale (*convexitatea maximă localizată în treimea mijlocie*), iar în treimea cervicală suprafața distală poate prezenta o concavitate, care se poate continua și pe fața distală a trunchiului comun radicular. Arareori, poate fi găsit și un șanț al crestei marginale distale.

Trecerea contururilor coroanei în cele ale rădăcinii este, de regulă, mai bine exprimată dinspre distal.

Fața ocluzală a primului molar superior este mare, cu aspect romboid, trapezoid cu baza orientată spre mezial, sau sub formă de paralelogram, avînd diametrul vestibulo-oral mai mare decât cel mezio-distal, iar diagonală maximă se întinde de la marginea coronară jugală proximală pînă la cea disto-lingvală. Prezintă două unghiuri ascuțite: mezio-vestibular și disto-palatinal [disto-lingval] și două unghiuri obtuze: mezio-palatinal și disto-vestibular.

Marginile vestibulară și orală (mai lungă) sunt constituite din crestele sagitale ale cuspizilor corespunzători, iar **marginile proximale** (marginea mezială - mai lungă decât cea distală) sunt reprezentate de crestele marginale de smalț.

Fața ocluzală are patru cuspizi, care sunt considerați funcționali, avînd rol în realizarea contactelor ocluzale cu dinții antagoniști: *mezio-palatinal* (protoconus), *mezio-vestibular* (paraconus), *disto-vestibular* (metaconus) și *disto-palatinal* (hipoconus) + unul supranumerar - *tuberculul [cuspidul] Carabelli*, care este cel mai redus dimensional și nu atinge planul de ocluzie.

Ca exterior, cel mai ascuțit apare cuspidul disto-vestibular, urmat de cel mezio-vestibular, iar cei palatinali au o formă mai rotunjită. Cuspizii vestibulari sunt egali ca dimensiuni, deși mezialul este ceva mai mare decât cel distal.

Pe fața lingvală a coroanei apare ca cel mai masiv și mai rotunjit cuspidul mezio-lingval, iar cel mai mic este, de obicei, cuspidul disto-lingval.

Cei patru cuspizi prezintă două creste marginale, cea mezială fiind mai lungă, mai subțire și mai puțin curbă comparativ cu cea distală.

Mai sunt prezente și (câte una pentru fiecare cuspid):

- 4 creste sagitale de smalț, cu direcție mezio-distală, și versantul mezial mai scurt decât cel distal, - care participă la delimitarea feței ocluzale.

- 4 creste esențiale [axiale] de smalț (cîte o creastă vestibulară - în cazul cuspizilor vestibulari, sau palatinală - pentru cei palatinali), care sunt perpendiculare pe crestele sagitale de smalț și împart fața lor ocluzală în 2 versante: *mezial* (mai mic) și *distal* (mai mare).

Excepție de la această situație o constituie cuspidul mezio-palatinal, care prezintă două creste axiale, ce pornesc din vârful cuspidului și coboară spre centrul feței ocluzale, participînd la formarea unor elemente de relief caracteristice molarilor maxilari:

- *creasta [puntea] oblică de smalț*, formată prin unirea crestei esențiale a cuspidului mezio-palatinal cu creasta esențială a cuspidului disto-vestibular, prezintă o angulație de 135-160° cu deschiderea spre mezio-vestibular și vârful orientat disto-oral.

- *a două creastă axială* a cuspidului mezio-palatinal, situată mezial față de precedentă, se unește cu creasta axială a cuspidului mezio-vestibular, alcătuiind împreună o creastă transversală.

Cuspizii enumerați mai sus sunt separați prin șanțuri. Sunt prezente trei șanțuri intercuspidiene, la care se mai pot adăuga, câteodată, încă două șanțuri suplimentare:

- *șanțul principal mezio-central*, care pornește din foseta marginală mezială a feței ocluzale, desparte cuspidul mezio-vestibular de cel mezio-palatinal, traversează creasta transversală și se termină în foseta secundară centrală.

- *șanțul principal centro-vestibular*, care pornește din foseta secundară centrală a feței ocluzale, separă cuspidul mezio-vestibular de cel disto-vestibular, trece pe suprafața vestibulară și se termină în foseta secundară vestibulară; împreună cu șanțul mezio-central, acest șanț formează un unghi cu deschiderea de 95°;

- *șanțul principal disto-palatinal*, care pornește din fosetă principală distală a feței ocluzale, separă cuspidul disto-vestibular de cuspidul disto-palatinal, respectiv cuspidul disto-palatinal de cuspidul mezio-palatinal, și trece pe fața palatinală, unde se continuă cu șanțul palatinal și se termina pierdut spre centrul acesteea;

- *șanțul secundar oblic distal*, care (relativ rar) pornește din foseta secundară centrală, apare perpendicular pe șanțul disto-palatinal, și desparte cuspidul mezio-palatinal de cel disto-vestibular; trece peste creasta oblică de smalț și se termină la nivelul șanțului distopalatinal;

- *șanțul secundar al cuspidului supranumerar*.

Fața ocluzală prezintă și trei fosete: două - principale (mezială și distală), cu aspect triunghiular și dimensiuni reduse, situate la baza creștelor marginale, și una - secundară (centrală), largă și profundă, situată aproape de centrul suprafeței, între creasta oblică și cea transversală. Trebuie de menționat că pe coroană, pe porțiunea mezială a cuspidului mezio-palatinal adesea (la aproximativ 67%) al molarilor primii superiori, se remarcă șanțul secundar al

cuspidului supranumerar - un element de relief negativ arciform, care se extinde între mușchia mezo-palatinală și șanțul palatinal, și are convexitatea orientată spre fața ocluzală.

El desparte de cuspidul mezo-palatinal un cuspid [tubercul] supranumerar adiacent, - o proeminență destul de vizibilă, deși mică și nefuncțională, - *tuberculul Carabelli, tuberculum anomale Carabelli*. Grație lui poate fi identificat cu siguranță primul molar superior cu indicarea apartenenței la o hemiarcadă oarecare.

Acest tubercul niciodată nu ajunge până la nivelul suprafeței ocluzale (aproximativ 2 mm). Atât mărimea tuberculului, cât și gradul de exprimare a șanțului suportă variații importante. Uneori tuberculul lui Carabelli este absent, iar șanțul *cuspidului supranumerar* se transformă într-o fosetă de dimensiuni reduse, localizată pe jumătatea mezială a feței palatinale.

Rădăcinile primului molar superior sunt de obicei de două ori mai lungi decât coroana și prezintă un *trunchi radicular comun* (mai îngust decât la ceilalți doi molari superiori), situat între colet și separația rădăcinilor. Coletul dentar este aplatizat în sens mezo-distal. Pe secțiune transversală la nivelul coletului, primul molar superior este romboidal, cu vârful unghiurilor rotunjite. Unghiul mezo-vestibular este ascuțit, cel disto-vestibular este obtuz, cele palatinale fiind drepte.

Primul molar superior prezintă trei rădăcini, două vestibulare (mezială și distală), și una - palatinală. Zona de furcație a rădăcinilor este localizată la unirea treimii cervicale cu treimea mijlocie a înălțimii radiculare (la 4-5 mm de linia coletului). Bifurcația dintre rădăcina mezo-vestibulară și cea palatinală este situată mai aproape de colet, decât separația rădăcinilor vestibulare. Bifurcația dintre rădăcinile disto-vestibulară și cea palatinală este situată mai apical, decât celelalte două bifurcații. După separare, traseul rădăcinilor este accentuat divergent spre apex, și divergența lor este mai accentuată decât la ceilalți molari superiori. Grație divergenței accentuate a rădăcinilor fuzionarea lor practic nu se întâlnește, iar, pe de altă parte, se constituie astfel un suport tripod, ce conferă primului molar superior o bază largă de implantare. Apexul rădăcinilor este rotunjit și ușor distalizat.

În ordinea mărimii, cele trei rădăcini sunt:

- **Rădăcina palatinală** (sau *lingvală*) este cea mai lungă, masivă și puternică dintre rădăcini, conică și ușor aplatizată în sens vestibulo-palatinal. Prezintă un șanț în treimea cervicală a feței palatinale. Este accentuat înclinată spre palatinal (în comparație cu rădăcinile vestibulare). Pe secțiune transversală rădăcina palatinală este rotundă sau ușor ovalară, fiind alungită în sens vestibulo-palatinal.

- **Rădăcinile vestibulare** sunt mai scurte decât rădăcina palatinală și au o lungime aproximativ egală. Sunt efilate, aplatizate mezo-distal, ușor curbe și converg spre apex. Fiecare dintre rădăcinile vestibulare prezintă fețe mezială și distală late, și margini vestibulară și palatinală înguste; fața distală a rădăcinii meziale și fața mezială a rădăcinii distale sunt concave, iar celelalte - convexe. Cele două rădăcini vestibulare sunt separate de un șanț, care se continuă la nivelul trunchiului comun, uneori chiar și la nivelul joncțiunii smalț-cement a liniei coletului feței vestibulare.

- rădăcina mezo-vestibulară aplatizată mezo-distal, este înclinată în sens mezo-vestibular, cu apexul convergent spre distal. Poate prezenta șanțuri longitudinale pe ambele suprafețe

- rădăcina disto-vestibulară, cea mai mică și mai scurtă, are un traseu înclinat disto-vestibular, iar spre apex devine convergentă spre mezial. Porțiunea apicală are un aspect mai ascuțit decât în cazul rădăcinii mezo-vestibulare. Prezintă un șanț longitudinal pe suprafața mezială.

Cavitatea pulpară constă dintr-o porțiune coronară voluminoasă, având pe secțiunea transversală o formă romboidă cu diametrul vestibulo-oral mai mare decât cel mezo-distal. Camera pulpară prezintă patru coarne pulpare corespunzător celor patru cuspiți

funcționali. Dacă există tuberculul lui Carabelli, atunci camera pulpară va prezenta o prelungire supranumerară, existând *cinci coarne pulpare*. Localizarea sa poate fi profundă; uneori tavanul camerei pulpare apare la nivelul coletului. Planșeul camerei pulpare este localizat apical față de linia coletului, la nivelul furcației rădăcinilor. În planșeu sunt localizate 3-4 orificii de intrare în canalele radiculare (*în formă de pâlnie*). Suprafața planșeului este plană la dinții tineri și devine convexă în centru, - cu vârsta, - datorită depunerii de dentină secundară.

Canalele radiculare pot fi trei (în 76,8% din cazuri), patru (în 21,1% din cazuri), cinci (în 1,4% din cazuri) și șase (excepțional de rar, - în 0,7% din cazuri):

- *rădăcina palatinală* conține un canal mai larg și mai drept (comparativ cu cele două vestibulare, care sunt mai greu accesibile, - în special cel mezo-palatinal); orificiul de deschidere a canalului palatinal este situat pe planșeul camerei pulpare, la jumătatea diametrului mezo-distal coronar; acest canal este cel mai accesibil la nivelul orificiului de deschidere din camera pulpară, dar traseul său poate deveni curb spre vestibular în treimea apicală;

- *rădăcina mezo-vestibulară* conține 1-2 canale înguste și curbe, aplatizate în sens mezo-distal, cu orificiul de deschidere orientat spre unghiul mezo-vestibular;

- *rădăcina disto-vestibulară* conține, de regulă, un singur canal, aplatizat și el în sens mezo-distal, având orificiul de acces în unghiul disto-vestibular al planșeului camerei pulpare, și urmărind direcția și forma rădăcinii.

Din *semnele de apartenență* a dintelui cel mai bine este exprimat semnul de curbură a coroanei, mai puțin - semnul rădăcinii. Semnul unghiului coroanei este cert prezent sub formă de pantă mezo-distală a feței masticatorii, adică diminuarea înălțimii coroanei în sens distal.

Înălțimea coroanei la fața jugală constituie 6-8,5 mm, *dimensiunea mezo-distală* a bazei coronare - 9-11 mm, *dimensiunea vestibulo-linguală* - 11-13 mm. *Lungimea rădăcinii* - 13-16 mm.

Molarul al II-lea superior

Molarul secund maxilar este implantat pe poziția a 7-a din hemiarcadă, fiind situat între primul și al treilea molar. Molarul secund superior permanent este numit și "molarul de 12 ani" pentru că erupe la această vârstă.

Cel de-al doilea molar maxilar prezintă o morfologie foarte asemănătoare primului molar, deși coroana molarului secund este în medie cu 0,5 mm mai scurtă decât coroana primului molar superior, iar dimensiunea lor vestibulo-palatinală este aproximativ egală, și niciodată nu prezintă tuberculul supranumerar Carabelli. Coroana are patru fețe laterale (*mezială, distală, vestibulară, palatinală*) și o față ocluzală.

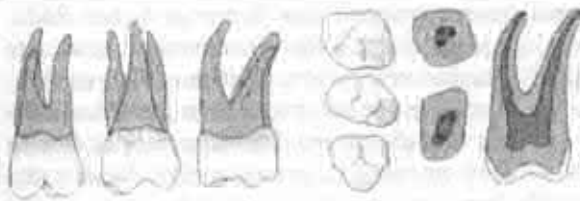
Spre deosebire de primul molar, care are o morfologie relativ constantă, molarul secund superior poate apărea în trei variante (sau morfotipuri) principale - conform aspectului exterior și a caracterului feței ocluzale.

Prima variantă

Aproape în jumătate din cazuri forma coroanei molarului II maxilar este asemănătoare cu cea a primului molar (*cuboidă cu marginile rotunjite*), însă este mai mic. Coroana este mai aplatizată în sens mezo-distal, cu diametrele mai reduse decât la coroana primului molar superior (*deoarece molarii sunt în serie descendentă*)

Pe fața ocluzală în mod normal sunt prezenți patru cuspidi (mai reduși dimensional). Adeseori, la acest morfotip cu patru cuspidi remarcăm că cuspidul disto-palatinal este mai redus în dimensiuni decât la primul molar superior.

Conturul vestibular al molarului secund superior permanent este, de regulă, ușor convex sau rectiliniu, iar cel lingval - uniform convex, cu convexitatea mai mare decât cea vestibulară, fiind maximă în treimea medie a coroanei.



Molarul II al arcadei superioare.

a - fața vestibulară; b - linguală; c - de contact; d - masticatorie; trei variante ale suprafeței masticatorii la molarul II al arcadei superioare; e - secțiune transversală; f - secțiune longitudinală.

Semnul curburii coroanei este bine exprimat. Aria de convexitate maximă a conturului vestibular este localizat mezial de verticala mediană convențională.

A doua variantă

Ceva mai des se întâlnește varianta, când cuspidii lingvali confluează în unul, iar fața ocluzală capătă o formă triunghiulară rotunjită.

Molarul secund superior tricuspidat se manifestă prin lipsa (reducerea totală a) cuspidului disto-palatinal; în această situație, cuspidul cel mai mare (și deviat spre lingual) este cel palatinal, urmat de cuspidii mezio- și disto-vestibular.

În punctul de intersecție a liniilor „orto-crucii”, care sunt prelungirea verticalei mediane convenționale pe fața ocluzală, este localizată o fosetă centrală, din care pornesc șanțuri de prim ordin, și care separă cuspidii masticatori. Șanțul mezio-vestibular separă *paraconusul* (cuspidul mezio-vestibular). Ramul vestibular al acestui șanț separă cuspidii vestibulari (*paraconusul* și *metaconusul*), trece pe fața vestibulară în apropierea verticalei mediane convenționale. Ramul mezial al șanțului separă *paraconusul* (cuspidul mezio-vestibular) de *protoconus* (cuspidul mezio-lingval), și ajunge până la șanțul, care separă creasta transversală mezială de smalț, formând uneori la intersecția lor o fosetă mezială.

La molarul secund superior tetracuspidat șanțul *disto-lingval* separă *hipoconusul* (cuspidul *disto-lingval*) de *trigon*.

Ramul lingval ajunge până la creasta transversală distală, adesea intersectând-o.

A treia variantă

Forma tricuspidată a coroanei poate fi întâlnită și în a treia variantă, cea mai rară, pentru ea fiind caracteristică unirea cuspidului vestibular distal cu cel lingval mezial prin intermediul unei creste continui sau întrerupte. Anterior de creastă se localizează de regulă un cuspid vestibular voluminos, iar posterior - un cuspid lingval distal de dimensiuni reduse. Toți cei 3 cuspidi sunt localizați pe linia diagonală lungă, care se întinde de la unghiul mezio-vestibular spre cel disto-lingval al coroanei.

Celelalte părți ale coroanei sunt reduse sau se deplasează spre această diagonală.

Forma feței ocluzale este ovalară sau eliptică, extremitatea anterioară a căreia fiind orientată spre vestibular, iar cea posterioară - spre lingval.

Molarul secund superior, după un trunchi comun mai larg decât al primului molar superior, are trei rădăcini (54% a cazurilor), - două vestibulare (*mezio-vestibulară* și *disto-vestibulară*) și una - palatinală. Rădăcinile sunt mai scurte și sunt poziționate mai puțin divergent, decât la primul molarul, fiind dispuse aproape una de alta, aproape paralele între ele pînă în treimea apicală, unde devin ușor înclinate spre distal. Destul de frecvent (în 46% din cazuri) se constată fuzionarea rădăcinii disto-vestibulare cu cea palatinală.

Rădăcina palatinală este cea mai mare, dreaptă, aplatizată vestibulo-palatinal, prezintă înclinare spre distal, ușor permeabilizabilă. Ambele rădăcinii vestibulare (*mezio-vestibulară*, *disto-vestibulară*) sunt aplatizate mezio-distal, cu baze largi și sunt distalizate.

Apexurile rădăcinilor sunt rotunjite și ușor distalizate.

Camera pulpară corespunde cu forma exterioară a dintelui, este asemănătoare cu cea a primului molar, dar are dimensiuni mai reduse; prezintă patru coarne pulpare la morfotipul cu patru cuspidi și trei - la cel cu trei cuspidi. La molarii superiori camera pulpară este situată în 2/3 meziale ale coroanei.

Canalele radiculare, situate în continuarea camerei pulpare, sunt în număr de trei. Rădăcina palatinală are un canal radicular mai larg și mai drept. Cele vestibulare sunt aplatizate mezio-distal, urmărind forma și direcția rădăcinilor vestibulare. Rădăcina disto-vestibulară prezintă un canal radicular. Rădăcina mezio-vestibulară prezintă în majoritatea cazurilor un canal radicular (*două canale - în circa 17% din cazuri*). Localizarea orificiilor de deschidere ale canalelor radiculare este similară cu cea de la primul molar, dar distanța dintre ele este mai redusă. Canalele vestibulare sunt mai puțin accesibile decât canalul palatinal.

Înălțimea coroanei constituie 6-8 mm, *lățimea coroanei* - 9-12 mm, *dimensiunea mezio-distală a bazei coronare* - 8-11 mm, *dimensiunea vestibulo-linguală* - 10,5-13 mm. *Lungimea rădăcinii* - 12-15 mm.

Molarul al III-lea superior (molarul de minte)

Molarul al III-lea superior ocupă poziția de implantare 8 pe fiecare hemiarcadă maxilară, avînd contact mezial cu cu fața distală a molarului secund. Este cunoscut și sub denumirea de „molar de minte”, datorită corelației dintre vârsta la care erupe (între 18-25 ani) și maturizarea adolescentului. Prezintă un grad mare de variabilitate ca forme și dimensiuni, ultimile fiind cele mai reduse din seria molarilor maxilari.

Coroana prezintă o formă generală de paralelipiped alungit în sens mezio-distal, este joasă, cu fața ocluzală - plicată. Morfotipurile acestui molar sunt numeroase (*cu patru cuspizi, trei cuspizi, doi cuspizi*), prezentând adesea anomalii de dezvoltare.

- Cel mai frecvent se întâlnește *morfologia tricuspidadă*, la care suprafața ocluzală se încadrează într-un trapez cu baza mare orientată ocluzal și prezintă trei cuspizi: palatinal, mezio-vestibular și disto-vestibular; este asemănătoare molarului secund superior cu trei cuspizi; acești cuspizi sunt separați de un șanț mezio-distal, care unește fosetele proximale, și un șanț vestibular, care pornește dintr-o fosetă centrală, localizată la intersecția cu șanțul principal mezio-distal, și are traseu spre suprafața vestibulară.

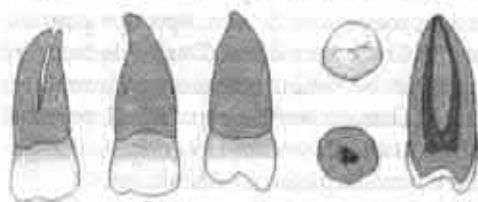
- Coroana poate avea forma asemănătoare molarului secund superior, cu patru cuspizi; forma generală a suprafeței se încadrează într-un paralelogram; cuspidul disto-palatinal este redus dimensional și nu are rol funcțional; creasta oblică de smalț lipsește și se întâlnește la arcadele dotate cu dinți voluminoși, la care primul molar superior prezintă tuberculul supranumerar Carabelli.

- Coroană cu dimensiuni reduse, de formă cilindrică, care poate prezenta doi cuspizi, dispuși asemănător premolarilor, unul - vestibular, și unul - palatinal.

- Coroana nanică, de forma conică, asemănătoare unui meiodens.

Dar cuspizi masticatori pot fi și mai mulți, ajungând uneori la 6. Uneori șanțurile secundare sunt atât de numeroase, încît este dificil de precizat numărul și localizarea cuspizilor.

Fajeta de contact este prezentă doar pe fața mezială.



Molarul III al arcadei superioare. a - fața vestibulară; b - linguală; c - de contact; d - masticatorie; e - secțiune transversală; f - secțiune longitudinală.

Rădăcina molarului al treilea superior prezintă, ca și componenta coronară, o mare varietate a caracterelor dimensionale și morfologice, extremele fiind reprezentate de nanism și homodonție. Dimensiunile sunt, de regulă, cele mai reduse din seria molarilor superiori (*aprox. 2 mm mai scurte decât rădăcinile celorlalți molari maxilari*). Cel mai frecvent apare tipul triradicular sau biradicular, rădăcinile fiind mai curbate. Uneori se constată creșterea numărului de rădăcini și se-

pararea acestora la vârf. Rădăcinile manifestă o tendință marcantă spre fuzionare parțială sau totală - sub forma unui trunchi radicular unic, ceea ce determină aspectul de dinte monoradicular, având pe fețele proximale radiculare șanțuri longitudinale.

Dacă rămâne doar un cuspid, iar dintele are un aspect de *butuc* [buturugă], atunci dintele se numește „dinte în (formă de) pivot”.

Semnele de lateralitate sunt instabile.

Cavitatea pulpară poate să nu corespundă formei exterioare a dintelui. Datorită dezvoltării timpurii a acestor dinți, cavitatea lor pulpară apare mai mare comparativ cu a celorlalți molari din arcadă.

Camera pulpară prezintă numărul de coarne pulpare corespunzător numărului cuspidilor feței ocluzale.

În majoritatea cazurilor, molarii de minte maxilari prezintă trei canale radiculare, situate în continuarea camerei pulpare. Forma și numărul canalelor radiculare sunt corespunzătoare rădăcinilor. Sunt, în general, greu abordabile, atât datorită poziției distale pe hemiarcade a dintelui, a curbării rădăcinilor, cât și a numărului de canale radiculare.

Dintele are tendință spre reducere. Poate rămâne inclus sau poate lipsi de pe hemiarcadele maxilare, adesea lipsește însăși primordiul. Este adesea afectat de procesele carioase, generând frecvent complicații pulpare, greu tratabile datorită poziției posterioare pe arcadă și a morfologiei radiculare, care rezervă multiple surprize medicilor practicieni. Când erupe, poate genera frecvent complicații prin inflamarea, chiar infectarea zonei de erupție.

Înălțimea coroanei constituie 6-8 mm, *lățimea coroanei* - 8,5-9,3 mm, *dimensiunea mezio-distală* a bazei coronare - 6,5-7,5 mm, *dimensiunea vestibulo-linguală* - 10,0-11,0 mm. *Lungimea rădăcinii* - 11-12 mm.

Molarii inferiori

Primul molar inferior [mandibular]

Primul molar inferior permanent este cel mai mare dinte de pe ambele arcade. Are poziția șase de implantare pe hemiarcadele mandibulare. Primul molar inferior permanent are contact mezial cu fața distală a premolarului secund inferior, iar distal - cu fața mezială a molarului secund inferior. Este denumit și „molarul de 6 ani”, după vârsta la care erupe.

Coroana primului molar inferior are forma de paralelipiped alungit în sens mezio-distal, cu bază dreptunghiulară și marginile rotunjite. Este aplatizată în sens vestibulo-lingual. Prezintă patru fețe laterale (*vestibulară, linguală, mezială, distală*) și o față ocluzală cu cinci cuspidi. Fețele vestibulară și linguală sunt ușor convergente dinspre mezial înspre distal, iar suprafețele proximale converg în sens lingual. Între coroană și rădăcină se descrie o dublă angulație:

- în sens vestibulo-oral, coroana este înclinată spre lingual față de rădăcină;
- în sens mezio-distal, coroana este înclinată spre distal.

O particularitate importantă a primului molar mandibular este prezența a 5 cuspidi pe fața ocluzală: *mezio-lingual, disto-lingual, mezio-vestibular, centro-vestibular, disto-vestibular*.

Literatura de specialitate anglo-saxonă prezintă următoarea configurație a cuspidilor suprafeței ocluzale - mezio-vestibular, disto-vestibular, distal, mezio-lingual, disto-lingual.

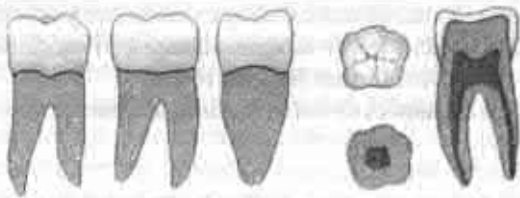
Pe jumătatea jugală a feței ocluzale se află 3 cuspidi:

- *cuspidul mezio-vestibular (protoconid),*
- *cuspidul disto-vestibular (hipoconid),*
- *cuspidul distal (mezoconid).*

Pe jumătatea jugală a feței ocluzale sunt localizați 2 cuspidi:

- *cuspidul mezio-lingual (metaconid, - cel mai mare),*
- *cuspidul disto-lingual (entoconid).*

Cuspidii jugali sunt mai masivi și mai mici ca înălțime decât cei linguali.



Molarul I al arcadei inferioare. a - fața vestibulară; b - linguală; c - de contact; d - masticatorie; e - secțiune transversală; f - secțiune longitudinală.

Cuspidul mezio-vestibular este mai mare decât cel centro-vestibular. Cel mai mic este cuspidul distal (*hipoconulid*-ul), care uneori poate lipsi. Fiecare cuspid prezintă și cite o creastă axială, orientată spre centrul suprafeței ocluzale. Crestele axiale ale cuspidilor linguali sunt mai lungi decât cele ale cuspidilor vestibulari.

În afară de 5 cuspidi mai sunt prezente patru șanțuri intercuspidiene (mezio-distal, ocluzo-lingual, ocluzo-vestibulo-mezial, ocluzo-vestibulo-distal), care separă cei cinci cuspidi, și 5 fosete (2 principale și 3 secundare). Dispoziția șanțurilor intercuspidiene determină tipul morfologic al feței ocluzale.

Varianta *driopitecă* apare, când șanțul ocluzo-lingual împreună cu șanțurile ocluzo-vestibulo-mezial și ocluzo-vestibulo-distal creează aspectul literei "Y".

Varianta *cruciformă* [de „orto-cruce”] se constată când șanțul ocluzo-lingual este în prelungirea șanțului ocluzo-vestibulo-mezial, și se conturează aspectul literei kirilice "Ж".

Șanțul transversal trece printr-un doi cuspidi jugali și doi cuspidi linguali, coborând apoi cu segmentele sale terminale pe fețele jugală și linguală.

Șanțul longitudinal separă cuspidii jugali de cei linguali, și se localizează mai aproape de marginea linguală. Conform regulii generale pentru toți molarii ea nu se extinde pe fețele mezială și distală.

Capătul ei posterior se bifurcă, ramurile cuprind cuspidul distal, una din ramuri îndreptându-se spre înăpoi, izolându-se de fața proximală printr-o creastă de smalț, iar cealaltă ramură coboară pe fața jugală în locul de trecere a acesteea în cea distală.

Astfel, al 5-lea cuspid al feței ocluzale ocupă porțiunea posterioară a coroanei în jumătatea ei jugală. A primit denumirea de *cuspid distal*, deoarece se află, în raport cu ceilalți cuspidi, cel mai distal.

Fața jugală a primului molar inferior are formă de trapez cu baza mare orientată spre ocluzal, și baza mică - spre cervical. Este convexă în ambele sensuri, convexitatea maximă fiind localizată în treimea cervicală, uneori atât de accentuată încât capătă aspectul unei creste orientate mezio-distal, maxim conturată în jumătatea mezială, - *creasta cervicală vestibulară*. Aproape de fața ocluzală relieful feței vestibulare deviază ușor spre oral, și trece în cuspidii jugali masivi, rotunjiți și bonți.

Fața vestibulară este destul de reliefată, prezentând frecvent 2 șanțuri verticale, care delimitează trei lobi: *mezial, central, distal*. Ambele șanțuri sunt adânci în vecinătatea feței ocluzale. Șanțul mezial, care coboară între bazele cuspidilor *mezio-vestibular și disto-vestibular*, este mai profund, continuând același șanț al feței ocluzale, iar extremitatea sa este marcată de o fosetă secundară vestibulară. Șanțul *distal* continuă șanțul intercuspidian disto-ocluzal al feței ocluzale, separând lobul centro-vestibular de cel disto-vestibular, și este (*comparativ cu șanțul mezial*) mai puțin conturat și mai scurt, uneori - greu decelabil. Se termină pierdut la aproximativ jumătatea înălțimii feței vestibulare.

Lungimea șanțului mezial variază. Foarte rar șanțul ajunge în treimea ocluzală a coroanei, ajungând mai des doar la jumătatea înălțimii feței vestibulare.

Pe fața vestibulară este adesea reperată o fosetă secundară vestibulară, localizată la extremitatea șanțului mezial, aproximativ la mijlocul feței vestibulare. Este locul de unde frecvent debutează caria dentară.

Din vârful cuspidilor coboară trei creste vestibulare, ele fiind mai pronunțate în treimea ocluzală și devenind mai atenuate spre jumătatea înălțimii coronare

Locul de convexitate maximă a conturului vestibular frecvent este localizat mezial de verticala mediană convențională.

Semnul curburii coroanei este, de regulă, bine exprimat.

Fața linguală este convexă, netedă, mai îngustă și mai joasă decât cea vestibulară, cu o margine masticatorie mai ascuțită, și are tot o formă de trapez, cu baza mare orientată spre ocluzal.

Un șanț interlobar longitudinal pornește de pe fața ocluzală, continuă pe fața linguală (aproape de verticala mediană convențională), separând doi lobi linguali: *mezial* (mai mare) și *distală* (mai mic), și se termină pierdut între treimea ocluzală și cea medie a feței linguale.

Suprafețele proximale au o formă de trapez, cu baza mare orientată spre cervical. Din aspect proximal, este vizibilă înclinația spre lingual a coroanei față de rădăcina. Contururile proximale ale coroanei sunt convergente dinspre vestibular spre lingual, și dinspre ocluzal - spre colet.

Relieful suprafețelor proximale este convex și prezintă aria convexității maxime localizată în treimea mijlocie. Fața distală a primului molar inferior este mai mică și mai convexă decât fața mezială. Pe suprafața mezială, în treimea ocluzală, poate fi prezent un șanț, care provine de pe suprafața ocluzală și traversează creasta marginală mezială - șanțul crestei marginale.

Primul molar mandibular prezintă două rădăcini (*mezială, distală*), care se despart după un trunchi radicular comun scurt, iar aria de furcație fiind localizată aproape de linia coletului (aproximativ 3-5mm). Coletul dentar este aplatizat în sens mezio-distal. Pe suprafețele vestibulară și orală ale trunchiului radicular apar șanțuri profunde longitudinale, care indică zona de separare a celor două rădăcini.

Cele două rădăcini sunt de două ori mai lungi decât înălțimea coronară; rădăcina mezială este cu circa un milimetru mai lungă decât rădăcina distală. Rădăcinile sunt mult aplatizate în sens mezio-distal, dimensiunea lor fiind de aproape trei ori mai mare în sens vestibulo-lingual, decât în sens mezio-distal. Au traseu divergent în sens apical, pot fi ușor curbe, mai ales cea mezială, Rădăcina mezială este mai lungă, mai voluminoasă, accentuat aplatizată și mai curbată (inițial, după separare, spre mezial, apoi spre distal, - *radix curvilinea*). Rădăcina distală este mai subțire și mai dreaptă decât rădăcina mezială (*radix rectilinea*). Cele două rădăcini au apexul rotunjit, orientat spre distal și situat în apropierea canalului mandibular. Apexul rădăcinii distale este mai rotunjit decât al rădăcinii meziale.

Fiecare dintre rădăcini prezintă o față concavă și una convexă. Fața convexă este reprezentată de fața mezială a rădăcinii meziale și fața distală a rădăcinii distale. Fața concavă este cea distală a rădăcinii meziale și cea mezială a rădăcinii distale.

Suprafețele proximale pot fi străbătute de șanțuri longitudinale, mai frecvente pe suprafețele mezială și distală ale rădăcinii meziale, și pe suprafața distală a rădăcinii distale, fiind mai accentuate în treimea mijlocie.

Fuziunea rădăcinilor este o raritate.

Uneori există a treia rădăcină, localizată în porțiunea distală pe partea linguală (*radix entomolaris*).

Camera pulpară este voluminoasă, are o formă cuboidă și este puțin înclinată spre vestibular. prezintă cinci coarne pulpare (corespunzător numărului de cuspidi). Tavanul camerei pulpare se proiectează aproximativ la nivelul coletului. Planșeul camerei pulpare trece de obicei în 3 canale radiculare, aplatizate în sens mezio-distal.

Rădăcina mezială prezintă de obicei două canale: *mezio-vestibular* și *mezio-lingual* (cu două foramenuri apicale - în 59,5% din cazuri, sau cu un foramen apical - în 40,5% din cazuri). Canalele rădăcinii meziale sunt mai efilate, mai curbe și mai convergente spre apex.

Rădăcina distală prezintă mai frecvent un singur canal cu un foramen apical (71,1% din cazuri), sau - două canale (29-35% din cazuri), cu un foramen (17,7% din cazuri) sau două forame apicale (11,2% din cazuri).

Canalul distal este mai larg și mai drept față de cele meziale. Canalele radiculare sunt mult applatizate în sens mezio-distal.

Semnele de apartenență a dintelui - este prezent semnul rădăcinii.

Înălțimea coroanei dintelui constituie 6-8 mm, **dimensiunea mezio-distală** a coroanei - 10-13 mm, **dimensiunea vestibulo-linguală** - 9-12 mm. **Lungimea rădăcinii** - 13-16 mm.

Molarul al II-lea inferior [mandibular]

Cunoscut și sub denumirea de "molar de 12 ani" (pentru că erupe la această vârstă), molarul secund inferior permanent are poziția 7 de implantare pe fiecare hemiarcadă inferioară, fiind localizat între primul și al treilea molar din arcada mandibulară. Dimensiunile lui sunt mai reduse comparativ cu cele ale primului molar.

Coroana molarului secund inferior permanent are un aspect mai simetric decât cea a primului molar, fiind mai puțin alungită în sens mezio-distal, și are forma de paralelipiped cu bază pătrată, foarte aproape de o formă cuboidă.

Prezintă cinci fețe, patru fiind fețe laterale (*vestibular, lingual, mezial, distal*) și o față ocluzală. Coroana este ușor înclinată în sens lingual față de rădăcină.

Fața ocluzală a molarului secund inferior permanent diferă considerabil prin aspectul său simetric de cea a primului molar inferior, având formă de pătrat, cu patru cuspidi, și lipsindu-i cuspidul disto-vestibular.

Cei patru cuspidi sunt: *doi vestibulari* (mezio-vestibular, disto-vestibular), și *doi linguali* (mezio-lingual, disto-lingual). La dinte implantat pe arcadă, cuspidii linguali sunt poziționați mai aproape de cervical decât cei vestibulari, datorită înclinării spre lingual a dintelui. Cuspidii meziali sunt mai mari decât cei distali, iar cuspidii linguali sunt mai ascuțiți și mai proeminenți decât cei vestibulari. Uneori se face prezent un cuspid suplimentar - *protostilid*-ul.

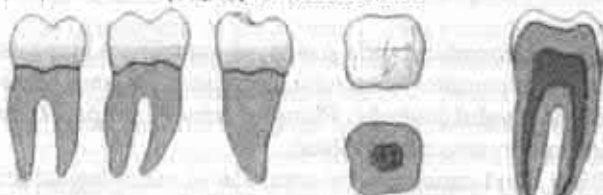
Cuspidii prezintă *creste sagitale*, care participă la delimitarea vestibulară și orală a suprafeței ocluzale, și *creste axiale* care se îndreaptă spre șanțul principal mezio-distal.

Pe suprafața ocluzală a celui de-al doilea molar mandibular apar trei fosete:

- două fosete principale proximale (*mezială și distală*), triangulare, localizate la extremitatea șanțului mezio-distal, cu baza orientată spre crestele marginale de smalț;
- o fosetă secundară centrală, pătrată, mai profundă, situată la intersecția șanțului mezio-distal cu cel vestibulo-lingual.

Cele 2 șanțuri intercuspidiene, care străbat suprafața ocluzală, sunt: *mezio-distal* și *vestibulo-oral*, și pot avea dispoziții variate.

Șanțul intercuspidian mezio-distal separă cuspidii vestibulari de cei linguali, și prezintă la extremități fosetele principale (mezială și distală). Are un traseu aproape rectiliniu și trece prin foseta centrală, fiind situat la jumătatea distanței dintre marginile vestibulară și linguală ale feței ocluzale. *Șanțul intercuspidian vestibulo-lingual* separă cuspidii meziali (mezio-vestibular și mezio-lingual) de cuspidii distali (disto-vestibular și disto-lingual), fiind perpendicular pe șanțul mezio-distal.



Molarul II al arcadei inferioare. a - față vestibulară; b - linguală; c - de contact; d - masticatorie; e - secțiune transversală; f - secțiune longitudinală.

Există trei variante ale intersecției celor două șanțuri intercuspidiene pe suprafața ocluzală:

- Varianta "*cruciformă*", la care intersecția celor două șanțuri formează o cruce ușor asimetrică, datorată deplasării spre distal a șanțului vestibulo-lingual.

- Varianta "*driopitecă*", la care porțiunea ocluzo-vestibulară a

șanțului vestibulo-lingual este situată mai spre mezial față de porțiunea ocluzo-linguală a aceluiași șanț.

• Varianta "în scară", la care porțiunea ocluzo-vestibulară a șanțului vestibulo-lingual este situată spre distal față de porțiunea ocluzo-linguală.

Fața vestibulară a molarului secund inferior este mai mică decât aceeași față a primului molar inferior și are formă de trapez cu baza mare orientată spre ocluzal. Relieful suprafeței vestibulare este cu convexitatea mai puțin accentuată decât în cazul primului molar inferior, iar creasta cervicală vestibulară este mai ștearsă.

Fața vestibulară este traversată de un șanț vestibular vertical, - șanțul *interlobar*, - mai puțin profund decât cel al primului molar inferior, care provine de pe suprafața ocluzală și coboară pînă la jumătatea înălțimii feței vestibulare, împărțind-o în doi lobi, aproape egali, - *mezial* (corespunzător cuspidului mezio-vestibular), și *distal* (corespunzător cuspidului disto-vestibular).

Șanțul interlobar se termină la jumătatea înălțimii feței vestibulare, într-o fosetă secundară vestibulară, sau se poate atenua treptat. La nivelul celor doi lobi apar mai exprimate crestele vestibulare ale cuspidilor vestibulari, cu traseu ocluzo-cervical.

Fața vestibulară poate prezenta un tubercul supranumerar, care poate apare uneori pe lobul mezial al feței vestibulare - *tuberculul Bolk*.

Fața linguală este aproape identică cu cea a primului molar, are aceeași formă de trapez, orientat cu baza mare spre ocluzal, iar dimensiunea acestei fețe este mai redusă decât cea vestibulară. Relieful apare convex, cu convexitatea maximă localizată în treimea mijlocie. Șanțul lingual separă suprafața, corespunzător cuspidilor mezio-lingual și disto-lingual, în doi lobi (*mezialul* fiind mai mare decât cel *distal*), și se poate prelungi pînă la linia coletului.

Fețele proximale au același contur trapezoidal cu baza mare orientată spre cervical, iar planul este orientat mai puțin convergent înspre lingual decât suprafețele proximale ale primului molar. Fața distală a molarului secund inferior permanent este mai mică și mai convexă decât fața mezială. Aria convexității maxime a fețelor proximale este localizată în treimea mijlocie.

Rădăcinile molarului secund inferior sunt două (mezială și distală), asemănătoare cu cele ale primului molar. Se separă dintr-un trunchi radicular comun, iar aria de furcație este localizată spre treimea mijlocie a lungimii radiculare. *Trunchiul comun* al celor două rădăcini este mai larg, iar separația rădăcinilor se face la distanță mai mare de colet decât la primul molar inferior.

În general au dimensiuni mai reduse decât rădăcinile primului molar inferior, iar, între ele, rădăcina mezială este mai lungă decât cea distală. În majoritatea cazurilor sunt mai apropiate, mai puțin divergente și mai ascuțite, decât cele ale primului molar inferior, și se prezintă mai accentuat înclinate spre distal. Axele lor sunt aproape paralele, însă pot fi *extrem de divergente*, sau, mai des, *fuzionate (parțial, total)*. Ambele rădăcini sunt mult applatizate mezio-distal, dimensiunea lor vestibulo-linguală fiind aproximativ de trei ori mai mare decât cea mezio-distală. Rădăcina mezială este mai voluminoasă, cu apexul mai rotunjit decât cea distală. Rădăcina distală este mai subțire și mai scurtă decât rădăcina mezială.

Fiecare dintre rădăcini prezintă o față convexă și una - concavă. Rădăcina mezială are fața mezială convexă și fața distală concavă, rădăcina distală având fața mezială concavă și fața distală convexă (*rădăcinile mezială și distală se privesc prin fețele lor concave*).

Șanțul longitudinal al fețelor proximale ale rădăcinilor molarului secund inferior permanent este mai puțin pronunțat decât la primul molar inferior.

Camera pulpară este mai puțin voluminoasă decât la primul molar inferior, prezentând doar *patru coarne pulpare*, corespunzătoare cuspidilor feței ocluzale. Are un planșeu, care trece de obicei în 3 canale radiculare, situate astfel:

• două canale radiculare în rădăcina mezială (în 64 % din cazuri), cu un singur foramen apical (49% din cazuri) sau cu două foramenuri apicale (38% din cazuri). Canalele meziale (mezio-vestibular și mezio-lingual) sunt mai înguste și efilate, putând avea un traiect rec-

tiliniu, ori curbat moderat sau tare. Foarte rar rădăcina mezială a molarului secund inferior poate prezenta și varianta cu un singur canal radicular, canalul fiind în acest caz larg și aplăzizat mezio-distal.

• un canal radicular larg, situat în rădăcina distală (92% din cazuri), cu un foramen apical (92%). Este posibilă apariția a două canale (separate parțial sau total) în rădăcina distală.

Foramenul apical este în general situat la vârful rădăcinii.

Semnul curbării și cel al unghiului coroanei, precum și semnul rădăcinii sunt bine exprimate.

Înălțimea coroanei dintelui constituie 6-8,5 mm, dimensiunea mezio-distală a coroanei — 9-12 mm, dimensiunea vestibulo-linguală — 8-11 mm. Lungimea rădăcinii — 13-15,5 mm.

Molarul al III-lea inferior

Al treilea molar inferior, numit și "molar de minte" (*dens serotinus s. sapientiae inferior*), prezintă diverse morfotipuri, care diferă prin formă, dimensiuni, poziție. Prezintă dimensiunile coronare și radiculare cele mai reduse din grupul molarilor mandibulari. În general, se aseamnă cu primul sau al doilea molar inferior. Poate fi inclus (parțial sau în totalitate) în mandibulă, în cazul lipsei spațiului de erupție. În ultimul timp lipsa molarului trei inferior este relativ frecventă. Dacă un molar trei lipsește pe o hemiarcadă, putem fi aproape siguri că lipsește și pe cealaltă hemiarcadă.

Coroana are forma de paralelipiped cu bază dreptunghiulară sau pătrată, prezintă patru fețe laterale și o față ocluzală, și are o morfologie variabilă:

• cu cinci cuspidi pe suprafața ocluzală, distribuții asemănător primului molar mandibular;

• cu patru cuspidi, conturul și morfologia suprafeței ocluzale în acest caz fiind similare molarului secund mandibular.

Diametrul coronar mezio-distal este mai mare decât cel vestibulo-oral. Coroana prezintă convexități accentuate, mai ales la nivelul suprafețelor vestibulară și linguală. Există o înclinare coronară accentuată spre lingual, și o angulație corono-radiculară spre distal.

Suprafața ocluzală prezintă un contur dreptunghiular sau trapezoidal, alungit mezio-distal și cu unghiurile rotunjite. Cel mai des sunt prezenți patru sau cinci cuspidi (dar pot fi și 3-6), care sunt separați prin șanțuri cu traseu neregulat.

Rădăcinile cel mai frecvent sunt două (mezială și distală), mai scurte decât a celorlalți molari mandibulari, apărând frecvent fuzionate și mult recurbate spre distal. Zona de separație este situată la distanță de colet și, adesea, cele două rădăcini rămân fuzionate pînă la apex. Dacă rădăcinile sunt fuzionate, se observă o linie de demarcație dintre ele. Extrem de rar, molarul trei inferior poate prezenta trei sau patru (pînă la șapte-opt) rădăcini subțiri, efilate și mult recurbate spre distal. Adesea, acestea sunt separate din trunchiul radicular numai în treimea apicală. Poate fi și o singură rădăcină.

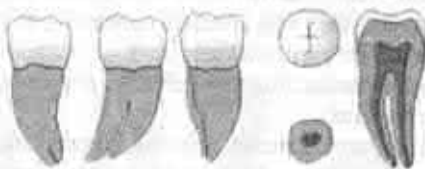
Rădăcinile prezintă o înclinație accentuată spre distal.

Camera pulpară are forma neregulată, putând prezenta între două și șapte-opt coarne pulpare, care corespund unui număr echivalent de cuspidi, și un număr variabil de canale

radiculare (1-4). În majoritatea cazurilor, molarii de minte mandibulari prezintă două canale radiculare (mezial și distal). Ele rar se ramifică, și mai rar confluează într-un canal comun.

Datorită dezvoltării târzii a acestor dinți, cavitatea lor pulpară apare mai mare comparativ celorlalți molari din arcadă.

Înălțimea coroanei dintelui nu depășește 5,5 mm, dimensiunea medio-distală — 6-11 mm, iar cea vestibulo-linguală — 6-9 mm. Lungimea rădăcinii — 8-11 mm.



Molarul III al arcadei inferioare. a — față vestibulară; b — linguală; c — de contact; d — masticatorie; e — trei variante ale suprafeței masticatorii la molarul II al arcadei superioare; f — secțiune transversală; g — secțiune longitudinală.

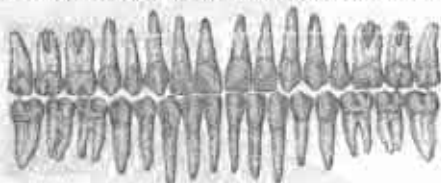
ADNOTAREA DINȚILOR. FORMULA DENTARĂ.

Generalități

Este necesar de cunoscut că în practica clinică în procesul de tratament al afecțiunilor dentare și cu scopul de a reduce descrierea fiecărui dinte sunt utilizate formulele dentare - o ilustrare grafică a dinților în arcadele dentare în ordinea succesivă de localizare, de la mediana feții și linia sagitală, care delimitează maxilarul superior și inferior.

Literele și cifrele scrise deasupra liniei orizontale se referă la dinții superiori, iar cele scrise sub linie - la dinții inferiori.

În legătură cu faptul că formula dentară oglindește amplasamentul dinților la persoana aflată vizavi de examinator, partea stângă a formulei va corespunde hemiarcadei (jumătății de arcadă) dentare drepte, iar cea dreaptă - hemiarcadei stângi.



Scrile dentare ale ocluziei permanente.

Formula anatomică

În anatomia comparată se obișnuiește folosirea formulei dentare de grup, care indică numărul de dinți al fiecărui grup în ordinea localizării în ambele hemiarcade ale maxilei și ale mandibulei.

Formulele dentare utilizate în clinică folosesc:

- pentru dinți permanenți - adnotarea cu cifre arabe;
- pentru dinți temporari - adnotarea cu cifre romane.

a) Pentru dinți permanenți



b) Pentru dinți temporari:



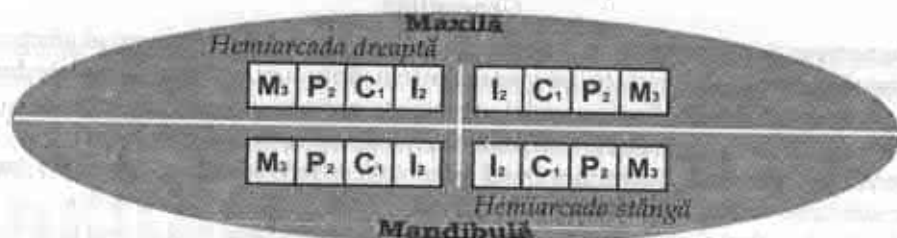
Astfel de formulă dentară de grup indică, că în fiecare jumătate a maxilarului superior și inferior (sau hemiarcadă) sunt câte 2 incisivi, 1 canin, 2 premolari și 3 molari. Deoarece ambele hemiarcade sunt simetrice, poate fi scrisă o jumătate sau o pătrime a formulei.

1. Uneori stomatologii folosesc în activitatea sa practică *formule alfanumerice de grup*, în care se obișnuiește cifrarea grupului dentar prin prima literă a numelui latin. Cifra alăturată literei indică numărul de dinți al grupului respectiv în hemiarcada dentară dreaptă sau stângă. Dinții permanenți sunt notați prin primul caracter majuscul al numelui latin.


Dinții de lapte pot fi notați prin primul caracter minuscul al numelui latin.

Formula anatomică

a) Pentru dinți permanenți

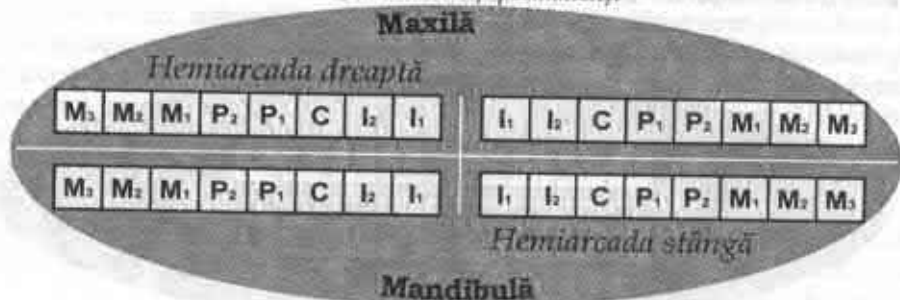

b) Pentru dinți temporari:

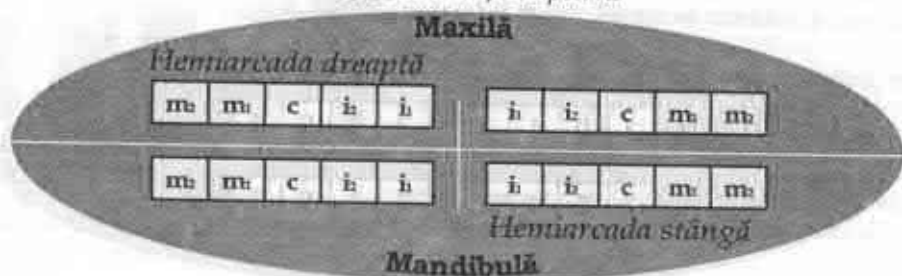


2. Din considerente practice este mai comodă folosirea în locul *formulei alfanumerice de grup* a unei alte *formule dentare alfanumerice*, - celei *desfășurate*.

a) Pentru dinți permanenți



b) Pentru dinți temporari:



În ea fiecare dinte este de asemenea indicat prin literă provenită din termenul latin, fiind specificată poziția dintelui în grupul său printr-o cifră mică, pusă în dreapta literei.

Fiecare dinte poate fi indicat separat, în corespundere cu formula dentară desfășurată:

Drept superior — \lrcorner

Stâng superior — \llcorner

Drept inferior — \lrcorner

Stâng inferior — \llcorner

De ex., incisivul lateral superior drept permanent este indicat — $\lrcorner 1_2$, caninul inferior stâng decidual — $\llcorner \bar{c}$, iar ultimul molar inferior stâng permanent — $\llcorner \bar{M}_7$.

Utilizarea a.n. formule dentare alfanumerice desfășurate este foarte comodă, în special în perioada de dențiație mixtă, când dinții absenți sunt marcați prin 0, dinții de lapte - prin caractere minuscule, iar cei permanenți - prin caractere majuscule, și aceste majuscule alternează cu cele minuscule.

Au fost propuse diverse formule dentare, în primul rând - cele anatomică și clinică. Din considerente practice adesea se recurge la formula dentară simplificată, la baza căreia stă simbolul numărului de ordine, atribuit dintelui conform localizării în arcadă, numărătoarea fiind începută de la incisivul medial - formula (clinică) anglo-saxonă Szigmondy [Kahle W., 1978].

Dinții absenți la persoana examinată sunt indicați în fișă sau bonul de trimitere prin luarea în cerculeț sau prin tăiere. Dacă în arcadă nu lipsește nici unul din dinți, șirurile dentare sunt declarate complete, iar respectiva formulă dentară de asemenea este considerată completă.

a) Pentru dinți permanenți

Maxilă

Hemiarcada dreaptă

8	7	6	5	4	3	2	1
---	---	---	---	---	---	---	---

1	2	3	4	5	6	7	8
---	---	---	---	---	---	---	---

8	7	6	5	4	3	2	1
---	---	---	---	---	---	---	---

1	2	3	4	5	6	7	8
---	---	---	---	---	---	---	---

Hemiarcada stângă

Mandibulă

b) Pentru dinți temporari:

Maxilă

Hemiarcada dreaptă

v	iv	iii	ii	i
---	----	-----	----	---

i	ii	iii	iv	v
---	----	-----	----	---

v	iv	iii	ii	i
---	----	-----	----	---

i	ii	iii	iv	v
---	----	-----	----	---

Hemiarcada stângă

Mandibulă

La reducerea acestei formule simbolul unuia sau câtorva dinți poate fi prezentat prin numărul lor de ordine, plasat în cuadrantul corespunzător al formulei dentare prezentate mai sus, - în formă de cruce.

Marcajul fiecărui dinte poate fi extras din formulă și scris aparte.

Ca urmare, folosind unghiul corespunzător, premolarul II superior din stânga va fi specificat $\lrcorner 5$, iar molarul II inferior din dreapta - $\llcorner 7$.

Dinții de lapte se obișnuște a-i indica în formula dentară cu cifre romane, care indică numărul de ordine, a poziției ocupate de dinte (Szigmondy, 1861). Formula completă a dinților dențației de lapte în așa caz arată în felul următor:

De ex., molarul II superior stâng este indicat \overline{IV} ,

iar incisivul medial inferior drept - \overline{I}

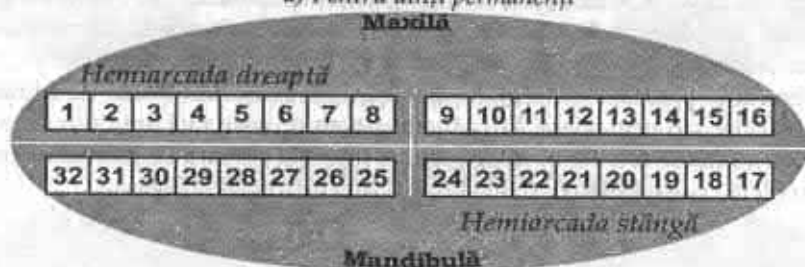3. Formula clinică americană veche

Conform nomenclaturii adoptate de Asociația Stomatologilor din SUA (1975), dinții permanenți sunt scriși cu cifre arabe în corespundere cu regulile de examinare a acestora, și anume: de la dreapta spre stânga, începând cu dintele de mîntre - la maxilă, și apoi, de la stânga spre dreapta, - la mandibulă.

Astfel, fiecare dinte din această formulă se indică printr-o cifră corespunzătoare ordinii de examinare a acestuia de către medic.

Prin urmare, caninul superior drept va avea numărul 6, iar incisivul medial inferior stâng - 24.

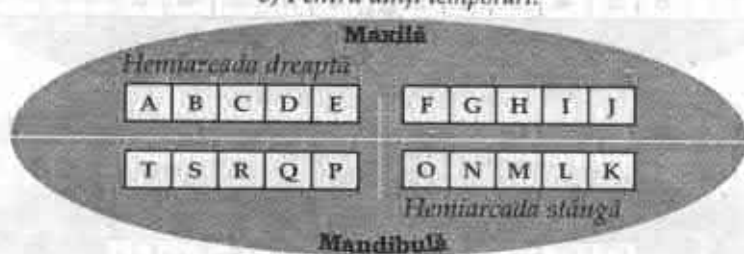a) Pentru dinți permanenți



Dinții de lapte se scriu cu majuscule conform numărului de ordine din alfabetul englez (J.B. Woelfel, 1997). Ordinea înregistrării dinților se efectuează în corespundere cu regulile de examinare a acestora, și anume: de la dreapta spre stînga - la maxilă, și apoi, de la stînga spre dreapta, - la mandibulă.

Formula dentară completă arată în felul următor:

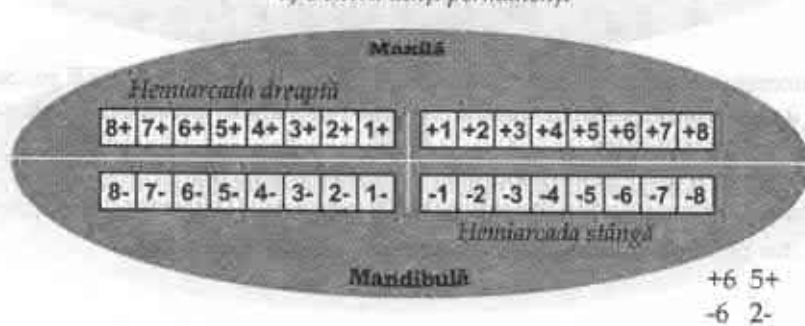
b) Pentru dinți temporari:



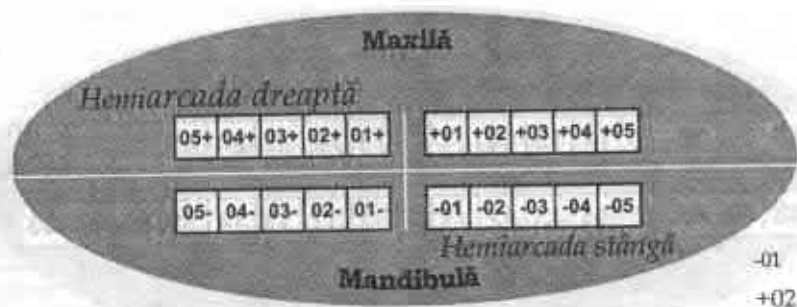
Astfel, de ex., incisivul medial inferior stâng de lapte va fi indicat prin caracterul „O”

4. Formula matematică - veche europeană (Haderup)

a) Pentru dinți permanenți

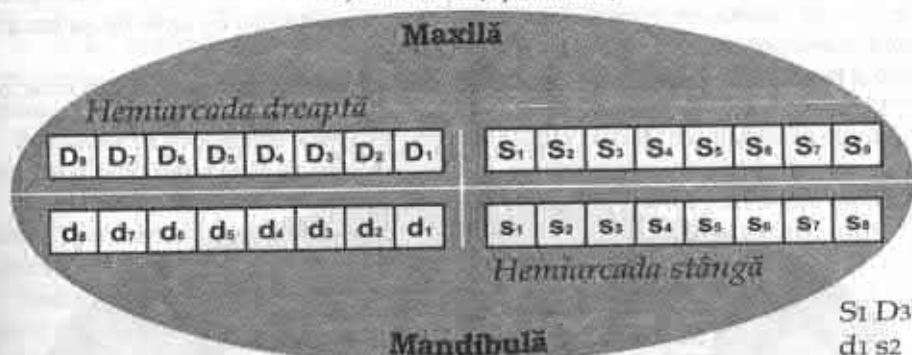


b) Pentru dinți temporari:

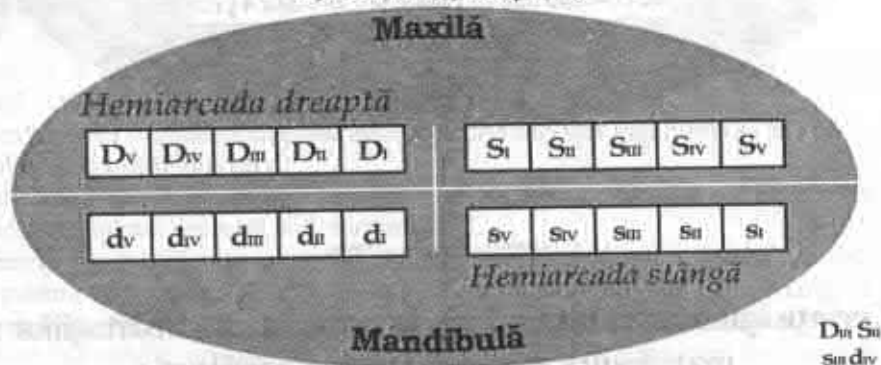


5. Formula franceză

a) Pentru dinți permanenți



b) Pentru dinți temporari:



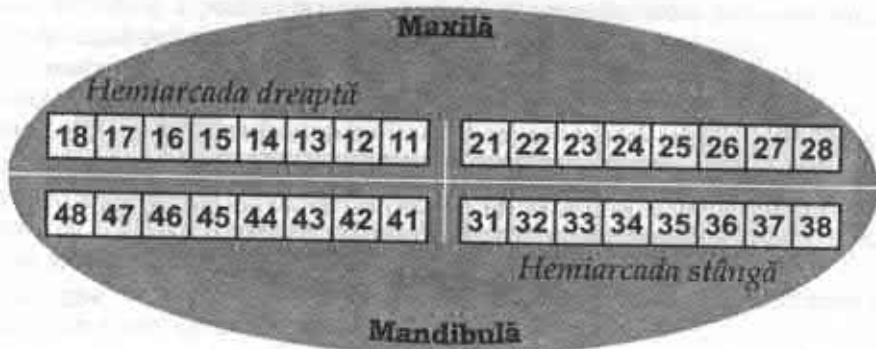
6. Formula dentară internațională - FDI

Conform nomenclurii internaționale (a Organizației Mondiale a Sănătății, *abr.* OMS) dinții sunt prezentați prin număr binar (bidigital, cu două cifre), prima cifră (arabă) indicând numărul cadrantului formulei dentare, iar a doua - poziția dintelui în arcada dentară.

a) pentru dinți permanenți sunt definite cadrantele 1, 2, 3 și 4 - corespunzător regulilor de examinare. Cadrantul superior drept are, în consecință, numărul "1", cel superior stâng - "2", cadrantul inferior stâng - "3" și cel inferior drept - "4".

Astfel, premolarul I superior stâng se alege cu numărul "24", iar caninul inferior drept - cu "43".


a) Pentru dinți permanenți



b) pentru dinți temporari formula dentară definește cadrantele 5, 6, 7 și 8 - corespunzător regulilor de examinare. Formula dentară completă a dentației de lapte în așa caz arată în cazul nomenclaturii internaționale în felul următor:

Incisivul medial stâng decidual este marcat, conform nomenclaturii internaționale, prin cifra "71".

b) Pentru dinți temporari:



Cerințe igienico-sanitare față de organizarea instituțiilor stomatologice cu profil curativ-profilactic

Instituții policlinice stomatologice. Nomenclatură. Categoriile. Cerințe

Rețeaua instituțiilor policlinice stomatologice este variată și are următoarea nomenclatură:

- Policlinici stomatologice independente (republicane, orășenești, raionale);
- Secții stomatologice în cadrul policlinicilor cu diverse profiluri, unități sanitare de întreprinderi și instituții;
- Cabinete stomatologice în cadrul spitalelor, școlilor (cu un contingent de peste 800 elevi);
- Policlinici stomatologice cu autogestiune (cu plată).

• Cabinete particulare cu primire mixtă, clinici particulare cu toate serviciile stomatologic, centre medicale (stomatologice)

În funcție de capacitate policlinicile stomatologice se împart în 5 categorii determinate de numărul specialiștilor din schemă:

I categorie	30-40 medici.
II categorie	25-29 de specialiști.
III categorie	20-24 specialiști.
IV categorie	15-19 specialiști.
V categorie	10-14 specialiști.

Instituțiile de profil stomatologic sunt, de regulă, amplasate în clădiri aparte și doar în cazuri de excepție (dacă nu au în organigrama sa serviciu (cabinet) radiologic sau fizioterapic) - în spații nelocuibile. Ele trebuie să corespundă normelor igienico-sanitare și rigorilor protecției muncii, tehnicii de securitate și rigorilor protecției antiincendiu.

În clinica stomatologică (serviciu, cabinet) trebuie să fie obligatoriu asigurată alimentarea centralizată cu apă rece și caldă, canalizarea, containere cu capac pentru colectarea gunoierului și materialelor contaminate, după dezinfectarea lor.

Trebuie să fie obligatoriu asigurată alimentarea centralizată cu energie electrică, fiind necesară și o sursă autonomă de energie electrică - pentru cazuri eventuale de pene de curent.

Holul trebuie să aibă o suprafață suficientă pentru amplasarea pacienților (aprox. 0,3 m² pentru 1 persoană, dar nu mai mic de 18 m²); tot aici trebuie să fie amenajat spațiul pentru serviciile "Informații".

Vestiarul pentru vizitatori este organizat reieșind din calculul de cel puțin 0,1 m², iar pentru colaboratori - peste 0,8 m² pentru 1 loc.

Registraturii îi revine nu mai puțin de 5 m² pentru un funcționar, în total necesitând nu mai puțin de 10 m². Un compartiment indispensabil al registraturii este încăperea de perfectare a foilor de boală, care necesită un spațiu de 10-12 m².

WC-urile pentru personalul medical și pacienți se recomandă a fi separate.

Trebuie să fie disponibile unități de transport și de comunicații telefonice, iar pentru pacienți - un post de telefon cu cartelă/ fise.

Funcționarea normală a unei instituții medicale necesită asigurarea sa în volum deplin cu mobilă și inventar auxiliar.

Serviciile și cabinetele cu profil pediatric nu trebuie să comunice cu cele pentru adulți; ele necesită o intrare separată, hol, vestiar și WC.

Exercițiul obligațiilor de profesiogramă ale medicului de orice specialitate depinde în mare măsură de organizarea locului de lucru. Actualmente se acordă o importanță deosebită utilității tehnice a acestuia, or, fără metode de laborator și de examen funcțional în unele cazuri e imposibil să stabilim un diagnostic adecvat. Nu ne putem imagina locul de muncă al chirurgului, anesteziologului, reanimatologului fără asigurarea lui cu mijloace tehnice necesare.

Locul de muncă al stomatologului e dotat cu utilaje și aparataj complicate, ceea ce îi permite să rezolve la nivel înalt problemele de diagnostic și tratament ale afecțiunilor țesuturilor dentare, periodonțului și mucoasei bucale. Ba mai mult, dezvoltarea odontologiei depinde în mare măsură de posibilitatea de a lucra în țesuturile dure ale dintelui și de invenția bormașinei manuale cu pedală (acum 100 de ani).

Normative și cerințe față de organizarea cabinetului stomatologic

Pentru obținerea unui rezultat efectiv în tratamentul bolnavilor stomatologi, pentru respectarea normelor igienice se cere o anumită organizare a cabinetului stomatologic în general, și a locului de muncă - în particular. Actualmente se acordă o mare importanță

înzestrării sale tehnice, deoarece fără metodele de investigație funcționale și de laborator frecvent nu se poate pune un diagnostic exact, ceea ce împiedică acordarea unui tratament adecvat.

Există anumite normative și cerințe față de organizarea cabinetului stomatologic, condiționate pe de o parte de utilajul disponibil, pe de altă parte, de volumul de muncă și de utilizarea unor materii virtual periculoase pentru sănătate, care, aplicate neglijent, pot avea efecte nefaste pentru sănătatea personalului medical. E vorba de amalgamul ce conține mercur ș.a.

Conform normelor în vigoare cabinetul stomatologic pentru un singur medic va avea o suprafață nu mai mică de 16 m². E de dorit ca fiecare unitate de lucru să fie amenajată într-o încăpere aparte sau, dacă aceasta nu este posibil, se pun fotolii adăugătoare.

Dacă în cabinet se instalează câteva fotolii, suprafața acestuia se calculează adăugând la normativ câte 10 m² pentru fiecare fotoliu cu dispozitive universale. Între fotolii trebuie să existe spațiul suficient pentru trecerea liberă.

Deoarece la plombarea dinților se aplică amalgam, se acordă o atenție deosebită finisării dușumelelor, pereților și tavanului din cabinet.

Dușumeaua cabinetelor va fi:

- tapetată cu linoleum, marginile căruia vor trece pe pereți la o înălțime de cel puțin 10 cm. Liniile de unire a foilor de linoleum se vor chitui și vopsi cu vopsele nitro;
- pardosită cu gresie.

Locul de ieșire a țevelor vor fi și ele chituite și vopsite cu vopsele nitro.

Pereții și tavanul cabinetului se vopsesc cu pastă de silicat lavabilă (se admite și de ulei). Măsurile menționate sînt necesare pentru a facilita dereticarea și prelucrarea sanitară eficientă a cabinetului, ceea ce ar exclude orice posibilitate de acumulare a mercurului.

O condiție obligatorie de lucru cu amalgamul constă în dotarea cabinetului cu o nișă de ventilație și chiuveta pentru prepararea acestuia. Cabinetul va fi prevăzut cu ventilație prin refulare și aspirație, cu ferestruici și oberlihturi.

Iluminarea o asigurăm prin folosire combinată a luminii naturale și a celei artificiale. Lumina naturală o primim prin orientarea ferestrelor cabinetului spre Nord. Fotoliul stomatologic trebuie să fie așezat în fața geamului astfel, încât să beneficieze la maxim de lumină naturală. Lumina artificială se împarte în două surse:

- una pentru cabinetul stomatologic, care să permită o activitate comodă a personalului;

Sursa de lumină a cabinetului nu trebuie să fie prea puternică, întrucît trecerea continuă a privirii de la cîmpul operator la restul camerei obosește ochii. În mod obișnuit, există o lampă suspendată în centrul camerei. Ea trebuie plasată puțin înaintea fotoliului dentar. În cadrul iluminării generale a cabinetului, trebuie ținut seama de faptul că pereții vopsiți în alb și mai ales cei în ulei sau cu faianță, dau o reverberație a luminii foarte neplăcută și obositoare pentru medic. Pentru ameliorarea acestui defect se recomandă vopsirea pereților în culori foarte palide (bleu).

- a doua, pentru iluminarea cîmpului operator, care trebuie să fie mai puternică decît restul cabinetului. Sursa de lumină a cîmpului operator trebuie să fie puternică, necesitînd o lampă care să trimită un fascicul luminos destul de intens. În acest scop în dotare există reflectoare speciale (*care rețin undele infraroșii*); acestea, fiind fixate pe un braț articulată, pot fi dirijate în direcția necesară.

Cabinetul medicului va fi înzestrat cu lămpi de cuarț (*murale sau portative*), cu ajutorul cărora se face dezinfectarea aerului. Operația se execută ca regulă în pauza dintre schimburi sau la finele zilei de muncă.

În cabinetul stomatologic trebuie să existe locuri de muncă pentru medic, asistenta medicală și pentru infirmieră. Locul de muncă al medicului este alcătuit dintr-o instalație stomatologică, fotoliu, măsuță pentru medicamente și materiale, scaun pivotant.

Locul de muncă al asistentei medicale include masa pentru resortarea instrumentelor, un autoclav sau pupinel (*pentru sterilizarea instrumentelor*), sterilizator, măsuță sterilă.

Locul de lucru al infirmierei este compus din masa pentru sortarea instrumentelor folosite, lavoar pentru spălarea instrumentelor.

Instalația de apă

În cabinet trebuie să fie două chiuvete, una - pentru spălarea mâinilor și alta - pentru curățirea și spălarea instrumentelor. Ambele chiuvete trebuie să fie dotate cu baterii, care să amestece apa caldă cu cea rece.

Mobilierul

a) Dulapurile de medicamente, instrumente și materiale. Un cabinet bine utilat are nevoie de două dulapuri pentru instrumente și materiale, și de un dulap suspendat cu două despărțituri:

- (A) - pentru păstrarea materiilor toxice,
- (B) - pentru păstrarea medicamentelor cu efect drastic.

Așezarea acestor dulapuri are o mare importanță pentru mărirea randamentului și ușurarea efortului. Plasarea lor în cabinet variază, după cum medicul are o asistentă care îl ajută sistematic sau lucrează fără ajutor. În prima eventualitate, vor fi așezate în stînga fotoliului, pentru a fi ușor accesibile asistentei, în a doua eventualitate ele vor fi așezate în dreapta fotoliului.

Nu se vor păstra instrumentele în același dulap cu medicamentele, deoarece acestea, prin vaporii pe care îi degajă, alterează aliajul de oțel din care sînt confecționate.

Așezarea diverselor obiecte se va face întodeauna în același loc (economie de timp), locul fiind ales după anumite criterii, ca de exemplu: cele mai des folosite în rafturile din mijloc, cele mai rar întrebuițate - în cele de jos și de sus.

Un alt sistem foarte practic este cel de a aranja instrumentarul grupat în funcție de anumite operații, ca de exemplu: spatule, fuloare, placă de sticlă, matrice, port-matrice, mojar, rulouri de vată, instrumente și materiale ce se folosesc pentru operații sau tot instrumentarul de detartraj la un loc etc.

b) Măsuța pentru instrumentarul steril, de tip M.S. avînd dimensiunea de 0,60 x 0,40 x 0,80 m, prevăzută cu două cristale, se va plasa după preferință în spatele fotoliului, puțin către dreapta sau în partea dreaptă a fotoliului.

Pe cristalul superior, acoperit în timpul lucrului cu un cîmp steril, vor fi așezate în ordine medicamentele și instrumentele necesare. Instrumentarul endodontic va fi pus în mici cristalizoare acoperite sau în cutii metalice. Va exista o trusă de ace de canal pentru pulpite și alta pentru gangrenă, etichetate distinct și folosite întotdeauna numai în scopul respectiv. Pe cristalul inferior se strîng instrumentele utilizate într-o tăviță renală.

- c) Port-deșeu cu pedală.
- d) Taburete metalice reglabile pentru medic și asistentă.
- e) Birou pentru medic și două scaune.
- f) Dulap mic pentru hainele personalului medical.
- g) Oglindă de perete.

Instalațiile de sterilizare

În dotarea fiecărui cabinet dentar trebuie să existe un autoclav / pupinel și un fierbător sau un sterilizator rapid.

La cabinetele izolate, dacă nu există o cameră anexă, instrumentarul de sterilizare se va plasa într-o nișă sau boxă.

În unitățile cu mai multe cabinete, sau în cele cu mai multe fotolii într-o singură sală, se poate organiza un loc central de sterilizare în aceeași cameră sau într-o încăpere mică alăturată. Acest sistem are avantajul că asigură o bună deservire cu un număr mai redus de instrumente.

§3 Utilajul stomatologic

Pentru acordarea unei asistențe stomatologice calificate medicul trebuie să dispună de echipament special. Echipament stomatologic de bază: • bormașină electrică și cu turbină, • unituri stomatologice, • fotoliu stomatologic (pentru pacient), • scaun pentru medic.

Unitul dentar este un aparat cu echipament tehnic complex, conținând ansambluri și module pneumatice, electrice, hidraulice și electronice, asamblate într-un corpus (sau căteva), instalat pe podea sau fixat pe fotoliul stomatologic, pereți și pod, și este destinat tratamentelor stomatologice. Poate fi staționar, mobil sau portabil. În zilele noastre uniturile stomatologice devin din ce în ce mai complexe, ajungând *universale*, deoarece ele sunt prevăzute cu echipament și aparataj sofisticat pentru acordarea asistenței stomatologice în cazul diagnosticării și tratamentului unor afecțiuni dentare, ale parodonțului sau ale mucoasei bucale în condiții staționare ale cabinetului, serviciului, policlinicii. Ele oferă locuri amenajate de muncă pentru medic și asistent, sau doar pentru medic. În setul locului de muncă sunt obligatoriu prezente scaune pentru medic și asistent.

Un unit stomatologic modern este compus dintr-un fotoliu cu dirijare automată, din lampă scealitică "Reflector", compresor și dispozitive pentru efectuarea manoperelor necesare în cavitatea bucală: prepararea țesuturilor dure, detartrarea, evacuarea salivei și prafului. Prepararea țesuturilor dintelui este efectuată cu instrumente rotative cu turații variate.

Uniturile au 2–3 brațe (furtunuri/ tuburi):

- pentru micromotor, care permite rotirea frezei de la 2.000 la 12.000–40.000 ture/min. Printr-un țap special de angrenare numărul turelor poate fi mărit pînă la 30.000;
- există un braț special pentru piesa cu turbină, care imprimă frezei o viteză de 70.000–100.000 ture/min.;
- setul poate conține un dispozitiv ultrasonic pentru detartraj, un injector de apă, și altul - de aer, un aspirator de salivă.
- unele seturi au în dotare lămpi de fotopolimerizare.

Fotoliul stomatologic este destinat pentru aranjarea pacientului în poziție șezândă sau culcată. Construcția fotoliului prevede fixarea corectă a capului, spinării, porțiunii lombare și picioarelor pacientului. Fotoliul stomatologic este alcătuit din fund (banchetă), spetează, brațe, tetieră, scară pentru picioare. Toate fotoliile sunt montate pe o bază metalică masivă. Există fotolii pneumatice și electrice. Fotoliul stomatologic este amovibil în diferite planuri, ceea ce permite a asigura pacientului poziția necesară la înălțimea optimă. Atribuirea capului pacientului unei poziții optime facilitează accesul medicului la câmpul operator. Dacă pacientului i se conferă o poziție corectă, fiziologică, corespunzătoare rigorilor ergonomiei moderne, se înlătură disconfortul și nervozitatea, iar medicului i se oferă condiții optime pentru manipularea instrumentelor în cavitatea bucală.

Uniturile moderne asigură facilitatea de a lucra atât "în 2 mâini", cât și "în 4 mâini", adică cu asistentul. Medicul poate lucra nestingherit în poziție șezândă "la ora 9" și "la ora 12".

Există și unituri mai simple, care pot fi folosite în lipsa conductelor de apă și a canalizației. Însă și aceste unituri sînt prevăzute cu o bormașină de turații înalte, care permite prepararea rapidă a țesuturilor dure ale dinților.

OBLIGAȚIILE DE SERVICIU ALE PERSONALULUI MEDICAL ÎN CABINETUL STOMATOLOGIC.

Buna funcționare a cabinetului stomatologic depinde în mare măsură de îndeplinirea precisă, riguroasă și perseverentă a obligațiilor de către asistenta medicală și de infirmieră.

Asistenta medicală se subordonează medicului-șef, medicului-șef adjunct, șefului de secție (de cabinet) și asistentei șefe.

Asistenta medicală este responsabilă de:

- supravegherea rezultatelor lucrului efectuat de infirmieră;
- păstrarea în starea funcțională a utilajului din cabinet, grija față de starea tehnică a aparatajului, instalațiilor și fotoliilor stomatologice;
- dezinfectarea și sterilizarea instrumentarului medical și a materialelor necesare; are grijă de toate instrumentele folosite și de prelucrarea lor conform cerințelor. Spre sfârșitul zilei de lucru ea aranjază toate instrumentele în pupinel, ca a doua zi, înainte de a deschide cabinetul pentru vizite, ele să fie sterilizate.
- pregătirea locului de lucru al medicului; conectarea în rețeaua electrică a unitelor stomatologice și a aparatelor electrice din cabinet;
- acoperirea mesei sterile;
- dirijarea accesului pacienților (conform ordinii stabilite) în cabinet în timpul vizitelor; invitarea și așezarea în fotoliu a bolnavului, adaptarea tetierei și spetezei, fixarea șorțului, schimbarea paharului cu clătături și a trusei cu instrumente de pe măsuța de lucru a medicului; invitarea pacienților cu dureri acute să intre fără rând (!); efectuarea programării vizitei următoare pentru client și eliberarea bonurilor;
- scrierea îndreptărilor în cabinetul roentgenologic;
- prestarea altor munci administrative, perfectarea și ținerea fișelor medicale ale pacienților;
- negocierea cu fondurile de asigurare de sănătate;
- obligația de a răspunde la telefon;
- păstrarea (cu *responsabilitate pleneră*) a medicamentelor, inclusiv a celor din grupele A și B; ducerea evidenței permanente și completarea (pe măsura necesității) a rezervelor de: medicamente, mase de obturație, instrumentar stomatologic în cabinetul de lucru și pe măsuța medicului.

• supravegherea stării sanitare a cabinetului.

În timpul primirii pacientului obligațiunile de serviciu ale asistentei medicale includ:

- evacuarea fluidelor;
- ținerea oglinzii curate, fără picături de apă;
- curățarea zonei operatorii de resturi;
- vizualizarea progresului oricărei manevre pentru a anticipa nevoile doctorului stomatolog;
- pregătirea instrumentelor stomatologice pentru a le servi [pune la dispoziția] doctorului în momentul util;
- pregătirea materialelor dentare și executarea malaxării materialelor de obturație conform indicațiilor medicului stomatolog;
- prepararea remediilor medicamentoase pentru tratament, efectuarea detartrajului și aplicarea medicamentelor pe mucoasa bucală, șlefuirea și lustruirea obturațiilor;
- pregătirea injecțiilor pentru anestezie locală înainte de extracții și efectuarea altor proceduri în acest sens;
- pregătirea materialelor pentru luarea de amprente [mulaje] (pentru dinți);
- transmiterea amprentelor dinților, radiografiile etc. tehnicianului dentar,
- programarea pentru intervenții chirurgicale pentru pacienți în caz de nevoie în acest sens.

Infirmiera este obligată:

- să înceapă lucrul cu o oră înainte de asistenta medicală;
- să facă zilnic, folosind cloramină ori alți antiseptici, o curățenie minuțioasă a încăperii de lucru, după terminarea primirii;
- să includă în circuit autoclavul sau pupinelul pentru a steriliza instrumentele;
- să fiarbă apă pentru gargară;

- să supravegheze în timpul zilei de lucru curățenia în cabinet;
- să aibă grijă de curățirea, spălarea și dezinfectarea la timp a instrumentelor;
- să efectueze zilnic dereticarea umedă a localului după terminarea vizitelor;
- în timpul funcționării cabinetului tăvițele și instrumentele care au fost în uz sînt aduse pe masa de lucru a infirmierei, unde ea le supune unui tratament mecanic minuțios și le spală. Spălatul se va face de preferință într-un amestec de cantități egale de soluție 1–6% de peroxid de hidrogen și soluție 0,5% detergent sintetic.

ERGONOMIE ÎN STOMATOLOGIA TERAPEUTICĂ

Ergonomia este o disciplină științifică complexă care se bazează pe datele psihologiei, anatomiei și fiziologiei umane, toxicologiei, igienei și realizărilor științelor tehnice cu scopul de a crea condiții optime de muncă, ceea ce permite atribuirea unui caracter eficient activității lucrătorului medical și păstrarea forțelor și sănătății lui. Rolul ergonomiei în stomatologie este legat în primul rând cu organizarea locului de munca a medicului și personalului asistent, bazându-se pe realizările științei și cerințelor igienei muncii.

În limba greacă "*ergon*" - muncă, "*nomos*" - lege. În sens mai larg ergonomia a fost definită de H. Murrell ca studiul relației dintre om și mediul său de muncă. Aceasta relație cuprinde și echipamentul, materialele, complexul de metode de lucru aplicate, sistemul organizațional și rațional creat în strînsă legătură cu ființa umană.

În consens cu tradiția, Organizația Internațională a Muncii, for competent în domeniu, definește ergonomia ca fiind aplicarea științelor biologice, umane în corelație cu științele tehnice, pentru a ajunge la o adaptare reciprocă optimă între om și munca sa.

Ergonomia reprezintă știința care implementează legi ce stabilesc comportamentul omului în munca sa, în scopul optimizării acesteia și a protejării omului.

Rezultatele sunt măsurate în indici de eficiență și stare de bună sănătate a omului. Se tinde sub aspect fizic și emoțional la o perfectă armonie, deoarece numai în așa mod este realizat confortul omului, fiind protejată sănătatea lui și garantată maxima eficiență a muncii.

- * -

În dependență de caracterul intervenției curative medicul stomatolog poate lucra în poziție șezândă sau în picioare, sau să alterneze aceste poziții de lucru pe parcursul zilei de muncă. Cea mai mare parte din timpul lucrat medicul este nevoit să activeze șezând pe scaun, efectuând manopere care necesită mișcări îndelungate și precise. În picioare sunt efectuate operații de scurtă durată, care necesită eforturi fizice considerabile. Cea mai corectă este considerată postura de lucru "dinamică", când medicul activează 60% din timpul de lucru în poziție șezândă, iar timpul rămas - stînd în picioare sau deplasându-se prin cabinet.

Asistentul stomatologului lucrează șezând tot timpul, fixându-și picioarele pe suportul podal al scaunului.

Încălțămîntea de lucru a medicului trebuie să fie una de schimb, potrivită ca mărime, suficient de largă și liberă, cu călcăie late și stabile, avînd înălțimea sub 3 cm. Încălțămîntea fără călcăie este neadecvată activității de stomatolog terapeut, deoarece duce la platifus. Călcăiele înalte asociate cu o aflare îndelungată în picioare provoacă rapid o oboseală deranjantă și programează pentru viitor modificări patologice.

DEONTOLOGIE ÎN STOMATOLOGIA TERAPEUTICĂ

Deontologia medicală reprezintă o totalitate de norme și principii etice de conduită a lucrătorilor medicali la exercitarea obligațiilor sale profesionale, independent de gradul lui de

calificare. În limba greacă "deon" - datorie, obligațiune, iar "logos" - știință. De pe poziții filozofice ea tratează chestiuni generale ce țin de conduita medicului; reguli morale, ce reglementează relațiile într-o colectivitate medicală; raportul medic-pacient în condițiile concrete ale specialității. La stomatologi, ca și la oricare alt medic, pregătirea medicală, posedarea metodelor moderne de profilaxie, diagnostic, tratament și reabilitare, arta psihoterapeutică, respectarea strictă a normelor interne (*atitudinea față de muncă, disciplina, atitudinea binevoitoare și colegială*) și externe (*decența, bonton-ul, aspectul exterior corespunzător /acuratețea/*) ale culturii comportamentale au o atribuție directă către exercitarea datoriei profesionale. Aceste componente alcătuiesc eticheta medicală, și se referă la toți membrii colectivității medicale. Ceea ce ține de normele culturii interioare, ele sunt formate în familie și tradițional se numesc "cei 7 ani de acasă".

De normele culturii exterioare țin, deasemenea, modul de a saluta și de a se purta cu colegii și pacienții, de a conversa corespunzător situației și condițiilor, respectul reciproc. Studentul la medicină, salutând un colaborator (*al universității, clinicii etc.*) mai în vârstă, sau profesorul, sau - discutând cu acesta, trebuie să se ridice în picioare, să fie reținut și tacticos, să se comporte adecvat, să asculte cu atenție ceea ce i se spune. Între profesor, student și asistenta medicală trebuie să fie relații, bazate pe stimă reciprocă, respectarea subordonării și îndeplinirea strictă a obligațiilor sale profesionale.

Aspectul exterior al medicului trebuie să reflecte concentrația interioară, autodisciplina. Acuratețea doctorului întotdeauna se asociază (conform opiniei pacientului) cu pregătirea lui profesională bună. *Pacientul este sigur, că un medic cu ținută îngrijită lecuiește bine.* Pentru finalul reușit al tratamentului este extrem de important caracterul relațiilor, stabilite între pacient și medic, dacă ultimul ia în considerație particularitățile fiziologice și psihologice individuale ale pacientului. Stomatologul este nevoit să lucreze cu pacienți ce au o problemă destul de deranjantă - dinții (și tot ce ține de cavitatea bucală). Proverbul popular "Mai aproape dinții, decât - părinții" indică și accentuează sensibilitatea celor, ce solicită asistența medicală. Defecțele dentare și durerile frecvent mari tensionează psihologic persoana bolnavă, care, la prima manifestare de neatenție, lipsă de tact și comportament profesional incorect, pur și simplu explodează emoțional. De aceea medicul stomatolog trebuie să ia din start o atitudine serioasă față de problemele și temerile pacientului. Reieșind din diagnostic și tabloul clinic, starea generală a sănătății, posibilităților tehnice ale clinicii, particularitățile de personalitate și posibilităților financiare ale acestuia, medicul va recomanda variantele optime de tratament. Un factor deontologic important este înlăturarea tensiunii psihice și a durerii (*la prepararea dinților*) prin administrarea premedicației și a anesteziei. În prezent pentru aceasta există toate posibilitățile necesare. Conform legii, medicul poartă răspundere pentru acordarea unor servicii necalitative.

În condițiile moderne pacientul are dreptul și posibilitatea de a-și alege medicul și instituția medicală. Aceasta contribuie la stabilirea unor relații de încredere între pacient și medic. Pe de altă parte, medicul curant (*prin concordare cu administrația*) poate refuza să trateze un pacient oarecare, dacă acesta nu respectă ordinea în instituția medicală sau prescripțiile doctorului.

ASEPSIE. REGULI GENERALE DE COMPORTARE, ORGANIZARE ȘI ASEPSIE ÎN CABINETUL STOMATOLOGIC. METODE DE STERILIZARE A INSTRUMENTELOR

Generalități

Asepsia constituie un sistem de acțiuni profilactice care au drept scop prevenirea aportului de microorganisme în plagă, organe și țesuturi ale bolnavului în procesul oricăror manopere medicale și include :

- a) sterilizarea instrumentelor, materialelor, aparatelor etc. cu care contactează pacientul;
- b) toaleta miinilor și protejarea cu mănuși;
- c) executarea unor procedee specifice în timpul intervențiilor medicale;
- d) efectuarea unor acțiuni igienice și organizatorice speciale în instituția curativă.

Păstrarea unei asepzii în cabinetul stomatologic, aidoma celei dintr-o sală de operații, nu este posibilă în practica obișnuită de cabinet. Totuși, medicul stomatolog va aplica regulile generale de comportare și asepzie, care privesc următoarele 3 aspecte:

- ținuta medicului și a colaboratorilor săi;
- organizarea locului de muncă;
- întreținerea și igiena cabinetului stomatologic.

Ținuta medicului și a colaboratorilor săi

Medicul stomatolog și asistenta medicală care îl ajută, practicînd manopere chirurgicale, vor fi foarte scrupuloși în ținuta lor medicală:

- vor purta un halat cu mâneci scurte, pentru a se putea spăla corect;
- nu vor purta pe mâini inele și ceasornice, care nu permit spălarea corectă și favorizează transmiterea germenilor între pacienți și de la aceștia la personalul medical;
- portul bonetei [calotei] este obligatoriu pentru bărbați și femei;
- unghiile vor fi tăiate scurt și îngrijite în permanență; nu este permisă utilizarea lacului de unghii;
- fumatul este cu desăvîrșire interzis în timpul lucrului; prin fumat se vehiculează germeni de la pacient la medic și invers, se viciază atmosfera cabinetului și se dă un aspect de neseriozitate muncii noastre.

În stomatologia terapeutică principiile de asepzie menționate mai sus trebuie să fie respectate cu strictețe. Pe lângă acestea urmează să fie respectate și principiile de *antisepsie*, deoarece, manipulînd în cavitatea bucală a pacientului, stomatologul se află întotdeauna în fața unei plăgi infectate. În această situație există pericolul de transferul prin contact al unei infecții, bunăoară, infectarea pulpei la deschiderea ei accidentală. Ba mai mult, neglijarea măsurilor de aseptică poate duce la transmiterea infecției de la un pacient la altul. De exemplu, există un pericol real de transmitere a virusului hepatitei B și a infecției HIV prin instrumentele stomatologice insuficient sterilizate.

Toți lucrătorii medicali trebuie să fie vaccinați contra hepatitei B, iar cei nevaccinați trebuie să treacă un control anual în vederea testării la Hbs-Ag și anticorpi față de virusul hepatitei C.

Agenții patogeni ai infecției nozocomiale [intraspitalicești] pot fi vehiculați în aer, pe instrumente, mâinile personalului medical, aparate. În afară de aceasta, mediul aerian poate fi contaminat cu substanțe chimice (*mercur, arseniu, cadmiu, plumb, metilmetacrilate etc.*).

Activitatea stomatologului este afectată și de influența factorilor fizici nocivi: vibrația locală, zgomote, poziție forțată, încordarea ochilor, mișcări musculare monotone.

Toate leziunile pielii mâinilor trebuie protejate cu leucoplast. Pentru protecția pielii mâinilor trebuie de îmbrăcat mănuși de latex, scoțînd în prealabil bijuteriile și ceasul (de mână). Pe întreg parcursul examenului și tratamentului stomatologic personalul medical trebuie să evite contactele care contribuie la răspîndirea infecției microbiene și contaminarea obiectelor (*de ex. înscrierea în registre, răspunderea la apelul telefonic etc.*).

Profilaxia infectării prin contact constă în îmbrăcarea hainelor speciale de lucru, încălțăminte de schimb, măștilor și ochelarilor protectori, precum și sterilizarea tuturor dispozitivelor și instrumentelor de care se atinge pacientul.

O importanță deosebită revine respectării stricte a regulilor universale de securitate a personalului medical:

- toaleta specială a miinilor până la și după orice contact cu pacientul;
- sângele și orice secreție lichidă a oricărui pacient reprezintă o potențială sursă de infecție, ceea ce presupune lucrul cu acestea doar în mănuși;
- seringele și sondele folosite sunt plasate imediat într-un container special pentru utilizarea obiectelor tăioase;

- niciodată să nu se încerce scoaterea de pe seringă a portacului sau a acului;
- niciodată să nu se efectueze nici un fel de manipulații cu acele folosite;
- trebuie de folosit mijloace de protecție individuală (mască și ochelari) pentru prevenirea stropirii posibile a feței medicului cu sânge sau fluid bucal;
- trebuie îmbrăcate haine speciale din material impermeabil pentru protejarea corpului de stropirea posibilă cu sânge sau fluid bucal;
- toate eșantioanele [probele] prelevate pentru analize de laborator sunt considerate potențial infectate;

• la contaminarea pielii cu sânge, fluid bucal sau alte fluide biologice ea urmează a fi prelucrată imediat cu soluție dezinfectantă sau alcool de 70%. Dacă a fost afectată integritatea pielii nu se încearcă stoparea hemoragiei, ci se expresează [stoarce] sângele din plagă, pentru ca mai apoi ea să fie spălată cu apă și prelucrată cu soluție alcoolică de iod de 5%. Atunci când sângele pacientului a nimerit pe membrana mucoasă a cavității bucale gura trebuie clătită foarte bine cu alcool etilic de 70% sau cu soluție de 0,05% de permanganat de potasiu. Ochii sunt abundant spălați cu soluție de 0,05% de permanganat de potasiu.

Înainte de începerea lucrului și la sfârșitul turei toate suprafețele din cabinetul de lucru (masa de manipulații, masa pentru păstrarea instrumentelor sterile, fotoliul, chiuvetele, robinetele lavoarelor etc.) sunt dezinfectate prin ștergerea de două ori cu un șervețel muat în soluție dezinfectantă, iar apoi este efectuată iradierea cu lampă de cuarț. Lampa ultravioletă bactericidă este aprinsă pe 30 de min.

Întreținerea și igiena cabinetului stomatologic

Principiul de bază în asigurarea întreținerii și igienei cabinetului stomatologic constă în respectarea cu rigurozitate a separării instrumentelor murdare de cele curate.

Pe masa rotundă a unitului dentar se vor așeza numai instrumentele necesare pacientului respectiv. Odată cu plecarea lui, se va lua totul de pe această măsuță și se vor așeza cele necesare pacientului următor. Pe masa unitului se va așterne un câmp steril sau, în lipsa acestuia, o foaie de hirtie albă sterilizată la autoclav, care se schimbă la fiecare pacient.

Frezele, pietrele și restul instrumentarului mărunț se vor păstra numai cutii de sticlă sau metal, acoperite și sortate pe categorii.

Flacoanele de medicamente, folosite pentru uzul zilnic, vor fi de capacitate mică, cu dop de sticlă și vizibil etichetate. Prin utilizarea unor flacoane care conțin o cantitate mai mare de medicament, acesta se diluează și se infectează cu germeii vehiculați printr-o serie de impurități (vată, praf, resturi organice).

Pasta de obturație provizorie (Plastobtur) se va pune în cantitate mică (necesară numai lucrului din ziua respectivă) într-un vas de sticlă care se va steriliza zilnic. Pasta se va lua numai cu o spatulă sterilă.

Manipulată în alte condiții devine un focar de infecție. Restul de pastă rămasă de la un pacient nu se va mai pune înapoi.

Instrumentele mici ca: ace, freze, pietre, matrice metalice, vor fi puse după folosire într-un mic cristalizator cu perhidrol sau o soluție saturată de sodă caustică. De aici, ele vor fi luate cu o pensă, spălate cu peria în apă și săpun, uscate și sterilizate.

Periile cu care se spală instrumentele, însemnate vizibil, se vor ține într-o tăviță metalică care conține o soluție de cloramină.

Instrumentele mai mari, vor fi puse după folosire, într-o tăviță cu cloramină. Curățirea lor se poate face foarte bine cu substanțe detergente, - degresante puternice și cu o putere bactericidă suficient de mare.

Recipientele pentru instrumente murdare, totdeauna aceleași, se vor ține la oarecare distanță de cele sterile. De obicei, ele se așază pe cristalul de jos al mesei de instrumente.

Nu se vor așeza instrumentele murdare pe mese, în cutii de carton sau de bachelită.

Rulourile de vată, bulețele de vată, meșele pe acele Miller vor fi luate numai cu o pensă sterilă și nu direct cu mâna. Cele folosite vor fi apucate cu o pensă și aruncate în port-deșeu, niciodată pe jos sau în scui pătoare.

Aspectul cabinetului și igiena suferă foarte mult atunci când nu se respectă regulile amintite mai sus.

Tăvițele de sticlă opalescentă se vor steriliza numai la autoclav sau pupinel. Simpla ștergere cu alcool nu este admisă.

Spălătul pe mâini înaintea fiecărui pacient este obligatoriu. Spălătul frecvent poate duce la uscarea pielii mâinilor și chiar crăparea lor. Micile fisuri produse sînt periculoase, pentru că se pot infecta. La sfîrșitul activității, se vor unge mâinile cu o cremă grasă sau glicerină.

În orice situație vor exista suficiente ștergere, cîmpuri pentru instrumente și perii, separate pentru toaleta mâinilor și curățirea instrumentelor.

Nu se vor atinge cu mâinile murdare fotoliul, diferitele aparate, registrele, stiloul etc.

Medicul va urmări continuu activitatea sorei sau asistentei, corectîndu-i greșelile. Ea va respecta aceleași reguli de asepsie, spălîndu-se pe mâini după ce a curățat instrumentele. Deșeurile le va lua cu o pensă și niciodată direct cu mâna.

Personalul care face curățenia chiuvetelor, scui pătoarelor și port-deșeurilor va purta mănuși de cauciuc în timpul lucrului.

Deșeurile scoase din cabinet se vor goli în cutii.

Scui pătoarele din instalațiile stomatologice după curățarea lor se tratează cu soluție de 3% de cloramină. La sfîrșitul turei ele trebuie imersionate într-un vas special cu aceeași soluție pe 1 oră.

Sistemele stomatologice de aspirare sunt prelucrate cu o soluție de 3% de "Matik" (Germania) sau cu cea de "Orotol Ultra" de 2 ori pe zi: după primul schimb și la sfîrșitul zilei de muncă.

Sterilizarea instrumentelor stomatologice fără ambalaj este efectuată nemijlocit înainte de a aranja masa.

Pentru păstrarea instrumentelor stomatologice sterile în decursul turei de lucru în cabinet este așezată masa sterilă pentru 6 ore. Este preferabil de a folosi mese cu iluminare ultravioletă "Ultraviol" sau "Panmed".

Vasele de sticlă pentru păstrarea vatei pe masa de lucru [de manipulații] sunt sterilizate zilnic.

Pentru prelungirea termenului de folosire a tampoanelor de vată sterile ele sunt puse în kraft-pachete (a câte 20-25 buc.) și păstrate în casoletă. Pe parcursul zilei de muncă din ea este scos numărul necesar de pachete, iar cele rămase în casoletă pot fi folosite următoarele 1-2 zile.

La tratarea fiecărui pacient nou medicul trebuie să îmbrace noi și sterile mănuși de unică folosință, și să folosească un set stomatologic individual (care conține sondă, pensă, oglindă stomatologică, excavator, netezitoare și fuloar).

Pregătirea pentru utilizare a instrumentarului stomatologic include trei etape:

- dezinfecție;
- presterilizare (curățire înainte de sterilizare);
- sterilizare.

Sterilizarea instrumentelor

Dezinfecția instrumentarului stomatologic și obiectelor vizează distrugerea tuturor microorganismelor patogene și condiționat patogene.

Dezinfecția cu agenți chimici se realizează prin imersionarea totală într-o soluție specială. Obiectele sau unele părți ale acestora (în cazul când nu contactează cu mucoasa bucală a

pacientului, - de ex. piesele de mână, *conductorul optic*) pot fi sterilizate prin metoda ștergerii repetate (până la și după finalizarea lucrului cu fiecare din pacienți) cu alcool etilic de 70% sau cu soluție de 3% de cloramină. Obiecte cu construcție complicată sunt dezinfectate în stare demontată [dezasamblată]. Canalele și cavitățile instrumentelor sunt umplute cu soluție dezinfectantă.

Presterilizarea [curățirea înainte de sterilizare a] instrumentarului stomatologic este efectuată pentru îndepărtarea (*mechanică sau mecanizată, prin ultrasunet, a*) impurităților proteice, lipoide și mecanice, precum și a resturilor de preparate medicamentoase.

Sterilizarea instrumentarului stomatologic este procesul de distrugere a tuturor microorganismelor vii (*patogene și nepatogene*), incluzând virusurile și sporii bacteriilor. Sterilizarea adevărată se realizează prin aplicare de agenți fizici și substanțe chimice.

După utilizare toate instrumentele sunt decontaminate:

- paharele pentru clătirea gurii de uz multiplu sunt spălate sub apă curgătoare și imersionate pe 30 min. în soluție de 0,5% de cloramină, sau în soluție de 0,1% de hipoclorit de sodiu, sau în soluție de 2,5% de bigluconat de clorhexidină;

- oglinzile stomatologice sunt ținute 1 oră într-un vas închis ce conține o soluție de 3% de cloramină sau o soluție de 6% de apă oxigenată. Apoi oglinzile sunt clătite în apă curgătoare, șterse cu un șervețel steril și păstrate în tăvișă sterilă acoperite cu un șervețel steril sau într-un vas închis;

- *conductorul optic* al lămpii de fotopolimerizare sunt șterse minuțios până și după utilizare cu un șervețel steril muiat în alcool etilic de 70%;

- injectoarele carpulare metalice sunt dezinfectate până și după utilizare, ștergându-le cu bulete de vată sterilă, muiate în alcool etilic de 70%. La sfârșitul turei ele sunt dezinfectate, presterilizate și sterilizate. Carpula de anesthetic parțial folosită se interzice de a o folosi repetat, chiar dacă se prelevează din carpula respectivă cu alt ac;

- ochelarii sau ecranul protector este șters după fiecare pacient cu alcool etilic de 70%.

Pentru dezinfectarea frezelor, reamerelor, files, acelor radiculare, acelor Lentulo (*după ce acestea au fost curățite în prealabil de impurități organice*) e necesar de a folosi o soluție de 2,5% de bigluconat de clorhexidină, alcool etilic de 70%, glutar, "Saidex". Decontaminarea instrumentelor cu soluții de glutar și "Saidex" se realizează în decurs de 15 min., iar cu soluția de 2,5% de bigluconat de clorhexidină sau alcoolul etilic de 70% - 30 min.

Microorganismele vii (*patogene și nepatogene*) și sporii bacteriilor pot fi distruse prin folosirea factorilor fizici și chimici.

Din metodele fizice de sterilizare se aplică tratarea cu temperaturi înalte (*fierberea, tratarea cu vapori sub presiune, tratarea cu aer fierbinte uscat*), cu raze ultraviolete, cu ultrasunet, sterilizarea prin filtrare.

Metodele chimice includ aplicarea substanțelor chimice în fază gazoasă (*formaldehidă*) sau sterilizarea în soluții de preparate chimice (*iod, alcool, apă oxigenată, cloramină etc.*). Condiția principală în aplicarea materiilor chimice o constituie capacitatea lor bactericidă și lipsa de agresivitate [acțiune distructivă] față de materiale sau instrumente.

În majoritatea cabinetelor stomatologice se aplică următoarele **tipuri de sterilizare**:

- fierberea;
- tratarea cu vapori sub presiune;
- tratarea cu aer fierbinte;
- sterilizarea rece.

Alegerea metodei de sterilizare este dictată de particularitățile metodei și proprietățile materialului de sterilizat.

Înainte de sterilizare toate instrumentele trebuie bine curățite cu peria, apă și săpun. Soluțiile lichide sterilizante la etapele ce precedă sterilizarea sunt mai puțin indicate. Se mai poate folosi și etilenoxidul, care este un gaz.

După curățire toate instrumentele se introduc într-o soluție de apă oxigenată de 0,5% și detergent, apoi se spală sub apă curgătoare și urmează sterilizarea propriu-zisă.

Sterilizarea prin fierbere - timp de 30-40 min., pentru a evita oxidarea instrumentelor, în apă se adaugă 10-20 gr. de bicarbonat de sodiu la un litru de apă.

Fierberea se aplică pentru sterilizarea instrumentelor integral confecționate din metal. Pentru a evita oxidarea instrumentelor, a reduce depozitele de săruri pe instrumente în sterilizator se toarnă apă distilată și se adaugă 10-20 gr. de bicarbonat de sodiu la un litru de apă, aducând-o astfel până la concentrația de 1-2%. Durata sterilizării va fi nu mai puțin de 30-40 min. de la începutul fierberii.

Seringile de uz multiplu se sterilizează de asemenea prin fierbere în apă distilată spre a evita/ reduce depunerea de săruri pe ele. Seringile în stare demontată se introduc în sterilizator cu apa la temperatura camerei și se fierb nu mai puțin de 30 min. Acele pentru injecții pot fi sterilizate și în soluție de bicarbonat de sodiu, însă în fiecare se introduce câte o mandrină de sîrmă.

Persoanelor care au suportat hepatită epidemică li se fac injecții cu seringi special marcate, care apoi sunt supuse unei sterilizări mult mai intense decât celelalte.

Cu ajutorul uleiului/ parafinei prin fierbere la temperatura de 150°C timp de 15-20 min. se sterilizează piesele stomatologice cu centrifugarea lor ulterioară.

Sterilizarea cu vapori sub presiune de 2 bar în autoclavă la temperatura de 120°C timp de 20 min. omoară toate bacteriile, chiar și sporii. Avantajul metodei - siguranță absolută în ceea ce privește sterilizarea.

Tratarea cu vapori sub presiune se face la sterilizarea materialului de pansament, lenjeriei, mănușilor, rulourilor și meșelor de vată în autoclave cu vapori. De obicei, materialul este ambalat până la sterilizare în casonete sau în pungi. Termenul de păstrare a materialului sterilizat nu depășește 3 zile.

O metodă de sterilizare este *sterilizarea cu vapori chimici*, care reprezintă o combinație de căldură cu vapori chimici.

Sterilizatorul în cazul dat funcționează cu o soluție specială care conține alcool, acetona, ketone, formaldehidă, apă distilată (9,25%). Având în vedere că apa este în cantitate mică, sub 15%, nu se produc corozia și tocirea instrumentelor.

Înainte de a fi puse în sterilizator, instrumentele trebuie frecate bine sau curățate într-un curățător cu ultrasunete, clătite cu apă rece și uscate prin ștergere cu un prosop. Dacă instrumentele nu se prelucrează corect, rezultatele garantate sunt sterilizarea incompletă sau distrugerea lor. Odată curățate, instrumentele sunt împachetate [sigilate] în număr mic într-o pungă pentru autoclav sau într-un prosop, și sunt plasate în sterilizator. Ciclul de sterilizare este condus în funcție de indicațiile producătorului (de obicei 20-40 minute la 131°C cu o presiune de 2 bar).

Este indicat un ambient bine ventilat pentru a reduce mirosul produs de soluția sterilizantă. Avantajul acestei metode este nu numai eliminarea coroziei și tocirii instrumentelor, dar și faptul că dispozitivele rămân uscate la sfârșitul ciclului, datorită conținutului scăzut de apă din lichidul de sterilizare.

Orice instrument care poate fi sterilizat în autoclav poate fi de obicei sterilizat fără riscuri în vapori chimici.

Sterilizarea uscată cu aer fierbinte [etuvarea în pupinel sau într-un dispozitiv special] se aplică pentru dezinfectarea instrumentelor integral metalice în decurs de 40 min., din care 25 min. se cer pentru încălzirea instrumentelor până la temperatura necesară (120°C) și 15 min. - pentru sterilizarea propriu-zisă.

Ori se sterilizează instrumentele pentru examinarea cavității bucale, pentru detartraj, cele stomatologice mici (*frezele etc.*) timp de 20 min. la temperatura de 180°C (*la așa temperatură instrumentele menționate nu se uzează*).

Monitorizarea chimică a sterilizării

Hîrtia indicatoare sau anumite substanțe chimice, plasate pe hîrtia folosită pentru împachetarea instrumentelor, își schimbă culoarea în anumite condiții de sterilizare. Deși schimbarea culorii hîrtiei identifică pachetele cu instrumente care au fost expuse la căldură, ea nu garantează că acestea au fost sterilizate. Un monitor chimic ar trebui aplicat pe fiecare hîrtie de împachetat. Acestea sunt foarte utile mai ales în cabinetele în care se ocupă de curățarea și sterilizarea instrumentelor mai mult decât o asistentă. De obicei, în cuva sterilizatorului sunt plasate pachetele de instrumente septice, pînă când ușa este închisă și declanșat procesul de sterilizare.

O asistentă poate verifica ușor dacă instrumentele din sterilizator sunt contaminate sau tocmai au fost sterilizate și, prin urmare, trebuie îndepărtate din cuptor.

Aplicarea pe scară largă în practica medicală a articolelor din materii termolabile a impus folosirea metodelor de sterilizare rece (*la temperaturi sub 100°C*). Oglinzile stomatologice, instrumente ascuțite și tăietoare precum și spatulele din masa plastică se deteriorează de la fierbere și temperaturi înalte uscate. Deaceia ele sunt supuse sterilizării chimice reci. Sterilizarea prin mijloace chimice se efectuează în conformitate cu cerințele Departamentului de sănătate și igienă și instrucțiunile producătorului, pentru a obține eficiența maximă.

Sterilizanții lichizi sunt substanțe chimice care distrug toate microorganismele, dacă expunerea este suficient de lungă. Se vor folosi sterilizanții lichizi numai când dispozitivele au riscul de a fi distruse de căldură. Folosirea acestei metode ia timp îndelungat, iar eficiența ei este greu de monitorizat.

Înainte de sterilizare instrumentele sunt prelucrate cu amestec de 0,5% de soluție de peroxid de hidrogen [apă oxigenată] și detergent de tip "Lotos". La început acestea se introduc în etanol de 96% pentru 2 ore. Frecvent pentru sterilizarea instrumentelor se întrebuintează o soluție triplă [ternară], care constă din 15 gr. de bicarbonat de sodiu, 20 gr. de formalină, 3 gr. de acid carbonic și 1 litru de apă distilată.

Rp.: Formalini 20, 0
Ac. carbolic 5, 0
Natrii hydrocarbonatis 15, 0
Aq. epur. 1000 ml
DS. Pentru cabinetul stomatologic.

Sau punem instrumentele într-o soluție antiseptică pentru 40-45 min., folosind pentru aceasta o etuvă [cuvă] emailată sau una de masă plastică cu capac care se închide ermetic. Pentru metoda chimică de sterilizare pot fi folosite și următoarele soluții:

- soluția de 1% de cloramină,
- soluția de 6% de apă oxigenată,
- soluția de 3% de formalină,
- soluția de 1% de clorhexidină,
- soluția de 10% de dimexid,
- alcoolul cu concentrație de 60-70° (deoarece cel de 96° are doar acțiune coagulantă și nu atinge efectul cuvenit).

Durata sterilizării reci la folosirea soluției de cloramină și formaldehidei - 30 min., iar la folosirea celorlalte soluții - 45 min.

După sterilizare instrumentele sunt selectate, triate și păstrate pe o masă specială acoperită cu albituri [pelinci] sterile care sunt schimbate zilnic.

Neajunsul metodei uzuale de sterilizare a oglinzilor stomatologice este considerată imposibilitatea consecutivității încărcării instrumentului, și eliberarea oglinzilor celor mai dezinfectate. Ca urmare a acestui fapt unele oglinzi se pot afla în cuva un timp îndelungat, iar altele se vor adevăra insuficient dezinfectate, ceea ce poate contribui la transferul infecției de la un pacient la altul. Pentru evitarea acestui defect de sterilizare poate fi folosit un vas drept-

unghiular cu capac. În porțiunea superioară a vasului este amplasată o incluziune sub formă de suprafață sub unghi în care sunt realizate fante în direcția înclinării. Diametrul fantei este (egal) corespunzător cu partea cea mai îngustă a coletului oglinzii stomatologice.

Oglinda este cufundată în vasul cu soluție/ fluid antiseptic cu orificiul având diametrul corespunzător diametrului mânerului oglinzii și sunt scoase din orificiul în partea inferioară a incluziunii înclinate.

Astfel, fiecare utilizare a oglinzii o amplasează apoi strict după cea anterioară. Ca urmare sporește eficiența sterilizării, iar personalul medical este scutit de necesitatea memorizării consecutivității încărcării oglinzilor în sterilizator în special în cabinetele în care lucrează câțiva medici, se îmbunătățește calitatea și cultura asistenței medicale.

Instrumentele stomatologice pot fi sterilizate prin fierberea în apă pe parcursul a 30-40 min. Pentru protejarea construcțiilor metalice de oxidare se adaugă în prealabil în apă hidrocbonat de sodiu.

Sterilizatorul glasperlenic [cu bile de sticlă] (de ex. "Termoest")

Este menit pentru sterilizarea rapidă [operativă] a părții active a instrumentelor stomatologice, instrumentelor endodontice (*ace radiculare, burghiuri, drilluri*), frezelor prin prelucrarea termică la cufundarea în camera de sterilizare, care conține un mediu de bile mici din sticlă înfășurate [încălzite] până la o temperatură înaltă - de 240 - 270 °C. Timpul de sterilizare (de 5-10 sec.) se controlează prin termostat. Muchiile ascuțite ale instrumentelor metalice nu se fac bonte [neascuțite] ca urmare a încălzirii de scurtă durată. Acțiunea continuă a dispozitivului este asigurată pe întreg parcursul zilei de muncă. Tensiunea energiei electrice consumate e de 220 Vt. Dispozitivul face parte din programul anti-SIDA.

Cele mai mari dificultăți apar la dezinfecțarea pieselor de mână stomatologice. Sterilizarea lor în pupinel, soluție antiseptică, fierberea în apă sunt imposibile deoarece aceasta duce la deteriorarea detaliilor rotative în urma evaporării lubrifiantului uleios.

Cea mai potrivită metodă de a le steriliza e fierberea în ulei de vaselină cu centrifugarea posterioară pentru a elibera piesa de surplusul de ulei. Pentru această prelucrare este necesar de un aparat special. Metoda descrisă se folosește preponderent la efectuarea intervențiilor chirurgicale și nu se folosește în terapie.

Dezinfecția pieselor de mână stomatologice în cabinetele de stomatologie terapeutică se realizează prin ștergerea minuțioasă de două ori a părților exterioare și a canalului pentru freză cu un tampon steril din vată-tifon, muiat în [îmbibat cu] soluție de 1% de cloramină și soluție de 3% de formaldehidă, sau soluție triplă pentru sterilizare rece. Este preferabilă respectarea între ștergeri a intervalului de 10-15 min. Durata sterilizării cu soluție de cloramină și formaldehidă este de 30 min., iar cu soluția triplă - 45 min.

Actualmente pentru sterilizarea chimică a pieselor de mână este propus un dispozitiv special, atașat la bormașină și numit "Terminator".

Curățirea și dezinfecțarea pieselor moderne, care reprezintă agregate complexe, necesită un întreg și veritabil ciclu tehnologic. Corpul piesei foste în utilizare este curățit și dezinfecțat cu șervețele sau perii moi, îmbibate cu o soluție de alcool. Nu se întrebuințează substanțe cu acțiune alcalină drastică, substanțe ce conțin clor și cele cu caracteristici abrazive. Aceste piese nu se spală sub apă curgătoare (din robinet), exceptând cele chirurgicale specializate. Nu se recomandă să fie puse în cuve cu fluide, inclusiv în cele ultrasonice.

La prelucrarea piesei trebuie de curățit duza sistemului de răcire a piesei de mână. Pentru aceasta e necesară folosirea mandrinei de marcă (*oferite de producător*). După curățire trebuie de verificat permeabilitatea jiclorului în stare de funcționare.

La prelucrarea piesei cu fibre optice fațetele fotoconductoare de pe cap și de la baza "cartușului" piesei sunt șterse cu o meșă de vată sau șervețel muiat în alcool de 96%. Apoi se curăță în același fel fațeta sursei de lumină de pe motor.

Pentru lubrifierea pieselor se folosește uleiuri speciale tip "service", ambalat clasic sau în balonaș aerosol. A doua variantă e de preferință, deoarece garantează ajungerea lubrifiantului în toate porțiunile care necesită de a fi unse. Pentru a nu stropi pe alături de piesă cu aerosolul, este folosit un sistem de adaptoare.

Lubrifierea pieselor se efectuează înainte de fiecare autoclavare de două ori pe zi - la amiază și la sfârșitul turei. La utilizare deosebit de intensă (prepararea dinților pentru coroană artificială la același pacient) piesa poate fi unsă cu o doză înjumătățită.

Adaptorul este strâns ajustat la piesă, apoi prin ea este trecut uleiul în decurs de 1 sec. (corespunzător cu introducerea a 1 ml de ulei). Flaconul cu ulei este ținut strict vertical. Capul piesei este sprijinit într-un șervețel higroscopic curat și de culoare deschisă. După lubrifiere este analizată culoarea uleiului expresat din piesă. Dacă uleiul scurs este murdar procedura este repetată până la apariția aerosolului curat. După ungere e de dorit ca bordul piesei să fie fixat, iar însăși piesa să fie rotită cu mâna. În final piesa unsă este pusă într-un suport special cu capul în jos.

Autoclavarea este cel mai răspândit și mai eficient mod de sterilizare a pieselor de mână. Ea este efectuată respectând un șir de condiții:

- în autoclavă sunt puse doar instrumente uscate;
- înainte de autoclavare piesa este împachetată într-un ambalaj ermetic sterilizabil;
- autoclavarea se face doar cu apă distilată (*autoclava chimică este exclusă*) la temperatura de 134°C și presiunea de sterilizare de 2, 2 bari, sau la temperatura de 121°C și presiunea de 1, 1 bari, sau respectă recomandările producătorului de autoclavă.

Piese sunt scoase din aparat imediat după autoclavare. Ele trebuie să fie uscate. Se păstrează piesele în ambalaje sterile.

În schema prezentată de îngrijire a pieselor de mână există deficiențe. La curățire și dezinfectie efectuate între primirile pacienților și pregătirea pieselor pentru autoclavare de loc nu se prelucrează în ele sistemul de aducție a aerului și a apei de răcire. Actualmente au apărut aparate de curățire automată a sistemului Țiclor și de ungere a piesei în stare de funcționare. Principiul lor de funcționare e foarte simplu. Piesa curățită și dezinfectată pe din afară pe parcursul a 30 min. este ajustată la o anexă amplasată în camera ermetică a aparatului. Apoi se apasă butonul de pornire, declanșând automat un program de 35 sec. Canalele de atomizare [dispersie] a aerului și a apei sunt irigate cu o soluție detergentă, iar uleiul "service" unge detaliile interioare rotative. După aceasta prin insuflarea aerului comprimat toate canalele sunt complet eliberate de soluția dezinfectantă și surplusul de ulei. Aparatele sunt mecanice și necesită doar 60 l de aer de la compresor cu o presiune de 4-10 bari. Ele au două rezervoare - unul pentru soluția dezinfectantă și celălalt - pentru ulei. Atunci când sunt lubrifiate detaliile piesei de mână în momentul rotirii sunt cu succes îndepărtate de pe roțile dințate și din rulment murdăria și particulele de metal rodat. Uleiul se repartizează uniform pe toate suprafețele. Pentru păstrarea de durată instrumentele sunt împachetate în pungi plastice cu ajutorul unui aparat special.

Spălarea hainelor de serviciu trebuie efectuată centralizat, iar schimbul ei trebuie să fie făcut nu mai rar de 2 ori pe săptămână, în chirurgia OMF - zilnic.

Efectuarea curățeniei curente și generale

În toate instituțiile funcționale curățenia umedă cu utilizarea substanțelor dezinfectante se efectuează nu mai rar de 2 ori pe zi în caz de o tură pe zi și de 3 ori pe zi - în caz de se lucrează în două ture. Curățenia se face înaintea turei, la sfârșitul zilei; e posibilă folosirea detergentilor, ustensilelor de făcut curat, iar după prelucrare încăperea este decontaminată, clătită, uscată. După curățenia umedă de tipul dezinfectiei finale iradierea bactericidă se efectuează de două ori: 1 dată - după prelucrarea cu dezinfectant, a II-a oară - după ștergerea cu o cârpă curată, muiată în apă curgătoare [din robinet], a câte 30 minute fiecare cu

aerisirea ulterioară a încăperii. Pentru neutralizarea clorului la sfârșitul schimbului este necesar de a prelucra cu o soluție de 1% de hiposulfid de sodiu.

Supliment

SIDA ȘI REGIMUL SANITARO-EPIDEMIOLOGIC ÎN INSTITUȚII DE PROFIL STOMATOLOGIC

SIDA este un sindrom caracterizat prin manifestări infecțioase și/sau tumorale, secundare unei imunodepresii celulare severe produse de infecția cu virusul imunodeficienței umane (HIV - engl: Human Immunodeficiency Virus).

Etiologie. Virusul imunodeficienței umane (HIV) este un retrovirus limfotrop cu două tipuri: a) HIV-1: produce aproape toate infecțiile din Europa și America de Nord; b) HIV-2: întâlnit în special în Africa de Vest.

Există un risc sporit de infectare a stomatologilor cu SIDA, deoarece toate manipulațiile în cavitatea bucală sunt supuse riscului unor microtraumatisme atât a pacienților, cât și a medicilor, ceea ce condiționează infectarea directă prin sânge.

Se pot infecta de SIDA și tehnicienii dentari, - prin amprente. La prepararea dinților (în special pentru proteze metalice), la rețracția gingiei adesea este traumatată marginea gingiei, și, în consecință, sângele nimereste pe amprentă.

De aceea este necesară cunoașterea manifestărilor stomatologice tipice pentru SIDA: • limfadenopatia în regiunea capului și gâtului (la 50% din pacienți); • leziuni micotice a mucoasei cavității bucale (candidoză „nemotivată”) la 75 – 90% pacienți; • leziuni bacteriene (gingivită, parodontită, ulceratii în diverse zone a membranelor mucoase); • infecții virale, care se remarcă prin evoluție trenantă, afectarea pielii feței, mucoasei cavității bucale, nasului, zonei Klein; • leucoplachie piloasă (cu formarea la marginea limbii a unor indurații verticale albicioase); • leziuni tumoriforme (sarcomul Kaposhi, - la 50% din pacienți cu SIDA, în special având localizare palatinală); • tumori și alte afecțiuni ale glandelor salivare, paralizia mușchilor faciali, sindromul Stevens-Johnson; • esofagită; • condilom acuminat al mucoasei cavității bucale; • peteșii pe mucoasa cavității bucale; • glosite; • limbă geografică; • chelită exfoliativă.

Alte leziuni ale mucoasei cavității bucale de etiologie necunoscută (diverse stomatite, uscăciunea mucoasei [xerostomie] etc.) în lipsa maladiei, care ar putea explica tabloul clinic respectiv.

Tratamentul stomatologic al HIV-infecțiilor comportă un șir de particularități:

- clătirea obligatorie a cavității bucale cu un antiseptic;
- nu sunt folosite instalațiile cu turbină;
- nu se face detartraj ultrasonic (la cel manual instrumentele sunt împărțite în invazive și neinvazive);
- trebuie prevăzută prelucrarea și îndepărtarea materialelor contaminate și deșeurilor;
- tratamentul parodontitei și afecțiunilor mucoasei cavității bucale se efectuează în condiții de staționar specializat, cu preparate adecvate.

Tratamentul cariei, pulpitei, periodontitei, gingivitei la toate etapele procesului se efectuează în condiții standarde de ambulator și de policlinică, cu medicamente și materiale standarde. În asemenea caz colaboratorii au dreptul la o majorare orară de 60% la salariu.

Cel mai bun mod pentru stomatolog de a se proteja de infectare e să folosească întotdeauna mijloace de protecție (mănuși de unică folosință și ecran din plastic pentru protecția ochilor și feței), să nu lucreze niciodată, dacă prezintă leziuni cutanate la mâini, și să reducă la minim producerea unor plăgi penetrante la manipularea acelor și instrumentelor tăietoare, să evite contactul direct cu mucoasa cavității bucale a pacientului.

Pentru reducerea riscului de transmitere a infecției la locul de muncă se recomandă respectarea strictă a măsurilor de protecție:

- spălarea cu multă grijă a mâinilor;
- folosirea mănușilor de unică folosință, schimbându-le înaintea primirii următorului pacient;
- îmbrăcarea măștii și a ecranului protector pentru ochi și față;
- halatele și alte haine de lucru să fie spălate în apă fierbinte cu detergenți, schimbându-le zilnic sau imediat, dacă pe ele au ajuns stropi de sânge;
- atenție deosebită necesită sterilizarea pieselor de mână și a altor instrumente cu sterilizare dificilă;

- *reducerea la minim atomizarea [dispersia] fluidului bucal, folosirea digii și a aspiratorului;*
- *prelucrarea instrumentelor tăietoare trebuie efectuată cu multă precauție, pentru a nu leza pielea;*
- *folosirea acelor și seringilor de unică folosință;*
- *evitarea manipulării după utilizare a instrumentarului de unică folosință sau a celui de folosire multiplă înainte de a-l dezinfecta;*
- *instrumentele tăietoare chirurgicale sunt sterilizate după pacient, în prealabil curățându-le mecanic;*
- *petele de sânge și salivă de pe bormașină și alt echipament trebuie îndepărtate cu dezinfectanți chimici speciali (soluție de hipoclorit de sodiu în concentrație de 1:10 sau 1:100, care se prepară zilnic);*
- *materiale și dispozitivele de laborator (linguri pentru amprente, materiale de amprentare) urmează a le curăța minuțios de sânge și salivă, a le dezinfecta, înainte de a le transmite în laborator.*

Instituțiile de profil stomatologic trebuie dotate cu truse farmaceutice de prim ajutor și situații de urgență.

Trusa farmaceutică pentru situații de urgență

1. *Toate locurile de muncă trebuie să fie asigurate cu soluție dezinfectantă și trusă farmaceutică, în care intră alcool de 70%, iod, material pentru pansamente, suspensie de permanganat de potasiu în proporție de 1:10000, degețele de cauciuc, foarfece, leucoplast, soluție de 30% de sulfacetamidă [albicid], soluție de 1% de protargol [proteinat de argint].*

2. *Trebuie să fie anunțat obligatoriu șeful despre fiecare accident, și să fie făcută o înregistrare în registrul accidentelor [situațiilor de urgență].*

3. *Este necesar de a prevedea un stoc de rezervă de dezinfectante.*

Regulile de lucru în mănuși

- mănușile se îmbracă pe mâinile spălate scrupulos;
- nu atingem cu mâinile îmbrăcate în mănuși membranele mucoase ale propriilor ochi, nas, gură, porțiunilor neacoperite de piele;
- nu părăsim locul de muncă cu mănușile îmbrăcate;
- spălăm minuțios mâinile după ce-am scos mănușile;
- dacă una din mănuși s-a rupt – o scoatem imediat, spălăm minuțios mâinile și îmbrăcăm alta nouă;
- dacă mâinile stomatologului prezintă plăgi, ele trebuie să fie acoperite cu leucoplast. Medicul, care are leziuni considerabile ale pielii de la mână, merită să întrerupă orice contact cu pacienții până la tămăduirea porțiunilor afectate.

Virusul HIV nu moare în urma ștergerii frezelor și drillurilor cu o vată mușată în alcool!!!

Drillurile cu mânere de plastic urmează a fi prelucrate conform schemei recomandate. Extractoarele de pulpă sunt de unică folosință, urmând a fi aruncate după prima utilizare.

În timpul efectuării manipulațiilor:

1. la nimerirea materialului contagios pe halat [haină] locul murdar urmează a fi imediat prelucrat cu una din soluțiile dezinfectante, apoi sunt dezinfectate mănușile, scos halatul, mușat în una din soluții sau pus în cutiile de sterilizare pentru autoclavare. Încălțăminte se prelucrează prin ștergerea repetată cu o cârpă curată mușată în una din soluțiile dezinfectante. Pielea mâinilor și a altor porțiuni ale corpului de sub haina contaminată este spălată cu alcool de 70%;

2. la nimerirea materialului contagios pe față ea este scrupulos spălată cu săpun, ochii sunt spălați cu apă sau soluție de permanganat de potasiu în proporție de 1:10000;

3. la nimerirea materialului contagios în gură cavitatea bucală este clătită cu alcool de 70%;

4. la rănirea pielii în timpul efectuării manipulațiilor – intervenția este suspendată, mănușile scoase, mâinile repede spălate cu săpun, stors sângele din plagă, plaga prelucrată cu alcool etilic de 70%, badijonată cu iod. Apoi plaga este acoperită cu leucoplast. Manipulația este reluată, după ce sunt îmbrăcate mănuși noi;

5. La afectarea integrității mănușilor fără lezarea pielii – mănușile sunt scoase, mâinile prelucrate cu soluție de 3% cloramină, și sunt îmbrăcate mănuși noi.

În caz de accidente se recomandă luarea profilactică de thymosidă [azidothymidină, zidovudină] a câte 800 mg/zi pe parcurs a 30 de zile, luarea preparatului urmând a începe nu mai târziu de 24 ore de după accident.

Investigarea de laborator a persoanelor, care au trecut printr-o situație de urgență, este efectuată peste 3, 6, 12 luni după accident.



INSTRUMENTARUL PENTRU EXAMINAREA PACIENTULUI ȘI TRATAMENTELE STOMATOLOGICE

§1 Generalități

Stomatologia este o specialitate medicală cu nete caractere chirurgicale, care se adresează în principal dintelui și parodonțiului. Tratamentele stomatologice necesită un instrumentar specific ce trebuie cunoscut, în egală măsură, de toți membrii echipei medicale stomatologice.

Dacă medicul este cel care utilizează direct aceste instrumente în diagnosticul și tratamentul stomatologic, asistenta medicală este persoana care se ocupă de pregătirea acestui instrumentar.

Instrumentarul necesar medicului stomatolog în practica sa cotidiană în vederea efectuării diferitor lucrări, reprezintă în sine totalitatea instrumentelor necesare în tratamentul stomatologic și tehnica dentară, care poate fi împărțită în seturi specializate mici.

Toate instrumentele, utilizate în tratamentul și obturarea dinților, pot fi repartizate în următoarele seturi:

- Instrumente necesare examenului stomatologic [consultației];
- Instrumente necesare pentru prepararea cavităților: a) rotative; b) de mână;
- instrumentul pentru tratamentul cariei simple (pentru obturarea cavităților) cu diferite materiale;
 - pentru detartraj;
 - pentru tratament radicular [endodontic].

Concomitent, pentru prepararea cavităților, lustruirea obturațiilor etc. este folosit un instrument stomatologic, a cărui parte componentă este o bormașină cu câteva piese pentru fixarea instrumentelor destinate sfredelirii și secționării țesuturilor dure dentare.

§2 Instrumente necesare examenului stomatologic

Pentru examinarea cavității bucale sunt folosite oglinda stomatologică, sonda dentară și pensa dentară.

Aceste instrumente sunt folosite nu doar pentru examen stomatologic, ci sunt folosite pe larg pe întreaga perioadă de lucru în cavitatea bucală la tratarea dinților etc.

Oglinda stomatologică - este compusă dintr-un mâner amovibil și oglinda propriu-zisă de diferite mărimi, cu suprafață reflectoare plată sau concavă (cu mărire a imaginii); oglinda propriu-zisă este fixată de mâner prin înșurubare. Uneori oglinda și mânerul formează un ansamblu sudat. Mânerul oglinzii poate fi făcut din oțel inoxidabil, din oțel cromat sau nichelat, și din material plastic. Lungimea mânerului este variabilă (de la 95 și 135 mm), iar diametru de 5 - 10 mm. Cele mai des folosite oglinzi au mânerul de 125 mm. În

secțiune transversală forma mânerului poate fi prismă hexagonală sau digitiformă (*ultima asigură o mai bună priză a instrumentului*).

Există mâner care oferă posibilitatea fixării oglinzii la oricare din cele două capete.

Oglinzile propriu-zise:

- *plane*, care dau imaginea reală a obiectului reflectat;
- *concave*, în care imaginea reflectată este mărită în raport cu dimensiunile reale ale obiectului examinat.

Oglinda este executată, de regulă, din sticlă și de aceea nu rezistă sterilizării prin fierbere, devenind opacă și oferind imagini neclare, voalate. După mărimea oglinzii, există oglinzi de 16, 18, 20, 22, 24 mm. Cele mai indicate sunt oglinzile cu diametrul de 22 mm. Oglinda este fixată într-un corp metalic, care se prelungește printr-o tijă filetată.

Tija de legătură între mâner și oglindă poate fi dreaptă, cotită sau în furcă.

Întrebuințările oglinzilor

În orice activitate este necesar un control vizual adecvat. În stomatologie controlul vizual direct trebuie folosit peste tot, unde e posibil, în special în caz dacă prezența oglinzii stomatologice va face dificil accesul la locul intervenției.

În calitate de instrument stomatologic oglinda este unicată.

În primul rând ea asigură inspecția zonelor greu accesibile ale cavității bucale și posibilitatea medicului de a-și controla acțiunile în timpul efectuării procedurilor. A doua funcție, la fel de importantă, e cea de reflectare a luminii. La iluminarea obișnuită suprafețele linguale și distale ale dinților se află în umbră.

Oglinda corect plasată reflectă lumina în așa fel, ca aceste zone umbrite să fie iluminate, concomitent asigurând vizibilitatea pentru medic. A treia funcție e similară cu cea a "limbii de pantof". Cu ajutorul oglinzii poate fi deplasată limba sau obrazul la aplicarea rulourilor de vată sau pentru asigurarea unui acces mai bun către aria de lucru.

Este destul de anevoios să înveți la început manipularea eficientă a oglinzii stomatologice. Trebuie să ajungi la aceeași coordonare lejeră a mișcărilor în manoperele asistate de oglindă ca și în cazul cu controlul vizual direct. Cel mai bun mod de a deprinde mănuierea oglinzii e antrenamentul permanent, până când utilizarea ei nu va deveni o dexteritate firească.

Medicul trebuie să păstreze oglinda curată, să evite zgărierea suprafeței sale reflectoare și să înlocuiască la timp oglinda uzată cu una nouă. Oglinzile pot fi obișnuite sau anterosuperficiale; ultimile au suprafața exterioară a sticlei argintată, cele obișnuite au argintată suprafața interioară a sticlei. Oglinzile anterosuperficiale, deși sunt mai fragile și se zgărie ușor, sunt de preferat, deoarece imaginea în ele nu se dedublează.

• reflectarea sursei de lumină și proiectarea fasciculului luminos pe suprafața supusă examinării.

- cercetarea suprafețelor dentare și a mucoasei bucale inaccesibile privirii directe.
- îndepărtarea părților moi, când acestea împiedică vizibilitatea și protejarea lor în timpul acționării [manipulațiilor] cu instrumente în cavitatea bucală, realizând cu ajutorul ei fixarea comisurii bucale, buzei, obrazului și limbii.
- exercitarea de presiuni pe părțile moi în vederea exprimării unei colecții supurate, când acest lucru nu se poate realiza digital.

Sondele dentare sunt de două feluri: rigide și flexibile.

Sonda dentară rigidă este un instrument stomatologic folosit pentru examinarea cavității bucale și are o parte activă, cu forme dintre cele mai diferite, pentru a se putea explora cu ea cele mai inaccesibile zone dentare, studiind rugozitățile smalțului, apreciind profunzimea cavităților în smalț sau a defectele integrității smalțului, în special în regiunea intersecției liniilor fisurale de pe suprafețele masticatorii ale molarilor. Sonda stomatologică

rigidă servește la studierea durității dentinei, depistarea intrărilor în cavitatea dintelui și în canalele radiculare.

Sondele dentare rigide sunt de mai multe feluri: dreaptă, curbă [în formă de baionetă] și sub unghi.

- *Sonda dreaptă* se utilizează la dinți frontali superiori.
- *Sonda în formă de baionetă* se folosesc pentru dinții premolari și molari superiori.
- *Sonda curbă* este indicată la cercetarea zonelor de colet ale ultimilor molari, când curbura arcadei este accentuată, sau a suprafețelor distale ale molarilor cu bombeu exagerat.
- *Sonda cu un unghi în același plan* pentru cercetarea suprafețelor netede (*orală și vestibulară*) ale dinților;
- *Sonda cu o curbură și un unghi în același plan*, care corespund în cea mai mare măsură cerințelor unei sonde și cu care se efectuează cele mai multe din operații;
- *Sonda cu două curburi în același plan* (*inv.* sonda nr. 17), cu care se examinează pereții interdentari;
- *Sonde dentare cu două curburi în planuri diferite* (*inv.* sonda nr. 9 și nr. 10), indicate pentru cercetarea peretelui mezial (*inv.* sonda nr. 9) și a peretelui distal (*inv.* sonda nr. 10) ai dinților;

Există și *sonde duble*, care au fixat câte o parte activă la fiecare extremitate a mânerului, care au o orientare contrară.

În afecțiuni parodontale este utilizată *sonda butonată* cu gradații liniare pentru depistarea și măsurarea adâncimii pungilor gingivale, gradului de dezgolire a rădăcinii.

Întrebunțările sondelor rigide:

• explorarea suprafețelor dentare pentru decelarea asperităților smalțului și pierderilor de substanță smalțiară, în special la evidențierea afectării integrității ei cât de mici la intersecția liniilor fisurale pe suprafețele masticatorii ale molarilor;

• evaluarea volumului și întinderii depozitelor de tartru, și decelarea existenței tartrului subgingival;

• determinarea gradului de ramolire a dentinei;

• sensibilitatea țesuturilor lezate;

• palparea cavității carioase pentru aprecierea întinderii, adâncimii, formei, atitudinii ei față de cavitatea pulpară, a conținutului cavității și a durității peretelui dentinar;

• determinarea proiecției orificiilor de intrare în cavitatea dintelui și canalele radiculare;

• palparea zonelor de displazie pentru aprecierea întinderii, adâncimii, formei și a durității peretelui dentinar;

• palparea suprafețelor de abraziune și de fractură în scopul evaluării gradului de sensibilitate dureroasă a neregularităților suprafeței și a gradului de mineralizare a stratului în care s-a produs leziunea;

• palparea marginilor obturațiilor vechi de amalgam pe suprafețele interdentare, pentru aprecierea gradului de adaptare a obturației la peretele dentar (*depistarea "streșinilor" / "cozoroacelor" la obturațiile de amalgam în zona pragului gingival*);

• depistarea cariilor secundare atât la obturațiile de amalgam, cât și la cele fizionomice;

• palparea suprafețelor dentare hiperestezice și a fundului cavităților carioase, pentru aprecierea gradului de sensibilitate dureroasă;

• controlul conturului cavităților rezultate din tratarea cariilor și al exprimării unghiurilor dintre pereții acestor cavități;

• îndepărtarea unor corpi străini din spațiile interdentare (*resturi de ciment, resturi alimentare etc.*);

• aprecierea gradului de insensibilizare obținut prin anestezie (prin înțeparea mucoasei);

- cercetarea gradului de adaptare transversală a lucrărilor protetice conjuncte vechi pe dinții de susținere;
- depistarea eventualelor perforații ale elementelor de agregare a unor lucrări protetice conjuncte vechi;
- controlul îndepărtării în totalitate a tavanului camerei pulpare în cursul amputațiilor și al extirpărilor pulpei dentare;
- aprecierea aspectului topografic al planșeului camerei pulpare și depistarea orificiilor canalelor radiculare;
- dislocarea concrețiilor minerale care împiedică accesul instrumentelor de canal în canalul radicular;
- plasarea unor picături de lichid anestezic, cu efect terapeutic sau demineralizant, în dreptul orificiilor canalelor radiculare;
- depistarea pungilor gingivale, aprecierea adâncimii și întinderii lor;
- perforarea materialelor de obturație provizorie în vederea asigurării unui drenaj parțial în închiderile semioclusive ale dinților.

Sondele dentare flexibile sunt alcătuite dintr-un mâner (*portacul Miller*), care are în medie o lungime de 80 mm și o grosime de 50 mm și la care se montează un ac din oțel inoxidabil, cunoscut sub numele de „*ac Miller*” (*după numele celui care le-a elaborat*), sau „*sondă netedă*”, datorită aspectului lor, sau „*sonda bleu*”, după culoarea oțelului din care e confecționat. Lungimea mânerului împreună cu partea activă are între 160-180 mm. Forma mânerului este de prismă hexagonală, cu o grosime de 5 - 10 mm, cu sau fără impresiuni digitale.

Acele Miller se pot prezenta fie sub o formă conică efilată, fie sub o formă piramidală [cu muchii] efilată, cu meșele de vată pentru tratamentul canalelor radiculare.

La primul tip de ac Miller, meșele de vată montate pe el pot fi mobilizate cu ușurință, la cel de al doilea tip, meșele se îndepărtează cu greutate.

Deși acele Miller pot fi manipulate cu degetele, este preferabil de a le folosi prin fixarea lor în port-acul Miller.

Acele Miller se găsesc:

a) în două lungimi:

- lungi: 50 mm;
- scurte: 40 mm,

b) în șase grosimi, după diametrul acului la extremitatea sa ascuțită:

- superextrafine, cu un diametru de 15/100 mm;
- extraextrafine, cu un diametru de 17/100 mm;
- extrafine, cu un diametru de 19/100 mm;
- fine, cu un diametru de 20/100 mm;
- mijlocii, cu un diametru de 25/100 mm;
- groase, cu un diametru de 30/100 mm.

Întrebuințările sondelor flexibile:

- cercetarea eventualelor perforații ale tavanului camerei pulpare, în cursul tratării cariei simple;
- cercetarea adaptării transversale a inelelor și matricelor Ivory, în vederea reconstituirii coronare;
- cercetarea permeabilității canalului radicular;
- manipularea meșelor de vată în vederea spălării și uscării canalului radicular;
- plasarea meșelor cu medicamente în canalul radicular;
- pistonarea unor substanțe lichide anestezice, demineralizante sau medicamentoase în canalul radicular;
- folosirea acului ca electrod în cursul aplicațiilor diatermice, a electrofulgurațiilor, a ionoforezei;

– completarea obturațiilor de canal prin pistonarea materialului de obturație cu acul Miller;

– măsurarea lungimii canalului radicular.

Pensa dentară este un instrument captator, executat din oțel elastic inoxidabil, și constituit din două brațe curbate și efilate terminal. În apropierea brațelor active ale pensei se găsește un așa-numit *dispozitiv de centrare*, alcătuit dintr-un pivot metalic fixat pe partea internă a unui braț și un orificiu de calibru corespunzător, situat pe brațul opus. Când se închide pensa, pivotul metalic pătrunde în orificiu și împiedică încălcarea [forfecarea] capetelor pensei. Lungimea pensei dentare este de 120 mm (*scurtă*) sau de 150 mm (*lungă*).

Tipuri de pense:

- pensă dentară cotită cu vârful neted;
- pensă dentară cotită cu vârfuri zimțate;
- pensă dentară dublu cotită cu vârfuri: a) netede; b) zimțate;
- pensă dentară în formă de baionetă;
- pensă dentară în unghi obtuz și drept.

Întrebuințarea penselor dentare

– manevrarea unor instrumente sterilizate de dimensiuni mici: ace de canal, ace Miller cu meșe, matrice;

– manevrarea unor materiale sterile: rulouri de vată, bulete de vată, conuri de gutapercă sau de hirtie, fire ș.a.

– aplicarea în cavități, după principiul capilarității, a unor substanțe lichide anestezice sau cu efect terapeutic;

– aplicarea rulourilor de vată la izolarea dinților de salivă;

– fixarea buletelor de vată la introducerea și înlăturarea lor din cavitățile carioase;

– aplicarea lejeră și fixarea sigură a buletei sau a ruloului de vată folosite (*la examinarea dinților*) pentru a șterge dinții, gingiile, cavitățile carioase sau oglinda, - atunci când ea asudă în cavitatea bucală;

– determinarea gradului de mobilitate a dintelui și efectuarea altor manipulații auxiliare;

– aplicarea și îndepărtarea din cavități a pansamentelor medicamentoase;

– manevrarea firului de sîrmă în cursul imobilizărilor dentare.

§3 Instrumentarul necesar pentru prepararea cavităților

Tratamentul cariei dentare care este principala măsură curativă în clinica stomatologiei terapeutice presupune, ca un prim timp, pregătirea unei cavități în țesuturile dure dentare. Prepararea unei cavități este o operație dificilă, deoarece se lucrează în țesuturi dure, pe suprafețe restrînse, respectîndu-se reguli riguroase de arhitectonică și în condiții de vizibilitate uneori vitrege. De aceea este necesar un instrumentar numeros, elaborat conform specificului fiecărei faze de lucru, ca să fie asigurată eficiența, securitatea, economia de substanță dentară și de timp.

Multitudinea de instrumente destinate spre a răspunde acestor exigențe impune o sistematizare a lor după sursele de energie care le asigură acțiunea. Din acest punct de vedere, instrumentele tăietoare folosite pentru prepararea cavităților se clasifică în funcție de modul în care sunt acționate, astfel:

- *instrumente rotative* - acționate prin rotirea instrumentului în jurul axei sale (energia este de sursă mecanică);

- *instrumente de mână* - acționate prin energia musculară (energia este de sursă umană).

Instrumentele rotative sunt descrise amănunțit în "Bazele cariologiei practice".

Marea varietate de piese de mână și freze au redus considerabil folosirea instrumentelor cu energie umană, dar fără acestea din urmă este dificilă o preparare calitativă.

Instrumentele de mână sunt *toporișca de smalț*, *excavatoarele*, *lingurile*, *dălțile de smalț*. Aceste instrumente posedă un mâner de aceeași formă, care se prelungește cu o tijă efilată, care poartă partea tăietoare, activă.

Dalta de smalț, **toporișca de smalț și de dentină**, precum și **săpăliga** sunt utilizate la prelucrarea marginilor cavității, în cazul în care este posibilă traumarea dinților învecinați cu instrumente rotative. Instrumentele de mână sunt de obicei bilaterale. E de dorit ca instrumentul să fie ascuțit periodic, căci un instrument bont nu corespunde exigențelor. Este necesar de a fixa bine mâna, care ține instrumentul acționat.

Dintre cele numite mai sus mai des se folosește excavatorul.

Excavatorul dentar este un instrument ajutător de mărime variabilă, alcătuit dintr-un mâner și unul sau două capete active curbate sub diferite unghiuri; mărimile [numerele] lui sînt de la 0 până la 3. Când excavatorul are un singur capăt activ, există necesitatea de a manipula o pereche de instrumente cu formă activă identică orientate în sens opus; în celălalt caz, când excavatorul are două capete, acestea au, de obicei, aceeași formă, dar orientare opusă.

Excavatorul este dotat cu o lamă rotundă, ușor concavă, asemănătoare cu o linguriță, existând, de altfel, și lame dreptunghiulare, obtuze, în (formă de) lopată/ platou/ cârlig etc.

Toate excavatoarele dentare sînt confecționate din oțel rezistent la torsiune și întindere, și cu suprafața rezistentă la coroziune. Mînerul are forma unei prisme hexagonale, cu o grosime de 5 mm sau cu o grosime de 10 mm, având impresiuni digitiforme pe suprafață.

Pentru ascuțirea excavatoarelor și a dălților de smalț este folosită o piatră specială de Arkansas cu caneluri de diferite mărimi.

Întrebuințarea excavatorului dentar:

- îndepărtarea resturilor alimentare din cavitățile carioase;
- îndepărtarea [raclarea] dentinei ramolite;
- îndepărtarea depunerilor dentare, tartrului supra- și subgingival;
- îndepărtarea obturațiilor provizorii;
- testarea la cald a vitalității dinților;
- îndepărtarea resturilor de ciment rămase pe suprafețele dinților după cimentarea unor lucrări protetice;
- secționarea capetelor conurilor de gutapercă după fixarea acestora în canal (*prin încălzirea excavatorului*).

§4 Instrumentele pentru obturarea cavităților carioase cu diferite materiale restaurative

1. **Plăcuțele de amestecat** sunt confecționate din sticlă cu o grosime cel puțin de 1 cm. Pe ele se malaxează atât cimenturile, cît și diverse preparate medicamentoase.

2. **Spatula stomatologică (bucală)**, tradițional metalică, servește la malaxarea cimenturilor și preparatelor medicamentoase. Spatula este un instrument care are un mâner, dotat la ambele capete cu două extremități plate - lopățele drepte alungite.

Pentru malaxarea materialului obturator, care își poate schimba culoarea la contactul cu un instrument metalic, se recurge la o spatulă din masă plastică.

3. **Spatulă dentară (netezitoare)**.

Reprezintă un instrument, al cărui parte activă are niște lame drepte sau curbe metalice, dispuse în diferite planuri în raport cu mânerul. Asemenea instrumente sunt variate ca

mărime și formă, și sunt folosite pentru introducerea în cavitatea carioasă preparată a unor paste curative și obturații izolatorii, materiale obturatorii pentru obturații temporare și de durată; cu ajutorul lor sunt modelate obturațiile.

Pentru obturarea cavităților spatula bucală (netezitoare) are două extremități active, care pot fi combinate - împreună cu fularul, și dublă.

4. **Fularul** este un instrument folosit pentru presarea [compactarea, condensarea] materialului obturator în cavitățile preparate. Există fuloare pentru ciment, ale căror extremități active au capete rotunde, ovale, piriforme sau cilindrice de diferite mărimi, și pentru amalgam, care se mai numește port-amalgam.

Fularul port-amalgam de obicei are una sau două extremități active, cu capete cilindrice, vârful cărora prezintă creștături pentru a permite menținerea amalgamului. Partea activă a fuloarului port-amalgam este acționată prin pistonare. Fularul port-amalgam poate fi și din masă plastică, în formă de seringă.

Fularul de condensat amalgam [condensator de amalgam] reprezintă un fular folosit pentru condensarea amalgamului introdus în cavitatea carioasă preparată. Diferă ca mărime și formă.

5. Instrumente auxiliare pentru refacerea conturului coronar:

- matricele dentare cu portmatricele;
- benzile de metal sau celuloide.

Portmatrice. Există câteva varietăți ale acestui instrument.

Ea poate fi o construcție metalică forciată [„în forceps”] (după Yvory) cu vârfuri convergente. Fixarea strânsă a matricei în jurul dintelui se realizează prin aproximarea capetelor ei la rotirea șurubului.

Mai există și *portmatrice în bandă* (după Tofflemire); banda metalică sau de celuloid cuprinde în formă de laț [ansă] dintelul și se strânge bine în jurul lui. *Portmatricele rotative* înfășură matricea pe tijă strângând-o bine în jurul dintelui.

Matricea. Poate fi o placă metalică cu proeminență ovaloidă unilaterală în partea medie [mijlocie] și cu orificii la capete, sau fără ele. Matricele din inox cu o grosime de 0,03–0,05 mm sunt utilizate la obturarea cavităților carioase de clasa a II-a, amplasate pe suprafețele de contact a premolarilor și molarilor. În timpul lucrului matricea e plasată în spațiul interdental cu marginea proeminentă orientată spre gingie, apoi e fixată pe dinte cu portmatricea, aplicând-o strâns cu suprafața interioară peste coletul dintelui cu ajutorul unor pene de lemn. Astfel fixată, matricea substituie peretele lipsă al cavității carioase și la umplerea acesteia din urmă cu material obturator previne împingerea lui în spațiul interdental și sub gingie. Este important de a aplica penele fără a deforma matricea. Pentru materiale fotopolimerizabile au fost special confecționate pene conductoare de lumină.

În afară de matricele speciale, la obturarea cavităților carioase de clasa a II–III-a sunt folosite deasemenea benzi metalice și celuloide.

6. Bisturiu. Instrument menit pentru secționarea țesuturilor moi.

7. **Pensă chirurgicală.** Medicul stomatolog recurge la pensă în intervenții chirurgicale stomatologice pentru fixarea și transferul de rulouri și materiale de pansament.

Instrumentele pentru prelucrarea canalelor radiculare sunt descrise în compartimentul „Bazele endodonției practice moderne”.

§5 Instrumentele pentru finisarea obturațiilor

Șlefuirea și lustruirea contribuie la asigurarea obturației a unei integrități și stabilități de durată. Pentru aceste manopere sunt folosite pietre abrazive de diferite forme, discuri, freze, freze de finisat și lustruit.

Pietre abrazive. Ca material abraziv pentru acoperirea instrumentelor stomatologice poate servi corindonul de calitate superioară, silicocarbura, rubinul și praful de diamant. Piatra abrazivă are o tijă metalică și o parte activă din material abraziv. Instrumentul poate fi fuzionat cu tija metalică sau reprezentat prin pietre izolate, care sunt fixate pe perioada de lucru în portante speciale. Pietrele de corund sunt folosite pentru prelucrarea smalțului, deschiderea cavităților carioase, prelucrarea obturațiilor și a construcțiilor protetice metalice.

Discuri. Sunt produse pe bază rigidă (metalică) și flexibilă, pot avea un acoperământ abraziv sau să fie integral constituite din material abraziv. Ca material abraziv poate servi corindonul, silicocarbura sau praful de diamant. Toate discurile au o legătură [conexiune] rigidă. Granulația abrazivului poate fi ultrafină, fină și medie. Grosimea discurilor – de la 0,1 până la 0,7 mm, diametrul – 19 și 22 mm. Discurile sunt fixate pe port-discuri, cu designul atât pentru piese drepte cât și pentru piese unghi. Discurile sunt utilizate la prepararea jesuturilor dure dentare pentru coroană artificială, separarea dinților, precum și pentru șlefuirea obturațiilor.

Freza. Instrument cu un cap cilindric rotunjit spre vârf cu muchii [fațete] longitudinale. Este întrebuințat pentru prelucrarea prealabilă [în ciornă] a obturațiilor.

Freza de finisat. Constă din tijă și suprafață activă sferică cu creștături foarte fine. Este folosit la prelucrarea obturațiilor (de regulă din amalgam), pereților interiori ai cavității formate [modelate].

Frezele de finisat din aliaje dure sunt folosite pentru prelucrarea ceramicii la etapa finală. Suprafața activă conică netedă are o lungime de 2,5 mm și se aseamănă cu un triunghi cu vârf ascuțit.

Freze de lustruit. Sunt instrumente cu legătură elastică sau de silicon de rigiditate medie, umplută cu praf abraziv fin. Partea activă poate avea formă cilindrică, con truncat sau lentilă biconvexă. Frezele de lustruit sunt utilizate pentru șlefuirea și lustruirea calitativă. Sunt deosebite câteva grupuri de freze de lustruit, reieșind din menirea funcțională și particularitățile constructive:

- ▲▲ universale - sunt utilizate la prelucrarea aliajelor metalice și suprafețelor acrilice;
- ▲▲ pentru ceramică - au granulație medie și fină, și o legătură siliconică ultrarigidă;
- ▲▲ pentru piese turnate - constau din corindon de granulație mare cu legătură siliconică ultrarigidă. Sunt folosite la prelucrarea construcțiilor turnate din aliaje metalice obișnuite;
- ▲▲ pentru detartraj - sunt utilizate la prelucrarea smalțului doar cu ajutorul abrazivului, care intră în compoziția acestui instrument, fără a recurge la vreo pastă de lustruit;
- ▲▲ pentru lustruirea oricăror compozite microumplute. Partea lor activă e colorată în galben;
- ▲▲ pentru lustruirea oricăror compozite macroumplute. Partea lor activă e colorată în cenușiu;
- ▲▲ pentru lustruirea suprafețelor obturațiilor din amalgam (freze de lustruit metalice). Partea activă are o formă sferică netedă.

Periuțe. Aceste instrumente pot fi confecționate din diferite materiale (păr de porc, sârmă fină din oțel, fibre sintetice). Partea activă are o formă de cerc, pensulă sau con invers truncat.

Părul de porc atribuie periutei o culoare întunecată. La utilizarea periutei este necesar de a utiliza paste de lustruire cu particule abrazive de diferite dimensiuni.

Periutele sunt menite pentru lustruirea suprafețelor dentare la efectuarea manipulațiilor igienice profilactice.

Apariția materialelor compozite de obturare a condiționat elaborarea unor instrumente speciale pentru introducerea acestor materiale în cavitatea dintelui, condensarea obturației sau a restaurării, înlăturarea excesului lor de pe suprafața dintelui.

§6 Priza instrumentelor și pozițiile de lucru

Prepararea cavității carioase reprezintă în mare măsură un proces mecanic. Însă medicul stomatolog trebuie să fie pe lângă toate și un inginer orientat biologic, și un meșteșugar iscusit. Restaurarea dintelui este în esență o manoperă de giuvaergiu și necesită o exactitate înaltă. Trebuie să ținem cont de faptul că țesuturile dure dentare, spre deosebire de țesuturile moi și cel osos, nu vor regenera după o intervenție chirurgicală brutală.

De aceea stomatologul trebuie să manifeste precauție la manipularea instrumentelor tăietoare și freze stomatologice.

Ațiunile neglijente ale stomatologului pot duce la traumarea țesuturilor parodontale și alte consecințe nedorite. Din această cauză medicul stomatolog poate pierde mulți pacienți.

Stomatologul trebuie să asigure cu propriile mâini fixarea sigură a instrumentului, pentru a nu admite mișcări inutile. În cavitatea gurii degetele medicului trebuie să se sprijine în dinți. Dinții maxilei asigură un sprijin mai bun, decât dinții mandibulari, deoarece maxilarul superior este, spre deosebire de cel inferior, imobil.

Unele manopere stomatologice solicită aplicarea unei presiuni [efort] reglabil aproximativ de 2, 7–3, 6 kg. Pe lângă aceasta, la aplicarea multiplă a acestei presiuni mâna nu trebuie să obosească. Medicul poate să-și antreneze mușchii mâinii și degetelor cu ajutorul unor exerciții simple, cum ar fi, de exemplu, strângerea unei mingi mici de cauciuc etc., până la obținerea rezultatului dorit.

Este mai ușor să controlezi mișcările, dacă punctul de fixare e ales cât mai aproape de locul intervenției. Pe lângă aceasta, dinții trebuie să fie uscați, pentru ca degetele de sprijin să nu alunece [derapeze]. Pentru a realiza o fixare mai bună adesea e necesar de a folosi ambele mâini. La prepararea dinților aflați în jumătatea stângă a maxilarului medicul-dreptaci fixează cu mâna stângă din partea stângă capul piesei de mână.

La o antrenare consecventă obișnuința apucării corecte a instrumentelor în curând devine firească. De aceea este important de a învăța prizele instrumentale înainte de a se forma deprinderile greșite.

Priza palmară

Medicul trebuie să posede două prize instrumentale fundamentale:

1) *Priza "stiloului"* - sau apucarea "stiloului", care asigură o amplitudine mare de mișcare, dar o putere mai mică, și

2) *Priza palmară* - sau apucarea cu palma, care asigură o amplitudine redusă de mișcări, dar și o putere controlabilă.

Priza palmară trebuie folosită oricând este posibil. Instrumentul este fixat cu degetul mare, care servește drept sprijin. Presiunea directă cu mâna sau încheietura mâinii este controlată prin contraacțiunea policelui [degetului mare], sprijinit în dinți. Instrumentul poate fi deasemenea deplasat spre lateral cu o putere considerabilă în timp ce este sprijinit

în police. Puterea realizată prin aceste două acțiuni (presiune și strângere), nu poate fi efectuată la rotirea, tracțiunea și alte acțiuni, necesare în prelucrarea instrumentală. Priza palmară modificată ajută în această privință, deși trebuie deprinsă [învățată] doar după ce priza palmară standardă a fost adusă la perfecțiune.

Priza palmară modificată nu asigură aceeași putere, ca cea clasică, dar ea prevede o mare varietate de mișcări. Priza modificată, deși e grea la învățare, este cea mai acceptabilă la manipularea instrumentelor în cavitatea bucală și în afara ei.

Priza "stiloului"

Nu este o denumire tocmai corectă, deoarece instrumentul nu trebuie ținut ca stiloul. Remarcăm că degetul mijlociu trebuie să fixeze instrumentul cu buricul degetului, decât cu partea laterală. Aceasta este necesar pentru a obține un levier maxim al instrumentului, care nu este deloc important la apucarea pixului. Priza tipică a "stiloului" instrumentul este strâns între degetul mare și cel indicator. Al treilea deget apasă instrumentul.

Există două variante diferite de apucare a "stiloului" în dependență de mișcările efectuate de stomatolog cu mâna sau cu încheietura mâinii. Dacă medicul folosește mișcări cioplitoare orientate în sus și în jos cu acțiune din încheietura mâinii, se folosește o apucare tipică de "stilou". Dacă medicul efectuează o rotire cu o acțiune, realizată din antebraț, este utilizată o apucare de "stilou" modificată. Dacă medicul are puternici mușchi aductori ai degetului mare, și dacă mișcările pronatoare sunt comode, e preferabil ultimul tip de apucare. Priza originală se învață ușor, dar cea modificată e mai eficientă, deoarece se controlează cu mâna puterea de acționare a instrumentului.

Deoarece axul instrumentului e mic, degetele pot aluneca, când sunt făcute mișcări propulsive [de împingere]. Mânerele cu acoperire siliconică reduc considerabil alunecarea și fac instrumentele mai comode în manipulare.

Priza modificată a "stiloului" are două particularități – încheietura dreaptă a mâinii și degetul indicator îndoiat. În mare parte instrumentul este ținut asemănător cu lingurița de ceai. În această situație degetul mare este pus între degetul mijlociu și indicator la o distanță egală de la ambele. Instrumentul și axul longitudinal al mâinii și încheieturii ei formează un unghi de 90°. Datorită fixării sigure instrumentul nu se apleacă și nu alunecă din degete.

Priza "stiloului" asigură medicului o varietate bogată de mișcări, dar fixarea instrumentului este dificilă, deoarece pot fi folosite doar degetul inelar și cel mic. Aceste degete pot derapa de pe dinți, în special dacă suprafața lor e umezită de salivă. De aceea este necesar, ca câmpul de lucru să fie uscat (*pentru izolarea de salivă e mai potrivit să fie folosit diga*) și înainte de a începe prepararea trebuie asigurată fixarea sigură a instrumentului.

În fiecare situație concretă medicul decide, ce priză alege.

Dar stomatologii novici trebuie să respecte cu strictețe regulile fundamentale: a) la preparare sau șlefuire în cavitatea bucală sau în laborator întotdeauna instrumentul, piesa trebuie fixată cu degetul mare sau cu câteva degete;

b) fixarea trebuie realizată cât mai aproape de punctul de contact dintre instrument și dinte. Dexteritățile căpătate pot fi aplicate cu succes și în alte domenii, cum ar fi, de ex., în chirurgia OMF, în parodontologie, sau în laboratorul dentar.

PIESE (DE MÂNĂ) DENTARE

Generalități

Transmiterea energiei mecanice rotative de la motorul electric al bormașinii către șpindelul piesei de mână, în care este fixat instrumentul tăietor, se realizează printr-un braț rigid sau flexibil. Brațul rigid poate fi folosit la instalații stomatologice universale, precum și la bormașini cu viteza maximă de 30.000 rot./min. Brațul poate fi articulată, prezentând câteva segmente cu role [scripeți] pe care este întins un fir elastic. În cazul când viteza maximă e de 10.000 - 30.000 rot./min. la braț se anexează tuburi, prin care circulă apă de răcire spre instrumentul tăietor. Brațul flexibil este actualmente folosit mai rar, de regulă în bormașini cu viteza maximă de 10.000 rot./min. Principala parte activă a brațului flexibil este o spirală elastică lungă, care formează un arbore flexibil rotativ cu o lungime de cca. 75 cm. Între scripetele axului motorului electric și scripetele arborelui flexibil se întinde firul [cordonul] de transmisie. Scripetele brațului flexibil este fixat pe axul arborelui flexibil, care se rotește înăuntrul conductului flexibil dental. La alt capăt al arborelui flexibil este instalat un cordon care, angrenat de cordonul piesei, transmite energia mecanică celei din urmă.

Elaborarea [designul] noilor tipuri de bormașini se orientează către mărirea numărului de rotații ale frezelor, reducerea dimensiunilor și sporirea fiabilității instrumentelor în timpul funcționării. *Piese dentare* sunt dispozitive speciale alcătuite din ansambluri mecanice care servesc pentru fixarea sigură a instrumentelor rotative (*freze, discuri etc.*) și transmiterea lor a energiei mecanice produsă de o sursă oarecare (*bormașină electrică sau pneumatică*) spre instrumentul rotativ, atribuindu-i mișcări de rotație.

Aceste piese dentare pot fi divizate conform construcției în 4 categorii:

- piesă dreaptă sau piesă de mână;
- piesă în contraunghi;
- piesă în unghi;
- piesă specială: turbina dentară, pentru canale endodontice - Giromatic sau endodontice (CANAL LEADER-2000); pentru mikromotor.

Piese drepte

a) *Piesa dreaptă* este liniară, de mărime și formă variabile, după fabricație, producătoare, acționate fie printr-un braț Doriot de la un motor electric, fie de un micromotor atașat acesteia. Piesa dreaptă se folosește mai rar decât cea sub unghi. Pentru piesa dreaptă se utilizează freze dentare de peste 40 mm lungime, cu sisteme variate de angrenare. Piese moderne sunt prevăzute și cu un dispozitiv de răcire cu apă din unitul dentar.

Piesa dreaptă transmite mișcările de rotație de la brațul bormașinii spre freză, prin intermediul următoarelor părți: *dîrlogul, valful mic de transmitere cremalieră, fixatorul (șpindelul)*.

Fixatorul (șpindelul) este un tub cu o formă conică, în corpul lui sunt două tăieturi, - una transversală și una longitudinală, care trece dintr-o parte în alta. În partea îngustă se află clema dublă, apoi bucșa și butonul de strângere. În tăietura transversală intră coarnele pîrghiei de strângere și cremalieră.

Fixarea frezelor în piesele drepte mai vechi se obține prin înșurubarea unui inel situat la mijlocul piesei. La piesele drepte moderne, fixarea se obține printr-un sistem de gheare, care se aplică pe minerele frezei prin telescoparea piesei.

Sistemul de angrenare în rotație a frezei se bazează la unele piese pe existența unui lagăr de bronz situat în interiorul piesei. Acest lucru conferă piesei o viață mai lungă, dar este dezagreabil pentru cel ce o folosește datorită încălzirii rapide a cămășii de proiecție.

La alte piese, sistemul de angrenare se bazează pe existența unui rulment interior, ceea ce asigură confort în folosirea piesei, dar reduce din viața instrumentului.

Există două forme de piese drepte. Una dintre ele are o linie astfel concepută încît oferă o priză palmară maximă, contribuind la aceasta și impresiunile digitiforme, sculptate pe suprafața exterioară a piesei. Are dezavantajul unei maniabilități mai reduse datorită volumului său mai mare, și se numește *piesă de mână de formă anatomică*.

Cealaltă piesă, piesa dreaptă obișnuită, are o formă regulată, cilindrică, avînd și ea pe suprafața jumătății anterioare un desen zimțat, destinat să împiedice alunecarea piesei din mână.

Amîndouă tipuri pot (sau nu) să prezinte, fixat la cămașa exterioară, un dispozitiv tubular care, racordat la spray-ul unitului, permite trecerea apei și răcirea frezei în timp ce acționează.

La piesele drepte care nu sînt prevăzute cu acest dispozitiv tubular, se poate adăuga, atunci când este necesar (*acțiunea mai îndelungată a instrumentului rotativ, absența izolării dintelui etc.*), un dispozitiv amovibil constituit dintr-un inel și un tubuleț care se racordează la spray.

Sunt destinate, în special, preparării dinților frontali superiori, dar, în unele cazuri, pot fi utile la prepararea cavităților carioase de pe fața labială și jugală a dinților inferiori și pentru unele operații pe fețele ocluzale ale molarilor și premolarilor. Cel mai des piesa dreaptă se folosește pentru șlefuirea și lustruirea obturațiilor cu ajutorul diferitor pietre. În toate cazurile, când este incomod de a lucra cu piesa respectivă, se trece la cea în unghi.

Ancorarea pieselor drepte la sistemul de transmisie a forței motorului se realizează printr-o cuplă cu arc, care aparține sistemului de transmisie.

Piese în unghi pot avea diverse construcții: a) în unghi; b) în contraunghi.

Ele sînt alcătuite din: a) corpul piesei; b) capul piesei.

La unele piese, capul se articulează cu corpul sub un unghi de 20°. Cele mai multe piese sunt cu capul amovibil, care poate fi rotit în jurul propriului său ax, fiind stabilizat în poziția dorită cu ajutorul unui dispozitiv, situat chiar la linia de joncțiunea cap-corp.

Pe partea dorsală a capului piesei este situată clapeta de fixare a frezei, pe care, deplasînd-o lateral într-o direcție, se decuplează freza, iar în cealaltă direcție - se eliberează. Pe corpul piesei este o tăietură triunghiulară unde se îmbracă clanța brațului.

Piese în unghi. Capul lor este amovibil sau fix. Freza în piesa unghi se fixează printr-un arc turnant sau clichet, deplasat de-a lungul piesei.

Sînt două tipuri de piese unghi. Una de dimensiuni normale, a doua cu un cap miniaturizat, capabil să pătrundă și să acționeze în spații mai înguste, cum este cel dintre suprafața vestibulară a molarilor inferiori și peretele jugal.

Amîndouă tipuri sînt asemănătoare piesei contraunghi, însă, spre deosebire de aceasta, capul se găsește situat în prelungirea piesei, singurul unghi rezultînd între direcția frezei și axul piesei. Mai des se lucrează cu piesa unghi, cu ajutorul căreia putem prepara cavități cu diferite localizări.

Piese contraunghi

Piesa contraunghi prezintă un unghi dublu între partea activă a piesei cu corpul acesteia și înclinația frezei. Este alcătuită din două părți: corpul și capul piesei articulate într-un unghi de 20°.

La cele mai multe tipuri de piesă, capul este amovibil și poate fi rotit în jurul propriului său ax, fiind stabilizat în poziția dorită cu ajutorul unui dispozitiv cu arc, situat chiar la linia de joncțiune cap-corp. Forma corpului este variabilă - după producător.

Pe partea dorsală a capului piesei se găsește clapeta de fixare a frezei, care, deplasată lateral, într-o direcție decuplează freza, iar în cealaltă direcție eliberează dispozitivul de angrenare a frezei spre a putea fi curățat.

Corpul piesei contraunghi poate fi simplu, cu impresiuni zimțate pe suprafață, pentru a împiedica alunecarea din mână, sau de formă anatomică, cu impresii digitiforme pe suprafață, pentru a asigura o priză manuală optimă.

Ancorarea pieselor contraunghi la sistemul de transmisie a forței de la unit se obține, ca și la piesele drepte, printr-o cuplă aparținând sistemului de transmisie.

De asemenea, ca și piesele drepte, piesele contraunghi sînt (sau nu) prevăzute cu un dispozitiv tubular tip spray de transmitere a apei și a aerului comprimat.

Piesele moderne (dreaptă de mână și/sau în contraunghi) sînt atașabile la un micromotor acționat pneumatic de la compresorul unitului dentar.

Piesele speciale (*turbina dentară, piesele pentru micromotor, Giromatic sau endodontice - CANAL LEADER-2000*) sînt de fapt tot piese drepte sau contraunghi, dar care au încorporat chiar în piesă un micromotor electric capabil să producă energia necesară rotirii frezelor.

Datorită acestei construcții speciale, piesele sînt voluminoase, mai grele ca piesele clasice și mai scumpe. În general, la aceste piese, capul face corp comun cu restul piesei. Există însă un tip de piesă dreaptă, la care capul poate fi detașat de pe corpul susținător al motorașului.

La etapa contemporană sînt folosite pe larg piesele de turbină dentară, în care este folosit momentul de rotație al unei turbine minuscule montate în piesă.

Se deosebește de piesele contraunghi obișnuite prin faptul că:

- nu posedă clapeta de fixare a frezei, freza introducîndu-se prin fricțiune și fiind reținută prin mularea pe suprafața piciorului ei a unei cămăși din material plastic;
- ancorarea piesei la conductul turbinei se realizează prin înșurubare, avîndu-se grijă ca cele 4 tubușoare din interiorul piesei să corespundă celor 4 orificii existente la extremitatea conductului;
- sistemul de răcire a instrumentului rotativ nu mai este anexat piesei, ci se găsește în interiorul corpului piesei, iar după ce parcurge toată lungimea acestuia, se exteriorizează printr-un orificiu situat în apropierea locului de introducere a frezei;
- capul piesei este fixat la corp prin înșurubarea într-o singură poziție, neputîndu-se obține orientări diferite ale capului, ca la piesa contraunghi.

Freza se fixează nemijlocit în turbină, care este pusă în mișcare cu ajutorul aerului comprimat pompat de compresor. Viteza de rotire a frezei în asemenea mașină atinge 100.000 – 600.000 rot./min. Piesa de turbină dentară este conectată la instalație printr-un furtun de cauciuc, care are la capăt un cioc cu două orificii: pentru aer și pentru apă. În aceste orificii intră tuburile corespunzătoare ale piesei. În capul piesei este încorporată o turbină de aer, rulmenții căreia reprezintă un grup rotor. Curentul de aer admis învîrte sub presiune rotorul de aer. Spre paletel elice rotorului sînt îndreptate sub un unghi oarecare două duze cu fantă. Aerul iese sub presiune din duză, forțînd elicea să se învîrte cu o viteză foarte mare. Spațiul în care se află rotorul se numește camera rotorului. Dispozitivul de prindere (*elicoidal, fricțional, butonat*) dinăuntru rotorului asigură fixarea frezei. Dispozitivul elicoidal necesită un instrument suplimentar – cheie pentru strîngerea frezei. Pentru a schimba freza în dispozitivul fricțional este nevoie de împingător. Cel mai comod în exploatare dispozitiv de fixare este cel butonat. În timpul rotirii se sprijină pe lagăre. Aerul pompat spre camera rotorului nu trebuie să conțină apă și ulei.

Aerul comprimat este pompat spre turbină de către compresorul aflat înăuntru sau în afara instalației. Instalația trebuie să fie dotată cu un sistem de evacuare a aerului pompat. Aerul ieșit din camera rotorului se numește inversat. Astfel de aer poate ieși din camera rotorului și prin piesă în exterior prin locul unirii piesei cu conductul dental. În acel mo-

ment se produce deranjarea mâinii medicului cu jetul de aer. Aceasta se datorează unuia din sistemele de evacuare a aerului inversat. Sistemul respectiv are 2-3 orificii în partea îngroșată a conductului dental. La celălalt sistem au atribuție piese cu derivarea aerului spre instalația stomatologică prin canalele conductului dental, capătul său îngroșat fiind dotat cu 4 orificii.

O parte din aerul admis, amestecându-se cu apă, creează un spray răcoritor. Spray-ul reprezintă un jet de apă-aer care iese din orificiile localizate pe capul piesei în stare atomizată și care servește pentru răcirea teritoriului prelucrat cu instrumentul acționat. Aducția spray-ului de apă-aer spre piesă depinde de tipul conectorului de piesă și a conductului dental.

Admisia de spray spre zona preparării poate fi realizată prin 1, 2, 3 sau 4 orificii în partea inferioară a capului piesei.

Unele instalații sunt prevăzute cu piese dotate cu iluminare auxiliară. Lumina înăuntrul piesei este condusă prin fibră optică de la becul de iluminare auxiliară.

Piesele pentru micromotor - sunt de fapt piese drepte sau contraunghi, dar care au încorporat chiar în piesă un micromotor electric (a) sau de aer (b) capabil să producă energia necesară rotirii frezelor.

Micromotorul electric poate fi cu și fără perii de carbon. Acest tip de acționare au putere mare (40—50 Vt) și reglare exactă, fină, a vitezei (de la 1000 până la 40.000 rot./min.).

Micromotorul de aer are o marjă de viteze de la 2.500 până la 25.000 rot./min. Are o putere mai mică, reglarea vitezei e mai puțin precisă decât la cele electrice. Se ancorează piesa la conduct similar cu cea a turbinei.

Piesele pentru micromotor pot transmite rotația fără modificarea vitezei — marcaj albastru; cu decelerare [diminuarea vitezei] — marcaj verde; cu accelerare [sporirea vitezei] — marcaj roșu.

Sunt diferite tipuri de conectoare pentru piese cu micromotoare. Cel mai frecvent întâlnit conector se numește „INTRA”.

Folosirea pieselor cu mare decelerare permite realizarea unor turații mici și sporirea puterii de tăiere a frezei.

Piesele Giromatic (endodontice) - sunt piese destinate exclusiv permeabilizării canalelor radiculare. Spre deosebire de piesele pentru instrumente rotative, piesele giromatice transformă mișcarea de rotație într-o mișcare liniară de propulsie ceea ce permite instrumentului activ să avanseze de-a lungul canalului.

Din grupul pieselor endodontice moderne face parte și piesa CANAL LEADER-2000, care este o piesă multifuncțională - permeabilizarea, lărgirea, sondarea, spălarea și obturarea canalelor radiculare.

Pe piesă este fixată un sistem de spălare, dezinfectare și aspirare a canalului radicular cu hipoclorit de sodiu (NaOCl).

Piesele dentare (piesa de mână dreaptă, piesa în contraunghi cu micromotoarele la care sunt atașate, turbinele dentare) împreună cu spray-ul de apă-aer, uneori și cu instrumentul pentru detartraj ultrasonic, sunt racordate prin cordoane speciale la unitul dentar de la care primesc alimentarea cu energie electrică, aerul comprimat și apa pentru răcirea instrumentarului rotativ. Ele sunt dispuse într-un set complet al unitului dentar în care la aparatele moderne se află și tabloul de comandă al unitului dentar - măsuța dentară pe care sunt așezate în timpul lucrului instrumentele stomatologice curente.



FREZE DENTARE.

Elemente de impresiuni, formate cu ajutorul instrumentelor stomatologice tăietoare.

Pietrele și frezele dentare reprezintă un grup de instrumente stomatologice rotative tăietoare, care sunt fixate în piesa de mână și sunt folosite pentru prepararea smalțului, dentinei și cementului dentar. Cu ajutorul frezelor este preparată cavitatea carioasă, deschisă cavitatea pulpară, sunt lărgite ostiumurile canalelor radiculare, sunt aplicate pe pereții cavității deja preparate niște crestături, ce au funcția unor puncte de retenție pentru obturații, este îndepărtat cimentul și rămășițele obturațiilor vechi etc. Sunt confecționate freze pentru bormașini standarde și cu viteza de rotație sporită, precum și pentru instalații cu turbină.

Frezele obișnuite pentru piesele dreaptă și în unghi constau din cap (*partea activă*) (1), gât (2) și tijă (*picior, mâner*) (3).

Piciorul frezei este executată din oțel inox de calitate superioară. Diferă picioarele frezelor prin diametru, lungime și formă a părții frontale. *Partea activă* a frezei există într-o varietate bogată de forme, în dependență de destinația funcțională a instrumentului. Suprafața părții active poate fi executată din diferite materiale: oțel, pulbere de diamant, corindon etc.).



Mărimea frezelor se indică prin numere. Diametrul frezei Nr.1 este egal cu 0,85 mm, Nr.3 – cu 1,1 mm; Nr.5 – cu 1,6 mm; Nr.7 – cu 2 mm; Nr.13 – cu 3,1 mm.

După picior frezele se împart în cele:

► *pentru piesa (de mână) dreaptă* – 44 mm. În piesele drepte la fixarea instrumentului contribuie forța de frecare, produsă la compresiunea piciorului de către mecanismul rotativ de închidere. Diametrul piciorului constituie, de regulă, 2,35 mm. În stomatologia terapeutică și protetica dentară sunt folosite instrumente cu lungimea de la 44,5 până la 53 mm, precum și instrumente ultracurte cu o lungime de 32 mm.

► *pentru piesa contraunghi (pentru turație convențională)*. Fixarea instrumentelor în piesa contraunghi este realizată din contul filetării circulare la terminația piciorului pentru fixarea lor în piesa de mână. Pentru lucrările cu piesele în unghi sunt folosite instrumente cu design universal al piciorului cu diametrul de 2,35 mm. Lungimea instrumentului este determinată de tipul manoperelor efectuate și poate constitui 15, 22, 26, 28, 34 mm.

► *pentru capul de turbină (pentru turație înaltă)*. Piciorul instrumentelor pentru turbină nu are puncte de retenție; fixarea instrumentului este realizată prin ajustarea fidelă a piciorului instrumentului la manșonul /dispozitivul/ de închidere al piesei de mână.

Piciorul instrumentelor, menite pentru lucrări efectuate la turație înaltă, are un diametru standard – 1,60 mm; lungimea piciorului poate fi diferită în dependență de destinația instrumentului. Cele mai populare sunt instrumentele cu lungimea de 19 și 21 mm. Lungimea frezei (pentru capul de turbină) de 16 mm și diametrul părții active de 0,7; 0,8; 0,9 și 1,2 mm face posibil lucrul în locuri greu accesibile pentru preparare și lucrări punctiforme în cavitatea orală a unui copil. Suprafața frontală a instrumentelor pentru turbină poate fi rotunjită și plată, iar în aplicația clinică este mai comod să fie rotunjit capătul piciorului instrumentului, ceea ce facilitează fixarea instrumentului în manșonul de închidere al piesei de mână. Frezele au, de regulă, aplicat pe picior un marcaj inelar color, care indică mărimea cristalelor pulberii de diamant aflate pe partea activă.

Industria modernă confecționează freze:

- ▶ de oțel
- ▶ extradure (din aliaj dur – de tungsten etc),
- ▶ diamantate (cu acoperire diamantată).

Diversitatea bogată a instrumentelor rotative a condiționat necesitatea creării standardului internațional unificat ISO. Standardul ISO ajută specialiștii să facă alegerea optimă a instrumentelor și să le folosească cu randament maxim. Pentru aceasta este necesar de a cunoaște numărul de identificare a instrumentului conform sistemului ISO.

Numărul de identificare a instrumentului conform sistemului ISO este alcătuit din 4 cifre, reprezentate prin 15 semne, ce caracterizează proprietățile instrumentului: materialul părții active, diametrul piciorului, lungimea totală, forma și tipul părții active, mărimea maximă a părții active.

Caracteristicile abrazive ale frezelor din oțel și din aliaj dur sunt asigurate de mărimea și numărul fațetelor /lamelor/ tăietoare ale suprafeței active. Pentru instrumentele menite prelucrării inițiale /prealabile/ sunt caracteristice numărul redus și mărimea sporită a lamelor, iar pentru instrumentele menite prelucrării finale – mărimea redusă și amplasarea mai deasă a lamelor. Codificarea coloră a frezelor de oțel și a celor extradure ia în considerație atât tipul de fațetare, cât și caracteristicile abrazive ale instrumentului. Proprietățile abrazive ale instrumentelor pudrate cu carbură de siliciu, corindon și gresie sunt determinate de combinarea caracteristicilor materialului liant și dimensiunilor granulațiilor /cristalelor/ de material abraziv.

Gradarea instrumentelor din oțel și din aliaj dur în dependență de tipul și caracteristicile abrazive ale fațetării

Cod de culoare	Caracteristici abrazive / tip de filet
Fără marcaj	Ultrafin, trimer
violet	Spiralată suprafină
albastru	suprafină cu pudrare diamantată
galben	suprafină
roșu	fină
roz	medie
verde	cu granulație mare
negru	cu granulație supramare

În calitate de granulație abrazivă pentru confecționarea părții active a frezei sunt folosite diamante naturale și sintetice. Granulația de diamant sintetic este inferioară celei naturale prin proprietăți și caracteristici tăietoare.

Există două variante de fixare a cristalelor de diamant.

- O variantă este aplicarea pulberii diamantate la diferite nivele. De regulă, așa instrumente sunt de calitate inferioară. În urma aplicării acestei tehnologii cristalele de diamant proeminează neuniform din stratul liant, ceea ce duce la uzura accelerată și reducerea rezistenței instrumentului.

- Cele mai calitative sunt frezele cu acoperire diamantată uniformă. Astfel de freze dispun de o capacitate tăietoare accelerată, și o termogeneză /generare de căldură/ redusă în timpul lucrului. Aceasta asigură un termen mai îndelungat de utilizare a frezelor.

Prepararea cavităților carioase cu ajutorul frezelor diamantate reprezintă în sine, de regulă, fracturarea microstructurilor țesuturilor dure dentare de către fațetele tăietoare. În urma acestui fapt pereții interiori ai cavității formate au o suprafață zgrunțuroasă neregulată. Pentru a atribui pereților o suprafață netedă este disponibil un set special de freze cu creștături mai fine și mai puțin agresive. Concomitent, cu ajutorul unor asemenea freze sunt nivelate marginile cavității carioase prelucrate, și lărgite ostiumurile canalelor radiculare. Suprafața netedă a pereților cavității asigură adeziunea mai bună a materialului obturator.

Caracteristicile abrazive ale frezelor diamantate în dependență de materialul părții active sunt determinate de mărimea granulației sau de mărimea și de numărul lamelor.

Pentru confecționarea instrumentelor diamantate sunt folosite granule /cristale/ de diamant având mărimea de la 8 la 180 micrometri. Conform sistemului ISO, sunt deosebite șase grade de granulație a abrazivului diamantat. Fiecărui grup îi corespunde un cod color, care este aplicat sub formă de creștătură pe piciorul instrumentului. Unii producători marchează instrumentele corespunzător standardelor țării producătoare, care pot diferi de standardele ISO.

Gradarea instrumentelor diamantate în dependență de granulație

Cod de culoare	Mărimea granulei, micrometri	Granulozitatea / gradul de granulație/ a abrazivului
roz	8 – 15	Ultrafin
galben	16 – 40	suprafină
roșu	41 – 90	fină
fără marcaj	91 – 125	medie
verde	126 – 150	cu granulație mare
negru	151 – 180	cu granulație supramare

Instrumentele stomatologice rotative de retuș, finisat și lustruit, menite pentru prelucrarea unui tip oarecare de material (*titan, metale nobile, ceramică etc.*), pot avea partea activă colorată corespunzător clasificăției firmei producătoare.

După aspectul părții active frezele se împart în:

- freze sferice;
- freze cilindrice;
- freze cilindro-conice, sau cele con invers;

- freze roată;
- freze în formă de pară;
- freze de canal.

1. Frezele cu partea activă sferică.

Capul activ are forma unei bile, pe suprafața căreia sunt aplicate o duzină de lame diametrice înclinate /oblice/. Dimensiunea frezei este indicată prin cifre impare (1, 3, 5, 7, 9). Pe lângă aceasta, frezele sferice pot fi: a) cu suprafețe netede (*fără striuri longitudinale*); b) cu acoperire [pudrare] diamantată.

Ele pot fi:

- instrument sferic și
- instrument sferic cu guleraș.

Frezele sferice (globulare) sunt folosite pentru extensia și prepararea unor cavități carioase de clasa I – V, necrectomie (*îndepărtarea maselor necrotice*), prelucrarea planșeului cavității în carie profundă, deschiderea unor cavități pulpare, lărgirea ostiumurilor canalelor radiculare, crearea în țesuturile dure dentare a unor puncte de retenție și a orificiilor rotunde de trepanare în tavanul deasupra cavității dintelui, înlăturarea obturațiilor vechi, preparării prin tunelizare a osului, prelucrarea unui tip oarecare de material (*metale, ghips, ceramică*) etc. Capul sferic mic al acestor freze se potrivește ideal pentru prepararea unor cavități carioase de clasa I - II. Capul sferic de dimensiuni medii poate fi utilizat la prepararea unor cavități carioase localizate pe fețele de contact ale dinților frontali (clasa III după Black).

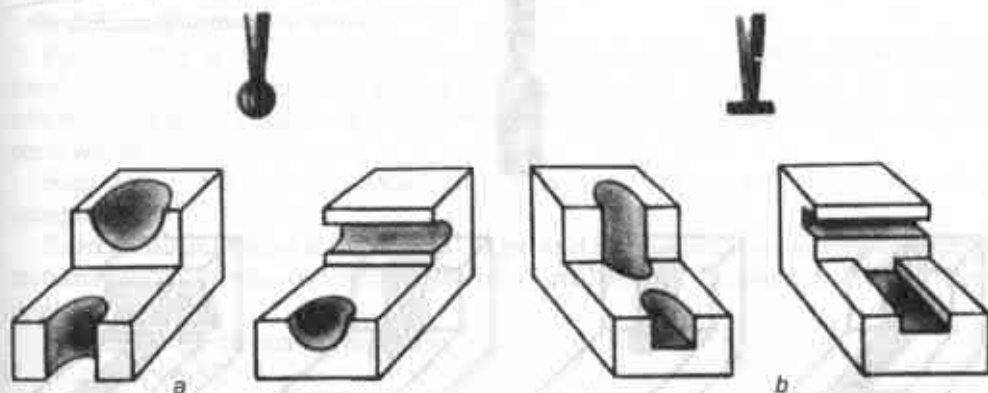
c) instrument sferic cu cap deviat, având aplicația în protetica dentară la conturarea anatomică a protezelor mobilizabile din mase plastice.

În dependență de direcția aplicării efortului mecanic pot fi create diferite elemente de impresiuni /adâncituri/.

Prin mișcări circulare ale frezei acționată se realizează extinderea treptată a unei cavități de o formă rotundă sau ovală.

La deplasarea liniară unilaterală se realizează un sulcus /șanțuleț/ semirotund cu adâncimea puțin mai mică de raza suprafeței active a frezei.

Lucrând cu freza în direcția axului ei, poate fi format un orificiu, corespunzător diametrului capului frezei cu un fund concav.



Principalele forme de cavități, create cu ajutorul frezelor sferică (a) și roată (b).

2. Freza roată.

Freza respectivă are partea activă rotată [în formă de roată sau disc plat] îngustă, prezentând circumferințial o margine activă fenestrată, cu fațete tăietoare longitudinale. Această freză este folosită în special pentru prepararea în plan [în suprafață], crearea unghiurilor drepte în regiunea planșeului cavității modelate și punctelor de retenție / sprijin liniare (în formă de creștături) în pereții cavității carioase, pentru penetrarea stratului de smalț dur la trepanarea dintelui, pentru deschiderea fisurilor de pe fețele ocluzale și pentru îndepărtarea marginilor debordante la incisivi. Pe lângă aceasta, cu frezele respective sunt tăiate coroanele metalice sau sunt prelucrate construcții protetice.

Adesea este necesar de a folosi freze ale căror striuri sunt mai mari.

La deplasarea unilaterală cu efort lateral freza-roată realizează o canelură cu unghiuri drepte și lățimea egală cu înălțimea suprafeței tăietoare a frezei. La efort axial se realizează un orificiu rotund, egal cu diametrul frezei.

3. Freza cilindrică fisurală.

Forma părții active a capului frezei corespunde unui cilindru, prezentând lame longitudinale cu muchii tăietoare ascuțite, secționate (sau nu) de șanțuri transversale rotunde.

Partea frontală a frezei poate fi confecționată sub formă de con sau platou, sau să aibă un vârf rotunjit.

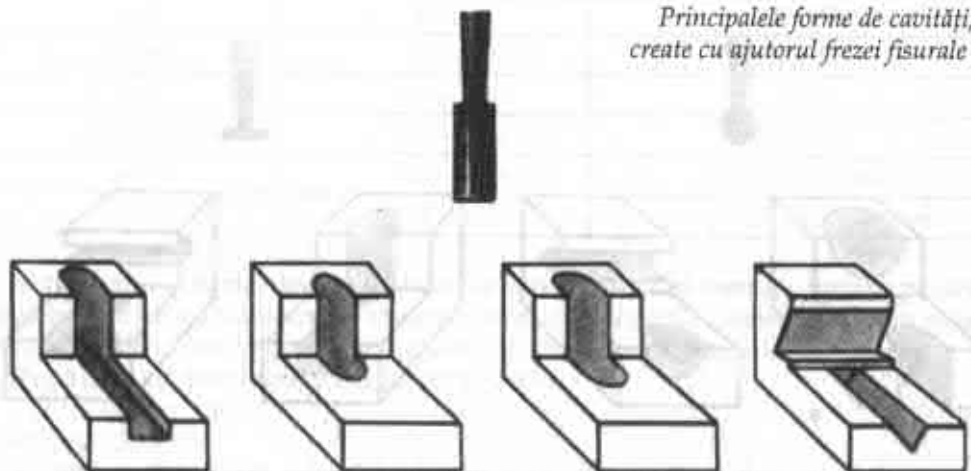
a) instrumentul cilindric cu partea frontală plată este destinat formării unor praguri drepte netede în regiunea marginii unei coroane artificiale. Pe lângă toate, suprafața netedă a părții neactive a frezei nu traumează gingia;

b) instrumentul cilindric cu vârf rotunjit scutește stomatologul de necesitatea de a schimba frezele pentru două tipuri diferite de manopere: configurația frezei permite concomitent pătrunderea instrumentului în cavitatea carioasă și retezarea pereților dentari. Anume de aceea acest tip de freze se potrivește ideal pentru prepararea unor cavități mici localizate pe fața masticatorie a premolarilor și molarilor;

Frezele fisurale (a) și (b) sunt folosite pentru deschiderea și extensia unei cavități carioase de cl. I, crearea în cavitatea preparată a unor pereți paraleli verticalizați și unghiuri drepte, a unui planșeu plat și suprafețe rotunjite, pentru înlăturarea unei obturații;

c) instrumentul cilindric cu partea frontală agresivă, tăietoare este folosit pentru prepararea tunelară și prepararea ostiumurilor canalului radicular;

*Principalele forme de cavități,
create cu ajutorul frezei fisurale*



d) instrumentul cilindric cu vârf ascuțit este utilizat pentru prepararea cu formarea unui prag.

Frezele fisurale sunt folosite pentru deschiderea și extensia unei cavități carioase, crearea în cavitatea preparată a unor pereți verticalizați.

Exercitând un efort mecanic asupra suprafețelor laterale, este formată o cavitate extinsă treptat, de o adâncime egală cu lungimea părții active a capului frezei. Efortul lateral într-o singură direcție duce la crearea unei fisuri liniare cu unghiuri drepte și lățimea, egală cu diametrul capului frezei. La presiune axială se formează un orificiu rotund cu fund plat sau conoid.

Poziționând freza sub un unghi față de axa dintelui, devine posibilă crearea unei caneluri de sprijin cu pereți care converg sub un unghi drept.

4. Freza conică fisurală.

Partea activă a capului frezei corespunde denumirii sale – este conoidă. Există:

- a) instrument conic cu vârf rotunjit;
- b) instrument conic cu partea frontală plată;

Frezele conice (a) și (b) sunt folosite în laboratoare de tehnică dentară, pentru prelucrarea finală a dintelui sub lucrări protetice, pentru formarea fisurilor, pentru prepararea țesutului osos.

c) instrumentul conic cu vârf rotunjit neted este folosit pentru prepararea în regiunea planșeului cavității carioase, pentru deschiderea și extensia unei cavități carioase prin prepararea pereților cavității, pentru înlăturarea unor obturații, pentru prelucrarea pereților cavității; este utilizat la formarea pereților cavităților sub un unghi ce depășește 90° ;

- d) instrument conic acicular;
- e) instrument conic "în brăduț".

Frezele conice (d) și (e) sunt folosite pentru finisare, și pentru formarea fisurilor;

f) instrumentul conic acicular cu vârf neted este utilizat la bizotare, la prepararea neagresivă în suprafață.

Pe suprafața laterală prezintă lame longitudinale cu muchii tăietoare ascuțite, secționante. Fașetele active laterale și suprafața frontală formează un unghi obtuz. Datorită acestui design deplasarea frezei într-o direcție creează un șanțuleț conic, iar prin mișcări circulare – o cavitate cu orificiu larg de intrare. Deplasarea axială a frezei formează un orificiu cu fund plat.

5. Freza con-invers.

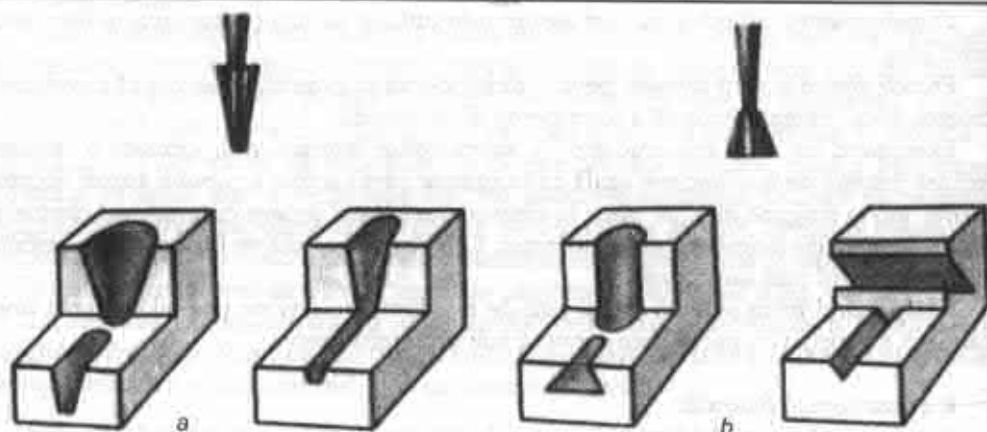
Pe suprafața activă laterală scurtă a capului frezei sunt amplasate lamele tăietoare paralele, dispuse longitudinal și care converg către tijă. Lamele frezei au un design rotunjit, ceea ce protejează dintele de formarea fisurilor. Suprafața frontală este și ea o parte activă.

Suprafața activă laterală a frezei con-invers formează cu partea frontală un unghi ascuțit.

Exercitarea unui efort mecanic de-a lungul axei frezei duce la realizarea unui orificiu cu fund plat. La deplasarea liniară laterală se realizează o canelură cu bază extinsă și unghiuri ascuțite.

Instrumentele din acest grup sunt:

- a) „con invers”;
- b) „con invers” cu gulerăș;
- c) „con dublu confluent”;



Principalele forme de cavități, create cu ajutorul frezelor conică (a) și con-invers (b).

În practica clinică frezele (a), (b) și (c) sunt folosite pentru prelucrarea pereților laterali ai cavităților, planarea (îndreptarea) planșeului cavității carioase, formarea unei cavități cu fund (bază) extinsă, crearea punctelor de retenție și canelurii laterale de sprijin în peretele cavității, unghiurilor ascuțite, îndepărtarea obturațiilor; sunt utilizate pentru prepararea molarilor în cazul cavităților de cl. I după Black, a cavităților localizate în regiunea cervicală (cl. V), pentru prepararea și formarea cavităților de cl. II după Black.

d) „con dublu” este folosit pentru prepararea suprafețelor ocluzale.

6. Freza ocluzală.

Este utilizată la conturarea fisurilor, prepararea în regiunea spațiilor interdentare.

7. Freza ovoidă.

Este folosită la finisat — prelucrarea finală a suprafețelor.

8. Freza în formă de pară

Este utilizată nu doar pentru prelucrarea unor cavități relativ mari localizate pe fața masticatorie, dar și a cavităților localizate pe fețele de contact ale incisivilor (cl. III după Black), deschiderea cavității pulpare, teșirea unghiurilor ascuțite. Formând cavitatea cu aceste instrumente, se pot realiza pereți lin rotunjiți. Cu frezele menționate sunt preparați premolarii.

Frezele pară mai sunt folosite și pentru finisat sau lustruit amalgamul, realizarea de lăcașuri la nivelul orificiului canalelor radiculare în vederea unei amputații vitale sau devitale etc.

9. Freza flacăra

Este utilizată la conturarea fisurilor, prepararea planată [în suprafață] în regiunea spațiilor interdentare.

10. Freza boboc (mugure)

Este folosită pentru prepararea cavităților carioase, îndepărtarea sau finisarea obturațiilor.

11. Freza lentilă

Freza lentilă standardă și cea cu gulerăș sunt folosite pentru îndepărtarea obturațiilor și a inlay-urilor, prelucrarea fețelor ocluzale și a construcțiilor protetice din metal și ceramică.

Pe lângă frezele și pietrele stomatologice sus-menționate, trebuie remarcate frezele linte, în farfurie, aciculare. Pentru pregătirea cavității către aplicarea sistemelor adezive de generația 4 și 5 sunt necesare instrumente, ce permit atribuirea unor contururi rotunjite.

12. Reductor

Se folosește la tăierea coroanelor metalice, marcarea adâncimii de preparare a țesuturilor dure dentare.

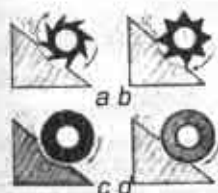
13. Marcatorul de adâncime.

Marcatoarele de adâncime pot fi: a) inelar; b) terminal.

Ele pot fi întrebuițate la marcarea adâncimii de preparare a țesuturilor dure dentare și a materialelor de tehnică dentară.

Pietrele diamantate se murdăresc rapid în procesul de lucru, ceea ce reduce considerabil calitățile lor tăietoare. Suprafața activă a instrumentului se curăță cu o perie sub jet de apă. Frezele folosite este necesar de a fi curățite de sânge, mucozități, salivă, rumeguș dentinar cu ajutorul unei perii metalice și spălate în apă curgătoare 20–30 minute.

După aceasta frezele sunt puse pe 15–60 minute în unul din următorii agenți chimici: *lysetol, grotanat, vircon, septodor-forțe, AF, deconex etc.* Apoi frezele, ca și întregul instrumentar stomatologic, sunt supuse sterilizării prin una din următoarele moduri: cu abur, cu aer, chimic (cu gaze, la rece).



Acționarea asupra țesuturilor dure dentare cu ajutorul frezelor cu design variat (schemă). a, b – care aşchiază grosier (sferică, rotă, fisurală etc.); c – care aşchiază fin (freze diamantate, cu corund etc.); d – pentru finisat (brunisor, lustruitor).



IZOLAREA CÂMPULUI OPERATOR.

Efectuarea multor manipulări stomatologice presupune izolarea zonei de operare în cavitatea bucală, pentru a fi asigurată *starea uscată a câmpului operator*, permițând astfel realizarea exactă și cu acuratețe a restaurațiilor dentare.

Izolarea înseamnă realizarea accesului către dinți cu menținerea concomitentă a curățeniei câmpului operator, protejându-l contra fluidului bucal.

Spălarea dintelui cu salivă, reducerea vizibilității din cauza limbii și sângerarea gingiilor – sunt doar unele din dificultățile ce trebuie depășite, pentru a acorda o asistență stomatologică calificată.

Fără protecția adecvată a câmpului operator de salivă și lichid gingival medicul nu poate da garanție eficienței de obturare a dintelui independent de calitatea materialului utilizat. Materialele compozite folosite pe larg presupun un proces destul de îndelungat de restaurare a dintelui, iar tehnologia utilizării lor este așa, că la pătrunderea umidității în cavitate este necesar de a repeta toate etapele, începând cu gravajul.

La fel de excepțional importantă este izolarea câmpului operator de salivă în tratamentul endodontic: pe de o parte, este necesar de a minimiza pătrunderea microorganismelor din cavitatea bucală în canalele radiculare prelucrate, iar pe de altă parte – de a proteja membrana mucoasă de acțiunea unor soluții dezinfectante puternice.

La *izolarea câmpului operator* medicul urmărește următoarele *obiective*:

- protejarea țesuturilor moi ale cavității bucale (*buze, obraji, limbă, gingie*) de acțiunea unor materiale stomatologice agresive, nocive;
- protejarea căilor respiratorii ale pacientului de praf la prepararea dinților;
- îmbunătățirea vizibilității sau a accesului către câmpul operator;
- protejarea pacientului de la aspirarea sau înghițirea accidentală a unui instrument sau material stomatologic, precum și de înghițirea particulelor de depuneri dentare sau a țesuturilor infectate ale dintelui;
- reducerea la minim a infectării posibile a cavității formate (*în special a pulpei denudate*) cu fluidul bucal;
- prevenirea contaminării cu umiditate a materialelor stomatologice.

ACCESORII PENTRU PROTEJAREA ȚESUTURILOR DURE ȘI MOI DE LA LEZIUNI (TRAUMATISME) MECANICE

Cel mai răspândit instrument pentru rețracția și protecția buzelor, obrajilor și limbii la prepararea dinților este *oglindea stomatologică*.

În prezent pentru rețracția buzelor și obrajilor au fost elaborate *retractoare speciale* din plastic, utilizarea cărora simplifică enorm lucrul stomatologului la restaurarea dinților frontali și la albire. Pentru rețracția țesuturilor moi sunt folosite și *retractoarele manuale*.

Pentru protejarea gingiei de traumatisme mecanice în procesul de preparare a defectelor cervicale poate fi folosit un instrument manual special - *elevator de gingie*.

Încă la începutul sec. XX au fost făcute încercări de a reuni într-un singur instrument retractorul, oglinda stomatologică și aspiratorul de salivă - dispozitivul „Orascope”.

Sistemul de izolare a câmpului operator „Isolite” este o modificare modernă a acestui dispozitiv, și reprezintă un accesoriu ajustabil la aspiratorul de praf stomatologic. El permite presarea obrazului și limbii, evacuarea fluidului bucal și a suspensiei, formate la prepararea dinșilor, precum și execută funcția de bloc - muștiuc. Pe lângă aceasta, grație ledului încorporat sistemul „Isolite” este o sursă suplimentară de iluminare a câmpului operator.

Una din complicațiile răspândite în practica stomatologică cotidiană este trauma dintelui vecin la prepararea cavităților de clasa a II-a, a III-a și a IV-a. Mulți stomatologi utilizează pentru protecția dintelui vecin intact la prepararea cavităților de clasa a II-a matricele metalice.

INSTRUMENTE, UTILIZATE PENTRU ASIGURAREA /FORMAREA/ ACCESULUI CĂTRE CÂMPUL DE LUCRU - SEPARATOARE

Sunt unele cazuri în care, din cauza contactului prea strâns dintre dinți, nu se poate face prepararea corectă a unei cavități localizată pe fața aproximală - de clasa a II-a, a III-a și a IV-a, sau refacerea anatomică a coroanei dintelui prin obturație.

Pentru a crea un spațiu suficient, este uneori necesară separarea dinților, reieșind, în primul rând, de tipul dinților în cauză (*de exemplu, incisivii centrali și laterali sunt ușor de separat, pe când caninul de premolar, în arcada dentară completă, este dificil*), precum și de lungimea coroanei și a rădăcinii, de vârsta și de tipul de reactivitate nervoasă al pacientului.

Menținerea îndelungată a gutapercei, lemnului etc., introduse în spațiul interdental, poate cauza traumarea papilei și chiar a ligamentului desmodontal. Dacă separarea dinților a fost realizată prea rapid (brutal, sau chiar violent), în urma lezării pachetului vasculo-nervos în regiunea apicală poate debuta o reacție inflamatoare a țesutului pulpar.

Separatoarele (sin. depărtătoarele) sunt folosite pentru deschiderea temporară a spațiilor interdentalare în cazurile, când sunt prezente contacte proximale strânse, ce împiedică aplicarea matricei sau a foliei elastice a digii. În practica clinică cele mai frecvent utilizate separatoare sunt cele ale lui Ivory, Perry, Elliot (aparatură „Micul uriaș”).

Depărtătoarele Elliot și Ivory sunt formate dintr-un cadran metalic rigid, având la capetele îndepărtate câte o pană, apropiate prin activarea unui șurub.

Penele se aplică între dinții respectivi în sens vestibulo-oral, la nivelul papilei interdentalare, și se activează cu ajutorul șurubului. Pe măsura apropierii penelor, acestea exercită o presiune asupra dinților contactați, ceea ce duce la separarea dinților și, prin urmare, la lărgirea spațiului interproximal.

Pentru separarea dinților prin metoda temporară rapidă se folosește și spatula Hydemann cu lamă curbată, care permite realizarea adaptării forțate a digii în zonele aproximale, ținând seama de cerințele ergonomiei.

Pentru a proteja dintele, ce urmează a fi tratate, de fluidul bucal, este aplicată o *izolare relativă*. În acest scop sunt folosite rulouri de vată.

Rulourile de vată sunt produse industrial din fibră de bumbac de 100% ecologic curată de calitate înaltă cu higroscopicitate sporită pentru menținerea porțiunii de lucru a cavității bucale într-o stare uscată în asocieri cu un aspirator de salivă și un aspirator de praf.

Rulourile pot fi sterile, gata de utilizare și nesterile, adică necesitând o sterilizare înainte de utilizare. Aceste rulouri sunt produse de diferite diametre – 8, 10 și 13 mm, dar cea mai populară este mărimea nr. 2 (*lungimea – 4 cm, diametru – 1 cm*). Pentru a fi păstrate la locul de muncă, este recomandat să fie folosit un dozator din plastic. Rulourile de vată, ce absorb saliva, sunt foarte eficiente în asigurarea izolării pe un termen scurt.

Bineînțeles, ele trebuie frecvent înlocuite în timpul lucrului, deoarece se îmbibă rapid cu salivă.

Cu ajutorul rulourilor de vată sunt izolate canalele excretoare ale glandelor salivare mari, prevenind pătrunderea pe membrana mucoasă a gelului pentru gravarea acidă a țesuturilor dure dentare și a altor preparate, ce pot provoca lezarea membranei mucoase.

Principalele neajunsuri ale rulourilor de vată sunt:

- imposibilitatea izolării câmpului operator la preparare,
- necesitatea înlocuirii regulate a rulourilor în procesul de obturare a dintelui și
- posibilitatea includerii fibrelor de vată în restaurația compozită.

Un mod foarte eficient de izolare a canalului excretor al glandei salivare parotide este folosirea tips-urilor. Tips-urile reprezintă în sine niște șervețele tristratificate (*film de polietilenă, absorbant și tricot de nailon*).

Absorbantul absoarbe saliva și se transformă în gel, asigurând o izolare bună a câmpului operator pentru 15 min. Tips-urile sunt produse de două mărimi standarde: pentru copii (*ambalaj verde*) și pentru adulți (*ambalaj albastru*).

Ele sunt introduse în vestibulul cavității bucale, – din stânga sau din dreapta. Sunt destul de eficiente pentru absorbția secreției din ductul glandei salivare parotide.

La izolarea câmpului operator de salivă este important de a cunoaște, unde se află ducturile excretoare ale glandelor salivare.

Amplasarea ruloului de vată.

Rulourile de vată sunt plasate dinspre vestibular la maxilă pe plica de tranziție la izolarea ductului excretor al glandelor salivare mari.

A. *Cu oglinda* sunt date la o parte buza și obrazul, pentru a introduce ruloul de vată în vestibulul cavității bucale.

B. *Amplasarea incorectă.* Rulourile de vată nu trebuie aplicate în regiunea liniei mediane. În această poziție ele sunt ușor deplasate.

C. *Izolarea corectă pentru dinții frontali anteriori.* Ruloul de vată este poziționat posterior de canin, fiind menținut mai bine în această poziție. Deoarece ducturile glandelor salivare nu se deschid în porțiunea labială a vestibulului cavității bucale, nu este necesar de plasat ruloul de vată sub buza superioară.

La izolarea ducturilor excretoare ale glandelor salivare submandibulare și sublinguale rulourile de vată sunt plasate în șanțul maxilo-lingual.

D. Limba este presată spre lateral cu oglinda, pentru a așeza ruloul de vată pe planșeul cavității bucale.

E. *Plasarea corectă a ruloului de vată.* Dacă permite spațiul, sunt folosite două rulouri de vată în loc de unul.

Rulourile de vată trebuie aplicate și la mandibulă, dinspre vestibular, deoarece aceasta îmbunătățește vizualizarea câmpului operator.

F. *Amplasarea incorectă.* Inserția frenului și întinderea [tracționarea] buzei fac așa izolare relativ inutilă.

G. *Izolarea preferențială pentru incisivii inferiori.* Rulourile de vată, aplicate din ambele părți, absorb o cantitate mai mare de salivă și sunt mai stabile la deplasare.

Pentru o fixare mai bună sunt folosite port-rulouri speciale sau *clamp*-uri.

Rulourile de vată trebuie să fie îmbibate doidora cu salivă înainte de a fi îndepărtate, pentru ca fibrele de vată să nu se lipească de membrana mucoasă a cavității bucale.

Încă un factor important, care împiedică aplicarea unei obturații calitative, este fluidul gingival. Acesta este un mediu fiziologic, ce umple în stare normală șanțul gingival.

MIJLOACE PENTRU RETRAȚIA MECANICĂ ȘI CHIMICĂ A GINGIEI

În prezent pentru rețracția gingiei sunt utilizate diferite *metodici*:

- **mecanică** (sunt folosite fire de rețracție și inele de rețracție fără impregnare, căpăcelele siliconice pentru rețracția gingiei și instrumente speciale – elevatoare gingivale),
- **chimică** (sunt folosite soluții și geluri, ce conțin hidroclorură de epinefrină cu fenolsulfonat de zinc / Racord Two, Pascal/, clorură de aluminiu /Hemodent, Racestypine; ViscoStat Clear, Ultradent; Expasyl/, sulfat de aluminiu /Rastringent, Pascal/ sau de fier /Astringent, Stasis; ViscoStat/, care asigură o hemostază calitativă și o reducere a volumului țesuturilor din contul vasoconstricției; ele pot fi aplicate pe fire neimpregnate, sau introduse nemijlocit în șanțul gingival. În asemenea cazuri sunt preferabile gelurile, deoarece ele nu se scurg din șanț, și garantează o hemostază mai sigură. Gelul poate fi introdus în șanțul gingival cu ajutorul unei seringi dotate cu o canulă obișnuită sau cu una specială - de tipul Dentofusor cu periură la capăt),
- **combinată** (sunt folosite fire de rețracție impregnate /Racord și Sil-Trax Epi (Pascal); Gingi-Pak Braid; Septocord, Pascord, Sil-Trax AS, Gingi-Aid; Racestypine Cord/ și inele de rețracție impregnate, precum și paste de rețracție /Retrac, Expasyl, MagicFoam Cord/).

Introducerea firului de rețracție în șanțul gingival, punga parodontală sau în cea gingivală facilitează izolarea țesutului dentar de lichidul gingival, - la tratarea cavităților cervicale (din imediată apropiere a coletului unui dinte), precum și la luarea amprentelor. Firul de rețracție, introdus sub marginea gingivală, asigură deschiderea necesară a șanțului gingival.

Retracția gingiei vizează următoarele obiective:

- protejarea gingiei marginale de traumatism mecanic;
- stoparea hemoragiei;
- protejarea câmpului operator de fluidul gingival;
- micșorarea volumului gingiei marginale, crearea accesului către partea subgingivală a dintelui.

Firele de rețracție pot fi de in sau de bumbac (*mai des*), și se produc în rezervoare închise, în capacul cărora este incorporată o lamă pentru tăierea lungimii necesare de fir.

Firele sunt produse de diferite diametre.

Mărimile sunt indicate de către firmele producătoare. Cele mai răspândite variante sunt: „00”, „0”, „1”, „2” (*Knittrax Pascal, Gingi-Pak, Ultrapak*) sau „7”, „8”, „9”, „10” (*Siltrax u Racord Pascal*).

Conform metodei de fabricare firele de rețracție pot fi clasificate în felul următor:

- **Răsucite** – *twisted*. Principalul neajuns al acestor fire este dezlănarea lor rapidă la împachetarea (înfășurarea) în șanțul gingival și includerea fibrelor de fir în amprentă sau restaurare. Exemple: *Gingi-Pak Cord* (Gingi-Pak), *GingiYarn* (Dux Dental), *Pascord* (Pascal), *PeKopd* (Владмива).

- **Împletite** – *braided*. Această categorie de fire de rețracție se deosebește prin rezistență înaltă, practic se exclude dezlănarea la împachetare. Exemple: *Siltrax* (Pascal), *Gingi-Pak Braid* (GingiPak), *GingiBraid* (Dux Dental).

- **Țesute (tuburi nodulare, tricotate)** – *woven, knitted*. Pentru aceste fire este caracteristică o capacitate absorbantă superioară. La împachetare ochiurile firului împletit se strâng, și în țesătură se elimină o soluție hemostatică. Firele țesute pot fi folosite pentru rețracția gingiei înainte de preparare pentru protecția țesuturilor moi. Exemple: *Knittrax* (Pascal), *Ultrapak* (Ultradent), *GingiKnit* (Dux Dental), *Gingi-Aid Z-Twist* (Gingi-Pak). Mai există și fire

tricotate, armate cu fir de cupru (*Stay-Put*), care sunt cu succes și eficacitate introduse în șanțul gingival, și își păstrează forma după împachetare.

Firele de retracție pot fi îmbibate cu hemostatic sau vasoconstrictor, sau să nu fie îmbibate cu nimic.

Firele neîmbibate realizează o retracție mecanică a gingiei. Ele sunt indicate în caz de prezență la pacient a afecțiunilor parodontale sau a mucoasei bucale. Dacă este necesar firele menționate pot fi prelucrate de sine stătător, *ex tempore* cu un oarecare remediu chimic.

Firele impregnate realizează o retracție combinată a gingiei.

Pentru aplicarea firului în șanțul gingival este folosit un instrument fin – (*cord*-) *packer*-ul (engl. *gingival cord packer*). Prin exterior *packer*-ul amintește de o spatulă netezitoare angulară obișnuită, sau poate fi rotund. Partea activă a *cord*-*packer*-ului în formă de pală, are un trunchi flexat sub un unghi de 45° și vârf rotunjit, ce contribuie la plasarea atraumatică a firului prin mișcări verticalizate, orientate în axul longitudinal al dintelui.

Partea activă a *packer*-ului poate fi netedă (*non-serrated, plain*), sau să prezinte creștături (*serrated*) pentru prevenirea lunecării instrumentului. Pentru fire răsucite producătorii recomandă de obicei folosirea unui *packer* neted, iar pentru cele împletite și tricotate – *packer*-ul cu creștături.

Nu se recomandă înlocuirea *packer*-ului cu o spatulă netezitoare, deoarece ea are o parte activă mai groasă, ceea ce poate duce la traumatismul șanțului gingival și la hemoragie în momentul aplicării firului de retracție.

La utilizarea firului de retracție pentru izolarea defectelor cervicale trebuie de ținut cont de faptul, că firul este fixat în șanțul gingival până la gravaj, și aplicare a sistemului adeziv. La așezarea firului de retracție în șanțul gingival este important de a nu exercita o presiune excesivă, deoarece aceasta duce la ruperea joncțiunii dentogingivale.

Este important ca vârful (capătul) firului să fie îndepărtat din cavitate, în caz contrar este posibilă includerea accidentală a firului în restaurare. Excesul de fir după înfășurare este tăiat cu foarfece obișnuite sau cu altele speciale (pentru firul de retracție), designul cărora reduce la minim riscul traumării gingiei la secționarea firului.

Neajunsurile utilizării firelor de retracție pentru izolarea defectelor cervicale sunt:

- traumatizarea posibilă a șanțului dentogingival la împachetarea firului;
- protecția insuficientă a gingiei marginale în cadrul preparării;
- includerea posibilă a fibrelor de fir în restaurare.

Inelele de retracție (*de exemplu, Epipack*) sunt clasificate la fel, ca și firele, și sunt utilizate cel mai des la realizarea amprentelor în dublu strat.

Pentru prevenirea pătrunderii salivei în cavitatea formată sunt folosite aspiratoare de salivă și aspiratoare de praf stomatologic

poate fi folosită deasemenea vidarea rapidă (*HVE*), sau utilizat aspiratorul de salivă.

Utilizarea aspiratoarelor de salivă și aspiratoarelor de praf stomatologic previn pătrunderea pe membrane mucoasă a cavității bucale a unor substanțe iritante (*la gravajul cavității, la prelucrarea medicamentoasă a canalelor radiculare*).

Aspirator de salivă și aspiratorul de praf stomatologic se deosebesc în primul rând după mărimea vârfului, introdus în gură. Primul, cu diametrul de 4 mm, este utilizat pentru evacuarea salivei, ce se acumulează pe planșeul bucal, iar celălalt, cu diametrul de 10 mm, îndepărtează umiditatea și fragmentele în cadrul câmpului de lucru. De obicei vidarea rapidă (*HVE*) este efectuată de către un asistent, în timp ce aspiratorul de salivă este plasat pe planșeul cavității bucale *HVF*. Se remarcă o eficiență înaltă în cazul în care stomatologul și asistentul lucrează împreună.

Pentru evacuarea fluidului bucal din cavitatea orală în procesul tratamentului endodontic sunt foarte comode niște canule flexibile autoclavabile din silicon pentru aspiratorul de

salivă Multiseptor („LM-Instruments Planmeca”, Finlanda). Acest accesoriu reprezintă un tub lung cu multe orificii, care poate fi ușor adaptat ca formă și amplasat comod în cavitatea bucală. Setul oferă și un fixator cu bloc de mușcare. Astfel, dispozitivul sus-numit nu doar evacuează fluidul bucal și soluțiile antiseptice, dar și îndepărtează obrazul și limba. Fixarea sigură a aspiratorului de salivă permite stomatologului să se descurce fără asistent. Există și alte variante de izolare a arcadelor dentare de fluidul bucal.

Sistemul de izolare cu diga

Cea mai sigură și eficientă metodă este *izolarea absolută a dinților*, care se realizează prin aplicarea unui sistem de folii de latex – *cofferdam, rubber-dam, quickdam, optidam*.

Avantajele folosirii izolării absolute

Pentru pacient:

- prevenirea ingestiei și aspirației unor instrumente mici, precum și a unor elemente străine (*particule de țesuturi necrotice ale unui dinte și de obturații*), precum și a unor substanțe ce produc reacții alergice;
- protejarea mucoasei cavității orale de la nimerirea unui gel pentru gravaj sau a unor soluții dezinfectare (*EDTA, hipoclorit de sodiu, etc*);
- prevenirea reflexului vomitiv, care se manifestă la iritarea palatului moale cu jet de aer sau de apă.

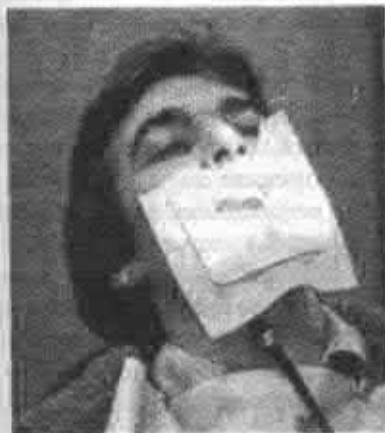Pentru stomatolog:


- dezinfectarea îndelungată a câmpului de lucru, deoarece nu există nici o contaminare cu fluide biologice a câmpului de lucru;
- câmpul de lucru rămâne uscat, nu este necesar de a schimba permanent rulourile de vată;
- se asigură o retracție a țesuturilor moi ale vestibulului cavității bucale și a gingiilor în timpul preparării și obturării;
- acces bun la câmpul de lucru;
- reducerea riscului de a molipsi un stomatolog (în cazul tratamentului pacienților HIV-infectați, bolnavi cu hepatită), protecția personalului medical de la infecții respiratorii, tuberculoză, etc;

– pacientul nu poate încetini tratamentul prin conversații (*uneori acest aspect este foarte actual*).

Cuvântul englezesc “*kofferdam*” înseamnă un dig temporar ridicat pe fundul raului, de unde este pompată apa pentru a menține uscată partea respectivă a albiei râului până la sfârșitul ridicării pilonilor susținători ai podurilor construite. Termenul a fost propus de către medicul dentist englez *Senford C. Barnum* mai mult de o sută de ani în urmă (a.1862). Această metodă de izolare a dinților de lichidul bucal este, de asemenea, numită *rubber dam*.

◀ *Exemplu de utilizare a foliei de latex a sistemului Quickdam pentru izolarea țesuturilor dentare de lichidul bucal*





Folii de latex

Sistemul *cofferdam*-ului include:

1. *Diga* (folie de unică folosință, autoclavabilă, confecționată din latex sau silicon hipoalergenic), este produsă în rulouri sau sub formă de folii pătrate cu dimensiuni standard de 13x13 cm și de 15,0x15,0 cm, ceea ce este mai comod pentru fixarea acesteia în cavitatea bucală.

Cauciucul, din care este confecționată digă trebuie să fie destul de nou. Diga, ce a fost păstrată 2 sau 3 ani, își pierde rezistența și ușor se rupe în timpul aplicării (prin întindere) pe dinți.

Digile transparente, care păstrează vizibilitatea reperelor principale în cavitatea bucală, sunt utilizate în principal la efectuarea unui tratament endodontic; la modelarea unor restaurări compozite sunt folosite digi colorate, care creează un fond contrastat și oferă o imagine clară a conturilor cavității.

Pentru a reduce frecarea cauciucului de pielea feții, sub digă se aplică șervețele speciale de hârtie, cu orificii în centru.

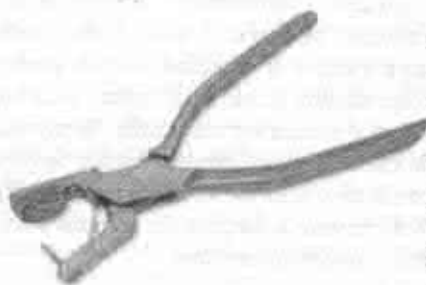
În prezent, firmele producătoare, în funcție de grosimea peliculei de latex au adoptat următoarea gradare (clasificare) a foliilor (digilor) de *cofferdam*:

- 1) *subțire* /engl. *thin*/ (0,12 – 0,18 mm) (se adaptează ușor în cavitatea bucală, iar la aplicare se caracterizează printr-o putere de aderență relativ redusă);
- 2) *medie* /engl. *medium*/ (0,18 – 0,23 mm) (este comodă în manipulare, cel mai solicitată în practica clinic, în special – în endodonție și în tratamente conservative);
- 3) *greu* /sau *groasă*; engl. *heavy*/ (0,23 – 0,29 mm) (asigură o rețracție bună a gingiilor, și este rezistentă la întindere);
- 4) *extra-greu* /sau *extragroasă*; engl. *X-heavy*/ (0,29 – 0,34 mm) (asigură o izolare maximă a dintelui, iar la fixare necesită suficientă îndemânare și experiență în aplicarea *cofferdam*-ului);
- 5) *special de greu* / sau *specială*; engl. *Special heavy*/ (0,34 – 0,39 mm) (este aplicată în cazuri excepționale, când este necesară o izolare maximă specială a țesuturilor moi ale cavității bucale de la acțiunea unor produse chimice agresive).

2. Șablonul (ștampila pentru digă) este utilă pentru poziționarea perforațiilor pe digă de cauciuc. În tehnica *cofferdam*-ului ștampila pentru maxilarul superior și pentru cel inferior este utilizată pentru aplicarea pe folia elastică a unui marcaj orientativ ce indică poziția dintelui (sau dinților) cauzal(i).

Perforarea foliei de latex în regiunea zonei trasate facilitează aplicarea ei ulterioară și amplasarea în cavitatea bucală.

Marcajele cu creionul trebuie făcute pe partea pudrată a latex-ului, cu necesitatea de a controla puterea apăsării creionului pentru a preveni ruperea foliei elastice.



Clește perforator

3. *Clește perforator* (*Perforator, Poanson*). Pentru crearea găurilor punctiforme în folia de latex de un diametru programat, este folosit un clește special, dotat la un braț cu un disc mobil turnant (a.n. „masă de tăiat a perforatorului”), prevăzut cu cinci (*perforatorul Ainsworth*) sau șase (*perforatorul Ivory*) orificii (a.n. „cuiburi”, – unul mai mare decât celălalt). În orificiul de mărimea aleasă va pătrunde în momentul acționării celor două brațe un ic perforator (confecționat dintr-un oțel de calitate înaltă).

Deoarece coroanele dinților variază ca dimensiune, mărimea orificiului este ales corespunzător diametrului părții cervicale a dintelui în conformitate cu numărul atribuit, după schema ce urmează:

Cuibul nr. 1 – pentru incisivii inferiori.

Cuibul nr. 2 – pentru incisivii superiori.

Cuibul nr. 3 – pentru caninii și premolarii maxilarului superior și inferior.

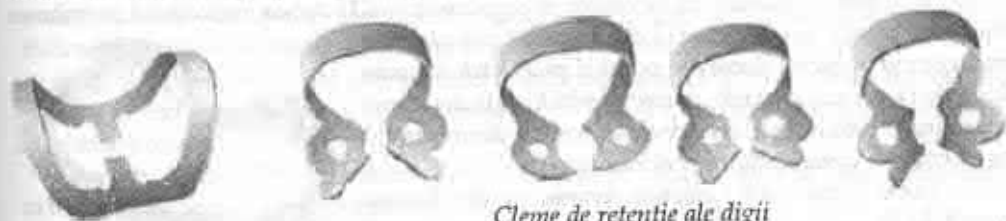Cuibul nr. 4 – pentru molarii maxilarului superior și inferior.

Cuibul nr. 5 – pentru molarii voluminoși ai maxilarului superior și ai celui inferior.

Utilizarea perforatorului garantează formarea unor găuri cu margini netede, fără tăieturi, rezistente la deformări elastice și care își păstrează integritatea sa chiar și la extensia considerabilă a foliei.

4. *Clemele de retenție ale digii* sunt confecționate din oțel inoxidabil și au rol de ancorare a foliei de cauciuc de coletul dintelui, care urmează a fi tratat, și de împingere a țesuturilor moi.

Ele prezintă două fălci și o parte centrală. Partea terminală a fălcilor trebuie să aibă contact cu dintele cel puțin în patru puncte.



Cleme de retenție ale digii

Sunt comercializate cleme pentru izolarea diferitor grupuri de dinți, în funcție de configurația anatomică a acestora:

- molari temporari;
- dinți (sau rădăcini) singuri;
- dinți frontali;
- cleme pentru situații clinice speciale: cleme cervicale pentru obturarea cavităților, localizate în regiunea cervicală, și cleme cu port-rulouri de vată;
- cleme pentru molari și premolari.

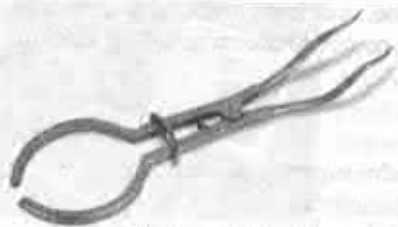Există *cleme cu și fără aripi*.

Aripile, care sunt niște extensii ale fălcilor clemelor, determină retractarea suplimentară a țesuturilor moi, măbind spațiul câmpului operator, dar și facilitează plasarea întregului sistem de digă. De ele este fixat latexul, iar sistemul, în caz de necesitate, poate fi asamblat în afara cavității bucale și doar apoi instalat pe dinte. În cazuri particulare, cum ar fi distrucțiile dentare manifeste, pot fi utilizate cleme speciale, care prezintă niște fălci înclinate spre apical, astfel fiind facilitată ancorarea la nivelul unor zone minime de substanță dentară.

Pe de altă parte, clemele cu aripi sunt mai greu de instalat, iar probabilitatea de a rupe folia este mai mare.

La alegerea corectă a tipului și mărimii clemei, și respectarea regulilor de fixare fălcile clemei trebuie să contacteze cu suprafața dintelui în patru puncte, și să nu se atingă de papilele gingivale spre a evita hemoragiile capilare și contaminarea suprafețelor prelucrate.

5. *pensa port-clemă* este un clește folosit la aplicarea, fixarea și înlăturarea clemelor. Pentru fixarea și înlăturarea clemelor în tehnica cofferdam este utilizat *cleștele pentru cleme*



Pensa port-clemă

cu mecanism de blocare telescopic (la apropierea / aducerea împreună / a brașelor se produce deschiderea părții active) și cu un element cu arc expansiv, prevăzut cu limitor de cursă.

Partea activă a cleștelor pentru cleme se termină prin pinteni (butoane) de retenție, menite pentru distensia arcului clemei și pentru reținerea brașelor clemei.

Când se lucrează în regiunea dinților frontali, este folosită o pensă port-clemă cu o ușoară îndoire a părții active (*forceps Stoke*), iar pentru fixarea clemelor în porțiunile distale ale maxilarelor sunt utilizate pense port-clemă cu o flexiune "în baionetă" a părții active (*forceps Brewer*).

6. Cadrul din oțel inoxidabil servește pentru întinderea și menținerea în tensiune a foliei elastice a unui cofferdam și fixarea lungimii excesive a peliculei din latex; reprezintă un cadru în formă de "U", cu pinteni de retenție situați pe perimetru. O modificare a variantei de montare a foliei într-un cadru confecționat dintr-un material polimer foarte rezistent, reprezintă un cadru pliant radioneutral, și se numește *Quickdam*. Acest sistem este convenabil pentru efectuarea lucrărilor în regiune frontală, dar ea nu izolează membrana mucoasă jugală. În plus, cadrul din material polimer este mai comod în lucru, deoarece poate fi pliat, fără a scoate folia de cauciuc și clemele, și este posibilă realizarea unei investigații radiologice, ceea ce este deosebit de important la efectuarea tratamentului endodontic;



Cadru din material polimer pentru *Quickdam*

7. Firele (cordoanele) elastice servesc pentru fixarea unei folii de cauciuc, fiind plasate între dinți, atunci când sunt în contact intim. Acestea sunt produse având trei dimensiuni ca grosime, și sunt o variantă (opțiune) mult mai crușătoare pentru fixarea foliei, cu condiția prezenței obligatorii a contactelor interdentare.

Dacă la plombarea unui dinte se mai poate de limitat la utilizarea rozelor de vată și la funcționarea continuă a aspiratorului de salivă, apoi restaurarea a doi sau mai mulți dinți este imposibilă fără utilizarea *cofferdam*-ului – singurului mijloc sigur de protejare a câmpului operator de contactul cu saliva și cu fluidul bucal, precum și de prevenire a complicațiilor, apărute în urma umectării pereților dentari la respirația pe gură a pacientului.

Folia de latex este important de a fi folosită în restaurarea premolarilor și molarilor distruși, când este foarte dificil de a asigura uscăciunea câmpului operator.

De obicei, cu ajutorul digii este izolat un grup de 4-6 dinți. Pentru aplicarea foliei de latex, trebuie de pregătit:

- pensa port-clemă (pentru a instala clemele),
- set de cleme,
- floss dentar (sau fir de ligatură),
- apă cerată,
- folie de latex,
- șablon pentru marcarea arcadei dentare,
- cadru de fixare a digii,
- șervețele absorbante,
- cremă pentru lubrefierea foliei de latex.

Clemele fără aripi sunt fixate pe dinte până la instalarea *cofferdam*-ului, iar clemele cu aripi sunt aplicate concomitent cu folia elastică a *cofferdam*-ului.

Clema, aleasă spre a fi utilizată, se potrivește pe dinte, și este verificată, dacă nu se deplasează la întinderea digii pe arc. Dacă clema este cu ușurință mișcată din loc cu mânerul oglinzii, ea trebuie să fie înlocuită cu una mai sigură. Toate clemele, în special pentru molarii II, ar trebui să fie verificate la stabilitate înainte de aplicarea digii.

Folosind șablonul de arcadă dentară, pe folia de latex a cofferdam-ului se notează prin puncte cu ajutorul unui creion, creion marker sau pix orificiile pentru dinții stâlpi și pentru dinții ce urmează a fi tratați.

La restaurarea unui grup de dinți, de obicei, se face marcarea unui cuadrant sau sextant. În caz de restaurare a unui singur dinte, câmpul este limitat la trei dinți (*doi dinți stâlpi, pe care sunt fixate clemele, și un dinte ce urmează a fi restaurat*).

Folia de latex este mai bine de a o aplica după prepararea dinților, deoarece diga pusă până la prepararea dinților va crea dificultăți în timpul lucrului, mai ales dacă este vorba de pregătirea cavităților, situate pe suprafețele proximale ale dinților sau în regiunea cervicală.

Pentru a asigura confortul pacientului buzele și, mai ales colțurile gurii acestuia sunt unse cu un remediu emolient de tip *Borofax*.

Apoi, medicul face o anestezie locală (*deoarece aplicarea și scoaterea clemelor reprezintă o procedură dureroasă*), și cu ajutorul perforatorului face în digă orificii de diametru diferit — în funcție de apartenența de grup a dinților vizați (*incisivi, premolari și molari*).

Înainte de aplicarea unei dige nemijlocit în cavitatea bucală, cu un fir de mătase (*floss dentar*) se verifică trecerea (permeabilitatea) și, în același timp, se curăță spațiile interdentare, care urmează a fi izolate.

În prezența unor obstacole (*tartru dentar, obturații necalitative, etc.*), acestea trebuie eliminate și de verificat din nou permeabilitatea spațiilor interdentare.

Diga este unsă cu lubrefiant, apoi este îndoită în jumătate și introdusă în gura pacientului. După îndreptarea marginilor folia de latex trebuie să se afle în vestibulul gurii.

De arcul clemei este atașată o bandă dentară/ fir cerat, ca o măsură suplimentară de asigurare împotriva deplasării accidentale a clemei și a înghițirii/aspirării ei de către pacient.

Apoi, cu ajutorul unor forcepsuri speciale se aplică o clemă fără aripi pe dintele de sprijin, care de obicei este situat distal de dintele, ce urmează a fi restabilit.

Fălciile clemei trebuie să fie amplasate sub ecuatorul coroanei dintelui, iar arcul — să fie orientat spre distal. Fixarea clemei este verificată prin prezența sau absența mobilității. În cazul prezenței unei mobilități clema este mai bine de înlocuit cu alta.

Pe deasupra clemei fără aripi, fixate pe dinte, este îmbrăcată folia, - prin întinderea ei cu degetele indice ale mâinii drepte și stângi, - și apoi, prin orificiile din folie, sunt "trecuți" ceilalți dinți.

Folia este îndreptată, sub ea este plasat un șervețel absorbant și cadrul, iar folia este fixată de proeminențele de pe cadru. După aceasta este efectuată inversarea foliei, îndreptând-o în regiunea cervicală, cu ajutorul netezitoarei, sau prin trecerea aței dentare prin spațiile interdentare.

Astfel, în cazul digii aplicate, în direcția cavității orale este orientat dintele stâlp, pe care este fixată clema, și dinții, ce urmează a fi restabiliți. Ceilalți dinți, parodontiul și mucoasa bucală se izolează de câmpul operator, și se plasează sub folia de latex.

Atunci când diga este fixată în cavitatea orală, pacientul poate să înghită liber saliva, iar în caz de necesitate, se poate aspira cu aspiratorul de salivă. Atunci când diga este aplicată, dinții, ce urmează a fi restabiliți, sunt complet izolați de lichidul gingival și de aerul umed al pacientului.

La restaurarea dinților frontali superiori, clemele sunt de obicei fixate pe premolari. În loc de cleme folia de latex poate fi fixată cu ajutorul coardelor rotunde de latex, — *firelor Wedjets*.

Ele sunt disponibile în două forme: subțiri (*de culoare galbenă*) și groase (*de culoare oranji*), care sunt utilizate la persoane tinere – la păstrarea contactelor punctiforme ale dinților și la vârșnici – cu corone abraziante și contacte plane ale dinților.

Diga este, de obicei, fixată în cavitatea bucală cu ajutorul unor corduri de latex cu o lungime neînsemnată (*mărimea 1,5-2,0 cm*). Cordul în stare întinsă este introdus în spațiul interdental, și apoi - eliberat. La contracție cordul fixează bine folia de latex în spațiul interdental.

În contrast cu clemele fără aripi, la folosirea clemelor cu aripi pe folia de latex, la început este aplicată clema, după care, împreună cu folia ea este introdusă în gură și fixată pe dinte cu ajutorul cleștelui pentru clame. Folia de latex este scoasă de pe aripile clemei. Contractându-se, ea cuprinde strâns (etanș) coletul dintelui.

Trecerea celorlalți dinți prin orificiile făcute prealabil în folie, aplicarea cadrului și fixarea foliei sunt similare cu modul descris mai sus, la folosirea clemelor fără aripi.

La efectuarea restaurării unui mic grup de dinți în porțiunea frontală a maxilarului în loc de *cofferdam* poate fi folosit *Quickdam*-ul.

Quickdam-ul reprezintă în sine o folie de dimensiuni mici (*10 x 5 cm*) din latex, care este fixată rigid de cadrul elastic oval. De obicei, este fixată în cavitatea bucală cu ajutorul unor cordoane sau cu *floss*-uri.

Folia de latex este îndepărtată înainte de lustruit, iar în unele cazuri, și înainte de începerea lucrărilor de finisare cu frezele corespunzătoare, deoarece împiedică prelucrarea calitativă a regiunii cervicale.

După aplicarea șablonului, *perforatorul*, *pensa port-clemă* și însăși *clemele* sunt supuse dezinfectiei în mod obligatoriu.



APLICAREA MATRICEI, PORT-MATRICEI ȘI A PENELOR

Matricea este aplicată înainte de obturarea cavității. Ea este fixată în spațiul interdental. Matricea trebuie să adere strâns la suprafața dintelui. Cu o minuțiozitate specială ea trebuie să fie aplicată în cazul, când cavitatea se află la nivelul gingiei sau subgingival. Matricea sau sistemul matriceal este folosit pentru crearea formei anatomice a dintelui, facilitează restabilirea peretelui de contact și asigură crearea corectă a punctului de contact.

După aranjarea matricei, în spațiul interdental este introdus un ic. Menirea penei constă în separarea dinților, menținerea matricei și prevenirea refulării materialului obturator în spațiul interdental.



ANESTEZII ÎN TRATAMENTUL ODONTAL

La efectuarea anesteziei este necesar de a respecta următoarele principii:

1. Anestezia locală trebuie făcută doar cu ajutorul unei seringi carpulare speciale, cu un fixator bun pe piston.

2. Carpula cu anestezic trebuie fixată sigur în seringă cu ajutorul fixatorului de piston.

3. După injectarea acului se execută obligator proba de aspirare, pentru a se convinge ca acul nu a pătruns într-un vas sangvin.

4. Viteza de injectare a anestezicului local nu trebuie să depășească 1 ml pe minut.

5. Înainte de administrarea anestezicului întotdeauna se apreciază starea generală a pacientului și, reieșind din ea, se alege anestezicul.

6. Este necesar de a nu uita faptul ca anestezicele locale ce conțin adrenalină sunt contraindicate în cazul unor forme decompensate de patologie cardio-vasculară, infarct miocardic, tulburări de ritm cardiac, tireotoxicoză manifestă, forme grave de diabet zaharat, nefropatii.

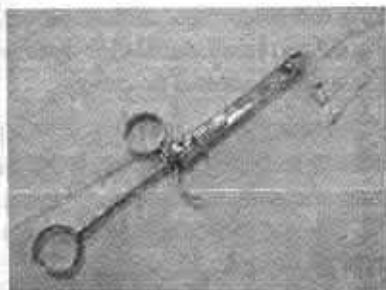
7. La injectarea anestezicelor care conțin vasoconstrictoare sunt posibile următoarele complicații:

- a) creșterea tensiunii arteriale;
- b) aritmii;
- c) tahicardii;
- d) anxietate;
- e) sudorație sporită.

8. Alegerea anestezicelor pentru persoane în etate cu afecțiuni somatice generale în forma compensată necesită o abordare specială. Cel mai bine este de folosit anestezicul „Mepivacaina” - acesta nu conține vasoconstrictoare sau „Articaina”, care conține o cantitate minimă de vasoconstrictoare. Trebuie de ținut minte ca anestezicul „Mepivacaina” este mai toxic și are o perioadă de eliminare mai îndelungată, deaceia se recomandă, pe măsura posibilității, de a folosi „Articaina”.

9. Pacienții cu tiriotoxicoză, diabet, precum și cei care primesc antidepresante triciclice (amizin, amitriptilin, reserpin, raunatină, aminazin, hormoni tiroidieni) au o reactivitate înaltă către substanțe adrenergice. Acestor pacienți trebuie de administrat un vasocompresor nou „Femipresina”, care produce vasoconstricția venelor și nu a arterelor, și este inofensiv pentru pacienții cardiaci.

10. Cantitatea de anestezic admisibilă pentru injectare la o anestezie - de la 0,8 până la 4 ml.



Pâna la începerea tratamentului pulpitei este necesar de a scoate pacientului tensiunea psiho-emoțională (*frica, neliniștea*).

Este necesar de a acorda pacientului atenție și răbdare maximă. În cabinet poate suna o muzică ușoară, relaxantă. În caz de necesitate bolnavului este indicată premedicația.

Premedicația constă în administrarea cu 30-50 minute înainte de tratament a unor tranchilizante (*seduxen sau relanium a câte 0,005 - 0,01 gr, elenium - 0,01 gr*). Cu același scop pot fi folosite analgezicele (*aspirină, algocalmină /analgină/, paracetamol, ketanov*).

Practica clinică arată că în tratamentul endodontic este necesară o anestezie adecvată, nu mai puțin sigură, decât în cazul intervenției chirurgicale de extracție dentară.

O anestezie adecvată creează un confort psiho-fiziologic, reduce considerabil stressul emoțional, și contribuie la realizarea unui contact mai bun între stomatolog și pacient, precum și sporirea calității și reducerea termenului de tratament endodontic.

Alegerea modalităților optime de anestezie în cazul unei intervenții endodontice este o chestiune destul de dificilă.

Anestezia generală se administrează în practica endodontică conform unor indicații relativ restrânse. De aceea metoda de anestezie locală ocupă o poziție de frunte, fiind cea mai eficientă, cu risc relativ mic și tehnică accesibilă.

Ea este indicată în toate cazurile, când intervențiile endodontice sunt însoțite de o reacție durabilă.

Substanțele medicamentoase, folosite pentru anestezia locală, se împart în amide (*lidocaină, trimecaină, mepivacaină, articaină*) și eterice (*novocaină, dicaină, anestezină*).

Comparativ cu novocaina, lidocaina este de 4 ori mai puternică și de două ori mai toxică decât prima.

Ultracaina (articaina) este de 5 ori mai drastică, și de 1,5 mai toxică decât novocaina.

Marcaina (bupivacaina) este de 8 ori mai puternică și de 3 ori mai toxică decât novocaina.

Pentru a micșora reacția generală din partea organismului, la injectarea anestezicului local, este necesar de a introduce acesta lent (*nu mai puțin de 20 secunde*).

Pentru o eficiență mai mare a anesteziei prin injecție se folosește un vasoconstrictor în calitate de aditiv pentru anestezic (*adrenalina sau noradrenalina*).

În stomatologie se folosește pentru anestezii dentare următoarele concentrații de vasoconstrictori: adrenalina - 1:50000-1:250000, noradrenalina - 1:50000-1:100000.

Preparatele pentru anestezie locală cu conținut înalt de vasoconstrictor sunt marcate cu semnul "forte" sau "SP".

Avantajele prezenței vasoconstrictorului:

- 1) Sporirea eficienței anesteziei;
- 2) Prolungirea timpului de acțiune;
- 3) Micșorarea dozei (*se reține un timp mai îndelungat*);
- 4) Asigurarea hemostazei;
- 5) Reducerea toxicității (*pătrunderea lentă în circuitul sangvin*).

Dacă se prevede o manoperă de durată mare, legată de depulparea unui dinte multiradicular sau al unui grup de dinți, durata anesteziei poate fi prelungită prin creșterea dozei sau prin injecții repetate.

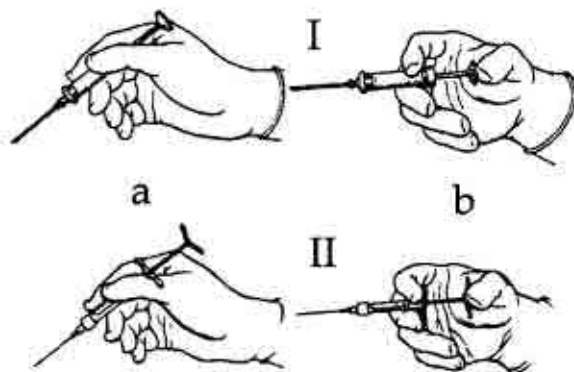
Volumul aproximativ al soluțiilor anestezice pentru efectuarea unui tip sau altul de anestezie este prezentat în tabelul 8.

Tabelul 8. Caracteristica anestezicelor locale, folosite în tratamentul odontal

Denumirea anestezicului	Baza activă	Firma	Vasoconstrictor	Inceputul anesteziei, min.	Durata anesteziei, min.
Alphacaine	Articaină	SPAD	Adrenalină	1-2	60-120
Bucanest		Biodica	Doar sol. de 4% fără vasoconstrictor Adrenalină	1-2	60-100
Deltazine		A.T.O.Zizine	Doar sol. de 4% fără vasoconstrictor Adrenalină	1-2	60-90-120
Primacaine		Piere Rolland	Adrenalină	1-2	60-100
Septanest		Septodont	Adrenalină	1-2	60-120
Ubestesine		ESPE	Adrenalină	1-2	60-120
Ultracaine		Hoechst	Adrenalină	1-2	60-120
Pradicain	Aptocaină	Piere Rolland	Fără vasoconstrictor	1-2	60-90
Scandikaine		Mepivacaină	Septodont	Doar sol. de 3% fără vasoconstrictor Noradrenalină	1-2
Xylonor	Lidocaină	Septodont	Noradrenalină	2-3	90
Xylorolland		Piere Rolland	Fără vasoconstrictor Adrenalină	2-3	90
Xylocaine		Dentoria (Astra)	Doar sol. de 2% fără vasoconstrictor Noradrenalină	2-3	90
Pressicaine	Prilocaină	SPAD	A – fără vasoconstrictor N – Noradrenalină	1-3	60-90
Biodicaine		Biodica	Noradrenalină	1-2	60-90
Ziacaine		A.T.O.Zizine	Noradrenalină	1-3	60-90
Citanest		Dentoria (Astra)	Adrenalină	2-4	90

Pentru tratament endodontic pot fi folosite în principiu toate metodele de anestezie prin injectare (și) locală (topică):

1. Anestezie aplicativă
2. Anestezie infiltrativă:
 - Directă;
 - Indirectă;
3. Anestezie tronculară:
 - Tuberală;
 - Incisivă;
 - Palatinală;
 - Infraorbitară;
 - Mandibulară;
 - Torusală;
 - Mentonieră;
4. Anestezie spongioasă:
 - Intraosoasă;
 - Intraseptală;
 - Intraligamentară;
5. Anestezie intrapulpară.

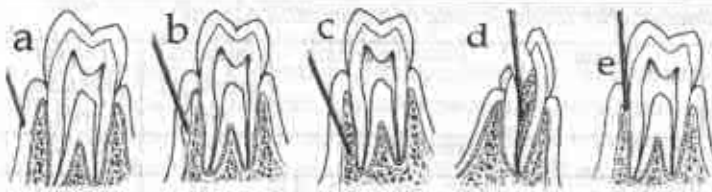

Poziția degetelor la efectuarea anesteziei infiltrative.

I - pe seringă; II - pe portanta carpulei.

a - în timpul introducerii acului în țesuturi;

b - la injectarea anesteziului



Injectarea anesteziului:

- a - submucozal;
- b - subperiostal;
- c - intraosos;
- d - intrapulpar;
- e - intraligamentar

Anestezia aplicativă [topică] este folosită în general pentru desensibilizarea locului de injectare a acului în caz de anestezie prin injectare, care la 2/3 din pacienți provoacă anxietate și jenă [incomoditate]. Anestezic de elecție pentru acest tip de anestezie servește lidocaina, care este unicul reprezentant al grupeii amide, ce exercită efect local puternic. Înainte de aplicarea anesteziului se usucă membrana mucoasă, pentru a-i spori acțiunea acestuia. Anestezicul este aplicat din spray, sau cu ajutorul unei bulete de vată. Anestezia se instalează peste 2,5-3 min. după aplicarea anesteziului.

Cea mai simplă metodă este **anestezia infiltrativă**.

În **anestezia infiltrativă** soluția de anestezic se injectează sub membrana mucoasă pentru realizarea unui contact direct cu osul. Trebuie evitată introducerea anesteziului sub periost, deoarece această procedură este extrem de dureroasă. Anestezicul difuzează prin osul spongios.

În urma anesteziei infiltrative sunt blocate terminațiile nervoase periferice și filetele nervoase fine prin infiltrarea țesuturilor circumjacentă cu soluția anestezică.

În cazul anesteziei infiltrative directe soluția anestezică se introduce nemijlocit în acele țesuturi, în care va fi efectuată intervenția chirurgicală.

În cazul anesteziei infiltrative indirecte soluția anestezică se injectează la o distanță oarecare de la teritoriul care urmează a fi anesteziat, cum ar fi, de exemplu, introducerea soluției anestezice până la periost în membrana mucoasă a plicii de tranziție ei pătrunde treptat (prin difuzie) în grosimea țesutului osos al procesului alveolar.

Anestezia infiltrativă acționează diferit la procesul alveolar al maxilei și mandibulei, fapt care se explică prin particularitățile structurii lor anatomice.

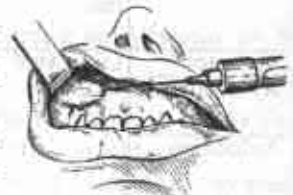În primul rând, pe fețele externă și internă a procesului alveolar al maxilei este prezent un număr important de orificii fine, prin care trec vase sangvine și limfatică, nervi. Aceste orificii sunt localizate pe parcursul întregului proces alveolar, ceea ce conferă condiții bune pentru difuziunea soluției anestezice în substanța osoasă spongioasă. De aceea eficiența anesteziei infiltrative la maxilă este destul de înaltă. La mandibulă (spre deosebire de maxilă) numărul de orificii osoase este considerabil mai mic. Ele sunt localizate, în principal, în regiunea incisivilor, caninilor, mai rar — a premolarilor. În al doilea rând, peretele extern al alveolelor maxilei are o lamă compactă destul de fină.

La mandibulă alveolele dinților frontali sunt mai înguste, și ele au peretele extern cu o lamă compactă destul de groasă și densă, în special în zona premolarilor și molarilor.

Reieșind din cele spuse mai sus, este explicabilă eficiența redusă a anesteziei infiltrative a premolarilor și molarilor la mandibulă. Ea este practic folosită doar în cazul tratării dinților frontali inferiori, în special la vehicularea anesteziilor carpulare.

De aceea, la tratamentul pulpitelor ea este aplicată independent sau aditional la anestezia tronculară.

Anestezia tronculară are într-un șir de cazuri avantaje incontestabile față de anestezia infiltrativă, chiar în absența contraindicațiilor, și aplicarea ultimei, de ex., la tratarea concomitentă a unui șir de dinți.



Poziția acului față de procesul alveolar și plica de tranziție la avansarea lui în sens orizontal

Anestezia tronculară permite anestezierea unui segment mare cu ajutorul unor doze mici de anesthetic. Pentru aceasta este necesar de a crea un depou de anesthetic în imediata vecinătate a nervului, a cărui arie de innervare trebuie de anesteziat. Ca urmare se deconectează sensibilitatea nociceptivă a unei regiuni anatomice întregi, care se poate afla la o distanță mare de locul injectării soluției anestezice. Și doar o ușoară deviere a acului de la direcția necesară duce la eșecul instituirii anesteziei așteptate.

Anestezia tronculară este frecvent folosită pentru anestezie la tratamentul cariei complicate (pulpită și periodontită).

În anestezia *tuberală* sunt anesteziați molarii superiori.

În anestezia *infraorbitală* sunt anesteziați dinții de la incisivul central până la premolarul 2 la maxilă.

În anestezia *mandibulară* sunt anesteziați dinții hemiarcadei mandibulare corespunzătoare.

În anestezia *mentonieră* sunt anesteziați dinții hemiarcadei mandibulare corespunzătoare de la premolarul 2 până la la incisivul central.

Anestezia intraligamentară [intradentesmodontală] este o variantă a anesteziei infiltrative. Ea este realizată prin introducerea a 0,1-0,2 ml de anesthetic în ligamentul desmodontal intact cu o seringă de 1 ml cu acul de injectare flexat sub un unghi de 90°, sau cu o seringă specială a firmei „Bayer”.

Avantajul acestei metodici constă în doza mică de preparat anesthetic în caz de anestezie adecvată ca profunzime.

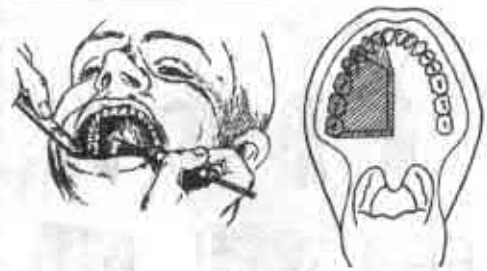
Absența unor astfel de complicații ca hematomul, reacția alergică, pătrunderea anestezicului în patul vascular, hemoragia, trismusul, remarcate în cazul anesteziei infiltrative și tronculară, justifică introducerea pe larg în activitatea practică a anesteziei intraligamentare.

Analgezia se instalează după 10-20 sec., ce permite efectuarea manoperelor curative imediat după injectarea anestezicului. Efectul analgezic durează 20-30 min.

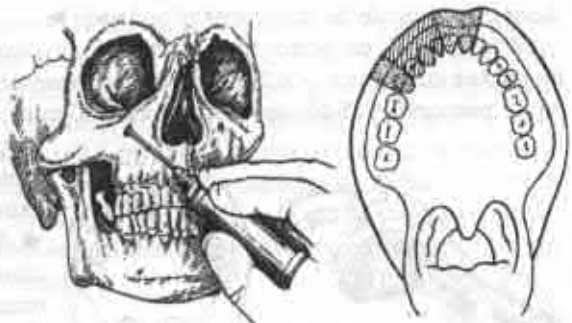
Indicații: tratamentul cariei necomplicate, a pulpitei. Anestezia intraligamentară este *contraindicată*, dacă este prezent un proces acut în periodonțiu, sau sunt punși parodontale.

Anestezia intraosoasă este realizată prin injectarea intraosoasă prin lama corticală a procesului alveolar a preparatului anesthetic cu ajutorul unei seringi. Drept urmare se remarcă o anestezie profundă a pulpei și a țesuturilor peridentare înconjurătoare.

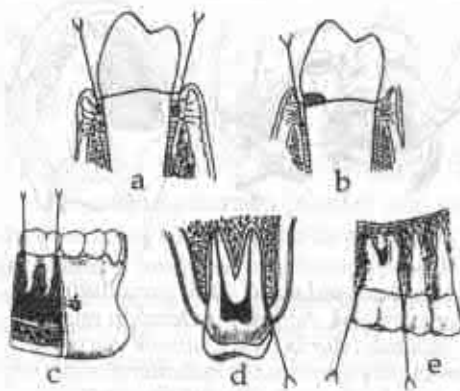
Efectul se datorează repartizării extravasculare a anestezicului în osul spongios al osului, și acțiunea asupra plexurilor nervoase din teritoriu, precum și pătrunderea lui prin sistemul arteriovenos în periodonțiu și pulpa dintelui.



Anestezia palatină. Gura pacientului este larg deschisă. Acul se injectează în regiunea palatului dur la linia ce unește marginile posterioare a coroanelor molarilor II superiori, anterior de procesul alveolar.



Anestezia infraorbitală. a - direcția acului la administrarea anesteziei respective; b - zona anesteziei maxime este hașurată, iar a celei parțiale - punctată



Tipurile de anestezie intraligamentară. a - anestezia incisivului central. Acul este introdus în ligamentul periodontal din partea vestibulară și palatinală cu bizoul orientat către fața radiculară.; b - a incisivului central dinspre vestibular (la anestezia administrată în tratamentul cariei); c, d anestezia molarului II la maxilă; Acul este introdus în ligamentul periodontal din partea vestibulară lângă fiecare rădăcină (c - aspect din față, d - aspect lateral; injectarea - dinspre palatinal); e - anestezia primului molar inferior. Acul este introdus în ligamentul periodontal sub papila dentară lângă fețele medială și distală a rădăcinilor dentare.

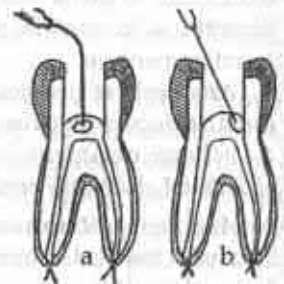
Anestezia intraseptală este o variantă a anesteziei intraosoase, și constă în introducerea soluției local-anestezice în septul osos dintre alveolele dinților vecini. Mecanismul acțiunii ei se bazează pe răspândirea soluției pe două căi principale, ca și în alte moduri intraosoase de anestezie. Aceste spații osteomedulare din jurul alveolelor dentare cu includerea regiunilor periapicale, unde sunt dispuse fibre nervoase, care inervează periodonțiul și pulpa dintelui, dinții adiacenți locului de injectare, precum și pătrunderea intravasculară a soluției și răspândirea lui prin vasele sangvine a periodonțiului și spațiului osteomedular.

Grație acestui fapt, la anestezia intraseptală are loc blocajul fibrelor nervoase ale țesuturilor osoase și moi din contul acțiunii anestezicului local și anemizarea țesuturilor parodontale. Anemia țesuturilor, care clinic se determină prin albirea gingiei în jurul locului de injectare, fortifică efectul analgezic, ca urmare a blocadei hipoxice suplimentare a fibrelor nervoase mielinice. Astfel, la anestezia intraseptală se dezvoltă o anestezie mai profundă, decât în cazul modurilor obișnuite de anestezie. Pe lângă aceasta, apariția hemostazei creează comodități adăugătoare pentru pulpotomie și pulpectomie.

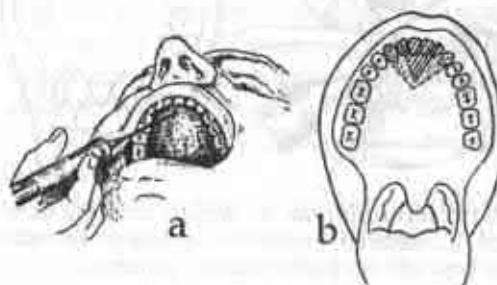
În anestezia intraseptală, ca și în alte moduri de anestezie intraosoasă, se introduce un volum redus de soluție anestezică - 0,2-0,4 ml. Efectul analgezic se instalează rapid (pe parcursul 1 minut), și se caracterizează prin apariția rarisimă (extrem de rară) a unor complicații post-injective locale și sistemice. Spre deosebire de anestezia intraligamentară, acest mod poate fi folosit cu risc minim de infectare a țesuturilor.

La tratamentul pulpitei uneori se folosește **anestezia intrapulpară**. Acest tip de anestezie se aplică auxiliar în cazul metodelor chirurgicale de tratament al pulpitei. ►

Prin orificiul de perforație se introduce cu ajutorul unui ac fin soluția anestezică - 0,1-0,2 ml. Efectul anestezic se instalează pe parcursul a 5-10 sec. și durează 5-10 min. În cazul unui

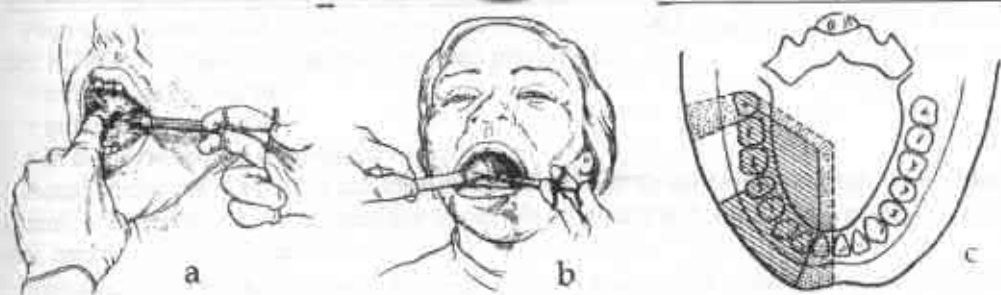

Anestezia intrapulpară.
A - corect. B - incorect.



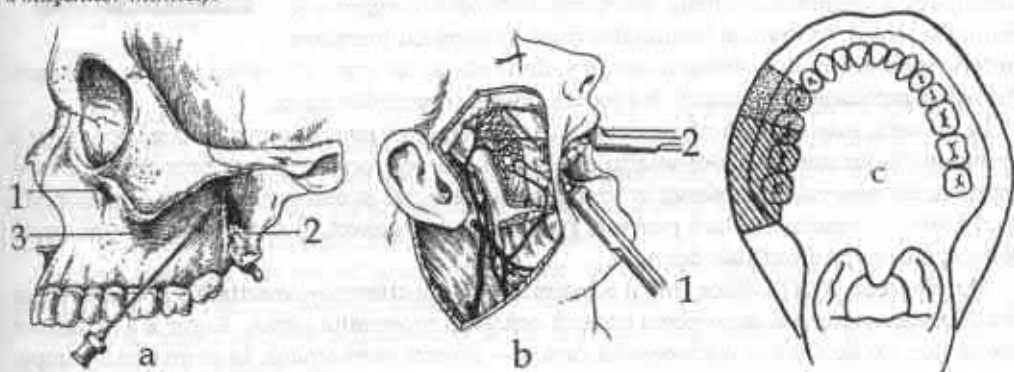
efect parțial poate fi efectuată o anestezie intracanalară - anestezicul este introdus în ostiumul canalului radicular.

◀ **Anestezia nervului nazo-palatin.** Depozitul de anestezic este creat la ieșirea canalului nazo-palatinal nemijlocit sub papila incisivă. Zona anesteziată - membrana mucoasă a palatului în regiunea incisivilor. Din dreapta: zona anesteziată și locul injectției



▲ **Anestezie la spina Spix (anestezia nervului alveolar inferior).** Injectarea acului se face în *sulcus colli mandibulae* deasupra orificiului mandibular, aproximativ la 1 cm mai sus de planul ocluzal (*a* - metoda tactilă; *b* - metoda apodactilă). Zona anesteziată - dinții și membrana mucoasă corespunzătoare hemiarcadei mandibulare, exceptând membrana mucoasă de pe partea vestibulară a molarilor.

Depozitul de anestezic se creează deasupra lingulei și orificiului mandibular. În caz de poziționarea corectă a acului pentru o anestezie adecvată este suficient 1-1,5 ml de anestezic. **Probleme legate de poziția acului.** Dacă vârful acului se oprește anterior sau inferior de *lingula mandibulară*, anestezia poate și să nu se instaleze. La avansarea prea adâncă a acului se poate dezvolta anestezia nervului facial (se instalează o pareză temporară a mușchilor mimici).



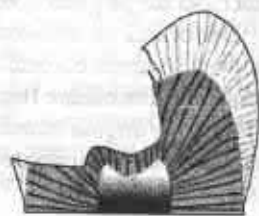Anestezia tuberală. *a* - direcția acului la administrarea anesteziei la tuberozitatea maxilei: 1. gaura infraorbitară; 2. orificiile prin care în os intră ramurile alveolare inferioare superioare; 3. creasta zigomaticoalveolară; *b* - poziția corectă (1) și incorectă (2) a acului în anestezia tuberală (posibilă lezare a plexului pterigoidian venos); *c* - zonă anesteziei maxime este hașurată, iar a celei parțiale - punctată

Anestezia nervului alveolar supero-posterior (la tuberozitatea maxilei). Injectarea acului se face în sus și înăuntru, spre tuberozitatea maxilei sub un unghi de 30° față de toate planurile convenționale. Acul este avansat la adâncimea de 0,5-1 cm, și când se ia contactul cu osul, acul este reorientat în sus, spre interior și posterior, pătrunzând cu acul la 3,5-4 cm. Înainte de injectarea anestezicului se verifică contactul cu osul și se aspiră, pentru a nu injecta accidental în plexul pterigoidian venos. Zona anesteziată - molarii și gingia vestibulară din partea corespunzătoare a maxilei. Complicația ce se poate produce la pierderea contactului cu osul și avansarea prea adâncă a acului - penetrarea peretelui arterei maxilare cu formarea hematomului retromaxilar.

CARIA DENTARĂ.

(Introducere)

Caria dentară (lat. *Caries dentis*) reprezintă un proces patologic localizat, care se desfășoară în țesuturile dure dentare după erupția dinților, fiind influențat multifactorial (*de un întreg complex de factori nocivi nefavorabili locali și generali, externi și interni*); se manifestă prin tulburări metabolice (*minerale, proteice etc.*) și este caracterizată prin demineralizarea superficială, în focar a unei părți anorganice de smalț, distrucția matricei lui organice și ramolismul, în final, al țesuturilor dure dentare cu formarea ulterioară a defectului cavitătar în smalț și dentină, iar, în urma netratării la timp, este însoțită de complicații inflamatorii din partea pulpei și periodonțiului.



În prezent, este dovedit că procesul carios debutează prin demineralizarea (pierdere a componentelor minerale ale) smalțului. Ca urmare, reducerea cea mai pronunțată a componentelor minerale se observă în stratul subsuperficial, și mai puțin — în stratul superficial extern al smalțului. Dacă procesul patologic progresează, atunci în proces sunt implicate straturile profunde ale dentinei.

Mai devreme W.D. Miller (1883) a înaintat o teorie chimico-parazitara, care servește ca bază pentru analiza și înțelegerea noastră actuală a procesului carios. Autorul a evidențiat două faze de dezvoltare a procesului carios — *chimică și bacteriană*. În prima fază componentele anorganice se dizolvă de către acidul lactic, format în cavitatea bucală în urma fermentării carbohidraților. În a doua fază se produce distrugerea bazei organice a dentinei de către enzimele proteolitice ale bacteriilor.

Cu toate acestea, pH-ul salivei (6,8 — 7,0) niciodată nu scade până la nivelul, la care se poate produce demineralizarea. Acest aspect este punctul cel mai slab al teoriei lui Miller.

În conformitate cu opiniile contemporane, caria rezultă în urma acțiunii patogene a plăcii dentare microbiene asupra smalțului dentar. În placa dentară pH-ul poate ajunge local la nivelul critic (4,5 — 5,0), favorabil desfășurării procesului de demineralizare a smalțului.

Modificările mai puțin pronunțate din stratul superficial al smalțului, comparativ cu cele mai profunde, se datorează caracteristicilor sale structurale — un conținut ridicat de fluorapatită mult mai rezistentă, precum și a proceselor de remineralizare, ce se desfășoară în mod constant din conținutul de componente minerale din fluidul bucal.

În general, pentru apariția și dezvoltarea cariei este necesară o combinație din trei factori:

- *dieta cariogenă*, care conține o mulțime de hidrați de carbon și, mai ales, diferitele tipuri de zahăr;
- prezența unei microflore cariogene (*str. mutans, etc.*);
- reducerea cariorezistenței unui dinte (*rezistența la acțiunea unor factori cariogeni*).

Pentru evaluarea gradului de afectare a dinților prin carie, Organizația mondială a Sănătății (OMS) recomandă următorii trei indici principali:

- indicele de frecvență;
- indicele de intensitate;
- indicele de sporire a intensității (rata cariei).

Acești indici necesită să fie calculați pentru fiecare grup de vârstă separat, iar în unele cazuri – în funcție de sex, naționalitate, condițiile geografice și de viață, starea generală a sănătății, caracterul alimentației etc.

Prevalența (Indicele de frecvență, abr. I.F.) reprezintă proporția persoanelor afectate prin carie din cadrul unui grup de populație (sau altfel spus, numărul cazurilor existente într-o populație) la un anumit moment dat, și se caracterizează prin procentul de persoane cu dinți afectați de carii (C), obturați (O) și extrași (E)/ absenți (A).

Prevalența se calculează prin împărțirea numărului persoanelor afectate sau a cazurilor, la numărul total de persoane dintr-o populație bine definită. Calcularea prevalenței se realizează pe baza unor studii transversale (efectuate la un moment oarecare). Prevalența are valori cuprinse între 0 și 1 (sau procente de la 0 la 100), și nu are unitate de măsură.

De exemplu, într-un grup de 100 de persoane la 98 indivizi au fost depistați dinți cariati, obturați și extrași. Prevalența cariei în acest grup este de 98%.

OMS recomandă următoarele niveluri ale prevalenței cariei dentare la copiii de 12 ani:

- joasă (0-30%).
- medie (31-80%).
- înaltă (81-100%).

Incidența (sau indicele de intensitate, abr. I.I.) reprezintă măsurarea ratei de progresie a bolii și este constituit din numărul mediu de dinți cariati (C), obturați (O) și extrași (E)/ absenți (A), ce revin unei persoane. Valoarea indicelui COE (sau COA) exprimă gravitatea (activitatea) procesului. Este utilizată și adnotarea engleză a acestui indice – DMF (D – decay (carie); M – missing (extracție); F – filling (obturație)).

Fiecărui examinat din grupul total de persoane i se determină numărul de dinți afectați de carii (C), obturați (O), extrași/ absenți (A). Suma totală a dinților este indicele COE.

Pentru notarea indicelui de intensitate la dinții permanenți se folosesc majuscule, iar la dinții temporari – litere mici.

Pentru a determina intensitatea de afectare a dinților din grup, sunt adunați indicii COE ai fiecărui individ examinat. Apoi, suma acestor indici este împărțită la numărul de persoane examinate.

De exemplu, suma COE la 100 de persoane examinate este de 1280. Indicele de intensitate în acest grup este $1280:100 = 12,8$. Această valoare este un indice înalt al intensității de afectare a dinților de către carie.

În cazul, în care un dinte prezintă concomitent o obturație și o cavitate carioasă, atunci el este considerat a fi cariat.

1. Pentru înlesnirea evaluării comparate a morbidității carioase pe diferite continente ale lumii OMS a propus în 1980 următoarele niveluri de intensitate a cariei dentare la copii de 12 ani:

- foarte joasă (0 – 1,1);
- joasă (1,2 – 2,6);
- moderată (2,7 – 4,4);
- înaltă (4,5 – 6,5);
- foarte înaltă (6,6 și mai mult).

Indicele de intensitate a cariei dentare (COE)

Nivelul cariilor	La copii de 12 ani	La maturi 35 – 44 ani
Foarte redus	0,1-1,1	0,2 – 1,5
redus	1,2-2,6	1,6-6,2
Mediu	2,7 – 4,4	6,3 – 12,7
înalt	4,5-6,5	12,8 – 16,2
Foarte înalt	6,6 și mai mult	16,3 și mai mult

Valorile înalte ale indicelui COE indică necesitatea efectuării unui lucru curativ, fac posibilă evaluarea calității și eficienței lui, indică o deficiență a activității profilactice, sau lipsa acesteea.

Indicele de sporire a intensității (rata, morbiditatea) cariei este determinată drept creșterea indicelui COE la una și aceeași persoană sau contingent într-o anumită perioadă de timp (1, 3, 5, 10 ani). Diferența în valorile indicilor obținuți la primul examen și cele ulterioare constituie *indicele de sporire a intensității*. *Rata incidenței (IR)* reflectă apariția noilor cazuri de îmbolnăvire într-o perioadă de timp dată. Pentru estimarea IR, populația (grupul) este studiată într-o perioadă de timp dată, iar numărul cazurilor noi este numărat împreună cu totalul timp-persoană. Totalul timp-persoană reprezintă timpul total în care individul dintr-o populație riscă să dezvolte boala (cariia dentară), în perioada studiului.

$$IR = \text{Cazuri noi} / \text{Timp-persoană}$$

Pentru o evaluare mai completă și exactă a stării dinților este calculat indicele CPp, la care se ține cont de numărul cavitațiilor carioase și al obturațiilor. Spre deosebire de indicele COE, în acest caz se calculează numărul total al cavitațiilor carioase și al obturațiilor, indiferent de numărul dinților afectați. Astfel, în cazul în care dintele prezintă trei carii, în indicele COE este luată drept o unitate, în timp ce CPp (cavitații) – drept trei unități. Deosebit de semnificativ este acest indice la o intensitate redusă a afectării de către carii.

Semnele clinice ale cariei dentare sunt suficient studiate. În conformitate cu modificările din țesuturile dentare și cu manifestările clinice au fost elaborate câteva clasificări, la baza cărora au fost puse diferite caractere /semne/.

Clasificația cariei (OMS, a 10-a revizuire)

K02.0 Cariia smalțului,
Stadiul de maculă [cariie incipientă]

K02.1 Cariia dentinei

K02.2 Cariia cementului

K02.3 Cariie dentară stopată

K02.4 Odontoclazie

Melanodontodentie infantilă

Melanodontoclazie

K02.8 Altă cariie dentară

K02.9 Cariie dentară idiopatică

În dependență de țesutul afectat se distinge cariia adamantină, dentinală și cementală.

După localizarea focarului de afectare cariia se împarte în fisurală, cervicală și a fețelor aproximale.

Cea mai răspândită în practica cotidiană a stomatologului a devenit clasificarea topografică, în conformitate cu care distingem patru stadii:

- stadiul de maculă (lat. *macula cariosa*);
- cariie superficială (lat. *caries superficialis*);
- cariie de adâncime medie (lat. *caries media*);
- cariie profundă (lat. *caries profunda*).

Fiecare din patru stadii de clasificare topografică (*macula cretoasă, carie superficială, de adâncime medie și profundă*) comportă manifestările sale clinice și determină caracterul intervenției medicale.

După gradul de avansare cariile se împart în:

A. Pentru dinții permanenți (după Cohen):

- *carii de gradul I* pentru leziuni limitate în smalț;
- *carii de gradul II* pentru leziuni care au atins joncțiunea smalț-dentină;
- *carii de gradul III* cu interesarea limitată a stratului dentinar;
- *carii de gradul IV* cu interesarea extinsă a stratului dentinar.

B. Pentru dinții temporari (L.Zarnea)

- *caria simplă*: cu interesarea smalțului și limitată a dintinei cu păstrarea unui strat gros de dentină integră;
- *caria simplă profundă*: cu interesarea extinsă a stratului dentinar și menținerea unuia strat dentinar integră.

După viteza de avansare cariile se împart în:

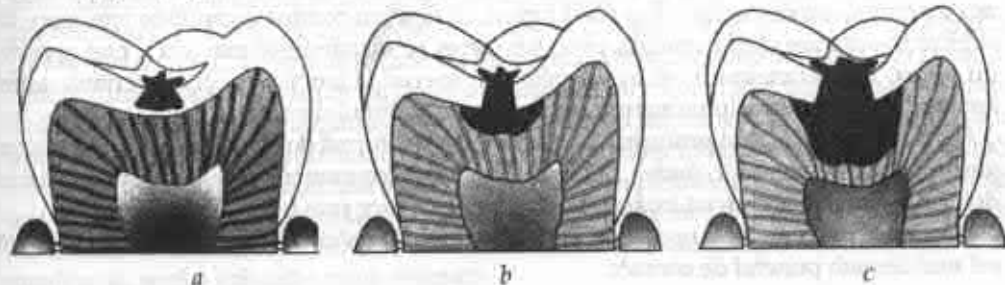
- *carii acute*;
- *carii cronice*;
- *carii stabilizate*.

Morfopatologia cariei dentare. Forme nozologice

În stadiul de maculă pe suprafața adamantinei se remarcă vizual într-o zonă limitată o maculă mată (cretoasă), alburie sau brună (deschisă sau întunecată) cu un diametru de 3-5 mm. Cel mai des leziunile carioase sunt localizate în impresiuni naturale (fisuri) și alte zone retentive ale coroanei dentare. Suprafața maculei este netedă, integritatea smalțului nu este afectată. În timpul sondării instrumentul alunecă, fără a se reține în ceva. Evoluția procesului carios duce la pierderea smalțului în zona maculei cu trecerea în carie superficială.

a) În *caria superficială* se observă o cavitate mică (un defect superficial în limitele smalțului), care se determină după prezența senzației de denivelare (cu margini neregulate, adesea de factură cretoasă, pereți și fund zgrunțuroși) și ușor dureroasă la sondare (datată vecinătății joncțiunii smalț-dentină). În timpul sondării instrumentul se poate cufunda ușor în smalțul alterat la o adâncime neînsemnată (atât cât e de adânc stratul de smalț distrus). Deseori rugozitatea denivelării se constată în centrul unei macule albe extinse sau macule pigmentare extinse. Dacă caria superficială este localizată în zona fisurilor naturale, marginile lor pot fi intacte.

b) În *caria de profunzime medie* examenul dintelui relevă o cavitate carioasă nu prea adâncă, umplută cu dentină pigmentată și ramolită, ceea ce se determină prin sondare. În prezența dintinei ramolite sonda se fixează / înțepenește / în fisură. După înlăturarea dintinei ramolite din cavitatea carioasă defectul expus poate fi studiat cu ajutorul sondei, fiind remarcați pereții și fundul dur.



Planșul /fundul/ cavității în caria medie se găsește în limitele straturilor periferice și medii ale dentinei.

Tavanul cavității pulpare prezintă un strat satisfăcător de dentină neafectată. Sondarea pereților cavității este dureroasă de-a lungul joncțiunii smalț-dentină.

Sondarea fundului cavității este dureroasă (*reacție pulpară*).

c) În *caria profundă* sondarea relevă o cavitate carioasă profundă, adesea largă, umplută cu multă dentină ramolită. Deseori marginile adamantinei sunt subminate. În timpul sondării instrumentul se poate cufunda la o adâncime mare, dar nu va comunica cu camera pulpară a dintelui, deoarece de-asupra cavității pulpare rămâne un strat fin ($>0,5$ mm) de dentină decalcinată. Sondarea fundului cavității carioase este dureroasă (*reacția pulpei*).

Determinarea volumului optim de dentină ce urmează a fi rezeată, reprezintă o problemă destul de complexă. În acest aspect prezintă interes lucrările profesorului T.Fusayama (Japonia). El a stabilit, că dentina carios modificată constă din două straturi.

Stratul extern este infectat și neviabil. El este indolor și insensibil față de excitanți; remineralizarea lui este imposibilă; colagenul pe care-l conține este denaturat ireversibil. Acest strat de dentină se caracterizează prin evoluție activă a procesului carios; el se localizează, de regulă, pe pereții cavității. La prepararea cavității carioase acest strat este necesar de a-l îndepărta.

Stratul intern este neinfestat și viabil; posibil, este parțial demineralizat și pigmentat, dar capabil către remineralizare; colagenul pe care-l conține este denaturat, însă recuperabil. Asemenea dentină poate fi găsită, de regulă, pe fundul cavității carioase. Ea este dură, pigmentată. Sub ea se află un strat de dentină sclerotică (*zona de dentină transparentă*).

Zona de dentină transparentă reprezintă în sine o zonă de dentină sclerotică localizată între planșul cavității carioase și pulpa dentară. Ea se formează la depunerea sărurilor de calciu în ducturile dentinare (inclusiv până la obturarea lor deplină). Acest proces decurge cu participarea odontoblastelor vii.

„Sigilarea” ducturilor dentinare creează o barieră pentru pătrunderea microorganismelor patogene, a toxinelor acestora și a produselor de descompunere în pulpă, și se consideră drept o reacție protectivă a dintelui și a macroorganismului în general. În regiunea pereților cavității carioase procesul carios decurge mai activ, iar formarea dentinei transparente se manifestă mai puțin.

Dezvoltarea și răspândirea cariei pe diferite fețe dentare în dependență de particularitățile histologice ale smalțului și dentinei


Cel mai des caria atacă fisurile dinților masticatori. Caria se răspândește pe traiectul prismelor smalțiere în profunzime până la joncțiunea smalț-dentină sub formă de con cu vârful orientat spre punctul de origine. În legătură cu aceasta defectul distructiv la suprafață poate rămâne mult timp neobservat vizual și fără să prezinte semne clinice, necătând la faptul, că afectarea straturilor profunde poate fi considerabilă.

Caria afectează dentina spre periferie, de-a lungul canaliculelor dentinale, și în regiunea joncțiunii smalț-dentină. Dat fiind faptul, că dentina conține o cantitate mai mare de substanțe organice decât smalțul, procesul carios se răspândește mai activ, mai agresiv, nu numai în profunzime, ci și în suprafață, în special la joncțiunea smalț-dentină, astfel apărând marginile smalțiere subminate, lipsite de sprijinul dentinei.

Caria se răspândește în profunzime și în dentină sub formă de con cu vârful orientat spre joncțiunea smalț-dentină. Astfel, în cazul cariei fisurilor naturale ale smalțului și a cariei dentinare se formează două focare conoide, care converg prin bazele lor.

La atacarea fețelor dentare convexe (*aproximale și cervicale*), procesul carios se manifestă cel mai des sub punctul de contact.

◀ Răspândirea cariei în dependență de orientarea prismelor smalțiere și tuburilor dentinare, - secțiune longitudinală a coroanei dintelui;



Ca și în cazul suprafeții masticatorii, în cavitățile de cl.II se formează un con cu vârful îndreptat spre dentină. Astfel, focarul distructiv smalțiar și dentinar reprezintă două conuri, ambele fiind cu baza orientată spre joncțiunea smalț-dentină, iar vârfurile — ațintite spre pulpa dentară.

Însă caracterul orientării prismelor smalțiere determină un orificiu de intrare mai larg. Marginile subminate ale smalțului sunt cel mai proeminente în sensul feței masticatorii și a marginii incizale. Răspândirea cariei spre lateral este împiedicată de muchiile laterale, mult mai masive și cariorezistente, ale coroanei dintelui.

Caria localizată pe fețele proximale manifestă o tendință către răspândire înspre regiunea cervicală a coroanei. Cavitățile carioase mici de clasa a II-a prezintă în unele cazuri dificultăți la decelare și diferențiere în urma localizării lor oculte. La coletul dentar caria apare preponderent pe fața vestibulară. Dezvoltarea ei în dinții permanenți se produce în regiunea cervicală până la muchiile laterale ale coroanei dintelui.



Dacă procesul carios se limitează doar la țesuturile dure dentare (smalț, dentină), vorbim despre o *carie simplă*, sau *necomplăcată* (dată fiind absența unor modificări clinice decelabile în pulpă; lat. *caries simplex*). La agravarea cariei țesuturilor dure dentare prin pulpită sau periodontită, procesul se obișnuiește a fi numit *carie complicată* (lat. *caries complicata*).

În practica clinică stomatologiei mai utilizează și termenii de „carie secundară marginală”, și „recidivă de carie”, în situațiile, când cavitatea carioasă apare alături de obturația aplicată anterior, iar în ultimă instanță duce la afectarea pulpei dentare.

Caria secundară marginală este o leziune carioasă, apărută pe coroana unui dinte obturat, la limita de contact dintre marginea cavității și obturația aplicată anterior, care manifestă tendința de a evolua în profunzime cu subminarea și fracturarea pereților cavitari, și indică comiterea unor erori la efectuarea tratamentului corespunzător. Cauzele sunt diverse. Această carie se poate datora unei preparări insuficiente, când nu a fost înlăturată o porțiune din țesuturile patologic modificate. Ea poate fi adesea remarcată în cazul cavităților de clasele II și V. Cauza poate fi, de asemenea, o obturare de calitate inferioară, atunci când între obturație și peretele dintelui rămâne o crăpătură, care condiționează o permeabilitate marginală. Cu toate acestea, caria secundară marginală poate apărea și în cazul, în care pacientul nu respectă normele de îngrijire a cavității bucale și dieta. Abundența depozitelor dentare pe suprafața dintelui, mai ales dacă nu a fost efectuată lustruirea obturației, duce la afectarea repetată a dintelui. În astfel de cazuri, se recomandă o preparare repetată. În majoritatea cazurilor, trebuie de înlăturat în totalitate obturația aplicată anterior, și - de făcut o nouă restaurație. La obturarea cu compozite este posibilă păstrarea parțială a obturației, dar acest lucru este realizabil doar după verificarea totală a faptului, că toate țesuturile dentare patologic schimbate de sub obturație au fost înlăturate.

Recidiva de carie (sau *caria recurentă*) este o leziune carioasă, apărută în urma înlăturării incomplete a țesuturilor patologic schimbate, și care se dezvoltă sub obturațiile coronare (aparent corect efectuate), cu manifestarea tendinței de a răzbi spre camera pulpară (producând în final pulpita), sau spre suprafața dintelui (producând fracturarea acestuia). Din punct de vedere clinic, aceasta se manifestă drept o schimbare de culoare a dintelui lângă obturație fără afectarea adeziunii marginale. Însă, pacientul acuză frecvent apariția unor dureri de la excitanți termici, dureri paroxistice sau durere la mușcare. În asemenea cazuri se verifică vitalitatea pulpei și se administrează tratamentul corespunzător. Dacă decelăm o „vânătaie” amelară (schimbări de culoare ale smalțului), localizată în vecinătatea obturației, chiar dacă însuși smalțul arată bine, trebuie înlăturate obturația, dentina modificată, „cozorocul” smalțiar și, apoi, - aplicată o nouă obturație.



PREPARAREA CAVITĂȚILOR CARIOASE

Una din metodele de tratare a cariei dentare reprezintă îndepărtarea țesuturilor dure dentare afectate (smalțului și dentinei), și crearea în dinte a unei cavități, dimensiunile și configurația căreia depind de sediul [localizarea] cavității și a materialului de obturare, în vederea restabilirii ulterioare a formei anatomice a dintelui vizat cu materialele de obturație alese.

Prepararea cavităților carioase (lat. *praeparare* - a pregăti) reprezintă o intervenție instrumentală, operativă, asupra țesuturilor dure dentare, efectuată în câteva etape. Ea este efectuată în scopul: a) exciziei totale a smalțului și dentinei patologic modificate cu scopul de a opri progresarea în continuare a leziunii carioase; b) crearea condițiilor optime pentru fixarea materialului de obturație, și restabilirea formei anatomice și funcției dintelui.

Prepararea cavității carioase reprezintă un șir de manopere fine în limitele unui spațiu extrem de mic și include un șir de etape succesive de preparare realizate cu ajutorul unor freze de diferite forme.

Principii de preparare a cavității carioase

În stomatologia practică sunt bine cunoscute două principii de preparare a cavităților.

1. Până nu demult era folosit pe larg principiul lui G.V. Black (*elaborat de acesta la sfârșitul sec. XIX*), bazat pe extensia profilactică a limitelor cavității carioase până la țesut dentar sănătos din a.n. "zone imune", - zone autocurățabile sau accesibile curățării artificiale, care sunt mai rar afectate de carie. Acestea, după cum el considera, sunt cuspizii, fețele convexe ale coroanei etc. Suprafețe susceptibile de carie sunt cele care prezintă fosete și fisuri naturale, geode și suprafețe de contact cu dinții vecini.

Prepararea este efectuată pentru a evita apariția cariei secundare. Dar la prelucrarea cavităților conform acestui principiu medicul este nevoit să sacrifice porțiuni esențiale din smalțul și dentina sănătoasă, viabilă, pentru a modela o cavitate-casetă mare.

Acest principiu este obligatoriu pentru cavitățile ocluzale și proximale de pe dinții laterali. La dinții frontali, unde primează considerentul fizionomic, se va păstra cât mai mult posibil din țesuturile dure dentare, extensia preventivă fiind redusă doar la înlăturarea în totalitate a dentinei alterate.

Actualmente se consideră mai corect principiul formulat de I.G. Lukomsky și care este bazat pe "utilitatea biologică", conform căreia extensia se realizează econom, - smalțul și dentina alterată fiind îndepărtate până la țesuturi vizibil sănătoase, neafectate.

2. Al doilea principiu solicită crearea celor mai bune condiții pentru fixarea materialului de obturație.

Scopul preparării:

1. Exereza smalțului și dentinei alterate.
2. Crearea condițiilor favorabile pentru fixarea materialului de obturație cu restabilirea ulterioară a formei anatomice și funcției dintelui.

Principii generale pentru cavități carioase formate după Black

Principiile fundamentale de preparare a cavităților carioase au fost publicate de către medicul dentist american G.V. Black în opera sa fundamentală "Dentistica operativă", apărută în 1908.

Principiile de bază ale lui Black sunt:

1. Marginile cavității formate trebuie să fie netede, drepte, fără zimți. Marginile de smalț subminate, fără dentină subiacentă, trebuie să fie înlăturate, pentru a preveni fracturarea lor.
2. Îndepărtarea minuțioasă și completă a dentinei carioase.
3. "Extensia întru profilaxie" — extinderea profilactică a limitelor cavității carioase până la a.n. "zone imune" (nereceptive) cu scopul prevenirii cariei recidivante.
4. Crearea unei cavități în formă de casetă (cutie) este optimă pentru o retenție și stabilitate maximă a obturației și dintelui față de solicitările apărute în cadrul masticației.

- Pereții și fundul (*fașa orientată către pulpă*) cavității preparate trebuie să formeze un unghi drept (90°).
- Pereții cavității preparate trebuie să fie verticali(zați) și plani(zați);
- Fundul cavității preparate trebuie să fie plat, și să crepитеze la sondare.
- Trecerea unui perete în altul trebuie să fie sub un unghi (*reprezintă o excepție doar cavitățile de clasa V-a*).
- Cavitatea formată poate avea o configurație din cele mai variate: *triunghiulară, dreptunghiulară, halteriformă, cruciformă, ovală etc.*

Principiile lui Black se bazează pe succesele dentisticii din acele timpuri, când această știință era dominată în totalitate de teoria chimico-parazitara a lui Miller, iar în activitatea practică pentru obturare se foloseau doar cimenturi și amalgame.

În prezent, când caria este examinată din punct de vedere a factorilor locali și generali, și a rezistenței țesuturilor dure dentare, iar stomatologii folosesc pe larg materiale compozite, necesitatea respectării principiilor lui Black în întreg volum nu mai este strictă.

Regulile de preparare a cavității carioase

Prepararea cavității carioase constă din manopere precise în limitele unui teren extrem de mic și conține un șir de reguli importante de preparare a țesuturilor dure dentare.

- ▶ comoditatea: medicul și pacientul trebuie să se afle într-o poziție comodă;
- ▶ iluminarea satisfăcătoare a câmpului de lucru; amplasarea și direcția corectă a luminii, luminatorului stomatologic, unitului;
- ▶ instrumentele rotative (frezele) folosite la excizia (tăierea) țesuturilor dure dentare trebuie să fie sterile, eficiente (noi, sau, — cel puțin, — ascuțite), fixate bine, fără vibrație în piesa de mână, iar ca formă și mărime să corespundă etapei efectuate;
- ▶ mișcările frezei trebuie să fie intermitente [întrerupte], fără presiune, netezitoare;
- ▶ trebuie de lucrat cu frezele la rotații mari cu răcirea concomitentă a zonei de preparare a țesuturilor;

► mâna medicului în care se află piesa de mână trebuie să fie sigur fixată, de neclintit. Degetele libere ale acestei mâini urmează a fi sprijinite în bărbia pacientului sau în dinții învecinați cu cel preparat;

► în timpul lucrului piesa de mână este ținută ca un stilou în priza modificată sau clasică.

Prepararea cavitaților carioase are un șir de particularități, — în dependență de localizarea defectelor carioase pe diferite suprafețe dentare.

Cunoașterea principiilor și regulilor de preparare a cavitaților carioase oferă posibilitatea de a le forma corect, asigură fixarea fiabilă a obturațiilor și profilaxia cariei recidivante.

Înainte de a trece la prepararea cavitații carioase, este necesar de a înțelege clar și exact, ce reprezintă o cavitate carioasă formată /prelucrată/ instrumental, și de a cunoaște principalele ei elemente constituente.

Cavitațiile carioase formate pot fi simple (*amplasate pe una din suprafețele dentare, adică cavitați de cl. I, V*), compuse (*amplasate pe două suprafețe dentare, adică cavitați de cl. II, IV*), și complexe, când cavitatea carioasă este localizată pe câteva suprafețe (>2) dentare (*cavitați atipice, de ex. caria circulară*).

În cavitațiile carioase complexe sunt deosebite cavitatea principală (de bază) și cavitatea (platoul, aria) auxiliară (de sprijin). *Cavitatea de bază* se formează în locul de localizare a leziunii carioase, iar dimensiunile ei sunt determinate de gradul răspândirii cariei. *Platoul auxiliar* este creat forțat, din necesitate, fiind realizat prin exereza țesuturilor de smalț și dentină nealterate, și crearea unor elemente auxiliare de retenție — pentru o fixare mai bună a obturației; crearea *platoului auxiliar* depinde de alegerea materialului de obturație, prezența sistemelor retentive, elementelor cavitații modelate de clasa a II-a.

Într-o cavitate formată simplă, compusă sau complexă, deosebim următoarele *elemente constituente*: *margini, pereți, fund [planșeu]* sau *bază, unghiuri*.

Marginile și pereții conturează orificiul de intrare al cavitații carioase.

Pereții cavitații își iau denumirea în dependență de suprafața coronară adiacentă.

De exemplu, marginile și pereții cavitații orientate spre linia mediană se numesc *anterioare*. Cele opuse lor se numesc *posteroare* (sau *distale*); cele orientate spre vestibulul cavitații orale și învecinate cu obrazul sunt numite *jugale*, iar cele îndreptate către limbă — *linguale*.

Dacă cavitatea carioasă este localizată în zona cervicală, pe suprafața proximală, sunt deosebiți *pereții*:

► *gingival*;

► *lingual*;

► *jugal*;

► *masticator*, adică orientat către suprafața masticatorie (*dacă aceasta un este distrusă*).

Fundul [planșeul] cavitații este peretele camerei pulpare, prelucrat și modelat instrumental, orientat spre pulpa dintelui, independent de localizarea cavitații carioase.

La incisivi și canini cavitațiile proximale după prelucrare capătă un contur triunghiular. Ele prezintă pereți:

► *gingival*;

► *jugal/ labial*;

► *lingual/ palatinal*;

► *fund (de-asupra pulpei)*.

Corespunzător pereților sunt deosebite și marginile cavitații.

Unghiurile cavitații sunt numite după pereții care le formează: *medio-bucale /jugal-mediale/, medio-linguale, medio-pulpare etc.*



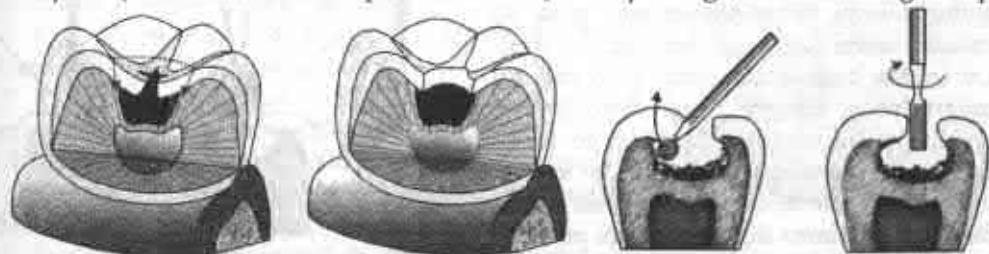
ETAPELE DE PREPARARE A CAVITĂȚILOR CARIOASE

Etapele fundamentale în prepararea cavităților sunt:

1. Deschiderea cavității carioase.
2. Extensia preventivă a cavității carioase.
3. Necrectomia (*excizia [exereza] smalțului și dentinei alterate [patologic modificate]*).
4. Formarea [modelarea] cavității; atribuirea acesteia unei forme, ce facilitează o adeziune mai bună a materialului de obturație.
5. Bizotarea [netezirea] marginilor de smalț ale cavității carioase.

Deschiderea cavității carioase este prima etapă de preparare.

Deoarece procesul carios în dentină se răspândește mai repede decât în smalț, deasupra cavității carioase atârnă întotdeauna un cozoroc de smalț. Deschiderea cavității carioase constă în îndepărtarea, rezecarea acestor margini debordante a smalțului (subminate de către procesul carios). Smalțul fragil, ce atârnă în gol după



ce a pierdut legătura cu dentina și, prin urmare, este lipsită de nutriție, se macină cu timpul, desprinzându-se ușor la presiunea exercitată de către dintele-antagonist în timpul actului de masticție.

Crușarea marginii efilate a smalțului la prelucrarea cavității carioase va contribui la dezvoltarea cariei secundare și căderea obturației.

Pentru rezecarea cozorocului de smalț se folosește de obicei o freză diamantată sferică sau fisurală de dimensiuni mici. Operațiunea se efectuează, recurgând la o instalație cu turbină. Freza sferică este introdusă în cavitatea carioasă și prin mișcări de la planșeul cavității spre afară se îndepărtează marginea subminată a smalțului. În cazul utilizării unei freze fisurale sunt înlăturate cu partea laterală a acesteia marginile subminate ale smalțului până când pereții cavității nu vor deveni verticali.

Trebuie de respectat următoarea regulă: mărimea frezei nu trebuie să depășească mărimea orificiului de intrare în cavitatea carioasă.

Extensia cavității carioase servește faptic drept continuarea primei etape. La extensia cavității carioase sunt îndreptate marginile smalțului, sunt preparate fisurile afectate, rotunjite unghiurile ascuțite, iar de pe pereți este îndepărtată dentina parțial ramolită și pigmentată.

Scopul acestei etape este prevenirea „recidivei” cariei. La etapa respectivă sunt create contururile externe definitive ale cavității.

Forma extensiei contururilor cavității carioase este determinată înainte de toate de volumul leziunii carioase și de materialul obturator ales. Black recomandă extinderea marginii cavităților până la zonele de autocurățire naturală, ceea ce duce la profilaxia apariției cariei secundare.

Extensia cavității carioase se realizează cu o freză fisurală, con invers (*diamantată sau din aliaj dur*) la viteze mari cu o piesă de turbină și răcire cu apă-aer.

Forma accesului trebuie făcută în așa fel ca să fie ușor îndepărtate țesuturile carioase și aplicată fără dificultăți obturația.

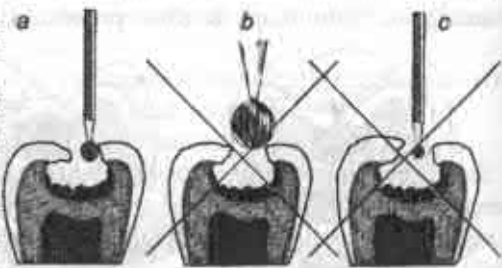
Necrectomia. Această etapă prevede îndepărtarea dentinei alterate [ramolite și pigmentate] din cavitatea carioasă.

Din punct de vedere morfologic la etapa respectivă se îndepărtează zona de descompunere și de demineralizare. Limitele cavității sunt create în zona dentinei transparente și intacte.

Îndepărtarea dentinei carios schimbate se efectuează ori cu excavatoare, ori cu freze de dimensiuni mari.

Dacă în cavitatea carioasă este prezentă o cantitate mare de dentină ramolită, se recomandă de a o înlătura cu un excavator ascuțit. Mișcările excavatorului trebuie îndreptate dinspre fund către pereții laterali, spre a evita deschiderea accidentală a cavității dintelui. Mărimea excavatorului trebuie să corespundă cu dimensiunile cavității. Folosirea unor excavatoare prea mici deasemenea sporește riscul deschiderii accidentale a cavității dintelui.

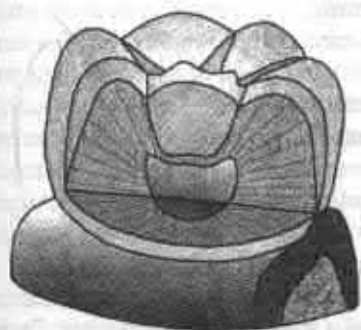
Necrectomia poate fi efectuată și cu ajutorul unor freze sferice sau pară de mărime mare (din aliaj dur sau din oțel). Cu frezele trebuie de lucrat prin mișcări intermitente dinspre fund către pereții laterali, la turații mici. Lucrând cu freza, trebuie de manifestat precauție, în special în regiunea coarnelor pulpare, pentru a nu deschide cavitatea dintelui și a nu provoca formarea unei pulpă traumatice.



După ce a fost înlăturată dentina evident afectată, se recomandă rezecarea cu o freză sferică la turații mici a unui strat fin (1mm) de dentină liminală, care este de obicei puternic contaminată. Această operațiune este efectuată în cazul unor cavități relativ nu prea adânci, când lipsește riscul deschiderii cavității dintelui.

În unele cazuri, în special în cazul evoluției „cronice” a cariei, pe fundul cavității se admite crușarea (păstrarea) unei dentine pigmentate, dar dure. Așa dentină se apreciază tactil: după îndepărtarea dentinei demineralizate suprafața trebuie să fie dură și netedă, iar dentina pigmentată păstrată trebuie să fie foarte rezistentă la îndepărtarea cu excavatorul; la examinarea cu sonda trebuie să fie auzit un sunet crepitant. În cazul unor cavități foarte profunde, în special la pacienți tineri, când îndepărtarea dentinei ramolite amenință prin deschiderea cavității dintelui, se admite păstrarea pe fundul cavității carioase a unei cantități neînsemnate de dentină ramolită.

Uneori, după prelucrarea cavității carioase rămân porțiuni carioase și demineralizate puțin vizibile de țesuturi dure. În asemenea cazuri trebuie de utilizat un revelator de carie „Caries detector”, care reprezintă în sine o soluție de 0,5% de fuxină bazică, sau o soluție de 1% de roșu acid în propilenglicol, ce colorează țesuturile cariante în roșu. Buleta cu colorant este introdusă în cavitate pentru 15 sec, realizând în urma acestei



măsurile colorarea dentinei neviabile, cea sănătoasă rămânând la culoarea inițială. Porțiunile colorate sunt îndepărtate cu ajutorul frezei. Metoda permite rezecarea economă a țesuturilor dentare din contul păstrării parțiale a stratului demineralizat.

4. *Formarea [modelarea] cavității* este atribuirea acesteia unei forme, ce facilitează o adeziune mai bună a materialului de obturație și, prin urmare, a fixării sigure a obturației, precum și asigură dintelui obturat o rezistență și soliditate suficientă la solicitări funcționale. La această etapă sunt create contururile externe și interne definitive ale cavității.

Etapă de formare a cavității este realizată reieșind din considerentele retenției și rezistenței. Prin formă rezistentă se înțelege soliditatea, trănicia țesuturilor dure dentare rămase după preparare și a obturației aplicate față de solicitările funcționale. Retenția este asigurată prin crearea unor condiții suplimentare pentru fixarea obturației, ce împiedică deplasarea ei (*puncte de retenție, arii suplimentare, convergența pereților etc.*).

Regulile generale pentru formarea cavității clasice se reduc la următoarele etape:

1. *Crearea unei vizibilități bune a cavității cu ajutorul oglinzii și fără ea. Dacă calitatea preparării a tuturor elementelor cavității este imposibil de controlat, va fi destul de greu de a realiza o obturație garantată.*

2. *Fundul cavității este făcut, de regulă, drept și plan; servesc drept excepție cavitățile carioase profunde.*

3. *Pereții trebuie să fie verticalizați.*

4. *Formarea trecerii de la fundul cavității către peretele lateral, cu colțuri bine exprimate = 90°.*

5. *Formarea trecerii a unui perete în altul sub unghi. Fac excepție cavitățile de clasa V-a.*

6. *Marginile smalțului trebuie să fie drepte și netede.*

Formarea cavității este realizată cu freze fisurale și con invers, cu răcire cu aer-apă.

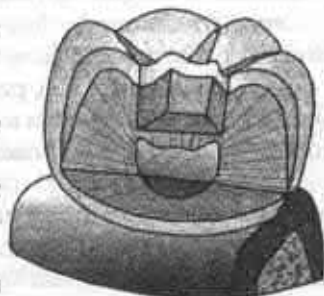
În dependență de grupul de dinți și de amplasarea topografică a cavității carioase formarea ei este realizată în mod diferit.

Prepararea fără răcire cu aer-apă este inadmisibilă, deoarece aceasta duce la creșterea temperaturii țesuturilor dure dentare, supraîncălzirea lor, ceea ce provoacă modificări nu doar în smalț și dentină, dar afectează și pulpa dentară. Nici răcirea exclusiv cu aer nu este dorită, deoarece uscarea cu un jet puternic de aer poate duce la afectarea și moartea odontoblastelor.

5. *Bizotarea [netezirea] marginilor de smalț ale cavității carioase.* După prelucrarea cu freze diamantate sau din aliaj dur la turații mari smalțul de la marginile cavității carioase este slăbit și prezintă fisuri, neregularități; prismele adamantine sunt fragmentate, nu au legătură cu țesuturile subjacente. Mai târziu aceasta poate servi drept cauză pentru perturbarea adeziunii marginale a obturației și dezvoltarea cariei recidivante.

Toate acestea dictează necesitatea bizotării - prelucrării finale (de finisare) a marginilor cavității, ce prevede îndepărtarea porțiunilor lezate, slăbite ale smalțului și atribuirea lui unui caracter neted.

Netezirea smalțului se efectuează cu o freză de finisare din aliaj dur sau cu o piatră diamantată cu granulație fină la turații mici fără presiune cu răcire aer-apă obligatorie.



Bizoul realizat (sub un unghi de 45°) protejează obturația (aidoma florii unui cui) de deplasare axială sub acțiunea presiunii masticatorii.

Bizotarea smalțului permite mărirea suprafeței de contact a materialului compozit, reducerea posibilității formării a.n. „microscurgeri” la interfața țesuturi dure dentare – obturație, ceea ce asigură cel mai bun contact (adeziune) al materialului de obturație cu țesuturile dure dentare.

La sfârșitul sec. 19 (1895) G.V. Black a propus o clasificare a cavităților carioase în dependență de localizarea lor / grupului de dinți și a feței afectate a coroanei dentare / și a specificului preparării. Ea a căpătat o răspândire generală și se folosește pe larg până la momentul actual.



Conform lui G.V. Black:

Cavitățile carioase de clasa I sunt cele localizate în șanțurile și fosetele ocluzale ale molarilor și premolarilor, în fosetele vestibulare și în șanțurile orale ale molarilor, precum și în fosetele orale supracingulare ale frontalilor superiori.

Cavitățile carioase de clasa a II-a sunt cele situate pe fețele proximale ale molarilor și premolarilor.

Cavitățile carioase de clasa a III-a sunt cele localizate pe fețele proximale ale dinților frontali, la care unghiul incizal este păstrat.

Cavitățile carioase de clasa a IV-a sunt cele situate pe fețele proximale ale incisivilor și caninilor cu unghiul incizal și marginea incizală distruse.

Cavitățile carioase de clasa a V-a sunt cele localizate în treimea cervicală a tuturor dinților pe fețele vestibulare (*labiale, jugale*) și orale (*linguale, palatinale*).

Ceva mai târziu a fost propusă evidențierea clasei, ce nu a fost descrisă de Black – *cavitățile carioase de clasa a VI-a*, situate pe fețe atipice – marginea incizală a dinților frontali și cuspidii dinților laterali.

Caria dentară și complicațiile ei rămân la momentul actual una din principalele probleme ale stomatologiei, acest aspect fiind probat (confirmat) prin rezultatele cercetărilor savanților din întreaga lume (*M. Curson 1990, B.K. Леонтьев 1994, А.И. Николаев 2007 și al.*).

Cea mai frecventă localizare a cariei dentare este cea a zonelor de retenție sporită a rămășițelor alimentare (*fisuri, fosete oarbe, spații interproximale*). Pe lângă aceasta, cauzele dezvoltării cariei proximale sunt condiționate în mare parte de particularitățile structurii smalțului dentar. Nivelul superior de solubilitate a smalțului se remarcă în regiunea cervicală și suprafețele de contact ale dinților, în special – cele distale. Cavitățile în aceste zone au orificiul de intrare sub formă de cerc sau elips. Procesul se răspândește în profunzime de-a lungul traiectului prismelor adamantine, formând un con triunghiular cu vârful orientat spre dentină. În dentină, caria, urmând traiectul ducturilor dentinare, formează un focar caracteristic pentru acest țesut cu o configurație triunghiulară, vârful acestuia fiind orientat către pulpă.

Principalul abord către tratarea cariei la momentul actual rămâne metoda de exereză a țesuturilor dentare schimbate ireversibil, cu substituirea ulterioară a defectului cu materialul de obturație.

Efectuarea oricăror măsuri profilactice, fie cât de voluminoase și individuale, ce acționează în vederea reducerii intensității procesului carios, nu exclud acest unic abord către terapia cariei și a complicațiilor acesteia.

Utilizarea locală a preparatelor remineralizante pe bază de fluoride, fosfați și compuși activi de calciu (*în special fiind parte componentă a pastelor de dinți*), previn în

mare parte dezvoltarea cariei pe suprafețele netede ale dinților. Deaceea, la dezvoltarea unei leziuni carioase în regiunea contactului interdental, aceste suprafețe contribuie la menținerea integrității doar a smalțului superficial, aflat deasupra defectelor carioase. Aceasta duce la faptul, că modificările superficiale minime sunt adesea însoțite de leziuni destul de masive ale țesuturilor subiacente. Ca urmare diagnosticul cariei suprafețelor de contact apare mai complicat; Borovsky remarcă, ca în urma examenului superficial al suprafețelor de contact ale premolarilor și molarilor, leziunea carioasă adesea este decelată cu întârziere.

Adesea așa leziuni carioase sunt depistate doar după o distrucție importantă a țesuturilor dentare, cel mai frecvent rezultat final fiind fracturarea smalțului subțiat, aflat deasupra leziunii sau dezvoltarea inflamației pulpare. Deaceea este foarte important de a decela caria la stadii timpurii de formare a acesteia, când clinic dintele arată sănătos, dar în țesuturile lui se produc leziuni carioase - așa numita *cavitatea carioasă ocultă*.

Diagnosticul unor astfel de cavități se recomandă de efectuat după igiena profesională prealabilă a cavității bucale, folosind metode principale și complementare de examinare, cum ar fi, de exemplu:

- A. *iluminarea cu oglindă* dinspre ocluzal.

Iluminarea dinților dinspre oral sau vestibular *cu lampa de fotopolimerizare (transiluminare)* - ca urmare, focarele de leziune carioasă formează o umbră vizibilă la examinarea dintelui din partea opusă.

- B. *metoda de sondare*: în regiunea spațiului interdental este introdusă o sondă stomatologică angulară, și este efectuată o raclare ușoară a suprafeței de contact, fiind determinată (constantată) în urma acestei manopere o suprafață rugoasă sau chiar prăbușirea sondei.

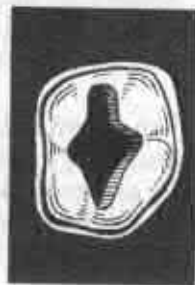- C. *metoda de separare* a dinților cu ajutorul unui ic de lemn sau de masă plastică, cu examenul vizual ulterior sau prin sondarea cu o sondă specială.

- D. *metoda firului de mătase*: pentru aceasta în spațiul interdental se introduce un fir fin de mătase sau floss, și, prin mișcări de pilire, este deplasat pe suprafața de contact a dintelui examinat. În caz de prezență a procesului carios se remarcă dezlănarea, sau chiar ruperea firului.

- E. *examenul radiologic*: radiografia permite depistarea leziunii carioase în absența totală a manifestărilor ei clinice. Procesul carios din smalț de regulă nu se vede, dar la afectarea dentinei apare sub formă de porțiune transparentă.



Prepararea cavităților de clasa I.



Alegerea variantei de preparare a cavităților de clasa I depinde de localizarea leziunii carioase (în fisurile premolarilor și molarilor superiori și inferiori; în fosetele oarbe ale molarilor inferiori, situate jugal; a molarilor și incisivilor superiori localizate palatinal), precum și de forma feței masticatorii, mărimea leziunii carioase exercită și ea o influență considerabilă.

În cazul *localizării leziunii carioase în fisuri* cavitatea este preparată, respectând regulile generale de formare a cavităților.

Cavitatea carioasă este deschisă cu ajutorul unei freze sferice diamantate, mărimea căreia depinde de mărimea focarului lezional.

Apoi sunt îndepărtate masele carioase cu o freză sferică simplă sau din aliaj dur. Cavității i se atribuie o formă „în farfurie” („în cupă”) (mai mult sau mai puțin) aproximativă.

Adâncimea preparării depinde de profunzimea leziunii. Cavitatea este formată cu ajutorul unei freze con invers sau fisurale. Sunt create colțuri bine exprimate între perete și planșeu.

Planșeul plat este format prin instrumentarea în sens orizontal a unei freze con invers orientate perpendicular către planșeu.

În cazul *cariiei profunde*, spre evitarea denudării eventuale a coarnelor pulpare formarea pereților nu se aduce până la nivelul

planșeului, ci se realizează la o distanță oarecare de el. Fundul cavității carioase este prelucrat doar cu freză sferică și se lasă concav.

Variantele cavităților carioase de clasa I.

► În cazul cariei fisurale incipiente, sau superficiale (*ce afectează toate fisurile*), se realizează extensia defectului existent cu ajutorul unei freze de dimensiuni mici. Cavitatea se lărgeste cel puțin până la mărimea celui mai mic fuloar, ceea ce oferă posibilitatea unei obturări sigure. Intrarea în cavitate depinde de tipul fisurilor și localizarea lor.

► În cazul unor leziuni importante cavitatea se extinde până la versantul cuspidului, iar uneori – captând o porțiune a acestuia. În toate cazurile smalțul trebuie să aibă un suport dentinar. Forma cavității preparate poate fi diferită – în formă de dreptunghi, triunghi, romb, cruce *etc.*

► În cazul afectării izolate a fisurilor de pe molari, când fiecare cavitate carioasă este separată de cealaltă printr-o punte adamantină destul de solidă, cavitățile sunt formate aparte.

► În cazul afectării izolate a fisurilor de pe molari, când fiecare cavitate carioasă este separată de cealaltă printr-o punte adamantină șubredă, puntea trebuie înălțată, iar cavitățile sunt unite în una.

► În cazul dezvoltării cariei în gropița jugală a molarilor, cavitatea este formată izolat, adică în cadrul acelei suprafețe pe care ea se află, de o formă ovalară sau dreptunghiulară, iar marginea ocluzală rămâne destul de solidă și poate rezista presiunii masticatorii.

► În cazul dezvoltării masive a cariei în gropița jugală a molarilor, dacă cavitatea carioasă ajunge până la creasta adamantină marginală jugal-masticatorie, subminând-o, atunci la îndepărtarea țesutului afectat adesea rămâne doar o margine fragilă de smalț, fără suport dentinar suficient. Întru evitarea fracturării acestei creste la masticajie apare necesitatea de a trece această cavitate pe suprafața masticatorie.

► Cavitățile carioase de dimensiuni mici, localizate pe fețele masticatorie și jugală, sunt preparate și obturate separat, dacă creasta marginală coronară, ce separă aceste cavități este destul de solidă.

► În cazul leziunii carioase masive ale fețelor sus-menționate ambele cavități urmează de unit în una, iar în dentină este creată un prag cu adâncimea cel puțin 1,5-2 mm.

La prepararea cavităților carioase în fisuri, șanțurile pigmentate adânci prebuie incluse în cadrul cavității create, în special în acele cazuri, când la sondare instrumentul se blochează în ele.

La localizarea cavității carioase pe fața palatinală a incisivului lateral superior, în a.n. „*foramen caecum*”, prepararea se efectuează dinspre cavitatea bucală. Trebuie de respectat o precauție specială la prelucrare, dată fiind localizarea apropiată a pulpei în cavitatea coronară. Cavitatea preparată are de obicei o formă ovalară.

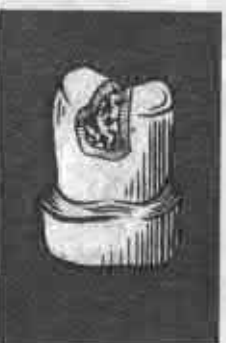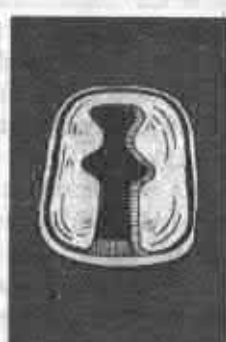Prepararea cavităților de clasa II.

Formarea cavităților de clasa a II-a (*afectarea fețelor de contact ale premolarilor și molarilor*) este mult mai complexă comparativ cu formarea cavităților de I clasă. Se explică

aceasta printr-un șir de factori. În primul rând trebuie menționată dificultatea depistării leziunilor incipiente. Pe lângă aceasta, complexitatea preparării și obturării sunt condiționate de accesibilitatea dificilă a leziunii, interrelațiile problematice cu țesuturile învecinate (*papila gingivală*), vecinătatea pulpei dentare, abundența salivei și greutatea izolării dintelui de ea, necesitatea creării unui punct de contact.

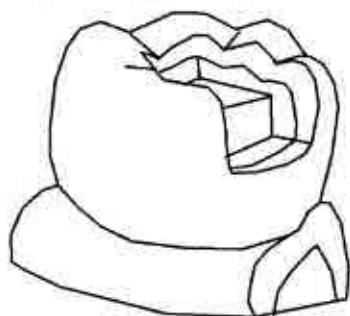
Variantele de preparare a cavităților de clasa a II-a depind de accesul la focarul leziunii.

Prepararea cu crearea unui platon suplimentar pe suprafața masticatorie este o variantă clasică pen-



tru cavitățile de clasa a II-a. Pentru evitarea traumării smalțului dintelui vecin, aflat în contact strâns cu cel preparat, spațiul dintre dinți trebuie lărgit puțin (cu 1-2 mm) pe întreaga perioadă de lucru.

Întru realizarea acestui scop ne servește un instrument numit „separator” sau niște icuri speciale din lemn sau din masă plastică.



Lamela separatoare InterGuard

Mulți stomatologi utilizează pentru protejarea dintelui intact matrici metalice. Dar aceste matrici sunt destul de subțiri și nu întotdeauna asigură protecția dintelui de la traumatizarea mecanică. Pe lângă aceasta, este destul de dificil de a le fixa în spațiul interdental.

Lamele separatoare InterGuard sunt o alternativă destul de reușită. Ele sunt confecționate din plăcuțe de inox, cu capete răsucite, având lățimea de 4 sau 5,5 mm, și grosimea — de 100 micrometri. Ele se fixează sigur în spațiul interdental și apără adecvat dinții vecini. Lamela InterGuard este prinsă cu un floss lung la unul din capete (*dotat cu un orificiu special*) — spre evitarea înghițirii sau aspirării ei accidentale.

Deschiderea cavității de clasa a II-a este însoțită de dificultăți oarecare în urma îndepărtării unor mase importante de smalț și dentină intacte la crearea accesului către cavitatea respectivă. Pentru aceasta accesul este început pe smalțul suprafeței masticatorii în zona de proiecție a cavității carioase, creasta marginală fiind întreruptă cu o freză-roată. În același scop poate fi folosită o freză sferică diamantată sau extradură din oțel de dimensiuni mici. Apoi suprafața masticatorie este trepanată cu freza sferică diamantată care este îndreptată de-a lungul axului dintelui și se avansează până ce pătrunde în cavitatea carioasă, oferind o senzație specifică de prăbușire.

Extensia cavității carioase se efectuează la turații mici prin mișcări pendulare în sens jugal-lingual, recurgând la freze fisurale.

După ce cavitatea de pe suprafața de contact a ajuns la focarul leziunii carioase și este extinsă în limitele dentinei neafectate, se efectuează *îndepărtarea smalțului subminat de pe suprafața de contact*. În încercarea de a realiza aceasta pentru medic este necesar să fie foarte precaut, pentru a nu trauma smalțul dintelui vecin. Se recurge la excavator sau freză la turații mici. În cazul din urmă în spațiul interdental poate fi introdusă o lamă metalică. Fiindcă cavitatea carioasă în dentină are dimensiuni mai mari, decât în smalț, parametrii exteriori ai cavității sunt mai mari, decât la planșeul cavității.

Deschiderea pereților laterali ai cavității principale trebuie realizată pe larg, pentru a nu rămâne margini ale cavității prelucrate în contact cu dinții vecini, dar fără a atinge unghiurile, care sunt de obicei puțin receptive la carie.

În așa fel se creează accesul către cavitatea aproximală principală (*aducerea cavității la fața masticatorie*) și un spațiu suficient pentru prelucrarea ei ulterioară. Apoi se efectuează prepararea cavității carioase conform tuturor regulilor: necrectomia, formarea cavității etc.

Prelucrarea peretelui gingival este o etapă ce necesită o atenție aparte. Smalțul în această porțiune este de obicei subțire și insuficient de mineralizată. Frecvent el este acoperit de gingie hipertrofiată, și de aceea frecvent rămân neobservate zonele decalcificate, cretoase în smalț și dentină, care sunt ușor supuse afectării carioase ulterioare.

De aceea este necesar de a dezgoli peretele gingival, îndepărtând porțiunea suspendată a gingiei cu ajutorul coagulatorului, laserului sau unui alt instrument chirurgical corespunzător.

După prelucrarea gingiei cavitatea este spălată și uscată. Zonele decalcificate devin mult mai vizibile, și sunt înlăturate cu freza sferică.

Peretele gingival este un suport important pentru obturația proximală. El trebuie să fie suficient de lat, drept, uniform și să fie perpendicular față de planșeul cavității.

Suprafața regulată, netedă, a peretelui gingival este creată cu o freză diamantată cilindrică (sau con invers) prin mișcări pendulare. Este important ca freza să fie direcționată perpendicular față de peretele gingival.

Dacă marginea gingivală se află în limitele smalțului, uneori se face bizotarea.

Trebuie de ținut minte, că peretele gingival poate fi la nivelul gingiei atașate sau chiar mai jos. În ultimul caz apar dificultăți de preparare și obturare.

După această prelucrare rezultă o cavitate-cutie, ce constă din:

- 1) doi pereți laterali verticalizați, dispuși sub un unghi de 90° față de suprafața dentară;
- 2) peretele gingival regulat, dispus perpendicular față de fundul cavității;
- 3) fundul cavității.

La etapa de preparare a cavității de pe suprafața de contact trebuie ținut cont de starea pereților lingual și jugal.

Este important ca smalțul din regiunea cuspizilor să aibă un suport dentinar. În caz contrar are loc fracturarea smalțului, fapt ce duce la recidiva cariei. Smalțul subminat al cuspizilor trebuie să fie numaidecât înlăturat.

La lezarea concomitentă a suprafețelor mezială și distală ale premolarului și molarului cavitatea este preparată conform metodei menționate mai sus.

Pe lângă situația examinată mai sus, când leziune carioasă de pe suprafața de contact ocupă o porțiune neînsemnată, adesea sunt întâlnite leziuni masive. În așa cazuri prepararea se face, reieșind din situația concretă. Dacă leziunea este mare, cavitatea o extindem în procesul preparării. Ea trebuie să fie întotdeauna mai largă la peretele gingival, și mai îngustă - la suprafața masticatorie.

Dacă leziunea suprafeții de contact se asociază cu cea a unuia din cuspidii suprafeții masticatorii, este efectuată prepararea suprafeții de contact conform recomandărilor de mai sus, incluzând zona leziunii din regiunea cuspidală. Cuspidul suprafeții masticatorii este înlăturat în același moment, urmând a fi mai apoi restaurat.

După formarea cavității principale [*sin.*: verticale] se trece la formarea platoului suplimentar - a.n. *cavități orizontale*. Ea este necesară pentru fixarea mai bună a obturației în cavitatea verticală.

Platoul suplimentar urmează a fi format nu doar în limitele smalțului, dar în același timp nu este cazul de a-l adânci prea mult în dentină, spre a nu trauma pulpa. De obicei fundul cavități orizontale trebuie să se afle ceva mai jos de joncțiunea smalț-dentină (0,5-1 mm).

Lățimea platoului suplimentar trebuie să corespundă lățimii cavității principale. Trecerea dintre cavitatea verticală și cea orizontală trebuie să se afle exact la mijloc între cuspidi. Lățimea acestei porțiuni a platoului suplimentar trebuie să fie de 2 ori mai mică decât lățimea cavității principale.

Ca lungime ea este adusă, în dependență de dimensiunile cavității verticale, până la mijlocul suprafeței masticatorii; dacă cavitatea principală este mare, atunci fisurile/șanțurile sunt preparate, iar platoul suplimentar ocupă mai mult de jumătate din suprafața masticatorie.

Formarea unei cavități suplimentare de lungime mică duce la căderea rapidă a obturației, iar profunzimea insuficientă - la fracturarea plombeii.

La respectarea formei rectangulare a cavității verticale, forma cavității orizontale în

regiunea suprafeței masticatorii poate fi destul de variată: cruciformă, triunghiulară, sub formă de coadă de rândunică (*mai ales pe premolari*), sub formă de trifoi (*molarii cu 4 cuspidi*), sub forma a două șanțuri divergente (*pe suprafețe ocluzale foarte lezate*) etc.

Are importanță și mărimea unghiului pragului dintre cavitatea verticală și cea orizontală — un unghi de 90°. Formarea unui prag obtuz duce la alunecarea obturației, iar cel ascuțit garantează fracturarea ei.

Procesul de prelucrare a cavității se simplifică enorm la asocierea cariei proximale cu cea fisurală. Bureletul adamantin, ce separă ambele cavități, este îndepărtat, rezultând o cavitate proximal-masticatorie comună, conturul căreia este determinat de mărimile leziunilor carioase ale ambelor suprafețe dentare. În urma prelucrării se obține și în acest caz o cavitate proximală principală și un platou suplimentar pe fața masticatorie.

La dezvoltarea procesului carios pe ambele fețe proximale ale dinților metoda și tehnica de prelucrare și de formare a cavității rămân aceleași ca și în cazul afectării carioase a unei fețe proximale.

La premolari și în cazul unor leziuni mari ale molarilor la trecerea cavităților pe suprafața masticatorie se pot contura două cavități preparate de clasa II-a, cu ambele platouri orizontale separate printr-un perete adamantin nerezistent (< 2 mm), ceea ce impune în mod normal unirea lor într-o cavitate comună de tip M.O.D.

În cazurile când cavitatea carioasă localizată pe fața proximală este puțin adâncă și se află aproape de fața masticatorie (fără a ajunge la linia ecuatorului), atunci după preparare ea are o formă tipică de casetă (fără platou suplimentar). Ea se deosebește de cavitatea de I clasă prin faptul, că nu are unul din pereți, și de aceea este necesar de a forma adăugător elemente retentive, de suport.

Formarea cavităților pe fețele de contact ale dinților, la care lipsește dintele vecin, se efectuează fără aducerea cavității carioase la suprafața masticatorie (*cu condiția păstrării unui strat gros de smalț și dentină deasupra cavității carioase*). Prepararea lor nu se deosebește prin nimic de prepararea cavităților de I clasă.

La afectarea de către carie a fezelor de contact a doi dinți vecini, prepararea cavităților în aceștia se efectuează într-o vizită. O cavitate carioasă mare este formată conform regulilor corespunzătoare cavității de clasa a II-a, iar cealaltă, mai mică, — prin cavitatea carioasă preparată și formată, fără a o scoate la suprafața masticatorie (*adică similar cavității de I clasă*). Aceasta reduce cantitatea de țesuturi dure dentare, rezecate la preparare.

Prepararea tradițională a unor cavități carioase mici de clasa II după Black cu localizare în regiunea cervicală, pe suprafața proximală radiculară și în caz de coroana clinică dentară înaltă, sau denudarea coletului, presupune următoarele variante de tratare a cavităților de clasa a II-a prin tunelizare:

A. Metoda clasică (*sin.*: preparare prin acces ocluzal);

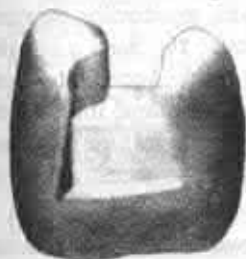
B. Metode de:

1. preparare în tunel descendent (*sin.*: preparare verticală, tunelizare verticală, preparare oblică, preparare prin tunel ocluzo-proximal).

2. preparare în tunel orizontal (*sin.*: preparare laterală / prin acces vestibular sau lingual /, slot-preparare).

3. preparare ascendentă (*sin.*: preparare prin acces gingival).

Primele două procedee din categoria „B” impun o sacrificare masivă de țesuturilor dure dentare sănătoase, însă au o aplicabilitate mai largă, pe când ultimile două procedee sunt mai cruțătoare față de țesuturile dure dentare neafectate, dar utilizarea lor este ceva mai selectivă.



METODE DE PREPARARE A CAVITĂȚILOR DE CLASA A II-A PRIN TUNELIZARE

1. Metoda de preparare a cavităților carioase de clasa a II-a prin tunelizare oblică (prepararea în tunel descendent, prepararea verticală, prepararea oblică): indicații, contraindicații, metode și tehnici de realizare

Metoda de preparare a cavităților prin tunelizare (Hunt, 1984; Радлинский, 1999), apărută în urma implementării cimenturilor glasionomere și a materialelor compozite flowable (fluide), care permit reducerea considerabilă a volumului țesuturilor dentare intacte îndepărtate, la prepararea și plombarea cavităților carioase de clasa a II-a de profunzime medie cu distrucție minimă de smalț al feței proximale, localizate ceva mai jos de ecuator (între punctul de contact și coletul dintelui) și prezentând un contact strâns între dinți. Spre deosebire de tradiționala deschidere largă a cavităților carioase din partea suprafeței masticatorii, către focarul carios se creează prin acces ocluzal o trecere sub formă de tunel.

Accesul operator are forma unui tunel cu lumen rotund sau oval, și deaceia această tehnică a fost denumită "metodica tunelară" sau "prepararea tunelară".

A. Metoda tunelară (sin: tunelizarea) parțială prevede prepararea țesuturilor dure dentare fără perforarea smalțului feței proximale.

B. Metoda tunelară (sin: tunelizarea) completă presupune perforarea cu freza a lamei adamantine demineralizată sub punctul de contact.

Tunelizarea permite cruțarea crestei adamantine marginale neafectate în locul trecerii suprafeții masticatorii în cea de contact (care face legătura între pereții vestibular și lingual), a smalțului intact de pe suprafața proximală și a punctului de contact existent.

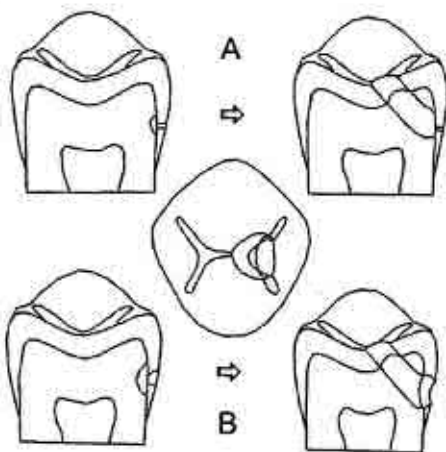
Metoda tunelară permite păstrarea, într-o oarecare măsură, a rezistenței suprafeții masticatorii a dintelui și reduce riscul unei posibile fracturări a coroanei lui (care este cel mai frecvent menționată la premolari).

Varianta respectivă propune tunelizarea verticală prin fisură și foseta triangulară a suprafeții masticatorii a molarilor (corespunzător la premolari - prin foseta mezială/ distală), retrăgând freza diamantată la o distanță de 2-2,5 mm de la creasta marginală. După trepanarea smalțului, în dentină este creat un tunel orientat către cavitatea carioasă. Este posibil controlul stării cavității carioase prin spațiul interdental. La ajungerea în cavitatea carioasă se efectuează prepararea acesteea cu o freză sferică la turații reduse.

Spre a evita posibila traumare a țesuturilor papilei gingivale interdentalare sau a smalțului dintelui vecin, în spațiul interdental poate fi introdusă o matrice metalică.

Prin tunelul creat, cu ajutorul unei freze sferice de dimensiuni mici din cavitatea carioasă se înlătură în întregime toate țesuturile dure necrotizate. Mai apoi cavitatea este spălată cu apă, prelucrată cu soluție antiseptică și plombată cu ciment glasionomer sau compozit.

Pentru crearea punctului de contact în spațiul interdental este introdusă o matrice, care se fixează cu un ic. Aceasta permite evitarea refulării excesive a materialului de



obturație în afara cavității spre spațiul interdentar. Folosirea compozitelor fluide în această metodă are avantajul de a umple toate neregularitățile cavității carioase.

Neajunsul acestei metode este imposibilitatea controlului vizual al calității necrectomiei, precum și faptul, că tehnica tunelară prezintă un risc destul de mare de deschidere accidentală a cavității pulpare, în special la pacienți tineri. Pe lângă aceasta, aplicarea ei este limitată de dimensiunile mici și localizarea specifică (*sub punctul de contact păstrat*).

2. Tunelizarea orizontală: indicații, contraindicații, metode și tehnici de realizare.

Metoda alternativă de tratare a acestei patologii particulare a fost propusă destul de recent (*Morrand, 1995; Terehov, Năstase, Nicolau 2009, 2010*), căpătând în literatură denumirea de „tunelizare orizontală” („slot-preparare” sau „tunelizare laterală”). Prepararea în acest caz este făcută prin suprafața vestibulară sau linguală, ceea ce permite cruzarea unei cantități importante din țesuturi dure dentare sănătoase.

Soluționarea cazurilor clinice, ce aveau drept obiectiv patologia sus-menționată au demonstrat prin metoda și tehnica practică de autorii manualului respectiv eficiența și reproductibilitatea reușitei.

Luând în considerație că prepararea cavității carioase în regiunea cervicală este dureroasă, este necesar de efectuat o anestezie locală (*infiltrativă sau tronculară*) prin suplimentarea ei obligatorie cu anestezie papilară, ce reduce hemoragia gingivală.

Deschiderea cavității se efectuează cu o freză sferică mică sau freză-pară diamantată cu tija alungită. Pentru aceasta, freza sferică este lansată dinspre vestibular sau oral, perpendicular suprafeței procesului carios. Deschiderea se efectuează pe măsura posibilității, cât mai aproape de gingie, — spre a evita rezecarea punctului de contact.

În procesul de deschidere a cavității carioase, trebuie de urmărit ca freza să nu distrugă smalțul suprafeței de contact a dintelui vecin și să se evite traumarea gingiei.

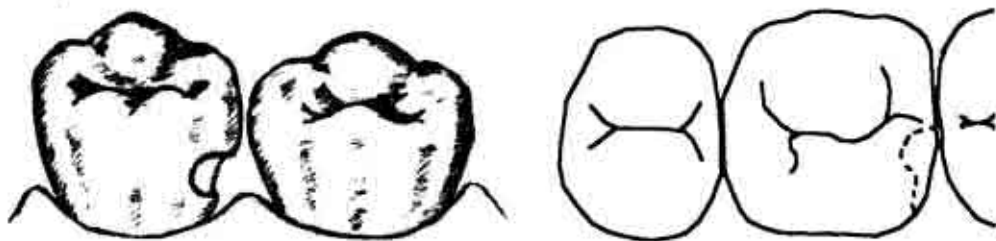
Pentru aceasta poate fi folosită metoda de separare a dinților cu ajutorul unui ic. Icul, fiind introdus în spațiul interdentar, mărește distanța dintre dinți, protejează dințele vecin și gingia de traumatizarea cu freza. Pentru îndepărtarea unui strat fin de smalț, ce contactează cu dințele vecin, pot fi folosite instrumente manuale, — de exemplu, - seceră de smalț.

Necrectomia se efectuează cu o freză sferică din aliaj dur. Controlul necrectomiei se efectuează prin metoda sondării sau cu ajutorul revelatoarelor de carie. Necrectomia trebuie făcută calitativ, în special — la peretele gingival, unde foarte des rămâne o „coroniță” de smalț demineralizat. Dacă nu va fi îndepărtată această structură, în acest loc se dezvoltă recidiva cariei (cario secundară).

Cavitatea carioasă formată (preparată) trebuie să fie cu unghiurile rotunjite. Etapa de extensie profilactică la astfel de cavități nu se efectuează.

Cavitatea se prepară, fiind formată fără colțuri ascuțite și cu contururi netezite, line. Dacă accesul este realizat dinspre suprafața linguală, marginile smalțului sunt netezite, iar dacă se prepară dinspre vestibular, se formează un bizou nu mai puțin de 2 mm.

Pentru această etapă este folosită o freză fisurală diamantată. Peretele gingival este netezit, iar bizou nu se face.



La alegerea materialului de obturație trebuie să ținem cont de:

- igiena cavității bucale individuale;
- rezistența la carie;
- profunzimea cavității carioase.

Înainte de obturare, în spațiul interdentar se introduce o lamă de separare, care se fixează prin icuri de lemn sau de masă plastică. Pentru comoditate, separarea cu icuri este mai convenabil de făcut din partea opusă (*dacă preparăm dinspre vestibular, - separarea cu icuri se face dinspre lingual, și invers*). Matricea se împinge spre dintele sănătos cu ajutorul fuloarului.

După introducerea a două straturi de adeziv, poate fi aplicat un strat adaptiv, pentru aceasta fiind folosit un compozit flowable (de fluiditate sporită).

Deosebit metodele pasivă și activă de aplicare a stratului adaptiv:

- *Metoda pasivă:*

Pe fundul cavității și suprafața smalțului este aplicat un strat uniform cu grosimea de 1,5 - 1 mm de compozit flowable cu fotopolimerizarea ulterioară a acestuia. Apoi pe peretele gingival și pe matrice se aplică un strat de 1 mm, și din nou se polimerizează.

- *Metoda activă:*

Pe peretele gingival se aplică un compozit fluid, fotopolimerizarea nu se efectuează și deasupra se aplică imediat un compozit obișnuit, care se condensează cu ajutorul unui fuloar. În acest moment compozitul flowable este forțat să umple micile spații dintre material și matrice. Fundul și suprafețele smalțiere se prelucrează prin metoda aplicării pasive a compozitului fluid.

Apoi cavitatea carioasă este obturată conform metodei general-acceptate.

Pentru obturarea cavităților carioase mici poate fi folosit un ciment glassionomer hibrid sau un compozit flowable.

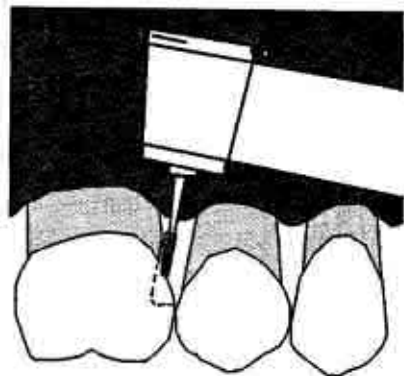
După obturare, suprafața de contact se lustruiește cu stripsuri diamantate cu dispersie fină, iar cea netedă - cu freze sau discuri diamantate de dispersie fină.

Pentru îndepărtarea marginii debordante deasupra peretelui gingival poate fi folosită o mică freză conică diamantată cu dispersie fină.

3. Prepararea ascendentă

Prepararea ascendentă (prin acces gingival) se practică la migrarea dentară, denudarea coletului dentar, atunci când cavitatea carioasă proximală devine accesibilă pentru prelucrarea mecanică dinspre marginea gingivală. Cavitatea carioasă este preparată cu o freză sferică la turații mici. Etapa se consideră finalizată atunci, când la sondare se va auzi sunetul caracteristic crepitant, iar tactil se vor decela pereți cavitari formați doar din dentină dură.

După introducerea a unu-două straturi de adeziv, poate fi aplicat un strat adaptiv, pentru aceasta fiind folosit un compozit flowable. Apoi cavitatea carioasă este umplută conform metodei general-acceptate, folosind un ciment glassionomer hibrid sau un compozit flowable.





Prepararea cavităților de clasa III.

Conform localizării acest grup corespunde celui anterior (*clasa a II-a*). Dar evidențierea acestor afecțiuni o dictează particularitățile topografiei.

În primul rând, forma suprafețelor proximale ale incisivilor și caninilor corespund forme de triunghi.

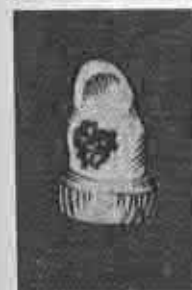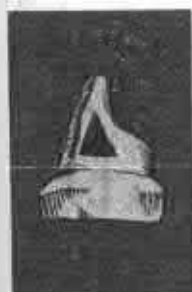În al doilea rând, la dinții frontali pereții camerei pulpare sunt constituiți dintr-un strat destul de fin de smalț și dentină.

În al treilea rând, la prepararea și obturarea unor asemenea defecte, pe lângă compensarea defectului și restabilirea forme anatomică a dintelui, medicul stomatolog are o sarcină la fel de importantă – restabilirea aspectului exterior și a caracteristicilor estetice ale dintelui.

Cavitățile carioase proximale sunt formate corespunzător forme suprafeței proximale a dinților frontali. Se ia în considerație și localizarea cariei. Trebuie de menționat că formarea cavităților în dinții frontali reprezintă o excepție din regulile generale de formare a cavităților. Sunt îndepărtate doar țesuturile afectate. Pe măsura posibilităților sunt păstrați pereții labial, lingual, ba și marginea adamantină subminată din regiunea unghiului incizal.

La localizarea cariei pe suprafețele proximale și lipsa dintelui vecin, sau la prezența pe suprafața de contact a dintelui vecin a unei cavități carioase preparate, sau dacă sunt prezente spații interdentare (*treme și diastemă*), este creată o cavitate-casetă în formă de triunghi cu colțuri rotunjite. Baza triunghiului se află la marginea gingivală, pereții laterali (*labial și jugal*) sunt apropiați în direcția marginii incizale, iar vârful triunghiului se află lângă marginea incizală.

Peretele gingival se formează cu freză fisurală sau con invers; freza trebuie ținută paralel bazei dintelui și să fie manevrată în sens antero-posterior. Pereții laterali sunt formați sub formă de planuri; aceasta se realizează prin instrumentarea frezei dinspre gingie către marginea inci-



zală. Formând un fund plat, trebuie evitată denudarea pulpei. Prepararea se face la turații mici.

Dacă în regiunea cervicală este localizată o cavitate carioasă aproximală de dimensiuni până la mediu, forma ei în urma preparării poate fi ovalară (cu condiția unui acces bun către ea).

La dinți înghesuți, pentru a accede la cavitatea carioasă, este folosită fața linguală. Deschiderea cavității se începe în regiunea proiecției focarului de leziune carioasă, dând înapoi de la marginea dintelui cu 0,5-1 mm. Este folosită o freză diamantată sferică sau pară de mărime mică, aplicând-o perpendicular suprafeței dentare. Pe măsura posibilității, orificiul de trepanare este deviat spre gingival, pentru a evita rezecarea părții incizale a punctului de contact. După „prăbușirea” frezei în cavitatea carioasă, se efectuează excizia peretelui lingual, iar apoi și a celui de contact.

Smalțul neafectat de pe fața labială este necesar de a-l păstra, chiar și în lipsa dentinei subiacente. În asemenea situație deosebit de atent este îndepărtată dentina pigmentată, pentru a evita posibilitatea întrezăririi ei prin smalț.

Dacă procesul carios a afectat peretele vestibular al coroanei, dar s-a păstrat bine cel lingual, prepararea se efectuează dinspre vestibulul gurii.

La distrucția concomitentă a pereților lingual și labial smalțul este rezecat și este formată o cavitate, ce trece de pe fața vestibulară pe cea orală. Trebuie de făcut tot posibilul de a păstra unghiul coronar, care se află în apropierea focarului carios.

În cazurile similare este rațional de a crea adâncituri în formă de gropițe de sprijin în direcția marginii incizale, precum și creștături în pereții gingival și laterali ai cavității cu ajutorul frezei-roată sau a unei freze sferice mici.

Dacă cavitatea pe suprafața de contact este adâncă, și este mai mult răspândită în suprafață, atunci doar simpla „aducere” a cavității carioase la suprafața linguală (palatinală) nu asigură fixarea sigură a obturației. În aceste cazuri, pe lângă cavitatea principală, pe suprafața palatinală mai trebuie de creat și un platou suplimentar. Forma lui (triunghiulară, în coadă de rândunică, în halteră etc.) trebuie să asigure o fixare sigură a obturației și o repartizare mai uniformă a presiunii. În cazul unei carii profunde pentru păstrarea stratului de dentină, ce acoperă pulpa, fundului cavității carioase i se atribuie o formă de burelet.

Pentru fixarea mai bună a masei de obturare în asemenea cavități este rațional de a crea puncte suplimentare de retenție — gropițe și alte adâncituri de sprijin în direcția marginii incizale, precum și creștături în pereții gingival și laterali (vestibular și lingual) ai cavității cu ajutorul frezelor-roată sau a unor freze sferice mici.

Dacă procesul carios a afectat ambele suprafețe de contact ale coroanei dentare, atunci este creat un platou de sprijin suplimentar comun, apărând frecvent sub formă de unire dintre două cavități principale.

În cazul unei distrucții considerabile a peretelui gingival, când procesul carios s-a răspândit pe cementul radicular, urmează de a deschide în totalitate marginea gingivală a cavității, iar apoi de creat un perete gingival plat conform principiului general.

Hipertrofia papilei interdentare, crescută în cavitatea carioasă de clasa a III-a (a IV-a), poate deveni un obstacol pentru formarea peretelui gingival. În asemenea caz papila inflamată este coagulată sau excizată.

Bizotarea marginilor adamantine. La prepararea dinților frontali acestei etape i se acordă multă atenție. Abandonarea finisării sau instrumentarea brutală duce la înrăutățirea rezultatului estetic al restaurării (linia albă) și perturbarea adeziunii marginale a obturației („curgerea suturii” — colorarea marginală). Este important de a crea un bizou smalțiar pronunțat, în special pe suprafața vestibulară, fapt ce va permite „mascarea” interfeței obturație-dinte.

Finisarea bizoului smalțiar pe porțiunile vizibile a dintelui urmează a fi făcute asemenea lustruirii. Cu ajutorul unor freze diamantate cu granulație fină nu doar se șlefuiește stratul superior de adamantină, dar și se realizează o uniformitate a adeziunii obturației, și se optimizează procesele de refracție și reflexie a luminii la joncțiunea compozit-țesuturi dentare. Aceasta permite păstrarea transparenței naturale a țesuturilor dure dentare, și crearea unei joncțiuni compozit-smalț invizibile.

Condițiile de preparare a cavitaților în incisivi este facilitată de localizarea lor comodă în cavitatea bucală. Dar, luând în considerație structura lor anatomică mai puțin solidă, trebuie de manifestat o precauție specială.



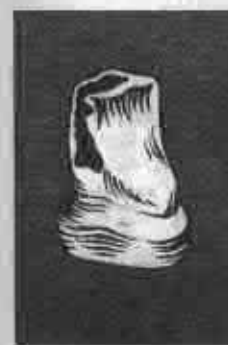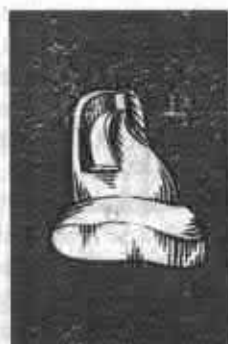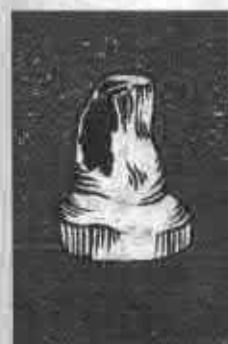Prepararea cavitaților de clasa IV.

Cavitațiile de clasa a IV-a se formează din cavitațiile de clasa a III-a în cazul răspândirii largi a procesului carios la suprafața de contact, și pierderea în consecință a unghiului coronar.

Altă cauză de apariție a cavitaților de clasa a IV-a pot fi leziunile necarioase ale țesuturilor dentare: traumatism acut sau cronic, forme distructive de hipoplazie.

Metodica de prelucrare a cavitaților de clasa a IV-a are o oarecare similitudine cu prelucrarea cavitaților de clasa a II-a – crearea cavitaților principală și suplimentară cu scopul de a restabili ceva mai rezistent, posibil, unghiul și marginea incizale.

Cavitatea aproximală principală este preparată cu formarea peretelui gingival, lingual (sau palatinal), labial și a planșeului cavității, luând în considerație toate regulile menționate la formarea cavitaților de clasa a III-a.



Diferența constă în lipsa *coastei* sau unghiului la marginea incizală în urma lezării acesteea. Este necesar de a menționa dificultățile considerabile, întâlnite la soluționarea acestei sarcini.

Lipsa suportului, luând în considerație puterea exercitată la angrenarea dinților și în timpul actului de masticăție, nu permite limitarea la o simplă formare doar a cavității aproximale, ci necesită crearea unor cuiburi de suport speciale, formarea unor cavități auxiliare.

La formarea unui platou suplimentar:

- el trebuie să ocupe cel puțin 1/3 din fața linguală a dintelui;
- fundul platoului trebuie să se afle ceva mai jos de joncțiunea smalț-dentină.

La formarea pereților laterali ai cavității principale este concomitent modelată și o parte a peretelui platoului suplimentar. Exerza țesuturilor dure dentare este foarte economă.

Fundul cavității este creat reieșind din topografia pulpei dentare coronare, deoarece ea are frecvent după preparare o formă de burelet.

La prezența unei margini incizale abraziata cavitatea suplimentară poate fi creată de-a lungul acestei margini cu ajutorul unei freze fisurale fine; este frezată o adâncitură în sens medio-distal cu aspect de platou.

Pentru fixarea obturațiilor din compozite cu ajutorul unor elemente speciale în cazul cavităților de clasa IV este rațional de folosit pivoturi parapulpare, fixate în dentină cu F/ciment sau cu material compozit din considerente estetice.

Preventiv se prepară adâncituri în dentină de un diametru mai mic decât cel al pivotului (0,05 mm) și la o adâncime de 2 mm. În adâncitura preparată se fixează pivotul parapulpar. Dacă pivotul are filet, atunci el se înșurubează, iar dacă este confecționat de medic, din sârmă ortodontică (0,5 - 0,7 mm), — se fixează.

Folosirea pivoturilor parapulpare exclude formarea cavităților suplimentare la restabilirea dinților frontali.



Prepararea cavităților de clasa V.

Cavitățile de clasa V însumează leziunile cervicale ale tuturor grupurilor de dinți pe suprafețele vestibulare (*jugale și labiale*) și orale (*linguale și palatinale*), de regulă — în imediata apropiere de gingie. În dependență de localizare sunt cunoscute leziuni la nivelul coroanei și pe suprafața dentinei denudate (*caria radiculară*).

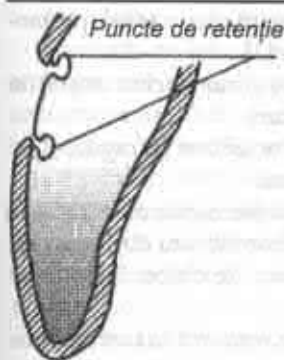
Deoarece cavitățile carioase de clasa V sunt localizate în limitele unei suprafețe dentare, ele sunt preparate practic similar cavității de clasa I.

În cazul prezenței a câtorva cavități carioase învecinate, se recomandă de a le forma prin unirea în una comună, atribuindu-i o formă de oval sau "de rinichi". Cavitatea este formată cu o freză con invers sau fisural, care este dispus perpendicular suprafeței prelucrate.

Dacă gingia creează dificultăți formării cavității subgingivale, ea este cauterizată; gingia poate fi ușor îndepărtată cu ajutorul firului de tracție cu remediu hemostatic.

Fundul cavității este făcut plat, dacă nu depășește în adâncime 1,5 mm. La prepararea cavităților de clasa a V-a trebuie de ținut minte, că în regiunea cervicală distanța de la suprafața dintelui până la pulpă este neînsemnată. Prin urmare, întru evitarea unei perforații accidentale, cavitatea nu trebuie făcută prea adâncă, iar fundul cavității nu trebuie să fie plat. El trebuie să repete curbura suprafeței vestibulare, — în special această regulă se referă la dinții frontali.





Pentru crearea unui fund sferic este necesar ca freza fi-surală să fie ținută perpendicular față de suprafața prelucrată și să fie treptat deplasată pendular (stânga-dreapta), formând concomitent fundul și pereții.

În cazul înrămării [încadrării] jur-împrejur a cavității cu smalț toate marginile sunt bizotate cu cel puțin 0,5 mm. Unghiurile cavității, formate de fund și pereții verticali, trebuie să fie bine exprimate.

Porțiunile de retenție cu lățimea de 1,5-2 mm sunt formate după patru unghiuri convenționale.

Dacă marginea gingivală a cavității este localizată în cementul radicular sau în dentină, atunci bizoul este făcut pe

marginea incizală, iar în regiunea coletului se formează o retenție macromecanică, de exemplu — cu ajutorul unei freze con invers.

După preparare cavitatea de clasa a V-a are, de regulă, o formă „în rinichi”.



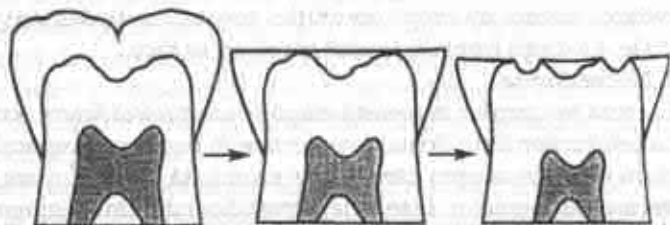
Prepararea cavităților de clasa VI.

La clasa a VI-a, conform suplimentului la clasificarea clasică a lui Black se referă cavitățile de la nivelul marginilor incizale ale dinților frontali sau de la nivelul cuspizilor dinților laterali, precum și cavități atipice de genul celei mezio-ocluzo-distale (MOD).

Cauza formării defectelor în aceste zone e abraziunea țesuturilor dentare până la dentină.

- 1) denudarea traumatică a dentinei pe cuspid (așchierea smalțului);
- 2) lipsa antagoniștilor (și, în consecință, — tulburarea autocurățirii cuspizilor în timpul masticației);
- 3) abraziunea fiziologică a țesuturilor dure dentare până la dentină;
- 4) abraziunea patologică a țesuturilor dure dentare;
- 5) bruxism.

După dezgolirea suprafeței dentinei ea, fiind un țesut mai puțin dur decât smalțul, începe să se abradieze vertiginos. În urma acestui proces pe marginile incizale ale incisivilor se formează defecte



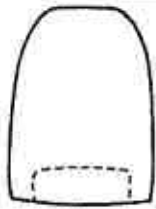
Mecanismul de formare a defectului țesuturilor dure dentare pe vârful cuspizilor unui molar



Cavitatea de clasa a VI-a pe vârful cuspidului masticator.



Cavitatea de clasa a VI-a pe marginea incizală a incisivului.



punctiforme, iar apoi sulculare. Pe suprafața cuspizilor canini, premolari și molari defectele sunt caliciforme [“în cupă”].

Planșeurile acestor defecte sunt pigmentate (*brun închis, negre*) în urma impregnării dentinei cu coloranți alimentari.

Marginile smalțiere ale defectului sunt ascuțite, efilate și fragile.

Leziunile carioase ale dentinei se întâlnesc rar.

Abrazierea fiziologică uniformă a dinților cu formarea unor defecte largi la nivelul marginilor incizale ale dinților frontali sau de la nivelul cuspizilor dinților laterali se manifestă foarte rar, de obicei la o vârstă înaintată a pacientului.

Cel mai des apariția defectelor de clasa VI se remarcă la o abraziune patologică local(izat)ă datorată deficiențelor de ocluzie, defectelor de arcade dentare, greșeli de confecționare a protezelor, vicii de dezvoltare a țesuturilor dure dentare, obișnuința de a mesteca pe o singură parte a gurii.

Prepararea și obturarea defectului de clasa VI arareori reprezintă o tactică curativă optimă.

Tratamentul pacienților respectivi este unul complicat, fiind în primul rând necesar de a depista și înlătura cauzele abraziunii dentare sporite.

Frecvent ei necesită un tratament protetic complex cu restabilirea înălțimii ocluziei, lichidarea defectelor șirurilor dentare și acoperirea dinților cu coroane artificiale.

Dacă țesuturile dintelui ce urmează a fi restaurat au pierdut contactul cu dinții antagoniști, o metodă mai eficientă de compensare a defectului de clasa a VI-a este confecționarea unui veneer compozit direct cu acoperirea marginii ocluzale și aducerea dintelui într-o ocluzie armonioasă.

Într-un șir de cazuri tot tratamentul se reduce la prepararea și obturarea acestor defecte cu materiale compozite. Restaurarea presupune înlocuirea defectului de țesuturi dure dentare cu material compozit, fără a modifica în acest context înălțimea ocluziei.

Prepararea cavitaților de clasa a VI-a are unele particularități, dictate de solicitările ocluzale și abrazive sporite în zonele interesate.

Înainte de toate, se efectuează analiza raporturilor ocluzale și se fixează punctele contactelor ocluzale (*cu ajutorul hârtiei indigo*).

1. Deschiderea cavitații carioase

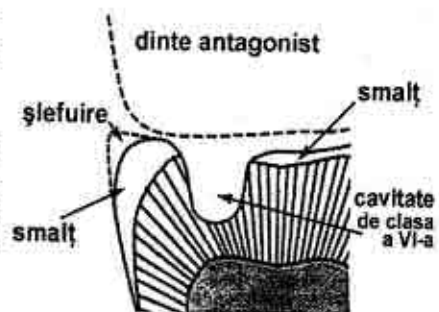
Deschiderea cavitații carioase frecvent este inutilă, ca urmare a formei sale sulculare sau “în cupă”. Marginile smalțiere fragile ale defectului sunt menajate și păstrate pe cât este posibil, în special la incisivi.

2. Extinderea cavitații carioase

Extinderea cavitații carioase nu se efectuează. La cuspizii dinților laterali (*în special la molari*), unde obturația va suporta solicitări masticatorii considerabile, extensia previne evitarea trecerii interfeței obturație - țesuturi dure dentare prin punctele contactelor ocluzale. La dinții frontali această etapă nu se face.

3. Necrectomia

Exereza țesuturilor la această etapă se efectuează foarte econom. Îndepărtarea excesivă a țesuturilor dure dentare neafectate în regiunea preparată duce la slăbirea a unor porțiuni dentare, asupra cărora este exercitată cea mai mare solicitare la mușcarea și mestecarea alimentelor. Este îndepărtată doar dentina pigmentată. Smalțul, fie el subțiat sau subminat, este maxim cruțat, vizând întărirea lui ulterioară la etapa de obturare din interiorul cavitații cu un strat de material compozit (flowable).



4. Formarea cavității.

Cavității de pe vârful cuspidului i se atribuie o formă cilindrică cu pereți paraleli sau ușor convergenți spre planșeu. Înclinarea pereților poate fi realizată prin formarea unui bizou de 10-15°. Adâncimea optimă a cavității e de 1,5-2 mm (*în cazul când nu sunt indicații către o preparare mai profundă*).

După deciderea limitelor restaurării sunt șlefuite porțiunile ascuțite ale marginii smalțului coroanei dentare pe segmentele adamantine, forma cărora nu este posibil de a fi corectată în procesul obturării.

Cavitatea în regiunea marginii incizale a incisivului va fi executată sub forma unui șanțuleț cu un fund ușor îngustat. Adâncimea acestei cavități trebuie să fie 1,5-2 mm. Exereza țesuturilor neafectate trebuie minimizată, iar marginile smalțiere, ce înrămează cavitatea localizată pe incisiv, – cruțate.

Uneori, pentru a asigura amplasarea obturației la nivelul marginilor pereților acestei cavități se efectuează șlefuirea dintelui antagonist.

5. Finisarea marginilor smalțiere

Finisarea marginilor smalțiere se realizează cu freze diamantate cu granulație fină, freze de finisat din aliaj dur sau cu instrumente manuale (*de exemplu cu daltă de smalț*).



Prepararea cavităților atipice și profunde. Metode și mijloace de preparare.

Cavități atipice

Frecvent sunt întâlnite leziuni carioase, care nu se încadrează în clasificarea clasică a lui Black.

Acele forme care nu pot fi incluse în această clasificare se numesc *atipice*. Ele se caracterizează prin localizarea neobișnuită a procesului patologic, implicarea cuspidilor, a marginii incizale, caria circulară sau afectarea simultană a suprafețelor de contact și a regiunii cervicale, caria avansată și afectarea pronunțată a coroanei dintelui și totodată cavitățile localizat adânc sub gingie.

În legătură cu aceasta se poate afirma că:

Cavitățile carioase atipice sunt leziunile carioase, în componența cărora intră cavități carioase, ce combină elemente caracteristice pentru leziuni cu caracter carios a două și mai multe clase.

În legătură cu aceasta la prepararea cavităților atipice respectarea principiilor clasice de formare a cavităților cariate pe deplin este imposibilă.

În unele cazuri sunt abateri de la forma tipică de preparare conform celor 5 clase după Black, - în dependență de caracterul și volumul procesului patologic.

Pentru îmbunătățirea fixării plombelor de durată sînt realizate nu numai cavitățile suplimentare (accesorii) de diferite forme și dimensiuni, dar se creează și puncte de retenție în formă de adîncituri, fisuri.

În asemenea cazuri este necesară o estimare adecvată a restaurării posibile – obturarea unimomentană cu ajutorul unui compozit, sau restaurarea coroanei prin metoda de laborator. În mod firesc se ia în considerație starea întregului aparat masticator, precum și faptul, că metoda de laborator e mai sigură.

Alegerea metodei este în mare măsură condiționată de păstrarea smalțului, care asigură o adeziune fiabilă a compozitului, solicitare funcțională, aspect estetic bun.

La indicația restaurării directe în procesul preparării sunt minuțios îndepărtate toate țesuturile modificate și devitalizate și, în mod obligator, sunt create condiții maxime pentru fixarea mecanică a restaurației. Este important de prevăzut posibilitatea acoperirii cuspidilor rămași cu material de obturație, fapt ce asigură fiabilitatea restaurației.

Atipice sunt cavitațile de clasa I cu localizarea leziunilor carioase pe fața vestibulară (prezentând un orificiu mare de deschidere), care se întind atât ocluzal, cât și spre colet.

Clinic aceste cavitați subminează creasta marginală, iar spre colet pot uneori să se extindă chiar și subgingival.

Acest tip de cavitate nu se v-a referi la o cavitate cariată de clasa I, încât v-a împrumuta unele particularități de preparare a cavitaților de clasa V (caria de colet), cât și a cavitaților complexe. Marginile din porțiunea cervicală a cavitații vor fi conturate cu freză con-invers. Cavitatea preparată va fi una compusă, ocluzo-vestibulară extinsă, cu elemente de retenție, la care vom aplica toate regulile de preparare a cavitaților de clasa I.

Cavitatea medio-ocluzo-distală plus caria cervicală tot se referă la cele atipice. Caracteristica acestei cavitați va fi dată de asocierea unei cavitați vestibulare sau orale de tipul cavitaților de clasa V cu o cavitate aproximativ ocluzale de tipul cavitaților de clasa II. Trecerea de la cavitatea de clasa II se face la nivelul peretelui lateral vestibular sau oral al cavitații de bază (verticală), de obicei distrus mai mult decât cel ocluzal.

Prepararea cavitaților carioase profunde

Spre deosebire de o leziune carioasă neînsemnată, cavitatea carioasă profundă poate distruge țesuturile dentare și să provoace denudarea pulpei. În urma dificultăților, datorate prezenței smalțului subminat, și a reacției pulpare post-operatorii tratamentul leziunii carioase profunde necesită o analiză specială.

Reacția protectivă a pulpei la desfășurarea procesului carios este formarea dentinei secundare în interiorul camerei pulpare, - cu obliterarea tuburilor dentinare. Dacă rapiditatea dezvoltării procesului carios depășește ritmul reacției protective din partea pulpei, stratul de dentină secundară dură nu reușește să se formeze, iar dentina ramolită se află în imediata apropiere a pulpei sau chiar contactează cu ea.

Procesul carios în desfășurare afectează integritatea structurală a dintelui. La mestecarea unor alimente de consistență dură se poate produce inopinat fracturarea unei porțiuni mari de smalț. Dacă se întâmplă fracturarea crestei marginale, se formează un defect în regiunea proximală, în urma cărui fapt mâncarea se poate reține între dinți, provocând disconfort și iritând gingia. Pierderea contactului proximal contribuie și el la deplasarea medială a dinților.

Dacă s-a produs fracturarea unui cuspid, alimentele pot pătrunde nemijlocit în cavitate, provocând dureri și disconfort. Iar pierderea contactului ocluzal cu dinții antagoniști contribuie la deplasarea lor spre anterior - către spațiul eliberat, ceea ce perturbă planul ocluzal. Dinții fracturați, în special molarii inferiori, au frecvent margini ascuțite, ce pot răni limba.

Cavitatea profundă este un așa tip de leziune carioasă, când între camera pulpară și cavitatea carioasă, sub un strat de dentină necrozată, se află un perete fin (cu o grosime de circa 0,5 mm), format din dentină decalcificată și ramolită, dar încă viabilă. Dacă acest strat de dentină ramolită este înlăturat (și nu s-a ajuns la denudarea pulpei), sub

el poate fi văzut un strat de dentină secundară dură, prezentând frecvent o suprafață strălucitoare. Dar nu întotdeauna este necesar de a îndepărta toată dentina ramolită, din vecinătatea nemijlocită a pulpei.

Prepararea cavităților carioase profunde depinde de localizarea procesului carios (*clasa cavităților*). Preparând cavitatea profundă de clasa I, neapărat trebuie să ținem cont de topografia camerei pulpare. Pereții cavității se prepară în mod standard, după reguli generale, fără a ajunge 1-2 mm până la fundul cavității carioase, iar în peretele pulpar, în caz de necesitate, se lasă un strat neînsemnat de dentină ramolită.

Nu se respectă formarea trecerii fundului în pereții cavității sub un unghi de 90° .

Prepararea cavității de clasa II în situații clinice, când procesul carios este localizat apical și cervical; aceste situații se caracterizează, de obicei, prin carii proximale profunde, care în general se unesc cu procesele carioase, ce au debutat la colet, vestibular sau oral, reieșind din topografia camerei pulpare.

Pentru evitarea deschiderii cornului pulpar în cazul cavităților profunde de clasa III este binevenită forma, având configurația unui valț în regiunea peretelui pulpar. Pentru o fixare mai bună a obturației este rațional efectuarea punctelor de retenție în direcția marginii incizale și pereților laterali cu ajutorul frezelor sub formă de roată con-invers de dimensiuni mici.

În cazul preparării cavităților de clasa IV peretele gingival suportă o greutate mai mare, deaceia cavitatea se formează foarte precaut: unghiului de înclinare către axa dintelui este de dorit să fie mai mic de 90° .

În situații de urgență în cazul unor cavități profunde dentina carioasă superficială poate fi îndepărtată cu excavatorul și pusă o obturație provizorie. Marginile ascuțite ale smalțului pot fi șlefuite cu piatră diamantată astfel, încât să nu traumeze limba sau obrazul.

Trebuie de menționat faptul că, odată cu apariția materialelor, ce posedă proprietăți adezive, importanța unora din exigențele preparării enumerate mai sus a decăzut. Însă, respectarea lor la restaurarea cu compozite permite îmbunătățirea considerabilă rezultatele de durată ale tratamentului cariei dentare. Deaceia, renunțarea la acestea nu este justificat nici pe departe.

În unele cazuri pot fi abateri de la formarea tipică a cavităților de clasa V. În cazul cariei profunde și extinse de clasa V, fundul îi va fi atribuită o convexitate corespunzătoare pentru a nu subția prea mult dentina din centrul cavității.



VENEERE:

clasificare; indicații spre aplicare, metode de preparare a dinților pentru utilizarea veneerelor; confecționarea.

La modificarea intrinsecă redusă și medie a culorii coroanei dentare (*dinți de tetracilină, fluoroza etc.*), a formei, dimensiunii (*hipoplazie, abraziune, eroziune etc.*) și integrității ei (*traumatisme dentare și leziuni carioase (sau necarioase)*), însoțite de pierderi moderate ale substanței dentare), sau în cazul dinților cu textură de suprafață neomogenă și neplăcută, se recurge la confecționarea veneerelor.

Veneerul (laminatul, fațeta adezivă) este o plăcuță subțire din ceramică, masă plastică de polimerizare la cald, sau din compozit, care acoperă toată suprafața vestibulară a dintelui, și imită aspectul natural al acestuia, având drept scop corectarea culorii și mărimii lui.

Clasificarea fațetelor:

După scop: corectarea culorii, formei, combinate.

După materialul de confecționare: acrilice, ceramice, compozite (microfile, macrofile, hibride).

După metoda de confecționare: standarde (garnitură), individuale, directe (consolidate), indirecte, combinate.

După prepararea dintelui: cu preparare, fără preparare.

După mărime: totale, parțiale (semifațete).

După durata utilizării: provizorii, permanente.

Ultimul timp în clinică tot mai des este aplicată tehnologia restaurativă – *metoda directă de confecționare a veneerelor*, acestea din urmă fiind mult mai accesibile și comode pentru stomatologi (*în special cei privați*) din considerente economice și tehnice – este omisă veriga laboratorului de tehnică dentară.

Metodă directă prevede modelarea veneerului din compozit fotopolimerizabil și polimerizarea lui pe suprafața dintelui direct în cavitatea bucală.

Inițial veneerele erau folosite pentru corecția dinților frontali, mai târziu aplicabilitatea fiind extinsă până la PM2.

Indicații pentru confecționarea veneerului

Corecția formei și culorii dintelui.

1. Schimbarea la culoare a dintelui:

- a.n. „*dinți de tetracilină*”.

- Dinții tratați prin metoda îndepărtării totale a pulpei dentare cu încălcări ale tehnologiei. Ca urmare dintele poate să se coloreze în roz (*după obturarea canalelor radiculare cu pastă de rezorcin-formalină, paracină, foredent, forfenan etc.*).

• Coroana dintelui poate să se îngălbenească după obturarea canalelor radiculare cu pastă, ce conține iodoform.

• Coroana dintelui poate căpăta o nuanță sură în urma traumei dintelui sau după obturarea canalelor radiculare cu material argentafin *endobtur*.

E cazul de menționat că după tratamentul endodontic coroana dentară nu trebuie să capete nici o nuanță: roză, galbenă sau sură; pentru aceasta este necesar de a urma anumite reguli în timpul manipulațiilor endodontice și după acestea – înaintea aplicării obturației permanente.

2. *Amelogeneza imperfectă* este următoarea cauză a schimbării culorii dintelui. Conform clasificării Ciurpăniina se deosebesc 4 forme de amelogeneză imperfectă. Prima are indicații absolute pentru prepararea veneerului. Smalțul e păstrat, dar prezintă o culoare galbenă sau cafenie. Deaceea această formă de amelogeneză imperfectă este frecvent confundată cu dinți de tetracilină.

3. *Fluoroza*.

4. *Hipoplazia*.

5. *Hiperplazia*.

6. *Eroziunea smalțului medie și gravă (nu după profunzime)*, când eroziunea ocupă jumătate din suprafața vestibulară a dintelui.

7. *Defecte cunecate* cu lezarea extinsă a țesuturilor dure în profunzime și suprafață.

8. *Abraziunea patologică* a țesuturilor dure extinsă ca suprafață.

9. *Cavitățile carioase de clasa a III-a*, când defectele sunt pe suprafețele medială și laterală, și cuprind o porțiune considerabilă a suprafeței vestibulare dentare.

10. *Demineralizarea smalțului* în urma tratamentului ortodontic după înlăturarea lacătelor-brackete.

11. *„Înghesuiri” dentare* minore și moderate, în special poziția aglomerată a incisivilor centrali superiori. Dispoziția. Rotația dintelui.

12. Corecția spațiilor interdentare inestetice - *diastemelor și tremelor*.

13. *Traumatisme dentare* - dinți fracturați, decalaji

14. *Dinți prost aliniați* (o alternativă rapidă și nestresantă a soluției ortodontice pentru îndreptarea dinților mulți pacienți o văd în realizarea de către stomatolog a unor fațete compozite).

15. *Înlocuirea obturațiilor voluminoase* din compozit.

Ceea ce mulți oameni nu realizează este că formă fațetelor în combinație cu ajustările ocluzale pot avea un impact profund asupra întregii fete. Aceasta poate lăsa impresia unui lifting facial sau înlătura ridurile fără chirurgie plastică.

Vorbind despre indicații, nu trebuie să uităm și de faptul că, spre deosebire de coroana artificială, veneerul confecționat prin metoda directă este pus la dispoziția pacientului în ziua adresării la clinică. Deaceea această lucrare poate fi considerată drept un element component al asistenței de urgență în stomatologia terapeutică.

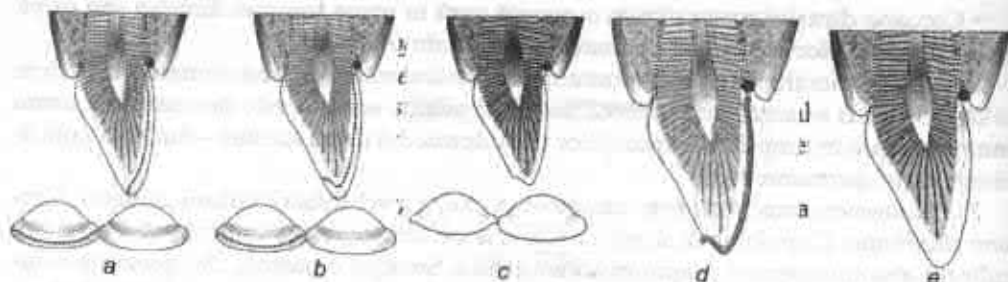
Un aspect important este moderarea zelului specialistului în stomatologie de a recomanda veneere pentru dinți frontali inferiori. Ele servesc pacientului un termen mult mai redus, decât pe dinții maxilarului superior.

Contraindicații pentru confecționarea veneerului

1. Dacă pacientul prezintă niște dinți nesănătoși. Fațetele nu pot fi aplicate pe dinți care prezintă procese distructive dentare sau parodontale active. Aceste condiții trebuie tratate de către stomatolog înainte ca fațetele să fie aplicate.

2. Dacă o cantitate importantă din structura dentară a fost pierdută în urma degradării sau fracturii, sau dacă a fost deja înlocuită printr-o obturație dentară, dintele s-ar putea să nu fie potrivit pentru veneere. Dinții care au sau au avut o pierdere a unei can-

tități semnificative din structură dintelui, sunt de obicei tratate mai bine prin aplicarea pe ei a unei coroane dentare artificiale, și nu - a unui veneer.



a - formarea pragului și a suprafeții vestibulare;

b - crearea bizoului marginal;

c - scurtarea marginii incizale;

Trebuie de menționat faptul, că grosimea veneerului confecționat prin metoda directă diferă de grosimea celui confecționat în laboratorul de tehnică dentară (adică prin metoda indirectă). Smălțul trebuie redus astfel, încât să fie evitată supraconturarea și să fie asigurat un spațiu suficient (cervical - 0,3-0,5 mm, central - 0,8-1,0 mm, la marginea incizală - 1,5-2 mm) pentru materialul compozit. Toate unghiurile vor fi rotunjite, și întreaga preparație va fi netezită.

Nu există certitudinea referitoare la grosimea smălțului rămas, pentru că este posibil ca acesta să fi fost deja abraziat. Deși grosimea medie a smălțului vestibular al incisivului central superior este de aproximativ 1,75 mm, grosimea lui pe un dinte cu modificări coloristice, ce necesită fațetare, poate fi mult mai mică. Pe de altă parte, gradul de expresie a modificărilor de culoare a dintelui, influențează și el asupra grosimii veneerului, confecționat prin metoda directă.

Aplicarea acestor norme orientative minime în cazul metodei directe este individualizată. Grosimea veneerului în metoda directă este determinată în mare parte de gradul manifestării modificărilor de culoare a dintelui - cu cât dintele e mai întunecat, cu atât mai groasă trebuie să fie veneerul.

Prin urmare, profunzimea preparării țesuturilor dure dentare este decisă (determinată) de către medic individual, - pentru fiecare pacient.

a. Apelând la o freză cilindrică de dimensiuni mari și cu vârf rotunjit, se formează 3 sulcusuri verticale pe suprafața vestibulară a dintelui, începând de la marginea incizală și la 1/2 din înălțimea coroanei dentare (aproximativ până la ecuator).

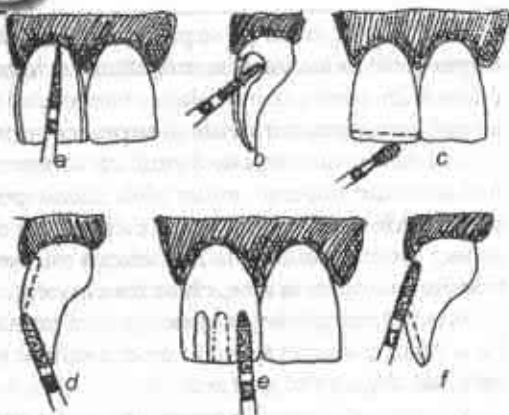
b. Șanțurile (sulcusurile) realizate sunt continuate, menținând orientarea lor verticală, până în zonă perigingivală. Fundul acestor șanțuri ghidante trebuie să respecte un paralelism strict cu peretele vestibular al dintelui atât în jumătatea incizală, cât și în cea gingivală, circa 1/2 din lungimea creștăturii își urmează traiectul sub un unghi oarecare față de cealaltă jumătate a acesteia.

c. Șanțurile ghidante sunt preparate aproximativ la 0,5 mm, apoi aceste sulcusuri sunt unite prin utilizarea unei freze cilindrice lungi.

d. La preparare se realizează o convexitate ușoară a suprafeții vestibulare, ceea ce este în mare parte determinată de mărimea și grosimea dintelui. Jumătatea gingivală și incizală a dintelui este preparată prin deplasarea frezei în sens mezio-distal. După finalizarea preparării suprafața vestibulară este subțiată cu 0,75 - 1,50 mm, - în dependență de restaurările necesare. La corecția culorii dintelui rezecarea țesuturilor poate fi mai profundă - corespunzător cu grosimea veneerelor planificate. Într-un șir de cazuri

prepararea include dentina cu utilizarea ulterioară a sistemului adeziv-bonding corespunzător.

e. Marginea gingivală a preparației vă trebui să se termine la nivelul marginii gingivale libere. Formăm un prag de-a lungul marginii gingivale cu o adâncime de cel puțin 2 mm. Pentru a evita pătrunderea instrumentului în șanțul gingival și traumarea peretelui său intern, trebuie de împins și de protejat marginea gingivală cu instrument din plastic pe întreg parcursul acestei etape de lucru.



f. Menținând freza cilindrică lungă paralel axului vertical ala dintelui, este necesar de preparat suprafața vestibulară în sens proximal în măsura în care devine posibilă ascunderea marginii veneerului. Marginile suprafeței preparate se bizotează la 130° . Marginile proximale sunt dispuse complet vestibular față de punctul de contact interdental. Contactele interdentare sunt păstrate ori de câte ori este posibil. Poate deveni necesară prepararea dintelui și în zonă de contact, atunci când cerințele clinice o impun.

Este creată o adâncitură în regiunea gingivo-proximală sub formă de „labă de câine”, care se întinde de-a lungul crestei gingivale și camuflează trecerea de pe marginea frontală către suprafața de contact. Veneerul trece de pe suprafața vestibulară în adâncitură (*dog-leg*), și asigură o funcție estetică optimă în regiunea gingivo-proximală.

g. O problemă importantă este necesitatea de a lungi (sau nu) dintele la marginea incizală.

I. Dacă nu este necesar de a lungi dintele, alegem metodică, conform căreia reparăm doar suprafața vestibulară a coroanei dentare. Marginea incizală a preparației se va opri chiar înainte de extremitatea incizală a dintelui. Depășim această limită doar când cerințele clinice impun acest deziderat. În asemenea situație în regiunea marginii incizale sunt înlăturate țesuturile dure dentare, marginea incizală fiind scurtată cu cel puțin 1,5-2 mm.

Alegerea materialului, din care dorim să confecționăm veneerul, este o etapă importantă de lucru, și depinde direct de scopurile care ni le propunem, și de metodică preparării țesuturilor dure dentare. Această metodică de preparare presupune la alegerea materialului să fie preparate compozitele microfile, - datorită calităților sale estetice excelente. Solicitare ele practic nu vor suferi la o asemenea metodă de preparare. Deaceia fragilitatea caracteristică compozitelor microfile nu se va manifesta nicidecum. Mai pot fi folosite compomerele și compozitele hibride.

II. În cazul când este necesar de a lungi coroana dintelui, sau defectul implică marginea incizală, metodică preparării țesuturilor dure constă în următoarele:

La început rugăm pacientul să angreneze dintelui, sau defectul implică marginea incizală, metodică preparării țesuturilor dure constă în următoarele:

La început rugăm pacientul să angreneze dinții în poziția de ocluzie centrală, aplicând în prealabil hârtie indigo între dinții maxilarului superior și a celui inferior. Apoi, imaginar (sau cu carioca), trasăm o linie orizontală între punctele de contact. Aceasta se face pentru ca după prepararea suprafeței vestibulare, când vom prepara suplimentar suprafața palatinală, linia limitei preparării la suprafața palatinală să nu coincidă cu linia, care unește punctele de contact.

Dacă permite grosimea, creăm la marginea incizală un mic prag de retenție /platou lingvo-incizal/. În acest caz respectăm regula aplicată în cazul clasei a IV-a: este necesară evitarea contactului central al antagoniștilor nemijlocit cu această regiune.

Limita preparării pe suprafața palatinală trebuie să treacă mai sus de linia, ce unește punctele de contact în mușcătura ortognată, sau mai jos – în supraocluzia incisivă adâncă. În acest caz modelarea veneerului trebuie începută de la suprafața palatinală, ieșind la marginea incizală și supraacoperind-o cu compozit.

Luând în considerație faptul, că veneerul confecționat conform acestei metodici suferă solicitări enorme, materialele ideale pentru confecționarea lui sunt doar compozitele hibride și POINT4 (firma KERR). Dacă dintele vecin e foarte transparent, pentru un aspect estetic mai bun la modelarea veneerului în zona suprafețelor proximale pot fi folosite nuanțe mai albe, chiar transparent.

h. Apoi marginile și suprafața sunt nivelate cu o freză diamantată cu granulație fină. La această manoperă este în mod insistent împins ușor și protejat de traumare peretele epitelial al șanțului gingival.

i. Suprafața linguală preparată este netezită cu o freză pară, iar cea proximală – cu freză aciculară fină.

j. Prelucrarea se finalizează cu ajutorul unor discuri, pietre abrazive, paste de lustruit, stripsuri.

10. Aplicarea repetată a matricii;

11. Aplicarea sistemului adeziv;

12. Polimerizarea sistemului adeziv;

13. Aplicarea stratificată a compozitului, și polimerizarea lui. Straturile de compozit încep a fi inițial aplicate dinspre regiunea cervicală, deplasându-se treptat către marginea incizală.

Când se ajunge la restabilirea și modelarea marginii incizale este mai bine de început veneerul de pe suprafața palatinală. Ieșind către marginea incizală și supraacoperind-o cu compozit, materialul restaurativ este adus pe suprafața vestibulară.

N.B. Marginea incizală este restaurată printr-o singură porție de compozit!

La confecționarea veneerelor se acordă o mare importanță păstrării punctelor de contact pe dinte sau modelării lor. Este inacceptabil ca la modelarea punctelor de contact dintele să se „lipească” de vecinul său, perturbând astfel mobilitatea fiziologică. Această consecință negativă poate fi evitată prin folosirea unor matrice policlorvinilice transparente fine. Suprafețele proximale ale dinți vecini pot fi prelucrate [„unse”] prealabil cu o ață cerată.

La selectarea nuanței de bază a materialului din care va fi confecționată veneerul se recomandă metoda tradițională simplă, conform căreia pe dintele care urmează a fi restaurat se aplică o matrice transparentă. Pe ea se pune puțin material ales consultând paleta cromatică VITA și se polimerizează. După aceasta se compară culoarea materialului cu smalțul dinților învecinați. Mica cheltuială diagnostică de material se compensează prin faptul că în cazul modelării nereușite și remodelării veneerului am fi cheltuit mult mai mult.

Este necesar să ținem minte de trei grade de transparență a dinților și să le luăm în considerație la alegerea gamei cromatice și de un șir de alte circumstanțe care influențează rezultatul final.

Se consideră ideal ca dintele, iar în cazul nostru – veneerul, trebuie să prezinte 3 nuanțe în regiunea „colet – corp – marginea dintelui”.

Modelarea veneerului și alegerea gamei cromatice e un proces creativ. Este eronată selecția mecanică de trei culori diferite de material: *la colet* – galben, *la corp* – mai deschis, iar *la marginea incizală* – nuanțe transparente a compozitului. În urma unei asemenea abordări mecaniciste dintele va arăta ca o „cioară albă” comparativ cu dinții vecini.

14. Înlăturarea matricei și a aței de rețracție;

15. Șlefuirea, modelarea formei dintelui și corecția marginii incizale, dacă cea din urmă a fost acoperită cu compozit;

La etapa șlefuirii suprafețelor proximale e necesar de lucrat cu stripsuri mai înguste.

Particularitățile anatomice a dinților le reproducem și în momentul modelării, și în timpul finisării.

Dacă dorim să păstrăm un punct de contact bun, șlefuiem cu stripsuri în special la colet și în treimea inferioară a coroanei, protejând punctul de contact.

Punctul de contact urmează a fi restaurat la etapa finală a restaurării.

Pentru aceasta se recomandă folosirea matricilor plastice de contur pentru premo-lari și molari.

La femei rotunjim puțin unghiurile incizale ale dinților grupului frontal, iar la bărbați păstrăm unghiurile ceva mai drepte.

16. Verificarea și corectarea ocluziei centrice, dacă supraacoperirea cu compozit a fost făcută la marginea incizală;

17. Prelucrarea suprafețelor de contact cu stripsuri de lustruit;

18. Lustruirea suprafețelor cu paste de lustruit;

20. Luminarea finală (*neobligatorie*);

21. Prelucrarea suprafeței restaurate cu silanți.

Aprecierea finală a lucrării se face peste câteva zile, deoarece țesuturile dentare își revin treptat după „desicare” și după stresul prelucrării cu acid. Parametrii estetici pot să se îmbunătățească într-o săptămână.

Pacientul trebuie preîntâmpinat despre necesitatea igienei orale minuțioase zilnice, care duce la păstrarea luciului veneerului. Recomandăm vizita stomatologului la fiecare jumătate de an – pentru corecția restaurării și lustruirea profilactică a suprafeței veneerului.

PARTICULARITĂȚILE PREPARĂRII ȚESUTURILOR DURE DENTARE LA OBTURAREA CU MATERIALE COMPOZITE.

Materialele compozite auto- și fotopolimerizabile, ce prevăd tehnica adezivă, de regulă nu necesită prepararea clasică după Black, care presupune în principal fixarea pur mecanică a obturației în cavitate. Prepararea cavităților pentru restaurarea compozită se numește „preparare adezivă”, deoarece materialul formează o legătură chimică trainică cu țesuturile dure dentare, și mecanică - cu smalțul. Deaceea, în majoritatea cazurilor decade necesitatea creării punctelor de retenție și a trecerii pereților preparați sub unghi drept.

Pentru prepararea țesuturilor dure dentare și prelucrarea suprafeții restaurărilor compozite sunt folosite freze din carbură și freze diamantate de diferite dimensiuni.

Independent de tip, frezele unor firme producătoare sunt marcate astfel:

- *marcajele negre, albastre și verzi* de pe piciorul instrumentului indică freze doar pentru preparare;


- *marcajele roșii, galbene și albe* de pe piciorul instrumentului indică freze pentru finisarea suprafeții restaurației.

Prepararea țesuturilor dure dentare se efectuează cu piesa pentru turbină cu aportul obligatoriu de apă. Instrumentarea piesei pentru turbină fără alimentarea cu apă este inacceptabilă, deoarece aceasta duce la supraîncălzirea țesuturilor dentare, arderea rapidă a acoperământului diamantat al frezei și defectarea piesei.

Deschiderea cavității carioase include îndepărtarea marginilor subminate ale smalțului, porțiunilor proeminente, smalțului decalcificat și schimbat în culoare.

Însă se admite și prezența unei margini adamantine suspendate deasupra cavității carioase. De exemplu, la o expansiune largă a cavității carioase poate rezulta un cuspid puternic subminat sau un perete lateral extrem de subțiat. În așa caz ele sunt ori rezecate la o înălțime de 2 mm, ori sunt păstrate cu „fortificarea” lor ulterioară prin compozite flowable sau materiale cu nuanțe opace (dentinare).

Necrectomia se face foarte minuțios cu îndepărtarea în totalitate a porțiunilor ramolite, demineralizate, pigmentate ale țesuturilor dure dentare, deoarece țesuturile pigmentate pot reține lumina la polimerizare și duce la solidificarea parțială a materialului, iar sistemul adeziv poate adera strâns doar la țesuturile destul de mineralizate ale dentinei.



Una din calitățile forte ale „preparării adezive” este posibilitatea preparării cruțătoare, în care poate fi omisă formarea unei cavități „în casetă”, și nu este necear de creat proeminente și „lacăte” pentru retenția materialului. Din contra, unghiurile ascuțite ale cavității se recomandă a le netezi și rotunji puțin, deoarece în aceste

locuri poate apărea pericolul ruperii materialului la polimerizarea acestuia, dacă elasticitatea sistemului adeziv utilizat nu este suficient de mare.

Contururile cavității formate trebuie netezite, iar între fund și pereți sunt realizate treceri line; în caz de necesitate fundul poate fi făcut scalat („în scară”). Cavitatea se formează prin rezecarea minimă a țesuturilor neafectate.

O atenție specială la prepararea cavităților de clasa II, III, IV și V trebuie de acordat formării peretelui gingival – perpendicular la axul vertical al dintelui.

Unghiul dintre peretele gingival și fundul cavității trebuie să fie puțin rotunjit. Nu trebuie de supraestimat puterea adeziunii compozitului (*asistată de sistemul adeziv*) la țesuturile dure dentare. Rămâne actuală necesitatea de a crea puncte de retenție la prepararea cavităților de clasa II și IV sunt formă de șanțulețe, și de a instala pin-uri (*pivoturi parapulpare*).

Prepararea cavității carioase se finalizează cu prelucrarea marginii smalțiere și crearea bizoului pe întreaga margine a cavității, care poate varia în dependență de localizarea cavității, și se face pentru sporirea adeziunii și mascarea liniei de trecere smalț-compozit. La restabilirea dinților frontali bizoul este deosebit de important.

La prepararea cavităților carioase de clasa I și II nu se recomandă șlefuirea marginii smalțiere la suprafața masticatorie (ocluzală) din două cauze. Prismele smalțiere merg în direcția suprafeții fisurilor, deoarece sunt intersectate transversal traiectului său și asigură în așa fel rugozitatea suprafeții atât de necesară pentru microretențivitate. Grosimea smalțului este destul de mare, pentru a asigura suprafața optimă de cuplare cu compozitul.

În cazul cavităților carioase de clasa III, IV, V și VI este creat în mod obligatoriu un bizou al smalțului pe întreaga margine a cavității sub un unghi de 45° . La prepararea cavităților carioase de clasa III și IV se formează un bizou al smalțului pe suprafața vestibulară, începând cu marginea cavității, cu ajutorul unei freze cilindrice sau con alungit. Bizoul în lățime constituie 2-4 mm (*ajungând până la 6 mm*). Mai târziu bizoul nivelează (estompează) interfața dinte-obturație. Pe suprafața palatinală a dintelui bizoul smalțului nu se face, dacă nu este necesară o retenție adăugătoare.

La prepararea cavităților carioase de clasa V prin acces vestibular se formează un bizou lung de smalț (4-6 mm) de-a lungul peretelui orientat către ecuatorul dintelui cu scopul de a asigura o retenție mai bună și un aspect estetic, iar pe fața linguală, dacă nu este necesară o retenție adăugătoare (cavitatea se află în limitele smalțului), – bizou (≈ 2 mm) de-a lungul peretelui orientat către ecuatorul dintelui. Dacă cavitatea este limitată doar prin smalțul din regiunea gingivală, este suficient un bizou mic ($\approx 0,5-1$ mm). Bizoul este format în așa fel, încât joncțiunea între materialul de obturație și țesuturile dure dentare să se localizeze în șanțul gingival și la examen direct să nu fie vizibilă.

Urmează de acordat o atenție specială prelucrării peretelui gingival în regiunea joncțiunii smalț-cement. Cavitățile carioase de clasa II, III, IV și V pot depăși această joncțiune, și atunci o margine a cavității este localizată în smalț, iar alta – în dentină-cement.

În cazul când smalțul lipsește pe peretele gingival pentru o adeziune mai bună a obturației se poate efectua:

A. lungirea bizoului smalțiar, dar și:

- 1) realizarea unei crestături în dentină, sau
- 2) fixarea unui pin (pivot parapulpar) în regiunea peretelui gingival, sau
- 3) umplerea cu ciment glasionomer a cavității în limitele dentinei.

B. La aflarea peretelui gingival în regiunea limitei cementare bizoul putem și să nu-l facem.

Smalțul și cimentul glasionomer după gravaj se unesc strâns cu materialul compozit.



MATERIALE DENTARE DE OBTURAȚIE

Generalități.

Obturarea [plombarea] cavității carioase reprezintă etapa finală, esențială și importantă de tratament al cariei dentare și al complicațiilor ei, care prevede refacerea obligatorie a conturului coroanei dentare cu scopul restabilirii morfologiei anatomice și a funcției fiziologice a dintelui prin substituirea (cu material obturator special a) țesuturilor dure dentare pierdute.

Prima menționare în sursele literare a obturării cavităților carioase este legată de numele savantului roman Aulus Cornelius Celsus (sec. I î.H.). El recomanda umplerea unor cavități mari cu scamă, bucățele de plumb și alte materiale înainte de a extrage un dinte, ca acesta să nu se fragmenteze sub presiune în timpul efectuării acestei manopere.

Eminentul chirurg și dentist, francezul Pierre Fauchard (1690-1762), recomanda umplerea unor cavități în dinți cu plumb, cositor, aur, preferând în special plumbul din motivul plasticității și adaptării bune la pereții cavității dentare. Denumirea „plombă” a apărut de la franțuzescul „plomb” (lat. „plumbum”) – care înseamnă plumb. Anume cu acest metal moale era umplută cavitatea carioasă până la apariția materialelor de obturare moderne, iar experiențele lui Fauchard pot fi considerate începutul epocii de obturare a dinților.

Din start s-a manifestat o atitudine extrem de responsabilă față de acest gen de tratament, deoarece realizarea unei obturații reușite și oportune previne apariția complicațiilor cariei dentare, – pulpita și periodontita, – maladii ce se termină, până la urmă, prin extracția dentară.

Astfel, *plombarea* era considerată la început exclusiv ca o etapă finală a tratamentului cariei dentare și al complicațiilor ei, care își propunea drept scop compensarea prin plombă a țesuturilor dure dentare pierdute.

Până nu demult real lipsea posibilitatea de a restaura dinții distruși de carie prin metoda obturării într-un volum deplin.

La etapa actuală datorită apariției materialelor de obturație moderne dinții pot fi restabiliți fără a recurge la protezare.

Nu este neglijabil și alt aspect al obturării – cel estetic.

Procesul de perfecționare a materialelor de obturație moderne decurge continuu: se îmbunătățesc caracteristicile lor mecanice și estetice, sporește compatibilitatea biologică, se extinde aplicarea în practica clinică a principiilor de unire micromecanică și chimică a obturației cu țesuturile dure dentare, sunt elaborate metodici de obturare, ce permit restabilirea nu doar a formei și aspectului exterior al dintelui, dar și a caracteristicilor lui biomecanice și optice. Deaceea vechiul termen de „materiale de plombare” la momentul actual este treptat înlocuit de termenul „materiale de restaurare” sau „materiale restaurative”.

Restaurare se numește procesul de restabilire a integrității (*dinților distruși*), și corecția parametrilor estetici și funcționali ai dinților cu materiale de obturare estetice [fizionomice] moderne nemijlocit în cavitatea bucală. În însăși definiție este specificată deosebirea restaurării de plombarea dinților: dacă la plombare se restabilesc în principal caracteristicile funcționale ale dintelui, atunci la restaurare țesuturile dure dentare pierdute sunt substituie cu un material, ce imită dentina și smalțul, transparența și gama de culori.

Plombarea reprezintă o procedură pur curativă, pe când restaurarea îmbină în sine efecte curative și artistice.

Restaurarea prevede, pe lângă exercitarea acțiunii curative și refacerea parțială sau totală a dintelui, elemente cu aspect specific artistic: restaurarea mărimii, formei anatomice corespunzătoare, gamei de culori, transparenței, luciului suprafeții etc. Natural, că dintel artificial poate participa în deplină măsură în actul de masticăție.

În practica stomatologică modernă este utilizat un sortiment larg de materiale de obturație, care au atât proprietăți pozitive, cât și altele, - negative.

Succesul tratării cariei dentare și durata obturațiilor depind de multe condiții, inclusiv de alegerea rațională și aplicarea corectă a materialului restaurativ. Alegerea materialului de obturare trebuie efectuată reieșind din particularitățile de vârstă, structura țesuturilor dentare, apartenența de grup a dintelui, starea pulpei, precum și de gradul de activitate a procesului carios.

Rezultatele nesatisfăcătoare a obturării dinților în practica de masă se explică într-o oarecare măsură prin inferioritatea materialelor dentare, ceea ce l-a stimulat pe W.D. Miller la sfârșitul sec. XIX - începutul sec. XX să formuleze principalele cerințe către a.n. *material stomatologic ideal*.

Aceste cerințe nu și-au pierdut importanța nici în prezent. Ele sunt următoarele:

1. Să fie nedăunător față de organism în general, și indiferent către țesuturile dentare dure și țesuturile moi ale cavității bucale (*adică trebuie să fie biologic compatibil cu țesuturile dentare, membrana mucoasă a cavității bucale și organismul uman în general*).

2. Să fie chimic stabil la acțiunea fluidului dentinar și fluidului bucal (*salivei*), și rezistent la acțiunea alimentelor lichide.

3. Să posede o duritate mecanică aproximativ egală cu cea a smalțului, deoarece în procesul de mestecare apar solicitări importante (30 - 70 kg), și să fie deasemenea rezistent la abraziere și nici el să nu prezinte proprietăți abrazive.

4. Să adere strâns la pereții cavitari, asigurând obturației proprietăți de etanșare; să posede o retenție micromecanică satisfăcătoare și să prezinte o adeziune bună către țesuturile dentare dure sau alte materiale în condiții de umiditate.

5. Să posede caracteristici de manipulare bune:

a) Să fie plastice la introducerea în cavitatea carioasă și la modelarea plombeii;

b) să prezinte o „viabilitate” suficientă în stare plastică;

c) să fie inserat ușor în cavitatea carioasă;

d) să nu se lipească de instrumente.

6. Să păstreze pe timp îndelungat o stabilitate spațială (a formei și volumului), iar în timpul și după priză să nu se taseze, pentru a avea o adaptare marginală perfectă.

7. Să fie minim dependent de umiditate în procesul obturării și prizei; să facă priză în prezența apei și salivei în cavitatea bucală timp de 5-10 min.

8. Să posede conductibilitate termică joasă (*ea nu trebuie să difere esențial de conductibilitate termică a smalțului și dentinei*) pentru a evita lezarea termică a pulpei.

9. Coeficientul de dilatare termică să fie aproximativ egal cu cel al țesuturilor dure dentare.

10. Să aibă pH-ul aproape de 7,0 în timpul și după priza materialului.

11. Să prezinte o stabilitate a culorii, și să nu coloreze.

12. Să prezinte un coeficient minim de absorbție a apei.
13. Să fie radioopac (*să posede opacitate radiologică*).
14. Să posede proprietăți anti-carie, antiseptice și anti-inflamatorii.
15. După întărire să aibă un efect cosmetic superior, imitând maxim smalțul dintelui prin culoare, transparență și luciu.
16. Să posede un termen îndelungat de folosire, să nu necesite condiții speciale de păstrare și de transportare.

Din păcate, până în prezent nu a fost creat un material de obturație ideal, care să combine perfect toate cerințele înaintate. Deși, în principiu, materialele de obturație de durată moderne corespund majorității din exigențele enumerate mai sus:

- Din punct de vedere fizic ele dispun de suficientă soliditate, rezistență către abraziere, termoconductibilitate redusă față de țesuturile corespunzătoare ale dintelui, coeficientul de dilatare termică, caracteristici plastice bune, aderă strâns la pereții cavității, și asigură etanșarea ermetică a cavităților dentare, păstrează timp îndelungat forma și volumul.

- Conform indicilor chimici materialele de obturație de durată rezistă acțiunii solubilizante a fluidului bucal, se modifică minim sub acțiunea umidității în procesul obturării și prizei, posedă o acțiune anticarioasă, și sunt stabile, având un termen destul de lung de păstrare.

- Aspectul estetic al materialelor de obturație moderne asigură stomatologului posibilitatea unei diversități în alegerea transparenței, culorii și nuanței corespunzător dinților naturali ai pacientului.

Sunt elaborate indicații și contraindicații pentru utilizarea materialelor respective. Calitatea materialelor de obturație restaurative este determinată de particularitățile lor tehnologice, de exploatare și biologice.

- Din *proprietățile tehnologice* fac parte fluiditatea materialului, întărirea și finalul prizei, comoditatea malaxării și modificările, apărute în material în procesul de obturare;

- din *proprietățile de exploatare* — rezistența, durabilitatea, valoarea estetică;

- din *proprietățile biologice* — gradul de indiferență față de țesuturile dentare și cele ale cavității bucale, reacția țesuturilor dentare și parodontale la materialele de obturație.

Succesul tratamentului restaurativ depinde, în mare măsură, de abilitatea medicului de a alege corect materialul necesar, al cărui parametri principali (*chimici, fizici, mecanici*) se potrivesc pentru cazul concret.

Situația clinică impune medicul să cunoască, pe lângă un șir de avantaje și dezavantaje ale materialului de obturație ales, calitățile respective pentru a putea să-l aplice adecvat și rațional. Aceasta dictează necesitatea evaluării tuturor materialelor de obturare, permanent și multilateral. Stomatologul trebuie să cunoască compoziția, structura și proprietățile materialului, precum și caracterul schimbărilor survenite în dependență de condițiile mediului cavității bucale, de regulile și tehnicile de preparare, precum și de tehnologia aplicării materialului.

Frământarea materialului de obturație trebuie făcută, urmând cu strictețe cerințele fluturașului cu instrucțiuni, atașat produsului de către producător, și în care sunt oglindite:

- a) *raportul pulbere-fluid, necesar pentru realizarea densității (grosimii) normale de amestec,*

- b) *durata malaxării.*

Diferite metode de obturare permit utilizarea la maxim a caracteristicilor pozitive ale materialului de obturație, și reducerea la minim a celor negative, în special dacă se respectă metodic și tehnica de preparare a acestuia, de introducere în cavitatea formată, de modelare a obturației, șlefuirea și lustruirea ei minuțioasă.

În caz contrar devierile minime în tehnologia aplicării materialului obturator pot degenera enorm calitățile obturației realizate. La amestecarea incorectă a masei obturato-

rii, la nerespectarea raportului pulbere-fluid, la rezultarea unei mase neomogene, sau la condensarea deficitară a plombei sunt perturbate procesele fizice și chimice, iar aceasta contribuie la contracția liniară a obturației, perturbarea atașării marginale a plombei.

Astfel, ea nu asigură restabilirea funcției protectoare a obturației, și nu previne apariția cariei secundare.

Soliditatea și durabilitatea plombei depind de consistența materialului și termenului de valabilitate a acestuia, de acțiunea fluidului (*apă, salivă*).

Caracteristicile principale ale materialelor de obturație:

- **Adezi(un)e a obturației la țesuturile dure dentare** – este o legătură chimică între două suprafețe diferite, în particular, – a materialului de obturație cu țesuturile dure dentare.

- **Retracția obturației** – (*micșorare în volum*) – în timpul prizei materialului de obturație. Este o stare remarcată la priza obturației din cauza proceselor chimice și fizico-mecanice, ce se petrec în momentul structurării obturației. La o retracție importantă a materialului de obturație între pereții cavității și plombă se formează un spațiu, ceea ce poate duce la recidiva cariei.

- **Dezintegrarea obturației** – reprezintă un proces de distrucție ce apare la acțiunea solvenților din cavitatea bucală – fluidul bucal (saliva). Rezistența obturației la dizolvarea în fluidul bucal permite păstrarea nu doar a volumului, dar și a masei plombei.

- **Adaptare marginală etanșă a obturației** – (*apropierea materialului de obturație către pereții cavității carioase*). Această situație depinde de coeficientul de retracție a materialului de obturație, coeficientul de dilatare termică și de adeziune la țesuturile dure dentare. Cea mai bună adaptare marginală a obturației o asigură materialele de obturație compozite.

- **Abraziune** – (*micșorare în volum prin pierderea masei plombei la uzura prin frecare*) – este un indice de durabilitate a obturației; se exprimă prin pierderea masei specimenului în raport cu suprafața lui ce contactează cu abrazivul (*determinat în condiții de laborator*), și se exprimă prin grame pe 1 cm².

- **Limita de soliditate (de rupere) a obturației** – este rezistența (de rupere) la lovitură, la încovoiere, la compresiune, ceea ce permite termenul de funcționare a dintelui restaurat ca organ.

- **Coeficientul de dilatare termică a materialului de obturație** – este un proces, care se observă în cadrul testului de obturație în timpul polimerizării și în plombă ca răspuns la acțiunea excitanților termici. El trebuie să fie aproximativ egal cu dilatarea termică a țesuturilor dentare, deoarece anume de la această dilatare depinde soliditatea și durabilitatea obturației, și integritatea smalțului dentar.

- **Viabilitatea (durata stării plastice, perioada adezivă plastică, timpul de lucru) a masei de formare (a aluatului de obturație)** – reprezintă timpul, suficient pentru ca medicul stomatolog să introducă masa de obturație în cavitatea carioasă a dintelui, să o condenseze, adaptându-l intim la pereți și planșeu, și să formeze partea absentă a dintelui până la momentul solidifierii ei. Viabilitatea trebuie să fie optimă, să nu accelereze și să nu lungească procesul de restaurare artistică a dintelui. Deoarece starea plastică nu trebuie să dureze mult spre a evita nimerirea salivei pe obturație. Formarea și prelucrarea plombei sunt finalizate la starea plastică a masei de formare – aceasta contribuie la sporirea rezistenței mecanice și a stabilității chimice a obturației, asupra căreia influențează deasemenea temperatura aerului din încăpere, și care trebuie să nu fie mai mare de + 20°C.

- **Consistența optimă de amestecare a masei de formare (a aluatului de obturație)** – este cea recomandată de instrucțiunea firmei producătoare. Indicele respectiv influențează asupra rezistenței obturației, stabilitatea ei chimică, duratei de priză și, în final, asupra termenului de servire a obturației.

O importanță aparte îi revine și transparenței materialelor de obturație, care asigură asemănarea exterioară a obturației cu smalțul dentar, iar o asemenea asemănare este proprie doar cimenturilor silicate și materialelor compozite.

În procesul de obturare stomatologul adesea este nevoit să combine diferite materiale de obturație, aplicând concomitent în cavitatea formată 2-3, iar uneori și 4 materiale diferite, luând în considerație caracterul (*profundimea și sediul*) cavității, proprietățile negative și pozitive ale materialelor utilizate, particularitățile individuale ale evoluției cariei la pacientul respectiv.

Materialele de obturație stomatologice trebuie să răspundă deasemenea următoarelor condiții igienice:

– nu trebuie să elibereze după întărire substanțe toxice în mediul ce înconjoară dințele;

– extracția și spălarea componentelor materialului de obturație trebuie să fie în concentrații nenocive pentru organism.

Starea clinică a obturației se obișnuiește de a fi evaluată conform următorilor criterii: forma anatomică, adaptarea marginală, stabilitatea cromatică, modificarea culorii la periferia obturației, frecvența de apariție a recidivei de carie.

CLASIFICAREA MATERIALELOR DE OBTURAȚIE MODERNE

Destinația funcțională a materialelor de obturație moderne dictează împărțirea lor în 6 grupuri:

I. Materiale pentru obturații definitive [de durată] – pentru restabilirea formei anatomice și a funcțiilor.

1. Materiale pentru obturarea directă a dinților.

- Cimenturi (minerale, polimerice);
- Materiale de obturație metalice (amalgame, coezive);
- Materiale de obturație polimerice (mase plastice, compozite, compomere, ormocere).

2. Materiale pentru obturarea indirectă a dinților.

- metalice;
- ceramice;
- polimerice.

II. Materiale pentru obturații coronare provizorii – pentru plombarea temporară a cavității dentare.

III. Materiale pentru obturații [căptușeli] :

- curative;
- izolatorii.

IV. Materiale pentru umplerea canalelor radiculare.

1. Materiale pentru obturații provizorii;
2. Paste (sealere);
3. Filler.

V. Adezive.

1. Autopolimerizabile (cu polimerizare chimică);
2. fotopolimerizabile;
3. dual cure.

VI. Sigilanți superficiali.

1. Fisurali;
2. radiculari;
3. pentru obturații.

Din punct de vedere a merceologiei, materiale pentru obturații definitive se împart în:

1. Cimenturi.
2. Materiale de obturație metalice.
3. Materiale de obturație din mase plastice și polimerice.
4. Adezive și sigilanți stomatologici.
5. Materiale compozite.

Clasificația propusă este în mare măsură una convențională, adică reflectă doar aplicabilitatea clinică a materialelor de obturație, dar ea facilitează utilizarea lor practică; materialele de obturație a unuia și aceluiași grup frecvent au diferite indicații de utilizare.



MATERIALELE PENTRU OBTURAȚII PROVIZORII ȘI PANSAMENTE

Pansamente și obturații coronare provizorii. Materialele pentru obturații provizorii: caracteristica lor, tehnica de preparare și indicațiile către utilizarea obturațiilor provizorii. Instrumentarul stomatologic și aparatele folosite la obturație. Etapele de tratament ale cariei pînă la obturare.

Materiale pentru obturații provizorii sunt folosite pentru închiderea etanșă provizorie a cavității (cu scop diagnostic sau curativ) în cazurile când, conform indicațiilor clinice, este imposibil de a finaliza tratamentul cariei și complicațiilor ei într-o singură vizită, cu scopul de a izola cavitatea carioasă și cea dentară (ori canalele radiculare) de mediul extern, sau pentru fixarea preparatelor medicamentoase.

Indicațiile către aplicarea obturațiilor provizorii sunt:

- tratamentul cariei profunde (prima vizită);
- tratamentul pulpitei prin metodă biologică;
- obturarea provizorie după umplerea canalului radicular.

În unele cazuri materialele pentru obturații provizorii sunt folosite în calitate de obturații izolatorii sub obturații de durată, precum și pentru fixarea provizorie a punțiilor dentare și a coroanelor artificiale.

Medicul trebuie să țină minte la alegerea materialului că o etanșare durabilă nu poate fi obținută cu ajutorul unor obturații provizorii; pentru aceasta trebuie de utilizat materiale pentru obturații de durată.

Obturațiile provizorii sunt calculate pentru un termen restrâns: de la o zi pînă la câteva luni (frecvent 6-12 luni, – în dependență de scopul aplicării). Cel mai des sunt folosite cimenturile de zinc-eugenol, zinc-fosfat, policarboxilic sau glasionomer.

Materialele pentru obturații provizorii sunt aplicate pentru:

- pansamente (la tratarea cariei și a complicațiilor ei),
- obturații de control (la diagnosticarea cariei și pulpitei),
- obturarea dinților deciduali (când au mai rămas cel mult 6 luni pînă la înlocuirea lor cu dinți permanenți),
- obturații izolatorii,
- fixarea provizorie a construcțiilor protetice,
- obturarea curativă provizorie a canalelor radiculare.

Obturațiile provizorii sunt aplicate nemijlocit pe fundul și pereții cavității, prealabil curățite și uscate. Restabilirea formei anatomice a dintelui și, în mod special, a punctului de contact este obligatorie.

Sunt deosebite pansamente etanșe și obturații provizorii (de control) – în dependență de termenul aplicării lor.

Pansamentul este o variantă a obturației provizorii, aplicată pe un termen de 1-14 zile în cazul necesității de a izola un medicament toxic subiacent (pastă arsenicoasă, pastă de paraformaldehidă etc.), aplicat temporar, de contactul cu mediul cavității bucale.

Pacientul este prevenit despre necesitatea de a se prezenta la medic la o dată oarecare pentru înlăturarea pansamentului sau de a-l îndepărta cu forțe proprii (*prin scobire*).

Obturația provizorie (propriu-zisă) presupune prezența subiacentă a unui medicament curativ netoxic (*obturație curativă*), neagresiv prin nimic față de țesuturile dentare, și având drept scop, de exemplu, activarea dentinogenezei (*funcției odontoblaștilor și depunerii dentinei secundare*).

Pentru a fi folosite în clinică, materialele pentru obturații coronare provizorii trebuie să îndeplinească următoarele condiții medicale și tehnice:

- să adere relativ bine la pereții dentari și să asigure o etanșare bună a cavităților de orice localizare prin impermeabilitate și adaptare marginală adecvată;
- să fie suficient de trainice pe un termen util [necesar] (în mediu – până la două săptămâni);
- să fie introduse, aplicate și modelate ușor și simplu în cavitatea carioasă;
- să fie îndepărtate cu ușurință din cavitatea carioasă cu ajutorul instrumentelor de mână sau a celor rotative;
- să nu coloreze dintele.
- să fie ieftine, întrucât prin folosirea lor curentă se consumă, în general, cantități mari;
- să poată fi conservate îndelungat în condițiile obișnuite ale unui cabinet stomatologic;
- să aibă un timp de priză convenabil (5 – 20 de minute);
- să aibă în mediul bucal o rezistență mecanică suficientă la acțiunea forțelor de masticație, uzură;
- să nu inactiveze substanțele medicamentoase ale obturațiilor curative;
- să fie indiferente [neiritante, nedăunătoare] pentru pulpa dentară, țesuturile dure dentare, și parodontiul marginal;
- să acționeze stimulator asupra pulpei dentare;
- să aibă în mediul bucal o rezistență chimică (să nu fie influențate de acțiunea solubilizantă a salivei), pentru a putea fi menținute cel puțin 15-30 zile;
- să posede proprietăți antiseptice;
- să nu intre în combinație chimică cu medicamentele pe care le protejează;
- să nu conțină componente ce perturbază procesele de adeziune și de priză a materialelor pentru obturații de durată;
- să fie plastice;
- să fie indiferente [neiritante, nedăunătoare] față de țesuturile moi ale cavității bucale;
- prin compoziția lor să nu fie nocive față de întregul organism;
- să posede funcții stimulatorii asupra pulpei;
- să fie bune izolatoare termice și electrice;
- să prezinte un gust și miros agreabil, sau acestea să lipsească defel;

În principiu, toate materiale pentru obturații provizorii produse la momentul actual de către industria farmaceutică corespund într-o măsură sau alta acestor exigențe, și nici unul dintre materialele provizorii existente nu îndeplinește în totalitate aceste condiții. Deaceia în activitatea practică stomatologică, utilizarea lor se efectuează selectiv, reieșind din situația clinică concretă.

În calitate de materiale obturatorii provizorii sunt folosite dentina artificială (*pe apă distilată*), dentin-pasta (*pe ulei vegetal*), vinoxolul, cimenturile zinc-oxid-eugenol și poliacarboxilic, materiale polimerice (*paste monocomponente fotopolimerizabile de consistență gumilastică* – „Clip”, „Voco”, „Cimpack LC”, „Septodont”, „Fermit”, „Vivadent”).

Cu 120 de ani în urmă, la Londra, Thomas Fletcher finalizează dentina artificială, un ciment oxisulfat de zinc care-i poartă numele. Formula acestui ciment provizoriu stă și astăzi la baza mai multor materiale provizorii de obturație.

Cimenturile oxisulfat de zinc se prezintă în sistem bicomponent pulbere/lichid. Uneori se livrează doar sub formă de pulbere, lichidul fiind apa. Aceste preparate

(*Aqua Dentin*) au incluse în pulbere o serie de componente din lichid, cum ar fi, de exemplu, guma arabică.

A. *Dentina artificială (cimentul oxisulfat de zinc)* prezintă cea mai frecventă utilizare în calitate de material obturator provizoriu. Ea constă din oxid de zinc (66%), sulfat de zinc deshidratat (24%), caolin (10%), iar în calitate de fluid se folosește apa distilată.

La malaxarea pulberii de dentină artificială cu apa sulfatul de zinc se combină cu fluidul, formând cristale: $ZnSO_4 + 7H_2O = ZnSO_4 \cdot 7H_2O$.

Pe lângă aceasta, oxidul de zinc se dizolvă în apă și formează hidroxidul de zinc $Zn(OH)_2$, care, combinându-se cu sulfatul de zinc, formează sarea bazică $Zn(OH)_2 \cdot SO_4$. Și unele, și celelalte cristale străbat masa de consistența aluatului și contribuie la priza ei.

Se prepară dentina artificială pe suprafața mată a lamei de sticlă, malaxând cu o spatulă metalică. Cantitatea necesară de pulbere și câteva picături de apă distilată se aplică separat. La picăturile de apă se adaugă în porțiuni pulberea (și *nicidecum invers!*) în cantitatea necesară de a fi ușor absorbită, iar apoi - în porțiuni mici pînă la obținerea unei consistențe de smîntînă groasă, mestecînd cu o spatula pe parcursul a 30-40 secunde la temperatura de 18-20°. Priza dentinei artificiale debutează peste 1½-2 minute, iar finalul se instalează peste 3-4 minute.

Nu se recomandă adăugirea apei la masa amestecată pînă la o consistență densă; urmează a fi preparată iarăși o porție nouă de dentină.

În cavitatea carioasă pregătită din timp (*uscată și izolată de salivă; în caz contrar, dacă saliva ajunge în cavitate, nu se produce priza [întărirea] masei obținute prin amestecare*) se introduce imediat după preparare într-o singură porție cu ajutorul spatulei bucale (*netezitoare*), iar apoi - cu o buletă de vată strâns răsucită, umezită în apă, pasta este condensată cu stăruință. Pasta începe să se întărească în decurs de 1,5 min., priza finalizându-se definitiv peste 2-3-4 min.

Apoi obturația este modelată cu un instrument de obturare.

Este important ca obturația să închidă ermetic toată cavitatea.

Cea mai frecventă cauză a distrugerii și căderii rapide a obturației provizorii este pătrunderea salivei în cavitatea carioasă sau a închiderii premature a gurii pacientului.

Dentina artificială posedă următoarele caracteristici medicale și tehnice:

- simplețe a utilizării;
- etanșare bună a cavității;
- rezistență insuficientă față de agenți mecanici (cel mult 2-3 zile);
- indiferență față de pulpa dentară, substanțe medicamentoase și organism în general.
- aplicarea și modelarea este simplă, iar îndepărtarea se face cu ușurință;
- ieftinătatea.

Comparativ cu Dentin-pastă și alte materiale de obturație provizorie, se caracterizează prin rezistență mai redusă, deaceia pansamentul din dentina artificială se aplică pe o perioadă de cel mult 2-3 zile.

Se produce industrial în formă gata. Se solidifică la temperatura corpului în decurs de 2-3 ore.

B. *Dentin-pasta* se produce industrial în formă gata. Reprezintă o pulbere de dentină artificială pe bază de amestec a două uleiuri vegetale (*esență de cuișoare și de piersică*). Pasta se pregătește din timp în cantități mai mari și se păstrează monocomponentă (*într-un vas cu dop de 50 gr. sau într-un tub*). Reprezintă o masă omogenă de culoare albă cu tentă gălbuie pală sau gălbui-cenușie. Pasta conține substanțe aromatice, ce-i atribuie mirosul specific.

Pasta este introdusă într-o cavitate, prealabil preparată și uscată, cu spatula netezitoare sau cu spatula stomatologică. Se modelează cu spatula netezitoare sau cu fu-loarul, și apoi este condensată cu o buletă de vată strâns răsucită, umezită în apă. Se solidifică la temperatura corpului în prezența fluidului bucal în decurs de 2-3 ore, și are duritate relativă.

Grosimea stratului de material trebuie să fie de minimum 4-5 mm. Dacă se intenționează menținerea mai mult de o săptămână, se recomandă acoperirea lui cu un material mai rezistent (CIS sau ciment ZOE).

Sunt posibile modificări ale acestor cimenturi cu adăugirea diferitor substanțe (de exemplu, a argintului pulverulent).

Posedă următoarele calități medicale și tehnice:

- simplitatea utilizării (nu necesită malaxare),
- rezistență sporită față de agenți mecanici, - comparativ cu dentina artificială (se aplică cel mult pe 2 săptămâni);
- etanșarea bună a cavității;
- acțiune antiseptică și hidrofugă [de respingere a apei];
- adeziune bună la pereții dentari;
- indiferență față de pulpa dentară, substanțe medicamentoase și organism în general.
- aplicarea și modelarea este simplă, iar îndepărtarea se face cu ușurință;
- ieftinătatea.

N.B.!!! Dentin-pasta nu se recomandă de a fi folosită la aplicarea pastei arsenicoase, substanțelor necrozante sau toxice în cavitatea carioasă, la pulpa dentară denudată, sau pentru izolarea preparatelor medicamentoase lichide, deoarece priza îndelungată a acestui ciment dă posibilitatea scurgerii substanței medicamentoase în cavitatea bucală. De exemplu, contactul pastei arsenicoase cu membrana mucoasă a cavității bucale poate provoca o arsură chimică puternică.

Reprezentanți ai acestui grup de cimenturi: „Temp bond” (Kerr Hawe), „Zinoment” (VOCO); „Дентин-паста” (Стома), „Темпфил” (Рудья-Р) etc.

Plastobtur este un material de consistență chitoasă, răspândit în practica stomatologică sub diferite denumiri comerciale: *Indiana*, *Indigena*, *Provimat*, *Cavidur*, *Citoperca*, *Cimpat* etc. Toate componentele pastei sunt incluse într-o substanță organică insolubilă în apă, dar care absoarbe apa, cum ar fi, de exemplu, un acid organic. Reacția de priză are loc în cavitatea bucală printr-un proces de absorbție a apei din mediul bucal.

Componența:

- sulfat de calciu anhidric sau semihidric (ghips);
- oxid de zinc;
- vehicul gras;
- diverse substanțe aromatizante;
- coloranți.

Calități și defecte:

- are o duritate medie;
- rezistență scăzută în mediul bucal, din care cauză se utilizează numai pentru acoperirea pansamentelor aplicate pe câteva zile;
- culoarea lăsată de dorit;
- rău conducător de căldură;
- aderența relativ scăzută la pereții cavității;
- timpul de aderență în mediul umed variază de la 30 min. la câteva ore.

Indicații:

- închiderea obturațiilor de bază/ pansamentelor cu antiseptice, antibiotice, calmante;

- închiderea pansamentelor arsenicale în cavitățile de pe suprafața ocluzală;
- combaterea hiperesteziei dentinare, dacă se încorporează 5 % trioximetilen - pentru 24 ore sau 2,5% - pentru 48 ore.

Se introduce în cavitatea carioasă cu spatula bucală și se condensează cu mișcări de întindere spre pereții cavității până se umple cavitatea. Timpul de priză în contact cu fluidul bucal e de cca 30-40 min.

Un alt produs este *Cavit* (3M ESPE), monocomponent (*pastă*), care conține oxid de zinc, sulfat de calciu, glicol, poliacetat de vinil, policlorură de vinil și trietanol amină. Se întărește prin absorbția apei.

Eugenolul, care este prezent în dentina oleică „clasică”, poate perturba procesele de adeziune și de polimerizare a compozitelor.

Deaceia, la etapa actuală majoritatea firmelor producătoare înlocuiesc eugenolul cu alte substanțe, ce nu acționează negativ asupra compozitelor, - *de exemplu* cu polimetilmetacrilatul, acest fapt fiind indicat pe ambalaj prin marcajul „NE” (*non eugenol*) sau „Eugenolfree”.

Reprezentanți ai acestui grup de cimenturi „non eugenol”: „Cimavit” (*Pierre Roland*), „Coltosol” (*Coltene*), „Cimpat” (*Septodont*), „Temp bond NE” (*Kerr Hawe*), „Tempit” (*Centrix*), „Темнопо” (*Радьса-Р*)

C. *Cimentul zinc-oxid-eugenol (ZOE)* va fi examinat la compartimentul „obturații curative”, deoarece a căpătat o popularitate mare în practica stomatologiei terapeutice. Este folosit în calitate de „căptușeală” curativă la tratarea cariei profunde și a pilpitei prin metodă biologică.

D. *Vinoxolul (cimentul zinc-oxid-guajacol)* se produce industrial în cutii speciale; în set intră pulbere și lichid, păstrate separat. Masa principală a pulberii o constituie oxidul de zinc - 89%, sulfatul de calciu - 5%, carbonatul de calciu - 6%, iar lichidul reprezintă o soluție de polistiroil (5%) în guajacol (*derivat al eugenolului*).

Masa păstoasă este preparată dintr-o porție de pulbere și 9-10 picături de fluid pe lamă de sticlă, malaxând cu o spatulă metalică.

Vinoxolul posedă o duritate sporită, proprietăți antiseptice și aderă bine la țesuturile dure dentare. Nu irită pulpa dentară. Fiindcă prezintă o rezistență sporită, poate fi folosit pentru obturarea cariilor dinților de lapte pentru o perioadă îndelungată (*până la 6-7 luni*).

Obturațiile provizorii din vinoxol rezistă de la 6-7 luni.

Luând în considerație faptul, că în componența lui intră polistiroilul, vinoxolul este interzis de a fi folosit în calitate de obturație [căptușeală] izolatorie sub obturații de bază [definitive] din mase plastice acrilice.

Din cavitatea dentară obturațiile provizorii sunt înlăturate cu excavatorul sau cu sonda. Dacă aceste mișcări sunt dificile sau nedorite, de exemplu, dacă sunt prezenți niște pereți subțiri ai cavității carioase, atunci ele sunt îndepărtate cu ajutorul frezelor rotative.

E. *Gutaperca* - este un preparat compus din sucule coagulate al arborelui *Isonandra gutta*, amestecat în proporții variabile cu oxidul de zinc. Gutaperca este o compoziție monocomponentă termolabilă, adică devine plastică prin încălzire și se întărește prin răcire. Temperatura de ramolire și duritate variază după raportul de amestec dintre guta și oxidul de zinc, astfel:

- amestecul 1 parte guta și 4 părți oxid de zinc are temperatura de înmuiere 94°C;
- amestecul de 1 parte guta și 7 părți oxid de zinc are o duritate medie și are temperatura de înmuiere 94-100°C;
- amestecul saturat de oxid de zinc are duritatea cea mai mare și temperatura de ramolire - între 100-105°C.

Pentru a deosebi cele trei tipuri de gutapercă se adaugă diverse substanțe colorante: roz, galben, negru etc.

În stomatologia terapeutică gutaperca este reprezentată sub formă de bastonașe sau conuri de diferite mărimi, de culoare albă sau roză, utilizate și în obturația mixtă a canalelor radiculare.

Calități și defecte:

- nu conduce căldura și electricitatea;
- ușor de aplicat și îndepărtat;
- duritate relativă, transmite presiunile;
- nu aderă la pereții cavității, închiderea fiind neetanșă;
- este insolubilă în fluidul bucal;
- culoarea lasă de dorit.

Indicații:

- obturarea provizorie a cavităților gata preparate;
- obturații în exces pentru îndepărtarea gingiei hiperplaziate într-o cavitate de colet, fiind neiritantă pentru țesuturile moi;
- izolarea bonturilor dentare sensibile după preparare pentru construcții protetice;
- închiderea canalelor pregătite pentru un dispozitiv corono-radicular, fiindcă nu aderă la pereții canalelor;
- fixarea temporară a lucrărilor protetice;
- obturarea dinților temporari în perioada de înlocuire cu cei permanenți;
- obturarea cavităților de colet sau proximale pe dinții foarte mobili ai persoanelor în vârstă;
- sub formă de conuri se întrebuițează în obturația mixtă a canalelor radiculare.
- pansamentul din gutapercă poate fi folosit pentru presarea spre lateral a papilei gingivale.

Contraindicații:

- acoperirea pansamentelor calmante, deoarece transmite presiune;
- acoperirea pansamentelor arsenicale, deoarece nu asigură o închidere etanșă;
- cavitățile care nu oferă o retenție suficientă.

Modul de folosire – gutaperca se încălzește la flacăra spirtierii până devine plastică (fără supraîncălzire, - când începe să fumege), apoi cu o spatulă se taie o porțiune necesară și se introduce în cavitatea carioasă preparată. Condensarea se face cu fuloare cu cap neted, sau cu spatule bucale neîncălzite și trecute prin alcool. Aderă bine la pereții cavității carioase, - cu condiția că aceștia sunt uscați. La finalizarea condensării se îndepărtează excesul de material.

Dezobturarea se face cu ajutorul unui excavator sau cu o sondă uzată încălzită (*instrumente rezervate special acestui scop*).

F. În prezent există materiale dentare fotopolimerizabile, extrem de comode în aplicațiile practice, folosite pentru pansamente și obturații provizorii: „Clip” (VOCO), „Prevision Fill” (Kulzer), „Fermit” (Vivadent), „Tempit L/C” (Centrix). Aceste materiale se introduc într-o singură porție, aceasta fiind polimerizată cu lumină lămpii fotopolimerizante. În stare solidă ele își păstrează elasticitatea, sunt îndepărtate ușor și în totalitate fără folosirea frezei, ceea ce permite evitarea lezării marginilor cavității preparate. Nu afectează adeziunea și solidificarea materialelor de obturație de durată. Firma „VOCO” produce deasemenea modificarea materialului „Clip” – „Clip-F”, care, pe lângă funcția izolatorie, conține compuși de fluor, și contribuie la formarea dentinei de substituție. Firma „Vivadent” produce două modificări ale materialului „Fermit” „Fermit” de elasticitate sporită și „Fermit-N” de elasticitate normală. Dezavantajul materialelor din acest grup este costul relativ înalt.

În străinătate o alternativă frecventă reprezintă aplicarea unor coroane realizate din oțel, aliaje de argint, aluminiu, staniu sau mase plastice. Coroanele provizorii pot fi confecționate individual. Pe lângă aceasta, pot fi utilizate coroane provizorii prefabricate industrial.

Pentru obturații provizorii de durată, puse pe un termen de câteva luni (până la un an) sunt folosite următoarele cimenturi:

- fosfate de zinc (ciment fosfat, adgezor, unifas etc.);
- polimerice (Comstan (Dentsplay));
- policarboxilat de zinc (Bondex (J & J), Durelon® (ESPE), Poly-F Plus® (Dentsply), Carboxylate Cement® (Bayer Dental), Adhesor Carbofine (Spofa), белокор, ортофикс П);
- glasionomere (examinare la capitolele corespunzătoare).

Materialele pentru obturații [căptușeli] curative.

Acest gen de materiale obturatorii este destinat pentru tratamentul manifestărilor inflamatorii ale pulpei și stimularea funcțiilor ei plastice.

Obturațiile provizorii și pansamentele, realizate cu scop curativ, trebuie aplicate pe obturația curativă. Obturația curativă este aplicată în strat fin în cazul prezenței unei cavități carioase profunde, când circa 80% din suprafața dentinei este ocupată de lumenele tuburilor dentinare, ce conțin prelungiri ale odontoblastelor, precum și la deschiderea accidentală a cavității dintelui în timpul preparării cavității carioase profunde.

Principiul de bază a stomatologiei moderne este atitudinea cruțătoare față de țesuturile dentare. În cazul prezenței unei cavități carioase profunde până și cea mai cruțătoare preparare duce la traumarea prelungirilor odontoblaste, fapt ce se răsfrânge negativ asupra pulpei dentare. Nu poate fi exclusă nici acțiunea directă a produselor de activitate vitală a microorganismelor, o posibilă scădere a pH-ului în stratul de dentină, ce acoperă pulpa dentară.

Într-un șir de situații clinice este necesar de a exercita o acțiune farmacologică fortifiantă asupra pulpei, jugulând prin aceasta procesul inflamator, ceea ce ar fi prevenit răspândirea lui de mai departe și ar stimula procesele reparative. Aceste sarcini sunt soluționate de către căptușelile curative, care au în componența sa substanțe active cu diverse aplicații terapeutice.

Obturațiile curative [subbazice] sunt utilizate în tratamentul cariei profunde și a pulpitei. Căptușelile curative trebuie să posede o acțiune antiinflamatoare și anestetică, dar și să stimuleze capacitatea regenerativă a odontoblaștilor (*ce duce la formarea dentinei de substituție*).

Obturația curativă se aplica pe fundul cavității preparate (*după prelucrarea medicamentoasă și uscare în condițiile izolării dintelui de salivă*) pentru a forma un depou de medicamente întru micșorarea patogenității bacteriilor dentinei infectate, lichidării stărilor reactive ale pulpei, remineralizarea dentinei decalcinate a fundului cavității și stimularea sintezei dentinei de substituție.

Aceste materiale pentru obturația curativă conțin diverse aditive medicamentoase (*substanțe medicamentoase active*), care asigură acțiuni antiinflamatorie, antimicrobiană, odontotropă, și nu trebuie să irite pulpa.

Obturațiile curative moderne pot îndeplini și funcția de izolare sub alte materiale de obturație la tratamentul cariei și pulpitei. Ele trebuie să asigure o etanșare solidă a dentinei subjacente, legătura cu țesuturile dentare, materialul „căptușelii” și cel obturator de durată, și să corespundă cu proprietățile fizico-mecanice ale materialelor obturatorii de durată. Se folosesc cel mai des sub formă de pastă.

Prin acțiunea sa medicamentoasă obturația curativă suprimă infecția cavității carioase, care poate duce la recidiva cariei și chiar la dezvoltarea unei pulpite. Pe lângă

aceasta, obturația curativă este necesară pentru stimularea mecanismelor protectoare naturale ale dentinei și pulpei, deoarece, după prepararea cavității carioase, se remarcă traumatizarea pulpei și, în unele cazuri, dentina rămasă se poate afla într-o stare de demineralizare.

Obturația curativă nu este rezistentă, se solidifică lent, se poate absoarbe, rezistă rău condensării, poate interacționa inoportun cu materialul restaurator, necesită protecția însăși a pastei curative, și deaceia deasupra ei trebuie aplicată o obturație izolatoare.

Clasificarea obturațiilor curative

În calitate de obturații curative este utilizat un șir de preparate, care pot fi convențional divizate în trei grupuri:

1. Materiale cu conținut de hidroxid de calciu:

- autopolimerizabile;
- fotopolimerizabile;

2. Cimenturi de zinc-eugenol:

- cimenturile de zinc-oxid-eugenol propriu-zise (nemodificate) (ZOE);
- cimenturile oxid de zinc-eugenol armate (modificate) cu umplutură polimeră (cu polimetacrilat de metil);
- cimenturile zinc-oxid-eugenol armate (modificate) cu alumină (Al_2O_3) și acid ortoetoxibenzoic (EBA) → (ZOE-EBA).

3. Paste curative cu (conținut de) fluor

- Gel Elmex;
- Ciment zinc-fosfat cu fluor;

4. Paste medicamentoase combinate, conținând remedii curative:

- paste curative combinate, gata preparate;
- paste curative combinate, preparate în farmacii.

Cerințe către obturațiile curative

Obturațiile curative trebuie să respecte următoarele cerințe:

- să nu afecteze [irite] pulpa dintelui;
- să aibă efecte antiinflamator și reparator asupra pulpei;
- să exercite o acțiune bactericidă și bacteriostatică;
- să exercite o acțiune odontotropă;
- să manifeste o adezivitate suficientă;
- să fie plastice;
- să asigure o etanșare a dentinei subiacente;
- să suporte presiuni masticatorii după întărire.

Scopul aplicării pastelor curative.

Principiul de bază al stomatologiei contemporane constă în atitudinea cruțătoare față de țesuturile dentare.

Trebuie de evitat pulpectomia, atunci când schimbările patologice ale pulpei sînt reversibile și este posibilă păstrarea ei.

În aceste situații e preferabil de folosit un tratament farmacologic revigurant. Cu acest scop se folosesc paste, care sînt în stare de a jugula procesul inflamator, de a stopa răspîndirea lui, și de a stimula procesele reparatorii în pulpă.

În aceste cazuri tratamentul se aplică în 2 etape.

I etapă:

- jugularea procesului inflamator în pulpă;
- acțiunarea asupra microflorei;
- realizarea unui efect analgezic.

Pentru aceasta sunt folosite preparate cu acțiune puternică, dar de scurtă durată. De obicei ele se aplică pe câteva zile sub formă de paste curative sub obturație provizorie.

Etapa a II-a:

- stimularea formării dentinei reparatorii;
- normalizarea proceselor metabolice în pulpa dentară.

La această etapă sunt folosite preparate cu efect prelungit și acțiune mai slabă, și care nu se descompun în urma aflării îndelungate în cavitatea carioasă. Ele sunt aplicate ca obturații curative sub obturații permanente.

Stimulează formarea dentinei reparatorii și procesele de regenerare următoarele preparate: hidroxidul de calciu, fluorizii, glicerofosfatul de calciu, rumegușul de dinți, rumegușul osos, hidroxiapatitele naturale și artificiale, colagenul *etc.*



PASTE, CE CONȚIN HIDROXID DE CALCIU

Obturațiile curative, ce posedă o acțiune odontotropă cel mai frecvent sunt utilizate în stomatologia terapeutică. Ele conțin în compoziția sa preparate ale *hidroxidului de calciu* pe bază hidrică sau polimeră, și se numesc *cimenturi hidroxide de calciu*.

Ele contribuie la formarea dentinei reparatorii [de substituție]. La aplicarea acestei „căptușeli” pe fundul cavității formate vehiculul hidric se evaporă, lăsând un film fin de hidroxid de calciu. Filmul format este instabil (*se resoarbe peste 1-1,5 luni*) și difuzează prin canaliculele dentinare în pulpă din contul circulației lichidului dentinar. Deaceia preparatele hidroxidului de calciu pe vehicul hidric sunt folosite sub obturație provizorie pe un termen de 3-6 săptămâni, sau în strat fin, și trebuie să fie sigilată cu un material etanșant.

În cazul vehiculului polimer „căptușeala” este mai rezistentă și nu necesită un strat etanșant. Aceste materiale sunt aplicate pe un termen de cel puțin o lună. Ele pot fi lăsate sub obturație de durată.

Compoziția pastei pe baza hidroxidului de calciu:

Baza o constituie hidroxidul de calciu.

Hidroxidul de calciu – $\text{Ca}(\text{OH})_2$ – este o pudră albă și foarte fină, fiind o bază, puțin solubilă în apă. Solventul folosit este apa sau soluția fiziologică. Preparatul obținut prin malaxare reprezintă o pastă nesolidifiantă. Uneori, pentru atribuirea radioopacității se adaugă sulfat de bariu.

Hidroxidul de calciu formează în urma disocierii un număr neînsemnat de ioni de calciu și de hidroxid. Are un pH egal cu 12,4, adică posedă o reacție alcalină puternică, ce asigură principalele efecte biologice și curative ale acestei substanțe (*care în virtutea structurii sale manifestă o permeabilitate sporită*). De exemplu, acțiunea antiseptică puternică se bazează pe două caracteristici: a. pH-ul alcalin, datorită ionului OH^- (valoarea – 11 – 12, în funcție de material); b. solubilitatea foarte redusă în apă, calitate esențială, care determină eliberarea treptată a ionului OH^- .

Hidroxidul de calciu este foarte sensibil la contactul cu bioxidul de carbon din atmosferă, care îl transformă în carbonat de calciu.

Proprietăți pozitive.

Acțiunea biologică a căptușelii cu hidroxid de calciu este determinată de caracteristicile lui alcaline și se exprimă prin:

- acțiune antiseptică și bactericidă (99,9% din bacteriile patogene, care vin în contact cu preparatul, sunt distruse într-un interval scurt de timp la pH-ul alcalin ≥ 11);
- coagularea și solubilizarea țesuturilor necrozate;
- stimularea formării dentinei reparatorii (în coafaj indirect) și a proceselor de regenerare cu formarea punții dentinare (în coafaj direct).
- acțiune antitoxică (prin denaturarea enzimelor și toxinelor microbiene infiltrate în dentină și stratul periferic al pulpei dentare).
- compatibilitatea biologică înaltă, lipsa efectelor carcinogene, teratogene și toxice generale.

Proprietăți negative:

- alcalinitatea crescută ($\text{pH} \leq 12$) poate provoca necroza pulpară;
- formarea denticulilor și petrificatelor poate duce la obliterarea cavității dintelui.

Obturațiile curative pe baza hidroxidului de calciu duc inițial, grație pH-ului înalt (10-12), la formarea unei zone de degenerare și necroză la o adâncime de 50-150 μm , precum și la o acțiune antiseptică intensă durabilă, și la crearea unei bariere antiacide. La prezența unui proces inflamator în pulpă se neutralizează starea de acidoză, adică obturația curativă exercită o acțiune antiinflamatorie. Hidroxidul de calciu difuzează prin canaliculele dentinare și pătrunde în pulpă, asigurând o acțiune curativă odontotropă și antimicrobiană îndelungată.

Ulterior se remarcă normalizarea alimentației pulpei cu sânge, și peste 1-3 luni – formarea punților dentinare în regiunea cornului pulpar deschis. La coafajul pulpar indirect hidroxidul de calciu duce la sigilarea tuburilor dentinare și la formarea dentinei reparatorii.

Alcalinitatea crescută a preparatului asigură o activitate antiseptică oarecare și neutralizează acizii, eliberați din cimenturi (de exemplu fosfat de zinc).

Obturațiile curative fotopolimerizabile pe bază de hidroxid de calciu au o rezistență mai mare la compresiune față de preparatele autopolimerizabile. Dar ultimele, la rândul său, posedă o acțiune bacteriostatică sigură și manifestă un pericol mai mic de formare a microcavităților între fundul cavității carioase și căptușeală.

Din grupul de *materiale, ce conțin hidroxid de calciu*, fac parte: Dycal (Dentsplay), Calcipulpe (Septodont), Life (Kerr), Calcimol (Voco), Contrasil (Septodont), Кальмедин; Кальцесил (ВладМиВа), Calcid (Sprofa Dental).

Obturațiile curative moderne pot fi:

– *autopolimerizabile* – Dycal (Dentsplay), Calcicur (Voco), Life (Kerr Hawe) etc. Sunt paste bicomponente (două paste: de bază și catalitică, amestecate înainte de folosire în proporții egale).

– *fotopolimerizabile* – Calcimol LC (Voco), Ultra Blend (Ultradend), Кальцелаит (ВладМиВа) etc. Sunt paste monocomponente. Se aplică punctiform pe fundul cavității carioase în locul de proiecție a coarnelor pulpare. Aceste paste pot servi și în calitate de obturații izolatorii, fiind aplicate pe tot planșeul cavității carioase.

Metoda de aplicare a obturațiilor curative

Conform indicațiilor, tratamentul cariei profunde, pulpitelor (traumatice, acute de focar și fibroase cronice) poate fi efectuat în una sau două etape.

Independent de numărul de vizite necesare tratamentului, la început se efectuează prepararea crușătoare a cavității carioase. Apoi dintele pregătit se izolează de salivă cu ajutorul digii sau a rulourilor de vată. După aceasta cavitatea carioasă se spală cu soluție antiseptică slabă caldă (0,06-0,3% sol. clorhexidină; 0,02% sol. furacilină), se usucă cu ajutorul buletelor din bumbac, sau cu un jet ușor de aer din blaster, îndreptat spre smalț.

După aceasta se alege obturația curativă. În corespundere cu aceasta obligatoriu se ia în considerație posibilitatea folosirii preparatului pentru coafajul direct sau indirect.

În caz de tratament într-o singură etapă se efectuează aplicarea obturației curative, cel mai des pe bază de hidroxid de calciu sau eugenolat de zinc, pe vârful sondei sau a netezitoarei.

Luând în considerație faptul, că obturația curativă nu este adezivă față de dentină, nu se recomandă de a acoperi cu ea în totalitate fundul cavității carioase. Obturația curativă se aplică pe fundul cavității carioase în locul de proiecție a cornului pulpar sau în locul cel mai profund al cavității. Deasupra obturației curative se aplică o obturație izolatorie, grosimea și nivelul aplicării acesteia depinzând de materialul restaurativ al obturației de durată.

În cazul unui tratament în două etape în prima vizită, după prepararea cavității carioase și prelucrarea ei medicamentoasă, asupra pulpei poate fi exercitată o acțiune de scurtă durată cu anestetice (*novocaină, lidocaină, anestezină*). Apoi pe fundul cavității carioase se aplică o obturație curativă combinată, care este izolată cu dentină artificială, malaxată pe apă.

În caz de lipsă a acuzelor în condițiile, când dintele nu reacționează prin durere la excitația prin rece, peste 2-5 zile se efectuează electroodontometria, se înlătură obturația provizorie, iar cavitatea carioasă se prelucrează cu preparate antiseptice. Apoi se aplică o pastă curativă pe bază de hidroxid de calciu sau de oxid de zinc cu eugenol. După aplicarea obturației izolatorii dintele se restabilește prin obturație.



CIMENTUL EUGENOLAT DE ZINC (ZOE).

Eugenolul este un medicament de origine vegetală și conține 70% de esență de cuișoare. La amestecarea oxidului de zinc cu eugenolul se formează un ciment care se întărește în decurs de 10-12 ore, priza fiind ușor accelerată de acțiunea salivei. La baza prizei [solidificării] stă reacția chimică de formare a eugenolatului de zinc.

Posedă acțiune antiseptică puternică și una ușor analgezică, stimulează dentinogeneza și aderă la pereții cavității, asigurând o închidere etanșă. Poate fi utilizat ca obturație curativă în tratamentul cariei profunde, ca obturație curativă, și în același timp - ca una provizorie pe un termen îndelungat, în special la dinții de lapte, deoarece manifestă după întărire o rezistență suficientă la sarcina masticatorie. Este aplicată în cavitatea dentară, — similar cu dentina artificială.

Tradițional pentru prepararea acestui ciment se utilizează pulberea de oxid de zinc și eugenolul.

Mai comode pentru manipulare sunt preparatele brevetate ale acestui ciment, care, pe lângă toate, conțin și substanțe fortifiante. Din preparatele de import, prezente pe piața națională, cele mai cunoscute sunt „Zinoment” (VOCO), „Kalsogen Plus” (Dentsply) și „Cavitec” (Kerr Hawe).

La folosirea cimentului ZOE în calitate de obturație izolatorie sub materiale ce necesită condensare în cavitate (ciment fosfat, amalgam), se produce deformația obturației curative. În asemenea caz este rațional de a aplica în prima vizită o obturație provizorie din eugenolat de zinc, iar la a doua vizită (peste 1-3 zile) este îndepărtat surplusul de eugenolat de zinc, fiind lăsat din acesta doar un strat fin pe fundul cavității, și aplicată o obturație de durată.

Cimentul ZOE nu poate fi folosit în calitate de căptușeală sub obturația compozită, deoarece eugenolul împiedică procesul de polimerizare a matricei organice a compozitului.

Acest aspect este motivul scăderii interesului stomatologilor către ZOE în calitate de material pentru obturații curative.

În prezent aceste materiale sunt cel mai des folosite în stomatologia pediatrică și la primire stomatologică „gratuită” în tratamentul cariei profunde în două vizite. La aplicarea acestei metode în cadrul primei vizite în cavitatea carioasă se aplică o obturație curativă din cimentul zinc-oxid-eugenol malaxat până la o consistență densă.

A doua vizită se stabilește peste 3-6 luni. La a doua vizită, după controlul stării pulpei dentare, masa principală de ZOE este îndepărtată cu freza, fiind lăsat un strat subțire de ciment doar pe fundul cavității. Apoi este aplicată o obturație izolatorie și o obturație de durată.



PASTELE CURATIVE COMBINATE.

Pastele biologice curative combinate sunt paste curative, ce constau din 3 componente (bază uleioasă, umplutură, factor medicamentos), și posedă o acțiune bine determinată, datorită diferitor remedii medicamentoase utilizate asociat în prepararea pastelor. Există paste produse de unele firme, dar, de regulă, sunt preparate *ex tempore*, reieșind din situațiile clinice, compatibilitate, dotarea instituției curative respective, și preferințele individuale ale medicului. Se aplică pe tot planșeul cavității carioase pentru o perioadă scurtă (1-2 zile). Nu se solidifică. La expirarea termenului de acțiune se recomandă utilizarea multiplă, repetată a unor obturații curative proaspăt preparate.

În calitate de bază uleioasă se folosește unul din variile uleiuri [esențe] inerte (de câtină albă, de cuișoare, de piersică, de eucalipt, de floarea-soarelui etc.); drept umplutură servește pulberea de dentină artificială, oxidul de zinc, argila albă ș. a. Introducerea aditivă [suplimentară] în compoziția pastei combinate a unui factor medicamentos (compuși furanici, dimexid, analgezice, soluții uleioase a vitaminelor A/ E/ D, preparate de calciu, anabolizatori proteici, fluorizi, propolis, antiseptici, fermenți proteolitici, sulfanilamide, preparate hormonale etc.) determină principala acțiune curativă a pastei (antiinflamatoare, anestezică, de stimulare a procesului de regenerare, osteogeneză etc.).

Se prepară aceste paste și pe baza unei soluții de oarecare sare de calciu (de exemplu, a soluției de 10% de clorură de calciu), „*ex tempore*” înainte de a fi aplicate, aducându-le până la o consistență chitoasă.

După aplicarea lor în cavitatea carioasă este necesară o obturație izolatorie înainte de a aplica obturația de durată.

Astfel, obturațiile curative combinate posedă proprietăți atât antibacteriene și antiinflamatorii, cât și stimulative a plastiei.

Principalele grupuri de substanțe medicamentoase folosite la prepararea pastelor medicamentoase combinate:

1. Remedii odontotrope – sunt substanțe, ce stimulează formarea dentinei de substituție și procesele de remineralizare în zona de dentină „carioasă” demineralizată: hidroxidul de calciu, fluorizii, glicerofosfatul de calciu, rumegușul dentinar sau osos, hidroxilapatitele (*naturale și artificiale*), „Algipor”, colagen etc.;

2. Remedii antiinflamatorii: steroide – glucocorticoizi (*prednizolon, hidrocortizon*), mai rar – cele nesteroidice (*salicilate, indometacină etc.*);

3. Remedii antimicrobiene: clorhexidină, metronidazol, lizocim, hipoclorit de sodiu, pastă de etoniu (*etoniu de 7% în dentină artificială*). Raționalitatea includerii antibioticelor în componența obturației curative este în prezent activ contestată.

a) **Metronidazolul** (*Metronidasolum*). *Acțiunea farmacologică.* Dispune de un spectru larg de activitate antiprotozoa, este foarte eficient contra florei anaerobe. Este folosit pentru irigarea cavităților carioase și intră în compoziția pastelor medicamentoase combinate.

b) **Lizocim** (*Lysocym*). *Efectul farmacologic.* Este un ferment de natură proteică, posedă efect bacteriolitic, inhibă creșterea microbilor Gram+, deasemenea exercită o acțiune antivirală, antiinflamatorie și mucolitică, este un factor al apărării imune nespecifice.

4. Fermenții proteolitici, – *Tripsina* (*Trypsinum*), *Chemotripsina cristalină* (*Chymotrypsin crystallisatum*), *profenzima*, *imozimaza*, *stomatozima*, exercită o acțiune dezinfectantă și una antiinflamatorie, descompun țesuturile necrotizate, structuri fibroase și solubilizează diverse secreții. Fiind combinate cu alte substanțe (de exemplu, *clorhexidina*), se adevăresc a fi destul de eficiente în tratamentul cariei profunde și pulpitei acute de focar.

5. Alte remedii: hialuronidază, EDTA (*ethylene diamine tetraacetate*), dimexid, caolin, oxid de zinc, lidocaină și varii uleiuri [esențe] indiferente [inerte, neexcitante], – de câtină albă, de cuișoare, de piersică, de eucalipt, de camfor, caratolină, soluții uleioase de vitamine (*vit. A, vit. E*), glicerină și altele.

Pastele combinate, de regulă, nu se solidifică, nu posedă rezistență mecanică suficientă, relativ rapid își pierd activitatea. Sunt folosite în calitate de material provizoriu în perioada tratamentului „activ”, cu înlocuirea ulterioară prin ciment salicilat de calciu sau eugenolat de zinc.

Un șir de firme producătoare mari, specializate în producție stomatologică, oferă un spectru bogat de materiale pentru obturații curative.

Aceasta permite alegerea sigură, țintită, a unui preparat sau altul, reieșind din situația clinică. De exemplu, pentru jugularea procesului antiinflamator în pulpa dentară firma „Septodont” a elaborat pasta „Pulpomixine”, în componența căreia intră corticosteroidul *dexametazon* (lat. *dexamethasonum*) și antibiotice cu un spectru larg de acțiune: sulfat de framicetină, sulfat de polimixină B.

Obturațiile curative formate prin combinarea preparatelor au frecvent multe neajunsuri comparativ cu avantajele. Cel mai mare cusur al majorității lor reprezintă dificultatea preparării lor *ex tempore*, altele fiind următoarele proprietăți: rezistența mecanică insuficientă, pierderea rapidă a activității sale curative, imprevizibilitatea efectelor sale față de materialele obturatorii. Deaceia ele sunt recomandate de a fi întrebuințate ca material provizoriu, înlocuindu-le ulterior cu eugenat de zinc sau material solidifiant pe bază de hidroxid de calciu.



MATERIALELE PENTRU OBTURAȚII [CĂPTUȘELI] IZOLATORII

Acest gen de materiale obturatorii este destinat izolării pulpei și dentinei dentare de la iritanții exteriori, acțiunea nedorită a materialelor obturatorii permanente, precum și pentru tratamentul manifestărilor inflamatorii ale pulpei și stimularea funcțiilor ei plastice.

Majoritatea materialelor obturative permanente la etapa actuală exercită o acțiune nefastă [defavorabilă] asupra pulpei dentare (*in special – toxică*). Astfel, cimenturile influențează nociv din contul acizilor conținuți în fluidul folosit pentru amestecarea pulberii, amalgamele – din cauza înaltei termoconductibilități, compozitele – din contul substanțelor toxice ale acrilatelor, precum și a căldurii degajate în timpul polimerizării materialelor compozite.

Pentru a proteja pulpa dentară de factorii nocivi, a izola țesuturile dure dentare și materialele obturatorii curative de la materialele obturatorii permanente, sunt utilizate *obturații izolatorii*.

Timp îndelungat în calitate de materiale pentru obturații izolatorii sunt folosite:

1. cimentul fosfat și cimenturi hidrofosfate;
2. cimenturi policarboxilate;
3. cimenturi glasionomere;
4. sisteme adezive ale compozitelor, *precum și*
5. lacuri izolatorii.

Materialele respective vor fi examinate în capitolele corespunzătoare.

Obturațiile izolatorii îndeplinesc un șir de funcții:

- izolează pulpa de pătrunderea toxinelor și de alte efecte nocive;
- izolează materialul de obturație de la acțiunea limfei dentare asupra acestuia;
- contribuie la o adeziune mai bună a obturației;
- asigură protecția dentinei și pulpei dentare contra efectelor termice.

Cerințe către obturațiile izolatorii

Obturațiile izolatorii trebuie să corespundă următoarelor exigențe:

- să nu afecteze [irite sau să acționeze toxic față de] pulpa dintelui;
- să posede o rezistență mecanică suficientă;
- să fie plastice;
- să manifeste o adezivitate suficientă;
- să fie radioopace;
- să aibă un coeficient de dilatare termică, apropiată de cel al țesuturilor dure dentare;
- să nu inactiveze substanțele medicamentoase ale obturațiilor curative.
- să protejeze pulpa dintelui de acțiunea toxică a (acizilor și monomerilor, produși la priza) obturației permanente;

- sa poseze calități termoizolatorii suficiente;
- să nu modifice geometria unei cavități corect formate;
- să nu iasă în afara cavității, deoarece obturația se va dizolva ușor sub acțiunea fluidului bucal;
- să nu poseze calități antigenice [alergice];
- să nu modifice culoarea dintelui.

Obturația izolatoare corect executată se aplică pe planșeul și 2/3 din pereții cavității carioase până la joncțiunea smalț-dentină. Ea nu trebuie să perturbeze configurația cavității formate.

Obturația izolatoare nu trebuie să iasă până la marginile cavității, deoarece se va dizolva/resorbi/. Aceasta va duce la afectarea adeziunii marginale a obturației aplicate, căderea ei sau formarea cariei secundare. În cavitatea carioasă de clasa V-a obturația izolatoare trebuie să acopere uniform planșeul și peretele gingival al cavității, fără să iasă, de altfel, la suprafața externă.

În prezent, *obturațiile izolatoare* sunt divizate, conform funcției sale, particularităților de aplicare și materialelor folosite, în două grupuri: *obturații de bază și lineri*.

A. Obturația de bază reprezintă un strat mai mare de 1-1,5 mm (cel mult — 2-3 mm) de material de căptușire, care protejează pulpa de iritanți termici și chimici, creează sau păstrează geometria optimă a cavității carioase, precum și reduce considerabil consumul materialului obturator permanent.

Scopul ei:

1. Protecția pulpei de excitanții termici (*de exemplu, la obturarea cu amalgam*).
2. Protecția pulpei de stimuli chimici (*de exemplu, la obturarea cu cimenturi minerale și materiale polimerice*).
3. Crearea sau păstrarea unei geometrii optime a cavității carioase cu păstrarea caracteristicilor retentive.
4. Micșorarea volumului (cantității) unui material de obturare permanent (*pentru a reduce contracția de polimerizare a obturației; pentru a crea sub obturație o "pernuță" amortizatoare, ca să compenseze forțele, ce apar în timpul masticației; pentru a economisi un compozit scump, etc.*)

La utilizarea sistemelor adezive moderne în cazul unei carii medii nu este obligatoriu de aplicat obturația izolatoare de bază, deoarece stratul hibrid oferă izolarea pulpei de efectele toxice ale componentelor materialului compozit.

B. Linerul [căptușeala în strat fin] izolează pulpa de iritanți chimici și asigură legătura dintre pereții cavității și materialul restaurator permanent.

Scopul acestei căptușeli:

1. Izolarea pulpei de excitanții chimici.
 2. Asigurarea legăturii dintre pereții cavității și materialul de restaurare permanent.
- Trebuie de remarcat faptul, că linerul nu asigură protejarea pulpei de excitanți termici, și nu schimbă geometria cavității.

—*—

Fluor-lacul. Constă din Na fluorat, ulei de brad, cloroform și alcool etilic. Până a acoperi cu el dinții, aceștia se curăță de depuneri dentare, și se usucă. Lacul se aplică cu ajutorul unei pensule, care este apoi lăsat să se usuce timp de 5 min. Se folosește cu scop profilactic și pentru tratarea cariei incipiente, ori în caz de hiperestezie.



MATERIALE PENTRU OBTURAȚII DE DURATĂ

Actualmente este disponibilă o gamă numeroasă și variată de materiale pentru obturații de durată, cu compoziție chimică și proprietăți diferite.

1. Cimenturi

Epoca cimenturilor dentare a început în prima jumătate a secolului al XIX-lea. Termenul „ciment”, a însemnat de la bun început nu compoziția, ci destinația substanței respective ca material de construcție: cuvântul latin *caementum* se traduce prin *pietriș, piatră spartă*. De aceea, definiția uzuală a cimenturilor stomatologice ca fiind material, ce constau din pulbere și lichid, ce sunt amestecate până la formarea unei mase plastice, și care se întărește până la o stare solidă, le caracterizează destul de vag.

Istoria cimenturilor stomatologice începe cu crearea de către Ostermann în 1832 primului ciment fosfat, al cărui pulbere conține oxid de calciu, iar lichidul — acid fosforic. În 1858, Feichtinger a propus să fie folosit ca material de obturare un amestec de oxid de zinc și clorură de zinc. Pentru sporirea rezistenței cimentului la acesta era adăugată o pulbere de sticlă sau acid silicic. Odată cu apariția în 1880 (*Ward*) a cimentului fosfat de zinc, realizat prin amestecarea unei pulberi, ce conținea 81% oxid de zinc și 19% de aluminosilicat, precum și o soluție apoasă de acid fosforic (*ce conține fosfat de sodiu*), zinc-oxid-clorurile au fost înlocuite practic în totalitate de ultimul.

Toate cimenturile sunt niște lianți, care sunt obținute prin amestecarea unei pulberi și a unui lichid.

Cimenturile sunt ambalate în flacoane din sticlă. Fiecărui flacon este atașată o etichetă cu numărul, ce indică culoarea corespunzătoare a pulberii.

Este inadmisibil de turnat în flacoane amestecuri din câteva pulberi (*de diferite serii și culori*).

Flacoanele, ce conțin lichide, trebuie să fie etanș închise cu dop de plută și capac filetat din plastic, cu o garnitură de carton.

Flacoanele cu pulbere sunt închise cu căpăcele de plastic, cu garnituri de carton.

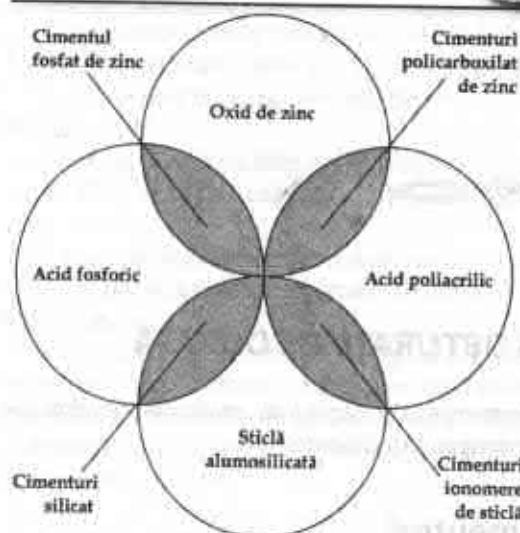
În fiecare cutie se pune un fluturaș cu instrucțiunile de aplicare a cimentului respectiv, și dozatorul (*o pipetă sau bastonaș de sticlă pentru transferul și dozarea lichidului*).

În funcție de conținutul în cimenturi a diferitor substanțe chimice, ele sunt împărțite în diferite grupuri.

Clasificarea cimenturilor

1. Cimenturi minerale pe bază de acid fosforic:

- ◆ fosfat de zinc;
- ◆ silicate;
- ◆ silicofosfate.



Compoziția cimenturilor stomatologice poate fi prezentată prin următoarea schemă

2. Cimenturi polimerice pe bază de acid poli-acrilic sau alt acid organic:

- ◆ poliacrilate;
- ◆ glasionomere.

Cimenturi fosfat de zinc (FOZ)

Cimentul (oxi)fosfat de zinc reprezintă un sistem liant, care este obținut prin amestecarea unei pulberi și a unui lichid. Pulberea constă în mare parte din oxid de zinc (75–90 %) având în calitate de aditiv oxid de magneziu (5–13 %), oxid de siliciu (0,05–5 %), oxid de aluminiu (0,03–1 %), iar fluidul – acid

ortofosforic, parțial neutralizat de hidrați de oxizi de aluminiu și zinc. Pentru îmbunătățirea caracteristicilor mecanice și atribuirea unei acțiuni bactericide la cimenturi fosfate se adaugă metale sau sărurile lor. Din acest grup fac parte cimenturi, ce conțin argint ("Ciment fosfat de zinc argentaflin", "Foscină bactericidă" etc.), cupru și oxizi de bismut ("Visfat-ciment", "Dioxi-visfat").

a) **Cimentul fosfat de zinc.** Pulberea cimentului fosfat este produsă de două culori: galbenă și galben-deschis, și prezintă un product al mărunțirii fritei, care este un amestec multicomponent de oxizi și săruri (oxidului de zinc 75-90%; oxidului de magneziu 5-10%; dioxidului de siliciu 0, 05-5% și alte substanțe), precum și de diverse aditive, care îi asigură culoarea.

Lichidul cimentului fosfat reprezintă o soluție apoasă a acidului ortofosforic cu adăos de oxid de zinc, fosfat de magneziu și hidroxidul (hidratul oxidului) de aluminiu. El trebuie să fie incolor, transparent și fără sediment.

Principalul neajuns este faptul, că el obturează neermetic tubulii dentinali, prin care din pulpă se excretă fluidul dentinal („fenomenul de microscurgere”). Afluxul permanent al fluidului dentinal nu asigură condiții pentru fixarea sigură a materialului de obturație față de dentină. Apare permeabilitatea marginală a obturației, care poate duce la inflamarea pulpei sau la recidiva cariei.

Priza cimentului fosfat de zinc se produce prin intrarea în reacție a oxidului de zinc cu acidul fosforic, pentru a forma în final fosfatul de zinc.

Astfel, cimentul solidificat reprezintă niște granule cimentate, ale căror nuclee sunt compuse din oxid de zinc ce nu a intrat în reacție (și alți oxizi, prezenți în formula rețelei), iar capsula-matrice – din fosfat de zinc.

Cimentul fosfat, corect pregătit, posedă următoarele *calități pozitive*: o bună aderență la pereții cavității, este plastic, hipotermoconductor, radioopac, relativ inofensiv pentru pulpa dintelui, nu are proprietăți antigenice. În același timp, caracterizat prin câteva *calități negative*: este instabil față de fluidul bucal, nu este suficient de rezistent, diferă de țesuturile dintelui prin culoare, transparență și luciu, este poros, se micșorează în volum, are o aciditate inițială înaltă (pH – 1.6 – în etapa inițială de amestecare, și peste 1 oră – crește până la pH – 6).

Cimenturile fosfat de zinc sunt folosite pentru:

- obturație izolatoare sub alte materiale de obturație permanente;

- obturarea cavităților carioase ale dinților de lapte, dacă până la căderea lor nu a rămas decât aproximativ 1 an;
- obturație de durată la dinți, ce vor fi acoperiți cu coroane artificiale;
- fixarea unor construcții protetice fixe (*inlay-uri, punți, coroane artificiale*), unor pivoturi sau aparate ortodontice;
- obturarea canalelor radiculare.

La utilizarea cimentului fosfat ca obturație izolatoare, în special în cazul unor cavități carioase profunde, uscate cu alcool se pot produce schimbări ireversibile în pulpa dintelui. Aceasta duce la deshidratarea canaliculilor dentinari și pătrunderea din ciment în profunzimea dintelui a acidității, care este deosebit de înaltă în stadiile inițiale de priză. Ținând cont de cele sus-menționate, este util înainte de aplicarea cimentului fosfat să fie efectuată uscarea cavității cu tampoane de vată, cu aer, și apoi planșeul cavității carioase să fie acoperit cu lac, sau cu hidroxid de calciu, cu dentină artificială.

În procesul de aplicare a materialelor fosfat de zinc trebuie de avut grijă ca suprafața masei de obturare să nu vină în contact cu saliva, și, în cazul aplicării acestora în calitate de materiale de obturații de durată, obturația trebuie acoperită pentru perioada de priză (*aproximativ 2 ore*), cu un lac sau cu un strat de ceară topită.

Pentru a pregăti cimentul fosfat, pe suprafața netedă a lamei de sticlă se picură lichidul cu ajutorul unui picurător, iar alături se adaugă pulbere. Proporția acestora este, de regulă, indicată în fluturașul cu instrucții și, în medie, constituie 2 gr. de pulbere și 0,5 ml. de lichid. Însă, practic, cantitățile de pulbere și lichid sunt luate în depedență de fiecare caz concret de aplicare a cimentului fosfat. Cu ajutorul unei spatule cromate sau nichelate, pulberea este migălos amestecată cu lichidul.

Volumul pulberii este împărțit cu o spatulă în patru părți egale, din care ultima se împarte în 1/8 și 1/16 părți, și consecvent amestecat cu lichid, până când nu obținem o masă uniformă. Timpul de amestecarea nu trebuie să depășească 90 de secunde. Consistența cimentului realizat este considerată normală, dacă la desprinderea spatulei de la masa de obturare ultima nu se întinde după spatulă, ci se rupe, formând dințișori cu înălțimea de până la 1 mm.

În cavitatea carioasă (uscată și izolată) se introduce cimentul fosfat cu ajutorul fuuloarului sau a netezitoarei în porții, fiecare porție nouă fiind minușos condensată și uniform distribuită cu fuuloarul, în conformitate cu cerințele impuse față de obturațiile izolatoare, pe fundul și pereții cavității carioase.

Timpul optim de priză este de 4-10 min., și depinde de temperatura aerului și temperatura lamei de sticlă, raportul de pulbere și lichid, precum și de durata și tehnica de amestecare. De regulă, consistența groasă /densă/ a amestecului inițial formează un ciment cu bune proprietăți fizice și chimice, iar consistența masei de obturare trebuie aleasă în fiecare caz concret, în funcție de sarcina clinică soluționată.

b) *Cimentul visfat*. Se deosebește prin caracteristici tehnologice și de exploatare superioare, ceea ce îi conferă un caracter universal.

În compoziția pulberii visfatului se conține în cantitate mare oxid de zinc, oxid de magneziu și este introdus un aditiv de bismut până la 30%. Visfat-cimentul posedă o rezistență chimică sporită, o duritate înaltă, ce crește rapid în timpul prizei, priza rapidă; solubilitatea lui este de 2-3 ori mai mică decât a celorlalte tipuri de ciment fosfat de zinc. Se prepară în același mod ca și cimentul fosfat.

c) *Cimenturi fosfat de zinc antiseptice*. Există variante de cimenturi FOZ realizate prin adăugarea oxidului cupros (Cu_2O), oxidului cupric (CuO) – Cupro Dur® (Merz) și Kupferzement® (DeTrey), sărurilor de argint – Argil® (Spofa Dental) și Germicidal-

Kryptex® (S.S. White), sărurilor de mercur – Quecksilberzement® (DeTrey), oxidului de cobalt, sulfatului de cupru, diiodurii de cupru sau oxalatului de cupru. Pe lângă pulberi metalice, cimenturilor FOZ antiseptice li se mai pot adăuga: fluor, vioform, iodoform, tripaflavină, timol etc. Cimenturile FOZ antiseptice se indică la obturarea cavităților dinților temporari, mai ales când nu se pot îndepărta toate straturile de dentină ramolită

Cimentul fosfat argentațin (ce conține argint). Adaosurile de Ag (1,547-2% fosfat de argint) atribuie cimenturilor FOZ proprietăți bactericide. Sunt utilizate în stomatologie pediatrică pentru obturarea cavităților dinților temporari, mai ales când nu se pot îndepărta toate straturile de dentină ramolită, și pentru obturarea canalelor radiculare. Se recomandă în calitate de căptușeală (obturație) izolatorie sub obturații din amalgam și silicat, la tratamentul molariei permanente și dinților de lapte. Nu se recomandă în calitate de căptușeală în dinții frontali, deoarece schimbă culoarea țesuturilor dentare și a obturațiilor.

Cimenturi silicat (CS)

Cimenturile silicat – silicina^o și silicina-2^o, Phosphocap®, Tenet® și sistemul capsulat Silicap® (Vivadent), Fritex® (Spora Dental), Fixodont® (DeTrey) etc. fac parte din clasa materialelor pentru obturații coronare de durată și mai sunt cunoscute și sub numele de "silicate", "porțelanuri" sau "cimenturi translucide". Ele sunt utilizate cu predilecție în odontologie, pentru reconstituirea suprafețelor dentare care nu sunt supuse în mod direct presiunilor masticatorii, dar care pretind totuși o rezolvare fizionomică:

- obturarea cavităților carioase de clasa a III-a și a IV-a,
- pentru obturarea cavităților carioase ale premolarilor, - în cazuri excepționale,
- obturarea cavităților de clasa I pe fețele orale ale frontalilor,
- în obturarea cavităților de clasa V-a la dinții frontali au pierdut disputa cu cimenturi ionomere de sticlă, cimenturi ionomere modificate cu rășini și compomeri.

Cimenturile silicat se prezintă în sistem bicomponent: pulbere (7 culori) și lichid.

Compoziția pulberii prezintă o sticlă alumosilicată fin măcinată (oxid de siliciu - de 30-47%, hidroxid de aluminiu - 15-35%, oxid de sodiu 2-9%, oxid de plumb 2-7%, oxid de calciu 3-8%, sodiu 3-4%, fluorid de sodiu - 5-15%).

Lichidul cimentului silicat este aproape prin compoziția sa de cea a lichidului cimenturilor fosfat de zinc, și reprezintă o soluție apoasă de acizi fosforici; conține apă - 43-55%, oxid de plumb - 38-44%, oxid de zinc - 2-8%, hidroxid de aluminiu - 1-7%.

Compoziția lichidului cimentului silicat depinde de umiditatea relativă a aerului. Astfel, la umiditatea joasă a aerului ambiant lichidul cimenturilor silicat pierde o parte din apă, iar la umiditatea înaltă absoarbe vaporii de apă, ceea ce duce la modificarea compoziției lui.

A *propos*, apariția cristalelor pe gâtul flaconului indică o pierdere considerabilă de apă, și, spre a evita aceasta, lichidul nu trebuie lăsat deschis sau rău închis.

La baza prizei cimenturilor silicat stă reacția de interacțiune a acidului fosforic cu dioxid de siliciu. Acidul reacționează cu suprafața particulelor de sticlă, în rezultatul cărui fapt se formează acidul silicic. La atingerea unei anumite acidități începe un proces de condensare a moleculelor lui cu eliberarea apei. În urma condensării se formează macromolecule lineare, înrămate prin grupuri hidroxile laterale. Datorită interacțiunii acestor grupuri hidroxile între macromolecule lineare apar legături transversale, și se formează un polimer mineral cu structură reticulară – silicagel. Astfel, în urma interacțiunii acidului fosforic cu suprafața particulelor de sticlă, pe lângă silicagel, se formează fluoruri și fosfați insolubili amorfi (rezultatul interacțiunii acidului fosforic cu compușii metalelor conținuți în sticlă).

Cimentul solidificat este format din particule nereacționate, acoperite cu un strat de silicagel, incorporate într-o fază amorfă continuă, alcătuită din fosfați și fluoruri. Stratul interfazic de silicagel joacă rolul unui liant, formând o conexiune cu suprafața particulelor nereacționate prin legături de Si-O și Al-O și cele de hidrogen – cu matricea.

Pasta pentru obturare din ciment silicat este preparată prin amestecarea pulberii cu lichidul pe suprafața netedă a plăcii de sticlă și are unele particularități.

Pulberea posedă caracteristici abrazive înalte și în timpul malaxării abraziază particule de metal de pe suprafața spatulei, ceea ce duce la diminuarea calității și la schimbarea culorii pastei de obturare. Pentru a evita acest lucru, la frământarea pastei de ciment silicat trebuie utilizate spatule de plastic. Temperatura optimă pentru amestecare e de 18-20°C. La temperaturi mai mari, placă de sticlă urmează a fi răcită.

Coraportul de pulbere și lichid este indicat în fluturașul cu instrucțiuni, dar în mediu la 1 g de pulbere se utilizează 0,3-0,35 ml de lichid, ceea ce constituie aproximativ 7-8 picături. Amestecarea se recomandă a fi făcută, introducând porții mari de pulbere în lichid timp de un minut, luând în considerație faptul că, înainte de adăugarea fiecărei porții noi de pulbere, pasta de ciment trebuie să fie omogenă. La formarea gelului este necesar de a suspenda toate operațiunile cu cimentul înainte de debutul prizei, deoarece poate fi perturbată faza de gel, și obturația va avea caracteristici fizice și mecanice inferioare.

Cimentul silicat, corect malaxat trebuie să aibă o consistență, la care pasta de obturare nu se întinde după spatulă mai mult de 2 mm. Cimentul silicat este introdus în cavitatea carioasă într-o singură porție, pentru că la introducerea multiplă nu se realizează un caracter monolit al obturației.

Pasta de obturare este condensată cu fuloarul și presată cu o bandă de celofan, lubrifiată cu hidroxil sau vaselină; banda este introdusă printr-o mișcare de alunecare, ceea ce creează ulterior o suprafață netedă. După îndepărtarea plăcuței se efectuează o prelucrare preliminară a obturației și izolarea acesteea (cu benzi vaselinate sau prelucrate cu hidroxil) de contactul cu salivă pe perioada solidificării complete (2-3 ore).

Finisarea obturațiilor se efectuează într-a doua vizită, utilizând niște instrumente abrazive fine. Suprafața obturației se va degresa în prealabil cu neofalină. O uscare cu jet de aer este urmată de pensularea cu un lac protector care acoperă reconstituirea pe parcursul câtorva ore.

O obturație corectă cu CS nu trebuie finisată, dar dacă aceasta este, totuși, necesară, aceasta se va face după 10-15 minute cu instrumente rotative de genul celor utilizate la finisarea compozitelor. Lustruirea finală se va face la 24 de ore cu gume de lustruit siliconate, cu sau fără paste de lustruit. Se pot folosi și benzi abrazive (stripsuri).

Proprietățile negative ale cimenturilor silicat sunt:

- toxicitatea înaltă pentru pulpa dintelui, inclusiv efecte toxice asupra pulpei până la necroza acesteea, deoarece într-o obturație de ciment silicat este prezent timp îndelungat acid fosforic liber, care poate exercita o acțiune iritantă pronunțată asupra pulpei dentare, în special la încălcarea regulilor de aplicare a obturației izolatorii, sau dacă ea nici n-a fost aplicată;

- nu prezintă o adeziune adevărată față de țesuturile dentare, iar legătura obturației cu smalțul și dentina se realizează mecanic, - din contul suprafeții rugoase și a retenției;

- cimenturile silicat se tasează, obturațiile sunt fragile, friabile, sunt solubile în cavitatea bucală, ultima caracteristică depinzând de conținutul de fluor;

- pH-ul cimenturilor silicat ajunge la 7 numai după 7 zile, a cimenturilor fosfat de zinc - peste 2 zile, deaceea aplicarea obturației izolatorii este obligatorie.

În prezent cimenturile silicat sunt practic înlocuite de către materialele restaurative (de obturație) mai perfecte.

Cimenturi silico-fosfat (CSF)

Cimenturile silico-fosfat (CSF) sunt cunoscute și sub numele de *cimenturi silico-fosfat de zinc* sau *cimenturi semisilicat*. Ele reprezintă o compoziție de pulberi de ciment silicat (60-80%) și ciment fosfat de zinc (20-40%). Preparatul conține fluid – amestec de acizi fosforici. În compoziția unor cimenturi silico-fosfat au fost adăugate fluoruri, pentru a obține o acțiune carioprofilactică.

În general, prin proprietățile sale chimice și fizice cimenturile silico-fosfat ocupă o poziție intermediară între cimenturile fosfat de zinc și cimenturile silicat. Din preparatele CSF fac parte: erkodont® și silidont-2®, Trans Lit® (Merz), Aristos® (SprofaDental), Infantid® (SprofaDental), Felserit®. Față de ele sunt prezentate aceleași cerințe, ca și pentru cimenturile silicat. Erkodont în compoziția sa conține 60% de ciment silicat, și 40% - ciment fosfat, iar silidont-2 conține silicină - 80% și ciment fosfat - 20%; lichidul este aproape ca compoziție de lichidul cimenturilor silicat.

Cimenturile silico-fosfat sunt utilizate pentru:

- obturarea dinților temporari,
- obturații provizorii în odontologie,
- obturarea cavităților carioase de pe premolari și molari (Cl. I și II), în situațiile, când aplicarea unor obturații din amalgam este contraindicată sau imposibilă din cauza pereților dentari subțiați,
- obturarea cavităților carioase cervicale, în special pe dinții, care nu sunt inaccesibili pentru inspecție, deoarece sunt inferioare ca culoare față de cimenturile silicat,
- fixarea coroanele jacket ceramice.
- confecționarea unor modele mici.

Cimenturile silico-fosfat prezintă o duritate mai mare ca cea a cimenturilor FOZ, sunt aderente, mai rezistente chimic, mai plastice, mai puțin toxice pentru pulpă, au o solubilitate mai mică și o transluciditate acceptabilă, și sunt mai puțin fragile decât cimenturile silicat. Datorită faptului că prezintă un pH acid, este necesară o protecție pulpo-dentinară.

Cimenturile silico-fosfat gen "Silidont-2" și "Lactodont", populare până nu demult, actualmente sunt rar folosite în practica stomatologică din cauza adeziunii reduse și acțiunii iritante asupra pulpei dentare.

Cimenturile silico-fosfat se manipulează aproximativ în aceleași fel, ca și cimenturile FOZ și CS, prin amestecarea unor porții mici de pulbere și lichid. Prepararea și factorii care influențează timpul de priză sunt similare cu cele ale CS. Reacția de priză este aceeași ca la CS, cu excepția faptului că se formează și fosfat de zinc. După priză, materialul are, de asemenea, o structură multifazică.

Pasta de ciment frământată se inseră în cavitatea formată și uscată prin mai multe porții cu condensarea minuțioasă a fiecărei către pereții dintelui. Se finalizează procesul de obturare prin izolarea obturației (*de acțiunea fluidului bucal*) cu ceară topită sau cu hidroxil.

Cimenturi policarboxilat de zinc (PCZ).

Cimenturile policarboxilat [policarboxilic, policarbonat, poliacrilat] **de zinc** au fost introduse în practica stomatologică de către Dennis Smith în anul 1968, în încercarea de a soluționa problema acțiunii toxice asupra pulpei, exercitate de unele cimenturi cu pH scăzut (cum ar fi, *de exemplu*, FOZ).

Ele au fost primele materiale restaurative, ce aderau chimic la smalt și dentină (*mai puternic la smalt și mai slab la dentină*), la diferite metale și la alte suporturi, deoarece

formează cu aderenții, pe care sunt aplicate, *legături de natură chimică*, în timp ce la celelalte cimenturi retenția la suprafețe este pur mecanică (*de exemplu, cimenturile FOZ*) sau micromecanică (*de exemplu, rășinile diacrilice*).

Cimenturile policarboxilat de zinc reproduc, în principiu, compoziția pulberii cimenturilor ZOE ($ZnO + MgO$), dar lichidul pe bază de H_3PO_4 este înlocuit cu o soluție apoasă de acid policarboxilic, de obicei acidul poliacrilic.

Din preparatele PCZ fac parte: Bondex® (J & J) – pentru fixări și obturații de bază, Durelon® (ESPE) – pentru fixări și obturații de bază (*cu varianta capsulată Durelon Maxicap®*), Poly-F Plus® (Dentsply), Carboxylate Cement® (Bayer Dental), Adhesor Carbofine® (Spofa) etc.

Prezentarea uzuală a produselor comerciale este bicomponentă, și constă din pulbere și lichid. Pulberea este un amestec de oxid de zinc, prelucrat (modificat) special, cu adăugirea oxidului de magneziu și diversilor aditivi inerti, iar lichidul reprezintă o soluție apoasă de 37 % a unui acid poliacrilic (*sau copolimeri ai acestuia cu diferiți acizi carboxilici nesaturați*). Din amestecul acestor două componente în proporții de 1/2 sau 2/1 rezultă cimentul policarboxilat de zinc.

Priza cimenturilor policarboxilat de zinc se datorează reacției acid-bază, care se produce la amestecarea pulberii de ZnO cu soluția apoasă de poliacid. Este condiționată de suturarea macromoleculelor acidului poliacrilic cu cationii polivalenți ai metalelor (*din care calciul posedă cele mai puternice calități de legare ionică*), formând punți de reticulare ionice între două catene învecinate, cu formarea unei structuri reticular-spățiale de polimer ionic.

Grupurile carboxilate în macromolecula de acid poliacrilic sunt capabile să formeze, de asemenea, complexe chelate cu calciu și alte metale, ce posedă o activitate chimică oarecare.

Deaceia, în cazul în care aluatul de ciment este plasat pe suprafața substratului, care are în compoziția sa, spre exemplu, calciu, atunci apare o legătură chelată cu suprafața de substrat.

Formarea unor legături chelate dintre calciu și hidroxiapatită, precum și capacitatea acidului poliacrilic de a crea complexe, și poate de a reacționa cu proteina dentinară asigură adeziunea la smalțul și dentina dintelui. Astfel, cimenturile policarboxilat de zinc au fost primele materiale de obturare, care posedă o adeziune adevărată față de țesuturile dure dentare.

Cimentul se prepară, prin amestecarea (*cu o spatulă metalică pe suprafața mată a lamei de sticlă*) a pulberii într-un lichid.

Pulberea se aplică cu ajutorul unui dozator (*din set*), iar lichidul se picură (*conform proporției de 2-3 picături la o doză de pulbere*) cu ajutorul unui dropper (picurător) din polietilenă.

Pentru realizarea unei adeziuni optime se recomandă curățirea minuțioasă a suprafeței dentare și obturarea nu mai puțin de 1,5–2 min. după malaxarea cimentului. Cimentul corect malaxat are o suprafață lucioasă, consistență densă și vâscoasă. Este inserat în cavitate într-o singură porție și întinsă pe fundul ei.

Masa păstoasă a cimentului este introdus în cavitatea carioasă la 1,5-2 min. după începerea malaxării cu ajutorul unei spatule netezitoare. Apariția unor fire în decurs de 3-4 min după amestecare ne indică că materialul este inutilizabil, și trebuie preparată o altă porție, nouă.

Obturațiile din acest ciment se finisează prin șlefuire și lustruire peste 8-10 min.

Principalele indicații ale acestor cimenturi sunt legate de protecția pulpei dentare în diferite tipuri de cavități. Inițial, au fost utilizate pentru fixarea lucrărilor protetice și pentru obturații izolatoare.

În prezent sunt clasificate în două tipuri:

► tipul I – utilizate pentru:

- fixarea (lipirea) restaurărilor protetice fixe: *punților dentare, coroanelor artificiale etc.*,
- lipirea șinelor de imobilizare
- lipirea construcțiilor ortodontice.

► tipul II – folosite pentru:

- obturații provizorii,
- obturații izolatorii (*de bază, lineri*),
- obturarea de durată a cavităților dinților de lapte (*sub 1,5 ani până la schimbarea lor*),

• refaceri de bonturi, și obturarea dinților, pe care se intenționează de a-i acoperi cu coroane artificiale,

- obturarea canalelor radiculare (*mai ales retrograde*).

Avantajele principale evidente ale cimenturilor policarboxilat de zinc sunt:

• plasticitatea,

• afinitatea chimică față de smalț și dentină, asigurând o adeziune bună la țesuturile dure dentare,

- indiferența față de (*nu irită*) pulpa dentară,

• hidrozistența,

• datorită adezivității sale remarcabile la smalț și dentină, acest ciment reduce cazurile de carie secundară. Se pare că această adezivitate deosebită se explică prin faptul, că acidul poli-acrilat chelatează ionii de calciu ai smalțului, formându-se astfel o puternică legătură,

• ZOE modificat este înlocuit, în principal, de echivalentul PCZ în cazurile, când biocompatibilitatea reprezintă un factor decisiv în alegerea materialului.

Dezavantajele cimenturilor policarboxilat de zinc sunt:

• timpul redus de manipulare a materialului,

• sunt solubile în fluidul bucal (*au o rezistență redusă în cavitatea bucală, în special datorită dizolvării lor în salivă, și este legat de coraportul pulbere/lichid*),

• absența unor caracteristici anti-carie.



CIMENTURILE IONOMERE DE STICLĂ (CIS)

Cimenturile ionomere de sticlă (sticlo-ionomere, glasionomere) au fost elaborate în 1971 de Wilson, obiectivul fiind aducerea în practică a unui material de obturație adeziv și fizionomic, acceptabil pentru refacerea leziunilor coronare ale dinților frontali. Cimenturile elaborate în *Laboratory of the Government Chemist* (Londra) au inaugurat o generație nouă, de perspectivă a materialelor de obturație, care au fost implementate în practica stomatologică în ritm accelerat.

Cimentul ionomer de sticlă constă din două componente – o pulbere de sticlă fluoroaluminosilicatică (*sticlă alumosilicată cu adăugirea fluorizilor*). Fluidul pentru ciment este o soluție apoasă a homo- sau copolimerilor acidului poli-acrilic / polialchenoic / polimalleinic. Din punct de vedere chimic, CIS sunt *poliacriilați complecși* sau *polialchenolați de sticlă (polimeri ionici)*, rezultați din interacțiunea acestor două componente.

Pulbere. Pulberea primelor cimenturi ionomere de sticlă era compusă din dioxid de siliciu cu aluminiu în proporție de 2:1, și conținea aproximativ 23% de fluor.

În prezent, pulberea cimentului ionomer de sticlă reprezintă o sticlă (calciu)fluoroaluminosilicată fin măcinată, cu o cantitate mare de calciu și fluor, precum și o cantitate mică de fosfați și sodiu. Componentele lui principale sunt dioxid de siliciu (SiO_2), oxid de aluminiu (Al_2O_3) și fluorură de calciu (CaF_2). În componența sticlei intră, de asemenea, cantități mici de fluoruri de sodiu și de aluminiu, fosfați de calciu sau de aluminiu (Na_3AlF_6 , $AlPO_4$ și altele). Opacitatea la raze X este asigurată multor cimenturi prin adăugarea unei sticle radiopace de bariu sau a unor compuși metalici (*cum ar fi, spre ex., oxidul de zinc*).

Pulberea cimentului ionomer de sticlă este preparată prin amestecarea de cuarț și alumina, folosind ca fondant fosfat de aluminiu/criolit/fluorină. Amestecul se coace la o temperatură de 1000-1300°C și la răcire formează o sticlă opalescentă, care este mărunțită până la obținerea pulberii. Dimensiunea particulelor de pulbere depinde de destinația materialului: ea este cea mai mare (40-50 microni), la materiale de restaurare, iar la cimenturi de fixare și la cele pentru obturații izolatoarii dimensiunea particulelor de pulbere constituie cel mult 20-25 microni.

Poliacizii. În calitate de polimer sunt utilizate combinațiile diferitor acizi policarboxilici cu greutate moleculară, formule și configurații variate. Pentru polimerizare se utilizează, de obicei, trei acizi carboxilici nesaturați: *acrylic + itaconic sau maleic (raport molar 2:1, masă moleculară medie 10 000)*. În acest caz lichidul poliacid se numește *acid polialchenoic*.

Copolimerul este un produs de polimerizare (copolimerizare) a unui amestec din doi monomeri diferiți. Utilizarea copolimerului se deosebește avantajos de folosirea unui amestec obișnuit de polimeri. La copolimerizare se produce o polimerizare simultană a ambilor monomeri cu formarea copolimerului.

Odată cu creșterea concentrației poliacidului (acidului poli-acrilic) scade solubilitatea cimentului și crește liniar rezistența la compresiune și la întindere. Același efect îl are și creșterea masei moleculare a poliacidului.

Lichidul cimentului ionomer de sticlă reprezintă, de obicei, o soluție apoasă de 47,5% (40-55%) a unui copolimer de acizi acrilic și itaconic (sau acrilic și maleic). Apa nu este

doar un solvent, ci o componentă necesară a cimentului ionomer de sticlă, care joacă un rol important în procesul de solidificare, deoarece ea este un mediu, în care se produce schimbul de ioni.

În lichidul poliacid se adaugă ca aditivi acidul tartric sau cel itaconic. Acidul tartric este adăugat în lichid pentru îmbunătățirea unor caracteristici ale cimenturilor: accelerarea prizei fără afectarea timpului de manipulare și mărirea rezistenței mecanice. Acidul itaconic conferă cimenturilor adeziune la colagen, reduce viscozitatea și inhibă gelificarea.

Priza cimentului ionomer de sticlă are la bază o reacție de tip acid-bază, care se desfășoară în mediu apos, între pulberea de sticlă (*acceptor de protoni*) și poliacid (*donor de protoni*), și se datorează formării unei matrici complexe combinate, care constă din matrice silicată și matrice poliacriliacă.

Priza CIS se desfășoară în trei etape succesive.

1. Dizolvarea (sau hidratarea, degajarea ionilor, alcalinizarea ionilor).
2. Îngroșarea (sau gelificarea primară, solidificarea inițială, instabilă).
3. Solidificarea (sau deshidratarea, maturarea, solidificarea finală).

Etapa de dizolvare (sau descompunerea sticlei). La această etapă, acidul trecut în soluție reacționează cu stratul superficial al particulelor de sticlă, cu extragerea din el a ionilor de aluminiu, calciu, sodiu și fluor, după care fapt pe suprafața particulelor de sticlă, atacate de acid (*în special în zonele cu concentrații crescute de Ca*), rămâne doar silicagelul (*rezultat, prin eliminarea de apă, din acidul ortosilicic*). Crește pH-ul, corespunzător ionizării acidului policarboxilic, cu desfășurarea catenelor, având ca urmare creșterea viscozității pastei de ciment. Sub influența acidului se descompun aproximativ 20–30% din particulele de sticlă.

Etapa de îngroșare (sau de precipitare—formare a matricii). Dureaza aproximativ 7 minute. Priza inițială se realizează prin suturarea rapidă a moleculelor de poliacizi cu ionii bivalenți de calciu.

Eficacitatea legării ionilor de calciu cu moleculele de poliacizi nu este suficient de înaltă. Excesul de umiditate la acest stadiu duce la o pierdere (spălare) de ioni de aluminiu. Pierderea de apă complică procesul de extragere a ionilor. În ambele cazuri (*cu exces sau lipsă de umiditate*), materialul devine mai slab, nu ajunge la rezistența optimă.

La această etapă începe transformarea moleculelor poliacide în gel.

Etapa de solidificare. Poate dura de la 3 ore la 7 zile. Sunt necesare aproximativ 30 de minute pentru eliberarea unui număr suficient de ioni trivalenți de aluminiu, care și condiționează rezistența finală a materialului, formând legături transversale ale moleculelor de acid.

Structura finală a cimentului solidificat reprezintă în sine niște particule de sticlă, fiecare din acestea fiind înconjurată de silicagel, și situată într-o matrice formată din molecule de poliacizi, legate transversal. Stratul interfazic de silicagel joacă rolul unui liant, sporind astfel rezistența materialului. Aproximativ 11-24% din cimentul solidificat le constituie apa.

Sistemele hidrice (ce conțin un amestec de poliacid și apă) reprezintă în sine o pulbere, care constă din sticlă fluoroaluminosilicatică fin mărunțită și un lichid — o soluție apoasă de copolimer al acizilor carboxilici cu adăugarea unui acid tartric de 5%.

Sisteme anhidre (ce conțin acid anhidru) — este un tip de ciment cu priză hidrică, care sunt amestecate cu apă distilată. Avantajele lor: simplificarea amestecării prin reducerea viscozității lichidului, excluderea posibilității supradozării de pulbere sau lichid, asigurarea formării unui film subțire, comoditatea transportării și depozitării, creșterea termenului de valabilitate. Cu toate acestea, aciditatea inițială înaltă a cimenturilor ionomere de sticlă anhidre duce la o sensibilitate postoperatorie mai mare în comparație cu alte materiale.

Sistemele semihidrice ocupă o poziție intermediară între cele *hidrice* și *anhidre*. Acest lucru se reflectă prin faptul, că poliacidul se conține atât în formă de pulbere, cât și sub formă de soluție.

Multe cimenturi ionomere de sticlă sunt comercializate în variantele (predozate) în capsule cu un sept subțire, și unde pulberea și lichidul se află în proporție corectă. După activarea capsulei cu ajutorul unui dispozitiv de activare a capsulei și extrudare a cimentului, în amalgamator se formează în decursul a 10 sec. o pastă cu proprietăți optime.

Proprietățile de bază ale cimenturilor glassionomere

Adeziunea chimică la țesuturile dure dentare fără gravaj acid este realizat prin două mecanisme. Primul se bazează pe faptul, că grupurile carboxilate ale macromoleculii polimerice de acid poliactic sunt capabile de a forma compuși chelați cu calciul hidroxiapatitei țesuturilor dure dentare.

În asemenea caz nu este necesar gravajul acid, și nici uscăciunea absolută a suprafeței.

În plus, în stadiul final de întărire se produce o ușoară creștere a volumului masei glassionomere, ceea ce oferă o adaptare marginală mai strânsă a obturației.

Cu toate acestea, valorile adeziunii cimentului ionomer de sticlă la țesuturile dure dentare nu sunt mari (2-7 MPa).

Deaceia, prezența unei legături chimice între material și țesuturile dure dentare este importantă nu doar pentru stabilitatea legăturii, ci și pentru densitatea acesteia, asigurând impermeabilitatea joncțiunii marginale a obturației cu dintele.

În cazul afecțiunilor necarioase ale țesuturilor dure dentare are loc modificarea structurii țesuturilor respective, și sistemului adeziv a compozitelor se adevărește a fi ineficient. Deaceia se recomandă folosirea cimentului ionomer de sticlă.

Adeziunea chimică la majoritatea materialelor utilizate pentru lucrări de restaurare (compozite, amalgame, din materiale care conțin eugenol, adeziunea la platină, folie de staniol oxidată, oțel inoxidabil, staniu, aliaj de aur), se explică prin capacitatea cimenturilor ionomere de sticlă de a forma legături chelate și de hidrogen cu diverse substraturi.

Efectul cariostatic fluor-dependent se bazează pe degajarea fluorului și formarea unui strat de apatite, ce conțin fluor, la interfața material de obturație - țesuturi dure dentare.

Degajarea ionilor de fluor începe în prima fază (cea de dizolvare) după amestecarea pulberii și lichidului CIS, la dizolvarea suprafeței particulelor pulberii, care conțin fluor, și durează pe parcursul întregii perioade de extragere a ionilor, ajungând la maxim peste 24-48 ore, și scăzând brusc peste 24 - 72 ore. În această perioadă se creează o "rezervă" de fluorură, care se va elimina în cantități descrescând după solidificarea cimentului în decurs de o lună și, apoi, la niveluri foarte scăzute pe parcursul a 1-6-12 luni.

Proprietățile antibacteriene a cimenturilor ionomere de sticlă se explică prin acțiunea fluorului degajat. S-a demonstrat, că suprafața obturațiilor din cimenturi ionomere de sticlă are un nivel mai redus a numărului de bacterii, decât a celor din cimenturi fosfate de zinc și policarboxilate de zinc.

Biocompatibilitate bună și netoxicitate. Cimentul ionomer de sticlă posedă o biocompatibilitate destul de înaltă.

Biocompatibilitatea cimenturilor glassionomere oferă posibilitatea de a le folosi și fără obturație izolatorie sau în calitate de asemenea obturație, însă eventualitatea iritării pulpei din cauza acidității inițiale ridicate dictează necesitatea utilizării "captușelilor" izolatorii cu conținut de calciu în cazul cavitațiilor profunde, asociate unei evoluții acute a procesului carios.

Aproximativitatea coeficientului de dilatare termică cu cel al smalțului și ale dentinei. Coeficientul de dilatare termică a cimenturilor ionomere de sticlă este cel mai apropi-

at de coeficientul de dilatare termică a țesuturilor dure dentare, - comparativ cu alte materiale dentare de obturare. Acest aspect previne fisurarea dinților obturați sau dereglarea aderenței marginale a obturațiilor la variațiile de temperatură în cavitatea bucală.

Conductivitatea termică a cimenturilor glassionomere este, de asemenea, cea mai apropiată de conductivitatea termică a dentinei, - comparativ cu alte materiale de obturare.

Deșajarea de căldură în procesul de întărire a cimentului ionomer de sticlă este nesemnificativă, ceea ce exclude posibilitatea unei influențe termice nefaste asupra pulpei.

Rezistența mare la compresiune face posibilă utilizarea cimenturilor glassionomere în calitate de obturație de bază sub un material compozit la folosirea tehnologiei "sandwich".

Rezistența mică la tracțiunea diametrală face imposibilă utilizarea cimenturilor ionomere de sticlă în locurile expuse unor solicitări considerabile, mai ales multidirecțională (*marginia incizală, cuspidii dinților, pivoturi parapulpare*). Doar în cazul, când restaurația glassionomeră este sprijinită din toate părțile de structurile dentare, ea este protejată de presiunea periculoasă.

Modulul redus de elasticitate permite utilizarea glassionomerelor la cavitățile de clasa a V-a. Cimenturile ionomere de sticlă, folosite ca obturații de bază sub restaurații din materiale compozite, compensează tensiunea interioară, formată la tasarea materialului, împiedicând deformarea obturației.

Tasarea (contractia de întărire). Contractia de priză a cimenturilor ionomere de sticlă este de circa 1,0-3,6% în volum. Contractia se remarcă în cazul, în care cimentul devine prea uscat, ceea ce se întâmplă într-un mediu cu umiditate relativă mai mică de 80%.

Stabilitatea marginală bună este asigurată de:

– adeziunea chimică la smalț și dentină (*din cauza microscurgerii reduse între materialul de obturare și pereții cavității carioase*);

– tensiunea minimă a materialului, datorată contracției de polimerizare (*din cauza elasticității sporite a cimentului*);

– compensarea contracției cimentului ca urmare a expansiunii higroscopice a materialului;

– lipsa tensiunii în cuplarea adezivă la variațiile de temperatură (*din cauza valorilor apropiate ale coeficienților de dilatare termică a glassionomerului și a țesuturilor dure dentare*).

Solubilitatea materialului depinde de compoziția cimentului, tehnologia clinică folosită și de mediul înconjurător al cavității orale. Dizolvarea cimentului nematurat poate continua până la solidificarea definitivă a materialului în decurs de 24 de ore.

Solubilitatea materialului scade și din cauza creșterii raportului pulbere/lichid.

Pierderea de material ca urmare a dizolvării în lichidul cavității orale încetează peste câteva zile după întărirea finală a cimentului.

Avantajul cimenturilor ionomere de sticlă față de alte tipuri de ciment este cea mai scăzută solubilitate în acizi.

Rezistența redusă la abraziune limitează utilizarea lor în zone expuse unor solicitări mari. Ea nu poate fi folosită ca material de obturare permanent pe un termen lung (*cu excepția cavităților de clasa a III-a și a V-a după Black*).

Proprietățile estetice sunt destul de satisfăcătoare, și pot fi apropiate de cele ale țesuturilor dure dentare, ca și în cazul materialelor compozite, dar sunt cu mult mai inferioare, arătând mate și devitale (lipsite de viață), ceea ce limitează utilizarea lor în calitate de material restaurator la tratamentul defectelor cervicale, și a cavităților mici de clasa a III-a.

Indicații pentru utilizarea cimenturilor glassionomere tradiționale:

1. obturarea cavităților carioase de clasa a III-a și a V-a ale dinților permanenți, inclusiv extinse pe dentina rădăcinii;

2. obturarea cavităților carioase de clasa I, în câmpul neocluzal (*în fosetele oarbe ale molarilor, situate vestibular și oral*).

3. obturarea cavităților tuturor claselor carioase a dinților de lapte, și sigilarea profilactică a fisurilor și geodelor dinților permanenți;

4. obturarea leziunilor țesuturilor dure dentare cu localizare cervicală, de origine necarioasă (*defecte cuneiforme, eroziuni ale dinților permanenți, fluoroză*).

5. obturarea cavităților în carii radiculare (*inclusiv a cavităților de clasa a II-a, cu bun acces către acestea*).

6. obturare temporară amânată (pe 1-2 ani) a dinților permanenți.

7. sigilarea fisurilor.

8. tratamentul cariilor dentare cu utilizarea tehnicii ART.

9. tratamentul cariilor cu utilizarea unor tehnici de preparare prin tunelizare.

10. acoperirea defectelor marginale ale coroanelor, în cazul recesiei gingivale.

11. substituirea dentinei la utilizarea variantei închise a tehnicii de laminare („sandwich”).

12. reconstrucția / crearea unei baze de restaurare (*a unui bont*) în cazul unei coroane dentare puternic distruse, înainte de protezare, de confecționare a incrustațiilor coronoradiculare etc.

13. utilizarea ca material de izolare sub materiale compozite, amalgam, incrustații ceramice.

14. fixarea fațetelor, construcțiilor protetice (*coroanelor, punților*), aparatelor ortodontice.

15. fixarea intracanalară a incrustațiilor și pivoturilor metalice.

16. obturarea canalelor radiculare cu conuri de gutta-percha.

17. obturarea retrograda a canalelor radiculare în cazul rezecției apexului radicular.

18. închiderea operatorie și non-operatorie a perforațiilor peretelui radicular și ale fundului cavității dintelui.

Cimenturilor ionomere de sticlă li se va acorda prioritate în următoarele cazuri:

– igienă bucală deficitară;

– carii dentare multiple sau secundare;

– distrucții ale țesuturilor dure dentare, localizate mai jos de nivelul gingiei;

– imposibilitatea de a realiza tehnic restaurarea cu compozite (*din cauza salivăției ridicate la copii, lipsei condițiilor necesare, etc.*).

Tipuri de cimenturi ionomere de sticlă

Wilson și McLean (1988) au propus o clasificare de referință a cimenturi ionomere de sticlă, în funcție de utilizare:

• tip I – *fixare (lipire) – luting cements*

• tip II – *restaurări – restorative cements*

- CIS pentru restaurări fizionomice (*aesthetic restorative cements*)

- CIS armate cu metale (*reinforced restorative cements*)

• tip III – *lineri sau obturații de bază (lining cements)*

• tip IV – *refaceri de bonturi (core build-up)*.

Diferența dintre cele patru tipuri constă în:

• dimensiunea particulelor de pulbere

• tipul poliacidului/copolimerilor

• aditivii din pulbere.

În mod tradițional, cimenturile ionomere de sticlă sunt împărțite (*după G.J. Mount, W.R. Hume, 1998*) în:

Tipul I – Glasionomeri de cimentare [de fixare, de lipire].

Tipul II – Glasionomeri de restaurare.

Subtipul 1 – pentru restaurări estetice;

Subtipul 2 – pentru restaurări armate;

Tip III – Lineri sau obturație de bază (cu priză rapidă)

Cimenturile glasionomere sunt autopolimerizabile – Fuji II ("GC") și cu polimerizare dublă (auto – și foto-): Fuji LC ("GC"), Photos-Fil ("Espe") etc.

Glasionomeri de tipul I.

Caracteristicile distinctive ale glasionomerilor de fixare sunt: mărirea redusă a particulelor de sticlă (până la 25 micrometri), reducerea raportului de pulbere / lichid până la 1,5:1, durata timpului de lucru, raportul mai mare de oxid de aluminiu și de siliciu.

Aceste cimenturi sunt indicate pentru: fixarea incrustațiilor, fațetelor, coroanelor, punților, pivoturilor intracanalare, aparatelor ortodontice și a altor construcții protetice.

Reprezentanți ai acestui grup de materiale sunt următoarele cimenturi: Aqua-Gem (Dentsply); Fuji-I (GC); Ketac-Bond (ESPE).

Glasionomeri de tipul al II-lea.

Caracteristicile distinctive ale glasionomerilor de restaurare sunt: rezistența mai mare și solubilitatea mai scăzută comparativ cu reprezentanții altor grupuri, un raport mai mare de pulbere / lichid (în medie - de 3:1, a sistemelor anhidre – 5:1-6:1). Solubilitatea în apă este cea mai mică dintre toate grupurile glasionomerilor – circa 0,4%. Unele materiale din acest grup sunt radiotransparente. Solidificarea durează în medie de la 3 până la 7 min.

Glasionomerii de tipul al II-lea sunt destul de rezistenți, și pot fi gravați cu acid, atunci când sunt utilizați ca obturație de bază sub o restaurare, în cazul în care grosimea stratului de material să constituie cel puțin 1 mm.

Aceste cimenturi sunt indicate pentru: restaurarea defectelor dentare; cimentarea coroanelor, punților, incrustațiilor, dispozitivelor ortodontice (viteza de priză – priză rapidă; raport pulbere / lichid – 1,5:1; radioopacitate – unele; grosimea filmului – mai mică sau egală cu 20 nm).

• *Cimenturile glasionomere fizionomice [estetice]* sunt obținute prin modificarea raportului dintre oxid de aluminiu și oxid de siliciu, în favoarea oxidului de siliciu, precum și introducerea în compoziția lor a unei sticle speciale cu dispersie înaltă, ceea ce permite realizarea unor caracteristici fizionomice ale acestor materiale (în special, a transparenței lor), dar reduce rezistența, făcând imposibilă utilizarea lor în zone ce suportă solicitări mari (la dinții masticatori), și prelungeste ușor timpul de priză, sporind astfel sensibilitatea la excesul și la lipsa de umiditate în timpul maturării masei de obturare.

Aceste cimenturi sunt indicate pentru: obturații estetice a dinților frontali - la defecte carioase de clasa a III-a și a V-a (viteza de priză: autopolimerizabil – rezistență scăzută la absorbția și pierderea apei cu adaos de rășini – priză rapidă, rezistență imediată la absorbția apei; raport pulbere / lichid – 3:1 sau mai mare; radioopacitate – majoritatea materialelor), mici defecte carioase de clasa I, leziuni necarioase, eroziuni ale smalțului, caria rădăcinii dinților frontali, obturare prin metoda "sandwich".

• *Cimenturile glasionomere armate* sunt obținute prin creșterea raportului de pulbere / lichid, introducerea în compoziția cimentului a unor fibre speciale, aditive metalice (de exemplu, a unei pulberi de amalgam de argint), schimbări în compoziția pulberii, unei prelucrări speciale - arderea particulelor metalice și de sticlă (chermet-cimente), creșterea densității prin optimizarea dimensiunea particulelor de umplură. Ele sunt inferioare prin caracteristici fizionomice [estetice] materialelor de subtip 1, dar posedă o rezistență mai mare și o viteză mai mare de solidificare, cu o rezistență timpurie la umiditate. Se recomandă în situațiile, unde sunt necesare proprietăți fizice crescute, iar aspectul fizionomic nu este important; viteza de priză – priză rapidă; raport pulbere / lichid - 3:1 sau mai mare; radioopacitate – întotdeauna.

Aceste cimenturi sunt indicate pentru: restaurații de durată pentru dinților laterali - în defecte carioase de clasa I și a II-a a dinților temporari, restaurații în defecte carioase de

clasa a V-a, obturarea întârziată a dinților permanenți, aplicarea obturațiilor temporare pe o perioadă de 1 an, pentru a înlocui dentina în realizarea tehnicii "sandwich", obturații de bază, sigilarea fisurilor, eroziuni ale smalțului dinților masticatori și defecte cuneiforme, precum și pentru reconstrucția bontului dentar sub coroană artificială, și confecționarea unei incrustații corono-radiculare.

Reprezentanți ai acestui grup de materiale sunt următoarele cimenturi: Chelon-Fil (ESPE); Chemfil Superior și Chemfil Flex (Dent Sply); Fuji-II și Fuji-IX (GC); Ionofil (VOCO).

Glasionomeri de tipul al III-lea.

Glasionomerii liniari sunt obținuți prin modificarea raportului pulbere/lichid, care în materialele din acest grup variază de la 1,5:1 până la 4:1, - în dependență de rezistența necesară (sunt folosiți ca o căptușeală izolatorie sau bază sub restaurare).

Caracteristicile distinctive ale glasionomerilor de tipul al III-lea sunt: durata redusă a timpului de lucru și de priză, ceea ce reduce timpul total de restaurare, rezistența mecanică suficientă, adeziunea chimică la smalț și la dentină, radioopacitate, formarea unui film destul de subțire, ce asigură păstrarea reliefului suprafeții izolate. Gravarea acestui ciment ionomer de sticlă poate fi realizat doar cu condiția, ca grosimea grosimea stratului de material să constituie cel puțin 1 mm.

Aceste cimenturi sunt indicate pentru:

1. liniari (indicații - în secțiune subțire, ca izolare termică sub amalgam; viteza de priză - priză rapidă; raport pulbere / lichid - 1,5:1).

2. obturație de bază (indicații - în combinație cu materiale compozite, în tehnica "sandwich"; viteza de priză - priză rapidă; raport pulbere / lichid - 3:1 sau mai mare; radioopacitate - întotdeauna).

3. sigilante fisurale (raport pulbere / lichid - 1,5:1).

Reprezentanți ai acestui grup de materiale sunt următoarele cimenturi: Aqua Cemit; Aqua Ionobond (VOCO); Base Line (Dent Sply).

Cimenturi ionomere metalice (sin.: cimenturi glasionomere armate cu metale)

În anii 80 ai sec. XX s-a început elaborarea unor cimenturi ionomere noi de reconstituire a leziunilor coronare, care să înlocuiască amalgamele, spre a nu mai avea de a face cu numeroasele inconveniente ale acestora (nu aderă chimic la țesuturile dure dentare, prezintă o adaptare marginală precară, suferă procese intense de coroziune).

În compoziția pulberii noilor cimenturi intrau diverse metale, în cea mai mare parte fiind un praf de argint sau particule din aliaj de amalgam (cu conținut de argint și staniu).

Înlocuirea aliajului de argint-staniu cu alt aliaj, - de argint-paladiu, - a îmbunătățit legătura dintre argint și matricea cimentului grație formării compușilor chelați dintre acidul poli-acrilic și oxidul de paladiu, iar filmul subțire din noul aliaj formându-se pe suprafața particulelor.

Aceste cimenturile metalice au căpătat denumirea de "cermet" (eng. „ceramic-metal mixture” - „amestec de ceramică-metal”), atribuită apoi tuturor cimenturilor ionomere de sticlă, modificate prin adăugarea metalului. Introducerea particulelor de argint crește duritatea cimentului, rezistența la abraziune, îmbunătățește caracteristicile de rezistență ale materialului, densitatea acestuia, reduce porozitatea, asigură radiopacitatea, crește ușor (până la 15×10^{-6}) coeficientul de dilatare termică. Cimenturile glasionomere armate cu argint au, de asemenea, un coeficient mic de frecare a suprafeții. Timpul de priză mai mic reduce sensibilitatea la umiditate și absorbția apei.

Pulberea cimenturilor ionomere de sticlă armate cu argint poate fi de două tipuri: fie că este un amestec ordinar din sticlă și argint (admix, dimensiunea particulelor de argint în pulbere - 3,4 microni), sau argintul este încorporat într-o pulbere de sticlă (cermet adevărat).

Prima metodă de obicei nu duce la o creștere notabilă a rezistenței la abraziune, și nu modifică fundamental rezistența materialului, dar sporește radioopacitatea, și schimbă consistența materialului în timpul lucrului. Rezistența la abraziune crește ușor grație formării așa-numitului *strat (înveliș) Bielba* ca urmare a distribuției particulelor de argint pe suprafața obturației în procesul lustruirii sau a masticăției.

În al doilea caz, amestecul din pulberea de sticlă și argint (*particule cu un diametru de aproximativ 3,5 microni*) se formează în bile și se coace (zgurifică) la temperatura de 800°C până la fuzionarea sticlei și argintului. Substanță solidă zgurificată este măcinată până la o stare pulverulentă, particulele fiind rotunjite prin pisare. Se adaugă 5 % Ti_2O , pentru a îmbunătăți proprietățile fizionomice (*atribuirea unor nuanțe mai deschise*). Cermețele tipice conțin în total aproximativ 40% de argint. La sporirea cantității de argint în componența cimentului se reduce cantitatea de sticlă fluoroaluminosilatică și, corespunzător, au redus eliberarea de fluor, precum și adeziunea la țesuturile dintelui.

Dezavantajele rășinilor diacrilice compozite și sensibilitatea ridicată a glasionomerilor tradiționali la erorile în tehnica de aplicare a acestora, precum și neajunsurile lor, enunțate mai sus, au impulsivat cercetările în vederea îmbunătățirii acestora, conducând la crearea unor cimenturi ionomere de sticlă hibride, în care au fost eliminate inconvenientele celor două clase de materiale și reunite avantajele lor.

Reprezentanți ai acestui grup de materiale sunt următoarele cimenturi: Argion și Argion Molar (VOCO); Chelon Silver, Chelon Silver/Maxicap (ESPE); Ketac Silver Aplicap/Maxicap (ESPE).

Cimenturi ionomere de sticlă hibride (hibrizii RDC-CIS)

Cercetările în vederea îmbunătățirii cimenturilor ionomere de sticlă tradiționale cu scopul de a reduce solubilitatea lor dictau necesitatea adăugirii la glasionomerul clasic a unei matrice polimerice, capabile de polimerizare bazată pe reacția radicalilor. În acest scop au fost elaborați niște acizi carboxilici speciali cu grupuri reactive, care au reunit într-o singură moleculă diferite mecanisme de reacții (*reacția acid-bază, ca și în cazul cimentului ionomer de sticlă tradițional, și polimerizarea radicală a rășinii - ca în cazul materialului compozit*).

Ulterior aceste cercetări au rezultat în apariția a două clase noi de materiale — *cimenturile ionomere de sticlă hibride* (sau *cimenturile ionomere modificate cu rășini*, situate mai aproape de CIS, abr. CIMR) și *compomerii* (mai apropiați de RDC, abr. COMP).

Componența cimenturilor ionomere de sticlă hibride. Pulberea cimentului este o sticlă fluoroaluminosilatică radiopacă, uneori cu adăugirea unui copolimerizat desecat, ca și în sistemele ionomere de sticlă anhidre.

Lichidul este, în principiu, o soluție de copolimer al acizilor, dar moleculele poliacizilor sunt modificate prin cuplarea la ei a unui număr oarecare de grupări metacrilice nesaturate /polimerizabile/, ca și la dimetacriilații materialelor compozite. În lichid se conține, de asemenea, o soluție apoasă de 2-hidroxiethylmetacrilat (HEMA), acid tartric și un fotoinițiator (*de tipul camforchinonei*), necesar pentru fotopolimerizare.

Reacția de întărire. La amestecarea pulberii cu lichidul în paralel se produc două reacții. Una dintre acestea repetă reacția clasică de întărire a CIS-urilor tradiționale cu percolarea ionilor de metal și fluor din particulele de sticlă, prin suturarea moleculelor de poliacizi de către ionii de metal, degajarea și fixarea fluorului de țesuturile dure dentare. Cu toate acestea, reacția glasionomeră în aceste materiale este mai lentă (15-20 min), ceea ce asigură un timp de lucru mai îndelungat.

Imediat după solidificarea cu lampa de fotopolimerizare, se produce polimerizarea radicalilor liberi ai grupărilor metacrilice ale polimerului și HEMA (*liber existent în lichid*), cu participarea sistemului de fotoinițiere, activat cu lumină. Astfel, imediat după

iluminare, se formează o structură rigidă a materialului, în care apoi se desfășoară reacția glasionomeră.

Dar, atunci când se lucrează cu glasionomerii hibridi, apare o problemă: în zonele profunde, inaccesibile spotului luminos al fotopolimerizatorului, unde întărirea se desfășoară în absența iradierii - doar din conținutul reacției glasionomere, rezistența materialului este mai mică. Problema a fost soluționată prin elaborarea unor cimenturi ionomere de sticlă hibride cu întărire triplă (*materialul Vitremer (3M)*).

În pulbere din aceste materiale este adăugat, - pe lângă sticlă fluoroaluminosilicatică, pigmenți și activatori, necesari pentru fotopolimerizare, - un catalizator încapsulat. La amestecarea materialelor microcapsulele sunt distruse și catalizează reacția de cuplare a grupurilor metacrilice în zonele greu accesibile pentru pătrunderea spotului luminos (*al lămpii de fotopolimerizare*).

Această categorie de CIS-uri hibride are trei mecanisme de întărire:

- fotopolimerizare (polimerizare metacrilică fotoinițiată) a radicalilor liberi;
- reacție glasionomeră acid-bază, cu eliberare de fluor și cu schimb de ioni cu țesuturile dentare;
- autopolimerizare a radicalilor metacrilici liberi, fără acțiunea luminii, care se produce la amestecarea pulberii și lichidului, și care asigură o întărire integrală în zonele inaccesibile pentru pătrunderea spotului luminos (*al lămpii de fotopolimerizare*) și elimină, astfel, necesitatea de aplicare strat cu strat.

Mai târziu, au fost create CIS-uri hibride pentru fixarea lucrărilor protetice, care se solidificau prin mecanism dublu - conform principiului reacției ionomere de sticlă, și de tipul materialului compozit autopolimerizabil. La aceste materiale se referă: Vitremer Luting Cement[®] (3M), Fuji Plus[®] etc.

Caracteristicile distinctive ale glasionomerilor hibridi sunt asemănătoare cu cele ale glasionomerilor tradiționali, dar diferă de acestea prin mai multe aspecte: solidificarea rapidă a materialului, - în cazul cimenturilor cu polimerizare triplă, o rezistență mai mare, imediat după fotopolimerizare, o fragilitate mai mică, lipsa microfisurilor; o adeziune mai bună, rezistența la umezeala și la uscare; posibilitatea lustruirii imediate; comoditatea în manipulare.

Reprezentanții cimenturilor ionomere de sticlă hibride:

- de restaurare:

VitremerTC[®] (3M); Photac-Fil[®] (ESPE); Fuji II LC[®] (GC).

- pentru lînieri sau obturații de bază:

Vitrebond[®] (3M); Aqua Cenit[®] și Ionoseal[®] (VOCO), Fuji Bond LC[®];

Fuji Lining LC[®] (GC).



CIMENTURI RĂȘINI (CR)

Cimentul-rășină este un material adeziv polimer pe bază de rășini artificiale, folosit pentru obturarea cavităților carioase sau pentru fixarea adevzivă a restaurărilor protetice de substructurile dentare preparate (sau nepreparate). În evoluția sa, acest material a parcurs mai multe etape, de la *rășinile acrilice clasice*, specifice începuturilor tehnicilor adezive, până la *cimenturile diacrilice* și *cimenturile adezive*.

CLASIFICARE

Specificația ANSI/ADA nr. 27 și ISO 4049 descriu următoarele clase de CR:

- clasa 1 – cimenturi autopolimerizabile,
- clasa 2 – cimenturi fotopolimerizabile,
- clasa 3 – cimenturi dual-cure (auto- și fotopolimerizabile).

Proprietățile impuse sunt incluse în specificația ISO 4049:

- clasele 1,2,3 – grosimea filmului de ciment maxim 50 μm
- clasele 1,3 – timp de preparare minim 60 de secunde
- clasele 1,3 – timp de polimerizare maxim 10 minute
- clasa 2 – adâncimea de fotopolimerizare minim 0,5 mm (*culori opace*), 1,5 mm (*altele*)
- clasele 1,2,3 – absorbție de apă maxim 40 $\mu\text{g/mm}$
- clasele 1,2,3 – solubilitate maxim 7,5 $\mu\text{g/mm}$.

CIMENTURILE RĂȘINI, sau materialele polimerice de obturare, sunt împărțite, în principal, în 3 clase principale: **ACRILICE** (fără umplutură) și **DIACRILICE** (cu umplutură; *sin.* - cimenturi compozite).

A. CIMENTURI ACRILICE (*sin.* RĂȘINI ACRILICE /RA/)

Cimenturile acrilice sunt niște materiale de obturație polimerice, fără umplutură, pe bază de rășini acrilice artificiale cu priză rapidă bazată pe polimerizare rece. Ele au început să fie utilizate pentru obturații dentare din 1939.

Cimenturile acrilice au fost prezente inițial în *sistem bicomponent pulbere/lichid*, - pe bază de polimetacrilat de metil (PMMA), - cu polimerizare liniară.

În URSS, începând cu 1952, au fost propuse pentru obturarea dinților următoarele materiale plastice acrilice: AST-2, ACT-2A, sokriz, norakril, norakril-65. Au fost apoi lansate cimenturi acrilice cu polimerizare reticulată, reprezentantul generației fiind produsul *Sevriton* (DeTrey, Marea Britanie); *Carbodent* (Stoma).

Studiile de laborator pe parcursul a mai mulți ani a materialelor de obturare polimerice au confirmat calitățile estetice satisfăcătoare ale acestora, o mai mare rezistență mecanică și chimică față de cea a cimenturilor clasice.

Concomitent, a fost identificat și un șir de *caracteristici negative* serioase: perioada scurtă de polimerizare, adeziunea relativ scăzută, rezistența mecanică (*la tracțiune*,

compresiune, forfecare) scăzută, coeficientul mare de dilatare termică, contracția mare de polimerizare, precum și absorbția crescută de apă, lipsa de stabilitate a culorii plombeilor, efectul toxic asupra pulpei din partea monomerului rezidual, adaptarea marginală defectuoasă, lipsa de proprietăți bactericide și bacteriostatice, necorespunderea coeficientului de dilatare termică a materialelor plastice și a țesuturilor dentare. *Contraindicată* era aplicarea rășinilor acrilice unor persoane cu hipersensibilitate organismului la materiale plastice.

Dezavantajele sus-menționate au determinat apariția unor materiale de obturație noi, - compozite, - net superioare celor din prima generație prin caracteristicile sale.

B. CIMENTURI DIACRILICE (CD)

Cimenturile diacrilice sunt niște materiale de obturație polimerice, cu umplură, destinate exclusiv fixării restaurărilor adezive.

În legătură cu neajunsurile materialelor polimerice acrilice, au fost făcute încercări de a le înlocui cu alte tipuri de polimeri. Atenția stomatologilor a fost atrasă de rășinile epoxydice, care dispun de o adeziune înaltă, tasare redusă și se întăresc la temperaturi relativ scăzute. Toate acestea au stimulat cercetările în vederea posibilității de a utiliza aceste materiale pentru obturații.

La sfârșitul anilor 50 ai secolului XX R. L. Bowen a sintetizat și a propus o nouă bază organică – un produs de interacțiune a rășinilor epoxy(dice) și a celor acrilice; ea a găsit o aplicare pe scară largă. În același timp, au fost efectuate cercetări pentru a îmbunătăți proprietățile fizice ale materialelor polimerice prin introducerea diferitelor umpluturi anorganice.

Primele materiale compozite au fost prezentate pe piața stomatologică în a. 1964. La începutul aa. 80 au apărut compozite doar pentru dinți frontali sau laterali, iar la sfârșitul aa. 80 – materiale universale, folosite cu succes la obturarea atât a dinților frontali, cât și celor masticatori. În prezent, medicii stomatologi pot folosi nestingherit doar un singur material compozit universal pentru orice lucrări de restaurare.

Însăși termenul de "compozite", "materiale compozite" au fost propuse de către R.L. Bowen și coaut. (1972), prin care ei înțelegeau combinarea a două materiale absolut diferite chimic, cu o oarecare suprafață de separare între aceste componente și care are proprietăți, ce nu pot fi realizate la utilizarea izolată a fiecăruia din aceste componente. În acest context se presupunea, că "umplutura" anorganică trebuie să fie bine legată cu faza organică (acrilică) pentru consolidarea acesteia, și să fie prezentă în cantitate suficient de mare, pentru a asigura rezistența și duritatea materialului compozit.

Deși, cândva, cuvântul "compozit" presupunea un material de obturare pentru obturații permanente, în prezent îl tratăm doar din punct de vedere al formei chimice. În lucrările moderne prin acești termeni sunt vizate toate materialele, la care faza anorganică (umplutura) este introdusă special pentru a îmbunătăți proprietățile matricei, – baza sau faza organică (acrilică) a materialului.

Menirea compozitelor este mult mai largă. Materialele pot fi împărțite în următoarele tipuri: pentru obturații permanente, pentru obturarea canalelor radiculare, sigilanți, adezivi, pentru fixarea protezelor.

Compozite pentru obturații permanente.

I. *Clasa B* – pentru cavități carioase de clasele a III-a, a IV-a, a V-a, așa-numitele *anteriorite*; au calități estetice bune.

II. *Clasa A* – pentru cavități carioase de clasele I și a II-a, sau *posteriorite*; au rezistență sporită, dar sunt inferioare în aspect estetic.

III. *Compozite pentru obturarea canalelor radiculare*. Particularitatea lor constă în faptul, că materialul pătrunde adânc în canaliculele dentinare și le sigilează etanș.

IV. *Sigilanții stomatologici (sau ermetice dentare)* – sunt materiale, utilizate pentru profilaxia cariilor prin sigilarea fisurilor dinților intacti. Drept exemplu al sigilanților poate servi Heliocel, fabricate de firma Vivadent. Acest remediu pentru sigilarea fisurilor este colorat în alb și se solidifică sub acțiunea luminii halogene.

V. *Materiale pentru fabricarea șinelor [atelelor]* (Ribond, etc.)

Având în vedere că în stomatologia terapeutică compozitele sunt materialele cele mai promițătoare (de perspectivă), ele trebuie cunoscute bine, inclusiv - în aspect istoric.

Doi indici pot caracteriza în totalitate materialele sintetice ale acestui grup: mecanismul polimerizării obturației (în urma reacției chimice sau sub acțiunea luminii) după inserarea lor în cavitate, și mărimea umpluturii. Caracteristica umpluturii este și ea un indice important.

Principalele componente (faze) constitutive ale materialelor compozite sunt:

1. monomer organic;
2. umpluturi anorganice;
3. silane, inițiatori de polimerizare, stabilizatori, coloranți și pigmenți, care determină esențial calitatea materialelor compozite.

Monomerul organic a fost pentru prima dată sintetizat de R. L. Bowen din rășină epoxy(dică) și esteri ai acidului metacrilic, obținând în rezultat produsul bisfenol-A-diglicidilmetacrilat ("BIS-GMA"), menționat în literatura de specialitate drept "Rășina lui Bowen", și care are un șir întreg de proprietăți pozitive. Acestea sunt: adeziunea la țesuturile dintelui, rezistența mecanică înaltă, stabilitatea chimică, tasarea redusă în timpul prizei și coeficientul mic de dilatare termică.

Pe lângă proprietățile pozitive, produsul Bis-GMA are un șir de *dezavantaje*. Fiind o compoziție multicomponentă cu greutate moleculară relativ mare, este dificil de a fi curățat. La obținerea unui lichid sau a unei paste, datorită viscozității mari el trebuie amestecat cu comonomerii mai volatili, a căror prezență sporește tasarea la solidificare și difuzia monomerului rezidual în țesuturile dentare. Stabilitate culorii nu este suficient de mare, ca urmare a prezenței unor impurități ce nu pot fi îndepărtate. Adeziunea acestui produs trebuie considerată a fi un rezultat al retenției mecanice.

Pentru producerea materialelor compozite sunt folosite metacrilate multifuncționale, cel mai des - bifuncționale.

La fabricarea materialelor compozite moderne, pe lângă "BIS-GMA", sunt utilizați și alți monomeri, cum ar fi, de ex., uretandimetilacrilatele (UDMA), decandioldimetacrilatele (DGMA) sau trietilenglicoldimetacrilatele (TGDMA), astfel, încât devine posibilă reducerea vâscozității și a timpului de polimerizare a monomerului.

În calitate de umplutură anorganică sunt folosite particule măcinate de sticlă de bariu, cuarț, făină de porțelan, dioxid de siliciu și alte substanțe.

În funcție de forma geometrică, acestea sunt împărțite în pulverulente și fibroase. Deficitul de umpluturi fibroase în componența materialelor de obturare se manifestă prin faptul că, la prelucrarea ulterioară, curățirea dinților și mestecare umpluturile se expun prin dezgolire, se fragmentează și pot deveni o sursă de iritare a țesuturilor moi învecinate.

Umplutura contribuie fundamental la proprietățile mecanice ale compoziției, exercită o influență semnificativă asupra caracteristicilor termice, fizico-chimice etc. ale materialului de obturare. Dotarea polimerilor cu umplutură asigură creșterea rigidității, stabilitatea lor dimensională, iar în unele cazuri - soliditatea și viscozitatea la lovire, stabilitate termică, culoarea dorită, reducerea absorbției apei și tasării, exotermiei (*degajării de căldură produse în cadrul procesului fizico-chimic*).

Umpluturile anorganice sunt supuse unei prelucrări special cu substanțe tensioactive. Această măsură se exprimă prin *apretare* (prelucrarea suprafeții umpluturii cu

Schema: Clasificarea cimenturilor restaurative compozite

1. compozite macrofile


Adaptic
Concise
Evicrol
Prismafil



8-12 mk
și mai mult

2. compozite minifile

Microrest
Estilux



1-5 mk

3. compozite microfile


Multifil VS
Durafil VS



0,04-0,1 mk

a) compozite microfile neomogene

Silux Plus
Filtek A110
Helioprogres
Heliomolar



4. compozite macrohibride

Prismafil



8-12 mk
0,04-0,1 mk

5. compozite microhibride


Prisma T.P.H.
Charisma
Brilliant
Herculite
Tetric



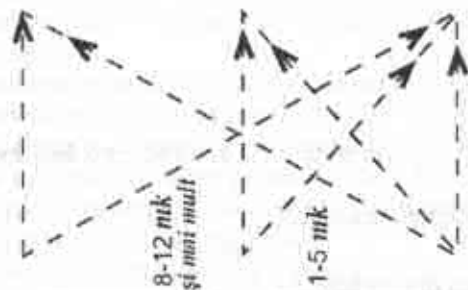
1-5 mk
0,04-0,1 mk

6. compozite total executate

Prisma Spectrum
Esthet X
Valux Plus
Filtek Z250
Z100 MP
Herculite XR
Aelitefil



5-8 mk
1-5 mk
0,01-0,1 mk



substanțe speciale), și silanizarea (crearea unui înveliș polimer pe particulele umpluturii). Substanțele utilizate – cum ar fi dimetildiclorosilanul (de exemplu, gamma-metacri- loxiopropilsilanul), oferă o bună cuplare cu matricea organică și influențează rezistența materialului.

În materialele compozite autopolimerizabile, pentru polimerizare sunt utilizate amine terțiare, cel mai des - dihidroxietyl-*p*-toluidină.

Cu cât este mai inferioară clasa unor asemenea materiale, cu atât mai multe amine terțiare sunt în componența lor. Stratul interfazic reprezintă în sine un strat de compozit polimer, modificat sub acțiunea umpluturii, și stratul superficial al umpluturii, modificat prin acțiunea agentului de cuplare - silanului.

Acest strat determină în mare măsură proprietățile compozitului. Grosimea lui este de aproximativ 10-30 microni.

Clasificarea cimenturilor restaurative compozite.

Materialele compozite pot fi distinse după:

1. Dimensiunile particulelor umpluturii:

- compozite macrofile (macroumplute, cu macroumplură);
- compozite minifile (miniumplute, cu miniumplură), – cu particule mici;
- compozite microfile (microumplute, cu microumplură), – dimensiunea particulelor 0,04 – 0,4 μm);
- compozite hibride;
- compozite microhibride (hibride cu dispersie fină);
- compozite microhibride neomogene;
- compozite total făcute.

2. Modul de polimerizarea:

- termică;
- auto- (chimică);
- foto- (cu lumină), – cu radiație UV (cu interes istoric), cu radiație vizibilă incoerentă sau coerentă (laser);
- dublă (dual-cure; auto- și foto-), – pentru unele CD.

3. Consistență:

- compozite vâskoase (de consistență obișnuită);
- compozite fluide ("flowable", inferior modulare);
- compozite compactabile (condensabile, packable).

4. Compoziție:

- neșarjate – conțin doar fază organică;
- șarjate sau compozite – în faza organică sunt dispersate particule de umplură anorganică.

5. Tipul matricei organice:

- pe bază de Bis-GMA;
- pe bază de uretandimetacriilați (UDMA);
- mixte;
- alți monomeri de bază.

6. Destinația:

- pentru obturarea dinților masticatori;
- pentru obturarea dinților frontali;
- compozite universale.

După dimensiunile particulelor umpluturii

Macrofilele, sau **compozitele macroumplate**. În componența compozitelor macrofile intră umpluturi anorganice cu mărimea particulelor de la 2–30 mkm (uneori ajungând până la 100 micrometri), umplerea reprezentând 60 % din masă. Drept umplutură servește cuarțul, pulberea de sticlă, ceramica. Aceste materiale sunt autopolimerizabile: Evicrol ("Spora Dental"), Concise ("3M"), Epacril ("Стомол") etc. Macrofilele sunt suficient de dure, dar culoarea este instabilă, se șlefuiesc/ lustruiesc greu, acționează iritant asupra pulpei. Compozitele macroumplate pot fi folosite la dinți depulpați ca obturație de bază sub obturație de durată și pentru obturarea cavităților de clasa a V-a la premolari și molari.

Unul din avantajele macrofilelor este rezistența suficientă, dar și după șlefuirea suprafața lor este departe de a fi perfectă, ceea ce contribuie la adeziunea microorganismelor și conduce la dezvoltarea cariei secundare, gingivitei și la modificarea rapidă a culorii.

Macrofilele nu sunt potrivite pentru realizarea restaurărilor, deoarece ele nu au adeziunea necesară față de țesuturile dentare, rezistența la abraziune, stabilitatea culorii și însușirea de a se lustrui adecvat.

Situațiile clinice tipice, în care sunt aplicate macrofilele:

- restaurări foarte mari ale coroanelor dentare, în special în zonele supuse unor solicitări masticatorii considerabile;
- restaurări mari la dinții frontali inferiori;
- obturarea cavităților carioase de clasa a II-a, în cazul în care caracteristicile fiziologice nu sunt importante;
- restaurări mari la dinții frontali, combinând „macrofil-microfil”.

Reprezentanți: "Prismafil" ("Caulk"), "Concise", "Valux" ("3M"), "Estilux" ("Kulzer") și altele.

Putem remarca faptul, că majoritatea din ele la momentul actual deja aproape că nu mai sunt fabricate, în urma deficiențelor sus-menționate.

Materialele compozite miniumplate se caracterizează printr-o mărime ceva mai mică a particulelor de umplutură - de la 1-3-5 mkm, umplerea reprezentând 50-70 % din masă. Compozitele miniumplate sunt fotopolimerizabile. Obturațiile se lustruiesc bine, sunt rezistente la abraziune.

Reprezentanți: "Stomadent", Prizma TPH, Z100, Herculit XRV, Microrest etc.

Microfilele, sau **compozitele microumplate**. În componența compozitelor microfile intră umpluturi anorganice cu mărimea particulelor de la 0,4–0,8 mkm, umplerea reprezentând 50% din masă. Aceste materiale sunt fotopolimerizabile: Helioprogress ("Vivadent"), Heliomolar ("Vivadent"), „Silux Plus" ("3M"), Filtek A110 ("3M"), Dura-fill ("Heraeus/Kulzer") etc.

Compozitele microumplate au caracteristici estetice bune, care asigură rezistența suprafeții bine lustruite, și o abraziune redusă. Aceste compozite au și *proprietăți negative*: rezistență mecanică insuficientă și coeficient înalt de dilatare termică.

Reprezentanții clasei respective de microfile sunt convențional acceptabili pentru efectuarea restaurărilor. Sunt recomandați pentru folosirea lor în lucrări neînsemnate la dinții frontali.

Indicații pentru utilizarea compozitelor microumplate:

- cerințe estetice înalte față de obturație;
- obturarea cavităților de cl. III, IV și V;
- restaurarea dinților cu afecțiuni necarioase [hipoplazie, eroziune a țesuturilor dure dentare, defect cuneiform, abraziune, traumă].

Dacă pentru restaurare este folosit un compozit de clasa macrofilelor sau microfile-

lor, care nu conține primer, este necesar de a folosi o obturație izolatorie din glasionomer, ce posedă o capacitate de a se uni cu dentina, smalțul, cementul și compozitul.

O variantă a compozitelor cu microumplură este cea a materialelor compozite microumplate neomogene, în componența cărora intră dioxidul de siliciu dispersat fin și prepolimerizate microumplate. La confecționarea acestor compozite la masa principală a umpluturii sunt adăugate niște particule prealabil polimerizate, dimensiunile cărora constituie aproximativ 18-20 mk. Grație acestei metodici de confecționare a compozitelor se realizează o saturare mai mare cu umplură, atingând 75-80 % din masă. Din punct de vedere clinic obturațiile din aceste compozite fin dispersate sunt caracterizate printr-o suprafață netedă, stabilitate înaltă a culorii, elasticitate și ușor se lucruiesc.

Reprezentanți: "Silux Plus" ("3M"), "Helioprogress", "Heliomolar" ("Vivadent"), "Multifil VS" ("Heraeus Kulzer"), "Bisfil M" ("Bisco"), etc.

Materialele compozite hibride. Compozitele microumplate au oferit posibilitatea de a atinge în obturarea dinților un efect cosmetic destul de înalt - grație lustruirii fine (aproape până la luciu de oglindă). Dar ele prezentau o rezistență mecanică insuficientă pentru a rezista solicitărilor masticatorii considerabile, la care sunt supuse suprafețele masticatorii ale dinților laterali și marginile incizale ale dinților frontali. De aceea au fost întreprinse încercări de a spori rezistența compozitelor microumplate prin introducerea în compoziția lor a unor particule de umplură anorganică de dimensiuni mari. Aceste materiale au primit denumirea de *compozite hibride*. Umplutura anorganică a primelor materiale hibride se caracterizează prin mărimea microparticulelor de 0,05—1 mkm, iar a macroparticulelor $\geq 5-8$ mkm; 70 % umplere după masă, de aceea ele au fost numite *compozite macrohibride*.

Materialele compozite hibride sunt fotopolimerizabile.

Reprezentanți: Evicrol Molar ("Spofa Dental"), Polofill ("Voco"), TaLan ("Stomadent"), Prisma ("Stomadent"), Prismafil ("Stomadent"), etc.

Avantaje: Materialele se lustruiesc bine, sunt puțin toxice. Compozitele hibride fac parte din materiale de obturație universale, deși folosirea lor la obturarea cavitațiilor de clasa a II-a și a IV-a nu este întotdeauna eficientă.

Dezavantajele sunt similare cu cele ale compozitelor macrofile: rezistența mecanică joasă a suprafeții obturației (cu timpul ea încetează a mai fi netedă, devine rugoasă), modificarea (cu timpul a) culorii (din conținutul absorbției pigmentilor alimentari), și abraziia dinților antagoniști.

Mai reușită a fost combinația de micro- și miniparticule (mărimea particulelor fiind de la 0,04 până la 1-2 microni) a umpluturii anorganice, creând astfel un nou tip - **materialele compozite microhibride**. Ele prezintă o umplură hibridă ultrafină și matrice polimeră modificată. Microhibridele se caracterizează prin variate umpluturi, o prezență superioară a acestora în material (70-80%). Compozitele microhibride predomină în prezent la realizarea obturațiilor și la restaurarea dinților frontali și laterali, apropiindu-se prin proprietățile sale de idealul materialelor compozite de restaurare, deoarece ele înglobează în sine caracteristici fizico-mecanice excelente (inclusiv prezintă o rezistivitate înaltă la abraziune), oportunități estetice (dar și o stabilitate a culorii), și sunt netoxice.

Indicații pentru utilizarea compozitelor microhibride:

- obturarea cavitațiilor de toate 6 clase, confecționarea veneerelor (plachetrelor estetice vestibulare adezive);
- restaurarea defectelor ceramicii coroanelor artificiale.

Aceste compozite hibride se lustruiesc mai bine decât cele macrofile, dar mai rău decât materialele microfile. La lustruirea îndelungată a suprafeții unei restaurări aceasta poate fi adusă la un finisaj fin („în luciu de oglindă”), ceea ce permite să fie aplicate

la restaurarea dinților frontali. Materialele microhibride sunt macroumplute (până la 75-80% din masa totală). Ele sunt foarte rezistente la fractură în cazul unor solicitări masticatorii considerabile.

Caracteristici: lustruirea sporită, rezistența considerabilă la fractură, stabilitatea culorii, aplicabilitatea universală, radiopacitatea, gama largă de nuanțe ale culorii materialului, metoda destul de simplă a aplicării, vâscozitatea mare, stabilitatea mare (păstrarea calității obturației sau a restaurării), rezistența mare la compresiune și la încovoiere, absorbția scăzută a apei, și coeficientul de dilatare termică similar cu țesuturile dure dentare.

Reprezentanți: „Prisma TPH” („Dentsply”), „Z-100”, „P-50” („3M”), „Prodigy” („Kerr”), „Tetric” („Vivadent”), „Degufil Ultra” („Degussa”), „Brilliant” („Coltene”), „Charisma” („Heraeus Kulzer”), etc.

Ultima generație de microhibride a atins o stabilitate foarte înaltă (până la 10-15 ani) a culorii restaurației. Compozitele microhibride permit utilizarea universală la restaurarea atât dinților frontali, cât și a celor laterali, dar și combină o lustruire superioară și o rezistență mecanică mare. Ele posedă, de asemenea, radiopacitate înaltă, ceea ce are o mare importanță la obturarea cavităților carioase localizate pe suprafețele de contact ale dinților, precum și pentru detectarea ulterioară a cariilor secundare.

Dezvoltarea în continuare a materialelor compozite hibride au dus la crearea așa-numitelor *compozite hibride total executate*. Ele sunt caracterizate prin compoziția optim aleasă de particule ale umpluturii anorganice de diferite dimensiuni: *micro-*, *mini-* și *macroparticule*. Acest lucru permite realizarea unor proprietăți fizice și mecanice mai bune, și a unor rezultate mai bune în lustruirea materialelor.

Reprezentanți: „Prisma TPH”, „Spectrum TPH” („Dentsply”), „Valux Plus”, „Filtek Z250”, „Z 100 MP” („3M”), „Herculite XRV” („Kerr”), „Aelitefil” („Bisco”), etc

O expresie a dezvoltării de mai departe a compozitelor hibride total executate sunt așa-numitele *compozite micromatriceale*, de exemplu, „Esthet-X” („Dentsply”). El are un sistem optimizat de umplutură anorganică, care conține particule submicronice ale sticlei bariu-aluminofluorosilicatică (cu conținut de bariu-aluminiu-fluor în combinație cu dioxid de siliciu). Acest aspect permite îmbunătățirea și mai mare a capacității de lustruire și rezistența suprafeții șlefuite a materialelor compozite.

Viscozitatea destul de mare a materialului permite efectuarea unei prelucrări plastice calitative, formarea și condensarea materialului cu un grad ridicat de control, și fără formarea porilor în restaurație.

După modul de întărire:

Materiale compozite pot fi deosebite în funcție de *modul de polimerizare*.

Compozitele autopolimerizabile (care se polimerizează pe cale chimică), sunt alcătuite din lichid și din pulbere (*variantele învechite*), sau din două paste. Repartizarea lor în două părți se datorează faptului că în compoziția pastei de baza intră monomerul, umplutura și acceleratorul aminic, iar în compoziția pastei catalitice – monomerul, umplutura și inițiatorul polimerizării. Inițiatorul (sistemul de inițiere a) polimerizării - *peroxidul de benzoil [BPO]* – este activat de către acceleratorul aminic (*activatorul de polimerizare – amine aromatice terțiare* [de exemplu, N, N-bis (2-dihidroxietyl)-p-toluidină]) cu formarea radicalilor liberi ce inițiază polimerizarea.

Avantajul compozitelor autopolimerizabile constă în polimerizarea uniformă a întregului strat de material după amestecarea unor părți egale de paste.

Dezavantaje:

a) la utilizarea compozitelor autopolimerizabile sunt posibile erori la prelevarea cantității necesare de paste, formarea microporilor în timpul amestecării materialului.

b) timpul, alocat pentru modelarea obturațiilor din compozite autopolimerizabile este, de asemenea, scurt.

c) un număr mic al nuanțelor de culori ale materialului, precum și completarea seturilor standard de compozite autopolimerizabile, precum și dificultatea alegerii unei culori și transparenței potrivite a materialului.

d) adezivul amelar nu permite crearea unui bonding solid cu structurile dentinare.

e) după polimerizare în obturație rămâne activatorul (*termoamina*), care, cu timpul, suferă transformări chimice, ceea ce duce la întunecarea la culoare a obturației — așa-numita "colorare amină".

Deaceia, compozitele autopolimerizabile pot fi utilizate, în principal, la obturarea cavităților carioase mici. La obturarea cavităților carioase mari cu compozite autopolimerizabile pentru consolidarea bonding-ului cu structurile dentinare trebuie utilizați adezivi amelo-dentinari.

În calitate de materiale obturative sută la sută estetice folosite la restaurarea dinților sunt utilizate compozite fotopolimerizabile.

Compozitele fotopolimerizabile (care se polimerizează sub acțiunea luminii), sunt produse sub formă de paste omogene, de opacitate, culoare, și transparență diferită, care sunt ambalate în seringi sau capsule opace.

Drept initiator al reacției de polimerizare în fotopolimeri servește camforchinona, care se disociază sub acțiunea luminii cu o lungime de undă de 400 – 500 nm, în decurs de 20-40 sec., la o grosime $\approx 2,5$ mm.

Avantaje:

- priză controlată.
- priză rapidă și polimerizare solidă a unei grosimi de $\approx 2,5$ mm.
- stabilitatea îmbunătățită a culorii.
- prezența unei game largi de nuanțe a culorilor, și a unui grad variat de transparență (*nuanțe transparente, translucide /parțial transparente/ și opace /netransparente/*).

Dezavantaje:

- impactul negativ al razelor violete (de unde scurte) din spectrul vizibil asupra organului văzului.
- costul ridicat al fotopolimerizatoarelor.
- perioada mai lungă de lucru, decât la obturarea dinților cu compozite autopolimerizabile.

Activarea prin acțiunea căldurii

- sunt folosite în condiții de laborator la confecționarea de inlay-uri, onlay-uri, veneere.

După consistență

Majoritatea compozitelor fac parte din grupul de densitate normală.

Materiale compozite fluide

Pe lângă compozite cu consistență păstoasă în prezent (din 1977) au apărut niște materiale compozite perfecționate, - **compozitele fluide (flowable)**. Ele au o matrice polimeră modificată pe bază de rășini cu fluiditate înaltă.

Gradul lor de umplere e de regulă aprox. 55–60 % după masă.

Aceste materiale posedă un modul de elasticitate scăzut, astfel încât ele sunt, de asemenea, numite *compozite inferior-módulare*.

Ele pot conține umplutură microhibridă sau microfilă.

Unele din aceste compozite elimină în țesuturile circumiacente ioni de fluor [Tetric Flow ("Vivadent")], și deaceia sunt utilizate pentru profilaxia cariei.

Unele firme produc materiale compozite cu diferite grade de fluiditate: moderat și puternic fluide.

Compozitele flowable sunt produse în seringi speciale, fiind ușor inserate printr-un aplicator cu ac chiar și în cavitățile carioase foarte mici.

Datorită *caracteristicii tixotrope* (capacității de a se înșira pe suprafață, formând un film fin), materialul pătrunde excelent în defectele mici, fisuri și excavații, sigilează sigur zonele dificile [“problemă”, greu accesibile] ale cavității carioase, și nu se scurge înapoi de pe suprafața prelucrată datorită consistenței sale.

Deși prezintă o rezistență mai mică decât compozitele obișnuite, precum și o contracție (tasare) la polimerizare destul de importantă (aprox. 5%), ele sunt utilizate pe scară largă în practica stomatologică, deoarece posedă, totuși, o rezistență suficientă, caracteristici fizionomice bune, radiopacitate, elasticitate înaltă. Cu aceste materiale ușor se lucrează, și ele corespund rigorilor tehnologiei restaurărilor minim invazive.

Caracteristici pozitive:

- rezistență suficientă;
- caracteristici fizionomice bune;
- radiopacitate;
- elasticitate mare.

Caracteristici negative:

- o contracție de polimerizare considerabilă (aproximativ 5%), ceea ce determină, prin urmare, ca materialul să fie aplicat într-un strat fin (de nu mai mult de 1,5 mm).

Indicații pentru utilizarea compozitelor fluide:

- la obturarea cavităților carioase mici și medii de clasa I, II, III, și IV, a cavităților plate de clasa V, limitate de smalț;
- obturarea cavităților cervicale de origine necarioasă;
- obturarea cavităților carioase de clasa II în preparare “tunelară” [prin metoda tunelizării];
- restaurarea micilor defecte smalțiere;
- umplerea unor cavități mici de pe suprafața masticatori;
- sigilarea invazivă și non-invazivă a fisurilor și geodelor;
- metoda de restaurare „sandwich”, crearea unui strat superadaptiv;
- restaurarea defectelor ceramice și metalo-ceramice ale coroanelor artificiale;
- modelarea bontului dentar;
- restabilirea adaptării marginale (înlăturarea scurgerii marginale) a unei obturații compozite;

- fixarea inlay-urilor și veneerelor ceramice.

- fixarea unor sisteme fibrilare de atelare (*RibbonD, FiberSplint*);

- în calitate de obturație izolatorie (*Revolution, Filtek Flow, Aeliteflow*).

Reprezentanți: Revolution (*Kerr*), Point 4 flowable (*Kerr*), Filtek Flow (*3M Espe*), Arabesk Flow (*Voco*), Durafill Flow, Flow Line (*Heraeus Kulzer*), Aeliteflo, Aeliteflo LV, GLASE (*Bisco*), Ultraseal XT plus (*Ultradent*), Tetric Flow (*Vivadent*).

Compozitele compactabile (condensabile, packable)

Au fost create pentru a înlocui amalgamul.

Deși au fost realizate niște succese remarcabile în crearea unor compozite universale, problema obturării calitative, simple și sigure a cavităților carioase masive localizate pe dinții masticatori n-a fost soluționată până la capăt. Stomatologia practică solicita materiale dentare destinate obturării cavităților carioase (localizate pe suprafețele masticatorii ale dinților laterali), și care ar fi imitat densitatea amalgamului, posedând o rezistență înaltă și un aspect fizionomic satisfăcător.

Până la urmă asemenea materiale au fost realizate!!!

Materialele sunt produse pe baza unei matrici polimerice modificate “dense” și a umpluturilor hibride cu mărimea particulelor de până la 3,5 mkm.

Principalele caracteristici:

- rezistență foarte mare (aproape de cea a amalgamului);
- rezistență mare la abraziune;
- Consistența densă (*se condensează, nu curge, nu se lipește de instrument*);
- contracția de polimerizare joasă (1,6-1,8%);
- din punct de vedere estetic [fizionomic] este aproape de compozit.

Indicații pentru utilizarea compozitelor compactabile:

• sunt folosite pentru umplerea compactă a cavităților carioase și pentru formarea suprafețelor de contact.

- obturarea cavităților carioase de clasa I, II și V;
- obturarea cavităților carioase de clasa a V-a în dinții masticatori;
- obturarea dinților prin metoda "restaurării stratificate" (tehnica *sandwich*);
- obturarea dinților deciduali;
- modelarea bontului dentar;
- șinarea dinților;
- confecționarea restaurărilor indirecte / inlay-urilor etc./

Reprezentanți: Solitaire 2 (*Heraeus Kulzer*), Filtek P60 (3M ESPE), Alert (*Jeneric Pen-tron*), Admira (*Voco*), Piramid Dentin (*Bisco*), Sure Fil (*DeTrey Dentsply*), Synergy Compact (*Coltene*), Tetric Ceram HB (*Vivadent*), Prodigy Condensable (*Keer*), Ariston pHc (*Vivadent*), Filtec P-60 ("3M ESPE"), etc.

Completarea standardă a materialelor compozite moderne reprezintă în sine un set alcătuit din trei sisteme principale.

Primul sistem este menit pentru a pregăti țesuturile dintelui. El este alcătuit frecvent dintr-o seringă cu acid ortofosforic geliform colorat de 36-37%, și ace-duze de unică folosință aplicate pe seringă, folosite pentru aplicarea precisă a gelului. Multe firme producătoare numesc acest sistem *conditioner amelo-dentinar*.

Al doilea sistem este unul adeziv, alcătuit la etapa actuală, de regulă, dintr-un flacon cu lichid (bond) adeziv, sau din două flacoane cu lichid adeziv și cu primer (*o generația mai veche de adeziv*).

Al treilea sistem reprezintă un compozit și mijloacele, prin care este livrat. Compo-zitul poate fi ambalat în seringi, recipiente individuale porționate și capsule. Pentru a scoate materialul din capsule este necesar un pistol—distribuitor special. Utilizarea materialului incapsulat se remarcă prin caracterul său econom și cel igienic, deoarece materialul este foarte corect dozat și nu se contaminează.

Setul include aplicatoare sau periuțe de unică folosință cu o port-periuță din masă plastică re folosibilă pentru prelevarea adezivului din flacon și introducerea lui în cavi-tatea preparată, spatule din plastic de unică utilizare pentru amestecarea compozitului autopolimerizabil, și hârtie specială în formă de carnet mic, pe care se efectuează ames-tecarea. În setul, ce conține câteva culori ale compozitului, intră și cheia de culori.

Pentru prelucrarea finală a suprafeții unei restaurări și atribuirea acesteia a unui luciu sunt produse diferite sisteme de șlefuire. Acestea pot consta din freze diamantate cu granulație fină, din aliaj dur /freze carbură de tungsten/, pietre abrazive și paste de lustruit.

Luciul suprafeții compozitelor este realizat prin uniformizarea structurii superficia-le, astfel încât aceasta să fie formată, în principal, din umplutură anorganică.

Această abordare permite păstrarea aspectului exterior și a rezistenței la acceptarea coloranților pe o perioadă lungă de timp.

Nu trebuie de acoperit suprafața compozitului cu adeziv sau cu polimer fără um-plutură, pentru a-i atribui luciu, deoarece polimerul este instabil la acțiunea factorilor externi și se poate colora.

În unele seturi de materiale de obturare - *Prodigy*[®], *Herculite XRV*[®] („Kerr”) poate fi inclus un agent special de protecție a suprafețelor obturațiilor prelucrate - *Optiguard*[®] („Kerr”); există în vânzare o așa-numită „glazură”, care este, în general, o RD neșarjată (*postbonding*), folosită pentru a acoperi cu ea, după un gravaj prealabil, suprafața unei obturații finalizate.

Se acceptă, de asemenea, aplicarea unui lac fluorurat (incolor), pe suprafața obturației și pe zona de contact cu țesuturile dure dentare, în caz de tratament al cariei dentare acute, în scopul de a preveni recidiva acesteia.

ORMOCERI

Ormocerii sunt o clasă nouă de materiale de obturație polimerice pe baza unui compus organic nou – polisiloxan ceramic. Denumirea vine de la o combinație de cuvinte engleze „ORganically MODified CERamics” (*rom.* CERamică ORganic Modificată).

În formulă este prezentă o matrice organică multifuncțională, care reprezintă un lanț macromolecular reticulat, și care cuprinde particule de umplutură anorganică (*sticlă, ceramică*). Prin proprietățile sale ocupă o poziție intermediară între rețeaua silicată anorganică clasică și polimerii organici. Materialul are capacitatea de a degaja fosfați, ioni de calciu și de fluor. Ele se remarcă prin rezistență considerabilă, biocompatibilitate, stabilitate mare de polimerizare, rezistență înaltă la abraziere, lustruire bună, tasare neînsemnată. Un mare avantaj al acestor materiale este cantitatea infimă de monomeri reziduali după polimerizare.

Utilizare: sunt folosite în calitate de material obturator universal (*Definite, Admira*), la obturarea cavităților de clasa I – V.

Reprezentanți: Definite Core (*Degussa Dental*), Admira (*Voco*), Sculptur (*Jeneric Pen-tron*), Ceram X (*Dentsply*).

CIMENTURI POLIMERICE DE FIXARE

Condițiile, cărora trebuie să corespundă cimenturile de fixare, includ: capacitatea de a fi distribuite în strat subțire (*viscozitate redusă*), de a se fixa de țesuturi și construcții artificiale, de a nu irita pulpa dintelui, de a nu se dizolvă sub influența fluidului bucal și a umidității, de a rezista uzurii, de a se polimeriza complet într-un timp scurt, - în condițiile cavității bucale.

În calitate de *cimenturi polimerice de fixare* sunt utilizate compozite și compomeri, ce manifestă proprietăți de *polimerizare foto-, auto-, sau dual-cure*.

Ele sunt utilizate pentru cimentarea lucrărilor protetice (*inlay-urilor, onlay-urilor, fațetelor indirecte etc.*), și în calitate de materiale de obturare directe.

Reprezentanți: Dyract Cem, Calibra, DuoLink, TwinLock.

COMPOMERI

Compomerii sunt o nouă clasă de materiale restaurative, care reprezintă un sistem compozito-ionomer, și care întrunesc cele mai bune caracteristici ale glasionomerului (*adeziunea chimică la țesuturile dentare, eliberarea ionilor de fluor, o compatibilitate biologică bună*) și a compozitului hibrid (*comoditatea aplicării, caracteristicile fizionomice, stabilitatea culorii*). Aceasta este o combinație de grupuri acide de polimeri glasionomeri și de grupuri fotopolimerizabile de rășini compozite. Este un „substituent” mai potrivit al dentinei (*Dyract*). Denumirea este sugestivă pentru natura hibridă a acestor materiale, și provine de la o combinație de cuvinte „COMPOzit + ionoMER.” În literatura de limbă engleză este folosită și denumirea de „polyacid-modified composite resins”.

Cimenturile ionomere de sticlă eliberează ioni de fluor, ceea ce reduce riscul apariției cariei în jurul obturației, iar compozitele posedă o rezistență înaltă, caracteristici

fizionomice bune (*grație șansei de realizare a unei lustruiri bune*), posibilitatea de a imita deplin țesuturile dentare și stabilitatea culorii.

Principalele particularități ale compomerilor constau în structura lor – umplutura reactivă și matricea organică modificată acid, și prezența a două reacții de polimerizare: de radicali liberi și de acid-bază. Matricea organică a compomerilor constă dintr-un monomer obișnuit (tipic) pentru compozit, care este modificat prin grupuri acide de policarboxilat. Prezența metacrilatilor permite formarea lanțurilor polimerice lungi, asemeni compozitelor, iar grupurile acide interacționează cu umplutură reactivă asemeni cimenturilor ionomere de sticlă.

Sub acțiunea luminii este polimerizat componentul compozitului. Glasionomerul reacționează prin legarea apei, formând o structură fină în interiorul matricei compozite întărite. Reacția glasionomeră facilitează fortificarea structurii materialului din contul legării transversale suplimentare a moleculelor polimerice, dar și oferă o degajare prelungită a ionilor de fluor.

Reacția acid-bază se poate produce numai într-un mediu hidric și începe după imbibarea compomerului cu umiditate în cavitatea bucală. Absorbția apei se desfășoară foarte lent, în urma cărui fapt apare o creștere ușoară a volumului obturației (*până la 2-3%*), compensând contracția de polimerizare.

Deoarece compomerii sunt extrem de sensibili la umiditate, acestea sunt livrate în containere (recipiente) închise ermetic. După deschiderea containerului materialul din acesta trebuie să fie utilizat în decurs de 2-3 săptămâni, deoarece umezeala poate determina o reacție acid-bază.

Creșterea volumului compomerului poate modifica contururile obturației cu apariția unor margini debordante.

Umplutura anorganică este prezentă sub formă de particule de sticlă stronțiu-fluorosilicatică și de fluorură de stronțiu, mărunțite până la 0,8-1 microni. Conținutul umpluturii este de 70-73% din masa totală.

Întărirea compomerilor are loc în două etape. În urma polimerizării monomerului este atinsă duritatea primară. După decurgerea reacției acid-bază soliditatea crește. Principalele *indicații către utilizare* sunt obturarea cavităților de clasele III, IV și V. Unii compomeri pot fi, de asemenea, folosiți pentru obturarea cavităților de clasele I și II.

Compomerul este dificil de utilizat în calitate de substituent al smalțului din cauza unei diferențe majore între ele ca rezistență și calitate a suprafeței. *Principalul avantaj* al compomerului este adeziunea înaltă la dentină, și capacitatea de a se uni cu țesuturile dure dentare prin legături chimice, fără un gravaj total prealabil al dintelui cu îndepărtarea completă a „smear layer”-ului („smear layer” se formează pe suprafața dentinei, și constă din fragmente ale tuburilor dentinare, segmente de fibre colagene, microfloră și epiteliiu oral). Acest material se caracterizează, deasemenea, printr-o compatibilitate biologică și conținut de fluor, care ajunge treptat în țesuturile dure dentare.

Astfel, compomerul este în stare să pătrundă prin „smear layer”, formând o zonă hibridă. În plus, compomerul posedă o rezistență mecanică mare, rezistența mare la solicitare și la abraziune, degajă ioni de fluor, și este ușor de utilizat.

Compomerii practic sunt insolubili, iar rezistența lor la rupere este mai mare decât cea a altor tipuri de cimenturi.

Unii din ei manifestă o adeziune către dentină, și toate se pot cupla cu smalțul (*după gravajul cu acid*).

Dezavantaje:

- soliditatea, lustruirea, și rezistența la uzură sunt mai mici decât la compozite;
- degajarea ionilor de fluor este mai mică decât la glasionomeri;
- îndepărtarea surplusului de ciment este posibilă doar într-o perioadă limitată

de timp, până la începerea plasării unei restaurări sau a *bracket*-ului ortodontic, sau imediat după aceasta:

- acționează iritant asupra pulpei.

Indicații către utilizarea compomerilor:

• când este necesar de un efect estetic bun și unul - anticarios, însă obturația nu va fi supusă unor solicitări masticatorii importante;

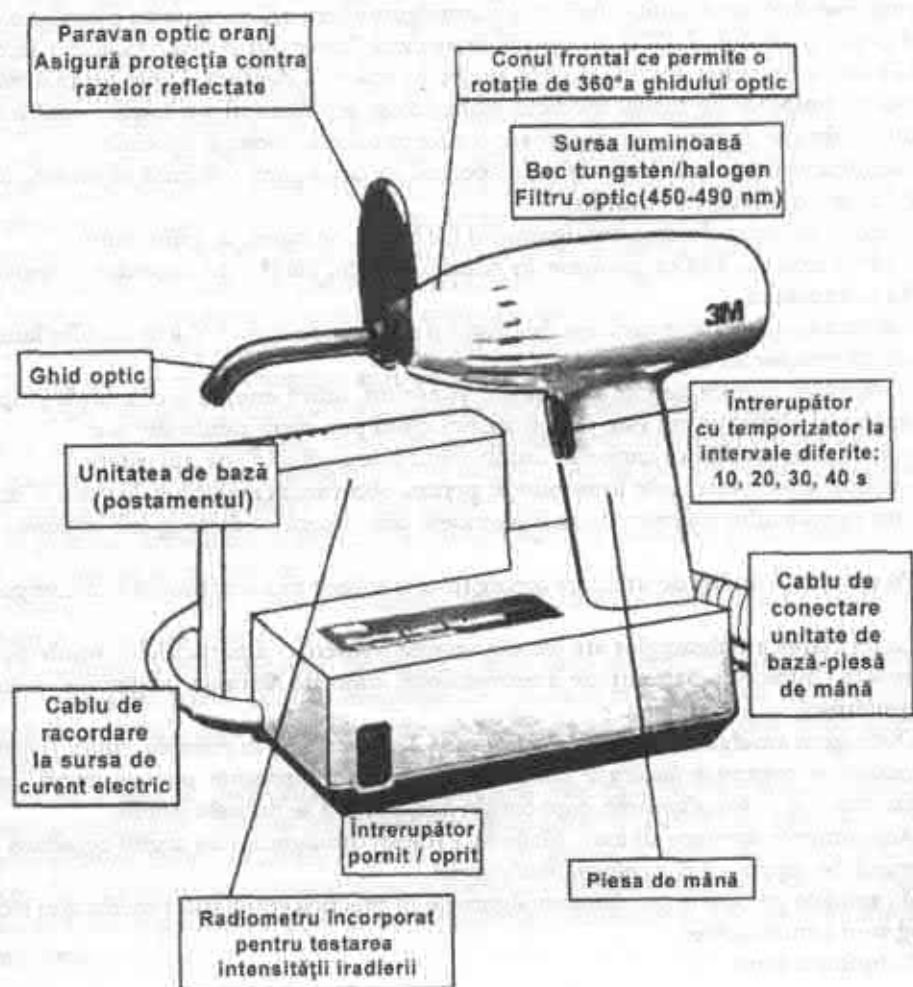
- obturarea cavităților carioase de toate clasele la dinți deciduali;
- obturarea cavităților carioase de clasa a V-a la dinți permanenți;
- obturarea cavităților carioase de clasa a III-a și a IV-a, - la dinți permanenți;
- obturarea provizorie a cavităților, - în traumatisme dentare;
- aplicarea obturațiilor izolatorii (de bază), sub restaurări compozite (*tehnica sandwich*);

• obturarea cavităților carioase mici de clasa I, și II ale dinților permanenți;

• restaurarea peretelui gingival al cavităților carioase de clasa II;

• restaurarea defectelor cuneiforme, eroziunilor țesuturilor dure dentare, unor tipuri de hipoplazie smaltiară.

Reprezentanți: Dyract, Dyract AP, Dyract Flow, Dyract Seal (*DeTrey Dentsply*); Compoglass F, Compoglass Flow (*Vivadent*); F2000; Elan (*Kerr*); Glasiosite (*Voco*); Freedom (*SDI*); Hytac.





MATERIALE METALICE DE OBTURARE - AMALGAMELE DENTARE.

Amalgam se numește un aliaj de mercur cu unul sau câteva metale. Baza unui amalgam cel mai des este argintul (*amalgame de argint*) și cuprul (*amalgame de cupru*), iar în calitate de celelalte componente ale aliajului servește staniuul, și, uneori, sunt utilizate (în cantități mai mici) zincul, paladiul, platina, indiul și seleniul.

Aplicarea amalgamului în stomatologie are o tradiție îndelungată.

Primele rapoarte cu privire la utilizarea pastei de argint-staniu sunt cunoscute din manuscrise chinezești antice. În Europa, amalgamul era utilizat pentru plombarea dinților deja în secolul al XVII. Și numai francezul Tarean (în prima jumătate a secolului al XIX-lea) a introdus amalgamul de argint în practică dentară. Dintr-un material de obturare, preparat de însuși medicul stomatolog, amalgamul s-a transformat într-un produs, fabricat de firme producătoare conform unor tehnologii speciale.

Amalgamul dentar este o variantă specială de amalgam, utilizată în calitate de cel mai durabil material de obturare.

Indicații pentru folosirea amalgamului (*de argint, de cupru, de galiu*) sunt:

- obturarea cavităților carioase în situații clinice, când este necesară o rezistență înaltă a obturației,
- obturarea cavităților carioase de clasa I și a II-a, și de clasa a V-a (a dinților laterali),
- în dinții temporari și permanenți,
- obturarea preponderent a molarilor superiori, adică anume acolo, unde respectivul material obturator nu este vizibil atunci, când persoana zâmbește, sau
- obturarea cavităților carioase, atunci când este neglijabil efectul estetic,
- uneori amalgamul este întrebuițat pentru obturarea cavităților de clasa V în premolarii maxilarului inferior, în care plombele din ciment se distrug sub acțiunea salivei.

Pe parcursul anilor de utilizare amalgamul a suferit multe schimbări ca compoziție etc.

La formarea amalgamelor are loc dizolvarea în mercur a particulelor solide de metal, reacții chimice cu formare de intermetaloizi, datorită cărora amalgamele se solidifică [întăresc].

Distingem amalgame simple (alcătuite din 2 componente, de exemplu, cupru și mercur) și amalgame compuse (alcătuite din 3 sau mai multe componente: mercur, cupru, argint, staniu, zinc ș. a.). Amalgamele, care conțin aur, platină se numesc nobile.

Actualmente aproape în toate țările este folosit amalgamul de argint cu adaos considerabil de cupru, - a.n. *amalgam înalt cupric*.

Avantajele pe care le prezintă amalgamele în practica cotidiană a medicului stomatolog sunt următoarele:

1. duritatea mare;

2. plasticitatea înaltă a materialului, care permite restabilirea simplă a formei anatomice a dintelui;

3. rezistența amalgamelor față de umezeală, ce permite manipulările în condiții când în cavitatea carioasă nimereste salivă sau sânge; acest fapt are importanță la obturarea cavităților cervicale și dinților de lapte;

4. acțiunea antiseptică a argintului;

5. proprietatea de a provoca o mineralizare intensă a țesuturilor dure dentare, ce vin în contact cu el.

Amalgamele - de argint, de cupru, de galiu, - se folosesc pentru obturarea cavităților de clasele I și II în dinții temporari și permanenți. Uneori amalgamul este întrebunțat pentru obturarea cavităților de clasa V în premolarii maxilarului inferior în care plombele din ciment se distrug sub acțiunea salivei.

Amalgamul de argint (CGTA-01) se prepară din praf de aliaj metalic (argint 65-66%, cositor 29-32%, cupru 2-6%, zinc - până la 1%), umectat cu mercur. Modificarea conținutului acestor componente influențează neînsemnat asupra caracteristicilor lui. Astfel, argintul asigură obturației duritate, reduce fluiditatea amalgamului, contribuie la dilatarea lui în cavitate, sporește rezistența anticorozivă. Cositorul încetinește procesul solidificării, sporește tasarea, reduce rezistența și duritatea, accelerează procesul de amalgamare a aliajului. Cuprul sporește rezistența, asigură atașarea bună a obturației către marginile cavității, contribuie la obținerea unei mase mai omogene în procesul preparării amalgamului. Zincul previne formarea oxizilor, face amalgamul mai puțin fragil, mai plastic, îmbunătățește calitățile de manipulare, iar în prezența umezelei condiționează dilatarea volumică excesivă a amalgamului.

Avantajele amalgamului de argint sunt duritatea, plasticitatea, capacitatea de a nu schimba culoarea dintelui, de a nu se distruge și a nu se modifica sub acțiunea salivei și la contactul cu membrana mucoasă gingivală. Dezavantajele sunt lipsa adezivității, conductibilitatea termică înaltă, necorespunderea fizionomică a culorii obturației, schimbarea volumului (tasarea), prezența în compoziția sa a mercurului, care, după cum se știe, în concentrații oarecare poate exercita o acțiune toxică.

Amalgamul consolidat constă din 3 compuși, sau faze:

1) faza γ [gama] (cea mai rezistentă și stabilă) - compus argint-cositor;

2) faza $\gamma-1$ [gama-1] - compus argint-mercur;

3) faza $\gamma-2$ [gama-2] - compus cositor-mercur; este cel mai slab ingredient al amalgamului, făcându-l mult mai supus coroziunii și reducând rezistența obturației.

Au fost elaborate amalgame libere de faza $\gamma-2$. Acest lucru a putut fi realizat prin sporirea în aliaj a conținutului de cupru (până la 20%).

În procesul amalgamării cuprul concurează activ cu cositorul pentru mercur și faza $\gamma-2$ nu reușește să se formeze.

Amalgamul de argint este un material destul de dur, rezistent la acțiunea lichidului din gură, și nu irită pulpa.

La adăugarea în amalgamul de argint a unor mici cantități de aur (amalgam de aur) sau platină (amalgam de platină) obturația devine mult mai calitativă, plomba este mai durabilă, mai tare, mai puțin se oxidează în cavitatea bucală și mai puțin colorează dintele.

Un alt aspect al perfecționării amalgamului este modificarea formei particulelor aliajului amalgamic. Înainte era folosit rumeguș acicular mai mic de 160 mkm. Actualmente a devenit popular amalgamul cu particule sferice ce au dimensiunea de la 4 la 40 mkm. Așa amalgam se numește sferic și necesită o presiune mai mică la condensare, se solidifică mai repede, mai ușor se lustruiește, la solidificare manifestă o tendință spre comprimare.

Amalgamul de argint se livrează sub forma unei truse ce conține 50 g. de praf, 40 g. de lichid, linguri pentru praf și lichid, căptușeli de polietilenă.

Amalgamul de cupru. Pentru a prepara amalgamul de cupru câteva pastile solide de amalgam se încălzesc într-o lingură specială la flacăra spirtierii la temperatura de 240-260°C până la apariția picăturilor de mercur pe suprafața plăcuțelor. Pastilele încălzite se răstoarnă într-un godeu de porțelan sau de agat, și se triturează riguros cu pistilul încălzit până ce se obține o masă plastică omogenă, care se spală cu apă sau soluție bazică diluată pentru a îndepărta urmele de acid sulfuric înainte de a începe obturarea. Din amalgamul preparat se elimină excesul de mercur prin apăsarea între degete (*în mânuși de cauciuc sau într-o pânză*). Amalgamul preparat corect este plastic, iar fiind apăsat emite un sunet crepitant. Amalgamul de cupru nefolosit peste un timp oarecare se întărește. Însă, la necesitate, el poate fi încălzit și utilizat pentru obturare.

Amalgamul de cupru este mai durabil și mai rezistent la compresiune de 1,4-1,5 ori decât amalgamul de argint. El asigură o aderare marginală perfectă a plombei la adamantina dentară.

Aspectul influenței nefaste a mercurului eliminat din obturațiile de amalgam este discutat din primul moment al aplicării lor în stomatologie. Cercetările efectuate pe parcursul întregii perioade au demonstrat că mercurul ajunge din amalgam în fluidul bucal, iar apoi în organism. Cantitatea de mercur eliberat (*chiar de e vorba de 8-10 obturații*) nu depășește dozele liminale. Intoxicarea cu mercur a personalului medical este posibilă ca urmare a inhalării vaporilor de mercur rezultați în cadrul preparării amalgamului, fiind frecvent o consecință a încălcării cerințelor față de condițiile de preparare a amalgamelor. În cazul respectării de către cadrele medicale a exigențelor, prevăzute de instrucțiuni, în deplină măsură garantează că conținutul vaporilor de mercur în cabinetul stomatologic nu va depăși normele admise. Merită să amintim că amalgamul predozat în capsule reduce considerabil probabilitatea poluării.

Amalgamul este supus coroziunii. Pe de o parte coroziunea deteriorează cu timpul caracteristicile mecanice ale amalgamului, pe de altă parte produsele coroziunii umplu "golurile" dintre pereții dintelui și obturație. Prezența în cavitatea bucală a diferitor metale și aliaje, în special în imediata apropiere unul de altul, contribuie la accelerarea coroziunii. Același lucru îl observăm la contactarea amalgamului vechi cu cel nou.

Cu toate că se remarcă o scădere a interesului față de aplicarea clinică a amalgamelor, actualmente sortimentul lor rămâne destul de variat.

Amalgame moderne sunt: Amalcap Plus® (*Vivadent*), Vivacap NG® (*Vivadent*), Contour® (*Kerr*), Sybraloy 41% ng 2, Amadent® (*Rusia*), Tytin® (*Kerr*), și altele.



PREGĂTIREA CAVITĂȚILOR CARIOASE CĂTRE OBTURARE

1. Prelucrarea medicamentoasă a cavitații carioase

La prepararea cavitații carioase și îndepărtarea dentinei patologic schimbate se formează o suprafață-plagă a dentinei — așa-numita "plagă dentinară"; odată cu creșterea adâncimii cavitații se mărește și suprafața-plagă. În această situație se deschid tuburile dentinare, prelungirile odontoblastelor sunt afectate, dispăre bariera ce împiedică răspândirea invaziei bacteriene în direcția pulpei dintelui.

Tactica eronată de tratament impropriu poate duce, în cazul respectiv, la afectarea și chiar la moartea odontoblastelor, aflate în zona corespunzătoare localizării "plăgii dentinare". Prin dentina neprotejată în pulpă pot pătrunde toxine, medicamente și reactivi chimici, iar aparatul receptor devine vulnerabil și pentru excitanți termici.

De aceea, în procesul de obturare a cavitații carioase este necesar de a întreprinde măsuri în vederea tratamentului "plăgii dentinare". Prezența unei suprafețe-plagă a dentinei și a "smear layer"-ului necesită:

- curățirea cavitații de rumegușul de dentină, fluidul bucal și alți contaminanți. În unele locuri "smear layer"-ul are un contact strâns cu dentina, și, ca urmare a acestui fapt, nu este oportun de a încerca îndepărtarea lui cu jetul de apă. În prezent, există două modalități de îndepărtare a "smear layer"-ului: *mecanică și chimică* (ultima este de preferință, fiind efectuată prin gravaj acid).

- acționarea bactericidă asupra microflorei, aflate în cavitate și în dentina parietală;

- uscarea cavitații și pregătirea acesteia către obturare.

În acest scop, se efectuează *prelucrarea medicamentoasă a cavitații carioase*, care este o etapă importantă în pregătirea cavitații către obturare, permite reducerea numărului de bacterii patogene în dentina parietală, diminuarea riscului de sensibilitate "postoperatorie" și de complicații inflamatorii din partea pulpei dentare.

Cavitatea este spălată cu jetul de apă caldă din puster și irigată cu antiseptice calde (de concentrații mici) din seringă: soluție de 0,02% de furacilină, soluție de 0,05% de lactat de etacridină, hipoclorit de sodiu de 3,5%, clorhexidină de 0,05-0,1%, soluție de 0,5% de dimexid, soluție de 3% de peroxid de hidrogen, soluție de 0,05% de novocaină cu enzime (nu se recomandă pentru prelucrarea medicamentoasă și uscarea cavitații carioase utilizarea soluțiilor antiseptice puternice, cum ar fi fenolul, alcoolul de 96°, sau eterul medical - din motivul toxicității și capacității scăzute de uscare). Nu se recomandă nici spălarea antisepticului.

Apoi, cavitatea carioasă este uscată, deoarece urmele de umiditate diminuează considerabil aderența materialului de obturare la pereți. Este optim de a usca cavitatea cu un jet de aer cald din puster, sau cu bulete sterile de vată.

Trebuie de acordat atenție faptului că izolarea cavității de salivă să fie adecvată. Pentru aceasta sunt utilizate role de vată cu aspirator de salivă (dar este mai potrivit *cofferdamul*). Este foarte important de a menține cavitatea minuțios uscată în stare de uscăciune, - pe întreg parcursul procesului de obturare.

Această prelucrare este complexă din punct de vedere tehnologic, iar unele medicamente au, pe lângă toate, un gust și miros puternic sau foarte neplăcut, ceea ce dictează îndepărtarea lor imediată din cavitatea bucală (cu ajutorul *cofferdam-ului* și "aspiratorului de praf").

La obturarea cu compozite, remediile, utilizate pentru prelucrarea medicamentosă a cavității carioase, și care degajă clor sau oxigen atomic (de exemplu, peroxidul de hidrogen, hipocloritul de sodiu), fiind în stare gazoasă, pot pătrunde și să se acumuleze în dentina parietală, inhibând astfel procesul de polimerizare a sistemului adeziv al compozitului, ceea ce afectează proprietățile "stratului hibrid".

Deaceia, mulți stomatologi se limitează la irigarea cavității cu apă din „puster” și la uscarea ei cu aer în speranța că la gravarea pereților cavității cu acid fosforic de 35-37% pe parcursul a 15 sec:

- a) se produce dizolvarea "smear layer" și a dopurilor acestuia, care este însoțită de deschiderea tuburilor dentinare, iar în urma dizolvării cristalelor de hidroxiapatită sunt degajate fibrele de colagen;
- b) exercită o acțiune bactericidă,
- c) activitatea vitală a microflorei în dentina etanșată este suspendată.

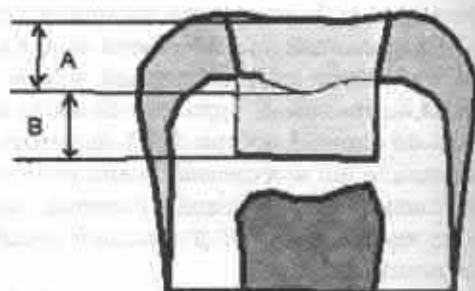


2. Aplicarea unei obturații izolatorii

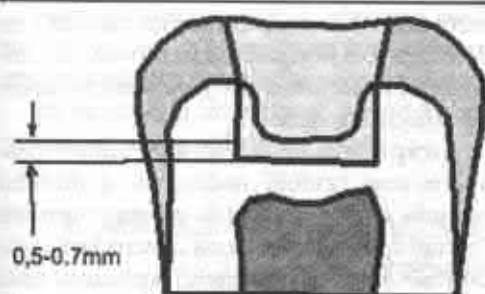
Obturarea începe cu izolarea suprafeții-plagă a dentinei de la obturația permanentă. În acest scop, în cazul cariei medii se aplică o obturație izolatorie cu scopul de:

- a izola dentina și pulpa de la substanțele toxice, conținute în materiale de obturare;
- a crea o barieră în calea termo- și crioconductibilității;
- a crește adezivitatea materialelor de obturare puțin adezive;
- a crea puncte retentive [de fixare] suplimentare pe fundul și pereții cavității.

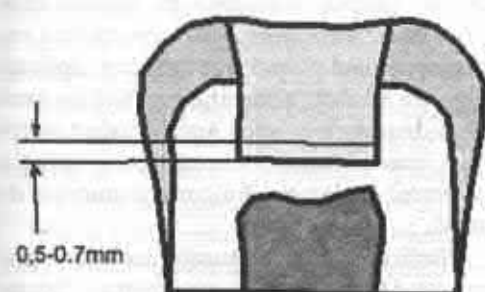
La obturarea cavităților carioase cu cimenturi este necesar de a aplica o obturație izolatorie, deoarece cimenturile silicat și silico-fosfat sunt toxice pentru pulpa din cauza acidului fosforic nelegat, și posedă o aderență nesatisfăcătoare. Obturația izolatorie se aplică frecvent din ciment fosfat.



Obturație de bază. A. Strat de compozit (amalgam) - 2 mm; B. Obturație izolatorie - 0,75-1 mm



Liner, aplicat pe fundul și pe pereții cavității.



Liner, aplicat pe fundul cavității

Obturația izolatorie trebuie să acopere fundul și pereții cavității până la jonctiunea smalț-dentină printr-un strat fin, să nu modifice configurația cavității, să nu depășească limitele cavității preparate, nu trebuie să existe bombări și gropițe.

Sub materiale de obturație compozite se aplică o obturație izolatorie (deoarece primele acționează iritant asupra pulpei), din ciment fosfat de zinc sau din ciment ionomer de sticlă, — reieșind din aceleași principii ca și pentru cimenturi silicat și silico-fosfat.

La obturarea cavităților carioase cu amalgam se aplică o obturație izolatorie din ciment fosfat de zinc, ceva mai groasă (până la 1-1,5 mm), până la jonctiunea smalț-dentină.

Obturarea cu amalgam trebuie începută după priza parțială a cimentului, în caz contrar obturația izolatorie fiind deplasată spre afară în timpul condensării amalgamului. În acest caz, amalgamul va fi aplicat pe fundul cavității și va conduce excitații termici către pulpă.

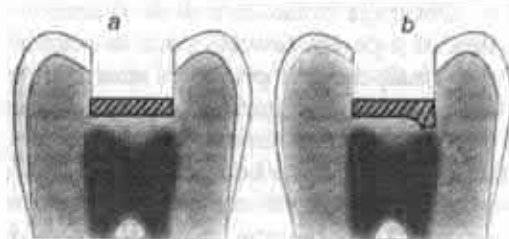
În cazul în care obturația izolatorie este pe deplin solidificată, nu se va produce unirea micromecanică.

La obturarea cavităților carioase cu compozite fotopolimerizabile sistemele adezive moderne (de generațiile 4, 5, 6 și 7) etanșează sigur tuburile dentinare, astfel încât obturația izolatorie nu mai este necesară.

3. Aplicarea unei obturații curative

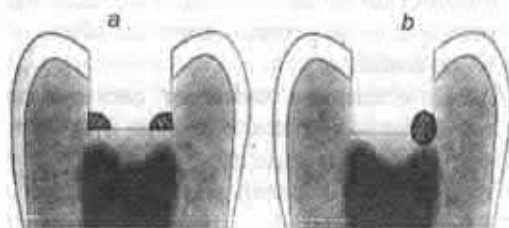În cazul unei cavități carioase profunde suprafața-plagă a dentine se mărește, de aceea este necesar de aplicat pe fundul cavității, sub obturația izolatorie, un strat subțire (0,5 mm) de obturație curativă pe bază de hidroxid de calciu: Dycal[®] (Dentsply), Life[®] (Kerr), Calcimol[®] (Voco) etc. În absența aerului cald se usucă cu bulete de vată sterile, deoarece aerul rece poate provoca supraexcitarea axonilor. Utilizarea alcoolului și eterului pentru uscarea și degresarea cavității este inadmisibilă, pentru că aceștia sunt niște substanțe extrem de iritante.

Trebuie remarcat, de asemenea, faptul, că una din metodele de dezinfectare a dentinei din regiunea planșeului cavității este aplicarea unei obturații curative pe baza unei suspensii de hidroxid de calciu pe câteva zile sub pansament. Desigur, trebuie să



Obturație curativă, ce acoperă tot fundul cavității:

a – coafaj indirect; b – coafaj direct



Obturație curativă, aplicată punctat: a – coafaj

indirect; b – coafaj direct

recunoaștem faptul, că această metodă este destul de îndelungată și laborioasă, dar utilizarea ei este absolută justificată în unele situații clinice dificile.

La aplicarea unei obturații curative deasupra unei cavități nedeschise a dintelui metoda corespunzătoare se mai numește "coafaj indirect". În cazul deschiderii accidentale a cavității dintelui aplicarea unei obturații curative pe deschiderea punctiformă se numește "coafaj direct".

La obturarea cavităților carioase cu compozite fotopolimerizabile pe fundul unei cavități carioase profunde în porțiunea cea mai apropiată pulpei este (punctat) aplicată o porție mică de obturație curativă pe bază de hidroxid de calciu. Apoi, în strat subțire, - doar pe fundul cavității, - se aplică o obturația izolatorie din ciment ionomer de sticlă.

Aplicarea unei obturații izolatorii este imperativă, deoarece sistemele adezive conțin acizi, alcool, acetonă, care distrug obturația curativă. După aplicarea obturației izolatorii cavitatea carioasă profundă topografic devine una de adâncime medie, și în continuare se lucrează corespunzător regulilor valabile pentru cavitățile carioase medii.

Este contraindicată utilizarea în calitate de obturații izolatorii sub compozite fotopolimerizabile cimenturi fosfat de zinc: acestea nu sigilează tuburile dentinare, iar la polimerizarea compozitului sub acestea se formează cavități; ele sunt impenetrabile pentru lumină și, prin urmare, fac dificilă polimerizarea materialului.



OBTURAREA CAVITĂȚII CARIOASE (Introducere)

Faza finală a tratamentului cariei dentare, după preparare, este *obturarea*.

Calitatea obturării se răsfrânge asupra funcției dintelui și dezvoltării complicațiilor cariei.

Obturarea minuțioasă a cavității carioase restabilește actul de masticație, și elimină defectul fizionomic al arcadei dentare.

Obturarea cavității carioase constă din următoarele etape:

- 1) izolarea dintelui de salivă;
- 2) prelucrarea antiseptică a cavității carioase;
- 3) uscarea cavității carioase;
- 4) aplicarea unei obturații izolatorii;
- 5) introducerea în cavitatea carioasă a masei obturatorii și condensarea ei;
- 6) modelarea obturației;
- 7) izolarea obturației de salivă;
- 8) șlefuirea și lustruirea obturației.

Alegerea materialelor de obturare pentru restaurarea dintelui depinde de localizarea cavităților carioase, de apartenența de grup a dintelui, adâncimea leziunii și de prezența unor proprietăți pozitive și negative ale materialelor de obturare.

În prezent, o importanță aparte îi revine costului materialelor de obturare folosite pentru obturația aplicată.

1. Tehnică de lucru cu materialele de obturare compozite fotopolimerizabile

În prezent, a mai apărut și termenul "restaurare estetică".

Vorbind despre restaurarea estetică, de obicei, se presupune o manoperă efectuată cu ajutorul unor materiale de obturare compozite fotopolimerizabile. Cel mai des, se efectuează o *restaurarea directă*, care presupune restabilirea sau corectarea parametrilor estetici și funcționali ai dintelui cu ajutorul unor materiale de obturare compozite nemijlocit în cavitatea bucală.

Principalele indicații pentru restaurarea directă a dintelui cu materiale compozite:

- necesitatea de a restaura parametrii estetici și funcționali ai dintelui în tratamentul cariei și al complicațiilor acesteia, leziunilor necarioase și traumatismelor;
- corectarea parametrilor estetici ai dintelui (la cererea pacientului).

Există *contraindicații absolute și relative* pentru utilizarea compozitelor fotopolimerizabile. **Contraindicațiile absolute** pentru restaurarea directă a dintelui cu materiale compozite sunt:

- reacția alergică la componentele materialului;
- incapacitatea de a izola dintele de umiditate;
- prezența la pacient a unui stimulator de ritm cardiac.

Contraindicațiile relative pentru restaurarea directă a dintelui cu materiale compozite sunt:

- asocierea abraziunii sporite și a ocluziei directe (*restaurarea se efectuează după corecția ocluziei dentare ortogenice*);
- suprapunere incisivală profundă cu contact strâns între antagoniști (*nu trebuie de lungit dinții, de restabilit marginea incizală, de restaurat coroana dintelui pe baza rădăcinii*);
- bruxismul (*este mai rațional de recurs la construcții protetice*);
- creșterea sensibilității la lumină (*după îndepărtarea cataractei, după luarea unor medicamente fotosensibilizante etc.*);
- nerespectarea preconcepută de către pacient a igienei cavității orale;
- incompatibilitatea compozitelor cu eugenolul, fenolul, iodoformul (*deoarece aceste substanțe perturb procesul de polimerizare, de solidificare a compozitului*);
- prezența unei patologii somatice generale severe (boală ischemică cardiacă /BIC/ sau hipertensiune arterială /HTA/ în stadiu de decompensare, accident vascular cerebral /AVC/, afecțiune a venelor membrilor inferioare, etc; în aceste cazuri este necesar de amânat restaurarea sau de limitat la metodici mai simple).

Restaurarea cu succes a dintelui, folosind materiale compozite fotopolimerizabile prevede executarea precisă a regulilor de lucru cu sistemul adeziv și cu materialul de restaurare, precum și include, de asemenea, respectarea obligatorie a unei succesiuni (algoritm) oarecare de acțiuni.

Anestezia – conform indicațiilor.

1. Pregătirea dinților pentru restaurare

În procesul de pregătire către restaurarea dinților este necesar de a efectua igiena profesională a cavității bucale: îndepărtarea plăcii bacteriene, peliculei, tartrului supra- și subgingival, a administra o terapie anti-inflamatorie.

Înlăturarea depozitelor dentare asigură un contact direct al gelului acid și a componentele sistemului adeziv cu smalțul, și, de asemenea, contribuie la alegerea mai corectă a culorii materialului compozit. Aceasta este o procedură obligatorie la obturarea cu orice material.

Ea prevede o igienă profesională a cavității bucale, efectuată cu ajutorul unei perii și a unor paste abrazive neuleioase.

În același scop, poate fi utilizat un aparat special ("Hand Blaster"), care îndepărtează depozitele dentare cu un amestec de pulbere a bicarbonatului de sodiu (sodă de bucătărie) și apă, pompată sub presiune.

Terapia antiinflamatorie se realizează în cazul unei afecțiuni parodontale (*gingivită, parodontită*).

La aplicarea materialului compozit pe o suprafață importantă a smalțului (în caz de hipoplazie, eroziune, știrbire a unei părți a coroanei) se recomandă îndepărtarea (cu o freză diamantată) a unui strat nestructurat superficial foarte fin de smalț.

Se consideră că îndepărtarea acestui strat și gravajul ulterior al smalțului cu acid creează condiții favorabile pentru fixarea materialului compozit.

Alegerea culorii materialului restaurator. Se efectuează înainte de a începe restaurarea, până când dintele nu este încă suprauscat. Smalțul este umezit în prealabil cu apă, deoarece dintele uscat devine mai deschis la culoare, ceea ce duce la selectarea unei tente de restaurare mai deschise la culoare. Cel mai bine este de determinat culoarea la lumina neutră a zilei, dar se acceptă și efectuarea cromodiagnosticului și la iluminarea artificială (*lampă solar*). După cum se cunoaște, dinții nu sunt monocromi. Treimea incizală a coroanei, format în principal din smalț, este mai deschisă la culoare și mai transparentă. Ea poate avea o tentă gri sau albastruie. Zona cervicală are o culoare mai întunecată (*gri sau galbuie*). La restaurarea ei trebuie să se acorde preferință nuanțelor dentinare (*opace*).

Partea mijlocie – corpul dintelui – determină culoarea principală a restaurării. Anume această parte este folosită ca reper pentru a alege tenta necesară a compozitului.

Culoarea restaurării este determinată cu ajutorul unor palete speciale de culori. În setul fiecărui material compozit intră, de obicei, o cheie proprie de culori, care reflectă cel mai bine gama de culori ale materialului respectiv. La determinarea culorii cheia de culori trebuie să fie umezită.

Universală se consideră cheia de culori Vita Shade (*firma "Vita"*). Pentru a stabili culoarea principală a dintelui, este utilizat un model de culori, care este oferit de către majoritatea producătorilor în setul de materiale, în care există 4 variante ale grupurilor de culoare:

- grupul A de culori roșu-brun; în funcție de saturația culorii sunt distinse $A_1, A_2, A_3, A_3.5, A_4$;
- grupul B de culoare roșu-galben; sunt distinse nuanțele $B_1, B_2, B_3, B_3.5$;
- grupul C de culoare gri; sunt distinse nuanțele $C_1, C_2, C_3, C_3.5$;
- grupul D de culoare roșu-gri; sunt distinse nuanțele $D_1, D_2, D_3, D_3.5$.

Dacă apar probleme la alegerea nuanței de opac, este aleasă o nuanță mai închisă. Dacă s-a greșit cu alegerea culorii, este mai ușor de a o corecta prin aplicarea unei nuanțe mai deschise. La soluționarea problemei policromiei coroanei dintelui ajută materiale compozite moderne, care sunt prezentate în set prin nuanțe (culori) de smalț, opace (de dentină), și transparente - pentru marginea incizală.

Astfel, întreaga lucrare de restaurare necesită utilizarea a 3-7 nuanțe de culori, ceea ce atribuie dintelui restaurat o culoare naturală.

Prepararea cavității carioase. La îndepărtarea completă a tuturor țesuturilor necrotice dentare, prepararea cavității carioase este făcută cu păstrarea (cruțarea) maximă a țesuturilor dintelui.

Izolarea dintelui de fluidul bucal.

Aplicarea matricilor, port-matricilor, și a penelor în cavitățile de clasa a II-a, a III-a și a IV-a.

Prelucrarea și uscarea cavității. Cavitatea este irigată cu apă, pentru a îndepărta ru-megușul dentinar și saliva, și apoi este uscată cu aer cald.

Trebuie de ținut minte faptul, că aerul pompat de către unitul stomatologic către pus-ter, nu trebuie să conțină impurități de ulei.

Garnituri Overlay. Căptușelile curative și izolatorii trebuie aplicate în dependență de indicații.

Gravajul (con condiționarea) smalțului, pereților și fundului cavității. Este efectuat în conformitate cu recomandările expuse anterior și cu instrucțiunile atașate materialelor. Trebuie ținut cont de faptul, că este inacceptabil de a lăsa să se producă un gravaj excesiv ca timp, deoarece structura smalțului, modificată în asemenea situație, nu oferă condiții optime pentru adeziune.

Există câteva variante de gravaj acid al țesuturilor dure dentare, în dependență de sistemele adezive aplicate. La utilizarea sistemelor adezive de generația a III-a se face, în general, numai gravajul smalțului. Tehnica gravajului total al smalțului prevede aplicarea acidului fosforic de 37% pe smalț și pe dentină. La început acidul se aplică pe smalț (*in me-die - pe 15 sec*). Timpul gravajului depinde de rezistența smalțului. Apoi acidul este aplicat pe dentină, de asemenea, în medie, pe o perioadă de timp de 15 secunde.

Agenții gravanți sunt produși în formă de lichid sau gel, în variantă colorată și neco-lorată. Este preferabil de utilizat agenți decapanți în formă de gel și colorați, deoarece la aplicarea lor ei sunt vizibili și nu se înșiră pe suprafața coroanei dintelui.

După gravarea smalțului se mărește aria suprafeții externe, și se formează un relief microretentiv. Acest relief microretentiv se creează grație diferitelor grade de solubilitate a prismelor smalțiere și a substanței interprismatice a smalțului. Gravarea smalțului poate fi însoțită de dizolvarea preferențială a prismelor smalțiere (*tipul I*), substanței in-terprismatice (*tipul II*) și a ambelor structuri (*tipul III mixt*). Tipul mixt de gravare exercită cel mai slab efect retentiv.

Gravajul dentinei se face simultan cu gravajul smalțului.

Îndepărtarea gelului acid și uscarea. Este foarte importantă îndepărtarea minuțioasă a lichidului sau a gelului acid. Timpul de irigare a zonei expuse gravării trebuie să con-stituie cel puțin 20 de secunde. Acidul este înlăturat cu un jet de apă la presiune mică, pentru a nu deteriora structura fină a smalțului demineralizat și suprafața colagenă a dentinei. Apoi, se usucă stăruitor cu aer. Trebuie de ținut cont de faptul, că smalțul trebuie să fie temeinic uscat, iar uscarea excesivă a dentine este inacceptabilă. Smalțul în acest caz își pierde luciul, iar suprafața lui devine mată. Dentina parțial uscată are un aspect scânteietor.

Aplicarea primerului. Primerul este introdus în cavitatea, aflată în limitele dentinei, și este distribuit pe pereții și fundul cavității cu o periuță specială. Adezivul dentinar este aplicat cu un mic surplus, pentru ca acesta, sub greutatea sa, să pătrundă în profunzime și să imbibe structura de colagen a dentinei. După aceasta, primerul este împrăștiat cu un jet ușor de aer și este uscat. Apoi, mai sunt introduse 2-3 straturi de primer, cu care se unge uniform fundul și pereții cavității. Aceste straturi sunt, de asemenea, repartizate cu jetul de aer, și sunt uscate. Nimerirea primerului pe smalț nu afectează adeziunea com-pozitului.

Aplicarea adezivului. Această procedură este una finală în pregătirea dintelui către obturare (restaurare). Adezivul este introdus în cavitate cu o periuță, cu el se ung minuțios pereții, fundul și smalțul bizotat. Sunt aplicate simultan 2-3 straturi, iar apoi sunt dis-tribuite uniform cu ajutorul unui jet de aer pe pereți, accelerând procesul de pătrundere

a adezivului în profunzimea microspațiilor smalțului și dentinei. Adezivul compozitului autopolimerizabil nu are nevoie de a fi expus spotului luminos. Adezivul unui compozit fotopolimerizabil este iluminat cu o lampă de polimerizare (halogenă) (*timpul de iluminare este indicat în instrucțiuni, constituind, de obicei, 10-20 sec.*)

Adezivul, ferm unit cu primerul, creează un strat primer-adeziv, care, ulterior, asigură o aderență puternică cu materialul compozit.

Aplicarea matricei. Această procedură este necesară la obturarea (restaurarea) dinților care prezintă cavități de clasa a II-a, a III-a și a IV-a. Matricea se aplică cu o atenție deosebită, dacă marginea gingivală a cavității se află la nivelul gingiei sau mai inferior. Matricea trebuie să adere strâns la suprafața dintelui în spațiul interdental. Cu toate acestea, ea nu întotdeauna oferă aderență dorită. În asemenea cazuri, sunt utilizate pene (icuri) de lemn, care sunt introduse între matrice și dinte situat alături. Dacă este necesar, sunt folosite fire de retracție, icuri (*conductoare de lumină și depresoare de gingie*). Toate mijloacele enumerate permit restabilirea formei dintelui, crearea unor puncte de contact între dinți și prevenirea debordării și presiunii obturației asupra gingiei. Condiția obligatorie pentru realizarea unei lucrări de succes este controlul vizual asupra poziției matricei și a stării cavității ce urmează a fi obturată.

Introducerea compozitului. Materialul compozit este introdus în cavitate cu ajutorul unor netezitoare obișnuite. În cazul în care materialul este încapsulat, capsulele respective sunt plasate într-un dispozitiv (aplicator) special, ceea ce creează o comoditate suplimentară la introducerea compozitului într-o cavitate de orice clasă.

Materialul compozit este inserat în cavitate strat cu strat, grosimea fiecărui strat nefiind mai mare de 2 mm. În cavitățile de clasa I după Black la început se umplă și se acoperă colțurile și pereții cavității, fiecare strat fiind polimerizat separat. Distanța dintre emițătorul de lumină al lămpii și materialul de obturare trebuie să fie minim (*nu mai mult de 5 mm*). Prima porție, - cea de început, - este introdusă în cavitatea de clasa a II-IV după Black pentru a restabili peretele de contact care lipsește, iar cele ulterioare - în mod aleatoriu, restabilind consecvent forma anatomică a dintelui.

Iluminarea fiecărei porții este realizată din partea opusă, cu scopul de a lipi, „suda” masa de obturare de pereții și fundul cavității. La aplicarea ultimului strat (*celui superficial*), este modelat relieful părții restaurate a dintelui (*unghiul incizal și marginea incizală ale coroanei, cuspizii, șanțurile și crestele*). Pentru polimerizarea calitativă a materialului este preferabil de iluminat suprafețele: medială (distală), orală (vestibulară), ultima fiind cea masticatorie.

Slefuirea și lustruirea obturației. Prelucrarea finală a obturației compozite poate fi efectuată imediat după priză, dar este mai bine să fie făcută în următoarea zi. Aceasta este o etapă foarte importantă de restaurare a dintelui. De ea în mare măsură depinde rezultatul final.

Slefuirea și lustruirea obturației sunt obligatorii, deoarece ele oferă rezistența la abraziune și stabilitatea culorii. S-a constatat că la polimerizarea compozitului se formează un strat superficial subțire, inhibat de oxigen. Acest strat posedă parametri estetici și rezistivi scăzuți, precum și o adaptare marginală precară. Îndepărtarea întârziată a unui asemenea strat duce la o schimbare rapidă a culorii obturației.

Pentru prelucrarea definitivă a obturației (restaurării), sunt folosite freze diamantate și stripsuri cu abraziv fin, freze de finisare, multifățate, din aliaj dur, discuri și cupe de cauciuc, perii cu pastă abrazivă, care permit realizarea unei suprafețe netede și lucioase (a.n. „luciu uscat”), cu trecerea lentă, camuflată, a obturației în smalțul dentar. Interfața „obturație-smalț” nu trebuie să fie simțită (reperată) în timpul sondării.

“Postbonding”. Această etapă presupune aplicarea pe obturația întărită și prelucrată definitivă a unui strat de sigilant pentru lichidarea microfisurilor dintre obturație și smalț,

care se formează ca urmare a contracției ultimei porții de material compozit. Sigilantul este aplicat cu o periută (pensulă), repartizat în suprafață cu ajutorul unui jet de aer, și apoi polimerizat. În calitate de sigilanți superficiali pot fi aplicați adezivi și sigilanți fisurali.

Fluorizarea smalțului. La această etapă se efectuează acoperirea dintelui restaurat cu un preparat ce conține fluor, pentru a spori mineralizarea smalțului demineralizat în mod artificial, a preveni hiperestezia țesuturilor dure dentare, și a exclude apariția recidivei de carie. Pentru aceasta sunt folosite aplicații de geluri și soluții, ce conțin fluor.

Fotopolimerizarea de finisare. Toate lucrările de restaurare necesare în iluminare finală (de finisare) din toate părțile. Trebuie de ținut minte faptul că în momentul expunerii la spotul luminos compozitul se polimerizează doar de 50%, iar în următoarele 24 de ore – încă 40%, iar pentru restul de 10% sunt necesare aproximativ 7 zile.

2. Tehnică de lucru cu cimenturi glasionomere autopolimerizabile

Etapile de restaurare a cavității cu utilizarea CIS autopolimerizabile:

- *Prepararea cavității.*

- *Alegerea culorii.* Trebuie de ținut cont de faptul, că la solidificarea completă cimentul se poate ușor întuneca (*la culoare*), - aproximativ peste 2–3 săptămâni. Deaceia, în restaurările fizionomice trebuie de ales o nuanță mai deschisă la culoare a materialului glasionomer.

- *Izolarea cavității de salivă.*

- *Irigarea și uscarea cavității.*

- *Condiționarea (prelucrarea) cavității cu acid poliacrilic de 10 – 25%. Uscarea.*

- *Amestecarea materialului (se recomandă de a se ghida de fluturașul cu instrucțiuni).*

Amestecarea materialului se face pe o placă de sticlă cu ajutorul unei spatule din plastic. Spatulă metalică nu trebuie să fie utilizată, deoarece CIS se va lipi de metal. Pulberea este introdusă în lichid în două porții, fiecare porție fiind amestecată 20 de secunde. Masa cimentară trebuie să aibă o consistență păstoasă fină și suprafață lucioasă. La pierderea luciului masa cimentară nu se mai folosește.

- *Obturarea cavității.* Materialul se introduce într-o singură porție. Este preferabil să fie utilizate fuloarul și netezitoarele din plastic. Timpul de lucru constituie, în medie, aproximativ 2 minute. Polimerizarea obturației trebuie să decurgă în condiții de lipsă totală a umezelii (fluidului bucal), și preferabil - sub presiune (*ceea ce garantează reducerea porozității*). Întărirea inițială a materialului se instalează peste 3-4 minute.

- *Prelucrarea primară și modelarea obturației.* Sunt efectuate cu un excavator ascuțit (*sau cu un bisturiu*) prin retezarea surplusului de material. Nu se recomandă prelucrarea cu freze a unei obturații din ciment glasionomer autopolimerizabil în primele 24 de ore după aplicare, deoarece supraîncălzirea și vibrarea materialului afectează fixarea obturației.

- *Izolarea obturației contra umidității.* Este necesar de a izola obturația de contactul cu fluidul bucal pe o perioadă de 24 de ore. Pentru aceasta obturația este acoperită cu lacuri izolatorii (de protecție) speciale sau cu bond-agenții compozitelor. Vaselina nu se aplică, pentru că îi lipsesc proprietățile de izolare necesare.

- *Finisarea (prelucrarea finală a) obturației se face într-a doua vizită (peste 24 de ore de la aplicare), cu ajutorul unor pietre de carborund, freze diamantate și discuri de lustruit.*

Notă. Metodica de aplicare a CIS depinde de tipul materialului, indicațiile clinice, compoziție. Este, deasemenea, necesară respectarea însăși a metodicii de obturare, recomandate de instrucțiuni (*tipărite în fluturașul producătorului*).

3. Tehnică de lucru cu Vitremer-ul

„Vitremer”-ul (un ciment glasionomer hibrid cu polimerizare triplă) a fost elaborat de către societatea 3M ESPE. Priza materialului respectiv se produce grație polimerizării auto – și foto –, și a reacției caracteristice glasionomere de priză. Acest material este folosit pentru obturarea cavităților de clasa I, a II-a, a III-a și a V-a, la tratamentul pacienților cu indicele de igienă scăzut, tratamentul leziunilor necarioase și obturarea dinților deciduali.

• *Alegerea culorii.* Materialul are nuanțele A, A₁, A₂, C₁, C₂, P (Pedo) – nuanța deschisă e pentru dinți de lapte, iar B (Albastru) – tenta albastruie - pentru modelarea bontului dentar.

• *Prepararea cavității, izolarea dintelui de fluidul bucal, irigarea și uscarea.* Nu se recomandă de suprauscat dentina, - ea trebuie să rămână „scânteietoare”.

• *Introducerea primer-ului.* Primerul modifică „smear layer” și umețează suprafața cavității. Primerul este aplicat pe suprafața smalțului și dentinei, și se aplică prin pensulare cu o periută pe parcursul a 30 de secunde. Primerul se usucă, nu se îndepărtează prin spălare și se fotopolimerizează timp de 20 de secunde.

• *Amestecarea materialului.* Trebuie luat același număr de doze de pulbere, măsurate cu dozatorul, și de picături de lichid. Se recomandă scuturarea borcănașului înainte de prelevarea pulberii. Acest lucru este necesar pentru căpătarea unei structuri omogene a pulberii, deoarece componentele ei de bază sunt oxizii metalici, care se sedimentează din cauza greutateii sale. Se recomandă adăugarea treptată a pulberii la lichid, și nu dintr-o dată, printr-o singură porție. Dacă în procesul de amestecare se realizează o masă prea lichidă, există posibilitatea de a adăuga pulberea la lichid sau la masa obținută. Adăugarea lichidului către pasta preparată nu se recomandă. În cazul realizării unei paste groase (uscate) este necesară o preparare nouă. Amestecarea se efectuează cu o spatulă metalică pe o folie de hârtie cerată dintr-un blocnotes, care intră în setul materialului respectiv. Mișcările de spatulare sunt active. Aceasta este necesar pentru zdrobirea microcapsulelor cu catalizator și pentru realizarea unei mase omogene dense. Drept rezultat se obține o masă densă, groasă, asemănătoare cu chitul. Timpul de mestecarea – 45 de secunde. Timpul de lucru constituie 3 minute de la începerea frământării.

În cazul când Vitremer-ul este utilizat ca material de căptușeală, el este preparat de o consistență mai lichidă. Pentru aceasta se ia o doză de pulbere și trei picături de lichid.

• *Introducerea materialului.* Materialul este inserat în cavitatea carioasă cu ajutorul canalulelor și cu un pistol-aplicator, care fac parte din set.

Material este introdus simultan, sub formă de o porție mare, umplând întreaga cavitate. De asemenea, este posibil ca acesta să fie introdus în porții separate, mai ales în cavitățile subgingivale greu accesibile.

Introducerea materialului în cavitatea poate fi făcută cu o spatulă netezitoare metalică umezită. Condensarea materialului se efectuează cu o buletă de vată strâns răsucită, ușor umezită în apă. În cavitățile de clasa a III-a și a IV-a trebuie de recurs la un sistem matriceal, polimerizarea fiind efectuată sub presiunea matricei. Aceasta permite evitarea formării unor pori în material și oferă posibilitatea de a adapta bine materialul la țesuturile dintelui.

• *Întărirea materialului*

Fotopolimerizarea materialului într-un strat se efectuează în decurs de 40 sec.

• *Slefuirea și lustruirea obturației.*

• *Aplicarea lacului pentru a atribui un luciu și fotopolimerizarea.*

Metodica de obturare a cavității cu compomere

• *Prepararea cavității.*

• *Alegerea culorii.*

• *Condiționarea și introducerea adezivului, fotopolimerizarea.*

- *Introducerea materialului.* Materialul este introdus în straturi într-o cavitate de dimensiuni mari. Fiecare strat este polimerizat 10-20 sec. Restaurarea suplimentară trebuie iluminată prin pereții smalțieri oral și vestibular.

- Șlefuirea și lustruirea obturației.

4. Tehnica sandwich de obturare

Pentru compensarea contracției materialului în regiunea cervicală poate fi aplicată tehnica sandwich. Ea este frecvent utilizată în stomatologia restaurativă modernă, și constă în utilizarea cimenturilor în combinație cu materialele compozite, - pentru a restabili integritatea dintelui distrus de un proces carios. La baza acestei tehnici stă aplicarea unei obturații din două straturi (aplicarea stratificată a materialelor menționate amintește de „sandwich” (în engleză „Sandwich” – înseamnă „tartină”). Conform acestei tehnici, stratul interior al obturației este restabilit cu ciment glasionomer, iar cel extern – cu compozit.

Tehnica sandwich a apărut în arsenalul stomatologilor moderni de curând, ca o alternativă restaurărilor, formate în întregime din materiale de obturare compozite. Într-un sens mai larg, metoda tehnicii sandwich presupune combinarea glasionomer + compozit, compomer + compozit, compozit hibride + compozit cu macroumplură, care se combină foarte bine și se unesc între ele, formând o obturație monolită. În plus, cimenturile ionomere de sticlă dispun de o afinitate chimică față de dentină, degajă fluor, facilitând durificarea dentinei, precum și joacă rolul de amortizator al compozitului fragil.

La obturarea prin metoda tehnicii sandwich există două variante de aplicare a obturației izolatorii din ciment glasionomer. În tehnica închisă CIS sau compomerii sunt acoperiți cu material compozit prin suprapunerea în totalitate, pe când în cazul tehnicii „sandwich” deschise – doar prin suprapunerea parțială.

1. *Metoda tehnicii sandwich închisă.* Cimentul ionomer de sticlă sau compomerul constituie cea mai mare parte din obturație, umplând cavitatea până la joncțiunea smalț-dentină. Compozitul se aplică în strat pe suprafața CIS. Obturația izolatorie nu ajunge până la marginile cavității carioase, și după aplicarea compozitului glasionomerul nu contactează cu mediul cavității bucale. Așa tehnică este utilizată în cavitățile de clasa I, a II-a, a III-a, a IV-a și a V-a după Black.

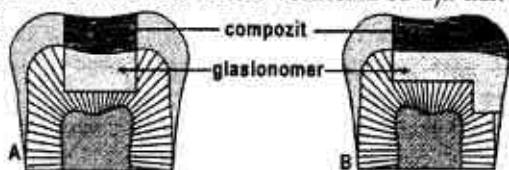
2. *Metoda tehnicii sandwich deschisă.* În această metodă, obturația izolatorie din CIS sau compomer nu este supraacoperit cu compozitul, ci este aplicat pe un oarecare perete al cavității carioase și contactează cu mediul cavității bucale. Materialul compozit acoperă doar parțial cimentul ionomer de sticlă sau compomerul. Acest tip de tehnică poate fi utilizat la obturarea cavităților de clasa a II-a, a III-a și a V-a după Black, mai ales la localizarea subgingivală a cavității carioase de clasa a II-a, atunci când este imposibil de a o usca complet din cauza pătrunderii în cavitate a lichidului crevicular, și este dificil de a aplica compozitul pe perețele gingival.

În plus, CIS sau compomerul contribuie la remineralizarea marginilor și pereților cavității obturate, - grație eliberării continui de fluor.

O atenție specială se acordă faptului, că punctul de contact se restabilește cu material compozit. Prelucrarea suprafeții de contact se face fără înlăturarea penelor. Pentru verificarea solidității punctului de contact în acesta este introdusă matricea, iar penele sunt scoase.

Matricea trebuie fixată în spațiul interdentar și scoasă cu un efort oarecare.

Calitatea prelucrării și lustrurii suprafeții de contact create este verificată cu ață dentară (floss dentar): firul trebuie să lunece liber, fără dificultăți, de-a lungul suprafeții controlate.



A. Metoda tehnicii sandwich închisă

B. Metoda tehnicii sandwich deschisă

La aplicarea CIS autopolimerizabile tradiționale obturarea prin metoda tehnicii *sandwich* trebuie efectuată în două vizite.

În prima vizită întreaga cavitate este obturată cu CIS. Stringența unei astfel de tactici este argumentată prin faptul, că întărirea CIS durează 24 de ore.

Aplicarea compozitului pe un CIS neîntărit poate duce la ruperea lui de la fundul cavității carioase din cauza tasării de polimerizare a compozitului.

Metodica de utilizare a CIS-urilor în tehnica "sandwich":

1. Dintele se curăță cu pastă. Se determină culoarea dintelui și a viitoarei restaurări. Cavitatea este preparată cu crușarea maximă a smalțului și dentinei. Se determină culoarea dentinei corespunzător cheii de culori disponibile „Vitremer”. Pentru izolarea de umiditate este folosită diga, role de vată. Dacă este necesar, se aplică matricea.

2. Dentina este uscată cu jet de aer indirect, sau excesul de umiditate este îndepărtat cu o buletă de bumbac. Dentina trebuie să rămână umedă, „scânteietoare”.

3. Introducerea *primer*-ului (dacă este prevăzut în set).

4. Pregătirea materialului. Flaconul cu pulbere se agită înainte de amestecare. În dependență de dimensiunile cavității se ia un număr egal de doze de pulbere și de picături de lichid.

5. Materialul este introdus în cavitatea pregătită.

6. Nu se recomandă pentru compactarea materialului de folosit alcool, lichid pentru amestecare (folosiți o buletă, ușor umezită cu „Varnish”!).

7. CIS-urile autopolimerizabile tradiționale se obișnuiește de a le utiliza în tehnica „sandwich” în felul următor:

– I vizită: obturarea întregii cavități cu CIS;

– a II-a vizită: îndepărtarea stratul superior de CIS (cu o grosime de 2-3 mm), precum și supraacoperirea cu material compozit.

8. La folosirea în tehnica „sandwich” a CIS-urilor fotopolimerizabile compactabile („packable”), cu priză rapidă sau hibride, restaurarea cavității poate fi finalizată în I vizită.

9. După autopolimerizare (4-6 min) sau fotopolimerizare a materialului, este necesar de a îndepărta cu freza excesul de ciment de pe smalț.

10. Cavitatea este spălată și uscată; pe smalț (dar este posibil - și pe CIS) se aplică gel de gravaj acid timp de 15 sec., care apoi se înlătură prin spălare în decurs de 20-25 sec.

11. Aplicarea sistemului adeziv pe suprafețe gravate și ușor uscate. După aplicarea stratului 2, adezivul este uscat timp de 5 sec., și se fotopolimerizează timp de 10 secunde.

12. Materialul compozit este introdus în straturi.

13. Etapele de prelucrare finală a restaurării (*lustruire, șlefuire*).

Trebuie de ținut cont de faptul că:

• În cavitățile din clasa I materialul trebuie să acopere fundul cavității și să ajungă până la joncțiunea smalț-dentină.

• În cavitățile de clasa a II-a trebuie format peretele gingival al suprafețelor aproximale, astfel încât materialul să debordeze deasupra marginii gingivale a cavității, fără să ajungă sau ajungând până la punctul de contact (se decide, - în fiecare caz, - individual). Se ia în considerație faptul, că materialul de restaurare trebuie să acopere în totalitate CIS de pe suprafața masticatorie și, parțial - de pe cea proximală.

• În cavitățile de clasa a V-a, în cazul prezenței unei cavități carioase, localizate sub nivelul gingiei, CIS trebuie să acopere fundul cavității carioase și să restabilească defectul până la marginea gingivală (*bordura gingivală - 2 mm*).

• În cavitățile complexe „tunelul” și cavitatea sunt umplute cu CIS-uri și compomeri până la joncțiunea smalț-dentină.

Pentru restabilirea punctului de contact sunt folosite variate accesorii și mijloace: matrici anatomic conturate din plastic cu inele metalice, matrici metalice, care sunt diferite ca grosime și pot fi utilizate cu port-matrice; icuri fotoconductoare din plastic și cele din lemn.



5. Obturarea și restaurarea cavităților carioase de clasa I

A. Tehnică de lucru cu cimenturi silico-fosfat

La obturarea cavităților carioase de clasa I se utilizează cimenturi silico-fosfat (*silidont*). Aplicarea unui ciment silicat (*silicină*) în cavitățile mari este contraindicată, deoarece este un material foarte fragil, și la expunerea solicitărilor masticatorii va fi zdrobit.

Cimenturile silicate pot fi aplicate numai în cazul unor cavități mici de clasa I în gropițele naturale ale molarilor de pe suprafața jugală sau în incisivul al doilea în *foramen caecum*.

Silidontul este introdus în cavitatea carioasă în porții separate, condensându-le minuțios cu fuloarul. Obturația este acoperită cu vaselină, ceară sau lac. Peste câteva minute după întărirea obturației pacientul este rugat să închidă gura pentru a controla ocluzia. Aplicând în prealabil hârtie indigo pe dintele obturat, pacientul este rugat să facă mișcări de mestecare. La prezența unor amprente pe obturație excesul de material obturator este îndepărtat cu ajutorul unei pietre de carborund, freze de finisare. Apoi, obturația este lustruită cu polire (*freze de lustruit*).

La obturarea unor cavități carioase mici de clasa I și a V-a, după aplicarea unei căpușeli din ciment fosfat de zinc, este introdus cimentul silicat printr-o singură porție, astfel încât să nu fie perturbată integritatea obturației, deoarece ultima posedă o aderență scăzută.

B. Tehnică de lucru cu amalgamul

Etapele de obturare:

1. *Prepararea cavității carioase* pentru amalgam se efectuează în strictă concordanță cu clasificarea Black și lărgirea cavității până la a.n. "zone imune". Cavitatea este formată după varianta clasică - "în casetă", cu unghiuri drepte între planșeu și pereți. Este obligatoriu realizată bizotarea smalțului sub un unghi de 45°.

2. *Aplicarea obturației izolatoare*. După ce cavitatea a fost preparată [modelată], ea este izolată de salivă, prelucrată cu etanol și eter, apoi uscată. Fundul și pereții cavității (până la joncțiunea smalț-dentină) se acoperă cu o obturație izolatorie (*de ciment fosfat de zinc, de preferință ionomer*) cu o grosime de 1,0-1,5 mm pentru fixarea mai bună a amalgamului, care nu aderă prea bine la pereții cavității preparate, și pentru asigurarea izolării pulpei de acțiunea termică a amalgamului. În caz contrar contactul direct al amalgamului cu planșeul cavității va fi însoțit de dureri tranzitorii provocate de iritanți termici. Pe lângă aceste funcții, - fixatoare și termoizolatoare, - obturația de bază previne schimbarea culorii pereților cavității de către oxizii metalelor.

Amalgamul se va introduce doar atunci, când cimentul fosfat de zinc va căpăta o consistență densă, astfel dentina va fi bine izolată și nu se va forma un strat intermediar de ciment între marginea de adamantină a cavității dintelui și amalgam.

Actualmente în loc de obturație izolatorie sunt folosite sisteme bonding. Ele impun avantajul de a sigila sigur ductulii dentinali, ceea ce exclude scurgerea fluidului dentinar. Concomitent, sistemele bonding asigură condiții favorabile pentru aderența amalgamului la marginile cavității și prin aceasta reduc probabilitatea apariției permeabilității marginale.

3. Prepararea amalgamului. Amalgamul se prepară în varianta clasică la momentul întrebuițării într-un godeu de sticlă (sau de porțelan), în care se introduce pilitură de metal și mercurul (*raportul volumic optim e de 4 părți de pilitură și 1 parte de mercur*). Amalgamul se triturează riguros cu pistilul, efectuând mișcări circulare puternice cu presiune (1,5 - 2 min.) până ce se formează o masă plastică omogenă, ce se lipește de pereții godeului.

Amalgamul nu se va spăla, fiindcă umezeala influențează negativ proprietățile lui fizico-mecanice.

Întru respectarea condițiilor igienice, amalgamul va fi preparat în nișă de ventilație sau într-o cameră specială. El poate fi preparat de asemenea și în *amalgamator* - aparat special care reprezintă un vibrator (malaxor) electric cu un număr mare de oscilații pe minut, și prevăzut cu releu de timp.

În aparat se introduce și se fixează o capsulă cu o cantitate dozată de pilitură și mercur (*în doze menționate mai sus!*); capsula se închide și se introduce în clema aparatului. Timpul vibrației necesar pentru prepararea amalgamului (50-60 sec., - *în dependență de tipul amalgamului și recomandările din instrucție, la cel de argint e mai frecvent termenul de 40 sec.*) se reglează automat de un releu special; timpul optim de obicei este ales în mod empiric și depinde de tipul aliajului și de dimensiunea particulelor de pilitură.

Eficacitatea obturării depinde de metoda de preparare a amalgamului, iar asupra calității masei preparate influențează trei factori principali: *timpul, viteza și efortul la amestecare*. Amalgamatorul scutură capsula prin mișcări de du-te-vino, triturând [omogenizând] mercurul cu aliajul metalic deasupra unei tăvițe (*pentru a evita răspândirea materialului nociv*).

Acești factori în timpul amestecării mecanice sunt mai mult sau mai puțin stabili, și sunt luați în considerație în caracteristicile tehnice ale amalgamatorului, pe când la amestecarea manuală, ele depind de autocontrolul persoanei, ce malaxează amalgamul. Întotdeauna trebuie, înainte de adăugarea mercurului, de a pisa cât mai bine pilitura în godeu.

Amalgamul corect preparat, fiind apăsător, emite un sunet crepitant și nu formează crăpături. Apăsarea amalgamului cu degetele se face în mănuși sau prin șervețel de tifon, deoarece contactul său cu pielea nu este de dorit (*în special din cauza că poate perturba procesele de cristalizare a masei preparate în prezența perspirației și grăsimii*).

4. Introducerea și condensarea amalgamului în cavitatea dintelui. După ce a fost preparat adecvat în amalgamator, amalgamul urmează a fi transferat în cavitatea carioasă.

Amalgamul se introduce în cavitatea dintelui în porții [doze] mici cu ajutorul unui instrument special numit *port-amalgam*.

Cu port-amalgamul se exercită o presiune asupra rezervorului amalgamatorului, forțând astfel materialul să treacă în rezervorul port-amalgamului. Ajuns la nivelul cavității, amalgamul este plasat în aceasta prin activarea unui piston aflat în interiorul instrumentului. Pistonul pompează materialul din rezervor în cavitate. Port-amalgamul este umplut din nou, repetând apoi manevra până când cavitatea va fi umplută în totalitate cu amalgam.

Sunt folosite port-amalgame de variate dimensiuni cu sistem tip seringă sau tip pârghie. Ultimul este disponibil cu două capete active sau doar cu unul singur. De regulă, la început este folosit capătul mai mic al port-amalgamului, pentru a umple spațiile interproximale. Pentru întărirea amalgamului și facilitarea umplerii port-amalgamului se va folosi un godeu sau un articol special numit puț de amalgam.

Deoarece amalgamul se caracterizează printr-o adeziune mecanică slabă, el este așezat pe o obturație izolatorie, care încă nu s-a întărit până la capăt.

Porțile se aplică, fiind triturate prin mișcări circulare cu *fuloare speciale de amalgam* - instrumente cu o suprafață plată la capătul activ, folosite pentru presarea amalgamului pe pereții și planșeul cavității, și condensarea lui în cavitate.

Sunt disponibile atât *fuloare manuale*, cât și *automatice*. Cele des folosite sunt însă instrumentele manuale. Acestea au de obicei două capete active, unul mai mare și altul - mai mic. Ele sunt variate ca mărime și forme.

La condensarea amalgamului pe suprafața obturației se elimină o cantitate excesivă de mercur, care trebuie îndepărtată. Fuloarul manual e considerat superior celui automatic, care are tendința să aducă prea rapid la suprafață o cantitate mai mare de mercur. Doar după înlăturarea mercurului se poate relua introducerea noilor porții de amalgam.

Fuloarul mic este preferat până în momentul când cavitatea este umplută de la două treimi la o jumătate. Restul este condensat cu un fuloar mai mare. Se realizează astfel o adaptare foarte bună a materialului la pereții cavității și în zonele retentive.

Treptat întreaga cavitate este umplută cu amalgam, cu un mic surplus de material.

5. Modelarea obturației.

Este realizată atât timp, cât amalgamul rămâne maleabil. La această etapă, în caz de necesitate, sunt create pe suprafața obturației fisuri, cuspizi, creste.

Se șterge foarte atent suprafața obturației cu un tampon de vată, îndepărtând excesul de amalgam.

Stratul superior nefavorabil, care conține o cantitate sporită de mercur este îndepărtat cu o spatulă netezitoare, sau cu un excavator.

Mișcărilor instrumentelor trebuie îndreptate de la marginile plombei către centru, deoarece, în caz contrar, amalgamul se va suprapune peste smalțul dentar. După întărirea materialului amalgamul suprapus pe suprafața dintelui cu timpul se va detașa și se va fractura, iar obturația, prezentând margini neregulate proeminente, se va deteriora rapid.

În urma acestui fapt poate apărea o „crevasă” între obturație și peretele cavității.

Ca aceasta să nu se întâmple, cu un excavator ascuțit se înlătură de pe suprafața dintelui, la marginea obturației, un strat neînsemnat al materialului obturator.

Suprafața obturației este netezită cu un fuloar și cu o buletă de vată („planarea obturației”). Obturația modelată corect devine mată.

La formarea (modelarea) definitivă a obturației se face controlul ocluziei.

Pacientul este rugat să contracte maxilarele (angreneze dinții). Dacă pe obturație se determină amprenta cuspizilor dintelui antagonist, se face eliminarea excesului de amalgam și corecția respectivă. Amalgamul de argint începe să se întărească peste 2-3 ore după preparare și se întărește definitiv peste 6-8 ore. Deaceea pacientul va fi prevenit ca timp de 4-6 ore să nu mănince alimente solide și să nu mestecă alimente dure pe partea unde se află dintele obturat.

6. Șlefuirea și lustruirea obturației.

Șlefuirea și lustruirea se face a doua zi, nu mai devreme de 24 ore după aplicarea obturației, deaceea finisarea definitivă a obturației se efectuează în următoarea vizită a pacientului (peste 24 de ore).

Șlefuirea este realizată, folosind pietre de carborund, freze de finisat, iar lustruirea - lucrând cu discuri din hîrtie, discuri de fetru, flăcări abrazive din cauciuc sau cupe de cauciuc etc., care pot fi fixate la piesa de mînă, fuloar rotund și stripsuri. Șlefuirea și lustruirea obturației vizează toate suprafețele expuse ale acesteia, inclusiv cele de contact.

Supraîncălzirea plombei în momentul șlefuirii poate provoca apariția mercurului pe suprafața lui, ceea ce îi va conferi plombei un luciu fals care dispare ulterior și plomba devine din nou opacă.

Obturația este finisată, toate neregularitățile și rugozitățile sunt înlăturate cu ajutorul unei pietre de carborund, sau cu freze de finisare. Lustruirea se realizează cu pietre de lustruit sau manual - cu partea activă a fuloarului până la formarea unei suprafețe netede și strălucitoare a obturației. Se verifică cu sonda calitatea obturației puse.

Obturația este considerată corect prelucrată, dacă la verificare:

- nu se simt rugozitățile obturației la verificarea cu sonda;
- sonda nu indică locul, unde se termină plomba și începe țesutul dentar;
- plomba are luciu de oglindă;
- flossul intră cu greutate în spațiul interdentar și lunecă ușor pe suprafețele de contact ale dinților, fără a semnala iregularități oarecare.

Suprafața de metal adecvat lustruită are o duritate mai mare, rezistă mai bine la coroziune, este mai puțin expusă aderenței plăcii, și are o rezistență sporită la umezeală. În consecință obturația devine mai eficientă.

Un șir de considerente, inclusiv cele estetice, frecvent duc la decizia de amalgame.

C. Sigilarea fisurilor

Sigilarea fisurilor se referă la obturarea profilactică a I clase de cavități carioase. În acest caz sunt utilizați sigilanți, silanți, compozite flowable ce conțin fluor. Sigilarea fisurilor se reduce la gravajul smalțului fără prepararea prealabilă, sau gravajul după prepararea fisurilor, gropițelor, depresiunilor. După 20 sec. de spălare și uscare a dintelui fisura este umplută cu compozit flowable (sau cu sigilant) cu ajutorul unui ajustaj acicular special, atașat la setul de materiale, cu fotopolimerizarea ulterioară, urmată de finisarea obturației.

D. Tehnică de lucru cu materiale compozite

Materialele compozite pentru obturarea cavităților de clasa I includ compozite foto-și autopolimerizabile.

Modul de întărire a materialului nu este esențial, în cazul în care materialul compozit se referă la clasa hibridilor și este capabil să reziste solicitărilor masticatorii. Doar că este mai ușor de lucrat cu materialul fotopolimerizabil comparativ cu cel autopolimerizabil, deoarece lipsa limitei în timp permite modelarea mai minuțioasă a suprafeții.

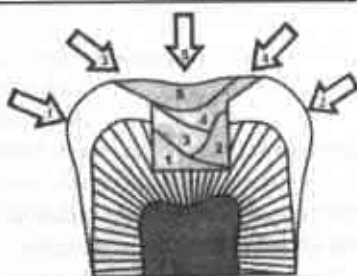
La obturarea cavităților carioase de clasa I cu materiale compozite autopolimerizabile de obicei sunt utilizate macrofile sau materiale compozite hibride cu macroumplură, care rezistă solicitărilor masticatorii mari.

După efectuarea gravajului și introducerea adezivului amelar materialul pregătit este introdus în una-două porții, paralel cu fundul cavității cu un mic surplus pe suprafața obturației, deoarece contracția compozitului este orientată spre pulpa dentară.

Etapele de restaurare a dinților cu cavități de tipul clasei I:

1. Efectuarea anesteziei și curățirea suprafeții dintelui de depozite dentare.
2. Aplicarea digii și prepararea.
3. În caz de necesitate - aplicarea și izolarea unei obturații curative.
4. Gravajul, spălarea acidului, și uscarea.
5. Aplicarea primerului conform schemei sus-menționate.
6. Aplicarea adezivului conform schemei sus-menționate.

Metoda polimerizării dirijate a unui compozit fotopolimerizabil la obturarea unei cavități de clasa I (tehnica de introducere și de iradiere a straturilor aplicate). ►



7. Aplicarea stratului de compozit de la mijlocul fundului cavității până la marginea smalțului de pe suprafața jugală.

8. Polimerizarea acestui strat, prin smalț dinspre suprafața jugală, și iluminarea suplimentară dinspre suprafața masticatorie.

9. Aplicarea stratului II de compozit de la centrul fundului cavității până la marginea smalțului de pe suprafața linguală.

10. Polimerizarea acestui strat, prin smalț dinspre suprafața linguală.

11. Iluminarea suplimentară dinspre suprafața masticatorie.

12. Aplicarea în continuare a compozitului și polimerizarea acestuia.

13. Îndepărtarea digii.

14. Corecția ocluziei, finisare, lustruire. Iluminarea de finisare.

La restaurarea fizionomică a cavității carioase de clasa I cu compozite fotopolimerizabile trebuie să fie respectate cu strictețe următoarele rigori:

- Umplerea cavității cu compozit fotopolimerizabil este realizată pe straturi, cu respectarea strictă a normelor de polimerizare direcționată.

- Stratul de material trebuie pus de o grosime nu mai mare de 2 mm. Primul strat, limitrof cu stratul adeziv, este aplicat de o grosime mult mai mică, pentru a evita smulgerea compozitului de la pereții dintelui.

La fotopolimerizarea este orientată către sursa de fotopolimerizare. Deaceia materialul este aplicat în straturi oblice, pentru ca fiecare strat să se întindă de la mijlocul fundului cavității până la marginea suprafeții masticatorii. Fixarea formei materialului este realizată prin intermediul lămpii prin țesuturile dure ale peretelui lateral, orientând razele maximal de la coletul dintelui către suprafața ocluzală (pentru a asigura "lipirea" materialului de fundul cavității carioase). Apoi spotul luminos al fotopolimerizatorului este îndreptat dinspre suprafața masticatorie, încercând să fie apropiat cât mai mult posibil de material. Următorul strat oblic este aplicat pe pereții opus ai cavității, iluminându-l după aceeași schemă. O parte din cavitatea carioasă, care corespunde dentinei pierdute, este umplută cu compozit de nuanță opacă, din care se formează și baza cuspidelor pierduți ai suprafeții masticatorii, iar smalțul este restaurat cu o culoare adamantină mai transparentă. Această combinație permite imitarea țesuturilor naturale ale dintelui.

O etapă importantă a manoperei constă în formarea suprafeței ocluzale. Trebuie de tins către reproducerea particularităților anatomice caracteristice ale suprafeței ocluzale, orientându-se după dinții intacti. Nu trebuie să ne limităm doar la formarea suprafeții masticatorii plate.

În cazul unei carii acute, poate fi propusă (cu titlu de alternativă) restaurarea dinților prin metoda tehnicii „sandwich” închisă. În acest scop, pe proiecția coarnelor pulpare este aplicată o obturație curativă, ce conține calciu, iar cavitatea carioasă este umplută cu ciment glăsiomer tradițional. Fluorul, eliberat din ciment, contribuie la remineralizarea țesuturilor dure dentare. Peste o lună din obturație se decupează, modelând astfel o obturație izolatorie, iar defectul dintelui este restaurat cu un compozit auto-sau fotopolimerizabil.

La obturarea dinților masticatorii sunt utilizate materiale compozite compactabile (packable), care pot rezista la solicitări masticatorii mari. În compoziția lor, de regulă, intră și fluorul. La aplicarea lor nu este necesar de a respecta principiile polimerizării direcționate.



6. Obturarea și restaurarea cavitațiilor carioase de clasa a II-a

Obturarea corectă a cavitațiilor de clasa II este considerată una din cele mai complexe sarcini: anume la restabilirea suprafețelor aproximale dentare apar cele mai multe dificultăți. Acest lucru se datorează faptului că în stare normală, suprafețele laterale ale dinților intacti strâns contactează unul de altul, formând așa-numitul punct de contact. Pentru modelarea corectă a suprafeții de contact a dintelui este necesar de a respecta etapele de obturare și de a atrage atenția la următoarele elemente:

- 1) orificiu cu o formă triunghiulară localizat interdentar în zona gingivală, care în mod normal este ocupată de papila gingivală;
- 2) punctul de contact propriu-zis, localizat în regiunea ecuatorului;
- 3) versantul de contact al crestei marginale a dintelui.
- 4) suprafața apoximală dentară bine formată, nu poate fi plată nici într-un caz — ea are o formă aproape sferică.

Cele mai frecvente erori, care apar la obturarea cavitației de clasa a II-a, includ:

- lipsa unui contact strâns între obturație și dintele vecin, ceea ce conduce la reținerea permanentă a alimentelor în spațiul interdentar și la traumarea papilei interdentare;
- formarea unui punct de contact în regiunea crestei marginale a dintelui, însă nu la nivelul ecuatorului, ceea ce duce la desprinderea unor așchii din materialul de obturare;
- introducerea excesivă a materialului în regiunea peretelui gingival al cavitației;
- crearea unor "margini debordante", ceea ce servește drept cauză pentru traumarea permanentă a papilei interdentare și formarea unei punji ceva mai târziu;
- absența unei adaptări bune a materialului la peretele gingival, ceea ce duce la dezvoltarea cariei secundare.

Peretele lipsă este compensat la obturare prin aplicarea unei matrici. Matricile sunt confecționate din diferite materiale: *metal, celuloid, etc*. Există matrici circulare, semicirculare, benzi, de contur și căpăcele.

Matricea este introdusă în spațiul interdentar, și presată strans în zona cervicală cu un ic special sau un tampon de vată.

Matricea poate fi fixată cu o port-matrice, sau - cu diferite alte dispozitive corespunzătoare.

Penele pot fi din plastic și din lemn. Cu ajutorul unor pene din lemn poate fi efectuată "separarea prealabilă". Pana este introdusă între papila interdentară și matrice, asigurând aplicarea strânsă a matricii pe suprafața dentară: secțiunea triunghiulară trebuie să corespundă prin formă și mărime papilei interdentare. Absorbind umezeala, pana se umflă și puțin, ușor de tot, separă dinții.

La plombarea cavitațiilor de clasa a II-a, chiar și în cazul dinților devitali, trebuie administrată o anestezie, deoarece aplicarea port-matricii, sau introducerea unei pene, sunt dureroase pentru pacient.

Aplicarea matricei în timpul obturării:

- facilitează retenția materialului în cavitate în timpul condensării lui;
- îmbunătățește adaptarea materialului la peretele gingival;
- asigură crearea unui contur corect al suprafeții de contact;
- în unele cazuri, dacă matricea este bine strânsă în jurul coletului dentar cu ajutorul port-matricei, ea protejează împotriva pătrunderii sângelui și lichidului gingival.

Lățimea plăcuței de separare este potrivită, luând în considerație localizarea cavității carioase. Dacă cavitatea este situată în partea gingivală a dintelui, matricea aleasă de a fi utilizată are o lățime cu 1-2 mm mai mare decât înălțimea coroanei dintelui. Dacă cavitatea este situată sub gingie, apoi se utilizează o matrice și mai lată, care trebuie introdusă sub gingie.

În acest scop, este folosită o matrice cu o curbură, care este introdusă în șanțul gingival.

Pentru obturarea cavității carioase de clasa a II-a, sunt utilizate cimenturi silico-fosfat (*silidont*, *Trans Lit*, *Aristos*). Indicațiile de utilizare sunt aceleași ca și pentru clasa I.

Metodica de obturare depinde de localizarea cavității carioase și de varianta preparării.

La localizarea cavității carioase în zona cervicală și în cazul existenței unui abord acceptabil către acest defect, metodica de obturare unor asemenea cavități este similară cu cea de plombare a cavităților carioase de clasa I după Black.

După aplicarea căptușelii este preparat cimentul silico-fosfat și în porții aparte este introdus în cavitatea carioasă, modelând minuțios cuspizii, șanțurile. Cu sonda sau cu spatula netezitoare este verificat spațiul interdentar, și este îndepărtat excesul materialului de obturare. Matricea este scoasă din spațiul interdentar și este creat contactul obturației cu dintele vecin. Pentru aceasta se apasă pe mijlocul suprafeței masticatorii a obturației cu un fuloar de dimensiuni mari, de-a lungul axei verticale a dintelui. După priza obturației se corectează ocluzia, fiind apoi efectuată șlefuirea și lustruirea obturației.

Cavitățile de pe suprafețele proximale dentare sunt obturate într-o singură vizită a pacientului: la început - una, iar după întărirea obturației - cealaltă cavitate.

La inflamarea papilei interdentare se efectuează concomitent prepararea și tratarea papilitei. Ulterior, în ambele cavități sunt aplicate obturații temporare, dar în așa fel încât acestea să nu traumatizeze papila interdentară. Peste 2-3 zile, când inflamația dispare, obturațiile temporare sunt înlocuite cu altele permanente, restabilind și punctul de contact.

Metodica de obturare a cavităților de clasa a II-a cu amalgam

La obturarea destul de dificilă a cavităților de clasa II (*deoarece lipsește unul din pereți*), pentru înlocuirea peretelui (care lipsește) se va utiliza pe perioada aplicării obturației *matricea* - o bandă fină, care este menținută în jurul dintelui cu ajutorul unei clame reglabile numită *portmatrice*. Prin aceasta este realizată posibilitatea condensării minuțioase a amalgamului, restabilirea morfologiei anatomice a coroanei dentare și, în special, a punctului de contact.

Matricea trebuie să cuprindă toată suprafața laterală a dintelui, adaptându-se strâns, perfect, la peretele pregingival [inferior] al cavității. În cazul adaptării insuficiente se folosesc bulete mici de vată, pene interproximale din lemn sau din acrilat (*introduse în spațiul interdentar*).

Dacă adaptarea matricei la dinte devine defectuoasă la un moment oarecare al manevrelor de condensare a amalgamului, iar medicul n-a depistat aceasta, în procesul obturării materialul pătrunde între bandă și suprafața dentară, ajungând în spațiul interdentar și formând o margine debordantă a obturației. Aceasta provoacă un traumatism continuu al papilei gingivale.

Obturarea cavităților de clasa a II-a cu platou suplimentar (cavitatea orizontală), are particularitățile sale caracteristice la aplicarea matricilor și la înființarea punctului de contact.

Există două metodici de aplicare a matricilor:

Prima metodică – matricea este pusă în modul tradițional. La început, matricea este fixată, aplicând căptușeala izolatorie pe pereții gingival, laterali (jugali și orali) și fundul cavității principale și a celei suplimentare (orizontale). După aceasta, amalgamul este introdus în cavitatea pregătită, și - condensat.

A doua metodică este folosită la localizarea cavității principale pe suprafața de contact posterioară, când este dificil abordul către ea. Căptușeala izolatorie este aplicată până la fixarea matricii la cavitatea principală și la cea suplimentară. Apoi, amalgamul este introdus în porții mici, acoperind cu atenție căptușeala. După aceasta, matricea este pusă conform tuturor regulilor, și, cavitatea - obturată definitiv cu amalgam.

Cu ajutorul unei spatule bucale se va schița aspectul suprafeței obturației și se va reface forma crestei marginale.

Modelarea obturației este realizată atât timp cât amalgamul rămâne maleabil. Apoi este verificat spațiul interdentar, și îndepărtat surplusul de material din acesta.

După ce este îndepărtat excesul de mercur, eliminat din straturile superioare ale amalgamului, matricea se scoate. Ansamblul matriceal este evacuat în următoarea ordine: *portmatrice, pană și bandă*. Pana și banda pot fi îndepărtate cu ajutorul unei pense.

Pentru a evita deteriorarea/ fracturarea obturației încă destul de maleabile, matricea este apăsată către dintele vecin și îndepărtată prin tracțiune oblică (sau în zig-zag) în direcție vestibulo-ocluzală, având grijă de orificiile de fixare ale matricii.

Adaptarea obturației la marginile cavității principale se va face cu fuloarul neted, iar la nivelul platoului suplimentar (*vestibular și oral*) - cu spatule bucale perfect netede.

După aplicarea amalgamului la obturarea cavităților de clasa a II-a și înlăturarea benzii metalice, frecvent se remarcă o fantă între suprafața obturației și cea a dintelui vecin.

De aceea punctul de contact (*punctiform sau plan*) la obturația de amalgam este restabilit deplasând mici cantități de amalgam, prin mișcări aplicate cu un fuloar butonat [cu bilă] (sau cu o buletă de vată) pe fața ocluzală a obturației, prin ușoare mișcări de translație dinspre mijlocul obturației către marginea liberă a acesteia. În final punctul de contact este format pe suprafețele proximale a coroanei în treimea ei medie.

Obturația aplicată este controlată prin ocluzie. Finisarea obturației este făcută la următoarea vizită.

În caz de necesitate a obturării cu amalgam a două cavități adiacente, localizate pe suprafețele de contact ale dinților vecini, se obturează doar o cavitate. A doua cavitate, adiacentă, pregătită și ea pentru obturare, este închisă cu o plombă temporară din dentină artificială. Această cavitate este plombată în următoarea vizită a pacientului. Cu această condiție poate fi garantată o formă mai corectă a obturației și, foarte important, crearea unui punct de contact între dinți.

Metodica de obturare a cavităților carioase de clasa a II-a prin „prepararea tunelării”

După „prepararea tunelării” cavitatea formată este spălată cu apă, tratată cu soluție antiseptică, și obturată cu un ciment ionomer de sticlă, material compozit sau cu compomer. Pentru a crea punctul de contact, în spațiul interdentar este introdusă o matrice, care este fixată cu o pană. Aceasta permite în același timp evitarea refulării excesive a materialului de obturație dincolo de limitele cavității, - în spațiul interdentar. Utilizarea unor materiale compozite flowable în această metodă are avantajul de a putea umple cu ușurință toate neregularitățile și excavațiile cavității carioase. Pentru a umple cea mai

profundă parte a cavității, este preferabilă utilizarea compomerilor flowable sau a glasi-onomerilor.

Etapele de obturare a cavităților carioase de clasa a II-a:

1. Efectuarea anesteziei și curățirea suprafeții dintelui de depozite dentare.
2. Aplicarea digii și prepararea.
3. Aplicarea matricii de contur și fixarea ei cu un ic din lemn (*pana trebuie introdusă în spațiul interdentar prin presiune*).
4. Umezirea icului cu apa din pistol (*pana se va umfla, separând și mai tare dinții. De aici - și denumirea metodei, - separarea preliminară*).
5. În caz de necesitate - aplicarea unei obturații curative.
6. Gravajul, spălarea acidului, și uscarea.
7. Aplicarea primerului.
8. Aplicarea sistemului adeziv.
9. Umplerea cu compozit, începând cu partea gingivală a cavității. (*Este posibilă realizarea unei părți din obturație până la ecuator din „Dyract” sau dintr-un compozit autopolimerizabil*).
10. Finalizarea aplicării compozitelor folosind tehnica stratificată și a principiului de polimerizare țintită.
11. Îndepărtarea matricii, icului și *cofferdam*-ului.
12. Iluminarea suplimentară a părții gingivale a obturației printr-o pană transparentă.
13. Verificarea punctului de contact cu flossul. Dacă este necesar, se efectuează îndepărtarea marginii debordante cu un cuțit pentru materiale compozite sau cu benzi abrazive de finisat.
14. Corecția ocluziei, finisare, lustruire.
15. Iluminarea de finisare.

La plombarea cu compozit de tip „pastă-pastă”, în cavitatea preparată (*cu matricea și icul aplicate*), materialul este introdus în exces, la fel ca în obturarea clasei I, prin una sau două porții.

Pentru restaurarea fizionomică a dinților pot fi folosite atât materiale compozite microhibride, cât și cele microfile.

Materialul fotopolimerizabil este aplicat în straturi oblice, maxim adiacente la perețele lateral. Fixarea formei materialului este efectuată prin perețele lateral, cu plasarea maximă a ghidului optic al lămpii de fotopolimerizare către colet (*direcția fasciculusului luminos de la colet către suprafața ocluzală pentru asigurarea adeziunii materialului la perețele gingival*). Polimerizarea finală a acestui strat este efectuată dinspre cavitatea carioasă. Pentru sporirea acțiunii luminii al lămpii de fotopolimerizare, poate fi folosită oglinda dentară, cu care este reflectată lumina către suprafața distală a restaurării. În acest scop, oglinda este plasată la 1 cm inferior de coletul dintelui sub un unghi de aproximativ 45° față de axul dintelui. Razele de lumină sunt orientate perpendicular pe suprafața oglinzii și, reflectându-se în ea, ajung până la partea gingivală a restaurării dinspre inferior. Realizarea unei astfel de direcții a iluminării, doar prin manipularea ghidului optic, este practic imposibil.

De asemenea, poate fi folosit un accesoriu fotoconductor conic, ajustat pe vârful ghidului optic al lămpii de fotopolimerizare. Lumina este apropiată prin con nemijlocit în zona necesară, și este repartizată mai uniform. Aceasta asigură o polimerizare mai profundă a compozitului.

La restaurarea cu compozite compactabile (*packable*), pot fi utilizate matrici metalice de contur, care ajută la modelarea suprafeții de contact, și pot fi neglijate regulile de polimerizare țintită, deoarece la polimerizare aceste materiale cresc în volum. La utilizarea CIS-urilor compactabile fotopolimerizabile, obturarea cavității se efectuează în prima vizită.

La obturarea cu compozite a cavitațiilor carioase de pe suprafețele de contact adiacente ale dinților învecinați, ambele cavitații pot fi obturate într-o singură vizită, pe rând. Principala sarcină este restabilirea punctului de contact.

Cavitațiile carioase MOD sunt obturate în 3 etape:

1. restaurarea peretelui distal;
2. restaurarea peretelui medial;
3. obturarea cavitații rezultate de clasa I.

La prezența unei hipertrofii gingivale, sau la proliferarea țesutului de granulație, este efectuată corecția gingiei, deoarece în cazul sângerării gingiilor nu pot fi create condiții pentru o bună adeziune a materialului.

Etapile de obturare a cavitațiilor de clasa a II-a prin metoda tehnicii "sandwich":

1. Sunt eliminate toate porțiunile dentinei, afectate de carie.
2. La formarea cavitații nu este necesar de respectat metoda clasică după Black, adică de înlăturat toate rugozitățile și iregularitățile suprafeței sale. Crearea punctelor de retenție și platourilor suplimentare nu este neapărat necesară.
3. Fisurile adânci pigmentate ale suprafeței ocluzale trebuie să fie incluse în cadrul cavitații create.
4. Este obligatorie bizotarea marginii smalțiere (în cazul cavitațiilor de clasa V șlefuirea marginilor cavitații nu se recomandă !!!).
5. Se spală și se usucă cavitatea.
6. Dintele trebuie izolat de salivă cu role de vată sau cu cofferdam.
7. Cele mai profunde porțiuni ale cavitații trebuie izolate cu o căptușeală curativă pe bază de hidroxid de calciu.
8. Se recomandă utilizarea matricilor din oțel inoxidabil. Pe matrice se aplică în prealabil un strat subțire de vaselină.
9. Pe suprafața interioară uscată a cavitații (și căptușeală curativă întărită) se aplică un lichid adeziv special, care poate fi găsit la majoritatea glasionomerilor.
10. Glasionomerul este pregătit pentru a fi utilizat și este introdus în cavitate. Materialul este distribuit pe întreaga suprafață a cavitații până la joncțiunea smalț-dentină. Trebuie remarcat faptul, că baza glasionomeră a lucrării de restaurare nu trebuie să iasă de sub materialul de obturare restaurativ. Mai mult ca atât, limita glasionomerului nu trebuie să ajungă cu 1,5 mm până la marginea superioară a cavitații. Anume în aceste locuri cimentul se stratifică rapid sub influența fluidului bucal.

11. După întărirea cimentului este aplicată, conform regulilor, o obturație dintr-un material compozit.

Metoda tehnicii de restaurare „sandwich”

Metoda tehnicii „sandwich” combină utilizarea maximă a proprietăților pozitive ale compozitelor și minimizarea efectelor negative.

Această metodă este indicată în cazul obturării unor cavitații carioase mari de clasa I și a II-a cu o configurare complexă.

În asemenea caz sunt folosite diferite combinații de compozite tradiționale flowable, compactabile, microhibride.

Restaurarea aplicată corect presupune crearea de:

- formă anatomică și funcția naturală a dintelui;
- culoare și transparență, luciu al țesuturilor naturale ale dintelui;
- adaptare marginală ideală a restaurării (protecție contra invaziei microbiene și acțiunilor agresive din partea cavitații bucale).



7. Obturarea și restaurarea cavităților carioase de clasa a III-a și a IV-a

Cavitățile carioase de clasa a III-a și a IV-a trebuie obturate cu materiale compozite moderne, ce satisfac cerințele fizionomice. Aceleași cavități sunt obturate cu cimenturi (*de ex., silicină*) numai în caz de există contraindicații pentru utilizarea materialelor compozite sau - în absența materialelor compozite moderne.

Principala deosebire în metoda de obturare cu silicină, a cavităților carioase de clasa a III-a și a IV-a, constă în faptul că acest material este introdus în cavitatea carioasă cu spatula netezitoare într-o singură porție. Contuurile suprafețelor laterale sunt modelate cu ajutorul unei benzi din celuloză, lubrificate cu vaselină. Banda este introdusă în spațiul interdentar, minuțios adaptată și presată pe suprafața de contact, apoi cu spatula netezitoare se verifică dacă materialul de obturare nu a pătruns în spațiul interdentar. După aceasta este creat un punct de contact cu dintele vecin, apăsând cu fuloarul asupra mijlocului obturației încă nesolidificate.

Cavitățile carioase de clasa a IV-a prezintă niște dificultăți aparte la obturare, deoarece necesită restaurarea marginii și unghiului incizal al coroanei. Pentru a îmbunătăți fixarea materialelor de obturare adesea sunt folosite pivoturi parapulpare, ele fiind aplicate în locurile cu sarcini ocluzale maxime. Pentru a spori rezistența obturației unghiurile sunt puțin mai îngroșată, - pe cât de mult permit condițiile de ocluzie, sau o exclud din ocluzie.

Obturațiile din compozite autopolimerizabile satisfac pacientul într-o oarecare măsură, - în caz dacă este păstrată suprafața vestibulară a smalțului.

La pregătirea cavităților carioase de clasa a III-a și a IV-a pentru a fi obturate, se încearcă cruțarea maximă a smalțului, chiar și a celui privat de dentina subiacentă. Pentru obturarea cavităților preparate este necesară utilizarea unor matrici profilate speciale, transparente sau metalice. Înainte de obturare căpăcelul este ajustat în cavitatea bucală. Dinții sunt separați într-un mod special cu ajutorul penelor.

Compoziția preparată a compozitului autopolimerizabil este introdusă, de obicei, în căpăcelul prealabil pregătit, și este aplicată într-un singur timp în cavitatea carioasă, fiind menținută până la momentul prizei materialului (5-6 min.). Apoi căpăcelul este îndepărtat, iar după aceasta este efectuată șlefuirea și lustruirea.

Prelucrarea suprafeții de contact se efectuează doar cu icul aplicat.

Etapete de restaurare a dinților cu cavități de tipul claselor III și IV:

1. Curățirea suprafeții dintelui de depozite dentare și determinarea culorii.
2. Aplicarea digii și prepararea.
3. Introducerea firelor de retracție și fixarea matricii-"cozoroc", dacă defectul se învecinează cu marginea gingivală. Aplicarea digii - pe măsura posibilităților.
4. În cazul unei cavități carioase adânci - aplicarea unei obturații curative, precum și izolarea acesteea cu ciment ionomer de sticlă. Reproducerea conturilor dentinei.

5. Gravaj, înlăturare a acidului prin irigare, uscare.
6. Aplicarea primerului, în cazul în care este prezentă o dentină neacoperită de căpușeli.
7. Aplicarea sistemului adeziv, distribuirea lui cu un jet de aer și întărirea cu polimerizatorul.
8. Determinarea repetată a culorii.
9. Aplicarea stratificată a compozitelor cu polimerizarea fiecărui strat.
10. Îndepărtarea matricii, firelor și *cofferdam*-ului.
11. Prelucrarea suprafeții cu freze roșii, galbene și albe, și cu gume de șlefuit din plastic.
12. Verificarea ocluziei.
13. Prelucrarea suprafeților de contact cu benzi abrazive de finisat.
14. Lustruirea suprafeților cu paste de lustruit.
15. Iluminare de finisare. La restaurarea estetică a cavităților carioase de clasa a III-a și a IV-a cel mai frecvent sunt utilizate materiale compozite fotopolimerizabile microfile și microhibride.

Crearea unei game perfecte de culori este mult mai ușor la realizarea unei restaurări totale a dintelui, decât la obturarea cavităților carioase de clasa a III-a și a IV-a. Acest moment se datorează faptului că dentina și smalțul dentar au diferiți coeficienți de transparență. Obturația dintr-un material prea transparent creează în profunzime o tentă surie, iar obturația din material opac arată ca un "petec". Pentru realizarea efectului de „dinte intact” este necesară reproducerea dentinei și smalțului pe baza unui material de obturare, care are nuanțe opace și transparente, sau folosirea tehnicii "sandwich".

Vorbind la figurat, dentina se află între foițele smalțului ca o bucată de șuncă între felile de pâine ale unui sandwich. La fel arată și restaurarea — opacul (*glasionomer, compomer*) între materialul transparent. De altfel, materialul opac trebuie să fie aplicat numai în locul, unde în caz normal în dinte se află dentina.

În seturile standarde intră nuanțe opace și transparente. La prepararea cavității carioase smalțul, lipsit de dentină, este îndepărtat, și este format un bizou de smalț sub un unghi de 45°, cu scopul creării efectului de "cameleon".

Introducerea unei porții de material compozit și polimerizarea acestuia se efectuează, reieșind din principiul polimerizării ținute. Crearea punctului de contact este posibilă doar la separarea obligatorie a dinților cu pene din lemn sau fotoconductoare.

Pentru ca linia de tranziție "smalț-compozit" să nu fie vizibilă, trebuie de supraacoperit bizoul cu compozit cu 2-3 mm. Dacă linia de trecere încă se mai observă, poate fi utilizat efectul "picăturii": de aplicat pe această linie un strat subțire de nuanță "margine incizală transparentă".

La obturarea cavităților de clasele III-IV este important de a determina corect gradul de transparență a dintelui.

La obturarea cavităților de clasele III-IV cu compozite, compomeri și cu cimenturi ionomere de sticlă prima iluminare trebuie făcută din partea smalțului (adică prin smalț) pentru formarea unei adaptări maxime "smalț-compozit" și pentru a împiedica ruperea de contracție.

Lucrând fără *cofferdam* la cavitățile carioase de clasa a III și IV, trebuie de utilizat fire de retracție și matrici transparente de contur.

După înlăturarea firelor de retracție și a matricilor trebuie de prelucrat partea cervicală a restaurației cu freze de finisare, încercând a nu răni gingia.

După lustruire și iluminarea de finisare trebuie efectuată revizia șanțului sau pungii gingivale, pentru a ne asigura că acolo nu au rămas particule de adeziv și de compozit solidificate.



8. Obturarea și restaurarea cavitațiilor carioase de clasa a V-a și a VI-a

Tehnica de obturare a cavitațiilor carioase de clasa a V-a și a VI-a este una tradițională. La izolarea de fluidul bucal trebuie utilizate firul de retracție, matrici, icuri, fixatorul marginii gingivale. Pentru comoditatea și rapiditatea aplicării materialului pot fi folosite căpăcele, - din metal sau plastic, transparente speciale, executate după forma dintelui.

Cavitațiile carioase de clasa a V-a și a VI-a, localizate pe dinții masticatori, sunt tradițional obturate la persoanele în vârstă și copii cu amalgam incapsulat de argint, care nu conține faza gamma-2. Este aplicată o obturație izolatorie (*care nu trebuie să iasă în afara marginii cavitației*), amalgamul este introdus în porțiuni aparte, și se modelează obturația. Finisarea obturației se face în următoarea vizită.

Pentru a restaura cavitațiile carioase de clasa a V-a, pot fi utilizate diferite materiale. În cazul existenței unor contraindicații pentru utilizarea materialelor compozite, sau în absența materialelor compozite moderne, la molari poate fi folosit silidontul, și la incisivi - silicina (*care se potrivește mai bine cu culoarea țesutului dentar*).

Din materiale compozite moderne sunt utilizate cele: hibride (*modificate cu polimer*), CIS, compomere, microfile, microhibride și flowable.

Mai preferabil este ca în cazul cariei acute și necrozei cervicale de restaurat dintele cu CIS-uri hibride sau cu compomeri, care eliberează continuu fluor, și în ale căror truse standarde sunt prevăzute nuanțe opace și transparente. Un efect cosmetic bun este realizat atunci când se aplică materiale compozite microfile, microhibride și flowable.

În timpul prizei compozitului, introdus în cavitatea de clasa V, vârful ghidului optic al lămpii de fotopolimerizare trebuie direcționat "de la gingie". În acest caz, contracția compozitului va fi orientată către țesuturile cervicale, obținându-se astfel o adaptare marginală bună a materialului.

Etapele de obturare a cavitațiilor de clasa a V-a

1. Curățirea suprafeții dintelui.
2. Determinarea culorii compozitului.
3. Anestezia.
4. Prepararea.
5. Izolarea de fluid bucal.
6. Aplicarea unor căptușeli (*curative și izolatorii*), - conform indicațiilor.
7. Gravajul, înlăturarea acidului prin irigare, uscarea.
8. Izolarea repetată de fluidul bucal.
9. Introducerea firului de retracție.
10. Aplicarea sistemului adeziv și întărirea lui.
11. Introducerea materialului de obturare și întărirea lui.
12. Scoaterea firului de retracție.
13. Șlefuirea.
14. Lustruirea.
15. Iluminarea de finisare (*etapă opțională*).
16. Prelucrarea suprafeții obturației cu un silant.



SISTEME ADEZIVE ÎN OBTURAREA CAVITĂȚILOR CARIOASE CU MATERIALE COMPOZITE.

Adeziunea reprezintă o componentă foarte importantă a solidității obturării. Din moment ce mulți stomatologi și experți în materiale dentare deja au recunoscut că practic toate tipurile de materiale de obturare (*amalgamele, cimenturile, compozitele etc.*) nu posedă adeziune specifică către țesuturile dentare, nouă nu ne rămâne decât să explicăm cauzele acestei imperfecțiuni:

- vâscozitatea foarte înaltă a materialelor în stare funcțională, ce împiedică formarea contactului adeziv;
- absența, de regulă, a afinității chimice concomitent către toate trei substraturi, ce conturează o cavitate plombată: smalțul, dentina și obturația izolatorie, precum și incapacitatea de a crea o presiune și temperatură crescută la "lipire".

Fixarea plombei doar din contul retenției mecanice în cavitate reduce esențial termenul de servire a obturației (*excepție fiind amalgamul*).

Cuvântul "adeziune" vine de la latinescul „*adhaesio*", care înseamnă "atașare, aderare, lipire" a suprafețelor unor două corpuri heterogene solide sau lichide.

În stomatologie sunt distinse două tipuri de adeziune:

- ♦ *Mecanică*: din contul material adeziune micromecanică structura dintelui;
- ♦ *Chimică*: din contul formării unei legături chimice a materialului cu dentina și smalțul.

Raportarea în 1955 de către *Buonocore* a informației precum că adeziunea materialului de obturare către suprafața dintelui se îmbunătățește esențial în cazul în care smalțul este prelucrat în prealabil cu acid fosforic a servit drept start pentru elaborarea tehnicilor adezive de restaurare a dinților. Rezistența legăturii compozit – smalț în acest caz constituie aproximativ 20 – 25 MPa (*Pashley D.H., 2004*).

În multe țări stomatologia restaurativă este eronat declarată a fi conservativă. Dar nu este prea rațional de a o considera „conservativă” față de țesuturile dentare. Materialele și metodele tradiționale au fost dintotdeauna agresive și extrem de invazive, dictând rezecarea smalțului și dentinei sănătoase din diferite motive, inclusiv extensia cavității cu scopul de a asigura condiții retentive pentru viitoarea restaurare, precum și pentru îndepărtarea unei cantități mari de țesuturi dentare pentru prevenirea cariei secundare. Astfel, țesuturile dentare sănătoase erau sacrificate conform rigorilor metodicii de preparare, determinate de materialele de restaurare neadezive (*Freedman G., Goldstain F., 2004*).

Cu apariția metodicilor adezive de restaurare a dispărut necesitatea de a prepara în *extensio* cavitatea întru asigurarea retenției plombei, prevenirea permeabilității marginale și profilaxia cariei secundare a dintelui restabilit.

În prezent, utilizarea agenților adezivi este considerată o condiție obligatorie la obtinerea cu materiale compozite. Nerespectarea acestei etape duce la perturbarea adeziunii compozitului la țesuturile dintelui, ceea ce se manifestă prin apariția unor fisuri marginale, invazia microbiană și colorarea marginilor obturației („curgerea suturii”), sensibilitate „post-operatorie”, apariția unei așa-numite „recidive a cariei”, și, uneori, — la afectarea pulpei.

Fără a zăbovi cu examinarea istoriei evoluției tehnologiilor adezive, vom studia doar starea actuală a acestei chestiuni, precum și cele mai răspândite și eficiente sisteme adezive.

Mecanismul de cuplare a compozitelor cu suprafața smalțului

Independent de tipul compozitului utilizat pentru realizarea cuplării materialului compozit cu smalțul este necesar de efectuat gravajul (condiționarea) acid prealabil — a suprafeții smalțului. Se face prin aplicarea pe suprafața bizotată a smalțului cu un lichid sau gel, baza cărora o constituie soluția de 35-37% de acid fosforic.

Timpul gravajului, în funcție de rezistența acidă a smalțului, este de 15-60 de secunde. După aceasta, preparatul de gravare este spălat cu un jet de apă în decursul a 15-60 secunde. Apoi, smalțul este minuțios uscat cu aerul. Smalțul corect gravat după uscare pierde luciul, și devine alb-cretos. Dacă nu s-a realizat un asemenea aspect al smalțului, gravajul trebuie repetat.

Gelurile sunt mult mai comode în utilizare, decât compozițiile gravante lichide. Grație unei consistențe special potrivite, ele pot fi ușor aplicate în zone limitate de smalț din jurul cavității preparate. Concomitent este exclusă nimerirea agentului gravant pe dentină și mucoasa orală înconjurătoare. Gelul este colorat și plasat într-un ambalaj transparent (*seringă, flacon din polietilenă cu o canulă pentru aplicații*), ceea ce permite dozarea facilă, controlul calității aplicării și îndepărtării lui de pe suprafața smalțului.

În același timp, remediile gravante lichide mai bine pătrund în gropițe și fisuri.

În rezultatul gravajului acid de pe suprafață sunt eliminate impuritățile și o parte din smalț pe o adâncime de 5-10 micrometri. Sub influența acizilor se produce dizolvarea unor porțiuni ale prismelor smalțiere, îndepărtarea selectivă din structura smalțului a substanței interprismice, în consecință el se acoperă cu pori microscopici, și devine microrugos. Ca urmare crește considerabil retenția micromecanică (*cu a.n. „desen de retenție a gravajului”*), deoarece se mărește suprafața activă de cuplare cu compozitul și îmbunătățește posibilitatea de unire a stratului superficial al smalțului cu adezivul sau agentul bonding (*Николаев А.И., Ценов Л.М., Салова А.В., 2004*).

După aceasta este important de a realiza o umectare suficientă a suprafeții, în urma căreia fluidul aplicat nu va rămâne în formă de picătură, ci se va repartiza uniform. În acest caz este necesar de aplicat un adeziv, care este capabil să se înșire într-un strat destul de fin, dar și să dispună de niște caracteristici umectante bune, ceea ce îi va permite să umple toate iregularitățile microscopice ale suprafeții (*Swift E.J. et al., 1995; Haller B., Blunck U., 2004*).

Pătrunderea salivei sau a sângelui pe suprafața gravată este inacceptabilă. În asemenea caz, este necesar să repetăm gravajul. De asemenea, se interzice prelucrarea suprafeții gravate cu alcool și eter, „tatonarea” ei cu instrumentul.

Agenții bonding (adezivii amelari) reprezintă în sine un amestec de monomeri cu vâscozitate redusă, capabili să pătrundă între prismele smalțului gravat. Prin compoziție ei seamănă cu matrice polimeră a unui compozit (diacrilate), sunt hidrofobi (deaceia, smalțul trebuie să fie bine uscat!). Vâscozitatea mai mică în comparație cu compozitul asigură o pătrundere bună a agentului bonding, în microporii smalțului. După polimerizarea lui se formează niște „prelungiri”, care pătrund în smalț și contribuie la cuplarea

micromecanică a compozitului cu suprafața smalțului. Cu compozitul agentul bonding formează o legătură chimică.

Trebuie de ținut minte de faptul, că bond-agenții amelari nu dispun de adeziune față de dentină. Deaceia, în cazurile când este utilizat un compozit, care are inclus în set doar adeziv amelar (de exemplu, „Alpha-Dent”, „Prismafil”, aproape toate compozitele autopolimerizabile), dentina trebuie să fie acoperită în totalitate de obturația izolatorie.

Mecanismul de cuplare a compozitelor cu suprafața dentinei

Adeziunea dentinară reprezintă în sine o chestiune mai complexă.

Toate încercările inițiale de a crea adezivi dentinari s-au soldat cu eșec, datorită faptului că elaborarea lor a mers pe calea îmbunătățirii agenților bonding amelari. Cu toate acestea ei, prin natura lor, nu pot forma o legătură durabilă cu dentina.

În prezent, există un număr important de sisteme adezive dentinare. Compoziția chimică și particularitățile caracteristice ale fiecăruia din ele sunt unice, dar mecanismele lor de adeziune la dentină poate fi redusă la trei abordări conceptuale diferite.

1. *Adeziunea compozitului cu suprafața dentinei este realizată prin menținerea și îmbibarea cu adeziv a stratului „smear layer”.*

În această metodă „smear layer” este îmbibat cu monomeri hidrofilii cu o vâscozitate scăzută; el este fortificat și devine o verigă de legătură între dentină și compozit. Adeziunea în acest caz apare, pe de o parte, din contul legăturii „smear layer” cu elementele structurale ale dentinei, iar pe de altă parte – din contul legăturii chimice a adezivului cu agentul bonding și cu compozitul.

Adezivii acestui grup sunt puși în strat subțire, cu ajutorul unui aplicator sau a unei perii, direct pe dentină, sunt ținute un timp oarecare pentru difuzarea componentelor lor în țesuturi, apoi sunt uscate cu un jet de aer pentru eliminarea solventului, iar apoi este polimerizat cu lumină halogenă. Unii adezivi sunt polimerizați împreună cu agentul bonding.

Dezavantajul acestor sisteme este penetrarea insuficientă a stratului superficial și, în consecință, este realizată o adeziune insuficient de solidă, astfel încât ele la momentul actual, practic, nu se aplică.

2. *Cuplarea compozitului cu suprafața dentinei este realizată prin dizolvarea și îndepărtarea stratului „smear layer”, și - prin decalcifiere superficială a dentinei.*

Această tehnică este în prezent cea mai răspândită. Pe ea se bazează acțiunea majorității sistemelor adezive moderne.

Este legat de metodica gravajului complet („total etch”). În rezultatul gravajului acid al suprafeții dentinei „smear layer” este dizolvat și îndepărtat complet, tuburile dentinare sunt deschise, se produce demineralizarea stratului superficial al dentinei, denudarea fibrelor de collagen ale matricei organice și activarea ionilor și apatitelor dentinei. Componentele sistemului adeziv pătrund în tuburile dentinare deschise, impregnează stratul superficial demineralizat al dentine, și se cuplează cu fibrele denudate de collagen, formând după polimerizare un strat hibrid, care asigură o legătură stabilă a compozitului cu țesuturile dure dentare.

Dezavantajul sistemelor adezive de acest tip este considerat a fi denudarea „plăgii dentinare”, îndepărtarea dopurilor de „smear layer” din tubulii dentinari, în consecință crește probabilitatea apariției unei „sensibilități postoperatorii”, suprafața dentinei devine expusă invaziei microbiene posibile. În afară de aceasta, la folosirea unor astfel de sisteme adezive, există un pericol ca componentele adezive să pătrundă în structura dentinară la o adâncime mai mică decât cea la care s-a produs demineralizarea dentinei;

în consecință, la limita obturației cu țesuturile dintelui poate apărea o "nanoscurgere" și va fi perturbată adaptarea marginală a restaurației.

3. *Cuplarea compozitului cu suprafața dentinei este realizată prin procesul de transformare a „smear layer”.*

Acest mecanism de cuplare este realizat grație aplicării așa-numiților primeri și adezivi auto-gravanți (cu auto-condiționare).

În compoziția acestor preparate intră concomitent monomeri hidrofilii, și un oarecare acid organic (*frecvent – maleic*).

La acțiunea unui asemenea primer asupra dentinei „smear layer”-ul se dizolvă parțial, sunt dezobținute ostiumurile tubulilor dentinari. Stratul superficial al dentine parțial se demineralizează și se impregnează cu monomeri hidrofilii. În asemenea situație „smear layer”-ul nu este înlăturat prin spălare, ci se dizolvă și se transformă, iar la uscarea primer-ului se precipită pe suprafața dentinei, intrând în componența stratului hibrid.

Astfel, în cazul mecanismului sus-menționat de adeziune cuplarea compozitului cu suprafața dentinei se realizează din contul transformării „smear layer”, pătrunderii componentelor adezive în tuburile dentinare fiind formate niște prelungiri polimere și impregnate cu monomer straturile superficiale ale dentinei, cu formarea stratului hibrid. Pe lângă aceasta, în compoziția unor adezivi ai acestui grup intră aldehida glutarică, care este capabilă să învâluie fibrele colagene denudate, și să formeze o matrice organică prin fixarea proteinelor.

În prezent, după transferul "centrului de greutate" spre asigurarea etanșității obturației de la joncțiunea obturației cu țesuturile dentare din nou a crescut interesul față de adezivi, care acționează conform principiului descris. Primul pas în această direcție a fost crearea așa-numiții *condiționeri (agenți de condiționare) neresorbabili* (engl. *Non-Rinse Conditioner*, fr. *non résorbeur conditionneur*; abr. NRC). Cu această compoziție sunt prelucrate țesuturile dentare, sunt uscate, fără a fi spălate, iar apoi se aplică adezivul.

Cele mai recente și mai promițătoare elaborări în această direcție sunt *sistemele adezive monopas auto-gravante*.

Ultima elaborare în acest domeniu este sistemul adeziv „Adper Prompt”, prezentat „3M ESPE” în octombrie 2002. Acest adeziv conține o componentă ce reprezintă o soluție apoasă de metacrilat hidrofil (*HEMA*) și copolimer „Vitrebond”. Cealaltă componentă conține un ester metacrilic de acid fosforic, Bis-GMA pentru cuplarea adezivului cu material compozit, stabilizatori și activatori fotosensibili ai polimerizării. Componentele sunt amestecate *ex tempore*. Ca rezultat se obține o soluție activă, care reprezintă un monomer acid auto-gravant. El este aplicat, fără gravajul acid prealabil, pe dentină și smalt, asigurând atât condiționarea (gravarea), cât și difuzarea componentelor adezive în țesuturile dintelui, și formarea stratului hibrid.

Un avantaj important al acestor adezivi este faptul, că gravarea dentinei și impregnarea ei cu monomer se desfășoară simultan, adică toate componentele sistemului adeziv pătrund în dentină la una și aceeași adâncime. Aceasta minimizează riscul așa-numitei "nano-scurgeri", în caz dacă pătrunderea adezivului se produce la o adâncime mai mică, decât demineralizarea dentinei, la efectuarea unui gravaj "total" preliminar.

Avantajele folosirii sistemelor adezive monopas cu auto-gravaj:

- scade numărul manipulațiilor, și, astfel, se reduce riscul erorii tehnice;
- procedura devine mai simplă și mai puțin laborioasă.

Sistemele adezive monopas auto-gravante sunt poziționate drept sisteme adezive de generația a VI-a.

Retrospectiva evoluției sistemelor adezive (conform datelor lui George Freedman și Karl Leinfelder)

Generația	Caracteristici	Adeziune la dentină	Reprezentanți	Numărul de componente
7	monocomponent desensibilizator fără gravaj fără primer fără malaxare nu este critic la umiditate Adeziune la metal Sensibilitate foarte redusă	18-25 MPa	iBOND	1
6		18-23 MPa	Prompt-L-Pop Clearfill SE Bond Clearfil Liner Bond 11	2-3
5	monocomponent bonding umed hibridizare fără malaxare Sensibilitate redusă	20-24 MPa	Bond 1 Gluma Comfort Bond Prime & Bond NT Single Bond Excite One Step	1
4	hibridizare gravaj total Sensibilitate redusă	17-25 MPa	All Bond II Pro Bond Scotchbond MP Tenure Bond It Syntac	2-5
3	bicomponent: <i>primer și adeziv</i> Adeziune la metal Sensibilitate redusă	8-15 MPa	Prisma Uni- versal Bond Scotchbond II Tenure Gluma X-R Bond	2-3
2	Adeziune redusă Înrăutățirea caracteristicilor cu timpul	2-8 MPa	Bond Lite Scotchbond Dentin Adhe- sit	2
1	Adeziune foarte redusă la dentină	2 MPa	Cervident Cosmic Bond	1

Caracteristicile sistemelor adezive IV, V și VI generație
Sisteme adezive de generația a IV-a

Sistemele adezive de generația a IV-a conțin trei componente:

- ♦ Condiționerul este un acid fosforic în formă de gel, fiind destinat pentru gravajul smalțului și dentinei;
- ♦ *Primer*-ul este un amestec de compuși hidrofilii cu greutate moleculară mică apti de polimerizare, care pătrund în dentina umedă, îmbibând-o și creând un strat hibrid;
- ♦ agentul bonding (adezivul) reprezintă o rășină fără umplutură, care asigură legătura compozitului cu un strat hibrid și cu smalțul dentar (Николаев А.И., Ценов Л.М., 2007).

Sistemele adezive de generația a IV-a prevăd tehnica de aplicare în trei etape:

A. Gravajul. La început se efectuează gravajul total al suprafeții smalțului și dentinei. Pe smalț și dentină este aplicat gelul gravant (*acidul ortofosforic*) sau lichidul gravant (*acidul maleic*).

Expunerea recomandată a compoziției gravante: pe smalț — nu mai puțin de 15 secunde, pe dentină — nu mai mult de 15 secunde.

După gravare cavitatea este clătită cu apă și ușor uscată cu aer.

Ca urmare a efectuării acestei etape smalțul devine microrugos, „smear layer”-ul de pe suprafața dentinei se dizolvă și este complet îndepărtat, dentina superficială este demineralizată, tuburile dentinare sunt dezobturate, și sunt denudate fibrele colagene.

B. Aplicarea primer-ului. Primerul se pune pe o dentină gravată umedă și se ține aplicat pe 15-30 de secunde pentru a pătrunde în profunzime.

Unele firme, pentru a îmbunătăți difuziunea primerului, recomandă să fie badijonată cu acesta suprafața dentinei prin mișcări de „zgâriere” — pentru stimularea pătrunderii primer-ului în profunzimea dentinei. În același timp, este contraindicată imprimarea lui forțată în suprafața smalțului, deoarece aceasta poate servi drept cauză pentru lezarea „desenului de gravare”.

Prelucrarea suprafeții dentinei cu primer-ul duce la o creștere vădită a umectabilității acestei suprafeți la aplicarea repetată a adezivului.

Apoi, primer-ul este uscat atent cu un jet slab de aer (*pentru a evita stropirea!*), îndepărtând cu fluxul de aer comprimat surplusul de solvent. Concomitent cu aceasta se încearcă a nu usca prea tare stratul de primer, repartizat uniform pe suprafața cavității. În cazul folosirii primer-adezivului ejecția aerului comprimat trebuie controlată cu precauție în așa mod, ca să se excludă posibilitatea atomizării compoziției aplicate sau afectarea integrității filmului format.

Suprafața dentinei după uscarea primer-ului trebuie să capete un aspect lucios. Nimerirea primer-ului pe smalț nu afectează soliditatea adeziunii.

Primerul, care reprezintă o soluție, ce ușor se întinde în suprafață și umectează bine suprafața gravată, pătrunde în tuburile dentinare deschise, impregnând stratul superficial demineralizat al dentinei și formează legături solide cu fibrele colagene denudate, formând un strat hibrid, de tranziție, al cărui structură se stabilizează la aplicarea ulterioară a adezivului relativ mai vâscos.

La aplicarea obturației izolatorii până la joncțiunea amelodontinară și gravarea doar a smalțului utilizarea primer-ului nu este obligatorie.

C. Aplicarea adezivului. După aplicarea primer-ului pe suprafețele (*a smalțului, dentinei și obturației izolatorii*) gravate și prelucrate cu primer este aplicat un strat subțire de adeziv, care în principiu și reprezintă în sine acel material, ce asigură unirea compozitului cu suprafața dentinei gravate și/sau prelucrate cu primer.

Pentru a reduce din grosimea stratului, sunt folosite periuța sau jetul de aer.

Apoi, pentru compensarea maximă a tensiunii, apărute în procesul tasării la polimerizare, înainte de aplicarea materialului de obturare, adezivul este polimerizat cu lumina lămpii de activare.

După aceasta se efectuează obturarea cu compozitul conform metodei general acceptate.

Dezavantajele sistemelor adezive de generația a IV-a sunt:

- prezența a două și mai multe componente, necesare pentru a fi amestecate în proporții exacte. Aceasta pare simplu în condiții „de laborator”, dar pot prezenta o problemă în viața reală. Anume din cauza inexactităților la malaxare apar probleme la folosirea adezivelor de generația a IV-a.

- timpul mare, necesar pentru aplicare.

Sisteme adezive de generația a V-a

Sisteme adezive de generația a V-a reprezintă preparate ligande monocomponente, în care primerul și agentul bonding (care în sistemele adezive de generația a IV-a erau separați) sunt reunite într-o singură etapă (*sistemul este plasat într-un flacon*). Această combinație a dus la reducerea rezistenței adezive aproximativ cu 10-30%!

Prin compoziția sa, ele reprezintă un amestec de elastomeri și rășini hidrofiele speciale cu greutate moleculară mică, dizolvate în apă, alcool sau acetona.

Utilizarea sistemelor adezive de generația a V-a prevede, de asemenea, gravajul total al smalțului și dentinei. Mecanismul de unire a acestora cu țesuturile dintelui este similar cu mecanismul sistemelor adezive de generația a IV-a.

Comparativ cu sistemele adezive de generația a IV-a, adezivii de generația a V-a sunt mai simpli de utilizat, necesită mai puțin timp de manipulare, însă forța de adeziune este ceva mai mică. Adezivii de generațiile 1-4 asigură o creștere oarecare a solidității adezive cu fiecare următoare generație nouă, pe când sistemele adezive de generația a V-a sunt focalizate (orientate) spre unirea unor etape aparte, facilitând astfel aplicarea adezivilor.

Sistemele adezive de generația a V-a prevăd tehnica cu doi pași de aplicare:

A. Gravajul. Pe smalț și dentină este aplicat un gel gravant (*acidul ortofosforic*).

Expunerea recomandată a compoziției gravante: pe smalț – nu mai puțin de 15 secunde, pe dentină – nu mai mult de 15 secunde.

După gravare cavitatea este spălată cu apă și puțin uscată cu aer.

Ca urmare a efectuării acestei etape, smalțul devine microrugos, „smear layer”-ul de pe suprafața dentinei se dizolvă și este complet îndepărtat, dentina superficială este demineralizată, tuburile dentinare sunt dezobținute, și sunt denudate fibrele colagene.

B. Aplicarea unui adeziv monocomponent. Adezivul monocomponent este aplicat pe țesuturi dentare (*dentina, smalțul*) și obturația izolatorie, gravate (condiționate) în prealabil, și se ține aplicat timp de 15-30 secunde pentru pătrunderea în profunzime.

Unele firme pentru a îmbunătăți gradul de pătrundere a adezivului în dentină recomandă să fie aplicat pe pereții cavității prin fricțiuni ușoare sau mișcări „de masaj”, iar altele – să efectueze o dublă aplicare a adezivului.

Apoi, adezivul este uscat cu un jet slab de aer. Suprafața dentinei trebuie să capete un aspect lucios.

Sistemul adeziv pătrunde în smalțul gravat, în tuburile dentinare deschise, impregnând stratul superficial demineralizat al dentinei și stabilesc legături solide cu fibrele colagene denudate, formând un strat hibrid. După aceasta adezivul este polimerizat cu lumina lămpii de activare.

Apoi se efectuează obturarea cu compozitul conform metodei general acceptate.

Sisteme adezive de generația a VI-a

Reprezintă în sine niște preparate ligande autogravante monophas bicomponente (*self-etching all-in-one adhesive*).

La început, dacă aceasta este un sistem bicomponent, componentii sistemului adeziv sunt amestecați *ex tempore* în afara cavității bucale (în interiorul ambalajului de o singură folosință sau într-o alveolă specială pentru malaxat). În rezultat se realizează o soluție activă, care reprezintă în sine un monomer autogravant acid.

Apoi adezivul fără o condiționare acidă prealabilă se aplică pe dentină și smalț.

Concomitent cu aceasta se asigură și condiționarea (gravajul) dentinei și smalțului, difuziunea componentilor adezivi în țesuturile dentare, și formarea stratului hibrid.

Apoi, adezivul este uscat atent cu un jet slab de aer (*până la formarea unei pelicule strălucitoare, imobile la acțiunea jetului de aer!*), și este polimerizat cu lumina lămpii de activare.

După aceasta se efectuează obturarea cu compozit conform metodei general acceptate.

Prin compoziția sa, sistemele adezive de generația a VI-a reprezintă un amestec de eteri fosforici și componenți adezivi.

Cu toate că această generație a fost acceptată doar de o parte din stomatologi, la momentul actual pe piață sunt prezente câteva materiale de acest fel.

Comparativ cu sistemele adezive de generațiile IV și V, aceste sisteme adezive sunt mai simple în utilizare, iar aplicarea lor necesită mai puțin timp în urma reducerii numărului de etape până la 1, și este redus riscul erorii tehnice.



Erori și complicații în cadrul tratării cavităților carioase

Complicațiile, care apar în cadrul și după tratamentul cariei dentare sunt numeroase și, din păcate, sunt frecvente.

Cauza principală a erorii medicale este un șir de păreri sau acțiuni preconcepute ale medicului la exercitarea obligațiilor sale, sau - atitudinea neglijentă. Erorile (și complicațiile) iatrogene se pot întâmpla în cabinetul stomatologic la toate etapele de tratare a cariei, începând cu diagnosticul, anestezia și terminând cu șlefuirea și lustruirea obturației. Convențional, erorile iatrogene pot fi clasificate în *tactice și tehnice, obiective și subiective*.

1. **Cele mai frecvente erori și complicații, legate de diagnostic**, apar la diferențierea cariei dentare cu afecțiunile necarioase, cariei medii - cu periodontita cronică, cariei profunde acute - cu pulpite (*mai des la copii*). De ex.: a) în caria profundă este necesară aplicarea unei obturații curative, iar dacă caria este medie, obturația curativă *nu trebuie făcută*, altfel se va produce o carie complicată (prin pulpită, periodontită); b) dacă nu s-a făcut diagnosticul și s-a administrat o anestezie, este imposibilă efectuarea diagnosticului diferențial între caria medie și periodontită cronică și, prin urmare, nu poate fi efectuat un tratament adecvat.

2. **Erori, ce apar la tratamentul conservativ la demineralizarea de focar a smalțului.**

- *Dereglaarea termenilor de aplicare a următoarelor proceduri și serii de remineralizare.*

- *Folosirea aplicațiilor cu soluție de fluorură de sodiu fără folosirea anticipată a preparatelor de calciu, ce duce la formarea unui strat de fluoride, ce blochează difuziunea altor ioni. În consecință, sub acest strat progresează procesul carios.*

3. **Posibile complicații în perioada de anestezie:**

- *intoleranța la preparate anestezice; reacții alergice (pot ajunge până la șoc anafilactic);*

- *lezarea vaselor (aparitia hematoamelor), sau a nervilor (aparitia parezei)*

- *anestezia necalitativă, care nu permite o preparare indolură a dintelui.*

4. **Posibile complicații la prepararea cavităților carioase:**

- *La deschiderea, sau extensia, incompletă a cavității carioase poate fi creat un câmp vizual redus, insuficient, în urma cărui fapt va fi efectuată o necrectomie incompletă, și, în consecință, obturația va cădea (în scurt timp după aplicare) din cauza prezenței dentinei ramolite rămase.*

- *La formarea (finală) incompletă a cavității carioase se poate întâmpla o înlăturare parțială a dentinei patologic modificate. Dentina ramolită remanentă pe fundul cavității se datorează, uneori, temerilor medicului de a deschide accidental cavitatea dintelui, deși, după cum s-a menționat mai sus, aceasta se întâmplă mai des în urma deschiderii/extensiei incomplete a cavității carioase. Prelucrarea nefinalizată a cavității carioase (în*

cazul în care dentina afectată, localizată pe fundul și pe pereții cavității carioase, rămâne parțial neînălțurată), duce la fracturarea marginilor subminate ale smalțului, iar, peste un timp oarecare, - la dezvoltarea cariei secundare sau a pulpitei.

- La **formarea incorectă a cavităților**, când peretele gingival formează cu fundul cavității un unghi obtuz, la **nerespectarea unghiului drept între pereți, între perete și fund, între fundul cavității orizontale și fundul celei verticale**, materialul de obturare, neavând o adeziune reală, și neasigurat nici prin puncte de retenție, se va detașa ușor, ceea ce va duce rapid la căderea plombei. Din punct de vedere clinic, defectul se manifestă prin apariția în vecinătatea obturației (care vizual aderă marginal într-un mod normal), a unei porțiuni schimbate în culoare, care, cu timpul, crește în dimensiuni. Tratamentul se rezumă la îndepărtarea obturației, marginilor suspendate ale smalțului, a dentinei modificate, cu ulterioara obturare.

- Etapa de formare a cavității trebuie efectuată simultan cu **verificarea contactelor ocluzale** (marginia cavității nu trebuie să coincidă în zona contactului ocluzal).

- Foarte des la prepararea cavităților de clasa a II, III și a IV peretele gingival este acoperit de **papila gingivală hipertrofiată**. Dacă înainte de începerea tratamentului nu va fi făcută diatermocoagularea, apoi în timpul preparării papila gingivală hipertrofiată va împiedica, pe de o parte, prepararea peretelui gingival, iar, pe de o parte, - va sângera. În urma acestor momente, în regiunea peretelui gingival se va forma o carie secundară, ceea ce va duce la căderea rapidă a obturației. Pentru ca acest lucru să nu se întâmple, este necesară, totuși, efectuarea diatermocoagulării sau îndepărtarea prin presare cu ajutorul unui ic.

- **Fracturarea unei părți din coroana dentară** (lucrând cu turbina, sau cu mâna neasigurată prin fixare).

- **Supraîncălzirea, arsura pulpei și a țesuturilor dure dentare** la încălcarea regulilor de preparare („în virgulă”, clătire frecventă a cavității bucale, și/sau irigare abundentă la instrumentarea cu turbină).

- **Deschiderea accidentală a camerei pulpare** în timpul preparării. Adesea, acest lucru se produce din cauza grabei, ca urmare a extinderii insuficiente a cavității carioase și a păstrării (parțiale sau totale) „cozoroacelor” de smalț, precum și în urma cunoașterii slabe, insuficiente a grosimii pereților dentari și a topografiei camerei pulpare. Drept cauză ar putea servi și utilizarea turbinei pentru prepararea fundului unei cavități carioase profunde. Înălțurarea dentinei afectate se recomandă a fi făcută cu excavatorul sau cu o freză sferică de dimensiuni mari, folosind o piesă de mână în unghi. Deschiderea accidentală a cavității dintelui este constatată la apariția sângerării în cadrul preparării (*durerea este absentă grație anesteziei*). În astfel de cazuri se instituie un tratament ca în cazul de pulpită traumatică. Tratamentul este de a păstra sau de a îndepărta pulpa (*dacă este prezentă o sângerare abundentă*). În asemenea caz, se decide în vederea păstrării totale sau parțiale a pulpei. Dacă anestezia n-a fost efectuată, atunci, după deschiderea pulpei apare o durere acută. În asemenea situație este necesară, în primul rând, administrarea unei anestezii. Numai după acordarea primului ajutor se va decide chestiunea păstrării (parțiale sau totale) sau îndepărtării pulpei (și a tratării canalului radicular).

- **Deteriorarea smalțului dintelui vecin** la prepararea suprafeții mediale/ distale (la deschiderea cavității clasa II). Aceasta complicație se întâmplă, deoarece prepararea este începută de la spațiul interdentar, și nu - de la suprafața masticatorie.

- La înghesuirea dinților deschiderea cavității (accesul) de pe suprafața mezială sau distală este necesar de a o crea prin suprafața masticatorie. Dacă trebuie de creat un platon suplimentar, acesta este format inițial ca o cavitate de I clasă, și apoi este deschisă cavitatea principală (verticală). În asemenea situație stratul de smalț este de dorit să fie îndepărtat cu excavatorul sau cu dalta. La utilizarea frezei, ca măsură de precauție, în spațiul

interdentar este introdusă o matrice metalică, și numai apoi cavitatea este preparată.

- *Fracturarea marginii adamantine* se poate întâmpla în cazul în care smalțul nu are un suport dentinar suficient. La clivarea în limitele smalțului defectul poate fi restabilit cu compozit fluid. Dacă clivajul a ajuns până la dentină, se efectuează prepararea cu îndepărtarea obturației aplicate anterior, cu ulterioara ei restaurare în totalitate.

- *Traumatizarea țesuturilor moi învecinate*, dacă mâna este neasigurată prin fixare.

- *Realizarea unei cavități orizontale (platou suplimentar) de dimensiuni mici*. Pentru evitarea ei este necesar de a respecta principiile de bază ale preparării cavităților carioase.

- *Bizotarea și finisarea agramată a smalțului*. Din punct de vedere fizionomic și al fixării mai bune a obturației este necesar de realizat un bizou de 45° (uneori - unul mai mic), ceea ce duce la o fixare mai reușită a obturației și la o reducere a șanselor de formare a „nano-scurgerii”. Bizotarea insuficientă a smalțului poate duce la înrăutățirea adeziunii, iar ulterior - la perturbarea aderenței marginale. În cazul unui bizou mic, la grupul frontal de dinți se va înrăutăți esteticul restaurației (*va deveni vizibilă interfața* materialul de obturare-țesuturi dure dentare).

5. Complicațiile ce apar în urma prelucrării medicamentoase insuficiente a cavităților preparate.

- *Prelucrarea insuficientă a cavității cu antiseptic* duce la progresarea procesului carios sub obturație.

- Folosirea excesivă a substanțelor medicamentoase cu acțiune drastică/ toxică asupra pulpei (*alcool, eter, fenol*).

- Uscarea insuficientă - va duce la o adeziune precară.

6. Complicații legate de încălcarea regulilor de aplicare a obturației izolante.

- *Aplicarea unei căptușeli izolatorii prea mari (de ex., din ciment fosfat de zinc, - cu depășirea joncțiunii smalț-dentină)* duce la resorbarea materialului obturației izolatorii și la formarea unei crăpături între obturația de durată și marginea smalțiară. Ulterior, urmează descementarea și căderea obturației de durată, și, în final, - formarea cariei secundare marginale.

- *Lipsa unei căptușeli izolatorii (obturații de bază)* în tratamentul cariei profunde duce la instalarea unor schimbări patologice acute în pulpă, expusă la acțiunea unor excitanți termici, toxici.

- *Deficiențe în tehnologia de preparare a pastei/ cimentului pentru obturații izolatorii și de aplicare a acestora.*

- *Izolarea obturației de bază (din preparate, ce conțin Ca cu F/ciment)* duce la neutralizarea pastei curative cu surplusul acidului fosforic din materialul folosit pentru obturație izolatoare.

- *Obturația izolatorie este deplasată de la pereții dentari, iar obturația de durată contactează cu peretele pulpar*, astfel încât acțiunea toxică a materialului compozit, folosit la obturația de durată va fi exercitată asupra pulpei prin ductul dentinari, cauzându-i necroza. Dacă a fost folosit amalgamul drept material pentru obturația de durată, atunci vor fi acuzate dureri intense, violente la acțiunea unor excitanți termici.

- *Adeziunea insuficientă a obturației de bază la pereții dentari.*

7. Erori și complicații la obturarea cavităților.

- *Erori ale tehnicii adezive: Timp redus sau depășit de gravaj acid, timp insuficient de irigare sau de spălare a condiționerului cu spray aer-apă sub presiune mare, dentina suprauscată sau excesiv de umedă, cantitatea insuficientă de adeziv aplicat sau nerespectarea tehnicii de aplicare, timpul insuficient de pătrundere, (înlăturarea prin) suflare a surplusului de adeziv, timpul insuficient de polimerizare, incompatibilitatea adezivilor autogranți cu compozitele autopolimerizabile.*

- *Obturarea cu materiale necorespunzătoare fizionomic a cavităților dinților frontali.*

- *Aplicarea incorectă a matricei și a icurilor.*
- *Pătrunderea lichidului tisular [crevicular] și a salivei (pe peretele gingival la neintroducerea firului de retracție) afectează aderența materialului obturator la peretele cavității carioase, și duce la formarea „nano-scurgerii” și a unei carii.*
- *Neverificarea ocluziei până la prepararea cavității.*
- *Supraocluzie (supracontacte) la aplicarea obturației.*
- *Suprasolicitarea dintelui.*
- *Restaurația incorect realizată.*
- *Folosirea amalgamului la obturarea cavităților cu pereți subțiri duce la fracturarea coroanei.*
- *Prezența porilor sau obturarea incompletă, neetanșă a cavităților.*
- *Nerespectarea raportului dintre lichid și pulbere la prepararea materialului obturator.*
- *Introducerea materialului obturator în cavitatea umedă.*
- *Insertia în cavitatea preparată de clasa III, IV, V a unei cantități excesive de material obturator, cu refularea acestuia în șanțul gingival.*
- *Marginea debordantă a obturației.* Se formează în urma pătrunderii materialului de obturare în spațiul interdentar. Aceasta devine posibil, dacă matricea nu ajunge până la peretele gingival, sau dacă ea nu este fixată strâns în spațiul interdentar. *Soluții:* îndepărtarea obturației defectuoase și reobturarea cu ajutorul unei matrici de contur cu fixarea ei sigură cu ajutorul unei port-matrice și a unei pene triedrice, respectând cu strictețe rigori aplicării tuturor accesoriilor alese pentru izolarea câmpului de lucru.
- *Restabilirea defectuoasă a punctului de contact*
- *Șlefuirea și lustruirea incorectă a obturațiilor.*
- *Retenția defectuoasă (căderea repetată) a obturației în primile zile de după aplicarea ei.* Cauzele: izolarea insuficientă (fără digă, ruloul aplicat neadecvat), uscarea parțială a cavității, cavitate carioasă mare cu localizare subgingivală (fiind imposibilă o izolare adecvată). Se recomandă: o izolare mai minuțioasă (dacă este posibil), coagularea gingiei, folosirea unui ciment ionomer pentru restabilirea peretelui gingival al cavității preparate.
- *Carie secundară marginală (vz. p. 175).*
- *Recidivă de carie (vz. p. 175).*



BAZELE ENDODONȚIEI PRACTICE MODERNE

Introducere

În ultimii ani se remarcă evidențierea și dezvoltarea unor domenii autonome ale stomatologiei. Absolut cert s-a conturat tendința de separare într-un compartiment aparte a endodonției – un domeniu important al stomatologiei, caracterizat prin scopuri și sarcini bine definite.

Conform lui J.L. Gutmann, endodonția este o parte a stomatologiei, care studiază morfologia, fiziologia și patologia pulpei dinților umani și a țesuturilor ce înconjoară rădăcina dentară.

Specificul acestui compartiment se datorează în primul rând răspândirii considerabile a afecțiunilor pulpare și parodontale apicale, particularităților evoluției lor, influența focarelor de infecție odontogenă asupra unor oarecare organe și sisteme, precum și asupra organismului în întregime.

Tratamentul afecțiunilor pulpare și parodontale, și pregătirea endodontică a dinților spre a le restabili structura și funcția sunt cea mai importantă parte a stomatologiei practice.

Endodonția, – alternativa îndepărtării dintelui pe fondul creșterii ratei cariei la populație, – ocupă un loc important în cadrul serviciilor stomatologice din țara noastră. Obiectivul ei principal este păstrarea la pacient a numărului maxim de dinți.

Nivelul actual al sănătății stomatologice a populației din țara noastră se caracterizează prin pierderea lor masivă.

Cercetările epidemiologice au arătat, că fiecare pacient adult prezintă, de regulă, 3-6 dinți, care necesită tratament endodontic, iar 2/3 din aceștia trebuie rețrațați.

Tehnicile moderne permit restabilirea chiar și a rădăcinilor radiculare considerabil distruse. Ele oferă posibilitatea de a păstra o structură anatomică unicată – ligamentul periodontal al dintelui.

Tratamentul canalelor radiculare solicită stomatologului dexterități manuale bune. Dar fără un diagnostic corect și înțelegerea bazelor biologice dexteritățile tehnice ale stomatologului vor fi irosibile fără rost la efectuarea unor manopere complexe sau tratament neadecvat.

Stabilirea unui diagnostic corect în asociere cu selectarea adecvată a materialelor și metodicilor noi creează condiții care permit cu înaltă probabilitate obținerea unui rezultat reușit și asigurarea unei stări sănătoase a țesuturilor periapicale.

Scopul acestui material didactic este prezentarea unor aspecte practice ale tratamentului endodontic, folosind instrumentar modern și metodici curente de prelucrare și obturare a canalelor radiculare ale dinților, care pot asigura succesul unui tratament endodontic, precum și a echipamentului endodontic modern.

Autorii își exprimă speranța că *trecerea în revistă* a compendiului respectiv va permite unui stomatolog practician să efectueze tratamentul endodontic mult mai eficient, sigur și fără dificultăți.

1. ENDODONȚIE. DATE GENERALE.

Endodonția reprezintă un compartiment al stomatologiei terapeutice, care studiază *structura și funcția endodontului*, metodele și tehnica manipulărilor în cavitatea pulpară (preponderent în canalul radicular) în traume, modificări patologice în pulpă și perio-donțiu etc.

Endodonțiul este un complex pulpo-dentinar, al cărui elemente de bază sunt pulpă și dentina limitrofă cavității dentare, unite între ele funcțional și morfologic.

Pulpă și dentina contactează prin prelungirile odontoblaste, care umplu ducturile dentinare și canaliculele acestora.

Conform lui Pierre Fauchard, **sistemul endodontic al dintelui** este „o cavitate pe întreaga lungime a rădăcinilor”, învecinată cu „una mai mare ce se termină cu începutul dintelui (...) tapetată cu o membrană ce servește drept sprijin pentru vase sanguine mici și nervi, care sunt distribuiți în interiorul dintelui (...)”. („*Le chirurgien dentiste ou traite des dents*”. Vol I. Paris: Pierre Jean Mariette; 1728. Vol. I, p. 6).

Limitele anatomice ale spațiului pulpar erau reprezentate tradițional de:

- camera pulpară la nivel coronar (sau, în alte surse, - orificiul de intrare al canalului radicular),
- joncțiunea dentină-cement la nivel apical,
- pereții canalului radicular.

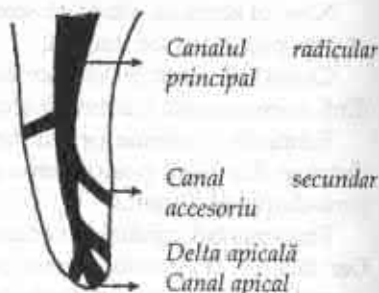
Limitele anatomice sus-menționate au fost mai târziu activ contestate de diverși autori, deoarece studiile topografice pulpare au condus la abandonul vechii noțiuni de *canal unic* în favoarea celei de *sistem canalar complex*, atribuindu-i canalul principal, canalele secundare accesorii și delta apicală.

Dar nu putem neglija la etapa modernă remarcă clinicștilor, precum că focarele odontale patologice, - ținta tratamentului endodontic, - se dezvoltă atât la nivelul pulpei dentare cantonate în cavitățile endodontice (*camera pulpară și canale radiculare principal și secundare*), cât și la nivelul ducturilor dentinare și al canaliculelor acestora.

Deaceea, autorii consideră că:

Spațiul endodontic reprezintă un sistem polimorf, complex și reciproc conex, de canale și cavități ale dintelui, sistemul având legătură parțială cu complexul pulpo-apical, ce include în sine parodonțiul apical împreună cu cementul, osul cortical și spongios, învecinate apexului rădăcinii dentare.

Reieșind din faptul că la etapa actuală în activitatea practică stomatologică este utilizată din ce în ce mai larg noțiunea de „obturare tridimensională” și, ținând cont de tendința constantă în stomatologie de a elabora noi metode și mijloace de tratare a complicațiilor cariei dentare, putem afirma că **sistemul spațial endodontic** include:



- cavitatea coronară;
- spațiul principal al canalului radicular;
- anastomozele și golfurile canalului radicular;
- canalele radiculare laterale;
- ramificațiile deltoide apicale;
- ducturile dentinare;
- canaliculele ducturilor dentinare.

Din punct de vedere clinic și reieșind din caracteristicile morfologice ale dintelui, este rațional de a împărți convențional *spațiul endodontic* în câteva nivele:

- *I nivel* – cavitatea coronară și spațiul principal al canalului radicular;
- *al II-lea nivel* – anastomoze și golfuri (canale de calibru mic ce se termină orb) ale canalului radicular;
- *al III-lea nivel* – canalele radiculare laterale și ramificațiile deltoide apicale;
- *al IV-lea nivel* – ducturile dentinare și canaliculele ducturilor dentinare.

Această graduație poate servi drept criteriu de evaluare a gradului de eficiență a unei metode oarecare de tratament endodontic.

Prin urmare, *eficiența maximă* a unui tratament endodontic poate fi asigurată la sterilizarea și etanșarea spațiului endodontic dentar până la nivelul IV, și *minimă* – la tratarea nivelului I.

Scopul endodonției constă în păstrarea dintelui afectat și în prevenirea sigură a acțiunii lui nocive asupra întregului organism.

Obiectivele de bază ale endodonției sunt:

- 1) elaborarea metodelor de diagnostic și tratament al canalelor radiculare și de tratament în caz de pulpite și periodontite;
- 2) elaborarea metodelor și mijloacelor de sterilizare a macro- și microcanalelor, a instrumentarului special pentru prelucrarea și obturarea canalelor, crearea noilor instrumente și mijloace, și modificarea celor deja existente;
- 3) studierea acțiunii focarelor cronice odontogene infecțioase asupra reactivității organismului, studierea caracteristicilor lor (*biologice ș.a.*) – atât prin experiențe, cât și în activitatea clinică.

Succesul tratamentului endodontic depinde de:

- cunoașterea anatomo-topografică a particularităților cavităților dentare a diferitor grupuri de dinți,
- îndemânarea în folosirea corectă a instrumentelor endodontice,
- cunoașterea metodicii de preparare a cavităților,
- aplicarea abilă a tehnicilor de prelucrare mecanică/ medicamentoasă și de obturare a canalelor radiculare.

1.1. Scopul și etapele tratamentului endodontic.

Scopul tratamentului endodontic al afecțiunilor pulpei și ale periodonțiului (parodonțiului apical) al dinților cu formarea finalizată, este prevenirea acțiunii microorganismelor patogene și a produselor toxice ale activității lor vitale asupra țesuturilor periodonțiului prin ermetizare (etanșare), sterilizare a endospațiului dentar.

Scopurile prelucrării canalului radicular al dintelui sunt:

1. reducerea infecției din lumenul sistemului canalar radicular prin:
 - a. înlăturarea pulpei și maselor pulpare descompuse;
 - b. înlăturarea dentinei infectate;
2. atribuirea canalului radicular unei forme, necesare pentru pregătirea către obturare;
3. sporirea eficienței acțiunii preparatelor medicamentoase.

Tratamentul endodontic include următoarele etape:

1. stabilirea unui diagnostic clinic corect;
2. anestezia;
3. asigurarea asepticii maxime și lucrului sigur, neagresiv;
4. asigurarea accesului cât mai direct și suficient către orificiul canalului radicular;
5. determinarea cu exactitate a lungimii de lucru;
6. permeabilizarea instrumentală, lărgirea și formarea canalului radicular;
7. dezinfectarea și prelucrarea igienică, antiseptică a canalului radicular;
8. obturarea canalului radicular și controlul acesteia.

În prezent, majoritatea endodontiștilor au căzut de acord asupra faptului că prepararea canalului este etapa capitală și că obturarea este sutura destinată menținerii în timp a rezultatelor.

Ultima etapă de tratament endocanalicular, obturația canalelor radiculare, are scopul de a izola, cât mai bine posibil, endodonțiul de structurile parodontale învecinate, pentru conservarea stării de echilibru indispensabilă pentru procesul de cicatrizare.

2. STRUCTURA TOPOGRAFO-ANATOMICĂ A CAVITĂȚII DINȚILOR

2.1. Structura topografică a dintelui - cavitatea dintelui

Dintele reprezintă în sine o formațiune dură cavitară. În interiorul dintelui se află cavitatea dintelui (*cavitas dentis*), dispusă în axul longitudinal al dintelui și umplută cu pulpa dentară (*pulpa dentis*).

Pulpa este amplasată central în raport cu toate țesuturile dure dentare - smalț, dentină, cement. Ea este înconjurată de dentină și doar apical contactează cu cementul, periodonțiul.

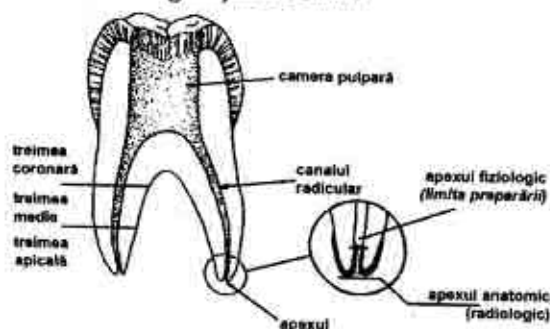
Cavitatea dintelui reprezintă prin forma și dimensiunile sale o copie minimalizată destul de fidelă al formei externe a dintelui. Gradul acestei reproduceri nu întotdeauna este aceeași, în special în partea radiculară a dintelui (vz. „configurația pulpei a diferitor dinți umani”).

Cavitatea dintelui comunică cu periodonțiul în porțiunea apicală, printr-un canal principal și canalele accesorii.

Cavitatea dintelui se împarte în:

- a) partea coronară, și
- b) partea radiculară (canalele radiculare).

Cavitatea coronară reprezintă un spațiu larg în partea coronară a dintelui, repetind ca formă configurația coroanei.



În cavitatea coronară sunt deosebite: plafonul (tavanul), planșeul (fundul) și pereții.

• *Plafonul* este dispus deasupra cavității coronare a dintelui paralel în suprafața lui masticatorie. El repetă forma suprafeței masticatorii într-o variantă redusă; dinții cu marginea incizală au un planșeu liniar („în fantă”) la perete și mai sunt prezente niște

Structura endodontică generală a dintelui

impresiuni - coarnele pulpare corespunzătoare vîrfurilor cuspizilor dentari, iar locul de unire a coarnelor - fisurile suprafeței ocluzale (masticatorii).

- *Pereții laterali* sunt dispuși între plafon și planșeu și poartă denumirea acelei suprafeți dentare, cu care cavitatea e învecinată (*vestibulară, linguală, mezială, distală*).

- *Fundul cavității dintelui* se numește peretele, îndreptat spre rădăcină. Cavitatea coronară a incisivilor, caninilor și premolarilor (*exceptînd primii superiori*) nu au fund și de aceea continuă nemijlocit în canalul rădăcinii dintelui. În ceilalți dinți pe fundul cavității dintelui sunt dispuse orificiile de intrare în canale corespunzător numărului canalelor radiculare. Fundul cavității dintelui se proiectează aproximativ în regiunea coletului dentar.

- *Ostiumul* (orificiul de intrare în canal) este locul de trecere a pulpei coronare în canalul radicular. Este dispus pe planșeul cavității dintelui și are formă infundibulară ("în pîlnie").

2.2. Canalele radiculare

Canalul radicular reprezintă un spațiu în interiorul rădăcinii dentare, în formă de con cu vîrf - la apexul rădăcinilor.

Sistemul de canale radiculare este extrem de complex și depinde de caracterul ramificării fascicolului vascular, ajuns din periodonțiu în pulpa radiculară.

Se caracterizează aceasta prin faptul că canalul radicular principal, menținîndu-și poziția centrală, formează la nivelul orificiului apical un întreg sistem de ramificații.

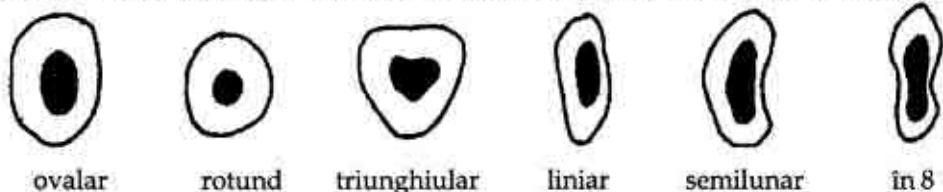
Canalele radiculare pot fi:

- drepte,
- radiare,
- în *golf* (largi, cu terminație oarbă),
- ovalare,
- deltoide.

Aceste ramificații se întîlnesc sub formă de canale oarbe, care se termină în dentină, și transfixiante, care lasă în calea sa ramuri. Ele pot fi întîlnite la orice nivel, inclusiv și regiunea furcației molarilor.

Hess (1917, 1925 a, b) și Fischer (1912) au descris ramificațiile treimii apicale a canalului, - delta, - prin sistemul cărora, ocolind orificiul apical central, vasele pulpei formează anastomoze cu vasele periodonțului, jucînd un rol important în alimentarea pulpei cu sânge. Se consideră că, odată cu vîrsta, orificiile accesorii se obliterează.

În secțiune transversală canalul radicular poate fi tubular sau lamelar, iar în cea longitudinală - drept sau unghiular. Curbura poate fi singulară sau dublă, - „în baionetă”.



Canalul radicular se împarte în partea (treimea) coronară, medie și apicală.

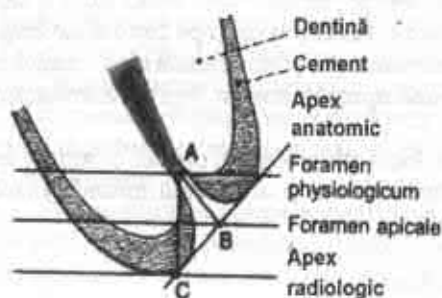
- *Treimea coronară* - cea mai largă parte a canalului radicular, care contactează nemijlocit cu ostiumul.

- *Treimea medie* este dispusă între treimea coronară și treimea apicală

- *Treimea apicală* e de obicei cea mai îngustă și se termină cu orificiul apical. În structura acestora pot fi remarcate diferite variante: constricție, curbură apicală, ramificații, amplasarea laterală a orificiului apical, confluarea câtorva canale într-un orificiu.

Orificiul apical este intrarea naturală în cavitatea pulpară, având localizarea în locul de trecere a dentinei în cement.

2.3. Apexul radicular. Date topografice ale zonei apicale



În endodonția practică se obișnuiește a deosebi *apexul radiologic, anatomic și fiziologic*.


Apexul radiologic este cel mai îndepărtat punct de pe vârful rădăcinii, care poate fi văzut pe radiografie.

Apexul anatomic se află la nivelul zonei de trecere a dentinei canalului radicular în cementul radicular, unde se termină canalul radicular la vârful rădăcinii (foramenul apical extern). Uneori foramenul apical extern se localizează lateral, vestibular sau lingual - pe perețele radicular, și nu - pe apex.


Apexul fiziologic sau *constricția apicală fiziologică* este localizat în regiunea îngustării [constricției] apicale interioare, la o distanță de 1-1,5 mm de la apexul radiologic.

Această constricție se află în interiorul canalului anterior de joncțiunea cemento-dentinară, și se mărește pe măsura maturății dintelui. Odată cu vârsta ea se îndepărtează de apexul radiologic ca urmare a depunerii de dentină secundară.


Punctul limită a intervenției endodontice trebuie să fie anume această constricție apicală fiziologică, deoarece aici este trecerea țesutului pulpei radiculare în țesutul periodontal.




Tipul A



Tipul B



Tipul C



Tipul D

Conform A. Петрикас, A. Овсесян (1997), există *tipurile de constricție apicală*:

- A - constricție trapezoidală;
- B - constricție în formă de con;
- C - constricție multiplă;
- D - îngustare paralelă.

2.4. Clasificarea morfotipurilor canale

Pentru organizarea variațiilor anatomice ale morfotipurilor canalelor radiculare au fost propuse diferite clasificări.

Există configurația canalelor radiculare după Weine (1989), în care se disting 4 tipuri.

Primul și al II-lea tip după Weine corespunde tipului I și II după Vertucci, dar al III-lea și al IV-lea tip după Weine corespunde cu tipul IV și V după Vertucci.

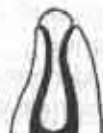Configurații de canale radiculare după Weine ►



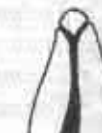Tipul I



Tipul II



Tipul III



Tipul IV

Conform Vertucci (1984), Burch J.C., Hullen S. (1974), se disting 8 tipuri ale configurațiilor de canale radiculare:

tipul I – un singur canal principal care merge de la cavitatea dintelui până la apex, unde prezintă un orificiu apical;

tipul II – două canale principale trec separat de la cavitatea dintelui și se unesc către 1/3 apicală a rădăcinii, formând un singur canal cu un singur orificiu apical;

tipul III – un canal iese din cavitatea dintelui și se împarte în două canale, iar apoi acestea se unesc în unul cu un singur orificiu apical;

tipul IV – două canale distincte merg separat pe toată lungimea rădăcinii – de la cavitatea dintelui până la vârful rădăcinii, și se deschid prin două forame apicale separate;

tipul V – un canal principal distinct iese din cavitatea dintelui și parcurge aproape toată lungimea rădăcinii, după care se împarte în două canale, imediat la nivelul apexului radicular și se deschide în două forame apicale;

tipul VI – două canale ies aparte din cavitatea dintelui, se unesc în unul, și iar se împart în două la nivelul apexului radicular;

tipul VII – un canal iese din cavitatea dintelui, se împarte în două canale, după aceea aceste canale merg o porțiune, apoi acestea se reunesc, reformând un canal unic, care iarăși se divide în două la nivelul apexului radicular și se deschide prin două forame apicale;

tipul VIII – trei canale ies separat din cavitatea dintelui și merg așa până la apexul radicular.

În final urmează a vă prezenta clasificarea tipurilor de complexitate a tratamentului endodontic, propus de Ingle (1976):

Ingle (1976) a propus 4 clase:

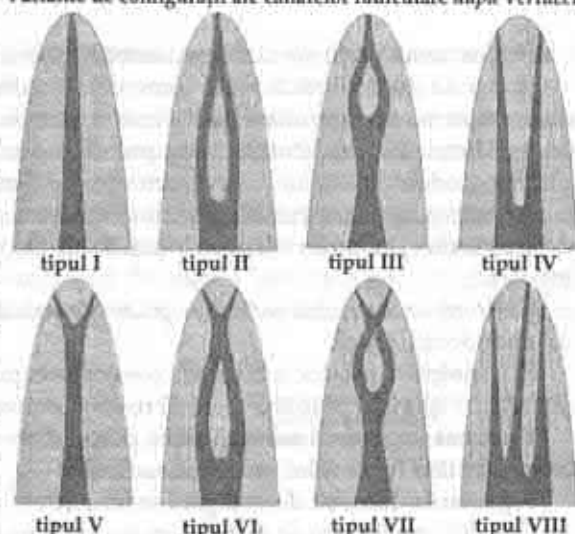
tipul I – canal radicular ușor curbat;

tipul II – particularități anatomice, cum ar fi curbura manifestă a canalului radicular, partea apicală complexă, canale sinuoase sau divizate, câteva forame apicale;

tipul III – apex deschis, rădăcină needificată;

tipul IV – dinți deciduali, resorbție a apexului radicular.

Deși au fost efectuate o mulțime de încercări de a sistematiza toate configurațiile posibile ale canalelor radiculare, în cadrul tratamentului în fiecare caz concret medicul se confruntă cu o formă unică și strict individuală. Radiografiile obișnuite, ce mai mult de un veac ajută medicii în tratamentul endodontic, sunt, din păcate, bidimensionale și nu dau nici o informație despre starea pulpei. Va fi necesar încă ceva timp, până când ele vor fi înlocuite cu tomografiile tridimensionale de rezonanță magnetică, care, pe lângă multe altele, vor fi în stare să reflecte starea fiziopatologică a pulpei.



2.5. Schimbările de vârstă în structura cavității dintelui

Pe parcursul vieții omului se schimbă forma și mărimea cavității dintelui.

În pofida creșterii rădăcinilor lumenul canalului radicular este destul de larg. La stadiul timpuriu de dezvoltare (edificare) a rădăcinii orificiul apical este mai larg decât lumenul canalului radicular; cu timpul diametrul lui se micșorează în urma activității plastice a odontoblastelor - constructorilor de dentină.

Adesea la oamenii în etate partea coronară a cavității dentare prezintă o reducere a dimensiunilor, iar uneori dispare în totalitate. Ostiumurile canale și însăși canale devin înguste.

Obliterarea canalului radicular poate fi parțială sau totală, aspect care face tratamentul endodontic dificil.

Și în pulpă se produc schimbări, ceea ce se exprimă în diminuarea numărului de vase și nervi, și sporirea numărului de fibre conjunctive.

Frecvent se observă mineralizarea pulpei, care pe radiografie se manifestă prin reducerea clarității lumenului canalului radicular.

Îngustarea deosebit de evidentă se remarcă în treimea apicală a canalului radicular.

Canalele radiculare se termină cu un orificiu la capătul rădăcinii, care foarte rar se deschide pe apexul anatomic.

2.6. Incisivul central superior

Partea coronară a cavității dintelui se localizează la depărtare variată de marginea incizală, - în dependență de vârstă. La dinții tineri camera pulpară are dimensiuni mari și ajunge până la treimea incizală a coroanei. La o vârstă mai mare (înaintată) pulpa adesea poate fi descoperită, începând cu partea cervicală a coroanei dintelui. În mediu calota (fornixul) cavității se determină la nivelul treimea medii a coroanei dintelui. Cavitatea coronară a dintelui este formată de pereții labial, lingual și 2 laterali, este alungită în sens medio-distal, iar în sens vestibular palatinal este comprimat și are o formă triunghiulară.

Tavanul camerei pulpare este prezent sub formă de fantă ceva mai îngustă decât lățimea marginii incizale. Repetând forma marginii incizale, în plafonul cavității se remarcă două impresiuni neînsemnate, corespunzătoare unghiurilor incizale, iar între ele - încă 3 impresiuni - corespunzătoare numărului de dințișori ai marginii incizale.

Cornul mijlociu este de obicei rău exprimat, iar cel mediu și cel lateral - ceva mai bine. Cuspidului lingual îi corespunde dinspre cavitate o adâncitură coronară neînsemnată.

Pe măsura apropierii de coletul dintelui camera se lărgeste în sens jugo-palatinal.

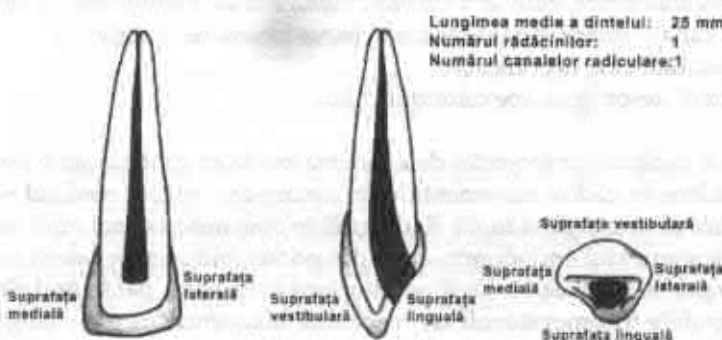
Cea mai largă parte a cavității se localizează la nivelul coletului dintelui, îngustându-se treptat în sens radicular, fără limite certe, trece într-un canal drept și larg, ușor

permeabil.

În secțiunea transversală canalul e rotund-oval.

Orificiul apical e unul. Rareori în treimea superioară a rădăcinii sunt ramificații accesorii ale canalului.

Lungimea medie a dintelui - 25 mm (22,5-27,5 mm).



Accesul spre cavitatea dentară a incisivilor centrali superiori

2.7. Incisivul lateral superior

Păstrează aceleași raporturi topografice și forme ale camerei pulpare ca și la incisivul central, doar că are dimensiuni mai mici.

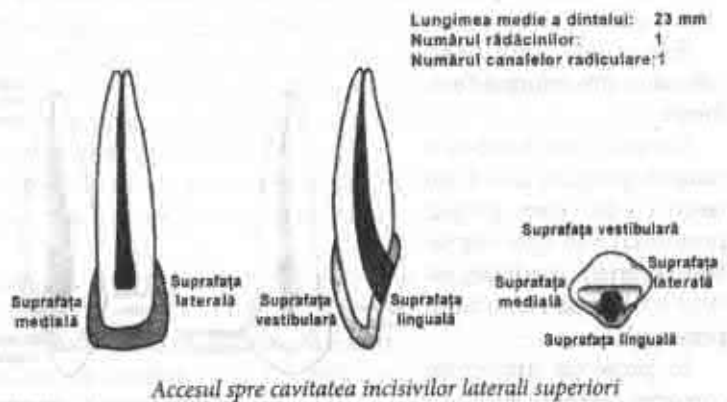
Planșeul cavității dintelui se determină la nivelul treimii medii a coroanei în formă de fantă cu 3 adâncituri corespunzătoare cuspidilor marginii incizale, dintre care adâncitura medială este mai adâncă.

Partea coronară a cavității pulpare are formă triunghiulară. Cea mai largă parte a sa se află în regiunea coletului dintelui și, îngustându-se treptat, trece într-un canal ceva mai îngust decât în incisivul central, comprimat din părțile laterale (flancuri), dar suficient de permeabilizabil, care se termină mai des cu 1, rar - cu câteva orificii, localizate în treimea superioară a rădăcinii.

Deoarece rădăcina dintelui este comprimată în sens medio-distal, cavitatea canalului în secțiune transversală are formă ovală.

Lungimea medie a dintelui - 23 mm (21-25 mm).

Rădăcina este curbată jugal sau distal, deaceia pe radiografie pare mai scurtă, decât în realitate.



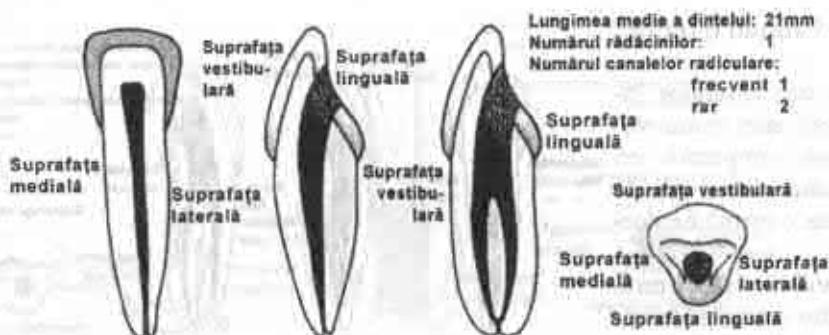
2.8. Incisivul central inferior

Partea coronară repetă forma coroanei dentare, proeminând printr-o bandă îngustă.

În proiecția coletului dentar se află cel mai larg spațiu al camerei pulpare. De aici continuă printr-un canal „în fantă”, îngust, comprimat din părți.

Canalul radicular se divizează în 30% - în 2 canale - lingual și labial, care, în majoritatea cazurilor, se termină printr-un orificiu apical. Dacă este doar 1 canal, el este drept și este dispus mai aproape de suprafața labială. Dacă este al II-lea, el trece mai lingval și este ușor sinuos.

Rădăcina mai des e dreaptă, dar poate fi flexată spre distal sau spre labial. Lungimea medie a dintelui - 21 mm (19-23 mm).



2.9. Incisivul lateral inferior

Cavitatea dintelui seamănă cu cavitatea incisivului central, dar e ceva mai mare decât acesta. Canalul are o formă „în fantă”: ovalară, mai larg comparativ cu incisivul central; adesea se depistează 2 canale - vestibular și lingual.

Un singur canal se întâlnește în 55%, iar 2 canale - în 45% din cazuri. 2 canale pot avea 1 (30%) și 2 (15%) orificii apicale, ramificații deltoide apicale - la 6% din dinți.

Lungimea medie a dintelui - 22 mm (20-24 mm).

O particularitate a incisivilor mandibulari este faptul că la examenul radiologic canalele se suprapun una pe alta, și deaceia adesea nu se decelează.

2.10. Caninul superior

Este cel mai lung dinte. Cavitatea are o formă fusi-formă.

Caninul este dotat cu o cameră pulpară de obicei largă cu un corn pulpar pronunțat mai spre suprafața coronară medială, ascuțit în direcția cuspidului principal.

În proiecția mijlocului coroanei cavitatea începe a se lărgi, continuând astfel până la nivelul coletului, unde are dimensiunea maximă.

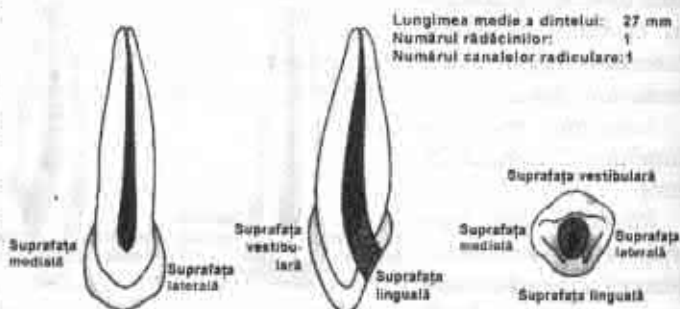
În dreapta cuspidului lingual poate fi remarcată o adâncire a cavității.

Cavitatea coronară trece fără limite certe într-un canal radicular drept și larg, cu o dilatare labială manifestă. În secțiune transversală el are aspect ovalar alungit în sens jugo-palatinal.

Constricția apicală este slab exprimată, ceea ce face dificilă determinarea lungimii de lucru a dintelui.

Adesea rădăcina și canalul radicular în regiunea apicală are o curbare spre lateral sau palatinal.

Lungimea medie a caninului - 27 mm (24-29,7 mm).



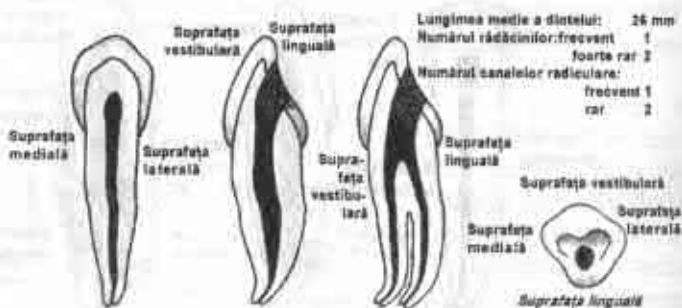
Lungimea medie a dintelui: 27 mm
Numărul rădăcinilor: 1
Numărul canalelor radiculare: 1

Caninii arcadei superioare în secțiuni

2.11. Caninul inferior

Cavitatea caninilor inferiori este mai puțin voluminoasă comparativ cu caninul superior, și are, de asemenea, o formă fusiformă.

Nu există vreo limită certă între cavitatea coronară și canalul radicular.



Lungimea medie a dintelui: 26 mm
Numărul rădăcinilor: frecvent 1
foarte rar 2
Numărul canalelor radiculare: frecvent 1
rar 2

Caninii arcadei inferioare în secțiuni

În plafon este prezentă o adâncitură corespunzător cuspidului incisiv. Mai există și o altă adâncitură, neînsemnată, corespunzător buretului lingual.

La nivelul mijlocului coroanei cavitatea se lărgeste, iar dimensiunea maximă o atinge în regiunea coletului dentar, trecând lin în canalul radicular.

În secțiune transversală canalul are o formă ovală, comprimat în sens medio-lateral. Arareori (6%) se remarcă 2 canale - lingual și labial.

Treimea apicală a canalului radicular poate fi deviată spre lateral.

Lungimea medie a caninului - 26 mm (23,5-28,5 mm).

2.12. Primul premolar superior

Plafonul cavității se localizează la nivelul coletului dentar, paralel proiecției suprafeței masticatorii. El este flexat spre cavitate și proeminează prin 2 coarne sub vârful cuspidului: jugal și palatinal - corespunzător cuspidului omonimi.

Ele sunt adesea confundate cu orificiile de intrare a canalelor radiculare. Din acestea cornul jugal e dezvoltat mai puternic comparativ cu cel palatinal. În multe cazuri diferența dintre nivelele cornurilor e nesemnificativă.

De la coarne camera pulpară continuă prin 4 pereți, este alungită în sens palato-jugal, comprimată din părți (proximale). Astfel, în secțiune transversală (camera pulpară) are un aspect de fantă.

Planșeul cavității dentare are o formă selară („în șă”) și se localizează mult superior de coletul dintelui, sub gingie.

Pe polul jugal și cel palatinal al planșeului selar, la limita cu pereții camerei sunt vizibile 2 ostiumuri infundibulare ale canalelor jugal și palatinal.

Canalele sunt greu permeabilizabile, deși considerăm important de remarcat că canalul palatinal e mai larg și mai drept, iar cel jugal - mai îngust și sinuos.

Este posibilă confluența canalelor în regiunea apexului dentar mai des la prezența unei singure rădăcini.

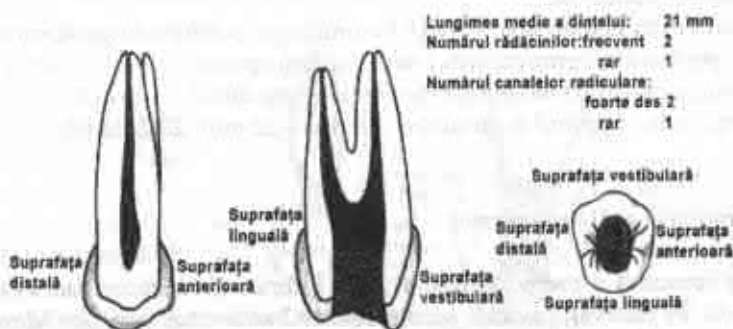
Planșeul cavității dentare a premolarilor, dotați cu 2 canale, poate lipsi, în cazul în care canalele se divizează la vârful rădăcinii, sau - la mijloc. Rădăcinile dedublate pot fuziona și apoi, din nou, se separă.

Canalele radiculare sunt împreună cu rădăcina deviate spre înapoi de la axul vertical al dintelui, și au 1 sau câteva orificii apicale.

Arareori se întâlnesc cazuri de premolar 1 superior cu 3 rădăcini și 3 canale: 2 jugale (anterior și posterior), și unul - palatinal.

În caz de o rădăcină și un canal - canalul radicular e comprimat în sens meziodistal.

Lungimea medie a primului premolar superior - 21 mm (19-23 mm).



Secțiunile primilor premolari superiori

2.13. Premolarul al II-lea superior

Ca și în cazul primului premolar superior, la premolarul al II-lea superior cavitatea coronară e comprimată în sens antero-posterior, are formă de fantă alungită în sens jugo-palatinal.

Plafonul cavității este localizat la nivelul coletului dentar, și în el se determină două coarne pulpare; jugal și lingual, dintre care cel jugal este exprimat mai bine.

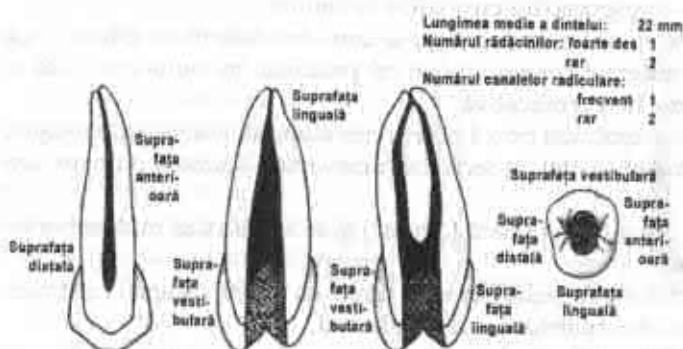
Cavitatea coronară trece fără limite certe într-un canal radicular drept, bine permeabilizabil, având forma de fantă.

Premolarul 2 superior are de regulă nu 2, ci 1 ostium ovalar, localizat în centrul cavității. Variantele de formă a canalului se întâlnesc, dar mai rar decât la premolarul 1 superior.

Dintele poate avea două canale aparte (jugal și palatinal) cu ostiumuri dispuse la marginile planșeului cavității înspre suprafața jugală și palatinală a coroanei dintelui.

Canalele radiculare pot conflua și să se deschidă prin unul sau două orificii apicale. Vârful rădăcinii se localizează aproape de sinusul maxilar.

Lungimea medie a premolarului al II-lea superior – 22 mm (20-24 mm).



Secțiunile premolarilor doi superiori

2.14. Primul premolar inferior

Cavitatea coronară a primului premolar inferior în secțiune transversală e rotundă sau ușor ovalară.

În plafonul cavității sunt 2 adâncituri; cea mai mare corespunde cuspidului jugal mare, iar cea mai mică – celui lingual.

Dimensiunea maximă a cavității se remarcă mai jos de coletul dintelui.

Partea coronară, îngustându-se, trece întotdeauna prin intermediul unui ostium într-un canal radicular ovalar (în secțiune transversală), bine permeabilizabil, care se termină printr-o îngustare manifestă.

Uneori canalul radicular se divizează în unul jugal și altul – lingual, care pot conflua și pot merge pentru a se termina prin 1 sau 2 orificii apicale.

În majoritatea cazurilor rădăcina este deviată spre distal.

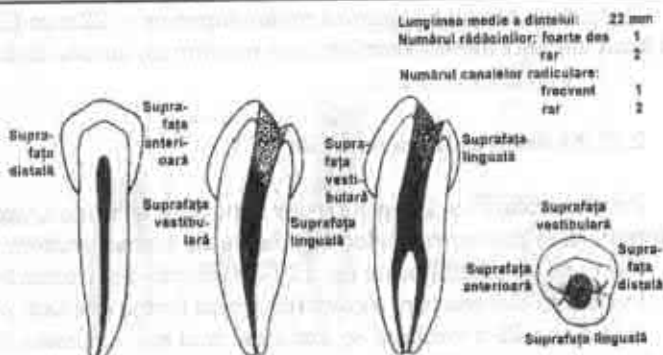
Lungimea medie a primului premolar inferior – 22 mm (20-24 mm).

2.15. Premolarul al II-lea inferior

Cavitatea coronară a premolarului al II-lea inferior (în secțiune transversală) are o formă rotundă. În plafonul cavității sunt prezente 2 adâncituri aproape identice, – coarnele pulpare vestibular și lingual. Îngustându-se treptat, cavitatea coronară trece într-

un canal radicular relativ larg, care se termină printr-un singur orificiu apical. Vârful rădăcinii dintelui e deviat spre înapoi și e în vecinătate strânsă cu canalul mandibular

Lungimea medie a premolarului al II-lea inferior - 22 mm (20-24 mm).



Secțiunile premolarilor unu și doi inferiori

2.16. Primul molar superior

Cavitatea coronară a primului molar superior repetă în general forma coroanei dintelui.

Plafonul cavității se proiectează aproape de coletul dintelui. El se începe prin proeminențe, adică coarnele corespunzătoare celor 4 cuspidi ai suprafeței masticatorii.

Cea mai mare proeminență este orientată către tuberculul lingual medial.

Pe planșeul cavității se proiectează 3 ostii de canale: palatinal, jugal mezal și jugal distal, care trec în canalele radiculare corespunzătoare. Dacă unim ostiumurile cu linii convenționale, vom obține un triunghi, al cărui vârf se localizează în punctul canalului palatinal, iar baza este formată de linia, care unește ostiumurile canalelor jugale. Pe planșeul cavității, în zone interostială, se determină o proeminență.

Canalul radicular palatinal este cel mai lung, drept, bine permeabilizabil, în secțiune transversală e rotund sau ușor ovalar, se termină printr-un sau câteva orificii apicale.

În 1/3 apicală canalul deviază spre jugal, astfel încât file-ul folosit pentru determinarea lungimii canalului este necesar de a fi flexat în prealabil.

În rădăcinile jugale canalele sunt îngustate, curbate, dificile pentru prelucrare instrumentală.

Rădăcina jugală distală e cea mai scurtă; de obicei ea are 1 canal, localizat în centru.

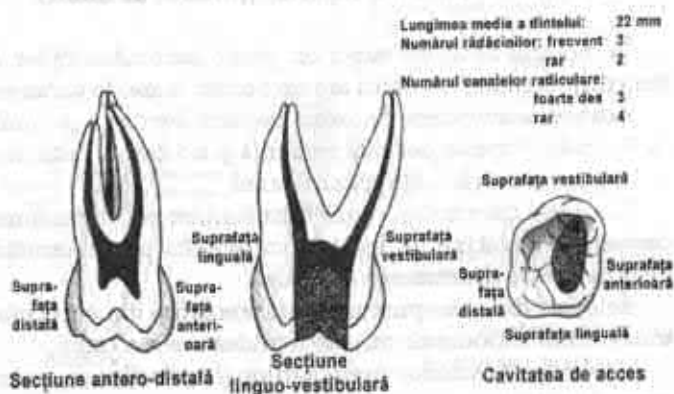Inițial canalul deviază spre distal, iar în 1/3 apicală se curbează spre mezial.

Adesea în rădăcina jugală anterioară este prezent al IV-lea canal. De regulă, el are un ostium îngust, greu accesibil pentru prelucrarea instrumentală.

Într-un șir de cazuri el e izolat, iar uneori în regiunea apicală confluează cu canalul principal, și se termină printr-un singur orificiu apical.

Canalele meziale (jugal și palatinal) trec, având la început o orientare mezială, apoi deviază spre jugal, iar în 1/3 apicală - distal și palatinal

Ostiumul canalului IV, accesoriu, se localizează pe linia ce unește ostiumurile canalelor anterior (jugal) și palatinal.



Secțiune antero-distală

Secțiune linguo-vestibulară

Cavitatea de acces

Secțiunile primilor molari superiori

Lungimea medie a primului molar superior – 22 mm (20-24 mm), rădăcina palatinală fiind în majoritatea cazurilor ceva mai lungă, iar cea distală – mai scurtă.

2.17. Molarul al II-lea superior

Pentru molarul al II-lea superior sunt caracteristice 4 variante de structură a cavității dintelui, care corespund celor 4 variante ale formei anatomice a coroanei lui.

Cel mai des se întâlnește I și a IV-a variantă de structură a cavității dintelui.

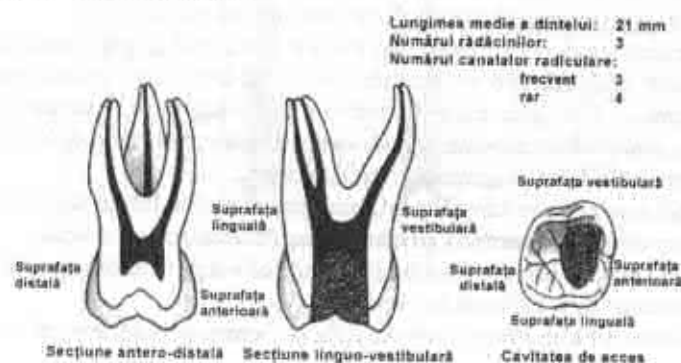
I variantă de structură a cavității repetă forma cavității primului molar superior.

A II-a și a III-a variantă se întâlnesc mai rar: cavitatea lor are o formă romboidă (în secțiune transversală), camera e alungită în sens antero-posterior, iar ostiumurile pe planșeu sunt localizate aproximativ pe o linie.

Tavanul cavității dintelui în a II-a variantă are 4 adâncituri corespunzătoare celor 4 tuberculi. Impresiunea jugală anterioară este mai pronunțată.

Tavanul cavității în a III-a variantă are 3 adâncituri corespunzătoare cu 3 tuberculi. Impresiunea jugală anterioară e mai pronunțată.

Planșeul cavității dentare a molarului al II-lea superior se localizează mai sus de nivelul coletului dentar.



Secțiunile molarilor doi superiori

21 mm (19-23 mm).

Molarul al II-lea superior are 3 canale radiculare.

Canalul radicular palatinal este relativ larg, în secțiune transversală e ovalar, cu accesibilitate și permeabilitate bună.

Canalele jugale (anterior și posterior) sunt înguste, sinuoase, frecvent au derivații laterale și câte 2-3 orificii apicale.

Lungimea medie a molarului al II-lea superior –

2.18. Molarul al III-lea superior (molarul de minte)

În molarul al III-lea superior, grație particularităților individuale considerabile ale structurii dentare, cavitatea are un număr mare de variante.

Adesea ea amintește de forma cavității dentare a primului sau al II-lea molar superior cu 3 canale, dar este posibilă prezența și a 3 canale radiculare.

Adesea canalele confluează în unul.

Cavitatea coronară și canalele radiculare pot să nu corespundă aspectului exterior al coroanei și rădăcinii. În legătură cu aceasta particularitățile spațiului endodontic sunt determinate la deschiderea acestuia.

Reieșind din cele spuse mai sus, precum și din particularitățile accesului către pulpă, tratamentul endodontic nu este întotdeauna realizabil.

Vârfulurile rădăcinilor premolarilor și molarilor superiori sunt localizate aproape de sinusul maxilar.

2.19. Molarul I inferior

Cavitatea coroanei primului molar inferior are o formă cuboidă, cu 5 adâncituri corespunzătoare fiecărui tubercul pe suprafața masticatorie.

Cel mai voluminos corn este cel jugal mezial, iar cele mai înalte - ambele cornuri jugale.

Planșul cavității dentare are o formă dreptunghiulară, alungită în sens antero-posterior. Este localizat la nivelul coletului dentar sau puțin inferior, și are 3 canale.

Ostiumul canalului posterior formează vârful, iar baza - linia care unește ostiumurile canalelor jugal anterior și lingual anterior, localizate la suprafața anterioară a dintelui. Spațiul interostial prezintă o proeminență.

Intrarea în canalul jugal anterior se localizează imediat sub tuberculul omonim.

Intrările în canalele lingual anterior și posterior, se află sub fisura longitudinală, care desparte tuberculii jugali și linguali.

Canalele radiculare ale rădăcinii anterioare sunt înguste, în special cel jugal anterior.

Canalul jugal mezial adesea este puternic curbat, deaceia prelucrarea lui este mai dificilă. Canalul deviază inițial spre mezial, iar în 1/3 medie - spre distal.

Canalul lingual medial e mai larg și mai drept. Uneori el deviază în porțiunea apicală spre mezial.

Între 2 canale mediale frecvent sunt prezente anastomoze multiple.

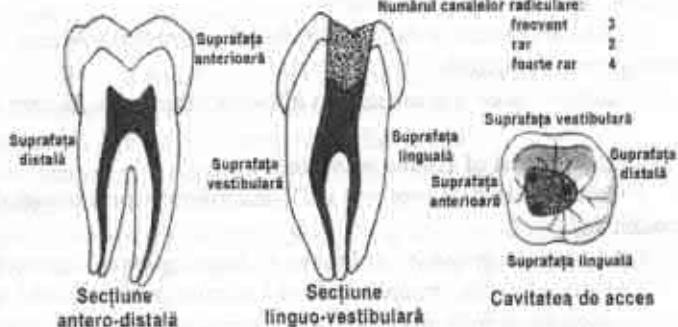
În rădăcina posterioară este un canal drept, bine permeabilizabil, de dimensiuni mari, ovalar (în secțiune transversală) și în 60% din cazuri se deschide pe suprafața distală a rădăcinii, fără a ajunge la apex (Tamise et al., 1988).

Adesea dintele are 4 canale, din care 2 sunt localizate în rădăcina anterioară, iar celelalte 2 - în rădăcina posterioară.

Ostiumurile canale formează în acest caz un patrulater.

Lungimea medie a primului molar inferior - 22 mm (20-24 mm).

Lungimea medie a dintelui:	22 mm
Numărul rădăcinilor: foarte des	2
rar	3
Numărul canalelor radiculare:	
frecvent	3
rar	2
foarte rar	4

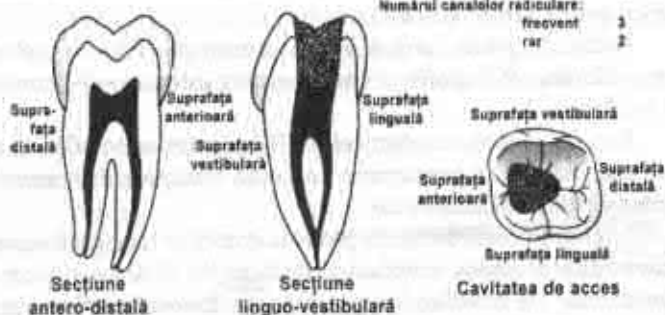


Secțiunile primilor molari inferiori

2.20. Molarul al II-lea inferior

Cavitatea coronară a molarului al II-lea inferior are în secțiune transversală o formă dreptunghiulară. În urma depunerii de dentină secundară forma secțiunii reprezintă frecvent o fantă. Tavanul cavității are 4 impresiuni, corespunzătoare celor 4 tuberculi de pe suprafața masticatorie.

Lungimea medie a dintelui:	21 mm
Numărul rădăcinilor: foarte des	2
rar	1
foarte rar	3
Numărul canalelor radiculare:	
frecvent	3
rar	2



Secțiunile molarilor doi inferiori

Comparativ cu primul molar inferior cavitatea dintelui are dimensiuni mai mici, iar distanța dintre ostiurile canalelor radiculare e mai mică din contul aproximării rădăcinilor anterioară și posterioară.

Două canale sunt localizate în rădăcina anterioară, una - în posterioară, instrumental bine permeabilizabile.

Lungimea medie a molarului al II-lea inferior - 21 mm (19-23 mm).

2.21. Molarul al III-lea inferior

Forma coroanei la molarul al III-lea inferior, precum și anatomia rădăcinilor este impredictibilă.

Este posibilă prezența a câtorva rădăcini și canale radiculare, scurte și curbate.

Toate acestea fac tratamentul endodontic puțin eficient, și frecvent - chiar imposibil.

Adesea rădăcinile fuzionează cu formarea unui singur canal.

2.3. N.B.

Pentru efectuarea corectă a intervențiilor endodontice este esențial importantă cunoașterea amplasării rădăcinilor dentare în apofizele alveolare ale maxilarelor și corelațiilor lor cu formațiunile anatomice vecine.

A fost stabilit că vârfurile incisivilor centrali și laterali ai maxilei sunt amplasate aproape de cavitatea nasului și se află departe de planșeul (fundul) sinusurilor maxilare.

Rădăcinile caninilor, având lungimea maximă, pot fi amplasate la peretele anterior al sinusului maxilar.

Rădăcinile premolarilor, de obicei, nu ating fundul sinusurilor maxilare, iar a molarilor - la localizarea inferioară a fundului, - sunt separate de sinus printr-un strat osos foarte fin.

Distanța de la fundul alveolelor molarilor superiori până la fundul sinusului maxilar, de obicei, nu depășește 1-2,6 mm, iar în unele cazuri rădăcinile dinților sunt amplasate nemijlocit sub mucoasa care-l tapetează.

Cea mai aproape distanță a rădăcinilor dentare până la fundul sinusului maxilar (0,1-0,3 mm) se remarcă la nivelul molarului al II-lea, unde fundul sinusului poate fi concomitent și fundul alveolelor dentare.

Conform datelor A.C.Иванов, A.K.Иорданишвили (1995), vârfurile rădăcinilor primilor molari sunt cel mai aproape amplasate de fundul sinusului maxilar: rădăcina palatinală în mediu - cu 2,02 mm, jugal mezial - 4,5 mm, jugal distal - cu 3,8 mm.

La prelucrarea instrumentală și obturarea canalelor radiculare ale dinților mandibulari este important de a cunoaște coraporturile de amplasare a canalului mandibular, orificiului mentonier și a apexurilor radiculare.

Mulți autori indică vecinătatea strânsă a canalului mandibular cu fundul alveolelor molarilor; sunt descrise cazuri de localizare a orificiului mentonier în vecinătatea rădăcinilor premolarilor sau a caninului.

Rădăcina premolarul al II-lea inferior se află la o distanță de 3,0-7,5 mm de canalul mandibular, rădăcinile primului molar inferior - 4-8 mm, molarului al II-lea inferior - 1,0-5,0 mm.

Fundul alveolei molarului al III-lea inferior se află cel mai aproape de canalul mandibular, aspect ce presupune iminența traumatizării nervului alveolar inferior în cadrul intervențiilor endodontice.

Luarea în considerație a particularităților topografo-anatomice ale structurii dinților, cavitațiilor acestora, amplasării rădăcinilor dentare și a coraportului lor cu formațiunile anatomice ale maxilarelor, permite efectuarea în volum deplin și calitativ a tratamentului endodontic, evitarea erorilor și prevenirea posibilelor complicații.

3. INSTRUMENTE ENDODONTICE

3.1. Standardizarea instrumentelor endodontice

Pentru tratamentul cu succes al afecțiunilor pulpei și periodonțiului (pulpite și periodontite), este necesară studierea profundă a instrumentelor endodontice, înțelegerea clară a indicațiilor către folosirea lor și învățarea deprinderilor practice.

Instrumentele endodontice sunt niște instrumente, menite pentru lucrul în cavitatea dintelui și în canalele radiculare.

Înainte de a trece la studierea lor, trebuie de știut că din 1958 ele sunt unificate și standardizate, ceea ce va ajuta în continuare la studierea și aplicarea lor în activitatea practică a medicului stomatolog.

Comitetul Tehnic 106 al Organizației Mondiale de standarde (ISO/TC 106) a acceptat la nivel internațional standardul ISO 3630 și l-a aprobat. **Standardul ISO 3630 stabilește principalii parametri ai instrumentelor pentru prelucrarea canalului radicular:** forma, profilul, lungimea, mărimea, toleranța maximă de fabricație, și cerințele minime față de rezistența mecanică, codificarea coloră și cea cu simboluri geometrice (pentru identificarea tipului de instrument), precum și sistemul mondial de numerotare pentru comanda-re instrumentelor.

Toate instrumentele endodontice folosite pentru permeabilizarea și lărgirea canalului radicular sunt codificate color și prin cifre (vz. tabelul 1).

Tabelul 1.

Codificarea prin culori a mărimilor
Mărimea d_1 după ISO
Cod color

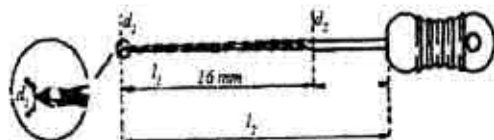
Mărimea d_1 după ISO	Cod color
006	Zmeuriu
008	Gri
010	Violet
015, 045, 090	Alb
020, 050, 100	Galben
025, 055, 110	Roșu
030, 060, 120	Albastru
035, 070, 130	Verde
040, 080, 140	Negru

În corespundere cu standardele ISO în capătul mânerului principalelor instrumente (file, reamer) sunt prezentate simbolul și cifra, care indica mărimea d_1 (*diametrul vârfului instrumentului*). Codificarea coloră a instrumentelor se efectuează conform unei scale standarde, colorând mânerele, picioarele integral sau cu inele colorate (plasate pe mâner, picior sau tijă). Un inel corespunde culorii albe, iar două – galbenului.

Să examinăm elementele unui instrument endodontic (de tip file și reamer).

Standarde de mărime și lungime conform ISO:

d_1 – diametru la vârful instrumentului,
 d_2 – diametru la baza părții active a instrumentului, l_1 – lungimea părții active – cel puțin 16 mm, l_2 – lungimea de lucru de la vârful instrumentului până la baza mânerului - 21, 25, 28, 31 mm.



Lungimea instrumentului endodontic constă din două părți: prima – lungimea părții active, adică a suprafeței care acționează nemijlocit asupra țesutului dentar, constituie 16 mm, iar a doua, – lungimea de lucru (*întreaga lungime a tijei*), – poate fi diferită: 25 mm – pentru instrumente standard, 31 (sau 28) mm – pentru instrumente lungi, folosite la prelucrarea dinților superiori, îndeosebi a carinilor; 21 mm – pentru instrumente scurte, utilizate la molari și în caz de deschidere limitată a cavității bucale.

Tijele instrumentelor pot fi gradate cu creștături la distanța de 18, 19, 20, 22, 24, 25, 26, 28 mm de la vârf pentru comoditatea stabilirii lungimii lor pe radiografie.

Sunt produse și instrumente de dimensiuni intermediare (de obicei 12, 17, 22, 27, 32 și 37), care sunt folosite atunci când este imposibil de introdus în canal file-ul cu numărul următor. Ele poartă denumirea de "Golden mediums" ("mijlocul de aur") și sunt însemnate pe mâner cu marcaj (*Label*) auriu.

Forma majorității instrumentelor (*file, reamer*) se caracterizează printr-o conicitate constantă – reprezintă o mărire a diametrului (*de la vârf până la baza părții active a instrumentului*) cu 0,32 mm (0,02 pe 1 mm de lungime). Aceasta oferă posibilitatea de a efectua în mod practic mărirea fracționată a numărului instrumentului datorită înlăturării a 1-2 mm din vârf. Dar actualmente a apărut o generație nouă de instrumente cu mărirea diametrului mai mult de 0,02 mm pe 1 mm lungime (*Profiles, Quantec series 2000*), ceea ce asigură o eficiență optimă de lucru a instrumentului pe toata lungimea canalului, și nu doar în porțiunea apicală a canalului.

3.2. Clasificarea instrumentarului endodontic

Clasificarea instrumentelor endodontice după ISO:

1. File-urile manuale (K și H), reamere (K), pulpoextractoarele, pluggere și spreadere (*pentru condensarea verticală și laterală a gutaperçii*);
2. H-file-uri și K-reamere mecanice cu coada pentru piesa de mână, ace Lentulo;
3. Freze Gates-Glidden (tip G), Peeso (tip P), reamere de tipul A, D, O, KO, T, M;
4. Conuri – de gutapercă, argint, hârtie.

Această clasificare este incomodă pentru utilizarea clinică. Deaceia, se recomandă de a urma clasificarea instrumentelor endodontice reieșind din utilizarea clinică (*propusă de Curson în 1966*):

1. instrumente pentru examinare și diagnostic;
2. instrumente pentru înlăturarea țesuturilor dentare moi;
3. instrumente pentru permeabilizarea și lărgirea canalului radicular;
4. instrumente pentru obturarea canalului radicular.

Makeev I.M. și coautorii (1966), și Borovsky E. B. (1977) au propus să fie extinsă clasificarea grupului al treilea:

- 3.1. instrumente pentru lărgirea orificiilor de intrare ale canalelor radiculare;
- 3.2. instrumente pentru permeabilizarea canalului radicular;
- 3.3. instrumente pentru lărgirea canalului radicular.

Pentru a înțelege și a învâța mai bine clasificarea instrumentarului endodontic trebuie de enunțat/elaborat criterii, reieșind din:

1. menirea instrumentului;
2. metoda de confecționare;
3. materialul din care sunt confecționate instrumentele (*compoziția aliajului*);
4. flexibilitatea instrumentului;

5. lungimea instrumentului;
6. mărimea și forma secțiunii transversale a instrumentului;
7. forma părții active și a vârfului instrumentului;
8. conicitatea instrumentelor;
9. modul de a le acționa [pune în funcțiune] (*manuale și mecanice*);

Corespunzător cu criteriile enumerate mai sus oferim spre examinare următoarea clasificare a instrumentelor endodontice:

I. instrumentele care asigură accesul către canalul radicular: frezele, endofrezele, excavatoarele endodontice, sondele endodontice manuale (explorers) de diferite forme.

II. instrumente și aparate pentru examinarea sau diagnosticul canalelor radiculare. Instrumente: ace radiculare, reamere și *file-uri*. Aparate: instalații roentgen, viziografe, apex-locatoare.

III. Instrumente pentru înlăturarea țesuturilor moi dentare sau necrotizate: pulpo-extractorul, rașpa radiculară [*"rat-tail"*].

IV. Instrumente pentru lărgirea orificiului de intrare a canalul radicular: freze de tip Gates-Glidden, reamere tip Peeso (Largo), Orifice Opener, reamere de tipul Beutelrock ș.a.

V. Instrumente pentru prelucrarea mecanică a canalului radicular: K reamere, K *file-uri*, H *file-uri* și modificările acestora (K și H – indică primii producători - Kerr, Hedström).

VI. Piesele folosite la prelucrarea canalelor radiculare: piese endodontice speciale, care funcționează în regimuri diferite (cu viteza mică, cu mișcări de *"du-te-vino"*, *"în sus – în jos"*, *"în sensul acelor ceasornicului și contrar lor"*), și pentru prelucrarea vibratorie (sonică și ultrasonică) a canalului radicular.

VII. Instrumentele folosite pentru obturarea canalelor radiculare: ace de canal, ace Lentulo, spreader, plugger, guta-compactor, termoplugger (*pentru condensarea la cald a gutaperçii*), seringi, fuloare pentru obturarea retrogradă cu amalgam în caz de rezecție apicală a rădăcinii ș.a.

VIII. Alte instrumente și accesorii, folosite la prelucrarea canalelor radiculare: conuri standarde de hârtie absorbantă, pense endodontice pentru fixarea acelor și conurilor, lăntșoare cu inel și fire de siguranță pentru fixarea instrumentelor de degetul medicului, limitatoare [stoppere] pentru instrumente endodontice, dispensere [limitatoare, fixate pe instrumente], rigle pentru măsurarea și stabilirea lungimii de lucru a instrumentului, instrumente pentru flexarea [îndoirea] prealabilă, instrumente pentru irigarea și aspirarea canalului radicular, boxe pentru păstrarea și sterilizarea instrumentelor.

Instrumentele endodontice se împart *conform metodei de fabricare* [62]:

- › instrument K-stil, – prin răsucirea semifabricatului metalic;
- › instrument H-stil, prin strunjirea [așchieria] semifabricatului metalic.



"Safety Hedström", confecționat prin metoda strunjirii, - partea activă a instrumentului



Instrumentul "Endosonore file" (de tip K), confecționat prin metoda răsucirii

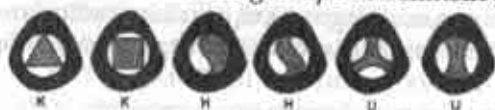Există deasemenea și clasificarea instrumentelor endodontice după materialul din care ele sunt confecționate:

- aliaje de oțel antiacid [inox];
- aliaje de oțel carbon [suedez];
- aliaje de titan;
- aliaje de titan-nichel.

După flexibilitate instrumentele se împart în:

- aliaje de oțel antiacid [inox] – cele mai flexibile;
- aliaje de oțel carbon [suedez] – cele mai fragile;
- aliaje de titan – cele mai elastice;
- aliaje de titan-nichel – cele mai plastice.

După lungimea instrumentului: Aproape la toate instrumentele endodontice lungimea părții active, adică a suprafeței care acționează nemijlocit asupra țesutului dentar, constituie 16 mm, iar lungimea totală – 19, 21, 25, 28, 31 mm. Tijele instrumentelor pot fi gradate. Există instrumente cu lungimea de lucru variabilă a părții active. Ele sunt dotate cu un mâner de măsurat cu gradaj în milimetri și cu un dispozitiv de fixare pentru stabilirea lungimii de lucru.



Secțiuni transversale ale părții active a diferitor instrumente de tip K, H și „în U”:

După forma secțiunii transversale a instrumentului se împart într-un șir de tipuri, cel mai des fiind întâlnite: pătrată, triunghiulară, romboidă. Pe lângă cele enumerate, mai sunt și alte tipuri de secțiuni.

Trebuie de remarcat că instrumentele K și H sunt capabile să pătrundă în dentină (active, autoașchietoare). Instrumentele „în U” nu sunt capabile să așchieze [taie] dentina în asemenea condiții (neactive). Instrumentele „în U” au în secțiune transversală 3 sau 2 adâncituri, bine prelucrează canalul și sunt mult mai sigure, mai inofensive. Instrumentul păstrează poziția neagresivă chiar și într-un canal curbat.

Este necesar de atras atenția, că instrumentele cu secțiunea transversală pătrată sunt cu flexibilitatea cea mai mică, cu cea triunghiulară fiind mai flexibile, iar cele cu secțiunea transversală romboidă – cele mai flexibile. Merită de menționat că instrumentele confecționate prin așchiere sunt cele mai fragile.

După mărimea (diametrul) vârfului instrumentului reamerele și file-urile sunt de la 0,06 până la 1,40 mm și sunt marcate cu cifre (06 – 140).

Codificarea instrumentelor endodontice după mărime:


- culoarea mânerului;
- inele colore pe mâner sau tijă.

Marcarea instrumentelor endodontice se efectuează prin aplicarea unor figuri geometrice pe partea terminală a instrumentului.

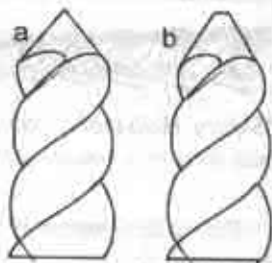
După nivelul de agresivitate sunt împărțite în:

- instrumente cu vârf agresiv [ascuțit] – pot înțepeni în canal din cauza vârfului ascuțit. Vârful agresiv are marcajul „Ar”;
- instrumente cu vârf neagresiv. Vârful neagresiv are marcajul „BATT-TIP”.

Instrumente cu vârf agresiv (a) și neagresiv (b) →



Diametrul vârfului unui instrument endodontic – d_1 .

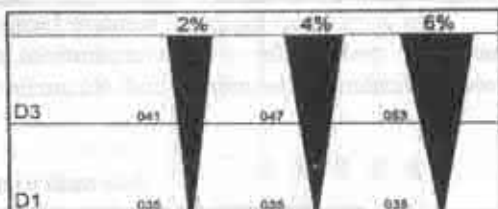


Instrumentele endodontice pot fi diferențiate și după conicitatea instrumentului. Cel mai des este utilizată conicitatea 2% (002). Ultimul timp se întâlnesc instrumente și cu conicitatea 004, 006, 008, 010, 012.

Conicitatea instrumentelor endodontice →

După modul de acționare instrumentele endodontice sunt: *digitale* (cu mâner mic pentru degete), *manuale* (cu mâner lung pentru fixarea cu mâna), și *mecanice* (cu piciorul standard pentru piesa unghi).

Cei mai importanți indici de standardizare sunt prezentați în tabelul 2.



Tabelulul 2. Standarde de denumiri. Sistemul de numerotare a comenzii instrumentelor firmei producătoare. Simboluri ISO

Denumirea instrumentului		Numerotarea	Simbol
K-Reamer	dilatator de canal Kerr	451	▲
K-file	burghiu Kerr	452	■
Hedstroem file	burghiu Hedstroem	453	●
Rasp	ac pentru raclare	454	●
Nervextractor	pulpoextractor	455	✱
Smooth broach	ac diagnostic rotund	456	
Miller broach	ac diagnostic fațetat (ac Miller)	457	
Pasta carrier lentulo	ac Lentulo, ac pentru obturarea canalelor	458	⊙
Beutelrock reamer B ₂	ac pentru dilatarea canalelor	459	∩
Beutelrock reamer B ₁	ac pentru dilatarea canalelor	336	◆
Finder Plugger	compactor manual	461	P
Ingener Plugger	compactor mecanic	463	

3.3. Destinația instrumentelor endodontice și particularitățile lor caracteristice

3.3.1. Instrumente pentru examinare și diagnostic:







- ac (de canal) radicular, ac radicular Miller
- măsurător de lungime
- verificador
- K-file-uri cu stopper

Instrumentele și aparatele pentru examinare și diagnostic sunt folosite pentru determinarea localizației orificiilor de intrare, lungimii de lucru și direcției canalului radicular.

Din acest grup fac parte sondele [acele radiculare] Miller. Ele sunt de 3 tipuri (vz. tabelul 3): sonda Miller cu secțiune cilindrică, sonda radiculară Miller pentru meșe de vată, și sonda radiculară Miller propriu-zisă. Vârfului tuturor acelor diagnostice sunt rotunjite.

Tabelul 3.

Acele radiculare (diagnostice)

Denumirea, aspectul general	Secțiune transversală
Sonda Miller cu secțiune cilindrică 	
Sonda radiculară Miller pentru meșe de vată 	
Sonda radiculară Miller propriu-zisă 	

Sonda Miller cu secțiune cilindrică se confecționează dintr-un aliaj moale și în secțiune transversală are o formă rotundă, un diametru mic, o îngustare uniformă și flexibilitate înaltă. *Sonda Miller* se utilizează pentru verificarea (adâncimii) permeabilizării și direcției canalului radicular.

Acul fațetat Miller are în secțiune transversală o formă pătrată.

Sonda Miller pentru meșe de vată are în secțiune transversală o formă octogonală și creștături amplasate "în zig-zag". Vata se răsușește pe partea activă și nu-și schimbă poziția în timpul introducerii instrumentului în canalul radicular.

Dacă este necesar de a determina permeabilitatea canalelor radiculare, lungimea și forma lor, se indică radiografia, viziografia, apex-locația.

Pentru căutarea și lărgirea orificiului de intrare a canalului se folosește K-reamer, K-file, PassFinder etc., iar pentru evaluarea mărimii canalului radicular se folosesc și verificatoarele, care fac parte din sistemul Thermafill.

3.3.2. Instrumente pentru înlăturarea țesuturilor moi din canalele radiculare:

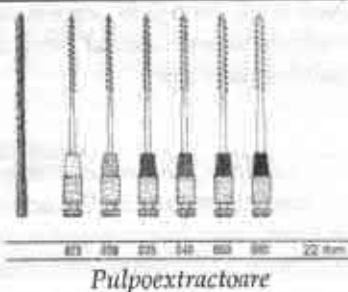
- pulpoextractor
- profile
- K-reamer

Cel mai des pentru îndepărtarea din lumenul canalului a pulpei și a masei necrozate, sau a meșelor de vată, se folosește *pulpoextractorul* (Barbed Broach, Nervbroach, Nervextractor, burghiu tip broșe dințate, ac de extirpare). El reprezintă un instrument dentat, pe a cărui parte activă, în spirală, sunt amplasați 40 dințișori, aceștia având mărimea proporțională cu jumătatea din diametrul acului. Spre deosebire de rașpa dințișorii pulpoextractorului au o direcție oblică, având ascuțișul îndreptat spre mânerul instrumentului și sunt puțin elastici. La introducerea în canal, dințișorii sunt presați către tija conică, ceea ce facilitează pătrunderea pulpoextractorului în țesutul pulpar. În timpul extragerii instrumentului din canal dințișorii captează țesutul pulpar și îl extrag în totalitate. Cu pulpoextractorul se operează precaut, respectând mărimea, în dependență de lărgimea canalelor.

Pulpoextractoarele sunt fine și casante (se fracturează ușor). De aceea instrumentele sunt utilizate doar în canalele ușor permeabilizabile, atunci când este exclusă blocarea

și fracturarea instrumentului. În timpul lucrului pulpoextractorul se introduce în canalul radicular până la o senzație de proptire [rezistență], apoi se retrage aproximativ cu 2 mm, se răsuțește ușurel (fără efort) la 360°, și se extrage într-un moment împreună cu conținutul canalului radicular. În cazul canalelor radiculare înguste este mai bine ca la început canalul radicular să fie lărgit cu K-file sau cu K-reamer, sau cu H-file. După aceasta resturile pulpare pot fi îndepărtate cu un pulpoextractor.

Diametrul pulpoextractorului se schimbă de la mărime la alta cu 0,02-0,04 mm. Lungimea părții dentate - 10 mm. Simbolul geometric - stelută cu 8 colțuri cu unghiurile ascuțite.



Pulpoextractoare

Pentru îndepărtarea din canalul radicular a țesuturilor moi poate fi de asemenea utilizat și rașpa de canal, K-file și Hedström File.

Rasp (rașpa, "coadă de șoarece"), asemănător la exterior cu pulpoextractorul, are 30 sau 50 de dințișori ascuțiți cu lungimea de 1/3 din diametrul tije, care sunt amplasați sub un unghi de 90° față de axul instrumentului. Ei formează șiruri spiraliforme, care încercuiesc tija conică rotundă a părții active. Dințișorii la raspă sunt foarte rezistenți; ei nu se indoie și nu se fracturează. Vârful instrumentului este rotunjit și nu are dințișori.



"Coadă de șoarece"

Diametrul rașpei de canal se schimbă de la mărime la alta cu 0,03 mm. Lungimea părții dentate - 10,5 mm. Simbolul geometric - stelută cu 8 colțuri cu unghiurile drepte. Este eficientă la tratarea pulpitelor și a periodontitelor pentru evacuarea din canalul radicular nu numai a pulpei și a maselor putride, ci și a dentinei ramolite/ infectate, și a materialului de obturație.

3.3.3. Instrumente pentru permeabilizarea și lărgirea canalului radicular.

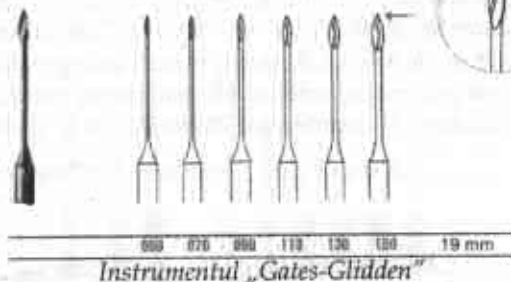
3.3.3.1. Instrumente pentru lărgirea orificiului de intrare a canalului:

- freza Gates-Glidden
- reamer de tipul Peeso
- reamer Beutelrock tip1 (B₁)
- reamer Beutelrock tip2 (B₂)
- profile-uri
- farside
- deepstar
- K-reamer

"Gates-Glidden" - freză (reamer) „G”

- provine de la cuvântul englez *gate* (poartă) și *glide* (a glisa). Are partea activă lanceolată [în lance] sau gutată [în picătură] cu vârf neagresiv amplasat pe o tijă fină lungă. Vârful instrumentului este ușor rotunjit spre a fi mai puțin agresiv la acționare.

Lungimea părții active constituie 15-19 mm. Se lucrează cu Gates-Glidden manual sau mecanic - cu piesa contraunghi la turații mici (viteza recomandată este de 450-800 rotații pe minut). Instrumentul este produs de 6 mărimi: Nr.1 (50), Nr.2 (70), Nr.3 (90), Nr.4 (110),



Instrumentul „Gates-Glidden”

Nr.5 (130), Nr.6 (150), care sunt marcate pe mâner/ portantă cu ajutorul unor inele. Acest instrument este indicat pentru lărgirea orificiului de intrare și a treimii superioare a canalului radicular.

„Largo” („Peeso Reamer”) are partea activă alungită, care trece într-o tijă rigidă. Este un instrument rotativ. Se lucrează cu „Largo” mecanic, acționând-ul cu piesa contraunghi la turații mici (*viteza recomandată este de 800-1200 rotații pe minut*). Acest instrument este indicat pentru permeabilizarea canalelor radiculare drepte ale dinților monoradiculari, precum și a canalului palatinal al molarilor superiori și a canalului distal al molarilor inferiori, pentru instrumentarea (în genere) a unei porțiuni drepte de canal radicular, lărgirea orificiului de intrare și la prepararea canalelor pentru restaurări cu pivoturi. Lungimea părții active constituie 15-19 mm. De obicei, are vârful neagresiv. Sunt produse 6 mărimi ale instrumentului: Nr.1 (70), Nr.2 (90), Nr.3 (110), Nr.4 (130), Nr.5 (150), Nr.6 (170), care se marchează cu inele pe portantă.

Instrumentul „Peeso Reamer” („Largo”) →



Orifice Opener („Widener”) este un instrument manual sau mecanic pentru lărgirea orificiului de intrare a canalului radicular. Partea activă se îngustează uniform spre vârf și prezintă 4 fațete. Acest instrument este indicat pentru lucrarea (în genere) a unei porțiuni drepte de canal radicular, lărgirea orificiului de intrare. Este eficient în cazul molarilor, unde este greu de lucrat cu freză radiculară. Sunt produse 3 mărimi și 3 lungimi (14, 15 și 16 mm). Producător – firma „Maillefer”. **Orifice Opener MB** ne amintește de instrumentul anterior, dar are partea activă în formă de glonte și este acoperită cu pulbere de diamant. Producător – firma „Maillefer”.

Instrumentul „Orifice Opener MB” →



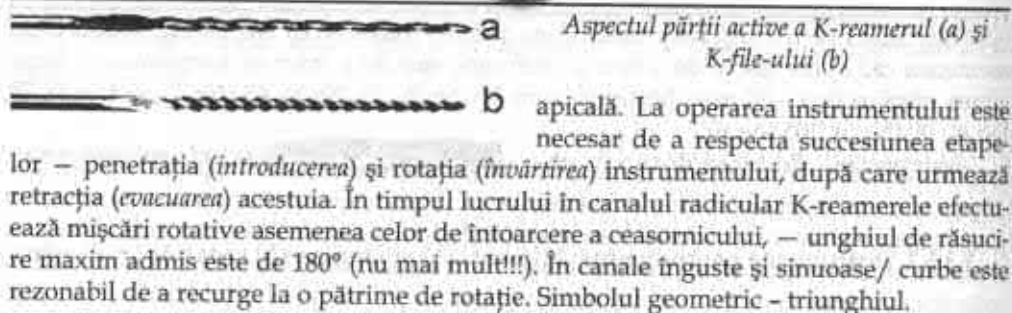
Pe lângă aceste instrumente rotative pentru lărgirea orificiilor de intrare ale canalelor radiculare, se mai folosesc și „Beutelrock reamer B₁” (de tip 1) și „Beutelrock reamer B₂” (de tip 2).

„Beutelrock Drill reamer B₁” (producător – „VDW”) este un instrument care lărgiște orificiul de intrare a canalului – spre deosebire de alte instrumente endodontice, este confecționat prin strunjire, – asemeni unei freze de oțel. Are partea activă în formă de flacără cu patru muchii [fațete] tăietoare, care se îngustează spre vârful instrumentului. Lungimea părții active – 11 mm. Instrumentul se folosește în piesa contra-unghi la o viteză de 800-1200 rotații/minut. În comparație cu *Beutelrock Reamer B₂*, acest instrument este mai puțin agresiv. El este menit pentru crearea și lărgirea accesului în canalele radiculare. Mărimile sunt 70 sau 90 (Nr.1) până la 170 sau 180 (Nr.6).

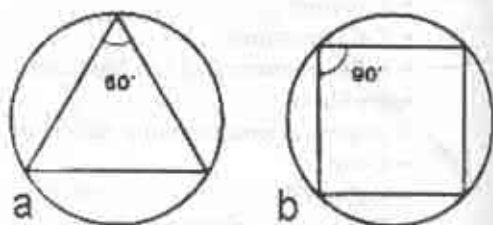
Instrumentul „Beutelrock Drill reamer B₁” →



„Beutelrock Reamer B₂” (producător – „VDW”) este un instrument original pentru lărgirea canalului. Se caracterizează prin forma cilindrică a părții active. Instrumentul este confecționat din aliaj crom-nichel inox, prin răsucirea unei lame plate, care are 2 suprafețe tăietoare. Este un instrument rotativ, foarte ascuțit și agresiv. Trebuie de folosit doar la prelucrarea canalelor drepte în porțiunile coronară și medie. Având în vedere, cât de ascuțit este instrumentul, el trebuie folosit cu multă atenție și numai la turații mici



K-file este un instrument universal, ce poate fi folosit atât pentru permeabilizarea canalelor radiculare, cât și pentru îndepărtarea țesuturilor dure dentare de pe pereții acestora. K-file-ul se confecționează prin răsucire: a) până la nr. 25 după ISO – din fir metalic cu secțiune pătrată, b) începând cu mărimile 30, sunt folosite semifabricate cu secțiune trifațetată, c) începând cu nr. 70 K-file-urile au un vârf ascuțit și agresiv. Tija este rotundă.



Secțiune transversală a instrumentului confecționat din fir metalic cu profil trifațetat (a) și tetrafațetat (b).



Instrumentul „K-file”

Dispune de proeminente (muchii) tăietoare; ce retează porțiuni din dentină. Fațeta tăietoare este destul de agresivă (unghiul între axul longitudinal și fațetă este de 40°).

Numărul de spire tăietoare pe o unitate de lungime a K-file-ului este mai mare decât la K-reamer, – unul de mărimi mici este dotat cu 33 spire, iar cele mari au cel mult 8 spire.

În caz de permeabilizare a canalului cu ajutorul K-file-ului sunt efectuate mișcări rotative similare mișcărilor de pornire a ceasului de mână. Lărgirea canalului cu ajutorul K-file-ului este realizată prin mișcări de pilire, avansând repetat, de mai multe ori instrumentul în direcția orificiului apical. În momentul retracției file-ul este apăsător lateral spre peretele canalului, răzuind dentina parietală.

Capacitatea de tăiere a acestui instrument este superioară K-reamerelor. El poate fi folosit cu succes în canale înguste (fine) și sinuoase (curbe).



Instrumentul „K-flexofile”


În asemenea cazuri este mai bine să utilizăm un **K-FlexoFile**, ce reprezintă un instrument K-file modificat, fabricat dintr-un fir de oțel de calitate superioară, mult mai flexibil, realizat prin tehnologie aero-

spațială, dotat cu un vârf fin, ascuțit. Cu ajutorul K-flexofile-urilor urmează a fi efectuate mișcări de pilire. Simbolul geometric – pătratul.

Hedström file (H-file, burghiul Hedström). Simbolul „H” este prima literă din numele producătorului ce a lansat know-how-ul pe piață. Instrumentul se confecționează din fir metalic cu secțiune rotundă (prin metoda de strunjire). Ca urmare se realizează niște fațete tăietoare (de la 31 până la 14) cu traiect spiralat, cu unghiul între axul longitudinal și fațetă – 60°. Toate acestea asigură instrumentului o eficiență tăietoare înaltă și, concomitent, – fragilitate. Se permite de a se lucra cu Hedström file-urile numai prin mișcări verticale, de pilire. La efectuarea cu aceste instrumente a unor mișcări de rotire în cana-

Instrumentul „Hedström file” →

lul radicular este rezonabil de a recurge la 1/2 de rotație, altfel instrumentul se poate bloca și chiar – fractura. Hedström file-urile sunt menite pentru planarea pereților canalului radicular, mai ales dacă pereții formează un lumen oval sau “în fantă”. În cazul prelucrării mecanice cu K-reamere sau K-file-uri în asociere cu Hedström-file-uri se recomandă recurgerea la un H-file de o mărime mai mică decât instrumentul utilizat anterior (K-file sau K-reamer). De ex., după un K-file cu nr. 25 trebuie de utilizat H-file-ul cu nr.20.



Rasp (rașpa, Rat Tail File) este un instrument, confecționat din oțel extradur și seamănă cu “coadă de șoarece”. Are 30 sau 50 de dințișori ascuțiți, care sunt amplasați sub un unghi de 90° față de axul instrumentului. Ei formează șiruri spiraliforme, care încercuiesc tija conică rotundă a părții active. Dințișorii la rașpă sunt mai agresivi decât proeminențele K-file-ului, și – foarte rezistenți; ei nu se indoiește și nu se fracturează. Vârful instrumentului este rotunjit și nu are dințișori. Deaceia instrumentul ușor pătrunde în canalul radicular. Setul conține 7 instrumente cu lungimea de lucru 25 mm. Lungimea dințișorilor este egală cu 1/3 din diamentru. Sunt fabricate instrumente cu lungimea de lucru variabilă a părții active. Ele sunt dotate cu un mâner de măsurat cu gradație în milimetri și cu un dispozitiv de fixare pentru stabilirea lungimii de lucru. Grație acestui avantaj rașpa este indicată pentru prelucrarea și lărgirea canalelor radiculare, inclusiv la molari, și pentru înlăturarea din acestea a conținutului moale și a dentinei ramolite. Lărgirea canalului se efectuează prin mișcări rotative și de pilire [raclare]. În procesul de lucru canalul trebuie irigat. După finalizarea lucrului cu rașpa pereții canalelor trebuie planați cu K-file sau Hedström-File.



Proteștită	25 mm
001	001 015 001
002	002 015 002
003	003 015 003
004	004 015 004
005	005 015 005
006	006 015 006
007	007 015 007
008	008 015 008

Instrumentul „Rasp” sau „Rat Tail File”

3.3.4. Instrumente pentru obturarea canalului radicular:

- ac Lentulo
- K-reamer
- spreader-plugger
- compactor, guta-compactor
- conductor de căldură Heat-carrier

Sunt descrise în „Tehnici de obturare”

3.4. Piese folosite pentru instrumentarea canalelor radiculare

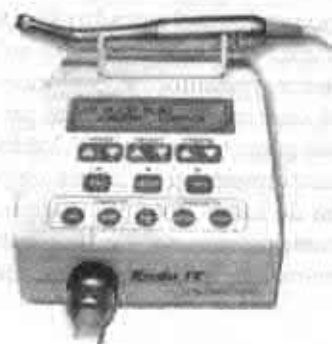Piese endodontice, spre deosebire de cele obișnuite, funcționează la rotații mici și efectuează mișcări rotative incomplete. Piese endodontice reduc riscul de blocare și de fracturare a instrumentelor endodontice în canal. La apariția unei rezistențe excesive pie-

sa se oprește și pornește rotația inversă. Unele modele de piese au funcția de apex locator, ceea ce permite limitarea lungimii de lucru a instrumentului și prevenirea traumatizării periodonțiului. O bună parte din piese este dotată cu moduli autonomi de dirijare, ce permit programarea modului de funcționare a piesei. Concomitent cu aceasta sporește viteza și siguranța manoperelor efectuate.

După modul de funcționare a piesei pot fi evidențiate trei grupuri de piese endodontice: rotative, cu mișcări „înainte-înapoi” și cele cu mișcări verticale [„în sus-în jos”].

Piesa endodontică rotativă, datorită reductorului incorporat, reduce viteza de rotație în raport de 16:1, și funcționează cu o viteză de 300 - 800 rotații/minut. Frecvent piesele de acest tip sunt marcate cu un inel verde. Din acest grup fac parte piesele: NiTiMatic (SUA) și MM10E (Franța).

Piesa endodontică „Anthogyr NiTi Control 128:1 / 64:1” →



Piesa endodontică „Endo IT Professional 4:1” cu modul de dirijare

Piesa endodontică cu mișcări „înainte-înapoi” realizează revoluții în sensul și contrar acelor ceasornicului, de 90°. De obicei piesele de acest tip sunt marcate cu un inel galben. Din acest grup fac parte piesele: Giromatic, Endo-Cursor (în această piesă pot fi fixate nu doar instrumente mecanice, ci și cele manuale), Endo-Lift al firmei Kerr. Concomitent cu piesa Giromatic sunt folosite instrumente special elaborate: GiroPointer - dilatator de ostiumuri canalare - Orifice Opener, cu lungimea de 16 mm; Giro-Broach - instrument, asemănător cu rașpa radială; GiroFile - cu configurația de H-File; Giro-Reamer; HeligiroFile - instrument, dotat cu trei fațete tăietoare în secțiune transversală.

Piesa endodontică cu mișcări verticale realizează deplasări „în sus-în jos” cu o amplitudine de 0,3 - 1 mm. De obicei mișcările „în sus-în jos” se combină la aceste piese cu mișcări „înainte-înapoi”. Piesele funcționează prin sistemul Canal Leader: Canal Leader T-1 “Titan” (Siemens) și Canal Leader 2000 (SET, Germania). Aceste piese realizează mișcări „înainte-înapoi” în sensul și contrar acelor ceasornicului (până la 90°), și mișcări verticale - „în sus-în jos” - cu o amplitudine de 0,4 - 0,8 mm. Parametrii ambelor mișcări depind de viteza micromotorului și de rezistența în canalul radicular. Pentru aceste piese sunt produse instrumente speciale de tip K- și H- files. Pentru aceeași piesă se produce un sistem de reperare a canalelor Canal Finder System (SET, Franța), ce efectuează mișcări verticale cu o amplitudine de 0,3 - 1 mm și o rotație liberă în sensul și contrar acelor ceasornicului. La creșterea presiunii asupra piesei componenta verticală a mișcării descrește sau dispare, iar rotația permite apexului instrumental să părăsească zona blocantă. Se utilizează împreună cu instrumente de tip Canal Master sau H-File cu vârf neagresiv. În afară de cele sus-menționate, se întâlnește deasemenea și piesa W&H Excalibur, ce realizează mișcări laterale și vibratoare cu viteza de 20 - 25 mii rotații/minut. Această piesă se întrebuințează împreună cu K-File-uri modificate.

Piesa endodontică „Anthogyr Contra-Angle W&H 4:1” →



Trebuie de menționat, că unele piese pot funcționa în regim de apex locator, ceea ce permite limitarea lungimii de lucru a instrumentului și să aibă o indicație (alarmă) sonoră și luminoasă - de ex., piesa Tri Auto ZX a firmei J.Morita, Japonia.

Piesa endodontică „Anthogyr Contra-Angle 1:1” →



3.5. Piesa și aparatul, folosite pentru obturarea canalelor radiculare cu gutapercă

Piesa prezentată este menită pentru obturarea tridimensională a canalelor cu conuri de gutapercă prin metoda de condensare verticală. În piesă se fixează un accesoriu special - *plugger*, care are posibilitatea de a încălzi și răci vârful instrumentului, ceea ce permite de a nu trauma periodonțiul și, în același timp, încălzirea eficientă a gutapercii până la temperatura de lucru, și efectuarea condensării ei verticale. Aparatul respectiv reduce timpul de manopere curative, permite obturarea calitativă a canalului cu gutapercă, fiind umplut și obturat nu numai macrocanalul, ci și delta apicală, și canalele radiculare secundare accesorii.

Piesa „Endo Twin” pentru obturarea canalelor radiculare →



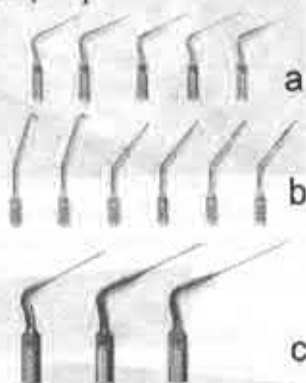
3.6. Sistemele vibratoare pentru prelucrarea canalelor radiculare

Sistemele vibratoare sunt sisteme, destinate pentru prelucrarea sonică și ultrasonică a canalelor radiculare. Piesele sonice funcționează la frecvența de 1500-6500 Hz, iar cele ultrasonice - la o frecvență 20.000-45.000 Hz. Este cunoscut faptul, că undele acustice se răspândesc în orice mediu, inclusiv sunt transmise în canalul radicular, vizând toate direcțiile. În acel moment apare *efectul de cavitație* - formarea și explodarea unor bule pulsatorii, umplute cu vapori sau gaze.

Din contul undelor acustice în canal se produc forme complexe de oscilații ale instrumentului (de ex., a unui file) fixat în piesă. File-ul se deplasează vertical [„în sus-în jos”] cu o amplitudine de 100 micrometri (mkm) și orizontal - cu o amplitudine de aproximativ 1 mm de oscilații ale vârfului instrumentului. Din contul acestui fapt se și asigură lărgirea și permeabilizarea canalului.

Instrumente endodontice pentru prelucrarea ultrasonică:

- a - instrumente cu acoperire abrazivă „Endo 1-5”;
- b - piese cu acoperire abrazivă „Surg 1-6”; →
- c - instrumente din titan „Endo 6-8”



În caz de funcționare în diapazon ultrasonic sunt folosite două metode de generare - *magnetostrictivă* și *piezoelectrică*.

Magnetostricțiunea (de la lat. *strictio* - contracție) reprezintă efectul de deformare a formei și dimensiunilor unui corp sub acțiunea unui câmp magnetic variabil.

Piezoelectricitatea reprezintă efectul de apariție a polarizării electrice a unor medii cristaline.

În primul caz este necesară o răcire hidrică continuă - circulația hipocloritului de sodiu (NaOCl).

În al II-lea caz răcirea nu este necesară.

La instrumentarea în ambele cazuri sunt folosite, de regulă, K-files, și files cu acoperire diamantată și vârf neagresiv.

Metoda de prelucrare este următoare:

Înainte de prelucrarea sonică sau ultrasonică prin metode obișnuite este efectuată lărgirea canalului radicular până la dimensiunea 20.

După aceasta instrumentul pentru prelucrare sonică sau ultrasonică se alege de o mărime mai mică, pentru asigurarea oscilațiilor lui libere în canal.

Din aceste sisteme cele mai răspândite sunt: "Sonic Air 1500"; "Micro Mega", precum și sistemul „EndoStar”.

De regulă, împreună cu aceste sisteme sunt utilizate instrumentele special create pentru aceste scopuri - de ex., „Heliosonic”, „Trio Sonic” sau „TrioCut”.

Aceste instrumente sunt asemănătoare prin configurație cu K- și H-files, asemeni unui H-file trispiralat.


Pe lângă aceasta, sunt folosite instrumentele „RispiSonic” sau „ShaperSonic”, care sunt în esență rașpe radiculare, de altfel al doilea instrument - fiind mai agresiv, deoarece are dințișori mai mari și mai rigizi.

3.7. Alte instrumente și accesorii, folosite la operarea în canalele radiculare

Tratamentul endodontic de succes necesită o atenție sporită față de fiecare detaliu. De aceea este necesar de a atrage atenția și asupra unor accesorii, ce permit nu numai ușurarea vieții Dumneavoastră de stomatolog, ci și a vieții asistentului Dumneavoastră.



Conuri de hârtie absorbantă. Conurile sunt necesare pentru uscarea rapidă a canalelor radiculare și pentru introducerea preparatelor medicamentoase. Aceste accesorii dispun de un înalt grad de absorbție, sunt sterile, ambalate în slide-casete comode ce permit păstrarea consistenței de imbibție. Conurile au codificarea coloră după sistemul ISO. Nu conțin substanțe ligande și chimice. Dimensiunile conurilor au o exactitate înaltă și marcaje de adâncime la 18, 20 și 22 mm.



Endostopurile (limitatoarele) de silicon reprezintă în sine niște rondule (discuri mici) de silicon de 3-4 mm, aranjate pe acele (file-urile) tip burghiu pe locul care corespunde lungimii prestabilite. Contactul acestui stop cu fața ocluzală va indica că adâncimea dorită a fost atinsă. Aceste accesorii sunt puse în vânzare în ambalaje speciale - cutii cu 200 stopuri de silicon. Fiecare endostop prezintă o incizură pentru o orientare mai bună la folosirea unor instrumente precurbate. Endostopurile sunt de unică folosință.

Utilizarea repetată nu se recomandă, deoarece numai endostopurile noi asigură fixarea sigură. Trebuie de menționat că aceste mijloace de reperaj sunt radioopace.

Sistemul (instrumentul) pentru măsurat lungimea de lucru a instrumentelor endodontice, a conurilor de gutapercă și a celor de hârtie absorbantă. În mod obligatoriu medicul trebuie să aibă un instrument pentru măsurarea lungimii de lucru a instrumentelor endodontice, conului de gutapercă sau a conului de hârtie. Acest sistem poate fi o riglă

milimetrică obișnuită sau ceva mai sofisticat, care va permite cu exactitate în mm măsurarea lungimii instrumentului.

Sunt prezente două canale pentru măsurarea dimensiunilor: I - este destinat măsurării lungimii de lucru a instrumentelor endodontice cu endostopuri de silicon; II - este mai adânc și este folosit pentru conuri de obturație.

Lungimea de lucru exactă poate fi stabilită atât cu ajutorul foarfecelor, cât și prin simpla îndoire a conului.



Rigletă

Suportul pentru instrumente endodontice este destinat păstrării pe un termen scurt a instrumentelor endodontice în timpul procedurii de prelucrare a canalului. Instrumentele folosite pe parcursul tratamentului endodontic nu vor fi puse pe măsura de lucru (*impedimente*: greu de recuperat, risc de înțepare sau contaminare); ele vor fi introduse într-un suport special. Acest suport este alcătuit, de regulă, dintr-un container (endo-boxă, cutie) pentru soluții dezinfectante. Dispune de un disc dintr-un burete sintetic de unică folosință, care se îmbibă cu fluidul dezinfectant. Cutia este rezistentă la soluții chimice și poate fi sterilizabilă la temperaturi sub 200C°. Firma Maillefer a propus un șir de endo-boxe în care instrumentul este amplasat în conformitate cu diametrul și indicațiile acestuia.



4. TRATAMENTUL PULPITEI

4.1. Clasificarea metodelor de tratament al pulpitei

Pulpita este cea mai frecvent întâlnită complicație a unor carii netratate sau greșit tratate.

Metodele moderne de tratare a unor forme aparte de pulpite sunt argumentate științific prin studierea biologiei țesutului pulpar pe parcursul a mai multe decenii, ceea ce a permis stabilirea capacităților ei reparative și plastice considerabile. Ele au fost puse la baza terapiei patogenetice a pulpitei și constau din metoda conservativă de tratament cu păstrarea întregii pulpe și a celei chirurgicale, care conține în sine amputația și extirpația.

În prezent nu putem reduce tratarea tuturor formelor de pulpită la un standard unic. După stabilirea diagnosticului diferențiat în fiecare caz aparte trebuie aleasă o metodă individuală de tratament. La baza tacticii medicale stă constatarea stării generale a organismului, vârstei pacientului, localizării și dezvoltării procesului carios, virulenței microorganismelor ale cavității carioase, căilor de pătrundere a infecției în pulpă, caracterul evoluției, duratei și formei de inflamație, particularitățile anatomo-topografice ale cavității dintelui și a canalelor radiculare, stării periodonțiului, bolilor asociate în parodonțiu etc.

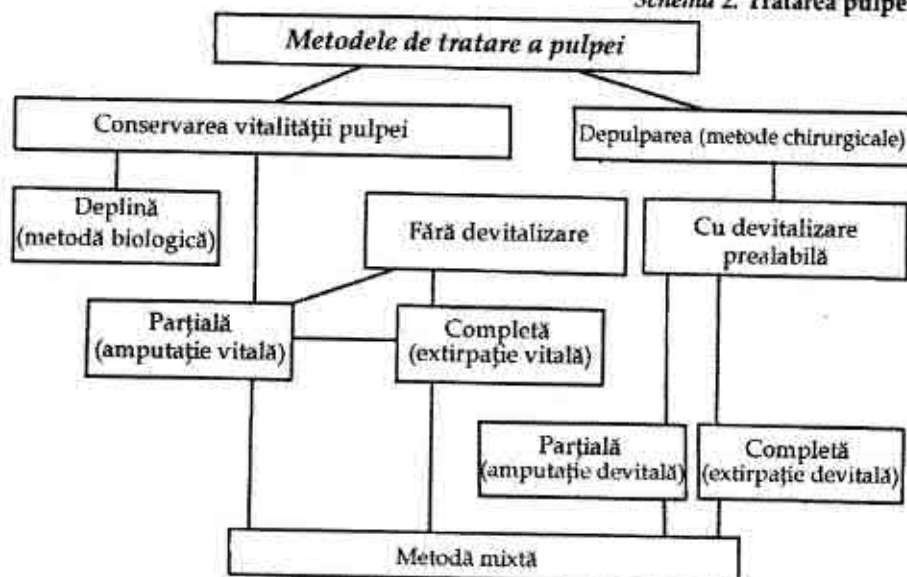
În tratarea pulpitei în fața medicului stau următoarele probleme:

- lichidarea focarului de inflamație în pulpă și atenuarea bolii;
- stimularea proceselor preparative și de dentinogeneză;
- prevenirea periodontitei;
- restaurarea formei și funcției dintelui.

Metodele existente în tratamentul pulpitei pot fi împărțite în conservative, chirurgicale și conservativ-chirurgicale.

În perioada actuală în tratamentul pulpei s-au format două direcții, 2 abordări - biologică și chirurgicală.

Schema 2. Tratarea pulpei



Metodele de tratament al pulpei pot fi clasificate în modul corespunzător:

1. Metodele de tratament conservativ cu păstrarea întregii pulpe (metodele vitale):
 - Coafajul indirect al pulpei;
 - Coafajul direct al pulpei.
2. Metodele de tratament conservativ cu păstrarea parțială a pulpei:
 - Amputația vitală;
 - Amputația devitală.
3. Metodele chirurgicale de îndepărtare deplină a pulpei dintelui:
 - Extirpație vitală;
 - Extirpație devitală.

Exista deasemenea și următoarea clasificatie:

1. Cu păstrarea pulpei (metoda vitală) - metodele conservative:
 - Cu păstrarea totală a pulpei (metoda biologică);
 - Cu păstrarea parțială a pulpei (metoda vitală);
2. Fără păstrarea pulpei (metode chirurgicale):
 - Extirpație vitală;
 - Amputație devitală;
 - Extirpație devitală.

La abordarea biologică eforturile medicului sunt îndreptate spre lichidarea deplină a procesului inflamator în pulpa și păstrarea viabilității (vitalității) întregii pulpe (coronare și radiculară).

Păstrarea parțială a pulpei în stare vitală (în zona canalului radicular) după extirparea părții coronare se numește *metodă de amputație vitală*.

Metoda biologică (conservativă) de tratament al pulpitei este îndreptată spre scoaterea (jugularea) inflamației pulpare cu ajutorul preparatelor medicamentoase fără îndepărtarea pulpei sau cu îndepărtarea parțială a acesteia sub anestezie, cu păstrarea ulterioară a părții pulpare rămase (*metoda amputației vitale*). Metodele chirurgicale de tratament al pulpei (*extirpația vitală și devitală*) sunt îndreptate spre îndepărtarea totală a pulpei sub anestezie sau după devitalizarea/necrotizarea/ ei, sau spre îndepărtarea pulpei coronare devitalizate cu mumifierea ulterioară a pulpei radiculare. Tratamentul poate fi efectuat într-o ședință sau în cadrul câtorva vizite ale pacientului.

4.2. Metoda conservativă de tratare a pulpitei

Justificarea teoretică a metodei biologice de tratament a pulpitei este *viabilitatea ei înaltă, capacitatea reactivă și funcția ei plastică*.

Esența metodei conservative (biologice) de tratament a pulpitei constă dintr-un complex de măsuri terapeutice, îndreptate spre suprimarea microflorei și spre lichidarea procesului inflamator cu păstrarea integrității maxime a pulpei dentare.

Viabilitatea înaltă a pulpei este asigurată de:

1) vasele pulpei (anastomoze, sistemul circular (inelar) de circulație sânguină în pulpa coronară;

2) țesutul conjunctiv lax, ce înconjură vasele lângă orificiul apical, ceea ce exclude posibilitatea compresiunii lor în caz de inflamație;

3) rețeaua capilară abundentă a pulpei coronare;

4) celulele sistemului reticulo-endotelial și acidul hialuronic, care reprezintă cel mai important factor de protecție a formațiunilor structurale ale pulpei de la efectele nocive;

5) stabilitatea sistemului enzimo-inhibitor.

Indicații pentru metoda conservativă:

1. Pulpita acută de focar;
2. Pulpă accidental denudată la prepararea cavității carioase;
3. Vârsta tânără (până la 30 ani);
4. Lipsa unor afecțiuni cronice asociate sau afecțiuni acute înaintea sau în timpul tratamentului;

5. Lipsa schimbărilor pe radiografie în regiunea apexului radicular;
6. Lipsa reacțiilor alergice la preparatele medicamentoase administrate;
7. Dintele nu poate fi supus unui tratament protetic;
8. Cavitatea carioasă nu trebuie să fie localizată în regiunea cervicală;
9. Calea de pătrundere a infecției - doar prin coroana dintelui;
10. De la momentul apariției durerii trebuie să treacă nu mai mult de 24 ore;
11. Electroexcitabilitatea pulpei trebuie să fie 20-25 mA;
12. Dentina suprapulpară trebuie să

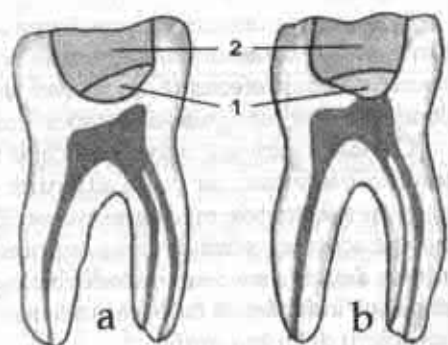
semene ca consistență și culoare cu dentina normală (neafectată);

13. Sensibilitatea pulpei la sondare trebuie să fie înaltă - pacientul trebuie să simtă chiar și cea mai ușoară atingere a sondei.

Metoda biologică de tratament al pulpitei.

A - schema cofajului indirect cu pastă curativă;

B - schema cofajului direct cu pastă curativă. 1 - pastă curativă din hidroxid de calciu; 2 - obturație (temporară sau de durată).



Contraindicații:

1. Vârsta peste 35 ani;
2. Starea generală - afecțiuni cronice (diabet, ateroscleroză, avitaminoze, parodontite, parodontoze, etc.);
3. Cavitatea carioasă în zona cervicală;
4. Reducerea electrosensibilității pulpei mai mult de 25mA;
5. Schimbări radiologice în regiunea periapicală a dintelui;
6. Folosirea dintelui în calitate de sprijin (stâlp) la protezare.

Etapile metodei biologice de tratament

Tratamentul se efectuează într-o vizită sau două.

1. Anestezie;
2. Prelucrarea mecanică a cavității carioase cu respectarea principiilor și etapelor de preparare. Cavitatea carioasă se prepară cu freze sferice ascuțite sterile, care sunt schimbate pe măsura apropierii de pulpa dentară.
3. Prelucrarea medicamentoasă se efectuează cu soluții antiseptice neiritante de concentrații joase. Se recomandă folosirea următoarelor preparate:
 - sol. dimexid de 0,1 - 10%;
 - sol. clorhexidină de 0,06 - 0,3%;
 - sol. iodinol de 1%;
 - sol. betadină de 1%;
 - sol. furacilină de 0,02%;
 - sol. novocaină de 0,5%;
 - sol. enzime (*tripsină, lizocim, etc.*).
4. Degresarea și desicarea cavității carioase - se efectuează cu rulouri de vată sterile și jet de aer cald. Alcool și eter nu se folosesc, deoarece acționează iritant.
5. Aplicarea unei obturații curative și punerea unei obturații de durată.

Metodele de tratament conservativ al pulpei

Rezultatele pozitive ale metodei sunt în mare parte programate de respectarea regulilor de asepsie și de antisepsie, de alegerea unor substanțe medicamentoase eficiente.

1. *Prelucrarea medicamentoasă a cavității bucale.* După prelucrarea antiseptică minuțioasă a cavității bucale se efectuează anestezia.

Un bun efect anestezic se obține prin administrarea injectantă a anezicelor (anestezia tronculară și prin infiltrație).

2. *Izolarea câmpului operator.* Dintele bolnav este izolat cu diga sau rulouri sterile de vată.

3. *Prelucrarea medicamentoasă a câmpului operator.* Suprafața dintelui afectat și a doi dinți vecini se prelucrează cu sol. de iod de 2%, sol. de clorhexidină de 1% sau cu alte antiseptice.

4. *Prepararea cavității carioase.* După aceasta, în prezența unui aspirator de salivă, care funcționează continuu, se efectuează prepararea minuțioasă a cavității carioase. Această operație trebuie efectuată la un nivel profesional înalt, reieșind dintr-o înțelegere clară a coraporturilor topografo-anatomice - cavitatea carioasă ↔ cavitatea dintelui.

Cavitatea carioasă trebuie deschisă maxim, pentru a îndepărta, pe de o parte, toate țesuturile infectate, iar pe de altă parte - a crea un câmp larg de contact al pulpei inflamate cu substanțele medicamentoase. Deaceia, o atenție deosebită în timpul preparării trebuie acordată stării dentinei suprapulpare de pe fundul cavității carioase, de la care adesea depinde succesul metodei biologice de tratament. Dentina carioasă ramolită este minuțios îndepărtată cu o freză ascuțită, strat cu strat, freza fiind schimbată pe măsura apropierii de pulpa sterilă.

În prezent, se consideră că prin straturile dure de dentină materiile medicamentoase difuzează destul de bine în țesutul pulpar. Deaceia, spre a evita traumatismele pulpei la aplicarea metodei biologice, este neavenită denudarea acestora.

4. *Prelucrarea medicamentoasă definitivă a cavității carioase.* Cavitatea se spală cu soluții calduțe: 0,9% clorură de sodiu, 0,5% novocaină, 0,3% clorhexidină, enzime, antiseptice.

5. *Uscarea cavității carioase.* Cavitatea se usucă cu jet de aer cald sau cu tamponane sterile uscate (alcool și eter nu se aplică spre a nu provoca excitații suplimentare ale pulpei).

6. *Aplicarea unei obturații curative.* După uscare, se aplică o obturație curativă. Obturațiile curative sunt aplicate în strat fin (0,5 mm) pe fundul cavității carioase, apoi se aplică o obturație provizorie.

Când suntem convingși de precizia diagnosticului, se poate chiar la prima vizită a pacientului să fie aplicată o plombă de durată, iar pe fundul cavității carioase prelucrate să fie pusă o pastă polimerizantă cu efecte odontotropice.

Schimbarea frecventă și multiplă a pansamentelor nu exclude posibilitatea traumatizării și infectării secundare a pulpei. Când există suspiciul în corectitudinea diagnosticului, se aplică o plomba temporară.

În calitate de bază pentru obturații curative pot fi folosite preparate sulfanilamide, antibiotice, glucocorticoide, paste ce contin eugenol, sol. oleică de vitamina A, făina heparinică și osoasă, remodent și preparate pe bază de hidroxid de calciu.

Un remediu standard pentru această metodă a devenit hidroxidul de calciu în multiple forme, care exercită un efect bactericid, normalizează echilibrul acido-bazic al pulpei inflamate, acționează antiinflamator și deshidratant, stimulează procesele de remineralizare a dentinei ramolite și formarea dentinei secundare.

Tabelul 1. Materiale ce conțin calciu, cu autopolimerizare pentru coafaj direct și indirect

Denumirea materialului	Firma producătoare	Caracteristica	Metodica aplicării
Calcimol	"V O C O" (Germania)	Sistem „pastă-pastă” pe bază de soluție de 26% Ca(OH) ₂	Volume egale de pastă și catalizator se malaxează 10 secunde și se folosesc pentru coafajul indirect al pulpei. Timpul de priză – 45 sec.
Calcium Hydroxide	"Degussa" (Germania)	Pastă de bază și catalizatoare pe bază de hidroxid de calciu	Volume egale de pastă și catalizator se malaxează pe bloc de hârtie 10-15 sec. Pentru coafajul indirect și direct al pulpei. Timpul de priză – 40 sec.
Alkallner MiniTip	"E S P E" "3M" (Germania)	Pastă de bază și catalizatoare pe bază de hidroxid de calciu în cartuș MiniTip	Volume egale de pastă și catalizator se malaxează 10 sec., se introduce în cavitatea carioasă. Timpul de priză – 50 sec.
Septo-calcine Ultra	"S e p t o - d o n t" (Franța)	Paste de bază și catalizatoare în tuburi	Volume egale de pastă și catalizator se malaxează pe bloc de hârtie 10 sec., se aplică pe proiecția cornului pulpar. Timpul de priză – 40 sec.
Life	"K e r r" (SUA)	Material pe bază de hidroxid de calciu în 2 tuburi (bază și catalizator)	Volume egale de pastă și catalizator se malaxează pe placă de hârtie 10 sec., se introduce imediat în cavitatea carioasă pentru coafajul indirect al pulpei. Timpul de priză – 30 sec.
Dycal	"D e n t - s p l a y" (SUA)	2 tuburi pe bază de hidroxid de calciu și butilenglicol displicilat	Volume egale se malaxează 10 sec. până la obținerea unei culori omogene, se introduce în cavitatea carioasă pentru coafajul indirect al pulpei. Timpul de priză – 45 sec.

După modul de acțiune sunt deosebite *coafajul indirect* (prin stratul de dentină parapulpară) și *direct* (prin cavitatea dentară deschisă într-un punct).

Coafajul indirect: pe fundul cavității carioase este lăsată o cantitate oarecare de dentină patologic schimbată, care este acoperită cu hidroxidul de calciu. El este aplicat cu ajutorul unei sonde butonate pe porțiunea cea mai profundă a planșeului cavității după uscarea ei cu un jet de aer. Apoi fundul cavității este acoperit cu ciment ionomer. Actualmente hidroxidul de calciu este acoperit cu adeziv, ulterior fiind aplicată o obturație permanentă.

Coafajul direct: aceasta metodă prevede aplicarea unei obturații curative. Suprafața pulpei denudate este irigată atent cu apă sterilă sau cu sol. izotonică de clorid de natriu cu îndepărtarea ulterioară a excesului de umiditate cu un tampon, preîntâmpinând prin aceasta sângerarea. Apoi pe pulpa denudată (și nu pe coagulul de sânge) se aplică hidroxid de calciu și o obturație izolatorie din ciment ionomer, care este acoperit cu o obturație de durată.

După finalizarea tratamentului pacienții sunt luați la evidență de dispensarizare.

4.3. Metoda de amputație vitală

Pe lângă metoda biologică, din metodele de tratare a pulpitei mai face parte și metoda de amputație vitală.

Metoda cere o respectare strictă a regulilor de aseptie și antisepsie, excluderea pătrunderii salivei în cavitatea dintelui, folosirea instrumentelor și materialelor sterile, schimbarea frecventă a frezelor sterile.

Acest tip de tratament se efectuează la dinții multiradiculari.

Esența acestei metode constă în îndepărtarea operativă a segmentului de inflamație de focar (a pulpei coronare și ostiale) cu exercitarea ulterioară a unei acțiuni medicamentoase asupra bontului rămas (aplicarea unei paste și a unei obturații de durată). Metoda se bazează pe capacitatea pulpei radiculare de a manifesta procese reparative.

Intervenția chirurgicală se limitează la segmentul de focar infecțios – dentina carioasă și țesutul pulpei care a suferit modificări degenerative și unde procesul inflamator a căpătat un caracter trenant sau ireversibil.

Drept limită a intervenției operative trebuie să servească o pulpă de culoare roz, sensibilă și sângerândă, adică pulpa care și-a păstrat viabilitatea.

Indicații: amputația trebuie efectuată în toate cazurile când tratamentul conservativ este imposibil din cauze oarecare sau n-a oferit rezultatul scontat.

- Pulpita acută de focar;
- Denudarea accidentală a pulpei (pulpita traumatică);
- Pulpita fibroasă cronică cu electroexcitabilitatea pulpei până la 40 mkA;
- Vârsta - la copii și tineri;
- Starea generală - pacientul este clinic sănătos;
- Coafajul direct și indirect nereușit;
- Se realizează doar la dinții multiradiculari, în care pulpa coronară este clar delimitată de cea radiculară;
- Dintele cu rădăcini needificate.

Tratamentul urmărește următoarele obiective:

- Scoaterea durerii ca simptom cardinal de pulpită;
- Înlăturarea focarului de infecție și de intoxicație a pulpei prin necrectomia dentinei carioase;
- Deschiderea focarului de inflamație focală;
- Stoparea avansării ulterioare a inflamației prin intermediul pulpotomiei sau pulpectomiei;

- Stoparea hemoragiei bontului pulpar;
- Prelucrarea suprafeței-plagă a bontului pulpar cu remedii antiseptice sau antibiotice, având drept scop jugularea procesului inflamator;
- Aplicarea pastelor, capabile să soluționeze definitiv procesul inflamator, iar în viitor să stimuleze și să restabilească funcția normală;
- Restabilirea formei anatomice și funcției fiziologice a dintelui prin obturare.

Metoda de amputație vitală constă dintr-un șir de procedee tehnice, care sunt efectuate succesiv.

Pentru prevenirea infectării suplimentare la toate etapele de tratament este necesar de a respecta cu strictețe regulile aseptice:

- protejarea cavității dintelui de pătrunderea salivei,
- schimbarea cât mai frecventă a frezelor folosite pe altele sterile,
- utilizarea buleților de vată sterilă,
- dintele este izolat de salivă cu ajutorul rulourilor de vată sau cu diga,
- toate manoperele trebuie efectuate sub o picătură de antiseptice neiritante (soluție de 3% de apă oxigenată, soluție de 1% de cloramină, soluție de 0,1% de furacilină etc.).

1. **Toaleta câmpului operativ.** Prelucrarea antiseptică a ariei de localizare a dintelui bolnav prin clătirea cavității bucale cu sol. de permanganat de potasiu (1:5000) în stare caldă, sol. de sodă de bucătărie de 1–2%, sol. „Stomatidină”, sol. „Tantum Verde”, sol. „Romazulan”, sol. „Rotocan”, sau cu sol. de furacilină etc.

2. **Pregătirea câmpului operator** se face prin prelucrarea mecanică și chimică a dintelui bolnav și a doi dinti vecini. La prelucrarea câmpului operator sunt folosite antiseptice slabe. Dintele cauzal și dinții învecinați sunt minuțios eliberați de depuneri dentare, șterși cu tamponi (umectate în antiseptice).

3. **Anestezia** este cea mai importantă etapă care asigură posibilitatea de a efectua un tratament nedureros. Metoda de administrare a anesteziei este infiltrativă sau tronculară.

4. **Prelucrarea cavității carioase.** Prepararea cavității carioase, crearea accesului liber către cavitatea dintelui și deschiderea cavității dintelui se efectuează reieșind din accesul comod către pulpa inflamată, cu aspiratorul de salivă pornit, și pulpa — izolată de salivă.

Prepararea cavității urmează de a fi făcută foarte minuțios. La început înlăturăm marginile smaltiare subminate. Realizăm o deschidere largă și o extensie a cavității carioase cu o freză fisurală, sferică sau con-invers, excizând țesuturile devitalizate ale dentinei. Dentina carioasă trebuie migălos îndepărtată, deoarece prezintă un focar de infecție și o sursă de intoxicare a pulpei. Dentina ramolită infectată este îndepărtată de pe pereții și fundul cavității cu ajutorul unui excavator ascuțit, și apoi cu o freză sferică se finalizează necrectomia — prin mișcări intermitente „în virgulă”.

Prelucrarea mecanică a cavității carioase este combinată cu cea antiseptică.

5. **Deschiderea cavității dintelui** — crearea unei comunicări punctiforme a cavității carioase cu cavitatea dintelui. La deschiderea cavității dintelui poate duce progresarea procesului carios. Comunicarea cavității carioase cu cavitatea dintelui poate fi determinată prin metoda sondării.

Deschiderea camerei pulpare (cornului pulpar) se realizează în locul cel mai subțire, avansând prin stratul de antiseptic aplicat pe fundul cavității carioase o freză sferică (sau fisurală) sterilă de dimensiuni medii — fără efort excesiv, prin mișcări intermitente „în virgulă” (spre a evita traumatizarea termică a pulpei).

6. **Extensia cavității dintelui** constă în îndepărtarea plafonului cavității dintelui pentru crearea accesului la cavitatea dintelui și la ostiumurile canalelor radiculare.

Plafonul cavității dintelui este îndepărtat cu ajutorul unei freze sferice (sau fisurale) sterile. Trebuie de început prepararea tavanului camerei pulpare în regiunea orificiului

de perforație (cornului pulpar deschis). Când apare senzația că freza pătrunde în camera pulpară, freza sferică este adusă sub cozoroacele rămase și prin mișcări de excavare din adânc spre afară sunt îndepărtate resturile tavanului camerei pulpare.

Dacă la deschiderea cavității coronare se remarcă sensibilitate dureroasă, urmează de a efectua o anestezie intrapulpară suplimentară, injectând în pulpa la o adâncime de 1—2 mm 0,1—0,3 ml de soluție anestezică cu ajutorul unui ac de injectare fin.

Cavitatea extinsă corect se contopește cu cavitatea carioasă și formează o linie verticală dreaptă. A 4-ea și a 5-a etapă sunt însoțite de o masivă prelucrare antiseptică.

Etapele se finalizează printr-o prelucrare antiseptică repetată și îndepărtarea marginilor restante („cozoroacelor”) tavanului.

Cerințele față de cavitatea dentară extinsă:

- Pereții cavității carioase formate coincid cu pereții cavității dentare;
- Absența plafonului cavității dintelui și a marginilor lui restante, debordante;
- Accesul instrumental liber către canalele radiculare (*la inserția în canalul radicular instrumentul nu se îndoaie*).

- Pereții și planșeul cavității carioase nu trebuie să fie subțiate.

7. Amputarea (înlăturarea parțială) a pulpei coronare inflamate reprezintă îndepărtarea pulpei coronare cu păstrarea celei radiculare și se efectuează cu o freză sferică mare (*la molari*) sau cu un excavator ascuțit. Etapa respectivă trebuie efectuată precaut, pentru a nu perfora pereții și planșeul cavității dintelui. Amputația efectuată corect creează un acces bun la orificiile de intrare ale canalelor radiculare. În caz de hemoragie cavitatea este irigată cu o sol. de 3% de apă oxigenată și vasoconstrictoare. Efectuăm prelucrarea antiseptică.

- Amputarea este efectuată atent, fără presiune, cu un excavator ascuțit (ales cu grijă la mărimea părții active și ascuțimea marginii active) sau — cu o freză sferică;

- În ostiumurile canalelor radiculare pulpa este tăiată cu traumatizarea minimă, pentru ca plaga rezultată să aiba un caracter rezecat, și nu — lacerat;

- Excavatorul este avansat lent cu partea dorsală de-a lungul peretelui lateral al cavității către ostiumul canal, detașând pulpa de pereții camerei și apoi, printr-o excavare cu rotire de 90°, este secționată pulpa coronară.

Cavitatea dintelui este irigată cu antiseptice calde: furacilină de 0,02%, iodinol de 1%, apă oxigenată de 0,5%.

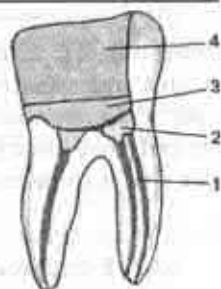
8. Lărgirea orificiilor de intrare a canalelor radiculare se efectuează cu freza sferică, pară sau lanceolată de mărime corespunzătoare (nr. 1 și 3), sau cu instrumente speciale (de ex. Gates Glidden, Peeso etc.), ceea ce previne apariția unor complicații oarecare (*pulpitei restante*). Odată cu lichidarea cozoroacelor supraostiale este lichidat focarul de infecție, și apare posibilitatea unei atașări mai reușite a pastei de bontul pulpar. Este necesar de a atribui ostiumului canal o forma conică (infundibulară). În urma efectuării acestor etape instrumentele endodontice trebuie să între liber și fără flexare în canalul radicular.

9. Prelucrarea suprafeței-plagă a bontului radicular. În procesul de extensie a cavității dentare și de efectuare a pulpotomiei cavitatea carioasă este irigată cu soluții antiseptice. Toate manipulațiile trebuie efectuate calculat și rapid, schimbând oportun ruloarele de vată și evitând pătrunderea salivei în cavitatea dintelui, preîntâmpinând prin toate aceste măsuri infectarea pulpei.

Irigarea se realizează prin instilarea picătură cu picătură a unui antiseptic cald dintr-o seringă sterilă pe parcursul a 3-5 minute.

10. Stoparea hemoragiei. După îndepărtarea părții coronare a pulpei se încearcă perseverent stoparea sângerării din vasele pulpei radiculare. Pentru aceasta sunt introduse în cavitatea dintelui pe 3-5 minute mici bulete sterile de vată, îmbibate cu soluție de acid

Schema de obturare a dintelui după pulpotomie. 1 - bont al pulpei radiculară; 2 - pastă curativă pe bont radicular pulpar; 3 - obturație izolatorie; 4 - obturație de durată



aminocapronic de 5%, soluție de apă oxigenată de 0,5-1,5%, vicasol, burete hemostatic, soluție de adrenalină.

Hemostaza trebuie considerată drept una din etapele principale de prelucrare a bontului de amputație.

Dacă încercarea de a stopa hemoragia eșuează, se efectuează diatermocoagularea cu ajutorul aparatului „ДКК-2М”, cu un electrod butonat, la capacitatea sub 5 Vt (regim minim), cu mișcări intermitente pe parcursul a zecimi de secundă. La această metodă de stopare a hemoragiei se recurge în caz excepțional și se efectuează cu maximă precauție, protejând pulpa radiculară de arsură.

11. Prelucrarea medicamentoasă a cavității dintelui. După stoparea hemoragiei din bontul pulpar cu ajutorul excavatorului se îndepărtează cu mișcă de mîgală din camera pulpară resturile pulpei secționată, rumegușul dentinar. Cavitatea dintelui se spală cu soluții antiseptice ejectate prin seringă sau - cu ajutorul tamponelor dezlănate de vată sterilă. Un cocoloș mic de vată se întinde pe lungimea părții active a sondei între degetul indicator și pollice al mâinii stîngi, iar apoi, rotind degetele în sensul acelor ceasornicului, înfășoară vata pe sondă (este important de a controla ca vârful instrumentului să nu iasă în afara vatei), meșa umezită cu soluție antiseptică este introdusă în cavitatea dintelui și ostiumul canalului radicular.

12. Desicarea cavității dintelui se realizează cu tamponare de vată sterile sau cu jetul de aer cald (folosirea eterului este contraindicată!!!).

13. Aplicarea pastei curative. Scopul etapei respective este: prevenirea procesului inflamator în pulpa radiculară rămasă și trecerea lui în țesuturile periapicale; stimularea în pulpa canalară a proceselor reparative și a capacității funcționale.

Pe ostiumurile canalelor radiculare (sau pe întreg planșeul cavității) se aplică fără presiune o obturație curativă pe bază de hidroxid de calciu. Pasta este izolată cu dentina artificială (în caz de necesitate - dacă pasta este nesolidifiantă), apoi se aplică ciment glasionomer (sau, tradițional, - ciment fosfat de zinc) și o obturație de durată.

Uneori tratamentul se efectuează în două vizite. După aplicarea obturației curative se efectuează o obturare provizorie (pentru 3-4 săptămâni). La expirarea acestor săptămâni, în caz dacă nu-s dureri, obturația provizorie este înlocuită cu una de durată.

Ca urmare a tratamentului efectuat pe suprafața plăgii de amputație se formează o capsulă conjunctivă sau un podeț dentinar, ceea ce păstrează viabilă pulpa radiculară. Pacientul este luat la evidență de dispensar cu controlul ulterior al stării pulpei radiculare prin metodele de EOD și radiografie.

4.4. Metodele chirurgicale de tratare a pulpitei

Pot fi prezentate schematic în felul următor:

1. Metoda vitală - cu utilizarea anesteziei pentru îndepărtarea pulpei:

- Prin extirpare - îndepărtarea pulpei din toate canalele radiculare

2. Metoda devitală - cu utilizarea pastei arsenicale sau paraformaldehidelor pentru devitalizarea prealabilă a pulpei:

- Prin amputare - îndepărtarea pulpei coronare devitalizate cu mumificarea ulterioară a pulpei radiculare.

- Prin extirpare - îndepărtarea pulpei devitalizate din toate canalele radiculare

- Combinată - asocierea metodei prin amputație, aplicate la canalele radiculare greu permeabilizabile, - cu metoda prin extirpare, - pentru canalele ușor permeabilizabile,

O metoda chirurgicală mai progresivă este tratarea pulpitei sub anestezie (locală sau generală), care asigură efectuarea îndolă a intervenției asupra pulpei, precum și finalizarea tratamentului într-o ședință și, în cazul unor indicații anume, păstrarea pulpei radiculare. Aplicarea metodei de o singură vizită (ședință) nu numai că economisește timpul medicului și pacientului, dar și reduce esențial probabilitatea complicațiilor ce pot apărea în cadrul câtorva vizite.

4.4.1. Extirparea vitală

Extirparea vitală (lat. *extirpatio* – dezdăcinară, eradicare, îndepărtare cu tot cu rădăcină; intervenție chirurgicală ce constă în îndepărtarea unei formațiuni structurale oarecare; în *stomatologie* – îndepărtarea părții radiculare a pulpei) este cea mai răspândită în practica mondială metodă de tratare a pulpitei. *Esența metodei* de extirpare vitală constă în îndepărtarea operativă (într-o ședință) a pulpei coronare și radiculare sub anestezie locală fără utilizarea prealabilă a remediilor devitalizante.

Indicații:

1. Forme acute și cronice de pulpită;
2. Deschiderea accidentală a cornului pulpar;
3. Complicații ale metodei conservative;
4. Hiperestezia (în cazul neeficienței altor metode);
5. Abrazia patologică de gradul 3 și 4;
6. Pierderi considerabile ale țesuturilor dentare (în cazul imposibilității de a reține (fixa) materialul de obturare – creăm retentivitatea în contul extensiei cavității dentare);
7. Fracturarea părții coronare a dintelui cu deschiderea cavității dintelui.

Contraindicații:

1. Pacienții cu patologie generală, când este contraindicată folosirea anestezicelor și vasoconstrictoarelor (*afecțiuni cardio-vasculare, HTA, sensibilitate la lidocaină ș.a., epilepsie*);
2. Gravitate (în primele 3 luni și ultimele 2);
3. Perioada menstruală (*este posibilă hemoragia canalară în timpul lucrului*).

Tehnica efectuării metodei:

După toate etapele efectuate la tratarea prin metoda de amputație vitală (*adică anestezia locală, prepararea cavității carioase, amputația pulpei coronare, lărgirea infundibulară a ostiumurilor canalare și amputarea pulpei ostiale*), se trece la următoarea etapă.

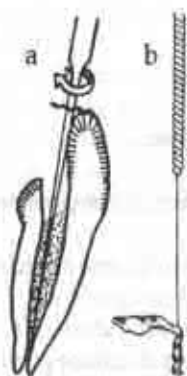Extirparea pulpei radiculare se efectuează cu pulpextractorul, care, fiind apucat cu degetul mare și cel indicat, este inserat atent în canalul radicular până la o proptire ușoară (*senzația de rezistență din partea pereților canalari*), apoi instrumentul se retrage cu 1-2 mm spre înapoi.

Pulpextractorul trebuie ales de calibru corespunzător, după lățimea canalului, dar cu condiția că instrumentul se va deplasa ușor în lumenu canal, fără a se atinge practic de pereți, deoarece în cazul blocării se produce destul de repede fracturarea instrumentului.

Când pulpextractorul este adus la adâncimea potrivită, el este rotit digital prin 1–2–3 rotații în jurul axului său, și apoi este evacuat din canal, împreună cu pulpa.

La inserția în canal dințișorii pulpextractorului sunt presați spre tija conică, ce facilitează pătrunderea instrumentului în țesuturi. La retragerea pulpextractorului din canal dințișorii agață și trag după ei țesutul pulpar, îndepărtându-l.

◀ *Extirparea pulpei radiculare*



Dacă diametrele accesului endodontic și a pulpextractorului sunt corespunzătoare, atunci pulpa viabilă va fi captată ușor de către instrument și fără rupturi se va desprinde integral de pereții canalului.

Pulpa extirpată este anemică și are un aspect vermiform. Codița ei seamănă cu coada de șoarece. Extirparea totală a întregii pulpe duce în majoritatea cazurilor la stoparea completă a hemoragiei.

Rotirea excesivă a instrumentului frecvent duce la rupturi ale pulpei radulare.

Dacă pulpa este îndepărtată fragmentar sau nu se extrage din prima dată, pulpextractorul este introdus din nou.

În canalele largi pentru extirparea pulpei uneori poate fi utilizat nu un singur pulpextractor, ci cu un fascicul (mănușchi) din 2-3 instrumente.

La rotirea mânerelor a două pulpextractoare pulpa este prinsă între ele și ușor îndepărtată.

Ruperea prin smulgere a pulpei aflate după orificiul apical provoacă întotdeauna afectarea vaselor periodonțiului cu hemoragia ulterioară și producerea periodontitei traumatice.

Îndepărtarea pulpei pe întreg parcursul canalului radicular se efectuează în condiții favorabile sub anestezie locală.

La instrumentarea unor canale radulare înguste pulpextractorul urmează a fi introdus nu mai mult de $2/3$ din lungimea canalului, adică - neajungând la apex cu 3-4 mm.

Astfel, pulpa este îndepărtată pe lungimea a $2/3$ (a.n. *pulpectomie subtotală*), păstrând în regiunea treimii apicale o porțiune din pulpă.

La imposibilitatea inserției pulpextractorului în canale înguste și sinuoase (curbe) extirparea pulpei se realizează cu ajutorul unor K-files sau K-reamere ascuțite noi, trecând ulterior la H-files.

H-file permite îndepărtarea fracționată a pulpei radulare grație fațetelor tăietoare ale acestor instrumente. În așa cazuri extirparea pulpei se suprapune cu etapa de preparare a canalelor radulare.

H-file este inserat în canal de-a lungul pulpei radulare, care este presată cu putere către peretele dentinar, apoi instrumentul este retras, pulpa fiind extrasă din canal cu fațetele (lamele) tăietoare ale instrumentului, orientate spre ostiumul canalului. În aceste cazuri extirparea pulpei ca și cum se contopește cu etapa de preparare a canalului radicular.

Etapa respectivă se poate complica cu o hemoragie din canalele radulare. Pentru a preveni această complicație, este necesar, înainte de extirparea pulpei, de a efectua diatermocoagularea ei.

Efectuarea diatermocoagulării permite nu doar stoparea hemoragiei din canalul radicular, dar și prevenirea complicațiilor, legate de aceasta. Doar în majoritatea cazurilor pulpita se tratează sub anestezie, și în aceste circumstanțe vasoconstrictorul, ce se conține în preparatul pentru anestezie, produce un spasm regional al vaselor și ischemia țesuturilor. Deaceia, în momentul efectuării manoperelor endodontice și a îndepărtării pulpei hemoragii din canale de regulă nu se remarcă. Dar când acțiunea vasoconstrictorului se termină (iar canalul la acel moment este de regulă obturat), vasele se dilată, ele pornesc să sângereze, și în regiunea periapicală se formează un hematom. Aceasta poate duce la apariția unui disconfort și a durerilor după obturare, precum și la producerea periodontitei.

În practică stomatologică pentru a efectua diatermocoagularea de obicei sunt folosite aparatele "ДКК-2", "ДКК-2М", "ДКК-3М" etc.

Metodica de efectuare a termocoagulării pulpei vitale în canalele radiculare

Procedura se efectuează sub anestezie și reprezintă o etapă a tratamentului endodontic. Dintele este deschis, canalele radiculare permeabilizate, și se determină lungimea de lucru.

Diatermocoagulatorul se pregătește pentru funcționare. Capacitatea lui este instalată la diviziunile 6-8 ale cadranelui scalar, ceea ce corespunde tensiunii curentului de 6-8 mA/mm².

Dintele este izolat de salivă și uscat. Dacă peretele gingival este distrus, el este restaurat cu ceară lipicioasă sau cu material obturator la 2 mm mai sus de marginea gingivală. Aceasta se face pentru a evita scurgerea de curent și arsura membranei mucoase.

În ostiumul unui canal radicular larg și drept, bine permeabilizabil (*de ex. palatinal*) este introdus un ac radicular ascuțit, care servește drept electrod activ al diatermocoagulatorului. Prin apăsarea butonului care închide circuitul, la electrodul (acul radicular) activ se dă curent, acul fiind în acest moment avansat în canal până la nivelul orificiului apical. Apoi acul este extras din canal, fără a întrerupe curentul.

Circuitul electric trebuie întrerupt (eliberând butonul electrodului activ), când vârful acului va ajunge la ostium.

Coagularea pulpei radiculare nu trebuie să dureze mai mult de 3-4 secunde.

În metoda de extirpare vitală diatermocoagularea poate fi efectuată în toate canalele radiculare largi, bine permeabilizabile.

Dupa efectuarea diatermocoagulării se efectuează extirparea pulpei radiculare.

În caz de o coagulare corectă pulpa (în formă de cordon alb) este extirpată fără durere.

După coagulare pulpa radiculară este extrasă din canalul radicular palatinal cu ajutorul pulpextractorului printr-o mișcare lină, pentru a nu provoca o hemoragie originară din țesuturile periapicale.

Trebuie de luat în considerație că coagularea pulpei se realizează doar în locul contactului ei direct cu electrodul, adică dacă electrodul este introdus în canal la 2/3 din lungimea canalului, atunci și coagularea pulpei se va produce până la acest nivel.

Metodica diatermocoagulării se bazează pe crearea zonei de demarcare, în urma cărui fapt la extirpare nu se formează o plagă lacerată și nu se produce hemoragie din canalul radicular.

Este contraindicată efectuarea diatermocoagulării pacienților cu insuficiența sistemului cardio-vascular și cu intoleranță individuală față de curent electric. Nu se recomandă utilizarea diatermocoagulării la tratarea endodontică a dinților cu rizaliză (radiculară) sau rădăcini needificate.

Măsurarea lungimii canalului radicular se efectuează, de exemplu, cu apex-locatorul.

Prelucrarea mecanică a canalelor radiculare:

- Lărgirea;
- Atribuirea formei;
- Formarea stopului apical.

12. Lărgirea canalului radicular. Conform indicațiilor se efectuează cu ajutorul unui instrument endodontic lărgirea canalului rădăcinii dentare. Necesitatea efectuării etapei respective este determinată de intenția de a obtura sigur, etanș canalul radicular până la nivelul orificiului apical.

Deoarece canalele radiculare ale dinților vitali nu conțin microorganisme înainte de începerea tratamentului, atunci teoretic principiul terapiei acestei categorii de dinți este destul de simplu – păstrarea sterilității canalelor după finalizarea terapiei. Și în cazul dat alegerea metodei de prelucrare instrumentală nu are o însemnătate decisivă – cu condiția respectării stricte a regulilor de aseptie.

13. Prelucrarea medicamentoasă a canalelor radiculare. La tratarea pulpitelor se utilizează substanțe medicamentoase cu acțiune antiseptică sau antibacteriană drastică.

În cazul oricărei din metodele de prelucrare instrumentală a canalului radicular este imposibil de a efectua prepararea tuturor ramificațiilor lui.

Acționând asupra lor în procesul prelucrării instrumentale a canalului radicular prin introducerea diferitor antiseptice (*sol. de hipoclorit de sodiu de 3%, sol. de clorhexidină de 0,2%, sol. de clorantină de 1% și preparate ce conțin EDTA*), care, pe de o parte, difuzează în canale și exercită o acțiune dezinfectantă, iar, pe de altă parte, aceste substanțe sunt capabile să dizolve resturile organice și produsele de descompunere ale pulpei. Cu acest scop sunt pe larg folosite, de exemplu, preparatele ce conțin EDTA (acid etilendiamin-tetraacetic).

Etapă se finalizează prin degresarea canalului radicular cu alcool etilic, uscarea cu eter și meșe sterile, înfășurate pe ac radicular, sau — cu conuri (pinuri) de hârtie.

14. Obturarea canalelor radiculare. Rezultatele îndepărtate ale tratamentului pulpei depind de calitatea obturării canalelor radiculare. Canalele trebuie obturate pe tot parcursul lor.

Obturația trebuie să etanșeze micro- și macrocanalele, și să nu iasă în afara apexului radicular, pentru a nu trauma țesuturile periapicale. Materialul obturator se plasează până la *apexul fiziologic*.

La păstrarea sterilității canalelor canalul preparat și cavitatea de acces trebuie să fie obturate cât mai grabnic cu un material obturator de durată.

Deci, dacă timpul permite acordarea unei atenții cuvenite tuturor detaliilor, atunci ambele etape de tratament (*controlul infecțios și obturarea canalului*) trebuie efectuate în cadrul unei singure vizite.

Alegerea metodei și a materialului de obturare pentru canalul radicular se efectuează individual. La finalizarea etapei respective este necesar de a face un control radiologic al calității obturării canalelor radiculare.

15. Controlul radiologic al calității obturării canalelor radiculare.

La finalizarea obturării canalelor radiculare este necesar de a efectua controlul radiologic al calității obturării lor. La studierea clișeele radiografice se atrage atenția la:

- deplinătatea [finalizarea] obturării canalului radicular,
- cât de intim aderă materialul la pereții canalului,
- absența bulelor de aer incluse în profunzimea materialului de obturație.

Radiografia de control, care permite corectarea calității obturării, trebuie păstrată în calitate de document obiectiv al tratamentului efectuat și în viitor poate fi folosită pentru studierea rezultatelor îndepărtate în procesul de dispensarizare.

16. Aplicarea obturației izolatorii. Obturația izolatorie se aplică pe fundul cavității dintelui. O asemenea obturație protejează de acțiunea substanțelor chimice ale obturației radiculare asupra materialului de obturare de durată (*de ex., eugenolul — asupra compozitului*), precum și previne colorarea părții coronare a dintelui (*de ex., pe bază de pastă rezorcină-formalină*). Materialul izolator este introdus în cavitatea dintelui cu o spatulă netezitoare, și se tasează cu un fuloar.

17. Aplicarea obturației de durată. Cavitatea preparată este umplută cu material obturator de durată, fiind restabilită în final forma anatomică a dintelui.

5. MIJLOACE DEVITALIZANTE

Pe lângă șirul de avantaje ale tratamentului vital al pulpitei într-o ședință sub anestezie locală, până în prezent medicii continuă să practice metodicile de tratare în câteva ședințe cu devitalizarea prealabilă (mortificarea) pulpei. Este necesar de a remarca, că este considerată totuși mai rațională metoda de extirpare vitală.

Esența *metodei devitale de extirpare a pulpitei* este îndepărtarea pulpei coronare sau a celei coronare cu cea radiculară după devitalizarea ei prealabilă.

Devitalizarea este distrucția practic a tuturor structurilor ale țesutului pulpar cu perturbarea totală a funcțiilor pulpei, inclusiv a sensibilității ei nociceptive.

Devitalizarea se utilizează în cazurile, când este imposibil de a recurge la metoda vitală de tratament. Acestea sunt:

- sensibilizarea (alergizarea) organismului față de anestezice,
- fobia pacientului față de diferite injecții,
- ineficiența metodelor neinjectante de anestezie,
- eșecul metodei vitale (*anestezia insuficientă la etapele de realizare a metodei vitale*);
- la persoanele cu starea, agravată de maladii generale grave.

Metoda este realizată din punct de vedere tehnic la fel ca sub anestezie locală, diferența fiind extinderea etapelor în cadrul a două ședințe.

În prezent, conform clasificăției USMF "N. Testemițanu", cu scop de devitalizare a pulpei dentare sunt folosite următoarele metode:

I. Devitalizarea cu paste, ce exercită o acțiune necrozantă asupra pulpei dentare;

II. Devitalizarea cu paste, ce exercită o acțiune sclerozantă/ metaplastică asupra pulpei dentare. Principalul mecanism al acțiunii acestora este transformarea țesutului inflammat al pulpei radiculară în țesut sclerotic /osteoid.

III. Necroza electrochimică a pulpei dentare.

I. Devitalizarea cu paste, ce exercită o acțiune necrozantă asupra pulpei dentare

Cel mai frecvent pentru necrotizarea pulpei sunt folosite preparate de acid arsenical și de paraformaldehidă.

Remediile devitalizante folosite pot fi divizate în două grupuri:

- *Preparate pe bază de trioxid și pentoxid de arsenic.*
- *Paste pe bază de formaldehidă;*

Există 4 forme de preparate arsenioase:

- *Sub formă de pulbere;*
- *Paste;*
- *Fibre;*
- *Granule.*

Pulbere de trioxid de arsenic.

Acidul arsenios (*Acidum arsenicosum, As₂O₃*), sau anhidrida arsenioasă, a fost pentru prima dată propusă pentru devitalizarea pulpei în 1836 de Wood și Spooner.

Anhidrida arsenioasă reprezintă ca atare o pulbere puțin solubilă în apă cu reacție slab acidă. Se dizolvă ușor în acid clorhidric și în leșii caustice. Ea este insolubilă în alco-

ol, eter, cloroform. Cu metalele formează săruri. Este o substanță toxică. Doza toxică unică — 0,01 gr., cea letală — 0,05—0,1 gr. La aplicare locală cauzează necroza țesutului.

Pulberea de trioxid de arsenic de culoare albă se produce în flacoane cu capac rodat. Caracteristica lui pozitivă este acțiunea rapidă, dar concomitent cu aceasta el provoacă dureri puternice din cauza sporirii presiunii intrapulpare în urma paraliziei capilarelor. Deaceia, el este recomandat spre a fi utilizat în combinație cu anestezic (soluție "Bonaină", "Dentocalmină", "Cocaină", "Xilină"). Provoacă necroza pulpei în decurs de 24 ore în dinți monoradiculari, și în decurs de 48 ore — în dinți pluriradiculari.

Pastă arsenicală.

Acidul arsenios pentru devitalizarea pulpei se folosește în formă de pastă.

Mecanismul de acțiune a acidului arsenios asupra pulpei este variat și foarte eficient, deaceia la aplicarea pastei arsenicoase este important de a respecta cu atenție dozajul.

Mecanismul de acțiune a acidului arsenios :

- Fiind o toxină protoplasmatică (Schroeder, 1913), anhidridă arsenioasă, exercită, în primul rând, o acțiune citotoxică directă. La contactul cu anhidridă arsenioasă are loc denaturarea (coagularea) proteinelor, iar în straturile subiacente țesutul pulpar se necrotizează;

- După opinia unor autori (С.В.Аничков, М.Л.Беленький, 1954) sub acțiunea celor mai mici doze de arsenic oxidaza pierde caracteristicile sale specifice ca ferment de oxidare. Efectul blocant este exercitat de arsenic asupra compușilor de tiol, cu funcția de cofermenți ai respirației. Astfel, paralizând respirația tisulară, la care sunt atât de sensibile elementele nervoase, arsenicul acționează asupra pulpei, provocând necroza ei profundă.

- vasele sangvine se dilată, sporește tensiunea intratisulară, se produce hemoragia în țesutul pulpar înconjurător;

Ca răspuns la excitația primară cu compuși de arsenic se remarcă blocarea sinapselor neurofibrelor simpatice, în urma cărui fapt se produce dereglarea tonicității și dilatarea vaselor sangvine, în special a capilarelor, se dezvoltă staza sangvină și tromboza. Toate acestea duc la stoparea circulației sangvine în pulpă. Apar hemoragii, care depind de modificarea pereților vasculari. Edemul aduce la compresiunea țesuturilor pulpare.

- Din partea filetelor nervoase pulpare se remarcă necroză granulară a tecilor mielinice; modificarea moniliformă (intumescența nodulară) și dispariția parțială a cilindroxului. Varicozitatea neurofibrei este urmată de moartea (necroza, liza) ei.

- În locul aplicării acidului arsenios se denotă schimbări în toate grupurile de elemente celulare ale pulpei, care se reduc la fenomene de hipoxie celulară, cariorexă și moartea tuturor elementelor pulpei coronare, în special a odontoblastelor.

- celulele conjunctive, în special histiocitele, cresc ca mărime de 3 — 4 ori (se tumefiază).

- fibrele conjunctive și odontoblastele se schimbă neînsemnat.

Profunzimea leziunii pulpare se află într-o legătură directă cu termenul de acțiune și doza acidului arsenios.

Acțiunea îndelungată a acidului arsenios poate provoca schimbări toxice în periodonțiu și necroza țesuturilor înconjurătoare.

În primele ore după aplicarea pastei arsenicale, sporește brusc exudația, crește presiunea intrapulpară, — în consecință are loc exacerbară durerii. Pentru prevenirea complicației respective este necesar de a deschide camera pulpară, ceea ce asigură refluxul exudatului inflamator și diminuează tensiunea în cavitatea dintelui. În asemenea situație este de dorit ca după aplicarea pastei arsenicale să fie pusă o buletă dezlănată cu amestec anestezic și, toate împreună, să fie acoperite cu un pansament necompresiv (de cruțare).

La supradozare, pasta acționează iritant, și poate provoca inflamație, necroză inclusiv până la sechestrația alveolei.

Pasta arsenicală conține:

1. Anhidridă arsenioasă (As_2O_3 , sinonim — *trioxid de arsenic, arsenic*), exercită asupra pulpei o acțiune necrozantă. Pentru prepararea pastei la acid se adaugă:
2. substanțe medicamentoase cu proprietăți anestezice (*pentru jugularea rapidă a sindromului dolo*), — anestezice locale (*cocaină, anestezină etc., frecvent — dicaina*);
3. substanțe medicamentoase cu proprietăți antiseptice drastice (*pentru suprimarea microflorei în cavitatea dintelui, prevenind răspândirea microorganismelor în țesuturi adânc localizate, dezinfectarea pulpei în ducturile dentinare și în ramificațiile deltoide*), — timol, acid carbolic, ulei de camfor, iodoform, ulei de cuișoare, eugenol *etc.*;
4. substanțe medicamentoase, ce inhibă difuziunea arsenicului în țesutul pulpar și diminuează prin aceasta acțiunea lui toxică de la toxinele, eliberate la necroza elementelor celulare. Pentru prelungirea acțiunii arsenicului pot fi folosite substanțe astringente (*tanin etc.*). Astfel de paste cu acțiune prolongată sunt utilizate, dacă pacientul nu se poate prezenta la stomatolog în următoarele două zile apropiate.

În prezent pasta arsenicală produsă în formă dozată, — de granule de diferite culori (*verde, albastru etc.*), — în dependență de termenii necesari pentru aplicarea pastei.

Granule arsenioase.

Compoziția granulelor arsenioase:

Trioxid de arsenic — doza 0,5 mg sau 1 mg;

Anestezic (*cocaină sau dicaină*);

Ceară (*temperatura de ramolire este sub 36°C, adică la temperatura cavității bucale*);

Oxizi de metale (*pentru colorare*).

De obicei granulele, colorate în roz, conțin 1 mg de trioxid de arsenic, iar granulele albastre — 0,5 mg.

Granulele de culoare roz provoacă necroza pulpei în decurs de 24 ore în dinți monoradiculari, și în decurs de 48 ore — în dinți pluriradiculari.

Granulele de culoare albastră provoacă necroza pulpei în decurs de 48 ore în dinți monoradiculari, și în decurs de 72 ore — în dinți pluriradiculari.

O altă formă de arsenic, — ușor aplicabilă și ușor de îndepărtat, cu acțiune gentilă (C. Andreescu, 1984), este preparatul ce conține o umplutură sub formă de fibre. Este porționat, comod pentru dozare, păstrare și transportare — (*Pulparsen, Causlicin etc.*).

Fibrele arsenioase.

Fibrele pe bază de anhidridă arsenioasă constau din:

Fibre de celuloză;

Clorhidrat de cocaină;

Trioxid de arsenic;

Clorfenol;

Oxizi de metale (*pentru colorare*).

Fibrele de arsenic provoacă necroza pulpei în decurs de 24 ore în dinți monoradiculari, și în decurs de 48 ore — în dinți pluriradiculari.

Există diferite rețete de paste pentru devitalizarea pulpei, care încă se mai utilizează pe larg în policlinicile stomatologice.

Un exemplu de pastă arsenicoasă „standardă”:

Rp. Ac. arsenicosi 3,0

Thymolum

Cocaini hydrochloridi ana 0,5

Misce fiat pasta

D.S. Pentru cabinet stomatologic

Rp. *Ac. arsenicosi* 2,0
Prednisoloni 0,05
Lidocaini 1,5
Tricresoli 0,45 0l.
Camphorae 5,0
Misce fiat pasta
 MDS. Pentru cabinet stomatologic

Timolul posedă proprietăți antiseptice, cristalele lui conțin apă de cristalizare, grație căreia la malaxare se formează pasta.

Există paste arsenicoase cu acțiune întârziată (prolongată), care sunt aplicate pe o perioadă de 1-2 săptămâni, de ex.:

Rp *Acidi arsenicosi* 5.0
Acidi tannici 2.5
Oleosi cariophyllori q. s
 D S *Pastă pentru necrotizare prolongată a pulpei*

Luând în considerație faptul, că acidul arsenios reprezintă un toxic protoplasmatic drastic, este necesar de a respecta cu strictețe dozajul pastei în dependență de mărimea dintelui, starea pulpei, vârsta pacientului și metoda de tratare a pulpitei.

Pe lângă pastă arsenicoasă este folosit și arsenicul cobaltic. Acesta acționează mai gentil, nu provoacă complicații, iar devitalizarea pulpei se instalează peste 6-10 zile.

Din grupul pastelor ce nu conțin arsenic face parte **pasta paraformaldehidă**, care deasemenea este destinată pentru deshidratarea și mumifierea pulpei, dar posedă caracteristici mai puțin toxice. Mecanismul acțiunii pastelor pe bază de paraformaldehidă se bazează pe proprietatea lui de a coagula proteinele.

În componența ei intră în calitate de agent activ principal *paraformaldehida* — polimer solid, care este un produs de polimerizare a formaldehidei.

El dispune de o acțiune bactericidă manifestă, legată de degajarea paraformaldehidei în stare gazoasă.

Pentru prepararea pastei este utilizată pulberea de paraformaldehidă și cocaină (sau anestezină) în proporție de 2:1, amestecată cu eugenol sau fenol.

La temperatura cavității bucale paraformaldehida se depolimerizează lent, disociind treptat molecule de formaldehidă și degajând un monomer (de formaldehidă), ceea ce duce la deshidratarea și mumifierea pulpei.

Pasta se malaxează doar pe bază de ulei. Este important de a exclude prezența apei în pastă, deoarece în asemenea situație paraformaldehida se transformă rapid în soluție de formaldehidă, în urma cărui fapt nu se produce deshidratarea pulpei.

Aceste paste sunt utilizate pe larg în practica pediatrică, precum și în cazurile de intoleranță la arsenic, anestezice sau la necesitatea de a efectua un tratament întârziat, amânat (*infarct miocardic, perioadă postoperatorie etc.*).

La concentrații înalte în cazul acțiunii prolongate paraformaldehida provoacă necroza țesuturilor.

Mecanismul de acțiune a paraformaldehidei constă în efectul său asupra endoteliului capilarelor, dilatarea vaselor sangvine, și stazei sangvine în acestea. Exerciță un efect mumifiant asupra țesuturilor pulpare, care se transformă treptat într-un cordon uscat cenușiu.

Avantajul pastei pe bază de paraformaldehidă față de cea pe bază de arsenic este cel de a fi mai puțin toxic și de a poseda o acțiune mai blândă, — nu provoacă iritația periodonțiului.

În compoziția pastei pe bază de paraformaldehidă, pe lângă însăși paraformaldehida, intră:

- trioximetilen;
- anestezic (*cocaină, anestezină, trimecaină, dicaină, pantocoină*);
- clorfenol;
- efedrină;
- oxizi de metal (*pentru colorare*);
- aditive (*alicirină, metilsilicon și carboximetil de celuloză, ulei de cuișoare, eugenol*).

Sub acțiunea pastelor, ce conțin paraformaldehidă, devitalizarea pulpei se instalează peste 6-8 zile în dinți monoradiculari, și peste 10-14 zile - în dinți pluriradiculari.

Termenii de aplicare a pastei depind deasemenea de caracterul inflamației pulpei dentare și de alegerea metodei de tratament, adică de îndepărtarea parțială sau totală a pulpei inflamate.

Pasta paraformaldehidă se aplică conform aceluiași reguli ca și cea arsenicoasă.

În prezent sunt produse diferite paste pe bază de paraformaldehidă: "Parapasta" (*Chema, Polfa*), "Depulpin" (*VOCO*), "Devipulp", "Toxovit", "Necronerv" etc.

Un exemplu de pastă paraformaldehidă:

Rp.: Paraformaldehydi 9,0

Anaesthesini 1,0

Eugenoli q. s.

M. f. pasta

D. S. Pastă pentru necrotizare prolongată a pulpei.

Firma "Septodont" produce trei preparate pentru devitalizarea pulpei dentare:

Preparat	Denumire română	Termeni de devitalizare a pulpei
<i>Caustinerf arsenical</i>	Caustinerf arsenical	7 zile
<i>Caustinerf rapide</i>	Caustinerv cu acțiune rapidă	3 zile
<i>Caustinerf fort sans arsenic</i>	Caustinerv non-arsenical	7-10 zile

II. Devitalizarea cu paste, ce exercită o acțiune sclerozantă / metaplastică asupra pulpei dentare

Preparatele, propuse de unii producători (de ex. "Septodont"), exercită asupra pulpei o acțiune sclerozantă, dar nu acționează necrotic. Acestea sunt preparatele "Pulperil", "Caustinerf" etc.

Cele mai răspândite paste, ce exercită o acțiune metaplastică asupra pulpei dentare sunt pastele de timol, iodoform-timol, trioximetilenică.

În dependență de situația clinică este posibilă devitalizarea în decurs de 3, 7 sau 10 zile.

III. Necroza electrochimică a pulpei dentare.

Dacă în procesul tratamentului endodontic al pulpăi nu se reușește permeabilizarea canalului, devitalizarea pulpei în porțiunea nepermeabilizată a canalului radicular poate fi efectuată cu ajutorul electroforezei transcanalare cu o soluție alcoolică de iod de 10%.

Tehnica efectuării acestei proceduri este destul de simplă.

În prealabil se obținează canalele bine permeabilizabile. Apoi pe ostiumurile canalelor nepermeabilizate se aplică un rulou mic de vată, mușiat în soluție alcoolică (tinctură) de iod de 10%. În el se cufundă un catod (electrod activ), care reprezintă în sine un monofir de cupru cu izolație din policlorvinil. Capătul electrodului trebuie curățat de izolație

pe o porțiune aproximativ de 2-3 mm. Tamponul este izolat de mediul cavității bucale cu ajutorul unei ceri lipicioase. Electrocul pasiv (anodul) se aplică pe antebraț.

Procedura se efectuează obligatoriu sub anestezie. Imperativul acesteea este dictat de faptul că la păstrarea sensibilității nociceptive este imposibil de a stabili intensitatea curentului, suficientă pentru necrotizarea pulpei. Intensitatea curentului – (nu mai puțin de!) 3 mA. Durata unei proceduri – 15 minute. După prima procedură este schimbat ruloul de vată cu tinctură de iod. În el se cufundă un electrod, se acoperă (prin turnare) cu ceară lipicioasă și în cadrul aceleeași vizite se efectuează a doua procedură.

Apoi pacientul este trimis la medicul stomatolog pentru continuarea tratamentului.

În cazul respectiv necroza pulpei se produce din contul proceselor electrochimice, ce decurg sub catod (*formarea alcaliilor, ce provoacă o arsură colicvațională profundă și o necroză a pulpei*). Deasemenea trebuie de avut în vedere, că procedura respectivă nu asigură o dezinfectare îndelungată a conținutului părții impermeabilizabile a canalului. Deaceea, după efectuarea necrozei electrochimice a pulpei este obligatorie impregnarea părții restante a pulpei sau depoforeza cu hidroxid de cupru-calcu.

Avantajul necrozei electrochimice a pulpei înaintea aplicării pastelor devitalizante este posibilitatea de a reduce numărul de vizite, deoarece pulpa se necrotizează în decurs de 35–40 minute, și chiar în prima vizită se poate trece la impregnarea conținutului părții impermeabilizate a canalului radicular.

6. METODE DE DEVITALIZARE A PULPEI

Metodele de devitalizare a pulpei descrise în literatură drept clasice sunt:

- în două ședințe – metoda de amputație,
- în trei ședințe – metoda de extirpare.

Independent de formele utilizate ale preparatelor arsenioase la aplicarea pansamentului arsenios este necesar de a respecta următoarele reguli:

- Este interzisă aplicarea preparatului arsenios la apogeul accesului de durere. Inițial se aplică un pansament cu soluție anestezică, iar peste 24 ore sub pansament se aplică preparatul arsenios.

- În a doua vizită trebuie de stăruit de a îndepărta toată dentina ramolită din cavitatea carioasă și resturile de sânge, deoarece în combinație cu proteinele dentinei și ale sângelui preparatul se inactivează.

- Este de dorit ca preparatele de arsenic să fie aplicate pe pulpa denudată, realizând astfel efectul maxim. În cazul imposibilității de a denuda (descoperi) pulpa este necesar de a lăsa un strat fin de dentină.

- Preparatele de arsenic este necesar de a fi aplicate fără presiune, prevenind astfel durerea, care poate apărea în rezultatul acțiunii brutale asupra pulpei.

- Pansamentul trebuie aplicat etanș, ceea ce previne complicațiile, care pot apărea în urma contactului cu țesuturile moi (*necroza gingiei marginale, papilei gingivale, gingiei alveolare, inclusiv până la sechestrarea septului interdental etc.*).

- În calitate de material pentru pansamente se recomandă folosirea următoarelor cimenteuri: *cimentul oxifosfat de zinc, eugenolatul de zinc, „Indiana”, „Plastobtur”, „Cavidur”, „Dentin-pastă” etc.*

- Este interzisă aplicarea pansamentului arsenios în cavitățile carioase subgingivale (*clasa V după Black*), deoarece, din cauza umidității sporite, nu este posibil de a garanta etanșeitatea pansamentului.

- Pansamentul este menținut în cavitatea carioasă în dependență de doză, volumul dintelui și recomandările producătorului.
- Aplicarea pansamentului trebuie în mod obligator de înregistrat în fișa medicală, indicând data aplicării și data următoarei vizite pentru a fi înlăturată și pentru a continua tratamentul.

6.1. Prima vizită

Indiferent de metodă (*amputația devitală sau extirpație devitală*) în I vizită se efectuează devitalizarea pulpei cu un remediu corespunzător, cum ar fi pasta de arsenic, care este realizată în conformitate cu o succesiune oarecare.

După o toaletă minuțioasă a cavității bucale și premedicație (*folosind sedative și analgezice, în absența unor contraindicații*), sunt efectuate următoarele acțiuni:

1. Prelucrarea parțială a cavității carioase. În urma sensibilității dureroase intense a pulpei toate manipulările de preparare și formare a cavității carioase sunt efectuate cu cea mai mare grijă, fără a cauza suferințe inutile pacientului, — folosind anestezie prin aplicație. După deschiderea cavității carioase cu un excavator ascuțit se îndepărtează resturile alimentare și în etape sunt înlăturate (*cu freza sferică și cu excavatorul*) straturile superficiale ale dentinei ramolite, — începând cu pereții cavității carioase cu un excavator ascuțit sau cu o freză sferică, și apoi — de pe fundul cavității carioase, folosind periodic anestezicul prin aplicație.

Dacă orificiul de intrare în cavitatea carioasă este mic, sunt îndepărtate marginile debordante ale smalțului cu freza fisurală mică sau cu o freză sferică prin mișcări excavatoare (*din interior - spre exterior*).

Denudarea pulpei este o manipulație extrem de dureroasă, care poate aduce pacientul până la o stare de leșin. De aceea, înainte de deschidere coarnelor pulpei, este necesar de a efectua anestezia prin aplicație, sau anestezia tronculară prin analgezierea succesivă a țesutului cu analgezice de acțiune locală.

Un tampon de vată este umezit cu o soluție anestezică caldă, fiind apoi introdus într-o cavitate carioasă parțial prelucrată, pe 5 — 10 — 20 de minute, sau se irigă cu anestezic cu ajutorul unei seringi prin intermediul unui ac de injecție (picătură cu picătură) timp de 5-6 minute.

Dacă după o singură administrare a anestezicului prin aplicație efectul anesteziei nu se instalează, irigarea este repetată.

După jugularea durerii acute este făcută prepararea parțială, străt cu strat, a cavității carioase altermand-o cu anestezie prin aplicație. Dentină ramolită este îndepărtată, iar cavitatea carioasă este irigată cu o soluție caldă de furacilină, apoi ea este uscată cu un tampon de vată.

După îndepărtarea unei porțiuni din țesut anesteziat țesutul este din nou irigat și apoi intervenția este continuată.

3. Deschiderea cavității dintelui.

În cazurile de pulpită difuză acută este necesar de a deschide obligatoriu cavitatea dintelui cel puțin într-un punct. O asemenea comunicare a cavității dintelui cu cea carioasă scoate sau reduce presiunea intrapulpară, creează condiții pentru scurgerea exsudatului seros (sau a puroiului) din pulpă și pentru reducerea presiunii intrapulpare. Aceasta asigură, de asemenea, condiții pentru pătrunderea agentului de devitalizare în pulpă, și creează condiții pentru devitalizarea sigură a pulpei.

Deschiderea cavității este efectuată *cu excavatorul sau cu freza sferică de mărime medie sau mare* — cu cea mai mare grijă (*pentru a nu se prăbuși în cavitatea dintelui și a nu trauma*

pulpa), sub picătură de antiseptic și un control vizual permanent. În acest caz este necesar de avertizat pacientul despre posibila durere!!!

La o evoluție acută a procesului carios dentina este asemănătoare cu cartilagiul, se reteză ușor. Îndepărtând cu excavatorul dentina ramolită strat cu strat de pe planșeul cavității carioase, se descoperă cornul pulpar. La deschiderea cornului cu freza este deosebit de important a nu exercita presiune asupra țesutului, de lucrat cu suprafața laterală a frezei. Nu trebuie de încercat deschiderea cornului pulpar cu sonda. Prin aceasta medicul poate cauza o durere acută. *Sunt raportate cazuri de instalare a unor stări de șoc la pacienți în cazul deschiderii cu sonda a unei porțiuni pulpare!!!*

Semnul denudării unei porțiuni a pulpei este apariția unor picături de exudat cu sânge pe planșeul cavității. La examenul vizual devine vizibil un punct de culoare roșie.

4. Spălarea (irigarea) și uscarea cavității carioase. După deschiderea cavității dintelui cavitatea carioasă este rațional de spălat cu o soluție antiseptică slabă caldă, folosind o seringă cu acul de injecție îndoit și cu vârf bont.

Cavitatea se usucă cu bulete de vată uscate sau cu aer cald jetat din pusterul unitului stomatologic.

Cavitatea dintelui trebuie să fie izolată de salivă. În acest scop, se recurge la rulouri de bumbac (*uneori ele sunt fixate cu ajutorul unui fixator de rulouri*), aspirator de salivă, digă.

5. Aplicarea pastei devitalizante se reduce la faptul, că cantitatea minimă de pastă de pe vârful sondei ascuțite este aplicată pe pulpa denudată.

Pastă arsenicoasă trebuie aplicată pe cornul deschis al pulpei. În cazuri excepționale, când reactivitatea pacientului este ridicată, pastă arsenicoasă poate fi aplicată pe porțiunea subțiată a fundului cavității.

Dar în acest caz crește riscul sporirii sindromului de durere ca urmare a edemului pulpar și creșterea presiunii în cavitatea a dintelui.

Pentru devitalizarea (necrotizarea) pulpei dentare sunt utilizate doze mici (0,0006 – 0,0008 g) de anhidridă arsenioasă; paraformaldehidă – de două ori mai mult. În raport volumetric cantitatea de pastă arsenicoasă corespunde cu mărimea frezei sferice Nr. 1 (sau – cu fir [semincioară] de mac). Doza de pastă arsenicoasă este determinată după mărimea capului frezei sferice Nr 1 pentru adult, și 1/4 din această doză – pentru copil.

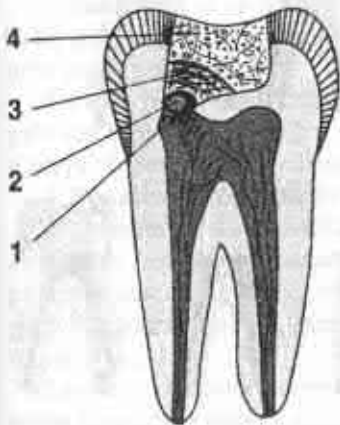
Pasta arsenicoasă este aplicată în calitate de agent devitalizant în dinți monoradiculari pentru 24 ore, în cei multiradiculari – pentru 48 ore, iar pasta paraformaldehidă – pentru 7-10 zile.

Însă cantitatea pastei poate varia în funcție de forma clinică a pulpitei, vârsta pacientului, gradul de deschidere a cavității dintelui, termenii de îndepărtare preconizați și altele.

N.B. În dependență de particularitățile pastei devitalizante termenii de aplicare pot fi modificați. În chestiunea respectivă trebuie să ne ghidăm de recomandările firmei producătoare.

Luând cantitatea prelevată de pastă devitalizantă pe vârful sondei sau a excavatorului (*pastă nu trebuie să fie lichidă, pentru a nu se scurge din cavitate*), ea este introdusă în cavitatea carioasă și plasată pe planșeul în apropierea proiecției cornului pulpar. În cazul în care este făcut un orificiu de perforație, pastă este aplicată pe peretele cavității carioase mai sus de deschiderea cavității dintelui. Apoi cu o buletă de vată dezlănătă porția respectivă este deplasată pe cornul deschis al pulpei.

Aplicarea pastei arsenicoase. 1 - cornul pulpar deschis; 2 - pastă arsenicoasă; 3 - tampon de vată cu soluție de anestezic; 4 - pansament din dentină artificială



6. Acoperirea pastei cu un tampon cu substanță anestezică.

Acționând asupra pulpei, pasta devitalizantă o irită, și sporește exsudația, intensificând senzația de durere. Pentru a o reduce pasta este acoperită cu buletă de vată uscată, care absoarbe excesul de exsudat din pulpă și, astfel, reduce presiunea intrapulpară. Cu același scop buleta de vată poate fi îmbibată puțin, suplimentar, cu soluție de anestezic.

Una din soluțiile anestezice locale este aplicată prin intermediul unui tamponaș de vată, puțin umezit (și care este după aceasta stors, înainte de a fi aplicat, - de un rulo de vată uscat), deasupra pastei devitalizante pentru a reduce senzațiile de durere, cauzate de efectele iritante ale pastei devitalizante asupra pulpei inflamate. Tamponul trebuie să acopere întreaga pastă arsenicoasă. Apoi se aplică un pansament-dentină crușător, etanș.

7. Închiderea cavității cu obturație temporară. Cavitatea carioasă a dintelui este închisă ermetic cu dentină artificială. Materialul de obturație este malaxat până la o consistență smântânoasă și precaut, fără presiune, este aplicată în cavitate. Dentina-pastă nu este rațional de folosit, deoarece este necesară o etanșare completă a cavității, pentru a preveni orice scurgere de acid arsenic în țesuturile din jurul dintelui, iar timpul de priză a dentină-pastei - este mare (până la 1 oră). În această perioadă de timp etanșarea obturației aplicate poate fi compromisă, și, în consecință, pasta arsenicoasă poate infiltra țesuturile învecinate. Pe de altă parte, în cazul introducerii sale, ea apasă asupra pulpei, creează o compresiune, provocând prin aceasta un acces de durere.

Obturația temporară este aplicată atent, fără presiune, pentru a nu provoca dureri și a nu deplasa pasta arsenicoasă și tamponul, ce o acoperă.

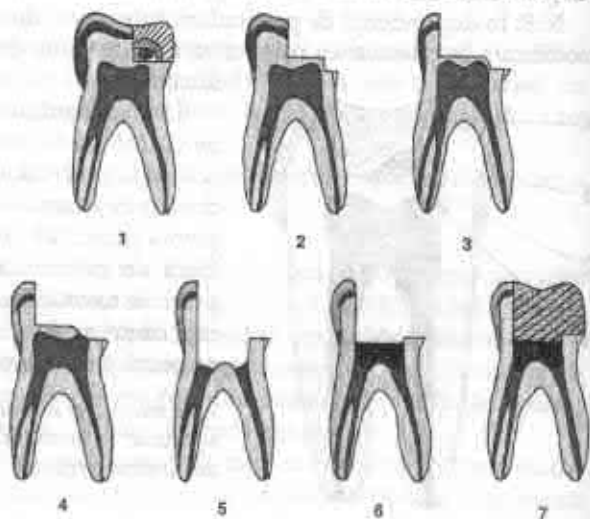
În acest scop pasta devitalizantă este aplicată într-un fel anume, încât distanța dintre aceasta și marginea cavității să fie de cel puțin 2 mm. În unele cazuri, cum ar fi, de exemplu, prezența a unei cavități carioase mari de clasele IV, V, ce pătrunde adânc sub marginea gingivală, sau localizarea interdentară a cavității carioase, pansamentul din dentină artificială nu asigură etanșeitatea suficientă a cavității, apare pericolul de scurgere din cavitate a anhidridei arsenioase și probabilitatea pătrunderii acestei substanțe agresive pe membrana mucoasă, ceea ce poate duce la „arsură arsenioasă”, sau „necroză arsenioasă” a marginii gingivale, obrazului, limbii și septului alveolar.

În așa caz, se recomandă de închis cavitatea carioasă cu pasta arsenicoasă cu ciment fosfat preparat la o consistență lichidă sau să fie adusă la suprafața masticatorie, iar cavitatea cervicală să fie obturată cu dentină, prevăzând și anestezicul.

Pacientul trebuie prevenit despre vizita obligatorie repetată a medicului la data și ora programată pentru continuarea tratării dintelui, deoarece în cazul de absenteism și neglijarea de către pacient a schemei

(sau timpului) tratamentului pot apărea complicații diverse, și din nou vor surveni dureri (caracteristice pentru periodontită) din cauza

Etapele de pulpotomie devitală (a II-a vizită). 1 - îndepărtarea pansamentului; 2 - prepararea completă a cavității carioase; 3 - formarea cavității, care ar asigura un acces comod către canalele radiculare; 4 - deschiderea camerei pulpare; 5 - extensia cavității dintelui și amputația pulpei coronare, rezecția pulpei din ostiumurile canale; 6 - acoperirea bontului pulpar cu pastă curativă; 7 - plombarea dintelui cu o obturație temporară/de durată



acțiunii toxice ale pastei arsenicoase asupra periodonțiului, care în viitor pot duce la pierderea dintelui.

Pacientul trebuie avertizat despre posibila intensificare de scurtă durată a durerii (în primele ore după aplicarea pastei devitalizante), care va continua câteva ore.

În caz de dureri severe pacientului i se recomandă de a reduce sensibilitatea dureroasă prin luarea unor analgezice orale (*Analgin, Amidopyrine, Ketanov, Trigun-D*).

După necrozarea pulpei este efectuată îndepărtarea ei parțială (*metoda de amputație*) sau îndepărtarea totală (*metoda de extirpație*).

6.2. Amputația devitală a pulpei (pulpotomie devitală)

A doua vizită. Eficacitatea tratamentului pulpei cu utilizarea metodei de amputație în mare măsură depinde de alegerea corectă a indicațiilor către metoda respectivă, corectitudinea tehnicii de efectuare a metodei de tratament, și alegerea pastelor pentru acoperirea bontului pulpar.

Esența metodei prevede îndepărtarea pe cale chirurgicală a pulpei coronare necrozate cu mumifierea ulterioară a pulpei radiculare necrozate, ceea ce împiedică dezvoltarea unui proces patologice oarecare în țesuturile periapicale.

Indicații pentru pulpotomie sunt, practic, aceleași forme de inflamare a pulpei, ca și în extirpație vitală, dar în acest caz există:

- starea generală gravă a pacientului (*de exemplu, după un atac de cord*);
- anomalii de structură a rădăcinilor și a canalelor radiculare;
- apexuri needificate ale rădăcinilor dinților;
- resorbția rădăcinilor dinților deciduali.

Amputația devitală se face la dinți multiradiculari cu canale instrumental greu accesibile / inaccesibile [nepermeabilizabile].

Metoda de amputație este indicat pentru tratamentul pulpei:

- dinților deciduali cu rădăcini needificate și resorbate;
- dinților permanenți cu rădăcinile needificate.

Metoda este, de asemenea, utilizată în tratamentul pacienților în vârstă, care au oclerate canalele radiculare, sau pacienților, care suferă de boli generale (*angină pectorală, atacul de cord suportat, epilepsie, etc*), dificultăți în deschiderea gurii, starea generală severă a pacientului

Peste 24 de ore (*premolarul I*) sau 48 de ore (*molari*), după aplicarea pastei pacientul trebuie să revină pentru continuarea tratamentului.

A doua vizită include următoarele etape:

1. **Îndepărtarea obturației temporare.** Obturația temporară din dentina artificială este îndepărtată cu excavatorul sau cu freza. Cavitatea este spălată cu apă caldă sau cu o soluție antiseptică ușoară.

2. **Verificarea sensibilității dureroase.** Sensibilitatea dureroasă a pulpei este verificată prin sondarea superficială a cavității carioase. Dacă în punctul de deschidere a cavității dintelui durerea și sângerarea sunt absente, atunci efectul devitalizant este realizat.

3. **Prelucrarea definitivă a cavității carioase.**

În absența unei sensibilități dureroase a pulpei se efectuează prelucrarea definitivă a cavității carioase și formarea ei. Fără această etapă, este imposibil de creat condiții pentru accesul direct la cavitatea dintelui și canalele radiculare. Pentru a se proteja de greșeli, medicul trebuie, înainte de a trece la extensia cavității dintelui, să cunoască exact topografia ei.

Lipsa cunoștințelor despre anatomia cavității dintelui, conturilor și adâncimii ei, poate fi cauza unei perforații sau a îndepărtării unei cantități mari de dentină.

Cavitățile carioase, situate pe suprafețele de contact ale incisivilor și caninilor, trebuie să fie aduse la suprafețele linguale. În premolari și molari asemenea cavități sunt aduse la suprafața masticatorie, iar apoi se face deschiderea dintelui. Și numai după aceea se trece la următoarea etapă.

4. Extensia cavității dintelui. Se expandează orificiul de trepanație în plafonul cavității coronare cu o freză sferică de mărime medie. Direcția mișcării frezei — din interiorul cavității dintelui. După deschiderea corectă, adecvată a cavității dintelui pereții cavității sunt abrupti (verticalizați), coincid cu pereții cavității carioase.

5. Amputația coronare al pulpei.

Pentru a spori eficiența acestei metode de tratament au fost făcute încercări de a concretiza prin argumente linia de amputație a pulpei, adică la ce nivel ea trebuie efectuată.

I.G. Lukomsky (И.Г. Луконский, 1960) a argumentat nivelul amputației în dependență de predominarea unui sau altui tip de vase sangvine din pulpa radiculară și coronară (arteriole, precapilare și capilare). El recomandă ca amputația să fie realizată la linia de amplasare preferențială a precapilarelor, și la trecerea lor în capilare, adică la adâncimea ostiumurilor canalelor.

Sub o picătură de antiseptic, din cavitatea coronară este îndepărtată toată pulpa devitalizată cu ajutorul unui excavator ascuțit sau cu o freză sferică.

Fragmentele ei sunt evacuate prin spălare cu jet de apă caldă sau cu fluid antiseptic, ejectat din pistolul cu apă a unitului stomatologic.

Amputația corect executată oferă o bună vizualizare a câmpului operator: trebuie să fie vizibile ostiumurile canalelor cu pulpa de culoare roșie-surie situată în ele.

6. Extensia ostiumurilor canalelor radiculare. Deschiderea și extensia ostiumurilor canalelor, și îndepărtarea părții ostiale a pulpei sunt efectuate cu frezele lanceolată, sferică sau pară de dimensiuni corespunzătoare (nr. 1, 3) sau cu frezele de tip Gates-Glidden, ceea ce previne posibilitatea complicării cu pulpită reziduală.

Odată cu îndepărtarea cozeroacelor localizate deasupra intrării în canalele radiculare după extensie, ostiumurile trebuie să aibă strict o formă infundibulară [„în pâlnie”].

7. Mumifierea pulpei radiculare. În cavitatea dintelui este introdusă cu brânșele pensei (sau cu pipeta) o soluție pe bază de rezorcin-formalină, și cu ajutorul unui ac radicular este deplasată în partea permeabilizabilă a canalelor radiculare. Pulpa radiculară rămasă este îmbibată cu fluid de impregnare, care sub acțiunea catalizatorului treptat se polimerizează și se transformă într-o masă vitrosă (sticloasă), ce umple canalele radiculare.

Apoi este obturată partea permeabilizabilă a canalelor cu o pastă pe bază de rezorcină-formalină.

În cazul în care canalele sunt instrumental complet impermeabilizabile, este creat un depozit de masă mumifiantă în regiunea ostiumurilor lărgite ale canalelor radiculare.

8. Aplicarea obturației izolatorii. Pasta mumifiantă este acoperită etanș cu un strat de obturație izolatorie.

9. Restabilirea formei anatomice a dintelui. Cavitatea este umplută cu un material de obturare de durată, apoi este restabilită forma anatomică a coroanei dintelui, verificat contactul obturației cu dintele antagonist, iar după aceasta obturația este șlefuită și lustruită.

În prezent, metoda devitală de tratare prin amputație nu este folosită pe scară largă în practică, atât în legătură cu indicațiile modeste, cât și în legătură cu complicațiile frecvente și grave.

Astfel, complicații după amputația devitală (Кодола Н.А. și coaut., 1980) au fost depistate la 85% din pacienți: sub formă de pulpită reziduală (13%), periodontită acută (7%), periodontită cronică exacerbată (12%) și alte manifestări clinice.

Deaceia după devitalizarea pulpei este mai indicată metoda extirpației devitale.

6.3. Extirpație devitală a pulpei (pulpectomie devitală)

A doua vizită.

Extirpația devitală este o metodă de îndepărtare completă a pulpei după devitalizarea ei prealabilă.

Scopul extirpației devitale – lichidarea procesului inflamator și profilaxia afecțiunii parodontale.

Esența metodei de extirpație devitală este similară cu extirpația vitală, singura diferență fiind aceea, că îndepărtarea pulpei este efectuată după devitalizarea ei prealabilă – necrotizarea pulpei.

Indicații pentru metoda extirpației devitale:

Metoda este aplicată în toate formele de inflamație a pulpei, care se încheie cu pierderea completă a rezistenței acesteea, capacității plastice și instalarea unor schimbări ireversibile (distructive) în ea.

Extirpația devitală a pulpei, ca și amputația, este indicată la imposibilitatea de a folosi anestezice locale sau vasoconstrictoare (*de exemplu, alergie la anestezice*), prezența unor boli generale (*de exemplu, afecțiuni ale sistemului cardio-vascular, hipertensiune arterială, epilepsie, etc.*) sau a unor boli regionale, care împiedică injectarea anestezicelor (*de exemplu, procese inflamatorii infecțioase acute, tumoră, trismus, anchiloză, etc.*), precum și în caz de nereușită a tratamentului conservator (*de exemplu, cofajul direct și indirect al pulpei, amputație vitală, etc.*). Extirpația devitală a pulpei este indicată pacienților cu pulpită focală acută sau cu pulpită difuză acută, sau cu contraindicații către extirpația vitală.

Avantajele acestei metode constau în faptul că este exclusă prezența unei pulpe viabile în microcanale, în ramificațiile laterale și deltoide, este redus riscul de apariție a hemoragiei din foramenul apical, împingerea instrumentului și a materialului de obturație dincolo de foramenul apical, - în periapex.

Extirpația devitală este făcută în două sau mai multe vizite: în prima – pulpa este devitalizată, iar în a doua – este efectuată îndepărtarea completă a acesteia – extirpația.

În a *doua vizită* acțiunile medicului sunt similare cu acțiunile, efectuate la realizarea metodei de amputație devitală.

După toate etapele, care sunt efectuate în tratamentul prin metoda de amputație devitală (*adică prin aplicarea arsenicului, prepararea cavității, amputația pulpei, după lărgirea infundibulară a ostiumurilor canalelor*), începe etapa următoare.

7. Extirpația pulpei radiculare. Pulpa radiculară este îndepărtată cu pulpextractorul (*frecvent – cu unul, mai rar – cu două*), lungimea și mărimea căruia trebuie să corespundă cu dimensiunile canalului radicular al dintelui tratat. Instrumentul este introdus în ostiumul canalului radicular și cu precauție avansat, de preferință până la proptire, pe întreaga adâncime a canalului până la nivelul foramenului apical al rădăcinii dentare. Introducerea nedureroasă a instrumentului și lipsa sângerării din canal sunt o dovadă certă că pulpa este complet necrozată. Apoi pulpextractorul este retras cu 1-1,5 mm înapoi, și ușor, fără efort, este rotit de 1-2 ori în jurul axei sale, astfel încât pulpa să se înfășoare pe creștăturile lui laterale, și este extras fără forțare.

După îndepărtarea acesteea medicul inspectează atent pulpextractorul extras cu pulpa agățată pe el. La îndepărtarea completă a pulpei radiculare pe pulpextractor aflăm țesutul pulpar, care corespunde structurii (*forme și lungimi*) canalului radicular. Vizual pulpa radiculară reprezintă o formațiune vermiformă anemică, cu linia clară de separare (ruptură).

8. Prelucrarea medicamentoasă a canalelor radiculare.

Pentru prelucrarea medicamentoasă a canalelor radiculare (*după extirpația pulpei devitalizate cu pastă arsenicoasă*) sunt utilizate soluții de iod sau untiol pentru inactivarea

resturilor de arsenic. Apoi canalele sunt irigate cu soluție de 0,5% de furacilină, cu soluție de 0,1% de clorhexidină și al.

Meșele de vată sterile, pregătite pe acul radicular, sunt muiate în soluții antiseptice și enzime, pentru a fi folosite la spălarea canalului radicular.

Hemoragia apărută este stopată prin tamponadă strânsă a canalului cu meșă de vată, îmbibată cu soluție de 3% de peroxid de hidrogen, burete hemostatic sau prin diatermocoagulare.

9. Prelucrarea mecanică (lărgirea) canalelor radiculare. Canale radiculare sunt lărgite cu ajutorul instrumentelor endodontice, evaluând prealabil lungimea lor de lucru.

Prelucrarea canalelor radiculare cu „Endogel” sau cu „Glide”-ul asigură glisarea instrumentelor endodontice și facilitează îndepărtarea rumegușului organic din canalele radiculare.

În cadrul lărgirii din porțiunea îngustă a părții apicale a canalului radicular se înlătură concomitent pulpa rămasă, ceea ce contribuie la un acces mai bun a medicamentelor și la obturarea canalului radicular până la foramenul apical.

Etapele sunt finalizate prin prelucrarea antiseptică cu o soluție de hipoclorit de sodiu de 3%, și cu soluție de peroxid de hidrogen de 3%, și apoi – cu irigarea abundentă a canalului radicular cu apă distilată sau cu soluție fiziologică din seringi speciale. După aceasta se trece la o uscare minuțioasă a canalului radicular cu ajutorul eterului și meșelor de vată (sau pinuri de hârtie) uscate sterile. *Este interzisă uscarea canalelor radiculare cu aer din pusterile unitului stomatologic!!!*

Pentru prevenirea complicațiilor, legate de iritarea periodonțiului, la tratarea pulpitei este inacceptabil de a folosi preparate cu acțiune drastică.

10. Obturarea canalelor radiculare.

Aceasta este etapa finală și cea mai importantă în tratamentul pulpitei. De la calitatea efectuării acesteia de multe ori depinde rezultatul întregului tratament.

Obturarea canalului radicular este însoțită de controlul radiologic.

11. Obturarea cavității carioase și restabilirea forme anatomice a dintelui.

Tratamentul se încheie cu obturarea cavității carioase pentru a restabili forma anatomică a dintelui și funcțiile acestuia. Forma anatomică a dintelui este restabilită conform aceluiași reguli, ca și în tratamentul cariilor dentare.

Pentru o mai bună fixare a obturației partea coronară a cavității dintelui este, de asemenea, umplută cu un material de obturare de durată.

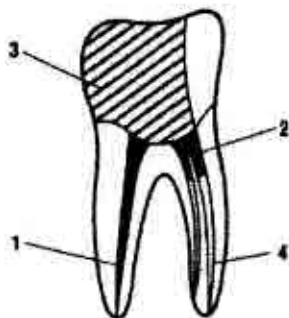
6.4. Metodă devitală combinată

Metoda devitală combinată de tratare a pulpitei – reprezintă o combinație a tratamentului dinților multiradiculari prin metoda de amputație și a celui de extirpație, - la imposibilitatea de a efectua extirparea pulpei devitalizate din toate canalele în virtutea unor particularități anatomice.

Indicații pentru aplicarea acestei metode sunt așa forme de inflamație a pulpei, ca: *pulpita difuză acută, pulpita fibroasă cronică, pulpita hipertrofică cronică și calculoasă cronică*, care au evoluat în dinții multiradiculari, cu diferite grade de permeabilizare a canalelor radiculare.

Canalele radiculare înguste, curbe, atipice nu întotdeauna reușim a le permeabiliza cu instrumente endodontice. Deace-

Metoda devitală combinată de tratare a pulpitei. 1 - obturație radiculară; 2 - pastă mumifiantă; 3 - obturație; 4 - pulpă radiculară.



ea în canalele permeabilizabile este efectuată extirpația pulpei, iar în cele greu accesibile — amputația la diferite niveluri (*de la ostium până la 2/3 din lungimea canalului*).

În prima vizită sunt realizate:

- prepararea parțială a cavității carioase,
- deschiderea cavității dintelui,
- aplicarea pastei devitalizante (*arsenicoasă sau paraformaldehidă*),
- un pansament etanș.

În a doua vizită sunt efectuate:

- prepararea definitivă a cavității carioase,
- extensia cavității dintelui,
- amputația coronară a pulpei și
- lărgirea ostiumurilor canalelor radiculare.

Apoi din canalele permeabilizabile (*de obicei, acestea sunt canalul distal al molarilor mandibulari și canalul palatinal al molarilor maxilari*) este complet îndepărtată pulpa devitalizată.

După prelucrarea medicamentuoasă și instrumentală a canalelor radiculare ușor permeabilizabile acestea sunt obturate, uzual, cu material de obturare solidifiant până la nivelul foramenului apical.

După obturarea canalelor permeabilizabile în canalul nepermeabilizabil se face electroforeza intraradiculară cu preparate de iod, cupru, argint sau de zinc, urmată de obturarea cu pastă pe bază de rezorcină-formalină (*oxid de zinc + amestec de rezorcină-formalină*), care posedă un efect de mumifiere, iar oxidul de zinc îmbunătățește adesiunea materialului la pereții canalului și împiedică micșorarea lui în volum, ceea ce îmbunătățește calitatea obturației radiculare; ea obturează mai sigur, mai etanș canalul. Se poate folosi, de asemenea, tricredent, foredent etc.

Dintele este închis cu o obturație provizorie.

Peste 7-10 zile, în absența unor acuze din partea pacientului și la rezultatele pozitive ale examenului obiectiv al dintelui și al țesutului înconjurător, se efectuează înlocuirea obturației provizorii cu una de durată din material compozit sau din ciment.

7. ETAPE DE TRATAMENT AL PERIODONTITEI APICALE

Tratamentul periodontitelor acute și a celor cronice exacerbate va fi mai reușită în cazul în care efectuarea lui va respecta o succesiune strictă.

1. *Radiografia regiunii dintelui cauzal.* Prin radiografie este concretizată forma clinică a bolii, se determină caracterul și localizarea procesului patologic, gradul schimbărilor în țesuturile periapicale, se evaluează posibilitatea de a salva dintele, se schițează planul de tratament și se monitorizează rezultatele îndepărtate ale tratamentului.

2. *Anestezia.* Durerea permanente acute, care brusc se intensifică la iritarea mecanică, împiedică prelucrarea cavității carioase și a cavității dintelui. Deaceia este indicată o anestezie tronculară și una infiltrativă.

Tratamentul periodontitelor poate fi făcut și fără recurgerea la metode de anestezie. Pentru aceasta la prepararea dintelui cauzal este necesar de a-l fixa, operând cu o piesă mecanică. Folosind o piesă cu turbină, din cauza unei mari viteze (*300 mii rotații pe minut*), precum și datorită faptului că piesa este acționată cu aer comprimat, și în acest caz nu există nici o vibrație — presiunea asupra dintelui cauzal este practic absentă, și, prin urmare, lipsește și durerea la prepararea cavității carioase și a cavității dintelui.

3. *Prelucrarea cavității carioase.* Scopul prelucrării — crearea unui acces direct bun către cavitatea dintelui, pentru a neutraliza microflora cavității carioase.

Cu niște freze corespunzătoare este înlăturată obturația existentă sau este prelucrată cavitatea carioasă — se efectuează rezecarea porțiunilor patologic schimbate de smalț și dentină, formarea cavității. Atât la această etapă, cât și la toate celelalte, de tratare a periodontitei apicale se recomandă utilizarea unor antiseptice neiritante.

4. *Îndepărtarea tavanului deasupra cavității coronare a dintelui.* Cu o freză fisurală sau conică este îndepărtat tavanul, sunt minuțios înlăturate marginile dentinare proeminente lateral, se creează un acces bun către cavitatea coroanei dintelui.

5. *Îndepărtarea produselor de descompunere ale pulpei coronare.* Cavitatea dintelui este bine spălată cu o soluție antiseptică cu ajutorul seringii și tamponașelor, îmbibate cu antiseptic. Resturile de descompunere a pulpei coronare sunt îndepărtate cu un excavator și cu o freză sferică mare. Cavitatea dintelui este irigată din nou. Prelucrarea antiseptică la toate etapele de tratare a periodontitei apicale este combinată cu cea instrumentală. Toate manipulările în cavitatea carioasă și în cavitatea dintelui sunt efectuate sub o picătură de antiseptic.

6. *Lărgirea ostiumurilor canalelor radiculare.* Conform metodicii, descrise în capitolul despre tratamentul pulpitei, ostiumul canalului radicular este lărgit infundibular.

7. *Evacuarea produselor de descompunere din canalele radiculare.*

În periodontită pulpextractorul poate fi utilizat numai pentru îndepărtarea unor fragmente mari ale pulpei necrozate sau a resturilor alimentare, ce au umplut lumenul canalului radicular.

Evacuarea maselor putride (produșilor de descompunere infectați ai pulpei) este efectuată pe etape, fracționat, fără presiune, sub acoperirea antisepticului.

Pulpextractorul, prealabil muiat în soluție antiseptică, se introduce la 1/3 a canalului radicular. Acest instrument este retras și spălat într-o soluție antiseptică, iar apoi se introduce la 2/3 a canalului radicular; procedura se repetă. Fiecare treime a canalului radicular după eliberarea de masele putride este spălată cu meșe de vată pe ac radicular, abundent îmbibate cu soluție de hipoclorit de sodiu de 3,5%, și cu peroxid de hidrogen de 3%. Băile de antiseptic sunt schimbate la evacuarea fiecărei porțiuni noi de mase descompuse.

În final, pulpextractorul se introduce pe toată lungimea canalului și este extras restul pulpei descompuse.

Deosebit de atent trebuie de lucrat în treimea apicală a canalului, pentru a nu împinge conținutul lui în țesuturile periapicale.

Acest aspect este deosebit de important în legătură cu faptul că, în regiunea vârfului rădăcinii bariera epitelială de protecție este absentă și microorganismele, ieșind prin orificiul apical, nimeresc imediat în mediul intern al organismului.

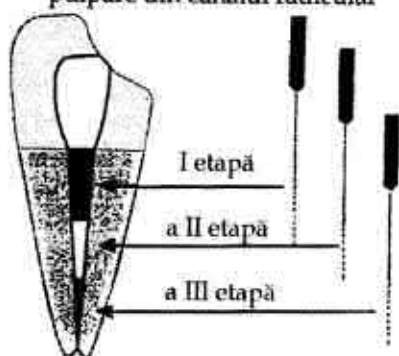
Curățirea canalului radicular de la impuritățile crase servește drept prim pas în permeabilizarea lui.

8. *Rezecarea țesuturilor patologic modificate ale pereților canalului radicular, și prelucrarea lui medicamentoasă.*

Scopul este de a îndepărta predentina infectată a pereților laterali ai canalului radicular, de a lărgi maxim canalul pentru obturarea lui calitativă și de a facilita accesul către țesuturile periapicale.

Schema de îndepărtare pe etape a resturilor pulpare descompuse ►

Îndepărtarea pe etape a magmei pulpare din canalul radicular



Spre deosebire de dinții vitali, cei cu pulpă nevitală aproape întotdeauna sunt infectați până la începerea tratamentului. Deaceia, pe lângă respectarea strictă a regulilor de aseptie, o atenție specială se acordă protocolului de dezinfectare a canalelor, adică înlăturării microorganismelor din canal, care este efectuată cu ajutorul unei prelucrări instrumentale mecanice, irigării cu soluții antimicrobiene cu spectru larg de acțiune, utilizării intracanalare a remediilor medicamentoase între vizite.

9. *Lărgirea orificiului apical* are mare importanță în tratarea periodontitelor acute și a celor cronice exacerbate. Foramenul apical îngust al canalului radicular reprezintă uneori un obstacol pentru drenajul exsudatului din focarul patologic. Grație lărgirii foramenului apical se creează un acces către parodonțiul apical și se facilitează evacuarea exsudatului din focarul patologic. Lărgirea lui trebuie făcută, respectând regulile de aseptie, cât mai precaut, spre a evita o traumă adăugătoare a țesuturilor periapicale.

Metodica lărgirii foramenului apical. Pentru lărgirea foramenului apical se folosește ac radicular trifățetat, drill, reamer sau K-file. Instrumentul endodontic ales este introdus în canalul radicular până la proptire și este învârtit cu buricele degetelor (și *nicidecum* - mecanic). Concomitent se exercită o presiune mică asupra instrumentului. Pentru a diminua efectul dolo, dintele trebuie fixat.

La depășirea foramenului apical medicul simte o prăbușire a instrumentului, iar pacientul - o împunsătură ascuțită (*senzația de împunsătură apare doar la pătrunderea acului în țesuturile sănătoase ale parodonțiului apical*).

Drept confirmare a deschiderii orificiului apical servește o senzație de împunsătură, iar în cazul unei forme exsudative - apariția exsudatului în canalul radicular și, ulterior, - trăirea de către pacient a unei senzații de ușurare, de calmare a durerii.

10. *Obturarea canalului radicular.* Canalul radicular poate fi obturat la:

1) lichidarea senzațiilor dureroase;

2) stoparea eliminării exsudatului și a mirosului fetid din canalul radicular. În periodontita acută și exacerbarea periodontitei cronice ea se produce la a 5-7 zi după dispariția simptomelor de inflamație acută;

3) percuția și palpația gingivală indolore.

4) meșa din canalul radicular rămâne uscată (și nu - umedă), fără miros, de culoare albă (neschimbată);

Obturarea canalelor radiculare este realizată cu scopul de a bloca orificiul apexului dentar, izolând periapexul de macro- și microcanalele dentare infectate. Această etapă este foarte importantă. De la calitatea executării acestei manopere depinde în mare parte soarta dintelui și eficiența întregii lucrări laborioase efectuate până la momentul respectiv.

Se face un control radiologic al calității obturării canalelor radiculare. Apoi se efectuează prepararea finală a cavității carioase, îndepărtarea surplusurilor de material pentru obturarea canalelor radiculare, dintele se izolează, se usucă, se aplică o obturație izolatorie și o obturație de durată.

11. *Aplicarea unei obturații de durată.* Cavitatea dintelui este umplută cu material de obturație de durată și, conform regulilor anterior descrise, restabilesc forma anatomică a coroanei și funcțiile dintelui.

Tratarea periodontitelor acute și cronice exacerbate se efectuează în două-trei vizite. Tratarea formelor cronice de periodontite în cazul permeabilizării bune a canalelor radiculare se face într-o vizită.

8. DESCHIDEREA CAVITĂȚII DINTELUI ÎNAINTE DE INTERVENȚIA ENDODONTICĂ

Crearea accesului adecvat către orificiile de intrare a canalelor este o etapă importantă a tratamentului endodontic care asigură succesul tratamentului endodontic. Trebuie de tins către formarea unui acces maxim direct.

Mai jos prezentăm câteva procedee de creare a accesului, optim pentru instrumentarea adecvată a canalului radicular.

1. Camera pulpară se localizează întotdeauna în centrul dintelui, iar limitele ei în proporții reduse repetă contururile externe ale dintelui la nivelul joncțiunii cemento-adamantine (JCA).

Înainte de a începe formarea accesului este necesar de a vizualiza clar contururile dintelui la nivelul JCA. Astfel, camera pulpară poate fi aproape întotdeauna decelată în centrul conturului joncțiunii cemento-adamantine. După deschiderea cavitații dintelui plafonul camerei trebuie înlăturat în totalitate, urmând conturul JCA.

Din punct de vedere practic autorii recomandă realizarea accesului către cavitatea dintelui înainte de aplicarea digii, deoarece absența ultimei permite asigurarea a celei mai bune vizualizări a liniei joncțiunii cemento-adamantine.

După formarea accesului adecvat, necrectomia țesuturilor carioase și îndepărtarea restaurațiilor incompetente, se poate de instalat diga și de respectat regulile de antisepsie.

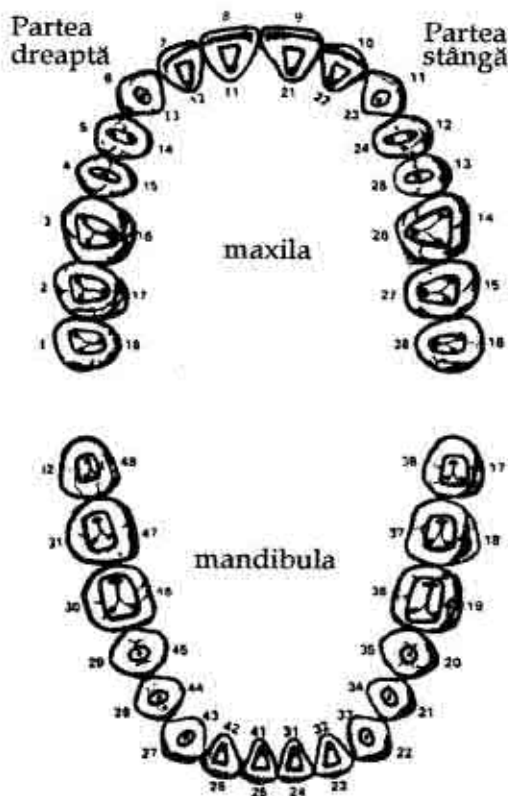
2. Ostiumurile canale se localizează întotdeauna la limita dintre fundul întunecat al cavitații dintelui și pereții ei de culoare deschisă, de obicei în regiunea colțurilor planșeului.

Accesul se consideră adecvat doar în cazul delimitării clare între fundul întunecat și pereții de culoare deschisă a cavitații dintelui. Lipsa unei asemenea delimitări indică rezecarea incompletă a tavanului cavitații dentare, argumentând necesitatea de a continua extensia. După lărgirea satisfăcătoare a accesului, ostiumurile canalelor radiculare pot fi reperate cu o sondă endodontică cu vârf ascuțit la colțurile fundului cavitații dintelui.

Fundul cavitații dintelui poate fi preparat cu freza doar dacă se adeverește obliterarea ostiumurilor canalelor radiculare. În majoritatea covârșitoare a cazurilor ostiumurile canalelor radiculare sunt reperate cu ajutorul unei sonde endodontice.

3. La dinți multiradiculari ostiumurile canalelor radiculare se localizează simetric unul față de altul.

Topografia ostiumurilor canalelor radiculare (printr-o linie grasă se indică în jurul punctelor-orificiilor cavitatea deschisă a dintelui)



Decelând canalul radicular pe o parte și, trasând pe fundul cavitații dintelui o linie imaginară în sens mezio-distal, de cealaltă parte se poate depista la aceeași distanță de linie un alt ostium.

Dacă ostiumul canalului radicular se localizează exact pe linia indicată, acest canal este mai probabil unic și nu este necesar de a căuta altul.

La etapele tratamentului endodontic se efectuează *deschiderea și extensia cavității dintelui*.

Această manipulație este necesară pentru îndepărtarea în totalitate a pulpei din camera pulpară și din canalele radiculare. La tratamentul pulpitelor și periodontitelor extensia cavității dintelui asigură accesul către ostiumurile canalelor radiculare pentru prelucrarea lor ulterioară instrumentală și medicamentoasă.

Dechiderea și extensia cavității dintelui în fiecare grup de dinți au particularitățile sale. Cel mai des aceste manipulații sunt realizate prin cavitatea carioasă. Dar uneori apare necesitatea de a trepana partea coronară a dinților intacti.

Etapele de deschidere și extensie a cavității dintelui:

Extensia cavității dintelui — înlăturarea marginilor-cozoroace de smalț cu scop de a face cavitatea mai accesibilă, de a crea un acces liber către câmpul operator principal;

Îndepărtarea masei principale de dentină carioasă infectată, aceasta fiind o sursă de infecție și de intoxicare a pulpei. Subțierea stratului suprapulpar de dentină;

Crearea accesului către pulpa inflamată se face prin penetrarea tavanului cavității dintelui într-un punct, cu ajutorul unei freze sferice nr. 1 sau cu vârful sondei. În acest caz se simte „prăbușirea” în cavitatea dintelui.

După dechiderea cavității dintelui, se recomandă extensia cavității dintelui cu ajutorul frezei sferice sau fisurale.

Freza sferică este introdusă în cavitate și se rezeacă tavanul cavității dintelui. Freza fisurală este introdusă prin orificiul de trepanație și prin mișcări circulare de-a lungul pereților cavității carioase se realizează înlăturarea plafonului cavității dintelui. Manipulația respectivă se efectuează sub controlul oglinzii stomatologice, iar ostiumurile canalelor radiculare sunt sondate cu ajutorul sondei.

Extensia insuficientă a cavității dintelui cu rezecarea incompletă a „cozoroacelor” („fereastra” în camera pulpară) duce la amputația parțială a pulpei necrozate.

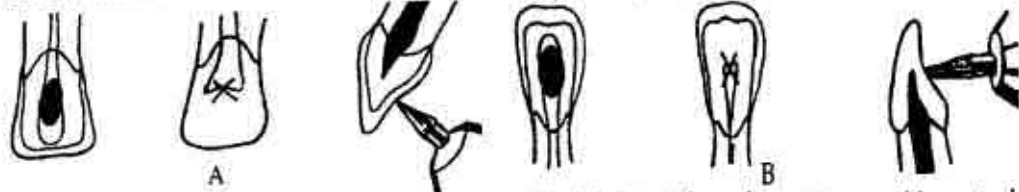Volumul accesului este determinat de mărimea cavității dintelui. La pacienți vârstnici el este de obicei mai mic decât la cei tineri.

Condiția obligatorie a extensiei cavității dintelui este *crearea unui acces comod către canalele radiculare*, pentru ca instrumentul endodontic să pătrundă liber în canalul radicular. Extensia insuficientă a cavității dintelui face dificilă inserția instrumentului în canalul radicular, ceea ce poate duce la fracturarea instrumentului endodontic.

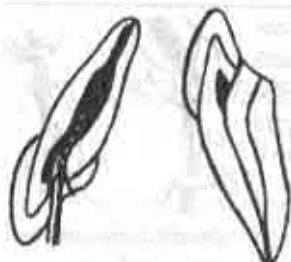
Elaborarea (prepararea) excesivă a camerei pulpare duce la fragilizarea coroanei, ceea ce poate contribui la fracturarea ei în cazul unei presiuni masticatorii intense, dar condiția directoare rămâne, ca pereții și planșeul cavității dintelui să fie destul de vizibili, iar cavitatea carioasă să treacă lin, fără limite certe — în pereții cavității dintelui.



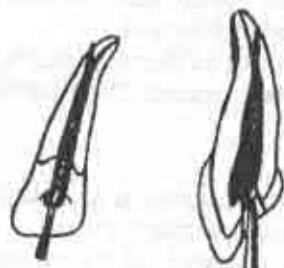
Deschiderea camerei pulpare



Trepanarea dintelui (A — la maxilă, B — la mandibulă). Dinții frontali sunt trepanați în centrul feții linguale și perpendicular axului longitudinal al dintelui



Deschiderea incompletă a
camerei pulpare



Perforarea peretelui rădăci-
nii dentare

Într-o cavitate corect extinsă pot fi văzute și sondate ostiurile canalelor radiculare. La sondare sonda alunecă pe pereții cavității dintelui, fără a întâmpina obstacole.

Extensia cavității dintelui este finalizată prin formarea (modelarea) definitivă a cavității carioase.

Este util de a expune detaliile preparării cavității dintelui relativ la diferite grupuri de dinți, deoarece acesta oferă posibilitatea de a evidenția particularitățile extensiei cavității dintelui incisivilor, caninilor, premolarilor și molarilor.

La incisivi și canini la localizarea unor cavități carioase pe suprafețele proximale (clasele III și IV), accesul către cavitatea dintelui este realizat dinspre suprafața palatinală sau lingvală.

la prezența cavității carioase în regiunea cervicală, sau la incisivilor superiori intacti (pulpită retrogradă, traumatică etc.), trepanarea dintelui trebuie începută dinspre suprafața palatinală sau lingvală.

Trepanarea părții coronare a dintelui se efectuează cu ajutorul bor-mașinii cu turbină și cu freză diamantată (sau din aliaj dur) în centrul treimii medii a suprafeții acesteea. Este inadmisibil de trepanat incisivi dinspre marginea incizală, deoarece aceasta poate duce la fracturarea pereților vestibular și lingval.

Trepanarea coroanelor intacte ale incisivilor laterali superiori este produsă dinspre suprafața palatinală în regiunea *foramen caecum*. La deschiderea cavității dintelui direcția frezei trebuie să fie perpendiculară față de suprafața palatinală sau lingvală. Apoi, la extensia cavității dintelui freza este reorientată într-o direcție paralelă cu axul dintelui.

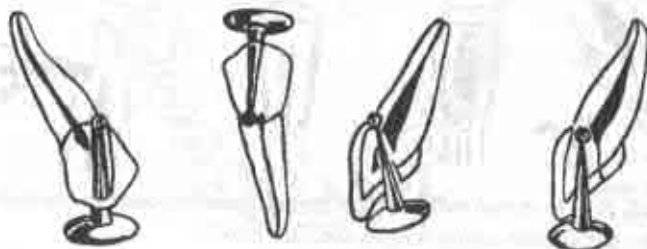
Dat fiind faptul, că intrarea în canalele radiculare ale incisivilor centrali inferiori este îngreuiată, în special la persoane de vârstă medie și în etate, trepanarea coroanei dintelui trebuie începută la *tuberculum dentale*, mai aproape de marginea incizală, orientând freza după axa dintelui, ținând minte de flexiunea dinților spre lingual.

La prepararea cavității dintelui în cazul caninilor medicul nu întâlnește dificultăți aparte. În ei este descoperită cavitatea dintelui în direcția punctului proeminent al pulpei coronare, aproximativ în locul de întretăiere a planului longitudinal și a celui transversal, care trec prin *cuspidul incizal* și ecuatorul coroanei dentare, — conform aceleiași metodici ca și în cazul incisivilor.

La trepanarea incisivilor și caninilor superiori orificiul de trepanație trebuie să fie destul de larg, iar ca diametru — să corespundă celei mai largi părți a canalului radicular. În caz contrar în tavanul cavității dintelui se formează cozoaroace, care împiedică prelucrarea deplină a canalului radicular, și exclude posibilitatea de a extirpa toată pulpa. În urma acestui fapt în canalul radicular adesea rămân fragmente pulpare.

În cazul premolarilor superiori deschiderea cavității dintelui se efectuează în regiunea fundului cavității carioase, localizat mai aproape de pulpa. Cavitățile carioase de clasa II sunt aduse la suprafața masticatorie.

Într-un dinte intact și în cazul prezenței unei cavități



◀ Perforarea cavității dintelui



◀ *Deschiderea și extensia camerei pulpare a unui premolar, amputația părții coronare a pulpei. Freza urmează a fi orientată paralel cu axul longitudinal al dintelui.*

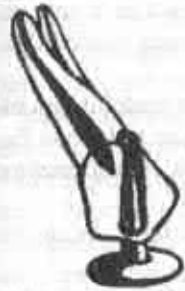carioase de clasa V coroana dintelui este trepanată în mijlocul fisurii, orientându-se la cornul jugal, de unde se începe calea cea mai scurtă către cavitatea dintelui. Deschizând cornul jugal, se îndreaptă cu o freză fisurală către cornul palatinal, și prepara-

rea este continuată, fiind menținută direcția palatino-jugală a frezei. În această situație se văd clar contururile cavității dintelui de o formă elipsoidală. Deasemenea se ia în considerație și localizarea fundului cavității dintelui, care se află mai sus de coletul dintelui, sub gingie. Cunoașterea acestui moment este importantă, deoarece adesea sunt create două orificii în tavanul cavității dintelui, care sunt confundate cu ostiurile canale. Se consideră incorectă extinderea cavității dintelui în sens antero-posterior. Aceasta frecvent duce la perforarea pereților de contact ai dintelui.

Premolarul II superior cel mai des are un canal radicular. Deschiderea cavității dintelui se efectuează în mijlocul fisurii, iar extensia cavității dintelui se efectuează în sens jugo-palatinal. În acest caz se văd clar contururile cavității dintelui în formă de fantă. Dacă intrarea în canalul radicular al dinților monoradiculari nu se găsește nemijlocit sub fisura centrală, ci este deviat în sens vestibular sau oral, aceasta poate dovedi despre prezența unui al doilea canal, localizarea căruia trebuie determinată în mod obligator.

Deschiderea cavității dintelui la *premolarii inferiori, când sunt prezente cavități carioase, sunt efectuate prin analogie cu premolarii superiori*

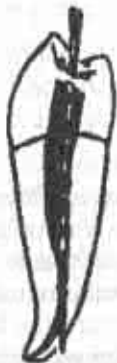La deschiderea cavității dintelui la *premolarul I inferior* se ia în considerație structura suprafeții ocluzale. Pe suprafața ocluzală a primului premolar sunt doi cuspidi, uniți printr-un burelet, pe flancurile căruie se află două fisuri transversale (anterioară și posterioară). În legătură cu aceasta deschiderea cavității dintelui se efectuează în mijlocul fisurii anterioare, îndreptând freza mai aproape de cuspidul jugal. La extensia cavității dintelui se ia în considerație înclinarea coroanei spre lingual în raport cu rădăcina. Ignorarea acestui moment poate contribui la perforarea peretelui lingual.



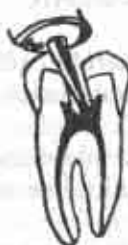Perforarea coroanei unui premolar



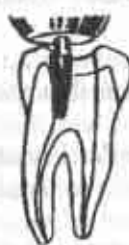Perforarea rădăcinii unui premolar



Deschiderea incompletă a camerei pulpare a unui premolar



Deschiderea și extensia camerei pulpare a unui molar, amputația părții coronare a pulpei



Perforarea fundului camerei pulpare

◀ Deschiderea incompletă a camerei pulpare a unui molar



Cavitatea dintelui în premolarii inferiori are o formă rotundă.

În premolarii II inferiori pe suprafața ocluzală există doi cuspidi egali ca înălțime, separați prin șanț. Deschiderea și extensia cavității dintelui se efectuează în mijlocul șanțului. Cavitatea extinsă a dintelui are o formă rotundă/ ovală.

Principiul de deschidere a cavității dintelui la molarul maxilei și mandibulei în cazul prezenței unei cavități carioase este similară cu cel din cazul premolarilor.

Deschiderea cavității molarului I superior (dinte intact) se efectuează în fisura anterioară în direcția spre cuspidul jugal anterior, fără a atinge, pe măsura posibilității, bureletul ce unește cuspidul palatinal anterior și cel jugal posterior.

În cazul depunerii considerabile a dentinei de substituție în cavitatea dintelui deschiderea ei este posibil de efectuat în direcția spre cel mai larg canal radicular palatinal. Extensia cavității dintelui este efectuată cu freza în direcția jugo-palatinală, corespunzător ostiumurilor jugal și palatinal ale canalelor radiculare.

Primul molar superior are o aplatizare mezio-distală a cavității dintelui, localizată mai aproape de partea mezială a dintelui.

Cele mai mari dificultăți apar la deschiderea și extensia cavității pulpare a molarilor II și III superiori.

Trebuie de ținut minte de cele patru variante de structură a părții coronare a molarilor II, care în unele cazuri se alungesc în sens antero-posterior similar cu *cuspidii*.

Deschiderea cavității molarilor inferiori intacti se efectuează în treimea medie a fisurii longitudinale cu direcția spre cuspidul jugal anterior. Din cauza unei lățimi considerabile unuia din canalele radiculare distale sau a două canale radiculare distale diferite forma de acces către cavitatea dintelui molarilor I inferiori va avea un aspect trapezoid. Molarii II și III inferiori au de obicei doar un canal radicular distal, deaceia forma cavității accesului va fi triunghiulară.

Extensia cavității dintelui a molarilor inferiori se efectuează în sens antero-posterior. Extensia cavității dintelui în sens jugo-lingval este greșită. La obliterarea cavității dintelui deschiderea ei poate fi efectuată în direcția canalului radicular distal.

Lărgirea ostiumurilor canalelor radiculare facilitează accesul direct către canalele radiculare.

9. PRELUCRAREA INSTRUMENTALĂ A CANALULUI RADICULAR

9.1. Regulile pentru prelucrarea instrumentală a canalului radicular

Pentru efectuarea unui tratament endodontic de succes este necesar să respectăm următoarele reguli:

- este necesar de a dispune de un set complet de instrumente endodontice calitative;
- înainte de prelucrarea instrumentală trebuie lărgit orificiul de intrare, atribuindu-i o formă infundibulară ["în pâlnie"];
- este important de creat corect accesul către orificiul de intrare a canalului radicular: *regula "4F": instrumentul endodontic trebuie introdus în canal fără forțare și fără flexare!!!*;
- înainte de prelucrarea mecanică a canalului radicular este obligatoriu de stabilit lungimea de lucru;

- după determinarea lungimii de lucru a dintelui toate instrumentele trebuie folosite în limitele ei. Prelucrarea excesivă sau scoaterea instrumentului după foramenul apical reprezintă principala cauză a durerii postobturatorii;
- pe de altă parte, dacă în regiunea apexului vor rămâne resturi pulpare sau rumeguș dentinar după prelucrarea cu instrumente endodontice, nu se va forma dentina în jurul obturației radiculare;
- fiecare instrument endodontic trebuie studiat înainte de a fi inserat în canalul radicular. Dacă se remarcă răsucirea spirelor de pe partea activă, instrumentul endodontic trebuie înlocuit spre a evita fracturarea;
- instrumentele trebuie folosite într-o consecutivitate strictă, respectând ordinea manipulațiilor, prevăzută de tehnica de lărgire a canalului radicular aleasă;
- în timpul efectuării manipulațiilor endodontice nu trebuie aplicată o forță excesivă, fiindcă această poate duce la deformarea și fracturarea instrumentului;
- dacă instrumentul s-a blocat totuși în canalul radicular, trebuie să-l descarcerăm fără eforturi, rotindu-l contrar acelor de ceasornic și să-l extragem;
- în timpul lărgirii canalului cu ajutorul instrumentelor manuale nu se folosesc multe rotiri. Mișcările de bază sunt de *du-te-vino* și de pilire;
- în prelucrarea mecanică a canalelor radiculare se folosesc instrumente endodontice în asociere cu preparate pentru lubrifierea și lărgirea chimică a canalului radicular (pe bază de EDTA) în formă de fluide și geluri, ceea ce scade riscul blocării și fracturării instrumentului în canalul radicular, precum și accelerează lucrul;
 - *este categoric interzis de a lucra într-un canal uscat!!!*;
 - pentru optimizarea curățării sistemului de canale radiculare trebuie frecvent în procesul prelucrării mecanice de irigat acesta cu soluții antiseptice, preferabil după folosirea fiecărui instrument endodontic.

9.2. Modurile de prelucrare a canalelor radiculare.

În endodonția modernă sunt utilizate diferite moduri (mijloace) de preparare a canalelor radiculare:

Mijloace mecanice:

- manuale;
- mecanice propriu-zise (de mașină).

Mijloace chimice de lărgire a canalelor radiculare:

- fluide;
- geluri.

Mijloace vibratoare:

- acustice;
- ultrasonice.

Mijloace laser.

Modurile de preparare a canalelor radiculare se modifică în permanență, dar învățarea lor trebuie să evolueze oricum de la unele mai simple — la cele mai complexe.

Prepararea mecanică reprezintă în esență prelucrarea canalului radicular cu ajutorul unor instrumente tăietoare intracanalare speciale de diferit (variat) aspect, diametru, formă a secțiunii, conicitate prin atribuirea lor a unor variate mișcări.

Prepararea manuală (tradițională) a canalului radicular este cel mai anevoios proces, ce necesită mult timp și efort mare, dar are o importanță majoră pentru practica endodontică.

În cazul respectiv sunt folosite instrumente endodontice manuale — *K-reamers*, *K-files*, *H-files*, *raspa* etc.

Mișcările instrumentului în canalul radicular la prepararea manuală constau din:

- penetrație (*introducere*);
- rotație (*învârtire*);
- retracție (*evacuare*).

La prelucrarea instrumentală a canalelor radiculare sunt de obicei folosite următoarele procedee:

1) *Reaming*

Reaming-ul reprezintă o operare succesivă cu reamere și cu K-file-uri în canalele radiculare, prin introducerea („penetrația”), rotirea („rotația”) și extragerea („retracția”) lor succesivă.

În procesul reaming-ului în momentul rotirii dentina de pe pereții canalului radicular este retezată cu lamele ascuțite ale instrumentului, și în acest fel instrumentul este avansat printr-un canal cu un diametru mai îngust, decât cel al instrumentului. Repetarea acestei manopere atribuie canalului o formă conică.

Cu ajutorul reaming-ului se efectuează sondarea, permeabilizarea, formarea canalului radicular, precum și calibrarea lui pentru ulterioara obturare.

Variante de reaming:

Varianta clasică – rotirea completă – se aplică relativ rar. În principal acest procedeu este folosit doar la ultimile stadii de formare a canalului radicular.

La baza tehnicii „*înțoarcerea ceasornicului*” stă rotirea reciprocă în sensul și contrar sensului acelor ceasornicului într-un sector aproximativ 90° - 180° ($\frac{1}{4}$ sau $\frac{1}{2}$ de rotație), cu o avansare concomitentă ușoară a instrumentului spre apexul radicular. Pe măsura lărgirii canalului instrumentul este deplasat tot mai apical.

Tehnica „*forței echilibrate*” prevede introducerea instrumentului în canalul radicular, avansarea lui cu rotire în limita a 60° - 90° spre apexul radicular, iar apoi rotirea contra sensului acelor ceasornicului la 120° cu menținerea presiunii apicale.

Tehnica „*forței echilibrate*” este considerată cel mai eficient procedeu la trecerea (permeabilizarea) canalului radicular.

Cele mai frecvente complicații, ce apar în urma reaming-ului, sunt fracturarea instrumentului și formarea pragurilor pe pereții canalului radicular.

2) *Fileing* – presupune instrumentarea cu ajutorul K- și H-file-uri, ce include mișcări longitudinale în canalul radicular, raclarea dentinei de pe pereții canalului radicular fiind realizată prin mișcări „în sus – în jos” (fără rotire).

Variante de fileing:

În varianta clasică fileing-ul presupune raclarea țesutului de pe pereții canalului radicular prin mișcări longitudinale fără rotire. Retezarea dentinei se produce doar la retracția instrumentului.

Fileing-ul asigură lărgirea și formarea canalului radicular.

Tehnica de fileing „în circumferință” include introducerea instrumentului până la momentul blocării de către pereții canalari și rotirea cu $\frac{1}{4}$ - $\frac{1}{2}$ rotație cu avansare spre apical. Apoi instrumentul este retras, fiind succesiv presat către pereți pe întreaga circumferință a canalului.

Tehnica de fileing „ $\frac{1}{4}$ de rotație și apoi – retracție” reprezintă un procedeu destul de agresiv, legat de înșurubarea instrumentului și avansarea lui (grație acestui fapt) spre apical.

Instrumentul este extras periodic cu o cantitate destul de mare de dentină radiculară.

Complicațiile în cazul fileing-ului sunt formarea pragurilor pe pereții canalului radicular și modificarea formei lui. Fileing-ul efectuat într-un canal radicular curbat poate duce la subțierea, iar mai apoi – la perforarea peretelui convexe a canalului radicular.

3) **Recapitularea** – prelucrarea de control cu ultimul file apical (Nr. 25), pentru a netezi pragurile formate și a preveni obstruarea apexului cu rumeguș de dentină.

Primul file, care a ajuns la apex, se numește *initial apical file* (IAF), ultimul file care, ajuns la apex, formează "*stopul apical*", se numește *apical master file* (AMF), și ultimul file folosit (cu *diametrul maxim*) la prelucrarea canalului – *final file* (FF).

Toate procedeele de preparare manuală a canalelor radiculare se utilizează, aparte sau prin combinare, la diferite etape de tratament endodontic.

9.3. Prepararea mecanică a canalului radicular

Ultimul timp în endodonția practică derulează o schimbare principală (fundamentală) a tehnologiilor, folosite la prelucrarea mecanică a canalelor radiculare. În acest context tehnologiile tradiționale, bazate pe operațiilor manuale de preparare mecanică a canalelor radiculare, tot mai mult și mai des sunt substituite prin intervenții asistate de instrumente mecanice.

Prelucrarea mecanică oferă, pe de o parte, reducerea timpului de tratament endodontic, iar pe de altă parte – îngreunează abordul individual către prelucrarea canalului radicular și diminuează contactul tactil în procesul de lucru.

La prepararea mecanică a canalelor radiculare se prevede utilizarea sistemelor (*pieșelor și instrumentelor*) endodontice mecanice. Sunt folosite instrumente universale sau special adaptate pentru aceasta – K-reamer, K-file, H-file.

A fost elaborată o generație nouă de instrumente endodontice: *Profile, GT-file, Quantec Series 2000, Rower-R, Myty Roto, ProTapers* etc.

În dependență de regimul de lucru sunt evidențiate trei tipuri de sisteme endodontice pentru prepararea mecanică.

Piese endodontice mecanice de tipul I – rotative – au valoare reductivă (4–10 : 1) și asigură rotirea instrumentului în sensul acelor ceasornicului cu o viteză de 100/300 rot./min.

Prepararea rotativă este aplicată pentru lărgirea și formarea canalului radicular. Momentul constant de rotire, dezvoltat pe parcursul preparării rotative, garantează o eficiență tăietoare suficientă.

Neajunsul preparării rotative este posibilitatea de „suprainstrumentare” – avansarea instrumentului după apex.

Piesa endodontică mecanică de tipul II asigură mișcări „în sus-în jos” ale instrumentului în canal.

La acționarea acestei piese file-ul efectuează mișcări de avansare-rotire, care amintesc de mișcările file-ului la prelucrarea manuală a canalului: mișcările verticale „în sus-în jos” cu o amplitudine de 0,4-0,8 mm și mișcări rotative de „du-te-vino” în sensul și contra sensului rotirii acelor ceasornicului la 30°. Amplitudinea mișcărilor instrumentului este reglată automat și depinde de rezistența pereților canalului radicular.

Piesa endodontică mecanică de tipul III asigură mișcări de rotație a instrumentului „înainte-înapoi” în limitele a 90°. Drept exemple ale acestui tip de piese pot servi „Giromatic” (MicroMega) „Endo-lift” (Kerr), „HЭ-3” (КМИЗ). La etapa actuală grație apariției sistemelor endodontice mult mai moderne și eficiente piesele ce fac parte din acest grup sunt utilizate rar.

Trebuie de subliniat, că în piesele stomatologice tradiționale (simple) nu trebuie folosite instrumentele endodontice (cu excepția acului *Lentulo*).

Instrumentele mecanice sunt întotdeauna operate cu delicatețe, fără o presiune oarecare, ci doar ghidați de o ușoară senzație de rezistență a țesuturilor preparate. Nici într-un caz nu se aplică eforturi excesive.

Instrumentele trebuie să se rotească continuu atât la introducerea în canal, cât și la extragerea lor. De obicei se recurge la metoda „atingerii ușoare”.

9.4. Lărgirea chimică a canalelor radiculare

Canalele radiculare nu pot fi întotdeauna permeabilizate și lărgite doar cu ajutorul instrumentelor endodontice.

În special aceasta se referă la canalele înguste și obliterate.

Metoda se bazează pe introducerea în lumenul canalelor a unei soluții de acid oarecare. Ca urmare are loc decalcifierea și ramolirea dentinei parietale, ceea ce facilitează procesul instrumentării ulterioare.

În prezent în activitatea practică mai des sunt folosite soluții neutre sau ușor alcaline de 10-20% de EDTA (acid etilendiamintetraacetic), sau de săruri ale acestuia: trilon B (sare disodică de EDTA) și sare tetacina-calcium-disodică de EDTA. Fluidele pentru lărgirea chimică a canalelor radiculare sunt produse sub formă de preparate fabricate și, pe lângă derivate de EDTA, conțin antiseptice, stabilizatoare și alte componente.

Ca urmare a tensiunii superficiale mici aceste substanțe pătrund bine în lumenul chiar și a celor mai înguste canale radiculare. Preparatele pe bază de EDTA se spală ușor din canalul radicular cu apă, și nu se prevede neutralizarea lor chimică.

Lărgirea chimică a canalelor radiculare nu substituie lărgirea lor mecanică (instrumentală), ci doar o suplimentează și o facilitează.

Metoda lărgirii chimice a canalelor radiculare

Înainte de lărgirea chimică a canalului radicular se recomandă de a neutraliza conținutul acestuia: de îndepărtat, pe măsura posibilității, resturile pulpare și produsele alcaline (de ex., hipocloritul de sodiu).

După uscarea cavității dintelui, cu ajutorul pipetei sau a branșelor pensei pe ostiurile canalelor se aplică o cantitate mică de soluție a unui preparat oarecare, care este propulsat în canalul radicular cu ajutorul unui K-reamer sau K-file pe parcursul a 2-3 minute. Apoi se trece la lărgirea mecanică a canalelor radiculare cu ajutorul instrumentelor endodontice. Acțiunea chimică este alternată cu cea mecanică până când nu se obține rezultatul necesar.

În cazul unor canale radiculare puternic calcificate sau obliterate, atunci când ele nu pot fi permeabilizate în prima vizită, se folosește o buletă de vată, plasată pe ostiurile canalelor, și se închide cu un pansament ermetic pe un termen de 2-7 zile. La a doua vizită pansamentul este îndepărtat, iar canalul este instrumentat, alternând lărgirea chimică cu cea mecanică.

Gelurile endolubrifiante conțin:

- *substanțe lubrifiante, care facilitează deplasarea instrumentelor în canalul radicular,*
- *EDTA,*
- *antiseptice,*
- *agenți flotanți, care contribuie la îndepărtarea particulelor de dentină.*

Cea mai importantă calitate a acestor geluri este nu atât capacitatea de a lărgi chimic canalul radicular, cât efectul de lubrifiere, capacitatea de a facilita glisarea instrumentului endodontic în canalul radicular, diminuând riscul de a rămâne instrumentul respectiv blocat.

Metodica de utilizare a gelurilor endolubrifiante: O cantitate neînsemnată de gel este aplicată pe instrumentul endodontic sau este introdusă în canalul radicular. Imediat după aceasta se trece la prelucrarea mecanică. Procedul se repetă de câteva ori, având grijă ca

pereții canalului și partea activă a file-ului să fie continuu acoperite cu o cantitate însemnată de gel endodontic.

La permeabilizarea și prelucrarea instrumentală a canalelor radiculare remediile pentru lărgirea chimică a canalelor radiculare - geluri și fluide - trebuie utilizate în 100% din cazuri.

Tabel

Preparate pentru lărgirea chimică a canalelor radiculare

Tip de preparat	Preparat, firmă producătoare
Soluție de EDTA	"Largal ultra" (Septodont)
	"Edetat solution" (Pierre Rolland)
	"Root Canal Enlarger" (Produits Dentaires S.A.)
	"Chela-Jen Liquid" (Alpha-Beta Medical Supply Inc.)
	"Endofree" (Dencare)
	"R/K fluid pentru lărgirea chimică a canalelor radiculare" (Dentstal)
	"Fluid pentru lărgirea chimică a canalelor radiculare" (Omega)
	"Canal E" (Padyza-P)
Geluri pe bază de EDTA	"Canal+" (Septodont)
	"File-Eze" (Ultradent)
	"RC-prep" (Premier)
	"FileCare EDTA" (VDW)
	"Glyde" (Dentsply)
	"Chela-Jen Gel" (Alpha-Beta Medical Supply Inc.)
	"R/K pentru lărgirea mecanică a canalelor radiculare" (Dentstal)
	"Channel-Dent. Gel pentru prelucrarea canalelor radiculare" (ВладМиВа)
"Channel Glyde" (Padyza-P)	

9.5. Prepararea vibratoare a canalului radicular

Ultimii ani o răspândire din ce în ce mai largă o capătă prelucrarea canalului radicular prin metoda preparării vibratoare (sonică și ultrasonică). Generarea oscilațiilor se efectuează prin două moduri - acustică și ultrasonică (magnetostrictivă și piezo-electrică).

Se deosebesc trei tipuri de piese endodontice cu acțiune vibratorie:

1) În piesele sonice file-ul efectuează mișcări vibratorii la frecvența de 1500-6500 Hz, care se află în limitele audibilității urechii omului. Undele acustice sunt transmise de-a lungul instrumentului endodontic. În locul contactului părții active a instrumentului cu pereții canalului au loc microdespicări [microexplozii] ale dentinei. Odată cu lărgirea canalului este realizată deschiderea și curățirea canaliculilor dentinari, îndepărtarea parțială de pe peretele canalului a stratului "smear layer". Mișcările de "du-te-vino" ale acului în canal și irigarea cu apă asigură curățirea eficientă a lumenului canalului, eliminarea din canal a resturilor pulpare, a microorganismelor și a resturilor de dentină. Instrumentul endodontic nu se încălzește în procesul de lucru, ceea ce permite efectuarea lucrului cu file-uri puțin umectate.

Drept ex. de piese sonice pot servi "MM 1500 Sonic Air" și "MM 1400 Mecasonic" ("MicroMega").

2) În cazul prelucrării cu ultrasunet a canalului file-ul efectuează mișcări vibratorii cu o frecvență 20.000-45.000 Hz, ceea ce depășește limitele audibilității urechii omului.

A. Piesa magnetostrictivă reprezintă un tub din metal fero-magnetic, care se află într-un câmp magnetic de frecvență înaltă, sub acțiunea căruia tubul se dilată și se contractă, ceea ce face piesa să vibreze. În acest timp este generată o cantitate mare de căldură, deaceea este necesară o răcire continuă cu apă: pe parcursul întregii proceduri prin piesă este trecută apă sau un alt fluid lavator, cum ar fi, de ex., hipocloritul de sodiu.

B. În piesele piezo-electrice, generarea oscilațiilor ultrasonice care se produce grație capacității cristalelor anizotrope ale cuarțului de a modifica dimensiunea longitudinală sub acțiunea curentului electric alternativ. Partea activă a piesei produce în acest caz mișcări oscilatorii cu o frecvență de până la 45 mii Hz. Oscilațiile se realizează într-un singur plan, cu degajare minimă de căldură, iar pentru răcire este necesară o cantitate neînsemnată de apă.

Deaceea la momentul actual aparatele ultrasonice piezo-electrice se bucură de o popularitate mai mare decât cele magnetostrictive.

Asupra mediului biologic ultrasunetul exercită o acțiune complexă termică, mecanică și fizico-chimică. La difuzarea ultrasunetului de frecvență joasă pe prim plan apare *efectul de cavitație* – formare a unor cavități [bule] pulsatorii, umplute cu vapori, gaze, sau cu amestec din gaze și vapori. Bulele pulsatorii de cavitație pulsează, confluează, generează în fluid perturbații hidrodinamice puternice, produc distrucția suprafețelor țesuturilor dure și a materialelor, care contactează cu lichidul cavitant. Transmiterea acestor mișcări oscilatorii are loc în direcție longitudinală. Efectul de cavitație se manifestă mai puternic la interfața de delimitare a mediilor cu diferite rezistențe acustice.

Trebuie de menționat că la prelucrarea ultrasonică a canalelor radiculare efectul de cavitație se manifestă neînsemnat.

9.6. Prepararea laser a canalului radicular

Modurile tradiționale de preparare a canalelor radiculare au restricțiile sale. Astfel, de exemplu, în canalele radiculare curbate nu întotdeauna este posibilă îndepărtarea totală a dentinei radiculare sau a țesuturilor moi infectate. Pe lângă aceasta, prin modul tradițional este imposibil de a prelucra ramificațiile laterale și deltoide ale canalului radicular, în special în spațiul redus al părții lui apicale. În aceste cazuri mai eficientă se adevărește a fi recurgerea la prepararea laser.

Prepararea laser capătă o răspândire tot mai largă în practica endodontică. Aplicativ la tratamentul endodontic deosebit de importante sunt următoarele calități ale laserului:

- posibilitatea de extirpare a pulpei, îndepărtarea dentinei și a „smear layer” de pe *pereții canalului radicular*;

- acțiunea bactericidă, bacteriostatică și antiinflamatorie.

Conform microscopiei electronice, suprafața dentinei radiculare după prepararea laser se eliberează de la „smear layer” și devine cu mult mai curat, decât la utilizarea altor moduri de preparare. Radiațiile laser formează pe suprafața dentinei radiculare un strat modificat cu structură recristalizată și ducturi dentinare sigilate. Pe lângă aceasta, folosirea modului laser de preparare permite economisirea timpului.

Tehnica de preparare laser prevede introducerea unei sonde luminofoare din fibre de sticlă în canalul radicular până la vârful rădăcinii cu laserul necuplat.

Apoi laserul se activează și sonda luminoforă se extrage lent din canalul radicular cu rotirea concomitentă în planul perpendicular pereților canalului.

Parametrii radiației și a expoziției sunt determinați în dependență de volumul de preparare și de starea țesuturilor periapicale.

10. LUNGIMEA DE LUCRU A CANALULUI

Trecerea (permeabilizarea) canalului radicular prevede ajungerea cu instrumente endodontice fine până la apexul radicular.

Se începe de obicei cu un *K-reamer* de mărime mică. Acest instrument rezistă unei solicitări mari la răsucire. Instrumentul, ce ajunge primul în cadrul permeabilizării canalului radicular până la apexul radicular, a primit denumirea de *initial apical file* (IAF).

Trecerea canalului radicular se realizează prin mișcări rotative lente în limita a $\frac{1}{2}$ de rotație (asemeni celor de întoarcere a ceasornicului) cu $90-180^\circ$ la stânga – la dreapta, prin avansarea forțată a instrumentului în profunzimea canalului, până când el nu se proptește într-o porțiune densă de canal radicular. Asupra instrumentului trebuie de exercitat doar o presiune digitală gentilă.

Apoi urmează a doua acțiune a instrumentului – *rotația*. Instrumentul ca și cum ar fi așezat prin mișcări sfredelitoare în sensul acelor ceasornicului cu unghiul de rotație a instrumentului de $90-180^\circ$.

A treia acțiune constă în retragerea instrumentului din canalul radicular. La această mișcare suprafața tăietoare a instrumentului (*implântată în perete*) rezeacă dentina.

Manopera de inserție și retracție a instrumentului se repetă de 8-10 ori. Drept criteriu de permeabilizare a canalului radicular servește senzația de începere (blocare) a instrumentului.

Apoi trebuie de fixat adâncimea necesară pentru trecerea canalului radicular, adică lungimea lui de lucru.

Distanța de la constricția fiziologică până la orificiul de intrare a canalului radicular a primit denumirea de *lungimea de lucru a rădăcinii*. În condiții clinice deseori nu avem posibilitatea de a măsura lungimea de lucru a rădăcinii. Suntem nevoiți să măsurăm *lungimea de lucru a dintelui* – de la constricția fiziologică a canalului radicular până la marginea incizală sau masticatorie. Există câteva modalități de a evalua aproximativ lungimea canalului (*tab. 1*).

Până și în prezent nivelul preparării apicale a canalului rămâne un subiect disputat. Majoritatea clinicienilor sunt de acord cu opinia că constricția apicală (sau cea mai îngustă porțiune a canalului), care frecvent este numită *foramina mică*, nu corespunde apexului radicular. Astfel, ajungerea cu file-ul până la apexul radiologic înseamnă o probabilitate înaltă a ieșirii acestuia după orificiu sau a perforației.

Cercetările, ce au avut drept obiect de studiu evaluarea eficienței tratamentului endodontic, au demonstrat, că cele mai bune rezultate ale tratamentului dinților cu pulpa vitală sunt realizate la prelucrarea instrumentală și obturarea canalelor cu 1 – 2 mm mai coronar (sus) de apexul radicular radiologic.

Pe de altă parte, la tratamentul dinților cu pulpa necrotizată și periodontită apicală cele mai bune rezultate sunt constatate la obturarea canalelor neajungând până la apexul radicular radiologic cu 0,5 – 1 mm. Practic în toate studiile se raportează, că o obturare mai profundă se caracterizează prin prognosticul cel mai nefavorabil!

Anume cunoașterea lungimii exacte a canalului radicular este foarte importantă pentru medic în procesul de trecere, lărgire și obturare a canalului radicular (*de ex., la potrivirea conului primar etc.*). Dar, în urma faptului că în condiții clinice aproape că niciodată nu apare posibilitatea de a măsura lungimea de lucru a canalului radicular, de nevoie se măsoară lungimea de lucru a dintelui – de la constricția fiziologică până la nivelul marginii incizale sau a feței masticatorii.

Lungimea de lucru trebuie să fie cu 1,5 mm mai mică decât lungimea radiologică a canalului radicular la îndepărtarea pulpei vitale, iar în caz de periodontită - cu 1 mm.

Vom examina în continuare metodele de determinare a lungimii de lucru a canalului radicular.

10.1. Lungimea calculată a dintelui și a rădăcinii.

Metoda tabelară. Multiplele măsurări au permis stabilirea valorilor medii ale lungimii rădăcinii și dintelui pentru fiecare grup de dinți, cu deviația lor minimă și maximă (aceste date sunt prezentate în tabelul 1). Pe instrumentul endodontic stopperul de cauciuc este fixat la o valoare care corespunde lungimii medii a dintelui prelucrat. Dacă, după introducerea instrumentului în canalul radicular, stopperul de cauciuc ajunge până la marginea incizală sau până la partea masticatorie, atunci capătul instrumentului se află la nivelul orificiului apical.

Dar aceste date pot fi doar preliminare, deoarece variațiile individuale pot atinge 3-5 mm.

Valoarea medie a lungimii dinților și rădăcinilor trebuie să le cunoască fiecare medic stomatolog, care lucrează în domeniul endodonției.

Determinarea lungimii calculate a dintelui pe baza unor valori medii ale lungimii dintelui trebuie confirmată obiectiv - prin metodele roentgen sau electrometrică.

Tabelul 1. Parametrii dinților

Maxilarul superior	Lungimea rădăcinii, mm	13,3	12,9	18,1	14	14,6	14,5	13,8	13,8
Maxilarul superior (lungimea în mm.)	maximă	27,5	25	29,7	23	24	24	23	18
	medie	25	23	27	21	22	22	21	20
	minimă	22,5	21	24	19	20	20	19	16
Numărul de ordine a dintelui		1	2	3	4	5	6	7	8
Maxilarul inferior (lungimea în mm.)	minimă	19	20	23,5	20	20	20	19	16
	maximă	23	24	28,5	24	24	24	23	20
	medie	21	22	26	22	22	22	21	18
Maxilarul inferior	Lungimea rădăcinii, mm	12,0	13,9	14,9	14,7	15,6	14,8	14,3	14,0

Metoda anatomică se orientează după raportul dintre lungimea coroanei și lungimea rădăcinii este de 1:2 (la canini - 1:2,5). Dar și această metodă este aproximativă și insuficient de veridică.

10.2. Metoda tactilă

Simțul tactil al operatorului este o variantă de evaluare a lungimii de lucru și se bazează pe măsurarea lungimii instrumentului introdus până la intuirea constricției apicale prin senzația de rezistență în canalul radicular. Metoda este subiectivă și presupune, în primul rând, deprinderea unor dexterități în sesizarea modificărilor de rezistență ale acului. Până și un clinician cu experiență nu poate determina garantat și cu precizie localizarea apexului, mai ales când canalul este strâmt în treimile coronară și medie. Deaceea este frecvent necesar în prealabil de prelucrat instrumental porțiunile sus-menționate ale canalului. Doar atunci va fi strâns reținut în canal exclusiv vârful instrumentului endodontic, și, ca urmare, informația tactilă devine veridică.

10.3. Metoda "conurilor de hârtie"

Metoda "conurilor de hârtie" (*bleeding point*) se bazează pe introducerea conului de hârtie într-un canal radicular uscat până când vârful conului nu se va umezi de la fluidul tisular. Apariția semnelor de umezire a conului de hârtie probează despre aducerea lui până la orificiul apical, iar lungimea conului de hârtie se acceptă drept a fi lungimea de lucru a canalului radicular.

10.4. Metoda radiologică.

Metoda se bazează pe realizarea unei radiografii cu introducerea în canalul radicular a unui instrument endodontic cu stopper.

În procesul de evaluare a lungimii de lucru a canalului radicular este important, ca instrumentul endodontic să ajungă doar la apexul fiziologic, deaceea pentru determinarea profunzimii canalului se folosește frecvent un instrument nu prea fin, pe motiv că el poate fi ușor avansat după orificiul apical. Pentru aceasta sunt folosite de obicei ace pentru diagnostic sau ace radiculare Miller.

Lungimea canalului radicular este fixată pe instrument cu ajutorul stopperelor.

După determinarea radiologică a lungimii de lucru a canalului radicular acul pentru diagnostic se extrage din canalul radicular și se determină lungimea canalului radicular în milimetri. Această mărime va deveni un reper orientativ pentru determinarea acelor endodontice, ce vor fi folosite pentru prepararea canalului radicular.

Metoda radiologică de examinare a dintelui cu instrumentul introdus în canalul radicular permite determinarea nu numai a lungimii dintelui, ci și a gradului de permeabilizare a canalului radicular, direcției vehiculării instrumentului endodontic, prezenței unei oarecare perforații, sau curburi canalare, a stării țesuturilor periodontale.

Dar metoda respectivă nu oferă o închipuire clară despre localizarea constricției apicale a canalului, care frecvent nu coincide cu apexul radiologic al rădăcinii și se poate afla la o distanță de câțiva milimetri de acesta.

Particularitățile anatomice ale rădăcinilor dinților pot fi distorsionate pe clișeu radiologic, iar folosirea unor date eronate poate duce la complicații.

Altă problemă, care apare la determinarea radiologică a lungimii de lucru a unui dinte, — este așa-numita mascare (camuflare) anatomică a acestuia. Roentgenografia frecvent nu prezintă partea radiculară necesară.

Trebuie de menționat, că metoda radiologică comportă o solicitare actinică, și aplicarea ei multiplă este nedorită.

10.5. Metoda clinico-radiologică

Determinarea lungimii de lucru prin metoda clinico-radiologică se bazează pe obținerea, conform lui Ingle, a unor date precise referitor la localizarea zonei de joncțiune cemento-dentinare cu ajutorul unui clișeu radiologic cu un ac pentru diagnostic (cu stopper) introdus în canalul radicular (până la constricția apicală).

După evaluarea radiologică a lungimii canalului radicular acul diagnostic este retras din canalul radicular și se determină lungimea canalului radicular în milimetri. Pentru a calcula lungimea corectă a canalului radicular este necesar de a scădea 1 mm (eroarea tehnică radiologică specifică) din lungimea acului, măsurată pe radiografie. Această valoare va deveni un reper pentru radiografia repetată, care va indica de această dată cu multă precizie zona de constricție apicală. Lungimea respectivă a canalului radicular este din nou fixată pe instrument cu ajutorul aceluiași stopper. Cunoscând lungimea exactă a dinților până la constricția apicală (*apex radiologic -1 mm = lungimea de lucru*), ajustăm ulterior lungimea de lucru a acelor endodontice, care vor fi folosite la prepararea canalului radicular. Această mărime va fi notată și în fișa pacientului, servind pentru orientare pe parcursul întregului tratament în caz de pulpite, inclusiv cea gangrenoasă simplă, când este necesar de a păstra bontul pulpar și de a nu permite lezarea lui.

În periodontite apicale cronice, dacă sunt prezente resorbții patologice a 1/3 apicale și lichidarea zonei de constricție apicală, vârful acului diagnostic iese în afara acestei zone. De aceea lungimea instrumentului este fixată prin stopper conform „apexului radiologic”, măsurat pe radiografie conform „golului”. Apoi acul diagnostic este din nou introdus în canal și, cu ajutorul unei radiografii repetate, se determină localizarea zonei apicale.

În practică, ni se pare mai normal să repetăm radiografia cu sonda în canal după corecția lungimii, căci deformările radiografice nu vor fi aceleași (se accentuează cu distanța imagine – obiect) în toate situațiile. Utilizarea unui aparat de măsură electronic permite să avem direct o dimensiune bună.

Metodele radiologică și clinico-radiologică necesită mult timp și iradiieri ale pacientului, ceea ce prezintă un neajuns, iar uneori – un impediment enorm.

Pentru evitarea repetării (de ex., la prezența unei deformări/alungiri/puternice a imaginii), frecvent se recurge la metoda (procedeul) Dieck, în cazul căreia se folosește o singură radiografie și o formulă. Cu ajutorul acestora se poate afla lungimea dintelui prin aplicarea legii proporțiilor (*Lungimea reală a dintelui/ Lungimea aparentă a dintelui = Lungimea reală a acului/ Lungimea aparentă a acului*). Singura necunoscută aici este lungimea reală a dintelui, care va fi calculată prin formula Dieck:

$$D = A \times d / a, \text{ în care :}$$

- D – lungimea reală a dintelui;
- A – lungimea reală a acului introdus în canal;
- d – lungimea aparentă (pe radiografie) a dintelui;
- a – lungimea aparentă (pe radiografie) a acului introdus în canal.

Înlocuind literele cu cifrele obținute prin măsurătorile respective, aflăm lungimea totală a dintelui.

Principiile acestei metode stau la baza tuturor metodelor de odontometrie cu reper intracanal.

Pentru a fi realizat procedeul Dieck, este necesar:

- un ac K #10 sau #20, prevăzut cu stopper;
- de introdus acul în canal la lungimea de lucru estimată;
- de efectuat o radiografie în incidență RIO;

- de măsurat lungimea reală a acului și cea obținută pe radiografie;
- de calculat lungimea reală a dintelui conform formulei Dieck.

10.6. Metoda electrometrică [sau electronică].

Metoda electrometrică permite determinarea lungimii de lucru a canalului radicular cu ajutorul localizatoarelor electronice ale apexului - *apex locator* (sau *apex-locator*). În prezent există dispozitive care indică datele cu o precizie de 95-98%.

Principiul de funcționare a acestor dispozitive are la bază măsurarea diferenței de impedanță electrică a membranei mucoase a cavității bucale și a țesuturilor dintelui prin intermediul a doi electrozi.

Aparatul este conectat de un ac special (*electrodul activ*), care este introdus în canalul radicular, și celălalt accesoriu (*electrodul pasiv*), - atașat părților moi, - la nivelul buzei pentru a avea contact cu mucoasa orală.

Impedanța electrică a țesuturilor dintelui este cu mult mai mare decât cea a membranei mucoase a cavității bucale. De aceea fixarea electrozilor pe buză și în canalul radicular nu produce închiderea circuitului electric, până când electrodul, plasat în canalul radicular, nu va ajunge la apex (nu intră în contact cu periapexul / țesuturile periodontale/). Ca urmare circuitul se închide, ceea ce este însoțit de un semnal sonor.

Pentru determinarea lungimii de lucru a canalului radicular prin metoda electrometrică dintele fiind preparat și pulpa - extirpată, dintele este izolat, cavitatea dintelui și canalul radicular - irigate și, obligatoriu, uscate - pentru a fi eliminată conducția ionică, care poate da rezultate premature legate de atingerea apexului. Apoi poate fi începută etapa de determinare a lungimii de lucru.

În canalul radicular se plasează acul fixat prealabil în portanta apex locatorului, iar apoi este atașat ledul. După punerea aparatului în funcție, acul va fi ghidat precaut spre apex printr-o mișcare de „du-te-vino”.

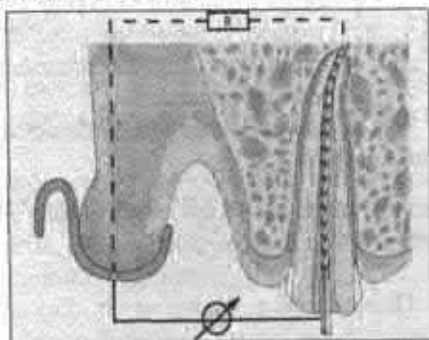
Pe măsura apropierii instrumentului de apexul radicular, rezistența electrică (sau impedanța) se modifică, semnalul luminos devenind verde intermitent, iar cel sonor - intermitent. Indicarea apexului are loc în momentul în care vârful acului ajunge la orificiul apical al canalului radicular. Indicatorul luminos încetează de a mai clipi și indică cifra „0”.

În cazul când instrumentul intră în contact cu periapexul, se aprinde lumina roșie, și sunetul deasemenea își schimbă frecvența.

Datele sunt verificate prin retrageri și inserții repetate ale acului. Lungimea de lucru evaluată a canalului radicular este fixată pe instrument cu ajutorul unui stopper. Pentru a confirma acuratețea evaluării se recomandă lăsarea acului în poziția stabilită și expunerea radiologică.

Indicații utile:

- se recomandă o radiografie preliminară pentru stabilirea aproximativă a lungimii de lucru;
- după evidarea conținutului canalului și irigarea acestuia se recomandă uscarea cât mai bună, - pentru a evita rezultatele false;
- se va evita contactul electrodului activ cu corpuri metalice;
- acul utilizat se recomandă să aibă un diametru corespunzător.



Avantaje:

- apex locatorul este important în prima plasare a acului Kerr pentru determinarea lungimii; fără un apex locator, lungimea orientativă (primară) trebuie estimată pe o radiografie inițială (*sau cu altă metodă, destul de aproximativă*);
- determinări multiple și destul de precise pe tot parcursul tratamentului;
- reducerea numărului de radiografii (iradiere nedorită);
- apex locatorul este compact, comod și simplu în funcționare, la un preț relativ accesibil;
- folosirea apex locatorului este utilă mai ales la tratarea dinților cu calcifieri pulpare;
- posibilitatea localizării fracturilor radiculare sau a perforațiilor radiculare și de planșeu.

Uneori la determinarea lungimii de lucru a canalului apare o divergență importantă între datele tabelare referitor la lungimea medie a dinților și indicațiile apex locatorului. Această contradicție poate apărea în cazul unei rădăcini dentare anormal de scurte, sau cu perforația acesteia.

Dacă în momentul inserției instrumentului în ostiumul canalei afișajul indică un semnal de eroare, trebuie de suspectat prezența unei perforații de planșeu al cavității dintelui sau a părții ostiale a canalului. Pentru precizarea localizării instrumentului este necesar de făcut o radiografie de control.

Dezavantaje:

- prezența în canalul radicular a unor fluide cu conductibilitate electrică înaltă (*sânge, exsudat purulent, hipoclorit de sodiu, EDTA*) și a resturilor de țesut pulpar reduce considerabil acuratețea rezultatelor obținute;
- tehnică laborioasă;
- la sistemele alimentate de acumulatori, variațiile tensiunii de alimentare modifică rezultatele.

Aparate: "Root ZX" (producător "Morita Corp."), "Justy II" (producător "Hayer Werk-en") etc.

11. PREPARAREA CANALELOR RADICULARE

Este o etapă importantă și complexă a tratamentului endodontic.

Obiectivele preparării canalelor radiculare:

- îndepărtarea pulpei și a produselor descompunerii acesteia,
- îndepărtarea predentinei infectate de pe pereții canalului radicular,
- permeabilizarea și lărgirea canalului radicular,
- crearea formei canalului radicular, comode pentru obturare.

Forma optimă a canalului radicular poate fi realizată prin diferite metode de preparare: *apico-coronară, corono-apicală și hibridă (mixtă)*.

Toate metodele existente asigură prepararea canalului radicular, care corespunde unor cerințe oarecare. Alegerea metodei de preparare este determinată în principal de trei factori:

- starea rădăcinii și a canalelor radiculare,
- înzestrarea tehnică,
- nivelul profesional al medicului stomatolog.

Majoritatea stomatologilor cu experiență recurg la diverse procedee proprii multitudini metodelor de preparare, — în dependență de preferințele individuale.

Metoda apico-coronară.

Telmica standardă. În cazul folosirii acestei tehnici de preparare canalele radiculare trebuie să aibă în secțiune transversală o formă cilindrică.

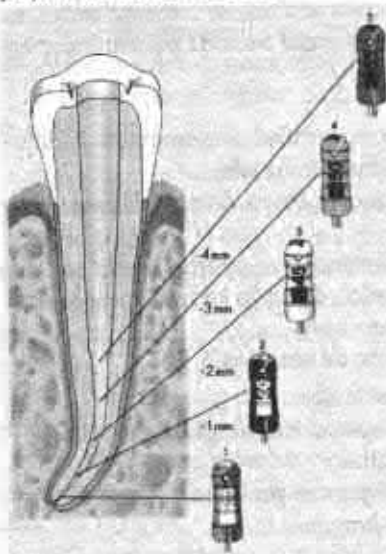
Scopul acestei metode este prepararea consecutivă a canalului radicular, folosind instrumente endodontice cu diametrul crescând succesiv până la mărimea necesară. Aceasta se realizează în felul următor.

Canalul radicular este trecut în lungime până la apexul fiziologic cu un K-reamer de dimensiuni mici (de ex., Nr.10). Apoi canalul radicular este prelucrat cu K-reamere cu mărimi crescânde succesiv (Nr. 15, 20, 25 etc.). După fiecare număr de K-reamer canalul radicular este lărgit ca diametru cu K-file și H-file de aceeași dimensiune.

În consecință, trebuie realizată o formă de canal identică ultimului reamer. Folosirea reamerelor de mărimi mai mari poate duce la planarea canalului radicular.

Această metodă poate fi aplicată doar la canale radiculare înguste cu secțiune transversală rotundă, care nu este necesar de a fi preparate până la mărimi mari. Ea este puțin aplicabilă la prepararea canalelor radiculare cu o formă complexă.

Testul clasic pentru constatarea finalizării preparării este apariția unei dentine albe curate pe spirele reamer-ului sau file-ului. Dar canalul radicular trebuie lărgit nu mai puțin decât mărimea 25.



Metoda „step back” (metoda conică). Metoda de preparare conică este cea mai răspândită și mai studiată la momentul actual. Esența ei constă în efectuarea preparării de la vârful canalului radicular către partea lui ostială și, corespunzător, în succesiunea utilizării instrumentelor endodontice de la mărimea mică – la una mai mare.

Particularitatea acestei metode este prepararea conică a canalului radicular cu folosirea mișcărilor de du-te-vino ale unor files de mărimi mai mari, decât cele utilizate în metode obișnuite.

La această metodă de preparare partea ostială a canalului radicular se formează atunci când partea apicală este deja formată.

Prepararea canalului radicular poate fi modificată, – în dependență de metoda de obturare aleasă. Este descris un șir întreg de variante ale acestei metode.

De regulă, canalele radiculare prelucrate conform acestei metode sunt obturate prin metoda condensării laterale.

Metoda „step back” prevede următoarele etape:

1. Determinarea ultimii mărimi de instrument (reamer), care trece liber pe toată lungimea canalului radicular până la orificiul apical, și instalarea pe acesta a unui limitator pe lungimea de lucru a dintelui (de ex., stopperul este fixat la lungimea de 22 mm la reamerul de mărimea 20).

2. Prelucrarea pereților canalari cu alte tipuri de instrumente endodontice (K-file, H-file) de aceeași mărime.

3. Irigarea canalului radicular.

4. Repetarea punctelor 1, 2, 3 cu utilizarea instrumentelor cu o mărime mai mare de cele anterioare.

5. Revenirea la instrumentul de mărime anterioară.

Astfel, lărgirea canalului este efectuată minim cu trei mărimi de instrumente, dar nu mai puțin decât mărimea 25.

6. Trecerea la prelucrarea canalului radicular cu următoarea mărime a instrumentelor și cu lungimea de lucru fiind cu 2 – 3 mm mai mică, decât cea anterioară.

7. Irigarea canalului radicular.

8. Revenirea la instrumentul, care ultimul a ajuns până la orificiul apical, curățirea cu acesta (*frequent H-file*) a lumenului canalului radicular de rumegușul dentinar prezent în el.

9. Repetarea punctelor 6, 7, 8 cu următoarea mărime a instrumentelor și cu lungimea de lucru fiind cu 4 – 5 mm mai mică, decât cea inițială.

10. Repetarea punctului 9 cu următoarea mărime a instrumentelor și cu lungimea de lucru fiind cu 6 – 8 mm mai mică, decât cea inițială.

11. Repetarea punctului 9 cu următoarea mărime a instrumentelor și cu lungimea de lucru fiind cu 8 – 10 mm mai mică, decât cea inițială, sau efectuarea prelucrării treimii superioare a canalului radicular cu instrumente de tip Gates Glidden.

Metoda „crown down”. Scopul aplicării acestei metode este îndepărtarea strat cu strat al conținutului canalului radicular de la ostium până la orificiul apical cu folosirea succesivă a instrumentelor de la mărimea mai mare la una mai mică. Utilizarea acestei metode previne modificarea poziției inițiale a canalului radicular, în special în cazul canalelor radiculare curbe/ sinuoase. Instrumentele endocanalare se folosesc astfel, ca diapazonul lor de înlăturare a țesuturilor să fie redus. La această metodă pentru îndepărtarea dentinei sunt folosite doar vârfurile instrumentelor.

Din avantajele acestei metode fac parte:

- prevenirea complicațiilor, legate de împingerea conținutului contaminat al canalului radicular după orificiul apical în timpul prelucrării instrumentale;
- sporirea eficienței irigării canalului radicular la fiecare etapă de preparare a acestuia;
- instrumentele de mărimi mai mici, utilizate la prelucrarea treimii medii și celei apicale ale canalului, sunt supuse unei solicitări mai mici, decât în cazul când ele sunt folosite în calitate de instrumente inițiale în tehnica „step back”;
- crearea formei conice a canalului radicular, aproape de cea ideală.

Prepararea prin metoda „crown down” prevede următoarele etape:

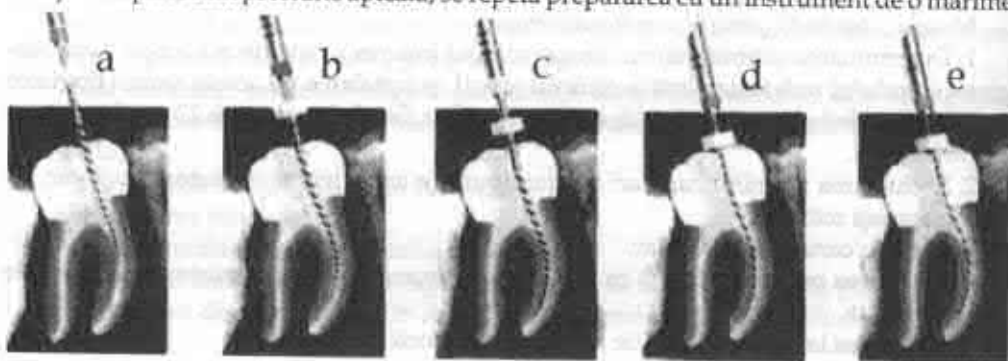
I. Determinarea lungimii de lucru cu 3 mm până la apexul radiologic al rădăcinii.

II. Determinarea adâncimii pătrunderii instrumentului.

Drept instrument optim este considerat file-ul nr. 35 pentru prelucrarea treimii coronare și celei medii ale canalului (*de la 1/2 până la 2/3 din lungimea lui*).

Dacă file nr. 35 nu pătrunde din start la adâncimea necesară, canalul este inițial lărgit cu instrumente mai mici.

După introducerea instrumentului nr. 35 până la prima rezistență se efectuează două rotații complete fără presiune apicală; se repetă prepararea cu un instrument de o mărime



mai mică până la atingerea lungimii de lucru provizorii a dintelui. Pe măsura avansării către orificiul apical se folosește K-files de mărime tot mai mici și mai mici. Instrumentul este introdus până când el nu va fi intim strâns de către pereții canalului radicular. Doar după aceasta el este întors de două ori fără presiune apicală, pentru a îndepărta în acest loc dentina. Dentina este retezată prin mișcări rotative cu partea apicală a instrumentului endocanalar.

III. Determinarea lungimii de lucru definitive a dintelui cu ajutorul clișeului Roentgen.

IV. Repetarea etapelor descrise anterior cu instrumentul nr. 40 până la ajungerea la lungimea de lucru a dintelui.

V. Repetarea etapelor descrise anterior până când canalul radicular nu va fi preparat până la diametrul dorit.

La folosirea instrumentelor mecanice canalul radicular este convențional împărțit în trei părți, și este prelucrat pe etape în fiecare treime a canalului. Până a trece la folosirea acestei metodici canalul radicular este de dorit să fie lărgit conform metodicii tradiționale până la mărimea 20.

Etapile de prelucrare:

1. Lărgirea treimii ostiale a canalului radicular până la mărimea calculată (*pot fi folosite instrumente de tip Gates-Glidden și Largo*).

2. Irigarea canalului radicular.

3. Mărirea lungimii de lucru cu 2 – 3 mm și lărgirea părții permeabilizate cu un instrument ce are mărimea, mai mică decât cea anterioară.

4. Repetarea punctelor 1, 2, 3, măbind lungimea de lucru și micșorând mărimea instrumentului.

Metoda „step back – step down” este uneori numită tehnică coronar-apicală modificată, care este efectuată în două direcții, cu următoarele etape de lucru:

1. Se trece cu H-files de mărimea 15, 20 și 25 până la adâncimea de la 16 până la 18 mm, sau până la începutul curburii canalului radicular.

Instrumentele de mărimea 08 și 10 după ISO sunt utilizate în canalele radiculare înguste, complexe. Grație acestui fapt este posibil de controlat permeabilitatea canalului radicular.

Suplimentar este folosit H-file-ul, care este utilizat permanent în mod repetat pentru reverificarea permeabilității canalului radicular.

2. Lărgirea ostiumului canalului radicular cu instrumentele Gates Glidden de mărimea 1, 2 și 3. Gates Glidden de mărimea 3 trebuie să fie introdus în canalul radicular doar cu 1-2 mm.

3. Determinarea lungimii de lucru a dintelui.

4. Prepararea părții apicale a canalului radicular după metoda „step back”.

Combinarea metodelor permite înlăturarea multor neajunsuri ale metodei „step back”.

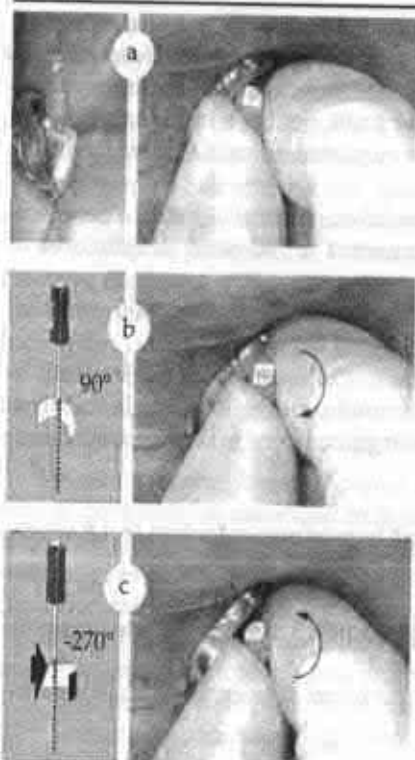
Posibilele complicații ale acestei metode sunt perforațiile sau blocarea, în special a canalelor radiculare înguste. Aceste neajunsuri pot fi evitate la respectarea fidelă a tehnicii de preparare.

Conceptul forței echilibrate (balanced force). A fost propus de Roane în 1985.

Se admite utilizarea doar a files-urilor cu vârf neagresiv (flex-R-files-urilor, nitiflex).

Prelucrarea instrumentală trebuie însoțită de o irigare abundentă cu soluție de hipoclorit de sodiu și se efectuează în felul următor:

a) După determinarea lungimii de lucru a dintelui sau a rădăcinii se alege un file corespunzător cu diametrul ei, pe file se fixează marcajul lungimii de lucru, iar după aceasta file-ul este introdus în canalul radicular până când nu se simte o rezistență ușoară.



Grație vârfului neagresiv, bont și a fațetelor de la vârf K-file-ul este ușor inserat în canal, fără penetrarea în dentină și fără riscul formării unui prag.

b) După ce acul endodontic a fost inserat în canal (și neajungând ușor până la lungimea de lucru, - cu 1-1,5 mm până la constricția apicală), se efectuează rotirea instrumentului la $\frac{1}{4}$ rotire (cel mult 180°) în sensul acelor de ceasornic cu presarea concomitentă spre vârf.

c) Apoi, apăsând cu degetul pe file în sens apical, K-file-ul este rotit antiorar (120° - 270°). Retezarea dentinei se realizează în momentul rotirii instrumentului contrar sensului acelor ceasornicului. Prelucrarea se efectuează, presând ușor instrumentul, spre a-l păstra la același nivel (adâncime) în canal. În final acul este evacuat, rotindu-l în sensul acelor de ceasornic, și este readus în poziția inițială.

Prelucrarea instrumentală indicată mai sus poate fi repetată cu files cu mărirea succesivă a diametrului acestora (030, 035, 040, 045) până la orice mărime. După finalizarea preparării se creează o suprafață netedă a canalului radicular cu conicitatea, corespunzătoare conicității instrumentului.

Particularitățile preparării canalelor radiculare greu permeabilizabile și curbe:

Sunt greu permeabilizabile canalele radiculare:

- sclerozate;
- curbe;
- ce conțin denticuli (petrificate) — formațiuni specifice de variate forme și mărime, ce se formează datorită unui proces de calcifiere activ.

La prepararea canalului radicular în urma tratamentului neadecvat pot apărea:

- perforația radiculară,
- formarea pragurilor pe pereții canalului radicular,
- fracturarea instrumentului.

Curbură considerabilă a canalului radicular, conform opiniei unui șir de cercetători, reprezintă o contraindicație pentru lărgirea lui. Însă, există informații despre succesul lărgirii și obturării canalelor radiculare cu unghiul curburii chiar până la 75° - 90° [Buchanan L. S., 1989].

Pentru prevenirea perforării unui canal radicular curbat este necesar de a respecta **trei reguli fundamentale**:

1. Flexarea prealabilă a files-urilor;
2. Prelucrarea instrumentală augmentată;
3. Prepararea „pas cu pas”.

Poate apărea o situație clinică, când respectăm toate regulile, dar canalul radicular este obliterat și se simte o rezistență certă

În asemenea caz nu trebuie de insistat la finalizarea în această sedință (vizită) a prelucrării instrumentale.

Se recomandă introducerea de „Endogel” sau „Glyden-gel” în canalul radicular cu ajutorul unui ac Lentulo în porțiunea permeabilizabilă, iar deasupra ostiumului canalu-

lui radicular să fie lăsată o buletă, îmbibată cu soluție de 3,5% de hipoclorit de sodiu, și să fie aplicat un pansament până la următoarea vizită.

Sau de introdus în porțiunea permeabilizabilă a canalului radicular o meșă sau un con de hârtie, îmbibat cu „Largal” – sub pansament de dentină.

La următoarea vizită se continuă cu prelucrarea instrumentală a canalului radicular.

Pe parcursul prelucrării instrumentale este necesar de făcut un examen radiologic de control pentru determinarea permeabilității canalului radicular cu ac Miller sau cu file, cu stopper (limitator).

Nu este cazul să se uite, că este necesar de efectuat evaluarea lungimii canalului radicular – cu *apex locatorul*.

Toate măsurile enumerate mai sus permit medicului stomatolog să prelucreze calitativ canalele radiculare instrumental greu permeabilizabile și să prevină complicațiile posibile.

Flexarea prealabilă a files-urilor. Instrumentele drepte la intrarea în canalul radicular întâmpină un obstacol oarecare. Dacă reamerul sau file-ul va fi rotit în așa poziție, pe peretele canalului radicular se va forma un prag. Deaceia instrumentul endodontic este necesar de a fi prealabil îndoit. În asemenea caz vârful instrumentului endodontic rotit alunecă, întâlnind obstacolul, și își continuă mișcarea spre apical.

Cu acest scop pe radiografie se determină unghiul și locul curbării canalului radicular. Gradul de curbare a curburii canalare se determină prin corelarea instrumentului utilizat cu radiografia.

După trecerea (permeabilizarea) canalului și determinarea lungimii de lucru se alege file-ul de mărimea necesară și îl îndoaie după conturul canalului radicular.

Flexarea instrumentului poate fi efectuată:

- prin glisarea pe riglă metalică;
- cu ajutorul accesoriului Flexobend (Maillefer);
- manual:

a) cu forceps sau pensă;

b) cu ajutorul unei fante prevăzute în unele boxe pentru păstrarea instrumentelor.

Dacă instrumentul endodontic flexat este greu de inserat în canalul radicular, atunci este necesar în prealabil de lărgit infundibular ostiumul canalului radicular, ceea ce facilitează introducerea file-ului. Pentru permeabilizarea unor canale radiculare greu accesibile este mai bine de folosit instrumente manuale, și nu cele mecanice, deoarece cu ajutorul instrumentelor mecanice este mult prea ușor de produs perforarea peretelui unui canal radicular.

Prelucrarea instrumentală augmentată. La prelucrarea canalelor radiculare este necesar de a utiliza instrumente endodontice cu mărirea treptată a mărimilor, începând cu un diametru mic. Ele trebuie să intre în canalul radicular pe întreaga lungime de lucru fără eforturi sau rotații, care pot duce la fracturarea instrumentului sau la formarea canalelor false.

Prepararea „pas cu pas”. Prepararea succesivă – „pas cu pas” – permite lărgirea calitativă a canalului radicular. Este necesar de ținut minte că instrumentele pentru lărgirea canalelor radiculare încep să-și piardă flexibilitatea după nr. 25. Canalul se lărgeste prin utilizarea instrumentelor cu diametrul crescător și flexarea prealabilă inclusiv până la nr. 25. În cazul unei flexiuni minime, canalul poate fi lărgit până la numărul 30 sau 35.

Deoarece file-urile de mărimi mari nu sunt flexibile, ele sunt folosite mai aproape de ostium. În cazuri tipice de preparare „pas cu pas”, canalul radicular poate fi lărgit cu nr. 25 până la apex, cu nr. 30 – cu 1 mm mai scurt, cu nr. 35 – încă cu 1 mm mai puțin, și

tot așa. La inserția și rețracția instrumentului mai tare sunt rețezate țesuturile de pe suprafața internă a curburii rădăcinii. În procesul preparării apare tendința de îndreptare a canalului radicular. Grație acestui fapt lungimea de lucru a rădăcinii se micșorează într-o oarecare măsură. Aceasta trebuie de luat în considerație, micșorând lungimea file-ului. În acest context, radiografia este utilizată pentru evaluarea lungimii de lucru a canalului radicular curbat pentru fiecare al treilea ca lățime instrument. De ex., folosim de la nr. 15 până la nr. 25, apoi – radiografie, etc.

Trebuie de ținut minte că este *contraindicat de a lucra în canal radicular uscat*. Pentru a reduce riscul permeabilizării incorecte a canalelor radiculare, este necesar de a recurge la solvenți, care permit îndepărtarea calcificatelor. Utilizarea remediei irigant *hipoclorit de sodiu*, - „PARCAN”, - asigură accesul în direcția apexului rădăcinii dentare și facilitează instrumentarea acelor endodontice grație acțiunii sale lubrifiante. Folosirea „LARGAL ULTRA” permite lărgirea lumenului canalelor din contul extragerii ionilor de calciu (acțiunea *chelatorie*) din hidroxilapatită, adică în urma dizolvării fracției minerale a stratului „smear layer” al canalului radicular. Preparatul sub formă de gel „CANAL+” este un compus al acidului etilendiamintetraacetic (EDTA) și a peroxidului de uree în gel. Acțiunea lui lubrifiantă facilitează enorm trecerea instrumentelor, iar caracteristica izolatorie asigură o funcționare sigură a instrumentelor de căutare electronică, folosite pentru evaluarea lungimii de lucru a canalului radicular. Dar, acțiunea chelatorie drastică a preparatului nu permite folosirea acestuia pe tot parcursul stadiului de pregătire endodontică, deoarece sporește riscul trecerii (permeabilizării) incorecte a canalelor radiculare din contul ramolirii dentinei.

12. PRELUCRAREA MEDICAMENTOASĂ A CANALELOR RADICULARE.

Prelucrarea medicamentoasă a canalelor radiculare este o parte importantă, inalienabilă a tratamentului endodontic. Se aplică la etapele de prelucrare instrumentală a canalelor radiculare.

Combinarea prelucrării mecanice cu cea medicamentoasă este inseparabilă și reciproc complementară, cu mult mai eficace decât fiecare din aceste metode în parte, și face posibilă o preparare mai conservativă a canalului radicular, reducând astfel cantitatea de dentină radiculară îndepărtată.

În obiectivele prelucrării medicamentoase a canalelor radiculare intră:

- înlăturarea din canal a rumegușului de dentină;
- prevenirea blocării canalului radicular;
- lubrifierea instrumentelor endodontice;
- înlăturarea conținutului organic și neorganic din canalul radicular prin solubilizare;

- dezinfecția canalelor radiculare;
- albirea țesuturilor dure dentare ale părții coronare și a celei radiculare ale dintelui.

Un factor important care trebuie de luat în considerație în cadrul tratamentului endodontic este modul de administrare a preparatelor medicamentoase.

Sunt indicate câteva modalități de prelucrare medicamentoasă a canalelor radiculare:

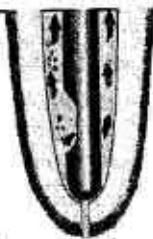
- 1) prelucrarea antiseptică cu ajutorul unei meșe de vată, înfășurate pe ac radicular sau cu conuri de hârtie, îmbibate cu soluție de substanță medicamentoasă;

2) irigarea canalului radicular cu o soluție de substanță medicamentoasă dintr-o seringă de irigație printr-un ac endodontic special;

3) pansamente antiseptice;

4) obturarea radiculară provizorie;

5) metode fizice.



Irigația este principalul mod de prelucrare medicamentoasă a canalelor radiculare. În obiectivele ei intră eliberarea canalului radicular de resturi organice ale pulpei sau ale materiilor descompuse, rumegușului de dentină, înlăturarea stratului "Smear layer" de pe pereții canalului, ceea ce ajută la evitarea blocării foramenului apical. Fluidele lavatoare solubilizează în canalul radicular componentele organice și neorganice și facilitează procesul de preparare, lubrifiind calea de avansare a instrumentelor endodontice, sporind astfel eficiența capacității lor tăietoare.

12.1. Uneori se recurge la *prelucrarea antiseptică* a canalului radicular cu ajutorul unei meșe de vată, înfășurate pe ac radicular, îmbibate cu soluție de substanță medicamentoasă. Trebuie de remarcat că această metodă este insuficient de eficientă - la efectuarea ei este greu de asigurat respectarea regulilor de asepsie. Pe lângă aceasta, la asemenea prelucrare există un risc destul de mare de împingere a conținutului canalului radicular după apexul radicular.

Este mai tehnologic de efectuat *prelucrarea antiseptică* a canalului radicular cu ajutorul unor conuri (pinuri) de hârtie, îmbibate cu soluție medicamentoasă. Dar, trebuie de remarcat că la prelucrarea cu antiseptice obișnuite (hipoclorit de sodiu, peroxid de hidrogen, cloramină) această metodă este puțin eficientă. În principal ea este aplicată cu titlu de *metodă auxiliară*. În același timp foape ea este extrem de utilă și eficientă la *prelucrarea canalului radicular cu antiseptice foarte puternice*, cum ar fi, de ex., „R4”, „Cresophen” sau „Rocle's” (Septodont), care asigură o acțiune de scurtă durată (1-5 min.).

12.2. *Irigarea canalului radicular cu o soluție de substanță medicamentoasă dintr-o seringă de irigație printr-un ac endodontic special.*

Instrumentele endodontice, lărgind partea ostială, deschid sistemul de canale radiculare pentru pătrunderea rapidă în adânc (până la partea apicală) a unor cantități mari de fluid lavator. Cu cât mai rapid și mai ușor ajunge fluidul irigator în partea apicală a canalului radicular, cu atât mai îndelungat ea își păstrează proprietățile sale antibacteriene.

Irigarea canalului se efectuează printr-un ac endodontic special, care reprezintă un ac fin și lung, cu vârful bont și orificii laterale pentru ca fluidul pistonat să nu pătrundă în regiunea periapicală, ci să curgă din ostiumul canalului radicular înapoi în cavitatea coroanei.

Pentru a diminua riscul refulării soluției după apex, vârful acului trebuie să fie localizat cu 3-5 mm mai sus de orificiul apical.

Înainte de inserția acului în canalul radicular el este îndoit sub unghiul dorit. Apoi pe ac este îmbrăcat un stopper discoidal, pentru a controla adâncimea cufundării lui în canal.

Soluția antiseptică este introdusă în canal cu seringă în jet, sub presiune neînsemnată. Pentru o singură irigare a canalului radicular este necesar nu mai puțin de 1 ml de soluție antiseptică.

Înainte de obturare, pentru îndepărtarea resturilor de soluție antiseptică se recomandă spălarea canalului cu apă distilată, pentru a-l usca mai apoi cu pinuri de hârtie.

Ca alternativă a irigării manuale este folosită piesa endodontică cu mecanism incorporat pentru irigarea canalului radicular. Aplicarea sistemului mecanic de irigare permite aducerea rapidă și eficientă a fluidului lavator până la orificiul apical cu îndepărtarea

ulterioară a maselor necrotice și a rumegușului din canal. Rezerva de fluid în canalul radicular trebuie reinnoită cât mai des.

12.3. Pansamente antiseptice

Pansamentele antiseptice reprezintă unul din modurile de prelucrarea medicamentoasă a canalului radicular, în care este prevăzută:

- introducerea în cavitatea dintelui a unui tampon de vată, îmbibat cu preparat medicamentos;
- introducerea nemijlocit în canalul radicular a unor preparate medicamentoase pentru aplicarea pe meșă de vată sau pe pin de hârtie, acestea fiind închise cu material provizoriu.

Pansamentele antiseptice sunt folosite după prepararea canalului radicular cu scopul de:

- a diminua senzațiile de durere;
- a inhiba microflora în cavitatea dintelui;
- a reduce procesul inflamator în periodonțiu;
- a stimula procesele reparative în țesuturile periapicale.

Ultimul timp sunt pe larg folosite preparate oficinale – „Endotine”, „Cresophen”, „Rocle's 4” sau „Rocle's 8” ale firmei „Septodont”.

Sunt deosebite 3 tipuri de pansamente:

1. *pansament ocluziv*;
2. *pansament semiocluziv*. În canal este introdusă o meșă cu antiseptic și apoi acesta este închis cu material de obturație provizoriu, în care cu ajutorul sondei se face un orificiu mic pentru ieșirea exsudatului;
3. *pansament deschis (drenaj)*. Canalul este lăsat deschis pentru ieșirea exsudatului.

12.4. Obturarea radiculară provizorie este efectuată la prezența schimbărilor distructive în țesuturile periapicale. Tratamentul frecvent este necesar de efectuat în câteva ședințe. Aplicarea preparatelor medicamentoase (între vizite) nu întotdeauna permite realizarea efectului necesar, deoarece prezența golurilor în canal creează condiții pentru dezvoltarea microflorei și a reinfecției. În aceste situații canalul radicular este preferabil de umplut cu materiale curative plastice nesolidifiante.

Umplerea canalului radicular cu paste curative duce la reducerea spațiului endodontic și la degajarea continuă și îndelungată a componentelor curative (ioni). Grație obturației radiculare temporare se realizează un contact mai strâns a preparatelor medicamentoase cu microorganismele și cu endotoxinele degajate la descompunerea lor. Obturarea temporară permite jugularea inflamației țesuturilor periapicale prin neutralizarea conținutului canalar.

Pentru introducerea în canalul radicular a materialelor plastice curative este folosit un ac Lentulo sau o seringă de presare.

După umplerea canalului radicular cu material curativ temporar se înlătură excesul de material și de umiditate de pe ostiumul canalar, se lasă un tampon de vată uscat și se aplică o obturație provizorie din ciment glassionomer sau din alt material, care formează un linkage chimic cu țesuturile dentare și asigură o obturare sigură și etanșă a accesului endodontic.

În dependență de caracterul afecțiunii obturația radiculară temporară este lăsată în canal de la câteva zile până la câteva luni.

12.5. Metode fizice de prelucrare medicamentoasă a canalului radicular.

Pentru o prelucrare medicamentoasă mai eficientă a canalelor radiculare se utilizează introducerea electroforetică a preparatelor. La folosirea metodei de electroforeză trans-

canalare se realizează o acțiune concomitentă a curentului continuu și a preparatului medicamentos, introdus cu ajutorul acestuia, asupra țesutului vizat.

De obicei la tratamentul endodontic se utilizează electroforeza transcanalară cu soluție apoasă de 10% de iodură de potasiu, soluție de 1% de tripsină, soluție de 1% de decametoxină, soluție apoasă de 30% de nitrat de argint, soluție de 50% dimexid, preparate de cupru, stronțiu, zinc etc. Procedurile este rațional de făcut zilnic, deoarece substanța medicamentoasă introdusă se depozitează în ducturile dentinare și în țesuturile periodonțiului pe parcursul a 24 ore, iar apoi conținutul acesteia scade brusc. Numărul de proceduri se stabilește individual, fiind de obicei de la 4 până la 10.

În practica endodontică se folosește metoda de depoforeză cu hidroxid de cupru-calcium. Suspensia hidrică de hidroxid cupru-calcică posedă o activitate antibacteriană înaltă. Pentru tratament sunt folosite aparate speciale ("Комфорт", "Оригинал-Н", "EndoEST"). Esența metodei constă în faptul că sub acțiunea curentului electric are loc dizolvarea conținutului organic și sterilizarea întregului sistem canalar. Este realizată sterilizarea nu doar a canalului principal (cum de obicei se întâmplă în cazul metodelor tradiționale de prelucrare medicamentoasă), dar și a tuturor canalelor accesorii, și a regiunii periapicale învecinate rădăcinii.

Diatermocoagularea este aplicarea în scop curativ a energiei termice, care se degajă în locul contactului electrodului cu țesuturile la trecerea prin acestea a curentului electric alternativ de frecvență înaltă (1–2 MHz), tensiune mică (150–200 V), mare intensitate (până la 2A) și densitate (6–10 mA/mm²).

La efectuarea diatermocoagulării în regiunea contactului electrodului cu țesuturile se produce creșterea temperaturii până la 60–80°C din contul transformării energiei electrice în una termică. Aceasta duce la denaturarea proteinelor, distrucția terminațiilor nervoase, coagularea capilarelor, venulelor și arteriolelor. Pereții vaselor se involvă (entropionează, se flexează spre interior), sângele se coagulează și lumenul vaselor se închide.

Pe lângă aceasta, diatermocoagularea permite exercitarea unei acțiuni drastice asupra microflorei canalelor radiculare, efectuarea devitalizării complete și calitative a pulpei, transformând-o într-un cordon aseptice dens, fapt ce facilitează îndepărtarea ei din canal.

Pentru sporirea eficienței prelucrării antiseptice se efectuează **irigarea ultrasonică a canalelor radiculare**.

Această metodică este deosebit de actuală la tratamentul endodontic al canalelor radiculare cu lumenul reniform sau în formă de fantă.

Irigarea ultrasonică a canalelor radiculare se efectuează în modul următor:

După prelucrarea instrumentală canalul este umplut cu soluție de antiseptic prin ac endodontic. În canal se introduce un file ultrasonic fin (*trebuie să vibreze liber în canal*). Aparatul este pornit, fiind efectuată prelucrarea canalului în decurs de 30-60 secunde. Este, deasemenea, posibilă aducerea antisepticului nemijlocit în cavitatea dintelui prin sistemul de irigație a aparatului ultrasonic.

La prelucrarea cu ultrasunetul a conținutului canalului radicular în acesta se petrec diferite procese.

Cel mai semnificativ pentru endodonție este efectul hidrodinamic al ultrasunetului. El se manifestă prin *microstreaming* - circulația stabilă unidirecționată a fluidului în jurul file-ului.

În această situație multiplele turbulențe ale fluidului distrug bacteriile, curăță mecanic ducturile dentinare, înlătură „smear layer” și contribuie la pătrunderea agenților chimici în straturile profunde de dentină.

După cum a fost menționat mai sus, prelucrarea ultrasonică din contul efectului hidrodinamic permite efectuarea curățirea acelor porțiuni din canal, care sunt inaccesibile pentru prelucrarea cu instrumente manuale.

Efectul hidrodinamic al ultrasunetului se manifestă prin încălzirea instrumentului în procesul de lucru. Aceasta permite încălzirea și activarea soluției de hipoclorit de sodiu sau de EDTA, aflate în canalul radicular, potențându-le acțiunea.

Se consideră că activarea hipocloritului de sodiu în lumenul canalului radicular asigură îndepărtarea de „smear layer” și dezinfectia nu doar a straturilor externe, ci și a celor profunde de dentină parietală.

Într-o măsură mai mică este exprimat *efectul de cavitație* – formarea unor cavități [bule] pulsatorii, umplute cu vapori, gaze, sau cu amestec din gaze și vapori.

Bulele de cavitație pulsează, confluează, generează în fluid perturbații hidrodinamice puternice, produc distrucția suprafețelor țesuturilor dure și a materialelor, care contactează cu lichidul cavitant.

Preparatele pentru prelucrarea medicamentoasă trebuie să corespundă următoarelor cerințe:

- să asigure o acțiune bactericidă înaltă;
- să nu aibă acțiune nocivă asupra țesuturilor apicale;
- să nu producă o acțiune sensibilizantă, și să nu servească drept cauză a apariției unor tulpini rezistente de microorganisme;
- să posede proprietăți înalte de difuziune și să exercite o acțiune bactericidă rapidă, chiar imediată, pătrunzând adânc în ducturile dentinare;
- să nu-și piardă eficacitatea în prezența substanțelor organice;
- pe măsura posibilităților, să nu producă miros și gust neplăcut;
- să fie chimic rezistente și să-și păstreze activitatea pentru un timp îndelungat.

12.6. Clasificarea remediilor medicamentoase pentru prelucrarea canalelor radiculare.

Într-un șir de surse științifice moderne sunt prezentate variate clasificări ale remediilor medicamentoase, prevăzute pentru prelucrarea canalelor radiculare. Analiza acestor surse a permis autorilor prezentarea următoarei clasificări moderne:

CLASIFICAREA REMEDIILOR MEDICAMENTOASE PENTRU PRELUCRAREA CANALELOR RADICULARE.

I. NESPECIFICE

1. Preparate ce conțin oxigen

Peroxidul de hidrogen (sin. Apa oxigenată). *Mecanismul acțiunii:* la contactul cu țesuturile peroxidul de hidrogen se descompune în apă și oxigen atomic. Oxigenul atomic contribuie la curățirea mecanică a canalului de masele necrotizate și de rumegușul dentinar din contul înspumării, dispune de proprietățile bactericidă și hemostatică, și se folosește la stoparea hemoragiei după îndepărtarea pulpei.

Denumire, dozaj: Soluție de apă oxigenată de 3% etc.

2. Preparate halogene:

a) **Preparate ce conțin clor:** *cloramină, digluconat de clorhexidină, hipoclorit de sodiu* etc.

Mecanismul acțiunii: la contactul cu țesuturile are loc degajarea clorului în formă gazoasă, care acționează atât în lumenul canalelor, cât și în tubulii dentinari, dezinfectându-i și distrugând resturile organice. Solubilizează masele necrotizate,

exercită o acțiune bactericidă (asupra bacteriilor Gram+ și Gram -), fungicidă, și antivirală.

Denumire, dozaj: • Soluție de cloramină de 1-2 %; • Soluție de digluconat de clorhexidină de 0,2 %; • Soluție de hipoclorit de sodiu de 3-5 %; • Soluție de Parcan de 3%; • propolis CHX.

b) **Preparate ce conțin iod:** iodinol, iodonat, tinctura de iod, soluția Lugol

Mecanismul acțiunii: Exercită o acțiune bactericidă, fungicidă, accelerează regenerarea țesuturilor.

Iodinolul. În endodonție iodinolul este utilizat pentru prelucrarea medicamentoasă a canalelor radiculare, precum și în calitate de indicator al curățeniei canalului radicular, deoarece la contactul cu mediile, ce conțin produse ale descompunerii țesuturilor, sau - cu puroi, preparatul se decolorează.

Denumire, dozaj: Soluție de iodinol de 1 % – compus complex de iod cu alcool polivinilic

Iodonatul. Alt preparat din acest grup este iodonatul. Reprezintă o soluție apoasă de compus complex de substanță tensioactivă cu iod. Conține aproximativ 4,5% de iod.

3. **Preparate nitrofuranice**

Mecanismul acțiunii: Este folosit la irigarea canalelor (în lavaj endocanalar). Posează un spectru larg de acțiune antiseptică, acționează antiexsudativ, stimulează fagocitoza.

Denumire, dozaj: • Soluție de furacilină de 0,5 %; • Soluție de furagină (furazolidon, furadonină) de 0,1-0,15%

4. **Compuși cuaternari de amoniu**

Mecanismul acțiunii: Sunt detergenți cationici, folosiți în lavaj endocanalar. Reduc tensiunea superficială și exercită o acțiune moderată bactericidă și bacteriostatică contra microorganismelor nesporogene, blastomicetelor.

Denumire, dozaj: • Soluție apoasă de decamină de 0,1 %; • Soluție apoasă de decametoxină de 0,15%; • Soluție de 1% de clorură de benzalconiu (Zephiran); • Soluție de 1% de clorură de cetilpiridină (Biosept); • Soluție apoasă de Salvizol de 1%.

5. **DMSO (Dimexid, Dimetilsulfoxid)**

Mecanismul acțiunii: Exercită o acțiune antiseptică, antiinflamatoare, analgezică, bacteriostatică, fungicidă.

Denumire, dozaj: Soluție de 20 % de Dimexid (Dimetilsulfoxid)

6. **Enzime proteolitice**

Mecanismul acțiunii: Exercită o acțiune antiinflamatoare, decongestivă, disociază masele necrotizate, diluează secreții vâscoase, în special forme proteolitice imobilizate, ce păstrează activitatea de la 3 până la 6 zile

Denumire, dozaj: Chemopsină, tripsină, chemotripsină.

7. **Enzimă de origine proteică**

Mecanismul acțiunii: Se conține în țesuturile organismului. Exercită o acțiune antiinflamatoare, nu este toxică, stimulează reactivitatea nespecifică a organismului.

Denumire, dozaj: Soluție de 0,1 % de lizocim.

8. **Ortofen (Diclofenac-Natrium)**

Mecanismul acțiunii: Exercită o acțiune antiinflamatoare puternică, decongestivă, analgezică.

9. **Antiseptice de origine vegetală**

Mecanismul acțiunii: Exercită o acțiune antimicrobiană asupra streptococilor anaerobi și aerobi, și asupra stafilococilor

Denumire, dozaj: • Soluție alcoolică de neoimanină de 1%; • Soluție alcoolică de clorofilpt de 1%; • Soluție alcoolică de salvină de 1%; • pojarniță; • frunze de eucalipt; • salvie

II. SPECIFICE

Remedii antibacteriene (*Metronidazol, sin. Trichopol*) – în formă de pastă pentru obturarea temporară a canalelor radiculare „Grinazole” (*Septodont*), cu reinnoirea pastei la 1-2-3 zile.

Antibiotice și combinațiile lor cu enzime proteolitice. „Septomixine forte” (*Septodont*).

Mecanismul acțiunii: Exerciță o acțiune antibacteriană, antifungică puternică.

Denumire, dozaj: pastă pentru obturare temporară a canalelor radiculare „Septomixine forte” (*Septodont*), cu reinnoirea pastei la 2-7 zile.

III. SPECIALE

Complexoane: soluții, geluri EDTA, acid citric, acid propionic

13. MATERIALE PENTRU OBTURAREA CANALELOR RADICULARE

13.1. Materiale pentru obturarea canalelor radiculare (Generalități).

Obturarea canalelor radiculare este închiderea ermetică a canalelor radiculare (pe toată lungimea și lățimea) până la apex cu materiale de obturație, pentru a preveni pătrunderea microorganismelor și a toxinelor acestora din canalul radicular în țesuturile periapicale.

În acest caz trebuie sigilat nu doar foramenul apical și porțiunile coronare ale canalului, dar și toate ramificațiile laterale ale canalului, și ducturile dentinare deschise.

Obturarea canalelor radiculare este etapa finală cea mai de răspundere a tratamentului endodontic al pulpitei și periodontitei.

Obturarea canalelor radiculare urmărește următoarele scopuri:

1. prevenirea pătrunderii microorganismelor și a toxinelor acestora în țesuturile periapicale.
2. prevenirea apariției unui proces inflamator în periodonțiul apical
3. lichidarea procesului inflamator în periodonțiul apical.
4. restabilirea funcțiilor periodonțiului apical.
5. închiderea ermetică a canalelor radiculare (pe toată lungimea și lățimea) până la apex, pentru a preveni infectarea periodonțiului apical.
6. blocarea microflorei în canalul radicular și crearea condițiilor nefavorabile pentru dezvoltarea ei.
7. contribuirea la regenerarea țesuturilor periapicale patologic schimbate.
8. excluderea pătrunderii fluidului tisular în periodonțiu în canalul radicular și resorbarea materialului de obturație.

Pentru a efectua o obturare calitativă a canalelor radiculare, materialele de obturație trebuie să corespundă următoarelor cerințe fundamentale:

1. să fie simple în preparare și să se introducă ușor în canalul radicular.
2. să fie ușor evacuate, în caz de necesitate, din canalul radicular.
3. să fie radioopace.
4. să nu irite țesuturile periapicale

5. să nu producă reacții alergice.
6. să nu se resoarbă în timp din canalele radiculare.
7. să nu coloreze țesuturile dentare.
8. să nu-și modifice cu timpul volumul.
9. să aibă o acțiune bactericidă.
10. să aibă o adeziune bună la pereții canalului radicular.
11. să închidă ermetic canalul radicular.
12. să aibă o culoare, care va permite deosebirea ei de culoarea dentinei.
13. să aibă timpul de priză destul de îndelungat.
14. să nu aiba proprietăți mutagene și cancerigene.

Din păcate, nici unul din materialele stomatologice utilizate astăzi nu corespunde tuturor acestor cerințe.

Cu toate acestea, arsenalul de materialele de obturație prezent pe piața stomatologică, este enorm, și medicii stomatologi au posibilitatea de a selecta materialul corespunzător situației clinice.

Reieșind din starea fizică la momentul introducerii în canalul radicular, și starea fizică în care se păstrează materialul, ele se clasifică în felul următor [după Constantin Andreescu, 1996]:

1. Paste plastice, care fac priză în canal:

- materiale din grupa cimenturilor pe bază de oxid de zinc-eugenol: EUGEDENT V, ENDOBTUR (SEPTODONT), CARIOSAN (CHEMAPOL).
- paste pe bază de oxid de zinc-eugenol: Eugedent, Endometazona (SEPTODONT).
- cimenturi oxifosfat de zinc: Fosfat ciment, ciment hidrofosfat.
- materiale din gutapercă.
- bachelite (pe bază de rezorcină-formalină – paracină, fluorodent, resodent ș.a.)
- paste ermetice pe bază de rășini epoxide: AH-26, TERMASIL (DENTSPLAY), AH+.
- paste cu hidroxid de calciu: BIOCALEX, ENDOCAL (SEPTODONT), APEXID, ș.a.

2. Paste plastice, care nu fac priză în canal:

- paste cu acțiune antiseptică de durată: Iodoform, ROCLE'S, Gizi.
- paste cu acțiune biologică (pe bază de hidroxid de calciu).

3. Materiale cu duritate:

- Conuri de gutapercă.
- Conuri de argint.
- Conuri din rășini sintetice.

V.И. Иванов, Г.Д. Обруцкий, В.В. Геманов clasifică materialele pentru obturarea canalelor radiculare în 8 grupuri:

1. pe bază de rășină de rezorcină-formalină: paracină, foredent, preparatul "Z", bioplast, forfenan.

2. pe bază de rășini epoxide: Endodent, AH-26, AH-26, Epoxical, AH+, Termasil, Diaket.

3. paste pe bază de oxid de zinc-eugenol: Oxizinc+Eugenol, Pasta Grossman, Endometazona, Propilor, Merpazan.

4. paste pe bază de hidroxid de calciu: Biocalex, Endoflax.

5. ciment fosfat: ciment fosfat, adgezor, ciment hidrofosfat, ciment fosfat cu argint.

6. ciment pe bază de oxid de zinc-eugenol: Eugecent-B, Eugecent-P, Endoobtur, Cariosan, CALCINOL.

7. Materiale pe bază de metilacrilate: Hydron.

8. Cimenturi glassionomere: KETAC-ENDO.

Materialele moderne pentru obturarea canalelor pot fi împărțite în două grupuri:

- *Sealer* – “to seal” (engl. a ermetiza) substanță ermetizantă (sigilantă);
- *Filler* – “to fill” (engl. a umple, a obtura) substanță, care umple lumenul canalului (obturantă, de umplere);

În canalul radicular sealerele sunt introduse cu ajutorul unui ac Lentulo într-o cantitate mică, deoarece la ulterioara introducere a unui filer (con de gutapercă) va fi refulat (sub presiune) sealerul în regiunea periapicală, ceea ce prezintă o eroare, o complicație a tratamentului endodontic.

Sealerele sunt necesare pentru nivelarea neregularităților pereților canalului radicular, umplerea totală a sistemului de canale laterale și a ducturilor dentinare deschise, pentru ermetizarea macrospațiilor formate între dentină și conul de gutapercă.

Există următoarele sealere:

- pe bază de oxid de zinc-eugenol;
- pe bază de rășini epoxide;
- pe bază de rezorcină-formalină;
- pe bază de hidroxid de calciu;
- ciment glassionomer.

13.1.1. Paste de obturare curative nesolidifiante

În ultimul timp a căpătat o popularitate considerabilă metoda de obturare a canalelor radiculare cu paste curative nesolidifiante. Ea este destul de eficientă, comodă și permite efectuarea unui tratament predictibil al chistogranuloamelor, chisturilor radiculare, periodontitei distructive și periodontitelor medicamentoase.

Tabelul 1

Preparate pentru obturarea provizorie a canalelor radiculare

Preparat	Firmă producătoare	Substanțe active
Septomixine Forte	“Septodont”	Dexametazonă, polimixină B sulfat, tirotricină, sulfat de neomicină
Grinazole	“Septodont”	Metronidazol
Tempophore	“Septodont”	Mentol, timol, creozot, iodoform, camfor
Endocal	“Septodont”	Hidroxid de calciu
Gangripulpe	“Pierre Rolland”	Tricrezol, rezorcină, fenol, timol, iodoform, butoform
Biocalex	“Spad”/“Dentsply”	Oxid de calciu
Pulpispad	“Spad”/“Dentsply”	Camfor, diiodtimol, paraclorfenol
Iodoform Paste	“Produits Dentaires S.A.”	Iodoform, eugenol, benzocaină, ulei de mentă
Creidodent	“Alpha-Beta Medical Supply Inc.”	Crezol
Vitapex	“J. Morita”	Iodoform, hidroxid de calciu
Metapex	“Meta BiomedCo., Ltd”	Iodoform
Иодент	“ВладМиВа”	Iodoform, timol, camfor
Иодент	“Радуга 1”	Iodoform, timol, camfor
Иодекс	“Омега”	Dexametazonă, timol, creozot, iodoform, camfor

Aceste paste se folosesc pentru obturarea provizorie a canalelor la adulți în caz de pulpită, periodontită, în tratamentul endodontic al dinților permanenți și de lapte, inclusiv – al dinților cu resorbție radiculară (în acest caz pasta exercită rolul de material de obturație de bază). Sunt introduse în canal pe un termen de la 3 la 7 zile.

Pasta "Tempofor" al firmei "Septodont" este compusă dintr-un amestec de antiseptice: timol, creozot, iodoform și camfor cu adaos de mentol. Este radioopacă, nu se întărește, se resoarbe greu în canal. "Tempofor" are o acțiune dezinfectantă și deodorizantă, nu produce disbacterioză, stimulează proprietățile de apărare a țesuturilor periodonțului. În cazul folosirii în stomatologia pediatrică preparatul nu împiedică dezvoltarea mugurilor dinților permanenți.

"Tempofor" permite jugularea rapidă a semnelor de durere în tratamentul pulpitelor, reducerea riscului reacției de durere după obturarea canalelor. Se utilizează acest preparat pentru obturarea provizorie a canalelor la maturi în cazul tratamentului pulpitelor și periodontitelor, în cazul tratamentului dinților de lapte, chiar și a celor cu rădăcini resorbate.

13.1.2. Materiale solidifiante pentru obturarea de durată a canalelor radiculare

13.1.2.1. Preparate pe bază de zinc-oxid și eugenol

Sealerele moderne pe bază de zinc-oxid și eugenol blochează bacteriile și, în principal, nu se reduc în volum, ceea ce este o caracteristică pozitivă.

Proprietățile negative sunt:

- solubilitatea în fluidul tisular,
- toxicitatea (*toxic este eugenolul liber prezent în materialul proasăt preparat*) și acțiunea alergică asupra țesuturilor organismului din cauza componentelor pastei: *formaldehidă, paraformaldehidă*.

Pe de altă parte, eugenolul prezintă un efect antibacterian temporar. Dacă sunt folosiți împreună cu pasta de eugenol pivoturi de gutapercă, între oxidul de zinc al acestor pivoturi și pasta de eugenol se formează o legătură, ce asigură aglutinarea pivoturilor și legătura cu pereții canalului radicular.

Sealerele se bazează pe formula Rickert. Baza lor conține următoarele componente: oxid de zinc – 42%, rășină stabilită – 27%, subcarbonat de bismut – 15%, sulfat de bariu – 15%, borat de sodiu anhidric – 1%, eugenol.

Reprezentanții acestui grup:

• TubliSeal (Kerr);	• Cortisomol;
• Spad;	• Nogenol;
• Endomethason;	• RC-2B.

În componența pulberii Rickert intră oxid de zinc, rășină acrilică albă, precipitat de argint, aristol.

TubliSeal (Kerr) – este un derivat al pastei Rickert. Nu colorează țesuturile dentare, asigură glisarea pivotului, condensarea și compactarea. Pasta e de culoare albă, radioopacă.

Pasta *Wach* – se utilizează cu conuri de gutapercă. Conține oxid de zinc, aditive și balsam canadian (cu cantitate redusă de ulei de scorțișoară).

Canason este un ciment zinc-oxid-eugenol cu radioopacitate și plasticitate înaltă. Practic nu se resoarbe. Nu pierde din plasticitate în decurs de 10 minute. Se întărește în totalitate peste 8 ore! Posedă o acțiune antiseptică și antiinflamatorie (datorită prezenței în compoziție a metronidazolului, paraformaldehidei, acetatului de hidrocortizon). După

solidificarea lui conurile sunt bine fixate în canalul radicular al dintelui. În caz de necesitate, conținutul canalului poate fi încă depărtat cu ajutorul unui instrument încălzit la roșu, ramolind și evacuând conul, iar pasta - înlăturând cu instrumente endodontice.

Cea mai simplă din acest grup (ca compoziție) este pasta eugenolat de zinc, care constă din pulbere de oxid de zinc și eugenol, și la care, pe vârf de spatulă, se adaugă pulberea de iodoform.

În acest grup a apărut un material nou - RC-2B, pulberea căruia constă din săruri de bismut - 17%, dioxid de titan - 2%, paraformaldehidă - 6,5%. Fluid - eugenol.

Endomethason este un material pe baza pastei de oxid de zinc-eugenol. În componența lui intră: corticosteroizi (*dexametazon și hidrocortizon*), antiseptice, *diiodotimol și paraformaldehidă*, și *umplutură radioopacă*. Introducerea în componența pastei a corticosteroizilor diminuează riscul apariției reacțiilor dolore din partea periodonțiului după tratamentul endodontic ("reacția la obturare"), chiar în cazul refulării accidentale a materialului după apex (cu timpul se resoarbe).

13.1.2.2. Cimenturi zinc-fosfat

Din acest grup fac parte: fosfat-ciment, adgezor, hidrofosfat-ciment, fosfat-ciment cu argint. Aceste preparate sunt rar folosite, deoarece:

- Materialul se întărește repede (4-6 min), fapt ce duce la imposibilitatea obturării suplimentare a canalului, în caz de necesitate;
- Probabilitate înaltă de iritare a țesuturilor periapicale din cauza conținutului sporit în masa cimentară a acidului fosforic liber;
- Este imposibilă dezobturarea canalului în caz de necesitate;
- Materialul nu se resoarbe în cazul refulării accidentale după apex;
- Resorbarea cimenturilor în treimea apicală.

13.1.2.3. Paste pe bază de hidroxid de calciu.

Din acest grup fac parte: Biocalex, Endoflax, Endocal (Septodont), Apexid, VITAPEX, SEALAPEX, CALCIBIOTIC Root Canal Sealer - CRCS ș.a. Materialele acestui grup sunt lipsite de proprietățile iritante ale cimenturilor ZOE, sunt mai puțin solubile în fluidul tisular, exercită un efect osteogen asupra osului periapical și ciment.

Cel mai des pastele sus-menționate sunt folosite în calitate de materiale nesolidifiante pentru obturarea provizorie a canalelor radiculare. Grație reacției alcaline puternice (pH - circa 12) hidroxidul de calciu la umplerea cu acesta a canalului radicular exercită o acțiune bactericidă, distruge țesuturile necrotizate, stimulează osteo-, dentino- și cementogeneza. Materialele acestui grup deasemenea trebuie folosite numai cu materialele (semi) solide - conuri de gutapercă, thermafile etc.

În general, endoermeticii polimeri, care conțin hidroxid de calciu, au aproximativ aceleași proprietăți pozitive și negative ca și materialele pe bază de rășini epoxide.

Cel mai cunoscut preparat din această grupă în țara noastră este "Sealapex" (Kerr) și "Apexit" (Vivadent).

"Sealapex" reprezintă un sistem pastă-pastă, este radioopac și se întărește repede în canal. Prezența umidității este condiția de bază pentru priză materialului. După priză "Sealapex" se mărește în volum. Materialul este termostabil, ceea ce permite de a-l utiliza în lucrul cu thermafile și gutaperca fierbinte. Datorită efectului terapeutic, "Sealapex" este indicat, în primul rând, în cazul tratamentului formelor distructive ale periodonțitelor, dar poate fi întrebuițat și în toate celelalte cazuri, când este necesară obturarea canalelor radiculare.

13.1.2.4. Materiale pe bază de rășini epoxide.

Din acest grup fac parte: AH-26, TERMASIL (DENTSPLAY), AH+, ENDODENT, EPOXICAL, DIAKET. Materialele acestui grup sunt preparate pe bază de polimeri epoxido-aminici cu adăugirea umpluturilor radioopace. Ele reprezintă un sistem de tip "praf-pastă" sau "pastă-pastă", se întăresc după amestecarea componentelor.

Materialele acestui grup sunt endoermetice (sealere) și trebuie folosite doar în combinație cu materialele (semi)solide - conuri de gutapercă, thermafille ș.a.

Caracteristicile pozitive ale endoermeticilor pe bază de rășini:

- proprietăți bune de manipulare (sunt plastice, ușor se introduc în canal);
- timp îndelungat de priză (8-36 ore);
- sunt inerte față de țesuturile periodonțului;
- sunt stabile în canal, rezistente la umiditate;
- sunt termorezistente, fapt ce oferă posibilitatea utilizării acestui material împre-

ună cu gutaperca fierbinte;

- sunt radioopace.

Caracteristicile negative:

- "tasarea de polimerizare" (aprox. 2% din volum);
- posibilitatea perturbării aderenței marginale și a caracterului ermetic al obturației în cazul uscării insuficiente a canalului;
- prețul relativ înalt.

13.1.2.5. Preparate pe bază de rășină de rezorcină-formaldehidă.

Din acest grup fac parte: *paracina, fluorodent, bioplast, forfenan, resodent, pastă de rezorcină-formalină.*

La baza preparatelor din acest grup stă pasta rezorcină-formalină. Ea se prepară *ex tempore* prin adăugirea la 2-3 picături de formalină (40% de soluție apoasă de formaldehidă) rezorcină cristalică până la saturare, apoi se adaugă un catalizator - 2-3 cristale de cloramină. Fluidul obținut se amestecă cu oxid de zinc până la realizarea unei consistențe păstoase.

Solidificarea pastei are loc timp de câteva ore datorită polimerizării amestecului de rezorcină-formalină cu formarea masei plastice de fenol-formaldehidă. O reacție chimică similară se produce în cazul impregnării conținutului canalelor radiculare prin metoda rezorcină-formalină (*vezi mai jos*).

Pentru îmbunătățirea proprietăților pastei firmele producătoare adaugă în componența ei diferite substanțe: glicerină - pentru ridicarea plasticității, sulfat de bariu - pentru radioopacitate, preparate hormonale - pentru prevenirea durerilor postobturatorii.

Caracteristicile pozitive ale preparatelor pentru obturarea canalelor radiculare pe baza rășinii de rezorcină-formaldehidă:

- acțiune antiseptică permanentă;
- dezinfectarea conținutului canaliculilor dentinali, ramificațiilor deltoide, pulpei în partea nepermeabilizată a canalului;
- proprietăți de manipulare bune;
- radioopacitate;
- neutralitatea biologică după întărire;

În același timp se remarcă caracteristicile negative:

- toxicitate înaltă a componentelor;
- acțiune iritantă asupra țesuturilor periodonțului;
- modificări de culoare a țesuturilor dentare (*a coroanei dintelui în culoare roză*).

Deaceea, nu trebuie de folosit pasta preparată în cabinet *ex tempore*, deoarece amestecul se primește cu o dozare aproximativă a rezorcinei, formalinei și oxidului de zinc, iar puritatea chimică și bacteriologică a ingredientelor, de regulă, este dubioasă.

Prioritatea trebuie acordată preparatelor produse de industria farmaceutică, și care conțin cantități optime de componente active și substanțe, care reduc pericolul dezvoltării efectelor secundare nedorite.

Firma "Spora Dental" (Cehia) produce preparatul „Foredent”. În compoziția pulberii intră: oxid de zinc, sulfat de bariu, paraformaldehidă. Setul conține două flacoane cu fluide: „A” și „B”. Fluidul „A” conține glicerol și formaldehidă. Fluidul „A” conține rezorcinat de hidrociorit (acid), glicerol.

Caracteristicile pozitive: se prepară ușor, se introduce ușor în canalul radicular, caracteristici dezinfectante constante, stabilitatea volumului, radioopacitate.

Indicații: obturarea canalelor la tratarea pulpitelor și periodontitelor.

Caracteristicile negative: poate cauza colorarea coroanei dintelui în roz, și irită periodontul la refularea accidentală după apex.

13.1.2.6. Cimenturi glassionomere

Din acest grup fac parte: KETAC-ENDO, ENDION, STIODENT. Cimenturile glassionomere asigură în calitate de sealer o legătură stabilă între peretele canalului radicular și gutapercă, ceea ce previne răspândirea microorganismelor, dacă acestea au rămas în canal, și posibilitatea de inflamare a țesuturilor periapicale.

Cimenturile glassionomere dispun de adeziune chimică față de dentină, sunt biologic compatibile, întăresc pereții subțiați ai canalului radicular, exercită o acțiune bacteriostatică, degajă fluor liber. Aceste materiale nu se bucură de o aplicabilitate largă în endodonție.

În calitate de exemplu vom examina ENDION – ciment, amestecat pe apă, posedă o soliditate înaltă, fortifică rădăcina dintelui, conține calciu, aluminiu și fluor, sticlă de siliciu, acid poliacrlic, substanțe radioopace. Timpul de priză în încăpere – 20-24 minute, iar în cavitatea gurii – 6-8 minute. Timpul de legare în încăpere – 90-120 minute, iar în cavitatea gurii – 30-60 minute. Timpul de lucru limitat necesită o măiestrie profesională înaltă din partea medicului stomatolog.

13.1.3. Materiale primar (semi)solide – pivoturi, conuri.

În dependență de material, din care sunt confecționate, se deosebesc:

1. Conuri solide:	2. Conuri plastice /semisolide/:
• metalice (argint, titan);	• gutaperca;
• plastice;	• plastice;
• din fibre de sticlă;	• din fibre.
• sistemul "Thermafill"	

Gutaperca reprezintă un cauciuc obținut dintr-un suc uscat de copac de gutapercă de tip „Taban”, produs în Brazilia și Malaesia. A fost introdusă în Marea Britanie în 1843 și se folosește în endodonție mai mult de 100 ani. Acest cauciuc este un polimer de isopren. Cauciucul natural este amorf, moale și foarte elastic. În același timp, când gutaperca se cristalizează, formează un polimer rigid, dur.

Cauciucul se solidifică după procesul de vulcanizare - încălzirea polimerului în prezența sulfurii.

Gutaperca este un material termoplastic, care se ramolește la 60-65°C și se topește la 100°C. Ea nu poate fi sterilizată prin încălzire. Dezinfectarea conurilor se efectuează în soluție de hipoclorit de sodiu de 5%.

Gutaperca chimic pură există în 2 faze /forme/ - α (alfa) și β (beta), care se pot transforma una în alta.

Pentru confecționarea conurilor de gutapercă se folosește α - gutaperca. Ea are o flexibilitate și o plasticitate bună, caracter lipicios redus și temperatura de topire relativ înaltă (+64°C).

Materialul din care se confecționează conurile de gutapercă au următoarea compoziție:

- α -gutapercă - aproximativ 20%;
- Oxid de zinc - 60-75%;
- Ceara sau rășina pentru asigurarea maleabilității și a unei condensări mai bune - 1-4%;

- Sulfați de metale pentru radioopacitate - 1,5-17,3%;

- Coloranți biologici, antioxidanți;

Mai târziu gutaperca a fost modificată prin folosirea tijelor portante din mase plastice „Thermafill” și pistoalelor de injectare „Obtura” pentru injectarea gutapercei ramolite.

Principala formă de folosire a gutapercei este conul.

Conurile de gutapercă sunt fillere.

Avantajele conurilor de gutapercă ca mijloc de obturare a canalelor radiculare:

- îmbunătățesc etanșeitatea sigilării canalelor radiculare;
- insolubile;
- inerție chimică;
- radioopacitate;
- plasticitate;
- cedează ușor dezobturării;
- lipsa acțiunii toxice și a celei iritante;
- conurile de gutapercă în canalul radicular nu se fisurează și nu se tasează;
- asigurarea unei obturații sigure și îndelungate a canalului radicular.

Există câteva metode de obturare cu gutapercă:

- cu pastă și master con;
- condensarea verticală;
- condensarea laterală a gutapercei la rece sau la cald.

Condițiile necesare pentru folosirea gutapercei sunt:

1. Prepararea calitativă a canalului radicular (*scopul principal este de a lărgi canalul și a înlătura curbura pentru facilitarea inserției conului*);

2. Păstrarea formei originale a canalului;

3. Indicații către utilizarea gutapercei.

Pregătirea canalului către obturare:

- lipsa infectării - se asigură prin folosirea digii;
- irigarea canalului;
- închiderea ermetică a canalului pe perioada dintre vizite;
- lipsa exsudatului;
- lipsa mirosului fetid;
- lipsa sensibilității din partea țesuturilor periapicale (*lipsa sensibilității la percuție*).

Conuri de argint.

Conurile de argint în calitate de umplutură a canalelor radiculare se folosesc în jur de 50 ani. Caracteristicile negative, care împiedică utilizarea lor pe larg, sunt coroziunea în mediul lichid cu formarea oxizilor de argint, toxici pentru celule și țesuturi, schimbarea în culoare a dintelui după obturare, imposibilitatea adaptării la forma canalului din cauza durtății, vârful dur și rotunjit care nu poate repeta forma anatomică a vârfului rădăcinii, secțiunea rotundă care aproape niciodată nu se remarcă la canalele naturale. Se utilizează în canalele drepte, nu prea mari, cu secțiunea rotundă. Actualmente aceste conuri nu se utilizează.

Conuri din titan.

Conurile din titan ca material de obturare pentru canalele radiculare au fost propuse aproximativ 20 de ani în urmă. Nu se supun coroziunii, dar au toate celelalte neajunsuri, caracteristice pentru conurile de argint.

14. METODE DE OBTURARE A CANALELOR RADICULARE

Etapa de obturare se începe după efectuarea prelucrării mecanice, medicamentoase și uscarea canalului. Uscarea canalelor radiculare se face cu ajutorul meșelor pe ac radicular sau cu pivoturi (pinuri) de hârtie. Nici într-un caz nu se poate de a usca canalele cu aer din puster, deoarece în acest caz este posibilă aeroembolia (*aerul pătrunde în vase sanguine, țesuturi moi*).

Pentru obturarea canalelor radiculare sunt aplicate următoarele metode:

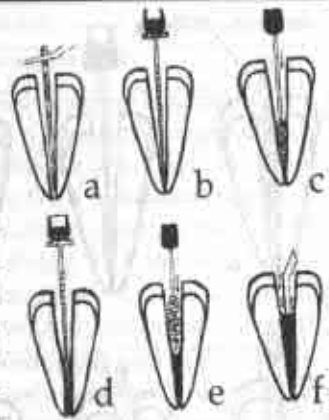
- Metoda de obturare cu paste sau ciment.
- "Tehnica conului central";
- Metoda de obturare cu paste și câteva conuri de gutapercă
 - condensarea laterală.
 - condensarea verticală.
- Metode de obturare cu gutapercă încălzită în afara canalului radicular: sistemul Thermafile și sistemul de injectare „Obtura 2”.
- Metoda de obturare cu gutapercă la rece, ramolită chimic (*se bazează pe utilizarea în calitate de solvent a cloroformului sau a înlocuitorilor lui – uleiului de Eucalipt, galotan etc.*).
- Metoda de obturare prin condensare termomecanică.
 - umplerea termoplastică.
 - condensarea ultrasonică.

14.1. Metoda obturării canalelor radiculare cu paste sau ciment.

Aspectele negative ale obturării canalului cu pastă sau ciment sunt cantitatea necontrolabilă de material, introdus în canalul radicular, posibilitatea existenței golurilor în canal, tasarea materialului.

Pasta sau cimentul se malaxează conform instrucției și se introduce în canalul radicular pregătit, cu ajutorul acului radicular, acului Lentulo manual sau a unui file, cu mișcări de propulsare, până la apexul radicular, următoarele porții de material de obturații fiind introduse la o adâncime mai mică a canalului. Materialul se condensează cu o meșă de vată, după introducerea fiecărei porții. Excesul de material este îndepărtat din cavitatea dintelui cu un excavator sau freză sferică, lăsând o cantitate neînsemnată deasupra ostiumurilor canalelor. Acesta este a.n. *mod manual*.

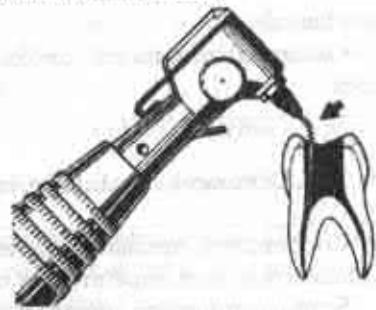
Obturarea canalului radicular prin mod manual: a – uscarea canalului radicular; b – introducerea pastei plastice solidifiante în canalul radicular; c – condensarea pastei în canalul radicular cu un instrument endodontic cu o meșă de vată aplicată pe el; d, e – introducerea unei porții noi de pastă și condensarea ei; f – condensarea pastei în ostiumul canalului cu o buletă de vată. ▶



Materialul de obturație poate fi de asemenea introdus în canal cu ajutorul acului Lentulo, conectat la piesa contraunghi, rotit cu o viteză mică. Pentru aceasta, acul Lentulo trebuie să intre liber în lumenul canalului radicular. Pe partea activă a acului Lentulo se ia material de obturație, piesa fiind la acel moment oprită. Acul Lentulo se introduce în canalul radicular pe toată lungimea - până la senzația de proptire, și apoi se retrage spre afară aproximativ 2 mm (ca să nu se blocheze în foramenul apical). Se pornește bormașina la viteză de 800 rot./min. cu rotirea în sensul acelor de ceasornic. Apoi cu acul Lentulo acționat se efectuează în canal 4-5 mișcări „în sus - în jos”, - cu băgare de seamă la adâncimea lungimii de lucru. Acul Lentulo se scoate din canal, în timp ce mașina lucrează. Procedura se repetă de 2-3 ori, introducând acul deja la o adâncime mai mică.

La sfârșitul obturării canalului surplusul de material se înlătură din partea coronară a dintelui. Materialul se condensează cu ajutorul unui tampon în porțiunea ostială a canalului. Cavitatea se pregătește pentru restabilirea formei anatomice a dintelui.

Cele mai esențiale neajunsuri ale metodei de obturare a canalelor radiculare cu paste sau ciment sunt introducerea incontabilă în canale a unui surplus de sealer, formarea porilor în canalul radicular, adesiunea slabă a materialului față de pereții canalului, tasarea în volum produsă în material pe parcursul prizei.



Introducerea materialului de obturație cu ajutorul acului Lentulo

14.2. Tehnica "conului central"

Această metodă se utilizează în cazul, când canalul este pregătit prin metoda obișnuită și forma lui corespunde formei ultimului instrument utilizat pentru prelucrare.

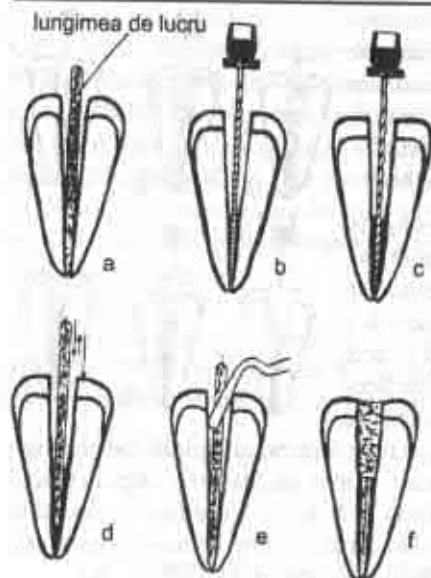
Esența metodei constă în introducerea în canal, împreună cu sealerul, a conului de gutapercă (arareori, metalic), corespunzător cu secțiunea canalului, pentru realizarea unei obturații depline a canalului.

Prima porție a materialului de obturație este aplicată în regiunea ostială a canalului, fiind apoi introdusă în canal cu ajutorul acului Lentulo, conectat la piesa contraunghi, și rotit cu o viteză mică. Astfel, pe porțiunile canalului, unde conul nu se atinge de pereți, este aplicat sealerul. Acul Lentulo se introduce în canalul radicular pe toată lungimea, și apoi se pornește bormașina. Acul Lentulo se scoate din canal, în timp ce mașina lucrează. Procedura se repetă de 2 ori.

Apoi este introdus conul standard de gutapercă (filler), deja ales, care trebuie să corespundă mărării și lungimii de lucru a ultimului instrument, utilizat pentru prelucrarea canalului.

Localizarea corectă a conului în canal se controlează prin radiografie.

Apoi, cu un file sau cu un ac Lentulo, sealerul este aplicat pe con sau nemijlocit pe pereții canalului.



◀ **Metodica de obturare a canalului prin metoda "conului central" (unui singur con și a pastei):**

a – alegerea și ajustarea conului; b, c – introducerea pastei plastice solidifiante în canalul radicular; d – introducerea conului cu pastă în canal pe lungimea de lucru; e – înlăturarea părții proeminente a conului; e – aplicarea obturației provizorii

După controlul radiologic final surplusul de gutapercă se topește la orificiul de intrare a canalului cu un fuloar încălzit, iar surplusul de sealer din partea coronară se îndepărtează.

Neajunsurile metodei:

- formarea porilor pe suprafața sealerului, mai ales în treimea medie și cea coronară a canalului,
- adeziune slabă a materialului față de pereții canalului,
- tasarea produsă pe parcursul prizei.
- nu permite umplerea totală a sistemului de canale laterale.

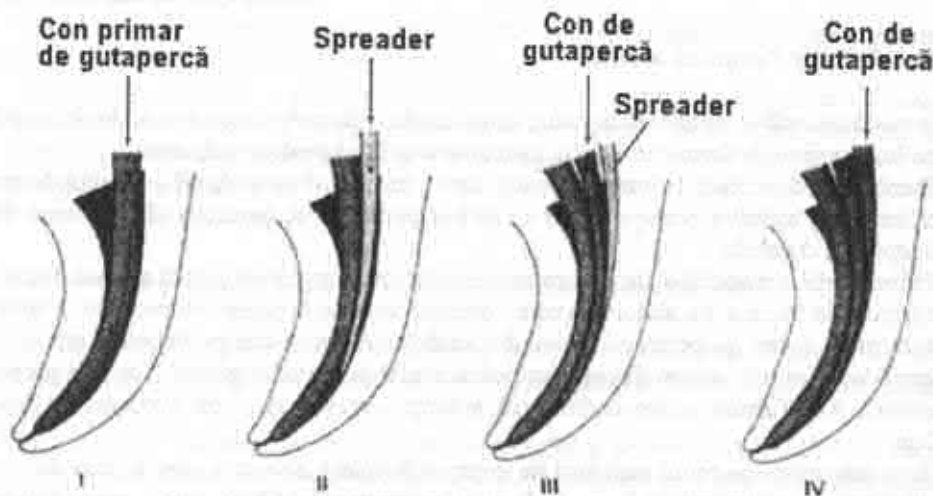
canale laterale.

• În timpul introducerii conului în canal frecvent este refulată o cantitate de sealer după apex.

14.3. Obturarea canalului prin metoda condensării laterale a gutaperceii la rece.

Condensarea laterală a gutaperceii trebuie efectuată atunci, când prelucrarea canalului radicular s-a făcut după metoda *step-back* sau alta similară.

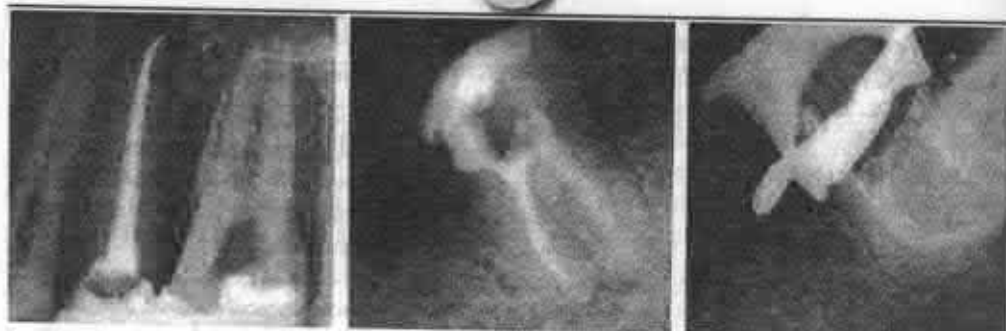Scopul condensării laterale este de a atinge o densitate înaltă a obturației radiculare la utilizarea cantității maxime de gutapercă (filler) și a cantității minime de sealer.



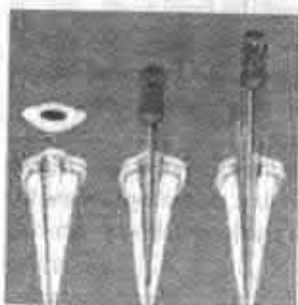
Etapele de condensare laterală a gutaperceii la rece: I – introducerea conului primar de gutapercă; II – introducerea spreaderului; III – introducerea conului de gutapercă auxiliar de mărime mai mică și introducerea repetată a spreaderului; IV – introducerea conului de gutapercă auxiliar de mărime și mai mică.

Etapele de obturare a canalelor prin metoda condensării laterale a gutapercii la rece

Nr.	Succesiunea acțiunilor	Mijloace și metodici
1.	Prelucrarea mecanică a canalului radicular	<i>Necesare:</i> instrumente endodontice de 4 mărimi, dar nu mai mici de mărimea 30 cu lungimea corespunzătoare. Antiseptice, preparate pentru lărgirea chimică a canalelor radiculare (lubrifiante). După prelucrarea mecanică a canalului radicular ultimul instrument (nu mai mic decât mărimea 30) trebuie să treacă liber până la foramenul apical, fără să întâlnească obstacole. Canalul radicular este format de o formă conică cu prag în partea apicală.
2.	Prelucrarea canalului cu antiseptice, uscarea	<i>Necesare:</i> seringă endodontică, ace radicular, vată, pivoturii de hârtie. După prelucrarea medicamentoasă și uscare canalul este uscat, secreții din canal nu-s.
3.	Alegerea conului primar de gutapercă	<i>Necesare:</i> conuri de gutapercă, standardizate de la mărimea 15 până la 140. Conul este ales astfel ca mărimea lui să corespundă măririi principalei file de lucru apical. Conul trebuie să se termine cu 0,5 – 1 mm mai sus de apexul fiziologic, și se efectuează o radiografie. Dacă conul primar este corect introdus, pe radiografie va fi decelat că proiecția lui nu va ajunge la 0,5 – 1 mm de apexul radiologic al dintelui.
4.	Aplicarea pe pereții canalului radicular uscat a sealer-ului preparat.	<i>Necesare:</i> ac Lentulo, sau ac radicular, sau file, sau pivot de hârtie, pastă.
5.	Aplicarea pe vârful conului primar a unei cantități de sealer și introducerea conului în canal	<i>Necesare:</i> conul primar de gutapercă, pastă. Conul este introdus în canal, neajungând cu 0,5 – 1 mm până la lungimea de lucru a dintelui.
6.	Condensarea conului	<i>Necesare:</i> spreadere. Spreaderul este egal ca mărime cu conul primar de gutapercă sau de o mărime mai mică. Conul primar este presat strâns cu spreaderul lateral de un perete al canalului.
7.	Introducerea și condensarea conurilor auxiliare de gutapercă	<i>Necesare:</i> conuri auxiliare de gutapercă, produse de 5 mărimi: Xx-fine, x-fine, fine, medium, large; pastă. Pe vârful conului auxiliar, care corespunde măririi spreaderului, se ia prealabil sealer și în spațiul creat de spreader în canal se introduce imediat după retragerea lui conul respectiv de gutapercă. Conurile auxiliare sunt introduse, până când spreaderul încetează de a mai pătrunde în canal. Această procedură se repetă, până când următorul con nu va pătrunde în canal mai puțin de 3 mm, după aceasta fiind efectuată o radiografie de control.
8.	Topirea (îndepărtarea, retezarea) surplusului de gutapercă	<i>Necesare:</i> excavator, plugger, spirtieră. Surplusul de gutapercă din regiunea orificiilor de intrare a canalului sunt topite cu un plugger sferic sau cu un excavator încălzit.
9.	Pregătirea cavității, restaurarea părții pierdute a coroanei dentare.	<i>Necesare:</i> instrumente și materiale, necesare pentru restaurarea formei anatomice a dintelui. Materialele sunt utilizate conform indicațiilor în dependență de apartenența de grup și a defectului dintelui.



Formarea unui canal de formă conică prin condensare laterală: a – obturarea canalului radicular al unui premolar superior; b – obturarea canalului radicular al unui molar inferior; c – obturarea canalului radicular al unui molar de minte inferior cu rădăcina mezială puternic curbată.



Obturarea canalului prin metoda condensării laterale a gutapercei la rece

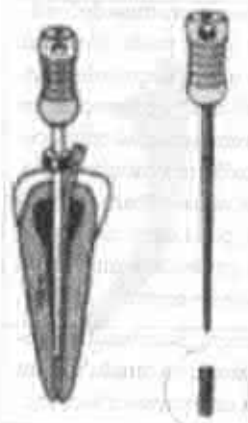
Neajunsurile metodei:

- În timpul introducerii conului în canal frecvent este refulată o cantitate de sealer după apex.
- Tehnica nu permite umplerea totală a sistemului de canale laterale.

Trebuie de menționat, că în calitate de sealer se folosesc în principal materialele, la baza cărora se află hidroxidul de calciu, tricalciufosfatul, hidroxiapatita, diferite rășini. De exemplu: Sealapex (Kerr), Apexit (Vivadent), Biocalex (Spad), Vitapex (Japonia), AH-26, AH+ (Dentsply) etc.

14.4. Tehnica condensării verticale la cald.

Metoda condensării verticale a fost propusă de Schilder aproximativ 30 ani în urmă. Conform acestei metode conul primar de gutapercă este scurtat până la nivelul orificiului de intrare în canal, încălzit și condensat cu un plugger încălzit în direcție apicală.



Condensare verticală a gutapercei la cald în canalul radicular

Spațiul format în urma condensării este umplut cu bucățele mici de gutapercă, care deasemenea sunt încălzite și condensate. În acest caz este realizată umplerea maximă a canalului cu gutapercă, fiind folosită o cantitate minimă de sealer.

Această metodă permite umplerea cu gutapercă a tuturor canalelor radiculare, inclusiv a celor laterale. Pentru aceasta este nevoie de un instrumentar special și dexterități practice ale medicului.

Pentru realizarea metodicii respective sunt necesare pivoturi /conuri/ non-standard din gutapercă, și pluggere de trei dimensiuni: *mare* – pentru lucrul în 1/3 coronară a canalului, *mediu* – pentru lucrul în 1/3 medie, și *mic* – pentru lucrul în 1/3 apicală.

Să examinăm etapele de obturare a canalelor.

Etapile de obturare a canalelor prin condensarea verticală a gutapercii la cald

Nr.	Etapе
1.	Uscarea canalului cu un con de hârtie și verificarea orificiului apical cu ajutorul instrumentului, care are o mărime mai mică decât ultimul file apical.
2.	Ajustarea conului până la orificiul radiologic (umplerea întregii lungimi de lucru) și retezarea capătului gros.
3.	Îndepărtarea conului și retezarea 0,5-1,0 mm din apex. Inserția repetată și verificarea retenției.
4.	Pregătirea pluggerelor de trei dimensiuni: cel mare trebuie să intre în canal până la 3-4 mm, cel mediu – neajungând până la apex cu 15 mm, și cel mic – neajungând până la apex cu 10 mm. Marcarea lungimi de lucru a fiecărui plugger.
5.	Irigarea și uscarea canalului.
6.	Introducerea unei cantități neînsemnate de sealer cu ajutorul unui ac Lentulo manual și repartizarea ei fină pe pereți (<i>cimentul este necesar la obturarea cu gutaperca la cald, în special, pentru compensarea contracției acesteia la răcire</i>).
7.	Acoperirea treimii apicale a conului cu un strat [film] fin de sealer.
8.	Introducerea conului, marcarea lungimii lui prin strângerea împreună a brașelor pensei.
9.	Îndepărtarea surplusului de con din ostiumul canalar cu ajutorul unui excavator fierbinte sau a unui plugger încălzitor (<i>prima undă caldă, ce duce la creșterea temperaturii gutapercei cu 5-8°C, ce permite deformarea ei la condensare</i>).
10.	Începutul condensării: cel mai mare plugger este coborât în pulberea cimentului, apoi condensează gutaperca în sens apical. În urma acestor acțiuni se realizează obturarea canalelor laterale în treimea medie a canalului
11.	Crearea unei calde secundare prin imersionarea în canal a părții ascuțite înfierbântate a pluggerului încălzitor pentru 2-3 sec.
12.	Presarea verticală și laterală cu pluggerul mediu (prin aceasta se realizează în continuare obturarea canalelor laterale). Compactarea se efectuează până la 3-4 mm de la apex.
13.	A doua încălzire cu plugger încălzitor.
14.	Condensarea verticală cu cel mai fin plugger.
15.	Finalizarea obturării verticale (<i>îndepărtarea resturilor de gutapercă de pe pereți cu ajutorul pluggerului</i>).
16.	Umplerea backpacking cu fragmente retezate de gutapercă, condensarea lor cu un plugger la rece, încălzirea, condensarea și repetarea ulterioară a acestor acțiuni până la umplerea finală a canalului. La această etapă este de asemenea posibilă introducerea gutapercei cu ajutorul seringii.
17.	Curățirea cavității dintelui până la joncțiunea smalț-dentină, și restaurarea ei provizorie. În cazul molarilor se adaugă uneori ciment în porțiunea cervicală (<i>etanșarea bifurcației</i>).

Drept neajuns al metodei trebuie de amintit faptul, că pentru controlul calității obturării canalului radicular se efectuează radiografia în repetate rânduri.

14.5. Metoda de condensare termo-mecanică.

Metoda a fost propusă de McSpadden (1979). Pentru condensarea gutapercei se folosește un instrument special – *guta-compactor* (sau *compactorul McSpadden*), asemănător ca formă cu un H-file invers, fixat în piesa unghi. Metoda se bazează pe ramolirea gutapercei în canalul radicular sub acțiunea căldurii.

În cazul condensării termoplastice în canal se introduce un *con de gutapercă* corespunzător secțiunii canalului, care se ramolește sub acțiunea căldurii degajate în urma fricțiunii părții active a compactorului de con, viteza rotațiilor compactorului fiind de 8000-10000 rotații pe minut. Ca urmare gutaperca se deplasează spre pereții canalului în direcția apexului.

În scurt timp canalul radicular se umple cu gutapercă. Cel mai bine se obține canalele drepte și largi. Obturarea canalelor curbe a dinților laterali este dificilă.

Lungimea de lucru a *guta-compactorului* trebuie să fie cu 1 mm mai mică decât lungimea canalului prelucrat, iar dimensiunea lui trebuie să corespundă cu mărimea ultimului file apical folosit. Conul de gutapercă trebuie să fie cu 1-2 mărimi mai mare decât mărimea ultimului file.

După introducerea sealerului și a conului de gutapercă, compactorul este plasat în canal la o adâncime de 3-4 mm, și încep rotațiile fără presiune.

Apoi instrumentul acționat este introdus pe întreaga lungime de lucru încă pe 1 secundă.

În acel moment gutaperca este condensată cu lamele instrumentului, acesta în final auto-expulzându-se din canal după finalizarea condensării.

14.6. Metoda de condensare ultrasonică

Metoda constă în plastifierea unui *con de gutapercă* cu ajutorul ultrasunetului prin instrument endodontic – *file*, care este inserat în canalul radicular împreună cu pivotul. Gutaperca este condensată în canal, iar condensarea finală se efectuează cu ajutorul unui plugger manual.


14.7. Metoda de obturare a canalelor radiculare cu utilizarea sistemului „Thermafile”

Metoda a fost elaborată de B.W. Johnson (1978). Ea se bazează pe obturarea canalului cu gutapercă (faza α), fixată pe o tijă de oțel, nickel-titan sau de masă plastică. Metoda asigură o obturație suficientă a canalului și un control apical exact.

Gutaperca de faza α , încălzită până la temperatura de lucru, devine lipicioasă și adezivă, și datorită acestui fapt, se fixează bine pe tija centrală. Aceasta ajută la introducerea materialului de obturație pe toată lungimea canalelor. Tija funcționează ca un conductor (port-gutapercă) central; el compactează gutaperca pe toată lungimea canalului, asigurând o ermetizare apicală și reducând tasarea masei obturate.

Înainte de obturarea canalului radicular se efectuează calibrarea lui. Pentru a înregistra mărimea obturatorului Thermafill®, pregătit pentru obturarea canalului respectiv, se utilizează instrumentul Verificator. Ultimul este introdus în canalul radicular și se face o radiografie.

Verificator (sus) și Thermafile (jos) ►



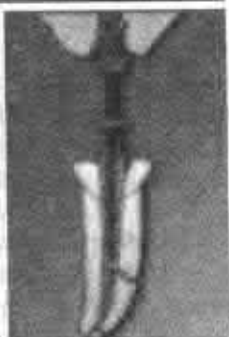ThermaPrep Plus oven

Cuptor pentru încălzirea
thermafilelor

Apoi obturatorul, ce corespunde ca mărime cu verificatorul, este plasat în cuptorul „ThermaPrep”.

În canalul radicular este introdusă o cantitate mică de pastă (sau de ermetic) cu ajutorul conurilor de hârtie sau cu acul Lentulo, pentru a unge pereții pe toată lungimea. Apoi *Thermafyll*-ul, deja încălzit în cuptor, se introduce în canal printr-o presare ușoară pe lungimea de lucru înregistrată anterior. După aceea-

ta conul se taie cu o freză la nivelul orificiului de intrare a canalului. Condensarea gutapercei în jurul pivotului se realizează cu ajutorul plugger-ului.


Introducerea ther-
mafilelor în canalul
radicular

14.8. Metoda de obturare a canalelor radiculare cu utilizarea sistemului de injecție „Obtura-2”

Metoda a fost propusă în 1977. Constă în injectarea în canalul radicular a gutapercei, încălzite până la 160°, cu ajutorul unei seringi speciale. Această temperatură permite materialului de a deveni fluid și să treacă prin ac. La introducerea acului în canal, ea trebuie să nu ajungă până la orificiul apical cu 3,5-5 mm.

Instalația pentru încălzirea gutapercei și seringă specială pentru injectarea la cald sunt prezentate în figura următoare.

Pentru umplerea spațiului dintre peretele canalului și gutapercă se introduce o cantitate mică de pastă. Apoi se injectează prima porție de material, care este compactată în partea apicală cu un plugger manual. Apoi se efectuează radiografia de control, și se umple în totalitate canalul radicular.



Aparat pentru încălzirea gutapercei, seringă pentru introducerea gutapercei în canalul radicular

14.9. Evaluarea calității de obturare a canalului radicular

Într-un canal radicular obturat calitativ materialul de obturație îl umple compact și ajunge până la nivelul apexului fiziologic, la 1-1,5 mm de la apexul radiologic (la obturarea dinților cu pulpa inflamată - pulpite), până la nivelul apexului radiologic - la obturarea dinților afectați de periodontite.

Calitatea de obturare a canalelor radiculare se verifică prin efectuarea unei radiografii de control. Dacă clișeau radiologic este calitativ, vom vedea clar dacă materialul de obturație aderă intim (sau nu) la pereții canalului radicular, dacă sunt goluri și bule în

materialul de obturație, nivelul de obturație în regiunea ostială și cea apicală a canalului radicular.

Destul de clar apare refularea materialului de obturație după apexul radicular, ceea ce este inacceptabil (*eroare, complicație*).

Principalele etape și criteii de calitate ale tratamentului endodontic:

1. Efectuarea examenului radiologic care permite evaluarea stării țesuturilor dure și a parodontiului apical.
2. Conform indicațiilor și, în caz de necesitate, se administrează anestezic.
3. Izolarea câmpului operator (sistemul Diga).
4. Deschiderea și extensia cavității pulpare.
5. Îndepărtarea pulpei coronare - extirpare (*în caz de pulpite*) sau de descompunere a pulpei (*în caz de periodontite*), și prelucrarea antiseptică a canalului radicular.
6. Determinarea lungimii de lucru a canalului radicular.
7. Prelucrarea instrumentală și medicamentoasă a canalului radicular.
 - a. Permeabilizarea și lărgirea canalului radicular (*nu mai puțin de 3 mărimi de la lărgimea inițială*). Se interzice operarea cu instrumente endodontice într-un canal radicular uscat.
 - b. Partea apicală se prelucrează cu cel puțin mărimea 25 a instrumentului endodontic.
 - c. Este necesar de creat în regiunea apexului fiziologic un stop apical.
 - d. Canalul trebuie să aibă o formă conică, și să fie lărgit infundibular în partea ostială.
 - e. La prelucrarea canalului radicular este necesar de a folosi întotdeauna preparate pentru lărgire chimică.
 - f. Este necesar de a iriga minuțios și abundent canalul radicular cu antiseptice.
 8. Uscarea canalului radicular (*cu meșe de vată și conuri de hârtie*).
 9. Obturarea canalului radicular.
 10. Restabilirea formei anatomice coronare și a funcției dentare.

15. TRATAMENTUL CANALELOR RADICULARE INSTRUMENTAL INACCESIBILE

În activitatea practică medicii stomatologi sunt nevoiți să se confrunte cu diferite situații, una din care este problema tratării dinților cu canale radiculare nepermeabilizabile. Chiar dacă dispun de instrumente și remedii endodontice moderne, medicii uneori nu reușesc să permeabilizeze și să obtureze canalele radiculare pe tot parcursul lor. Aceasta poate fi legat de particularitățile anatomice ale dintelui, de obliterarea canalelor radiculare în urma unei abraziuni patologice, cu modificări de vârstă ale configurației cavității dintelui (micșorarea în dimensiuni), constricții, curbări ale canalelor mai mult de 90 grade, fracturarea instrumentelor în canalele radiculare și starea generală gravă a pacientului.

Ce-i rămâne atunci medicului stomatologi în asemenea caz? Dacă încercarea de a permeabiliza canalul este nereușită, se trece la următoarele metode:

1. Metode de prelucrare prin impregnare a conținutului canalului radicular:
 - a. metoda rezorcină-formalină;
 - b. metoda de argintare.
2. Metode fizice:
 - a. electroforeza medicamentoasă;
 - b. depoforeza cu hidroxid de cupru-calcium;
 - c. diatermocoagularea pulpei.

15.1. Metode impregnante de prelucrare a conținutului canalului radicular

Impregnarea este îmbibarea conținutului unei părți nepermeabilizabile din canalul radicular cu diferite substanțe. Ca urmare a acestui fapt pulpa se transformă într-un cordon aseptice, care nu se supune mai departe dezintegrării putride. Cercetările clinice indică o eficiență joasă a acestor metode, experții recomandând abandonarea acestora (E.B. Боровакуні et al.). Dar, din păcate, la momentul actual nu există o alternativă reală pentru aceste metode. În caz de necesitate extremă anume aceste metode sunt folosite și permit păstrarea dintelui. Deși în asemenea caz medicul nu poate garanta calitatea tratamentului. Prin urmare, este necesar de a restrânge cert indicațiile pentru metodele impregnante de prelucrare a conținutului canalului radicular și a le folosi doar în caz de necesitate stringentă.

15.1.1. Metoda de rezorcină-formalină

Esența metodei respective constă în transformarea pulpei și produselor rezultate din descompunerea acestora într-un cordon aseptice vitros. Această metodă se efectuează doar după devitalizarea pulpei. Dacă este impregnată o pulpă vie, drept rezultat apare o pulpită restantă, iar rezultatele tratamentului vor fi nefavorabile.

Metodica efectuării:

1. Prepararea cavității carioase;
2. Deschiderea cavității dintelui;
3. Amputația (îndepărtarea) pulpei coronare;
4. Extirparea (îndepărtarea) pulpei din canalele radiculare permeabilizabile;
5. Prelucrarea porțiunii permeabilizabile a unor canalele radiculare nepermeabilizabile. Lărgirea prealabilă a ostiumurilor canalelor radiculare;
6. Obturarea canalelor radiculare permeabilizabile;

Impregnarea prin metoda rezorcină-formalină a conținutului canalului radicular nepermeabilizabil (în 3-4 vizite, nu mai puțin). În prima vizită se efectuează prelucrarea cu amestec de rezorcină-formalină fără catalizator.

Metodica preparării unui amestec de rezorcină-formalină:

Pe lama de sticlă se picură cu spatula 5-6 picături de soluție de formalină de 40%;

La această soluție se adaugă rezorcină cristalică până la saturație (*până când cristalele încetează a se mai dizolva*);

Se amestecă fără să fricționeze cu spatula metalică!

Efectuarea impregnării:

1. Prima vizită.

Dintele este izolat de salivă;

Uscarea;

Pe ostiumul canalar se aplică cu brașele pensei 1-2 picături de amestec;

În porțiunea permeabilizabilă a canalului radicular amestecul este introdus prin presiune cu un instrument endodontic, de ex., cu un ac radicular, în decurs de 3 minute;

Cu restul amestecului se îmbibă tamponul de vată și manopera se repetă din nou – de 3 ori a câte 3 minute;

Deasupra ostiumului canalului radicular se aplică tamponul de vată îmbibat cu amestecul rezorcină-formalină fără catalizator, și se aplică un pansament cu dentină. Următoarea vizită – peste 1-2 zile.

2. A doua vizită.

Este îndepărtat pansamentul cu dentină;

Din nou se efectuează impregnarea după aceeași metodică (triplu, fără catalizator);
Din nou deasupra ostiului canalului radicular se aplică tamponul de vată îmbibat cu amestecul rezorcină-formalină fără catalizator, și se aplică un pansament cu dentină.
Următoarea vizită – peste 1-2 zile.

3. A treia vizită.

Este îndepărtat pansamentul cu dentină;

Din nou se efectuează impregnarea, dar de această dată cu un amestec ce conține catalizator. Sub acțiunea catalizatorului se produce polimerizarea și se formează o masă plastică fenol-formaldehidă. Pulpa, supusă acțiunii respective, devine vitroasă și nu este supusă descompunerii;

Metodica preparării unui amestec de rezorcină-formalină

Pe lama de sticlă se picură soluție de formalină de 40%;

La această soluție se adaugă cristale de rezorcină – până la saturație (până când cristalele încetează a se mai dizolva);

Apoi se adaugă 2-3 cristale de cloramină;

Fluidul se amestecă cu migală. Obținem un amestec de culoare galbenă.

Porțiunea nepermeabilizabilă a canalului radicular este prelucrată conform metodicii sus-menționate de 3 ori a câte 3 minute;

Surplusul de fluid se înlătură cu tamponul de vată;

Canalul radicular se obturează pe porțiunea permeabilizabilă cu pasta rezorcină-formalină;

Surplusul de pastă se înlătură de pe pereții cavității dintelui;

Dintele este izolat de salivă și uscat;

Se aplică o obturație izolatorie și o obturație de durată;

Trebuie de atras atenția la faptul că la efectuarea impregnării este necesar de a crea condiții pentru scurgerea (pătrunderea) amestecului în canalul radicular.

Pentru aceasta la tratarea dinților mandibulari pacientul este așezat în fotoliu în poziție șezândă, iar capul pacientului este fixat cu o ușoară flexiune spre înainte. La tratarea dinților superiori pacientul este așezat în fotoliu în poziție culcată, iar capul pacientului este flexat spre înapoi.

Astfel este mai comod de efectuat metoda respectivă, și concomitent medicamentul se concentrează în porțiunea permeabilizabilă a canalului radicular, deasemenea difuzează în pulpă, ramificațiile deltoide, canaliculii dentinari, și, în același timp, împiedică picurarea soluției pe mucoasă, ceea ce reduce probabilitatea arsurii chimice.

În pulpita gangrenoasă, când canalele radiculare sunt infectate – tratamentul este efectuat în 4 vizite.

Deasemenea este important de ținut minte că pe parcursul unui timp oarecare se produce așezarea (reducerea în volum) a cordonului pulpei, iar în rezultat – apare un spațiu liber lângă pereții canalului radicular și a porțiunii apicale.

Nu există garanții pentru păstrarea etanșietății canalului radicular, iar rezultatele îndepărtate sunt imprevizibile.

Aspectele negative ale acestei metodici:

- Colorarea dintelui în culoarea roz;
 - La pătrunderea după apex amestecul irită periodonțiul;
 - Dinții devin fragili;
 - Se produce o fuziune cu fibrele periodonțiului, cementul radicular și lama corticală a alveolei (anchiloză);
 - dintele pierde mobilitatea fiziologică;
- În caz de necesitate a extracției dentare apar complicații.

La momentul actual pentru impregnare pot fi folosite preparatele pe bază de rășină resorcină-formaldehidă. Pentru îmbunătățirea caracteristicilor, la compoziția pastei din acest grup firmele producătoare adaugă glicerină (sporește plasticitatea), sulfat de bariu (radioopacitate), preparate hormonale (previn durerea). Utilizarea acestor paste permite reducerea efectelor secundare, deoarece ele au o compoziție optimă de componente. Drept exemplu pot servi pastele (materialele de obturație) „Foredent”, „Forfenan”, „Crezopasta” (Septodont). Aceste preparate au deasemenea în componența lor dexametazonă. Ele se transformă în canalul radicular într-o masă insolubilă — masa plastică fenol-formaldehidă, concomitent degajându-se formaldehidă gazoasă, care pătrunde în canalicule.

În stare inițială pastele sunt livrate pe piață sub formă de trei componente — două flacoane cu fluide și unul — cu pulbere.

15.1.2. Metoda de argintare

Metoda de argintare se bazează pe impregnarea porțiunii nepermeabilizabile a canalului radicular cu soluție de nitrat de argint. După reducerea argintului pe pereții micro-și macro-canalulelor se depune argintul metalic în strat (film) foarte fin — „Reacția oglinzii de argint”. Astfel, microflora este blocată și „incastrată” în grosimea dentinei. Argintul interacționează cu proteinele pulpei, formând albuminate de argint. Ele conservează pulpa, transformând-o într-un cordon aseptice.

Argintul exercită în canalul radicular o acțiune antiseptică, oligodinamică (generează ioni de argint) de lungă durată, împiedicând creșterea microorganismelor și prevenind dezvoltarea proceselor inflamatorii în periodonțiu.

Condițiile efectuării metodei de argintare:

- Pulpa din canalul radicular trebuie devitalizată în mod obligatoriu;
- Pacientul este așezat în fotoliu într-o poziție specială:
- la tratarea dinților mandibulari — în poziție șezândă, capul acestuia fiind ușor aplecat spre înainte;
- la tratarea dinților superiori — în poziție culcată, iar capul lui este flexat spre înapoi.

Efectuarea impregnării:

1. Prima vizită.

- Deschiderea cavității dintelui și crearea accesului către canalele radiculare;
- Prelucrarea instrumentală și obturarea canalelor radiculare permeabilizabile;
- Crearea accesului către canalul radicular nepermeabilizabil și lărgirea infundibulară a ostiumului canalului radicular;

Porțiunea nepermeabilizabilă a canalului radicular este impregnată cu soluție de nitrat de argint de 30%. Pe ostiumul canalului se aplică cu brânșele pensei 1-2 picături de soluție de nitrat de argint; soluția este introdusă în porțiunea permeabilizabilă a canalului radicular prin presiune cu un instrument endodontic (*de ex., cu un ac radicular*), în decurs de 3 minute. Manopera se repetă de trei ori;

Se ia un reducător — soluție de hidrochinon de 4% (după Pecker) sau amestec de soluție apoasă de amoniac de 30% și soluție de 10% de formalină (1:1) (după Platonov), și se introduce în porțiunea permeabilizabilă a canalului radicular cu ajutorul unui instrument endodontic în decurs de 3 minute. În urma acestor acțiuni cavitatea dintelui se colorează într-o culoare gri-pământie grație depunerii pe pereți a argintului metalic.

Deasupra ostiumului canalului radicular se aplică un tampon de vată, îmbibat cu soluție de nitrat de argint de 30%, și se aplică un pansament cu dentină pentru 1-2 zile.

2. A doua vizită.

Este îndepărtat pansamentul cu dentină și este repetată procedura din prima vizită;

3. A treia vizită.

Este îndepărtat pansamentul cu dentină și din nou este repetată procedura din prima vizită;

Canalul radicular se obturează pe porțiunea permeabilizabilă;

Surplusul de pastă se înlătură;

Se aplică o obturație izolatorie și o obturație de durată.

Uneori, în caz de obliterare totală sau canale radiculare infectate (pulpita gangrenoasă cronică), tratamentul este necesar de efectuat în 4 vizite.

La dinții superiori în calitate de reduc(ă)tor este mai bine de folosit amestecul după Platonov, deoarece în acest caz se formează vapori, care mai ușor difuzează în canalele radiculare nepermeabilizabile.

Neajunsurile metodicii:

- Nu este suficient de sigură, deoarece albuminatele de argint se formează la suprafață, și nu pătrund în grosimea țesuturilor, astfel microflora patogenă - persistă. Ca urmare - cu timpul poate apărea un proces inflamator.

- Negativ este și faptul că se produce colorarea dintelui într-o culoare gri-pământie.

- Manipularea preparatelor respective se efectuează cu multă precauție, deoarece, ajungând pe membrana mucoasă, ele produc arsuri chimice.

15.1.3. Combinarea metodei de argintare cu cea de rezorcină-formalină

Cu scop de a spori calitatea tratamentului și înlăturarea neajunsurilor caracteristice fiecărei din metodele sus-menționate, poate fi folosită combinația acestor două metode. Activitatea practică demonstrează că în cazul respective se realizează o calitate mai înaltă de tratament.

Efectuarea impregnării:

1. Prima vizită.

Porțiunea nepermeabilizabilă a canalului radicular este impregnată cu soluție de nitrat de argint de 30% (metodica este similară celei descrise în *metoda de argintare* - vezi mai sus!);

2. A doua vizită.

Este repetată procedura din prima vizită;

3. A treia vizită.

Este efectuată argintarea după aceeași metodică;

Surplusul de soluție se înlătură cu un tampon de vată;

Este efectuată impregnarea conform metodei de rezorcină-formalină fără catalizator, și deasupra ostiumului canalului radicular se aplică un tampon de vată îmbibat cu fluidul de rezorcină-formalină, sub un pansament cu dentină pentru 2 zile.

4. A patra vizită.

Este îndepărtat pansamentul cu dentină și este efectuată impregnarea cu fluidul de rezorcină-formalină cu catalizator (*manopera se repetă din nou - de 3 ori a câte 3 minute*);

Surplusul de fluid se înlătură, apoi canalul radicular se obturează pe porțiunea permeabilizată cu pastă de rezorcină-formalină;

Se aplică o obturație izolatorie și o obturație de durată.

Aspectele negative ale acestei metodici:

- Necesită cheltuieli considerabile de timp;

• Nu există garanții depline pentru rezultatul favorabil al tratamentului.
Independent de aceste neajunsuri, în unele situații clinice metodele respective sunt necesare.

15.2. Metode fizice de prelucrare a canalelor radiculare nepermeabilizabile

15.2.1. Electroforeza medicamentoasă

Electroforeza medicamentoasă (ionoforeză, iontoforeză) reprezintă în sine o metodă de acțiune asociată asupra organismului unui curent electric continuu și a unei substanțe medicamentoase, introdusă cu ajutorul lui.

La extirparea pulpei în dinții multiradiculari unul din canale se poate adevăra a fi nepermeabilizabil. Pulpa în porțiunea nepermeabilizabilă a canalului radicular poate servi drept cauză a infectării periodonțiului, în urma căreia se dezvoltă periodontita. În asemenea cazuri se face electroforeza cu soluție saturată de iodură de potasiu sau tinctură de 10% de iod. Tinctura de iod, folosită pentru electroforeza medicamentoasă, se diluează în jumătate cu apă, ceea ce sporește disocierea (separarea) moleculelor de iod în ioni.

Metodica efectuării electroforezei medicamentoase

În cavitatea preparată a dintelui este introdus un tampon de vată, îmbibat și apoi stors cu o soluție de iod și un electrod activ. Cavitatea dintelui se închide etanș cu ceară. Preparatul de iod este introdus de la polul negativ. Puterea curentului se stabilește la 2-3 mA. Durata procedurii - 15-20 minute. După aceasta tamponul este înlăturat, și în cavitatea dintelui este lăsat un tampon cu soluție apoasă de iod. Dintele se obturează cu un pansament din dentină artificială. Peste 3 zile se efectuează prelucrarea medicamentoasă și instrumentală, și obturarea tuturor canalelor radiculare.

15.2.2. Depoforeza cu hidroxid de cupru-calcium

Depoforeza reprezintă în sine o metodă modernă și eficientă de tratament endodontic a canalelor cu hidroxid de cupru-calcium sub acțiunea unui câmp electric slab.

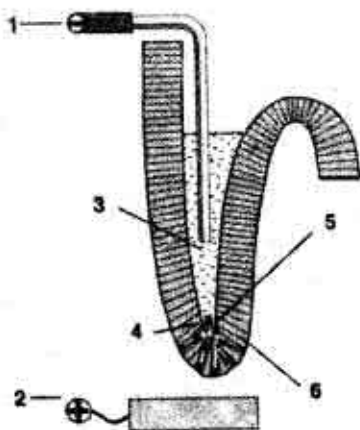
Metoda de depoforeză a hidroxidului de cupru-calcium a fost elaborată de Profesorul Universitar din Hamburg, Doctor în științe fizico-chimice, Doctor în Stomatologie Adolf Knappwost (1998).

Apariția acestei metode a soluționat problema tratării dinților cu canale radiculare greu permeabilizabile.

Mecanismul acțiunii depoforezei

Sub acțiunea unui curent electric continuu ionii hidroxil (OH^-) și de hidroxocuprat $[\text{Cu}(\text{OH})_2]^{2-}$ difuzează în partea apicală a canalului radicular și în ramificațiile lui deltoide. Pe parcursul seriei de tratament în canal se acumulează hidroxidul de cupru-calcium, care acoperă pereții. Ionii de hidroxocuprat în partea apicală

◀ *Depoforeza hidroxidului de cupru-calcium; 1 - electrod activ; 2 - electrod neactiv (după obraz); 3 - suspensie a hidroxidului de cupru-calcium; 4 - mișcarea ionilor de hidroxocuprat $[\text{Cu}(\text{OH})_2]^{2-}$ și a ionilor hidroxil (OH^-) sub acțiunea curentului electric; 5 - depunerea și precipitarea hidroxidului de cupru-calcium; 6 - precipitarea a hidroxidului de cupru-calcium ($\text{Cu}(\text{OH})_2$) și obturarea ramificațiilor deltoide.*



lă a canalului radicular disociază și formează hidroxidul de cupru (puțin solubil), creând „dopuri de cupru”, care obturează sigur ramificațiile radiculare deltoide.

Țesuturile moi ale canalului radicular și ale deltei apicale sunt distruse și prin zona apicală se elimină din canalul radicular, și apoi — se resorb. Are loc sterilizarea canalului radicular și a ramificațiilor deltoide. „Dopurile de cupru” obturează toate ieșirile deltei apicale de pe suprafața rădăcinii. Astfel, zona respectivă devine dezinfectată și păstrează timp îndelungat caracterul steril. Hidroxidul de cupru-calcium stimulează osteoblastele și asigură regenerarea țesutului osos în zona periapicală din contul alcalinizării mediului și efectului hidroxidului de cupru-calcium.

Indicații:

- Tratarea dinților cu canale radiculare nepermeabilizabile;
- Pulpite;
- Periodontite;
- Fracturarea instrumentelor endodontice în canalele radiculare;
- Tratarea nereușită prin metode tradiționale;
- Dinți cu foramen apical larg.

Contraindicații:

- Acutizarea unei periodontite cronice;
- Chist supurat;
- Prezența unor pivoturi de argint în canale radiculare;
- Neoformațiuni maligne;
- Forme grave de afecțiuni autoimune;
- Graviditate;
- Reacție alergică la cupru;
- Intoleranță la curentul electric (*sensibilitate sporită la microcurenți*).


În cazul tratării pulpitelor dintele este prealabil devitalizat, și numai după aceasta se efectuează depoforeza de cupru-calcium.

Seria de tratament constă din 3 ședințe de depoforeză a hidroxidului de cupru-calcium cu intervalul între ele de 8–14 zile.

Metodica:

- Se prepară cavitatea carioasă;
- Se deschide cavitatea dintelui;
- Se creează accesul către canale radiculare greu permeabilizabile;
- Canalele radiculare sunt permeabilizate pe 2/3 din lungime cu files Nr. 34-50 după ISO;
- Orificiile de intrare ale canalelor radiculare sunt lărgite infundibular pentru introducerea suspensiei hidroxidului de cupru-calcium;
- Canalele radiculare sunt irigate cu apă distilată și cu suspensie de 10% a hidroxidului de cupru-calcium;
- Dintele este izolat și uscat;
- Pacientul este așezat în fotoliu într-o poziție specială:
 - la tratarea dinților mandibulari — în poziție șezândă, capul acestuia fiind ușor aplecat în jos (spre înainte);
 - la tratarea dinților superiori — în poziție culcată cu capul flexat spre înapoi.
- Suspensia este diluată cu apă până la consistența smântânii, fiind apoi introdusă cu acul Lentulo în canalul radicular;
- Electrocul negativ (catodul) acicular este introdus în canalul radicular la adâncimea de 4-8 mm.

Atenție! Electrocul nu trebuie să atingă țesuturi moi, coroane metalice, obturații, dinți vecini! În dinte nu trebuie să nimerească sânge sau salivă, deoarece aceasta duce la scurgeri de curent, iar eficiența tratamentului se micșorează;



◀ Aparatul „Comfort” pentru efectuarea depoforezei hidroxidului de cupru-calcium

• Electrocul pozitiv (anodul) pasiv se plasează după obrazul pacientului din partea opusă (el nu trebuie să contacteze cu dinții). Pentru îmbunătățirea contactului electric între electrod și obraz se pune un rulou de vată, umezit cu soluție fiziologică. Colțul gurii se unge cu vaselină pentru evitarea iritației. Depoforeza se efectuează cu ajutorul aparatelor

„Original-II” sau „Comfort” (ambele de producție germană), sau – „Endo-Est” (Rusia).

• Aparatul se pornește și se reglează până a fi conectat la pacient. Butonul de reglare a intensității de curent trebuie să fie în poziția extremă stângă.

• Intensitatea curentului se mărește încet până la apariția în dinte a unei ușoare senzații de căldură, împunsături, apoi este micșorată și mărită până la 1-2 miliamperi. Timpul procedurii se calculează la 1 canal – cantitatea de electricitate 5 mA • minut.

• Dacă sunt tratate câteva canale, – în fiecare din acestea procedura se face separat;

• La finalizarea procedurii canalele radiculare sunt irigate cu apă distilată și cu suspensie de 10% a hidroxidului de calciu sau cu suspensie diluată a hidroxidului de cupru-calcium;

• În canalul radicular este introdusă o porție nouă de hidroxid de cupru-calcium sub pansament de dentină artificială. Dacă în periodonțiul dintelui este inflamație, după efectuarea procedurii dintele poate fi lăsat deschis (pentru crearea drenajului). Infectarea suplimentară este exclusă, dată fiind activitatea bactericidă înaltă a hidroxidului de cupru-calcium.

• A doua vizită – peste 8-14 zile

• În timpul seriei de tratament fiecărui canal radicular îi revine câte 15 mA/min de electricitate.

• La a treia vizită canalele radiculare se obturează cu cimentul cupric alcalin „Atașmit”. Acesta intră în setul de depoforeză.

• Aplicarea obturației de durată.

Aspectele pozitive ale acestei metodici:

• Eficiența clinică înaltă (90%)

• Tratamentul endodontic reușit în cazul canalelor radiculare nepermeabilizabile;

• Reducerea riscului complicațiilor, apărute în timpul prelucrării instrumentale a canalelor radiculare (*fracturarea instrumentelor, perforația*);

• Nu este necesar de a determina lungimea canalului radicular;

• Reducerea numărului de investigații radiologice (*absența iradierii actinice a pacientului*).

• Lipssește riscul de refulare a materialului de obturare după apexul radicular;

• Dezinfectarea întregii delte apicale.

Aspectele negative ale acestei metodici:

• Lipssește testul de verificare a calității de obturare a întregului canal radicular, deoarece partea apicală nu este obturată.

• Efectuarea procedurii este dificilă din punct de vedere tehnic;

• Partea coronară a dintelui își schimbă culoarea după depoforeză (tentă galbuie);

• Durata timpului de tratament – 4 săptămâni.

Chiar și cu neajunsurile enumerate mai sus, această metodă deschide noi perspective în endodonție. În perspectivă va fi necesar de a asocia depoforeza cu prelucrarea calitativă a canalelor radiculare și obturarea pe tot parcursul (*până la apexul fiziologic*).

Depoforeza trebuie să devină o metodă independentă de tratament și parte inalienabilă a tratamentului endodontic complex. Cu ajutorul lui pot fi atinse eficiența și siguranța maxime.

16. ERORI ȘI COMPLICAȚII ÎN TRATAMENTUL ENDODONTIC.

16.1. Clasificarea erorilor și complicațiilor.

În procesul tratamentului endodontic este posibil să apară relativ des un șir de complicații și erori medicale, datorate particularităților evoluției proceselor patologice în pulpă sau în periodont, particularităților anatomice ale dinților, stării imunologice și a reacției pacientului.

Principalele cauze ale erorilor în cazul tratamentului endodontic sunt:

- Necunoașterea anatomiei și morfologiei dinților;
- Prezența zonelor, care topografic se învecinează cu risc posibil;
- Utilizarea instrumentelor endodontice necorespunzătoare;
- Utilizarea metodelor (tehnecilor) de tratament incorecte.

Clasificarea erorilor și complicațiilor, care pot apărea în timpul tratamentului endodontic:

1. Erori și complicații care pot apărea în regiunea coronară a dintelui și parodontiului marginal în timpul creării accesului și lărgirii orificiilor de intrare în canal:
 - 1.1. Erori și complicații mecanice:
 - 1.1.1. Nedeschidere a camerei pulpare a dintelui (eroare de trepanare);
 - 1.1.2. Camera pulpară a dintelui prea larg deschisă;
 - 1.1.3. Deschidere incompletă a camerei pulpare;
 - 1.1.4. Perforare a coroanei cu afectarea parodontiului marginal;
 - 1.1.5. Perforație intraradiculară;
 - 1.1.6. Fracturare a frezei.
 - 1.2. Erori și complicații chimice:
 - 1.2.1. Parodontită marginală arsenicală;
 - 1.2.2. Parodontită marginală apărută în urma folosirii acidului tricloracetat, sulfuric, clorhidric etc.
2. Erori și complicații, care pot apărea la nivelul rădăcinii dinților.
 - 2.1. Crearea pragurilor.
 - 2.2. Căi false (*perforarea pereților canalului radicular*);
 - 2.3. Fracturare a instrumentelor în canalul radicular;
 - 2.4. Obturare parțială a canalului radicular;
3. Erori și complicații posibile în parodontiul apical.
 - 3.1. Hemoragie în canalul radicular.
 - 3.2. Traumă mecanică a parodontiului apical;
 - 3.3. Afectare a parodontiului apical de origine chimică:
 - 3.3.1. Afectare arsenicală a parodontiului apical;
 - 3.3.2. Afectare a parodontiului apical cu alte substanțe chimice;
 - 3.4. Împingere a maselor putride după apex;
 - 3.5. Afectare a formațiunilor anatomice înconjurătoare (*sinusuri, enfizemul țesuturilor moi, obturarea canalelor radiculare cu refularea materialului după apex*).

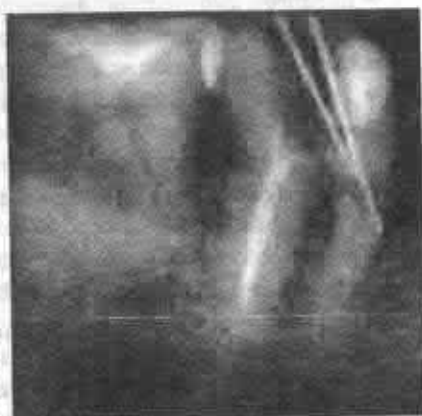4. Erori generale:

- 4.1. Aspirare a corpiilor străini.
- 4.2. Înghițire a acelor (*instrumentelor*) endodontice;
- 4.3. Leșin, colaps.

16.2. Perforație a pereților și a fundului camerei pulpare a dintelui

Perforarea fundului camerei pulpare se remarcă cel mai des din cauza înlăturării incomplete a cozoaroacelor deasupra camerei pulpare a dintelui. Perforarea la nivelul coletului dintelui (supra- sau subgingival) se întâlnește în caz de vizualizare insuficientă, și în cazul preparării fără a ține cont de poziția dintelui.

Trebuie de subliniat, că diagnosticarea perforațiilor nu prezintă mare greutate. Apariția unei sângerări abundente în asocierie cu durerea indică indubitabil formarea perforației. În acest caz este necesar de efectuat un control radiologic. Concomitent este de dorit ca în presupusul orificiu de perforație să fie introdus un material radioopac. Un material care ne convine cel mai mult este conul de gutapercă.



Perforație cervicală a coroanei unui molar mandibular

În majoritatea cazurilor medicul nu consideră necesar să înștienjeze despre acest lucru pacientul și să înscrie în fișa medicală, ceea ce este deasemenea o greșeală.

16.3. Perforație apicală a canalului radicular.



Perforație apicală a peretelui canalului radicular

Perforația apicală se întâlnește, conform unor date, în 9% cazuri din toate erorile[101]. Pot fi câteva *cauze ale* perforării peretelui apical al canalului radicular:

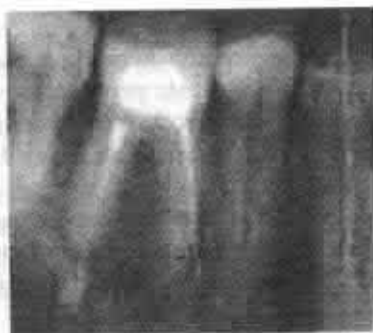1. Încercarea de a trece canalul cu efort în cazul blocării accesului cu rumeguș de dentină;
2. Utilizarea instrumentelor cu vârf agresiv;
3. Utilizarea instrumentelor mecanice pentru prelucrarea canalelor curbe;

4. Deschiderea insuficientă a cavității dintelui sau încercarea de a prelucra canalul radicular fără crearea accesului direct al instrumentului endodontic în canal.

5. Alegerea incorectă a instrumentarului endodontic. În cazul

lărgirii canalelor curbe este util de utilizat instrumente cu vârf bont din aliaj nichel-titan (ProFile-uri), care dispun de flexibilitate sporită.

Schema perforației apicale a peretelui canalului apical este prezentată în figura stângă, iar din dreapta



Perforația rădăcinii meziale

este prezentată o radiografie, care ilustrează perforația rădăcinii meziale în urma utilizării unui file neflexibil cu vârf activ (ascuțit).

Profilaxia acestei complicații constă în respectarea unor reguli:

- În timpul lucrului trebuie folosite procedee tehnice îndreptate spre prevenirea blocării canalului radicular cu rumeguș de dentină.
- Înainte de a introduce instrumentul în canal, el trebuie flexat corespunzător curbării canalului.
- În timpul lărgirii canalului cu file-uri trebuie de efectuat mișcări de pilire, iar mișcările rotative ale instrumentului trebuie să fie reduse la minim.
- Trebuie de acordat prioritate instrumentelor cu vârf neagresiv (*batt-tip*).
- Trebuie utilizată cu exactitate maximă lungimea de lucru a canalului radicular.

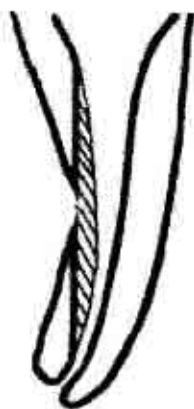16.4. Perforație longitudinală a peretelui canalului radicular.

Această complicație este o variantă a complicației precedente – supralărgirii longitudinale a canalului în treimea medie la “curbura mică” a rădăcinii.

Cauzele cele mai frecvente sunt: subestimarea curburii canalului de către medic, lucrarea într-un canal curbat cu instrumente flexate insuficient, supralărgirea unui canal îngust. În afară de aceasta, apariția acestor complicații poate fi provocată și de particularitățile anatomice ale rădăcinilor.

Profilaxia perforației longitudinale a canalului radicular include aceleași manipulații și procedee tehnice, ca și profilaxia lărgirii excesive a canalului în treimea medie a suprafeții interne a rădăcinii:

- evaluarea preventivă a particularităților anatomo-topografice ale canalelor și rădăcinilor dintelui, bazându-ne pe datele radiografiei diagnostice și “de măsurare”;
- flexarea preventivă a file-ului;
- utilizarea “tehnicii antiperforative”;
- utilizarea *Safety Hedström*, file-urilor flexibile și a instrumentelor rotative din nichel-titan;
- lărgirea canalului nu mai mult de 2-4 numere de la lățimea primară.



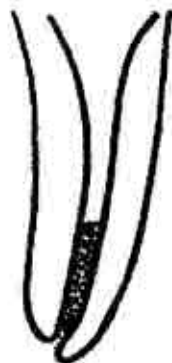Perforație longitudinală a peretelui canalului radicular

16.5. Blocare a canalului cu rumeguș de dentină sau cu țesuturi moi.

Cauzele acestor complicații cel mai des sunt utilizarea prea timpurie a instrumentului de mărime mare și nerespectarea regulii de revenire la un file mai mic pentru controlul permeabilității canalului pe toată lungimea. La blocarea canalului poate duce și înlăturarea incompletă a pulpei, și irigarea insuficientă a canalelor în procesul de prelucrare instrumentală.

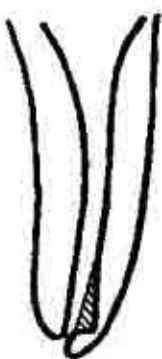
Profilaxia. Pentru a exclude această complicație trebuie numai deocădat de respectat regulile și etapele prelucrării instrumentale a canalelor radiculare, de irigat abundent canalele după utilizarea fiecărui instrument endodontic.

Blocarea lumenului canalului cu rumeguș dentinar sau cu țesuturi moi ►



Tactica medicului. În cazul blocării canalului acesta trebuie irigat bine, trecut pe întreaga lungime de lucru cu un instrument subțire (K-reamer sau PassFinder), iar apoi – deblocat orificiul apical cu K-reamer numărul 06 sau 08.

16.6. Formarea lărgirii apicale sau a pragului – "Zipping".

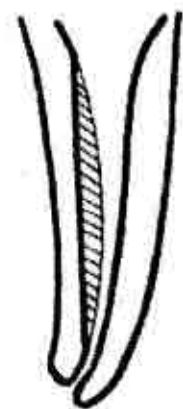


Cauza creării în canal a pragurilor sau a lărgirii apicale mai des este folosirea în timpul lucrului în canalele curbe a unui file gros și neflexibil, care nu a fost flexat preventiv după forma canalului. În cazul rotirii brutale în canal a instrumentului flexat, canalului i se atribuie o formă de clepsidră.

Profilaxia acestei complicații constă în prevenirea blocării canalului cu rumeguș de dentină. Este de asemenea necesară flexarea preventivă a instrumentului conform curbării canalului, iar în timpul lărgirii canalului cu file-ul trebuie efectuate mișcări de pilire și nu – cele de rotație. Reducerea vădită a riscului de creare în canal a pragurilor sau a lărgirii apicale permite lucrul cu instrumentele ce au vârf neagresiv (*Batt - tip*).

◀ *Formarea unei lărgiri sau a unui prag apical – "zipping"*

16.7. Supralărgire a canalului în regiunea treimii medii pe curbura internă a rădăcinii – "Stripping".



Cauzele acestei complicații, de regulă, este subestimarea curbării canalului de către medic, și lucrul în canalul curbat cu un instrument insuficient de flexat.

Profilaxia. Pentru a evita supralărgirea canalului în regiunea "curburii mici" trebuie flexat preventiv file-ul conform curbării canalului, iar în timpul prelucrării de utilizat "tehnica antiperforativă" când file-ul se sprijină în "curbura mare" a canalului. Evitarea acestei complicații de asemenea devine posibilă prin utilizarea *safety Hedström*, file-urilor flexibile și instrumentelor rotative din titan-nichel.

Trebuie exclusă supralărgirea canalelor înguste, curbate; se recomandă a fi lărgite nu mai mult de 2-4 numere de la lățimea inițială.

◀ *Lărgirea longitudinală excesivă a canalului în treimea medie pe curbura internă a rădăcinii ("stripping")*

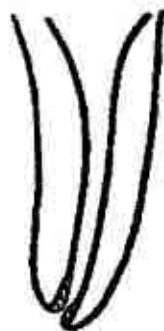
16.8. Supralărgire a orificiului apical.

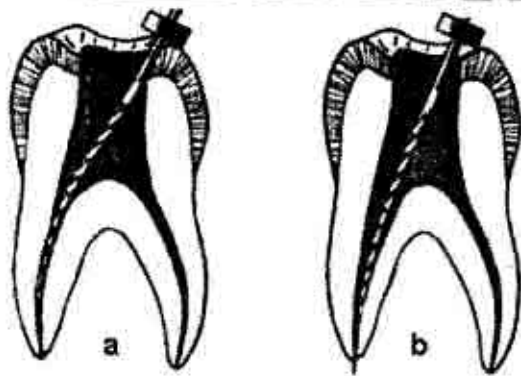
În cazul acestei complicații are loc distrucția constricției apicale fiziologice și să formezi stopperului apical în cazul dat este imposibil.

Cauzele acestei complicații pot fi variate:

1. Aceasta se întâmplă din cauza înregistrării incorecte a lungimii de lucru. Amintim, că în cazul înlăturării pulpei vii lungimea de lucru trebuie să fie cu 1,5 mm mai mică decât lungimea radiologică, iar în cazul înlăturării pulpei devitale, puternic infectate – cu 1 mm mai mică decât lungimea radiologică a canalului.

◀ *Lărgirea excesivă ("ruperea") orificiului apical*





"Pierderea lungimii de lucru" din contul îndreptării unui canal curbat în procesul de prelucrare instrumentală

2. În cazul utilizării metodelor apical-coronare, poate fi "pierdută lungimea de lucru", atunci când inițial se înregistrează lungimea de lucru (fig. a), iar apoi se efectuează lărgirea canalului. Această se întâmplă din cauza îndreptării canalelor curbe în procesul de prelucrare instrumentală, și, în rezultat, lungimea de lucru se poate micșora cu 0,5 – 2 mm. Dacă nu vom lua în considerație acest factor, este posibilă lărgirea părții apicale a canalului cu distrugerea constricției apicale (fig. b).

3. Cauza supralărgirii orificiului apical poate fi tehnica incorectă de prelucrare a părții apicale a canalului.

4. Supralărgirea orificiului apical poate fi efectuată de către medic cu scop de tratament pentru a permite evacuarea exsudatului, refularea după apex a preparatului medicamentos.

5. Cauza distrugerii orificiului apical poate fi resorbția vârfului rădăcinii în caz de parodontită apicală, când constricția apicală fiziologică se distruge nu în urma manipulărilor medicului, ci ca rezultat al proceselor patologice în regiunea periapicală.

În cazul tratamentului endodontic, la copii și adolescenți trebuie luați în considerație termenii de resorbție și de formare a rădăcinilor dinților de lapte și permanenți.

Profilaxia "rupturii" orificiului apical constă în respectarea unui șir de reguli în timpul tratamentului endodontic:

- estimarea exactă a lungimii de lucru și corecția ei în cazul îndreptării canalului radicular;
- respectarea exactă a regulilor și metodicii de prelucrare a părții apicale a canalului;
- lucrul în regiunea apexului radicular – cu acuratețe, fără presiune apicală excesivă;
- utilizarea unor radiografii "de măsurare" adăugătoare în cazuri suspecte;
- utilizarea în cazuri suspecte a metodelor corono-apicale de prelucrare a canalelor radiculare.

16.9. Fracturare a instrumentului în canal.

Fracturarea instrumentului în canal este una din cele mai neplăcute complicații pentru medic și pentru pacient. Lăsarea în canal a părții fracturate a instrumentului înrăutățește rapid prognosticul tratamentului endodontic, iar uneori servește drept cauză a extracției dintelui.

Cauzele fracturării instrumentului cel mai des sunt:

- lipsa accesului direct spre canalul radicular;
- deschiderea incorectă a camerei pulpare;
- utilizarea unui efort considerabil asupra instrumentului în timpul lucrului manual sau mecanic;
- încălcarea tehnicii de utilizare a instrumentului;
- inserția instrumentului la o adâncime considerabilă în timpul rotirii instrumentului duce frecvent la blocare, iar apoi – și la fracturarea instrumentului în canal;
- instrumentul trebuie să se rotească nu mai mult de 120-180°;

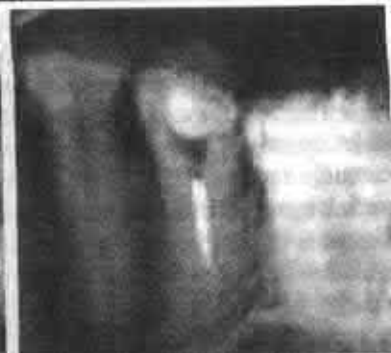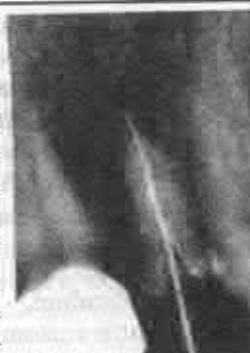Exemple de radiografie cu fragmente de instrumente. ▶

- încercarea de a lărgi canalele radiculare nu cu o piesă endodontică. În timpul rotației doar în direcția acelor ceasornicului are loc introducerea profundă în canalul radicular și, în consecință, fracturarea;

- încălcarea consecutivității utilizării instrumentarului endodontic;

- lucrul cu instrumentele deformatе, răsucite. Lipsa sau insuficiența controlului față de starea instrumentelor endodontice. La primele semne de schimbare a structurii spirelor (sucire sau răsucire) instrumentul trebuie înlocuit;

- lucrul în canalul uscat;
- graba în lucru.



Fracturarea acului Lentulo în canalul radicular:

- a) file-ul a reușit să ocolească fragmentul instrumentului;
b) fragmentul instrumentului în premolarul 2

(sucire sau răsucire) instrumentul trebuie înlocuit;

Profilaxia constă în îndeplinirea următoarelor reguli:

1. Lucrul atent, precaut cu respectarea regulilor și a consecutivității de utilizare a instrumentelor.

2. Respectarea unghiurilor maxime a rotirii instrumentului în canal. K-reamerele — 180°, K-file-urile — 90°; în canalele înguste, curbate unghiul de rotire se recomandă a-l micșora cu 20-30°. De rotit H-file în canal nu se admite.

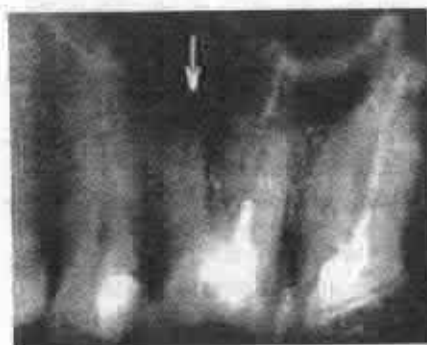3. Utilizarea obligatorie a gelurilor pentru lărgirea canalelor radiculare.

4. Trierea la timp a instrumentelor în vederea excluderii celor neadecvate.

Reamintim din nou criteriile de selecție a instrumentelor endodontice uzate:

- deformarea plastică a instrumentelor;
- instrumente preventiv flexate;
- instrumente cu spire răsucite;
- uzarea muchiei tăietoare a instrumentelor;
- lamă/ tăiș bont al părții active (confirmat prin luciul muchiei tăietoare);
- pulpoextractoarele și instrumentele mai mici de numărul 10 după ISO sunt de o singură folosință și după o singură utilizare trebuie aruncate.

16.10. Utilizare a metodelor neadecvate de tratament și de prelucrare a canalelor radiculare.



Până la momentul actual destul de des continuă să fie folosite metodele care, fie vorba, nu sunt tocmai bune de utilizat. Iată câteva din ele.

- Metoda rezorcină-formalină — componenții cărora (formaldehidă + rezorcină) au acțiune iritantă asupra țesuturilor și, provocând sensibilizarea, nu garantează un tratament eficient, dar peste 80% din medici continuă să o utilizeze.

◀ Schimbări distructive în periodonțiul unui molar după efectuarea metodei rezorcină-formalină

- Obturarea cu o singură pastă nu garantează siguranța, o obturare bună a canalului radicular, dar se utilizează de majoritatea medicilor.
- Obturarea canalelor radiculare cu ciment fosfat este destul de răspândită.
- Prelucrarea medicamentoasă a canalului în majoritatea cazurilor se efectuează nu în jet de soluție, ci cu meșe. Deasemenea cu meșe, și nu cu conuri de hârtie sunt uscate canalele radiculare. Utilizarea metodelor indicate condiționează din start complicațiile apărute pe parcursul tratamentului sau peste un timp oarecare.

16.11. Obturare necalitativă a canalelor radiculare.

Canalul radicular nu este trecut. Particularitățile anatomice ale canalelor radiculare, curbarea sau bifurcarea canalului, depunerea petrificatelor, prezența canalelor auxiliare - pot condiționa impermeabilitatea.

Dar în majoritatea covârșitoare a cazurilor aceasta se datorează:

- lipsa accesului către orificiile de intrare în canal;
- neglijarea informației despre prezența canalelor radiculare auxiliare.
- lipsa setului complet de instrumente endodontice;
- incapacitatea prelucrării instrumentale a canalelor radiculare din cauza necunoașterii metodelor.

Lipsește controlul permeabilizării canalului radicular - nu se efectuează înregistrarea lungimii de lucru a canalului radicular. Lungimea de lucru a dintelui - este acel criteriu, care trebuie cunoscut în cazul preparării dintelui, prelucrării lui medicamentoase, pregătirii conului central și obturării.

Utilizarea metodei de obturare a canalelor radiculare doar cu pastă, care nu garantează o obturare calitativă a canalului radicular până la orificiul apical, fiindcă lipsește controlul cantității de pastă introduse, și adesea este încălcată tehnologia utilizării acului Lentulo.

Menținerea îndelungată a acului Lentulo în canal duce la refularea pastei în afara orificiului apical, iar densitatea umplerii canalului poate fi insuficientă. În cazul scoaterii acului Lentulo din canal în momentul, când mașina este oprită, pasta este scoasă din canal.

Utilizarea metodei unui singur con (central). În acest caz frecvent nu este creat un suport la nivelul constricției apicale, ceea ce duce la umplerea parțială a canalului radicular cu con sau iesirea lui în afara orificiului apical.

Refularea după apex a umpluturii în cazul obturării canalului cu thermafill se datorează determinării imprecise a lungimii canalului sau introducerii excesive a umpluturii în canal.

16.12. Hemoragie intracanalară

Hemoragia din canalul radicular cel mai des se întâlnește în cazul extirpației vitale a pulpei (de la 1 până la 6%). În mare parte hemoragia este favorizată de efectul adrenalinei prezente în compoziția anestezică.

Înainte de obturare este necesar de a curăți canalul radicular și de a atrage atenția asupra culorii meșei cu ajutorul căreia a fost efectuată uscarea canalului.

Hemoragia apare de regulă din cauza vascularizării regiunii apicale a dintelui. La îndepărtarea pulpei cu ajutorul pulpextractorului se produce ruptura vasculară.

Cauzele hemoragiei sunt: a) încălcarea tehnicilor de prelucrare instrumentală a canalelor radiculare; b) îndepărtarea incompletă a pulpei.

Pe lângă aceasta, hemoragiile pot apărea la:

- perforarea zonelor de furcație, a pereților canalelor radiculare,
- orificiul apical larg (la tineri),

- prelucrarea instrumentală agresivă a canalelor radiculare,
- traumatizarea periodonțiului cu instrumente endodontice.

Este necesar de a lua în considerație cauzele generale de apariție a hemoragiilor. Din ele fac parte afecțiunile sistemului cardio-vascular, diateza hemoragică, reumatismul, schimbările aterosclerotice ale sistemului vascular (la persoane în etate), în timpul menstruelor etc.

Modul de stopare a hemoragiei. În cazul unei hemoragii intense în canalul radicular sunt introduse substanțe hemostatice (acid aminocapronic de 5%, sol. de 10% de clorură de calciu). În canalul radicular este introdusă o meșă îmbibată cu sol. de 3% de apă oxigenată, „Vagotil”, „Caprofer”. Mecanismul de acțiune al preparatelor respective constă în accelerarea coagulabilității sangvine. Dacă hemoragia a fost imposibil de stopat, este util de a lăsa în canal meșa, umectată cu unul din remediile sus-menționate, sub pansament de dentină artificială. Pentru profilaxia acestei complicații înainte de extirparea pulpei este necesar de a efectua diatermocoagularea acesteea. În rezultat se formează o zonă de demarcare, și la extirparea pulpei este realizată nu o plagă lacerată (nu are loc ruptura vaselor), ceea ce previne apariția hemoragiei.

16.13. Erori de anestezie

Cauzele complicațiilor cel mai des sunt erorile tehnice în administrarea anesteziei și încălcarea regulilor de asepsie. Este necesar de a ține minte că unele complicații nu depind de medic, și nu întotdeauna ele pot fi prevăzute. Consecințele acestor complicații sunt periculoase, — atât pentru pacient, cât și pentru medic. Orice medic trebuie să le cunoască și să facă tot ce-i stă în puteri pentru a le preveni.

Fracturarea acului de injectare la anestezie. Se întâlnește rar. Pentru prevenirea acestor complicații este necesar de a verifica siguranța fixării acului pe canula seringii și de a respecta regulile de introducere (injecare) a acului. Calitatea inferioară a acelor și erorile la efectuarea anesteziei (mișcarea bruscă a seringii spre lateral, proptirea neașteptată în os) pot cauza fracturarea acului de injectare. În cazul instalării acestei complicații este necesar de a încerca extragerea fragmentului de ac cu pensa sau cu o pensă chirurgicală (*cronțangul*). În caz de tentativă eșuată este necesară o intervenție chirurgicală.

Formarea hematoamelor. Hematomul reprezintă o leziune a peretelui vascular cu un ac de injectare ce apare la administrarea anesteziei. În locul injecției se formează o tumefiere și apare o colorație violetă (cianotică) a pielii și a mucoasei cavității bucale. Leziunea este posibil de a o evita, acest lucru nefiind prea complicat. După injecțarea acului în țesut este necesar de a efectua proba de aspirare și de verificat prin aceasta că acul nu a pătruns în vas, apoi lent și continuu de avansat acul după fluxul de soluție anestezică, bizoul acului fiind ferm îndreptat spre suprafața osului.

Dacă complicația totuși s-a instalat, se recomandă presarea cu degetele mâinii a porțiunii obrazului, învecinate hematomului, sau aplicarea unui pansament compresiv, și a unui obiect rece/gheață etc.

În afară de aceasta, la efectuarea anesteziei se pot întâmpla reacții alergice la anumite preparate, cea mai gravă și mai periculoasă complicație fiind șocul anafilactic, în rezultatul căruia la pacient cade tensiunea arterială, se instalează tulburări respiratorii, apare o stare anxioasă/ de frică, și pacientul pierde cunoștința. În asemenea caz într-un răstimp scurt devine posibil un sfârșit letal. În această complicație este necesară acordarea asistenței de urgență!!!

Efectul anestezic insuficient apare în cazul alegerii incorecte a anestezicului, sau — a metodicii de anestezie, sau — la încălcarea tehnicii de efectuare a acesteea. Ca urmare a acestui fapt apare o sensibilitate dureroasă la îndeplinirea etapelor de tratament.

Neurita apare în urma traumării trunchiului nervos sau a părții lui terminale. Drept rezultat apare parestezia (o senzație neplăcută de amorțire/împunsături/frigere/furnicare etc., apărută spontan), iar în cazuri grave - reducerea stabilă a sensibilității.

Contractura musculară apare în urma încălcării asepticii, traumatizării cu acul a mușchiului pterigoidian intern și a anesteziilor necalitative. Ca urmare a acestor factori apar dureri musculare și deschiderea incompletă a gurii. Pacientului i se recomandă pe noapte aplicarea unui bandaj căpăstru („frondă”), analgezice *per os* și băițe de gură calde cu plante medicinale.

16.14. Înghițirea și aspirarea instrumentelor

În timpul efectuării tratamentului endodontic poate avea loc pătrunderea instrumentului în tractul gastrointestinal (înghițirea) sau în căile respiratorii (aspirarea). Aceste complicații se întâlnesc rar, dar sunt extrem de periculoase.

Pot fi aspirate sau înghițite ace radiculare, freze, files, drill-uri, bucățele de amalgam, ciment etc. Cauzele ce contribuie acestei complicații sunt: poziția incorectă a pacientului în fotoliu, deschiderea incorectă a cavității dintelui, neatenția medicului în timpul efectuării manoperelor endodontice. Este necesar de a respecta strict regula ce constă în faptul că instrumentul endodontic trebuie ținut sigur, strâns cu buricele degetelor și la rotirea acestui instrument el trebuie operat printr-o captare bună. Pe lângă aceasta, trebuie de atras o atenție aparte la fixarea sigură a frezelor în piese.

După fixarea frezei în piesă trebuie de efectuat proba extraorală, pornind bor-mașina, și numai după aceasta - de trecut la operarea cu freza acționată în gura pacientului. Pe lângă aceasta, se recomandă în caz de manopere endodontice folosirea digii.

Și - încă ceva!!! Este necesar de folosit în timpul tratamentului aspiratoare de salivă, deoarece aceasta va împiedica nimerirea salivei pe mâinile medicului și alunecarea instrumentelor, ceea ce poate duce la căderea ultimilor și - prin urmare - la înghițirea lor.

În cazul aspirării instrumentului este necesar de a chema ambulanța sau echipa de urgență (în instituții medicale gen spital), pentru efectuarea bronhoscopiei și extragerea corpului străin sau de a efectua traheostomia.

În cazul înghițirii instrumentului și pătrunderea lui în tractul gastrointestinal este necesar este făcută pacientului o radiografie cu scop de a determina localizația instrumentului înghițit, i se administrează preparate sedative și regim alimentar bogat în celuloză. Trebuie de preîntâmpinat pacientul despre necesitatea de a-și urmări scaunul, deoarece în decurs de 2-4 zile instrumentul trebuie să iasă din organism, ceea ce trebuie de știut la sigur. Dacă instrumentul n-a fost evacuat odată cu scaunul, - este inevitabilă intervenția chirurgicală.

Varianta optimă este *spitalizarea* și *supravegherea* pacientului în serviciu chirurgical.

16.15. Emfizemul țesuturilor moi

Emfizemul (lat. *emphysema*) - prezența aerului în țesuturi. În stomatologie poate apărea a.n. *emfizem post-operator* sau *chirurgical* (engl. *surgical emphysema*), când aerul poate pătrunde în țesuturi, iar bacteriile pot forma în țesuturile moi gaze oarecare. Prezența gazelor sau a aerului în țesuturile afectate creează o senzație caracteristică de crepitație (este o senzație de trosnire, scrișnet) la atingere, și poate fi depistată în cadrul investigației radiologice.

Aerul aflat în țesuturi ușor se absoarbe imediat ce accesul aerului către țesuturi sau formarea în țesut a gazelor încetează.

Clinic apare asimetria feței în regiunea emfizemei, iar la palpație apare crepitația.

Pacientul trebuie calmat și i se recomandă remedii sedative.

Această complicație poate apărea în timpul uscării cu jet de aer a canalelor radiculare. E necesar de ținut minte că nu se recomandă uscarea canalului radicular cu aer sub presiune cu ajutorul pusterului de la unitul stomatologic.

Canalele radiculare sunt uscate cu meșe de vată înfășurate pe ac radicular sau cu pinuri de hîrtie.

17. DEZOBTURAREA CANALELOR RADICULARE.

Uneori apare necesitatea de a dezobtura canalele radiculare necalitativ obturate. Este o procedură laborioasă și complicată.

Modul principal e îndepărtarea mecanică a materialului din canal, folosind instrumente endodontice. Actualmente sunt produse 2 preparate pentru ramolirea rășinii (pastei) de rezorcină-formalină și eugenatelor.

Pentru ramolirea rășinii (pastei) de rezorcină-formalină în canalele radiculare sunt folosite preparatele Endosolv (firma "Septodont"), Resosolv (firma "Pierre Rolland"), solvavent-fluid (firma "ВладМиВа") ș.a., pentru eugenate – Endosolv E (firma "Septodont"), Desocclusol (firma "Pierre Rolland"), eugenat (firma "Omega") ș.a.

Tamponul de vată, umectat cu preparatul corespunzător, este aplicat pe ostiumurile canalelor, fiind apoi închis ermetic cu un pansament pe 2–3 zile. În următoarea vizită permeabilizarea canalelor, de regulă, nu prezintă probleme.

Canalele radiculare, obturate cu gutapercă, sunt dezobturate în mod mecanic, fizic și chimic.

Modul mecanic prevede folosirea instrumentelor endodontice, fizic – încălzirea gutapercei și ulterioara ei ramolire, chimic – aplicarea solvenților de gutapercă (xilen, cloroform). Preparatele sunt introduse cu ajutorul seringii în ostiumul canalelor prealabil eliberat și, pe măsură ce gutaperca se ramolește, ea se îndepărtează cu K-files de mărimi corespunzătoare.

18. RESTABILIREA DINȚILOR TRATAȚI ENDODONTIC, CU DISTRUCȚII CORONARE MASIVE, PRIN UTILIZAREA PIVOTURILOR FIBRO-OPTICE.

Obiective. Indicații. Contraindicații. Recomandări. Metodici.

Tratamentul complicațiilor cariei dentare poate fi considerat finalizat doar după restabilirea funcției dintelui. Lucrând în canalele radiculare, medicii, de regulă, își concentrează atenția asupra regiunii apicale, punând accentul pe prelucrarea și obturarea ermetică.

Din punct de vedere medical, în procesul tratamentului endodontic este necesar de a hotărî următoarele sarcini:

- ✓ Îndepărtarea maximă a țesuturilor necrozate și infectate din canalul radicular;
- ✓ Reducerea numărului de microorganisme patogene în lumenul canalului, țesuturile periapicale și dentina parietală până la un nivel minim patogen;
- ✓ Obturarea ermetică a canalului radicular.

Însă, cu aceasta tratamentul nu se termină, deoarece procesul carios și tratamentul endodontic duc la un grad variabil de distrucție a coroanei dentare, iar la retratarea dinților supuși cândva unui tratament endodontic avem frecvent de a face cu distrucții importante ale părții coronare (ce ajung uneori la desfînțarea integrală a coroanei).

După tratamentul endodontic (*prelucrarea mecanică*) diametrul canalului central al dintelui se mărește în mediu de două ori. Prelucrarea mecanică bună a canalului radicular este necesară în special la tratamentul periodontitelor apicale, când în mare parte sunt înlăturate țesuturile patologic schimbate și infectate. În unele situații clinice putem constata prezența unei rădăcini restante, care uneori se înalță mai sus de nivelul gingiei, iar altelei parțial dispăre sub gingie. Toate acestea creează dificultăți suplimentare pentru realizarea unei restaurări calitative de durată. Restabilirea de mai departe joacă un rol la fel de important în reabilitarea generală a dintelui, fiind considerată de pacienți drept rezultatul final.

Dintele este un organ cavitat, ce necesită fortificarea după tratamentul endodontic cu ajutorul unor construcții pivotate intracanalare. În acest context pentru o restaurare coronară definitivă calitativă este necesar, după efectuarea unui tratament endodontic repetat, de a folosi un element auxiliar de sprijin. Exceptând unele publicații, majoritatea autorilor sunt de aceeași părere fermă că dinții depulpați urmează a fi întăriți cu unul sau câteva pivoturi, - tradițional *in-lay*-uri și pivoturi turnate, pivoturi metalice ancker sau ceramice.

Metodele tradiționale de restabilire a dinților depulpați cu utilizarea unor *in-lay*-uri și pivoturi turnate durează tehnic prea mult, ceea ce nu întotdeauna convine pacienților. Ele pot crea o pereche galvanică cu metalul viitoarei carcasi, amalgamul sau coroanele vechi. Fiind supuse coroziunii în cavitatea bucală, pot cauza o reacție alergică față de părțile sale componente, în special aliajele pe baza de nichel. Pe lângă aceasta, nu trebuie să uităm că modul de elasticitate a dentinei radulare și a metalului diferă considerabil. În cazul unei solicitări laterale apar puncte cu tensiune internă sporită. Deaceia pereții unui dinte tratat endodontic pur și simplu pot să nu reziste. În special, în situația când vectorul de forță este îndreptat oblic. În asemenea caz este posibil desprinderea unei părți din dinte, apariția unei fisuri în regiunea apicală și, în cel mai rău caz, totul se termină printr-o fractură radiculară longitudinală. De regulă, asemenea fracturi servesc drept indicații pentru extracția dintelui.

In-lay-urile turnate metalice sunt fixate de obicei cu ciment fosfat de zinc (sau cu unul glassionomer), ceea ce înseamnă că fixarea se realizează în mod mecanic.

Unirea în limita *in-lay*-ului și dintelui, dacă el este acoperit de coroană, este expusă acțiunii salivei; cimentul treptat se dizolvă - corespunzător sporește în timp și riscul dis-cementării *in-lay*-ului.

Dar cel mai mare neajuns al *in-lay*-ului turnat este dificultatea enormă a extragerii lui în cazul necesității de revizuire și retratare a canalului.

Experiența utilizării unor pivoturi metalice rigide pentru restaurarea unimomentană a arătat că și aici sunt prezente momente negative. Asemenea pivoturi sunt confecționate din diferite aliaje, pot fi conice și cilindrice, pot prezenta filet (post-uri "active") sau - nu (post-uri "pasive"). Deși folosirea pivoturilor cu filet asigură o retenție bună, înșurubarea lor cu efort duce la creșterea tensiunii interioare a dentinei radulare, ceea ce fragilizează în general rădăcina și poate duce la fracturarea dintelui restabilit.

Probabilitatea fracturării este mai mare dacă ostiumul canalar are o forma infundibulară largă, iar partea predominantă al acestui spațiu este umplută cu ciment; în asemenea situații pivoturile cu filet nu întăresc, ci, din contra, fragilizează dintele, în special dacă țesuturile dentare supragingivale sunt puternic distruse. Pe lângă aceasta, lucrând cu pivoturi ancker active, este posibilă fracturarea pivoturilor la nivelul spațiilor dintre spire; apar dificultăți cu mascarea culorii, dar - este ușor (!) de îndepărtat din canal printr-o simpla deșurubare.

În ultimii 10 ani domeniul de aplicare a pivoturilor metalice s-a redus considerabil. Ele au fost substituite în restaurările endodontice cu pivoturi nemetalice (în special - fibro-optice), având caracteristici fizice absolut diferite, ce permit repartizarea uniformă a solicitării de către aceste pivoturi.

Cercetările recente au demonstrat avantajele pivoturilor fibro-optice referitor la tensiunile ce apar, - prin comparație cu pivoturi metalice independent de direcția solicitărilor. Aceste pivoturi atribuie o soliditate maximă restaurărilor definitive, grație elasticității lor aproape de elasticitatea dentinei. Altfel spus, lucrând cu aceste pivoturi, stomatologul poate crea un complex integrat ce constă din pivot, compozit și canalul radicular al bontului restant. Aceasta particularitate reduce esențial solicitările disjunctive stresante asupra pereților rădăcinii comparativ cu pivoturi metalice; ajuta evitarea solicitărilor în bontul dentar și prin urmare a fisurilor și fracturilor, nu perturbază structura fragilizată a dintelui depulpat. Pivoturile fibro-optice sunt confecționați din fibre optice poziționate orizontal și imersionate după o metodă uzinală specială într-o matrice de masă plastică epoxidă (BISGMA), ce constituie 25-40% de la greutatea întregului pivot. Fibrele prezintă în sine un element fortifiant și constituie 60-75% din greutatea pivotului. Aceste fibre sunt continui, iar tensiunea lor - constantă.

Pivoturile cu împletitură complicată de fibre nu au căpătat o largă răspândire din cauza că structura împletită este mai anevoioasă de a fi impregnată uniform cu monomer, ceea ce presupune că soliditatea și perioada de servire va fi inferioară.

Pivoturile moderne pot fi constituite din fibra optică de diferite mărci și diametru, iar numărul lor *per unitate* a suprafeței de secțiune poate de asemenea diferi esențial. Cu cât este mai dens împachetată matricea cu fibre ceramice fine, cu atât mai înaltă va fi rezistența față de solicitare laterală.

Cel mai simplu test de soliditate este încercarea de a rupe pivotul cu degetele; dacă aceasta reușește, înseamnă că pivotul a fost cu defect.

Orice pivot intracanal ar constă din 2 părți, ce îndeplinesc diferite funcții. Ele sunt: partea retentivă și partea de restaurare a pivotului. Prima parte a pivotului este preferabilă de a fi cilindrică, deși o conicitate ușoară este admisibilă.

Cealaltă parte a pivotului (cea de restaurare) întărește întreaga suprastructură sugivală. Ea rezista solicitării masticatorii și de aceea trebuie să aibă o soliditate înaltă. Este logic dacă ea va dispune de niște forme mai robuste. De aceea căutarea unor forme optime pentru pivoturi a arătat că forma combinată (*partea retentivă ușor conică, iar cea restaurativă - realizată mult mai conic*) este cea mai sigură pentru majoritatea tipurilor de restaurări.

Obiectivele:

Adesea pentru instalarea pivoturilor fibro-optice este necesară o serie întreagă de materiale restaurative, și un adevărat algoritm de pași în vederea restaurării postendodontice, obiectivele căreia sunt restabilirea funcției dintelui, crearea impermeabilității pentru bacterii și prevenirea unui viitor risc de fracturare.

Factori agravanți

Considerăm (în *continuarea opiniei tradiționale*), că la îndepărtarea pulpei în cadrul tratamentului endodontic dispare una din sursele fundamentale de alimentare a țesuturilor dure dentare, și care, în consecința depulpării, prezintă un conținut mai redus de fluid dentinar.

Toate acestea condiționează apariția fragilității structurilor dentare.

Pe de altă parte, în urma tratamentului endodontic și lărgirea canalului radicular dintelui pierde un volum mare din țesuturile dure dentare (*aproximativ 1/2 din masa inițială*), ceea ce duce la șubrezirea dintelui.

Pentru a restabili cu succes un dinte tratat anterior endodontic și cu prezența unor distrucții coronare masive este important de a formula unele indicații și contraindicații pentru tratamentul restaurativ al acestuia prin folosirea pivoturilor fibro-optice.

Indicații:

1. Dinții frontali - dacă sunt prezenți doi pereți coronari restanți;
2. Dinții laterali - dacă sunt prezenți doi pereți coronari restanți cu o înălțime de cel mult 3 mm; excepțional se acceptă rădăcini cu desființarea integrală a coroanei și 1-2 mm din 1/3 coronară a rădăcinii.
3. Dinții frontali și laterali - dacă sunt prezente rădăcini suficient de întregre, rezistente, viguroase, și rezorbție apicală neînsemnată.

Contraindicații:

1. Prezența (pe radiografie) a unor pereți radiculari insuficient de rezistenți;
2. Prezența (pe radiografie) a unei rezorbții radiculare apicale de la moderat în sus și a unor semne de focare periapicale de infecție (granuloame, chistogranuloame), și rezorbție a țesutului osos.
3. Rezorbție osoasă orizontală cu suport insuficient (ca adâncime).
4. Locașul destinat pivotului apare tridimensional ca o figură geometrică cilindroconică neregulată, care prezintă la probarea (ajustarea) prealabilă a pivotului un decalaj spațial important la nivelul 1/3 ostiale (după lărgirea canalului și prepararea finală a locașului ostiumul canalare are o formă infundibulară largă, iar partea predominantă al acestui spațiu este umplută cu ciment).

Recomandări:

1. Înainte de restabilire, stomatologul trebuie să atragă atenția la unele momente:
 - ✓ Evaluarea stării igienei a cavității bucale;
 - ✓ Elucidarea stării țesuturilor periapicale;
 - ✓ Evaluarea stării țesuturilor parodontiului marginal;
 - ✓ Determinarea ocluziei;
 - ✓ Clarificarea anamnezei, - dacă pacientul nu suferă de bruxism sau de obiceiuri dăunătoare.
2. Restaurarea se efectuează neîntârziat după finalizarea tratamentului endodontic, recurgând la materiale de obturare moderne (compozite, glassionomere). Cimenturile clasice pentru obturarea provizorie și pentru fixarea pivoturilor metalice nu sunt potrivite, deoarece nu oferă:
 - ✓ etanșare durabilă garantată a canalului radicular;
 - ✓ fixare sigură a pivotului.

Micșorarea volumetrică („tasarea”) materialelor tradiționale de obturație, survenită în curând după plombare, și bascularea pivotului de către forțele masticatorii permanente duce, în final, la discementarea pivotului și la fracturarea longitudinală a rădăcinii.

Metodica de restaurare a coroanelor dentare cu utilizarea pivoturilor fibro-optice intracanalare

După efectuarea unei igiene profesionale a cavității bucale și administrarea anesteziei, de preferat - ligamentare, fixăm un fir de retracție. În unele cazuri pentru detașarea spre lateral și inferior a gingiei noi recomandăm folosirea (sub anestezie locală) a unui clamer pentru fixarea digii.

Din canalul anterior obturat noi îndepărtăm materialul de obturație și o parte din gutapercă. Pentru aceasta folosim instrumente mecanice standarde pentru lărgirea ostiumului canalului radicular de tip „Largo” sau „Gates-Glidden” de diferite dimensiuni. Canalul radicular este preferabil de a fi golit pe 2/3 din lungimea canalului sau, cel puțin, pe 1/2 din lungime.

După pregătirea canalului radicular ajustăm pivotul fibro-optic. În acest caz ținem cont de faptul, că partea pivotului, aflată în canal, nu trebuie să fie ca lungime mai mică decât 1/2 și mai mare decât 2/3 de la întreaga lungime a rădăcinii, iar partea coronară

- 1/3 din pivot. Diametrul pivotului nu trebuie să fie mai mare decât 1/3 din diametrul rădăcinii. Pivotul fibro-optic trebuie să se fixeze strâns în canalul radicular. Cu cât mai mic va fi spațiul dintre peretele canal și pivot, cu atât mai solid va fi fixat pivotul, iar pereții rădăcinii nu vor fi șubreziți.

În acest scop este necesar de a lărgi canalul cu o piesă de turații joase și cu "Largo" de calibrare până la adâncimea și diametrul necesar, apoi ajustăm pivotul. După ajustarea pivotului apare necesitatea secționării (scurtării) lui până la o lungime necesară, ceea ce poate fi făcută atât în afara cavității bucale (folosind un disc diamantat), cât și după fixarea pivotului în cavitatea bucală (folosind freze diamantate). Considerăm incorect scurtarea pivotului până la momentul fixării, deoarece pentru fixarea pivotului scurtat sunt necesare instrumente speciale. Pe de altă parte, pivotul deja instalat și fixat în locaș este ușor de scurtat până la lungimea necesară cu freze diamantate. Nu se recomandă pentru scurtarea pivotului folosirea forcepsului, deoarece presiunea exercitată poate deforma structura pivotului.

Înainte de fixare, pivotul este prelucrat cu substanțe dezinfectante, acoperit cu acid ortofosforic pe parcurs a 40 secunde. Apoi, după gravajul respectiv, pivotul este spălat și uscat fără să fie atins cu mâinile. Ulterior pe suprafața pivotului se aplică adeziv, se așteaptă 30 secunde și apoi - se usucă/ fotopolimerizează.

În cavitatea bucală suprafața de lucru se izolează; suprafața interioară a rădăcinii și bontul dentar se prelucrează cu gel de 37% de acid ortofosforic pe parcurs a 15-20 secunde. Spălăm și uscăm suprafața interioară a rădăcinii cu pinuri de hârtie de diametru mare sau - cu aer. După aceasta, pe suprafața dentară gravată se aplică primer-bond sau adeziv (2 în 1), pe care îl repartizăm uniform cu jetul de aer și îl fotopolimerizăm. Cu ajutorul acului Lentulo, în canalul radicular este introdus și repartizat uniform un compozit flowable (preferabil de solidificare dublă) sau un ciment glassionomer, malaxat până la o densitate medie (de exemplu - Vitremer).

Apoi în canalul radicular este introdus pivotul fibro-optic prealabil pregătit, introducându-l până la poziția de control prin înșurubare cu o presiune ușoară (pentru: 1. a împiedica formarea microbulelor de aer pe întreg parcursul său și 2. a contribui la formarea linkage-ului optim între componentii sistemului tripartit: pivot, materialul de obturare și pereții dentinari ai canalului radicular). Excesul de material este parțial îndepărtat, partea rămasă fiind îndesată în jurul părții ostiale a pivotului. Materialul se polimerizează în decurs de 60 secunde prin pivotul fibro-optic.

În final efectuăm corecția pivotului conform lungimii (înălțimii) părții coronare a dintelui, și trecem la formarea bontului coronar (menit unei lucrări protetice) sau la restaurarea coroanei propriu-zise cu compozit fotopolimer de consistență obișnuită, fiind apoi efectuată fotopolimerizarea de rutină.

Cu toată simplitatea aparentă a tehnicii moderne analizate mai sus, sunt necesare în continuare studii clinice aprofundate (în vederea: a. estimării rezultatelor restaurării cu pivot fibro-optic a unor dinți ce au suportat deja o intervenție endodontică și cu distrucții importante ale părții coronare; b. elabărării unui procedeu universal bine conceput și transpus în schemă ca dotare materială și instrumentală, și ca serie de manopere), ce ar pune în valoare maximă caracteristicile fizice ale pivoturilor și compozitelor utilizate în concordare strânsă cu cele ale dentinei - pentru a oferi structurilor dure dentare restante o rezistență adecvată, opusă solicitărilor mecanice permanente.

ANOMALII DENTARE

§1 Generalități

În cadrul principiului diversității sunt examinate noțiunile: *normă*, *variații*, *anomalie*.

Din punct de vedere al biologiei fundamentale *norma* reprezintă în sine rezultatul dezvoltării evolutive.

„Aceasta reprezintă efectul selecției naturale, care se debarasează de tot ce este anormal, de toate devierile în dezvoltarea entității. Ea se întrușchipează prin însuși faptul supraviețuirii celor adaptați” (B.B. Куприянов, 1974).

Normalitatea (sau starea normală) reprezintă (conform DEX-ului de medicină și biologie [DEX-MB]/C. Năstase și al., 1998-2010) un interval de variație compatibil cu ideea de tip sau sănătate.

Definiția normei se prezintă prin noțiunea măsurii. **Norma** este măsura de activitate vitală a indivizilor. Categoria măsurii în anatomia umană reflectă unitatea caracteristicilor cantitative și calitative ale entității biologice (B.B. Куприянов, Б.А. Никитюк, 1985).

Reieșind din definiția normei, **variațiile** sunt manifestările unui caracter în limitele variabilității sale extreme.

Variabilitatea (lat. *variare* = a schimba) este însușirea organismului de a dobândi anumite schimbări (*variații*). **Variația** (în genetică /conform DEX-MB/), este modificarea proprietăților unui organism sau a unei populații. Variațiile sunt de două tipuri - *ereditare* și *neereditare*.

Variațiile ereditare reprezintă schimbările în baza materială a eredității (*în genotip*), prin mutații și recombinări genetice, care se transmit ereditar la urmași.

Variațiile neereditare sunt niște schimbări, care afectează numai caracterele fenotipice (*variații fenotipice*) și nu se transmit la urmași.

Devierile majore ale caracterului de la normal sunt calificate drept *anomalie*.

Termenul „*anomalie*” indică „ceea ce se abate de la normal, de la regula obișnuită; (*prin extindere*) ceea ce constituie un defect” (DEX, 1996).

Anomalia reprezintă /conform DEX-MB/, abaterea de la o normă, devierea de la forma, structura sau poziția normală a unui țesut, organ etc.

Norma și **anomalia** reprezintă în sine diferite stări calitative ale unui organism sau organ. În limite normale schimbările cantitative nu sunt însoțite de cele calitative.

În stomatologie și chirurgia OMF /conform DEX-MB/ prin **anomalii** sunt definite perturbarile congenitale, intervenite în formarea și dezvoltarea părților anatomice ale terenului maxilo-facial, care duc la formarea unor deviații de la indicii normali (*vizând forma, structura, poziția, numărul* etc.) ale dinților, maxilarelor, sau ale țesuturilor moi.

Anomaliile de structură și viciile de dezvoltare ale dinților apar în urma perturbațiilor în odontogeneză la acțiunea unui număr considerabil de cauze ale defectelor embrionare, - de la tulburări genetice până la efecte specifice ale mediului ambiant.

Diferiți factori, inclusiv cei chimici, care pot duce la formarea defectelor de dezvoltare a embrionului și care au fost depistați la timp oportun, se numesc **factori teratogeni**. Majoritatea medicamentelor nu dereglează dezvoltarea normală, iar în doze mari provoacă moartea embrionului și deaceia nu sunt teratogene.

Teratogenii provoacă de obicei defecte specifice la o concentrație joasă, iar în doze mari deasemenea duc la sfârșit letal.

Factorii teratogeni influențează asupra organismului uman în perioada de formare a organelor, deaceia ei acționează până la nașterea copilului. Dar dinții umani își finalizează dezvoltarea după nașterea individului. Deaceia factorii nocivi, care influențează asupra sistemului dento-maxilar în perioada postnatală, deasemenea sunt considerați teratogeni.

Anomaliile dentare sunt afecțiuni ale țesuturilor dure, întâlnite într-un număr important, fiind mai des remarcate la dinții permanenți, decât la cei temporari. Pot fi identificate *anomaliile dentare de formă, de culoare, de volum, de structură, de număr și de poziție*, care se pot manifesta izolat, deși mai des ele se asociază cu alte anomalii de structură sau vicii de dezvoltare ale maxilarelor sau ale feței, precum și cu anomalii și vicii ale organelor și sistemelor organismului uman.

În literatura de specialitate (Azanov H. I., 1929; Baic C. I., 1965; Патрикеев В. К., 1973; Gnatiuc P., 1986, 2009; Колесов А. А., 1991; J. P. Fortier, 1987; Zarnea L., 1993; Курякина Н. В., 2001; Cocârlă E., 2000; Cura E., 2000; R. P. Langle, C. S. Miller, 2003; Godoroja P., Spinei A., Spinei I., 2003) este prezentată o varietate bogată de forme clinice.

Gravitatea anomaliilor dentare este determinată în dependență de faptul, la ce etapă de dezvoltare a dinților au acționat factorii traumatizanți, care pot fi de origine ereditară sau dobândită.

Afecțiunile cu caracter ereditar sunt provocate de mutațiile suferite de către codul genetic, induse de acțiunea unor factori externi (*radiații, compuși chimici: alcool, nicotină, droguri, de producție etc.*) sau interni.

Anomaliile dentare pot surveni în urma perturbării proceselor:

- de formare a smalțului, dentinei sau cementului;
- de erupție dentară și de resorbție radiculară;
- de maturizare posteruptivă a dintelui.

Ele se pot forma grație disfuncțiilor sau bolilor endocrine, sau - a celor infecțioase, suportate de gravidă, sau de către copil în primii ani de viață.

Factorii traumatizanți locali sunt traumatismele maxilare, ale mugurilor dentari, procesele inflamatorii din regiunea maxilo-facială la copii.

Anomaliile de structură dentară pot fi rezultatul unor vicii ereditare sau dobândite ale structurii țesutului primar (*ectoderm și mezoderm*), din care se formează smalțul, dentina, cementul, precum pot să se formeze și în urma tulburării mecanismului de formare a smalțului și dentinei coroanei dentare, a dentinei și cementului radicular, mecanismului de erupție a dintelui și a resorbției rădăcinilor, a mecanismului de maturare a dintelui după erupție etc.

Pe lângă aceasta, anomaliile de structură dentară pot să apară și să se dezvolte ca legături ale patologiei unei patologii sistemice - congenitale, ereditare sau dobândite.

Clasificarea Dechaume, completată de Burlui și colab., 2000:

Clasa I - anomalii de sediu, volum, formă, direcție.

Clasa II - leziuni coronare odontale congenitale cu specific ereditar:

- amelogeneza imperfectă;
- dentina opalescentă ereditară:
 - a. displazia Capdepont;
 - b. dentina opalescentă Hodje;
 - c. dentinogeneza imperfectă;
 - d. displazia dentinei;
 - e. dinții în formă de cochilie (dinți fantomă).

Clasa III - leziuni coronare odontale dobândite înaintea erupției dinților:

- hipoplaziile simple ale smalțului;
- hipoplaziile complexe - dintele Hutchinson;
- anomalii prin iradiere - dintele Moser.

Clasa IV - leziuni coronare odontale dobândite în perioada post eruptivă:

1. pe dinții temporari:
 - a. melanodonția Beltrami și Romieux;
 - b. vulnerabilitatea dentară - carii multiple cu evoluție în suprafață și în profunzime;
 - c. carie, abraziune, traumatisme.
2. pe dinții definitiv:
 - a. sindromul Dubreuil Chambardel;
 - b. leziunile odontale consecutive intoxicațiilor medicamentoase (morfina); se prezintă sub forma unor leziuni carioase cu localizare la coletul dentar;
 - c. caria galopantă;
 - d. leziuni odontale prin iradieri prelungite;
 - e. discromiile dentare:
 - de cauză internă - incompatibilitate Rh;
 - pulpectomie defectuos executată.
 - f. uzura dentară:
 - fiziologică (atriția);
 - patologică (abraziune dentară).
 - g. eroziunea dentară:
 - chimică;
 - idiopatică.
 - h. leziuni odontale ce apar prin caria dentară.

Factorii patologici pot acționa asupra genotipului, provocând diferite forme clinice de anomalii, de la simple - la compuse.

Este dificil a diferenția etiologia anomaliilor de număr de etiologia anomaliilor de structură.

Din aceste considerente este rațională o *clasificare* mai simplă, propusă de Fortier:

- anomaliile de morfologie și număr;
- anomaliile de structură.

B. K. Пампукев (1968) recomandă următoarea *clasificare a afecțiunilor necarioase ale dinților*:

1. Afecțiuni dentare apărute în perioada de formare și dezvoltare a țesuturilor dentare, adică până la erupere:

- a) hipoplazia dinților;
- b) hiperplazia smalțului;
- c) fluoroza endemică a dinților;
- d) anomaliile de dezvoltare și de erupere; modificările culorii dinților;
- e) modificări ereditare ale dezvoltării dinților (*amelogeneza imperfectă, dentinogeneza imperfectă, displazia Stainton-Capdepont; osteogeneza imperfectă; boala de marmură, hipofosfatezia ș.a.*).

2. Afecțiuni dentare apărute după erupere:

- a) pigmentarea dinților și depunerile dentare;
- b) abraziunea țesuturilor dure ale dinților;
- c) defectul cuneiform;
- d) eroziunea țesuturilor dure ale dinților;
- e) necroza țesuturilor dure ale dinților;
- f) trauma dentară;
- g) hiperestezia dinților.

Clasificarea anomaliilor structurii și a viciilor de dezvoltare ale țesuturilor dure dentare (T. Ф. Виноградова, 1987):

1. **Anomalii de structură ale dinților, ce se transmit ereditar și sunt condiționate de imperfecțiunea structurii țesuturilor, ce formează smalțul și dentina:**
 - *sindromul Stainton-Capdepont* (tulburarea ereditară de tip autozomal-dominant concomitentă a structurii smalțului și dentinei); tip de moștenire autozomal-dominant;
 - *amelogeneza imperfectă* de tip hipoplastic; moștenire recesivă, conjugată cu cromozomul X, și autozomal-dominant;
 - *dentinogeneza imperfectă* de tip hipoplastic; moștenire recesivă.
2. **Anomalii de număr, volum și formă ale dinților, determinate de transmiterea ereditară a tipului, numărului, volumului și formei dinților etc.;** tip de moștenire a unei patologii izolate autozomal-dominantă;
3. **Anomalii de structură și vicii de dezvoltare ale țesuturilor dure dentare ca urmare a patogeniei patologiei de sistem din organismul copilului (ereditară, congenitală și dobândită):**
 - *dinții de "chihlimbar"* - în osteogeneza imperfectă;
 - *dinții Hutchinson* - în luesul congenital;
 - *dinții cenușii, cenușiu-albaștri, cafenii* - în sindromul hemolitic și ictere hemolitice de diferite etiologii;
 - *adenție, hipodentie, dinți conici* - în displazia ereditară;
 - *microdentie* - în nanismul hipofizar etc.
4. **Anomalii de structură și vicii de dezvoltare ale țesuturilor dure provocate de acțiunea factorilor externi:**
 - *fluoroza;*
 - *dinții de "tetraciclină";*
 - *hipoplazia de sistem nespecifică a dinților temporari și permanenți;*
 - *hipoplazia locală (de focar), condiționată de traumă, osteită cronică de durată, osteomieliță cronică, tumori, chisturi etc.;*
 - *aplazia parțială și totală a smalțului dinților temporari la copii născuți prematur etc.*

Fiecare din grupurile descrise de anomalii ale structurii dintelui are simptomele proprii individuale clinice și roentgenologice, condiționate de cauza apariției și mecanismul dezvoltării.

Gradul de manifestare a fiecărui simptom al unei oarecare patologii în numărul predominant de studii este reprezentat diferit, ce se explică prin variata intensitate a acțiunii factorilor etiologici, durata și perioada influenței lor asupra structurilor în formare ale țesuturilor dentare etc.

ANOMALII DENTARE DE NUMĂR

În perioada de nidație și formare a primordiilor dentari sunt posibile devieri în sensul sporirii sau reducerii numărului de dinți comparativ cu norma de vârstă: *hiperodontie*, *hipodontie* sau *anodontie*.

Absența totală a danturii și a mugurilor dentari se numește *anodontie (adenție primară) totală*.

Anodontia (adenția) parțială apare prin reducerea numărului de dinți:

- *hipodontie* - în caz, dacă lipsesc mai puțin de 4 muguri dentari;
- *oligodontie* - în caz, dacă lipsesc mai mult de 5 muguri dentari.

Hiper(o)donția este o anomalie dentară, datorată apariției unui număr excesiv de dinți deciduali sau permanenți, și întâlnită preponderent la maxilă (în 90% din cazuri, - după P.Firu și M.Rusu). În cazul acestei anomalii numărul dinților deciduali depășește 20, iar a dinților permanenți - 32.

Dinții apăruți peste numărul normal se numesc *supranumerari*.

Dinții supranumerari pot fi dezvoltăți normal, să aibă o formă relativ corectă, și să fie dispuși în arcada dentară, fără să provoace tulburări oarecare.

Mai des însă dinții supranumerari sunt caracterizați prin anomalii de formă (*suprafața neregulată a coroanei, prezența unor tuberozități pe dinți, forma dinților conici* [„de cui”), *coroana cu formă conică*).

Creșterea numărului de dinți poate fi expresia atavismului (*Adloff*), consecința proliferației epitelului lamei dentare (*Osborn*), produsul dedublării primordiului dentinar (*Walkhoff*) sau rezultatul odontomului de consistență dură. Odontoamele simple, legate de smalț, se numesc *perle de smalț*. Odontoamele complexe sunt alcătuite dintr-un număr mare de dinți, printre care se pot întâlni și dinți formați normal.

Hiper(o)donția dinților deciduali se observă mai rar (0,5%), decât cea a dinților permanenți (1%), și frecvent este unilaterală.

Dinții supranumerari, aflându-se în arcada dentară, contribuie la crearea unor dificultăți erupției dinților din complet, la creșterea excesivă a procesului alveolar, ceea ce favorizează instalarea unor anomalii de formă a arcadelor și ocluziei dentare.

Există studii, unde este descrisă erupția dinților supranumerari pe gingie, palat, tuberozitatea maxilarului superior, în cavitatea nazală și peretele orbitei. Spațiul insuficient pe arcada alveolară devine frecvent cauza erupției dintelui supranumerar pe fața jugală sau linguală a gingiei.

Asemenea dinți frecvent nu suportă solicitări funcționale și devin locul de acumulare a resturilor alimentare, frecvent este prezentă inflamația gingiei adiacente. Dinții supranumerari dereglează procesul de erupție a dinților normali, pot îngreua masticăția și cauza un disconfort fizionomic.

Erupția dintelui supranumerar poate fi perturbată sau să nu aibă loc. În dinții reținați frecvent se formează un chist.

În urma exercitării unei presiuni asupra rădăcinilor dinților numerari (prevăzuți în set normal), ei duc la formarea unei variate patologii ale poziției acestora.

Dinții supranumerari cu localizarea între rădăcinile incisivilor centrali adesea cauzează diastema sau alte anomalii. Aceeași dinți, în special cei aflați în afara arcadei dentare, urmează a fi extrași pentru asigurarea creșterii și dezvoltării normale a dinților numerari și pentru corecția deficiențelor ocluzale.

Cel mai des în calitate de anomalie poate apărea supranumerar un dinte (sau doi) în regiunea anteromediană a danturii superioare definitive (*mai exact - între incisivii mediali superiori*) - *meziodinte* (sau *meziodens*; lat. *mesiodens*), care are o formă conică [de „țărnuș”), dimensiuni reduse, rădăcină scurtă, și o coroană conică îngustată în sens ocluzal. Dintele supranumerar se localizează sau în arcada dentară, sau este poziționată lingual de ea, iar ca înălțime nu ajunge la nivelul marginii incizale a incisivilor mediali, aflați în vecinătate.

Uneori însă forma și mărimea acestui dinte pot fi normale.

Această anomalie poate fi explicată prin apariția unor astfel de caractere la o etapă trecută de om în evoluția lui, când strămoșii noștri aveau 3 incisivi (*anomalie regresivă*).

Uneori pot fi prezenți doi incisivi laterali superiori - *dinți gemeni*.

Uneori incisivul lateral, dispunând de o coroană de mărime considerabilă, este dedublă doar în partea coronară, pe când rădăcina prezintă doar un șanț longitudinal.

Aceste anomalii ale incisivului lateral pot fi apreciați drept rezultatul dedublării nidației dintelui.

Canini supranumerari se întâlnesc destul de rar.

În regiunea molarilor dinții supranumerari pot fi divizați în două grupe: *dentes distomolares* și *dentes paramolares* [Bołk, 1914]. Cel mai des ei se întâlnesc pe maxilă.

Distomolari sunt acei dinți, care sunt situați în urma molarului III, și concomitent cu aceasta sunt deviați spre lingval. Forma acestor dinți variază de la un dinte „în pivot” până la un molar tipic. Ei reprezintă în sine al IV molar, și fac parte din formațiuni ataviste.

Al doilea ca frecvență dinte supranumerar este molarul IV superior, care poate fi normal dezvoltat sau poate prezenta dimensiuni reduse.

Relativ des al IV molar există ca rudiment în formă de nidație epitelială. Uneori distomolarul este remarcat sub formă de cuspid singular sau dedublat accesoriu (*tuberculum distomolare*), dispus pe partea postero-lingvală a coroanei dintelui de minte. De la el poate continua o rădăcină accesorie (*radix distomolaris*).

La paramolari se referă acei dinți accesorii, supranumerari, care sunt situați în spațiul dintre molarii I și II, II și III. Cel mai frecvent au un aspect de dinte „în pivot”; mai rar coroana lor are o impresiune, înconjurată de doi și mai mulți cuspidi. În aspect rudimentar paramolarii sunt reprezentați de cuspidi accesorii (*tubercula paramolaria*), fiecare fiind dispus pe fața jugală a cuspidului anterior al molarului doi și trei. Cuspidului îi poate corespunde o rădăcină accesorie (*radix paramolaris*).

Al treilea ca frecvență dinte supranumerar sunt premolarii inferiori. De obicei ei au o localizare anormală (*erupție ectopică*), datorată erupției întârziate în arcada dentară.

În grupul premolarilor dinții supranumerari sunt dispuși ori între I și al II-lea premolari, ori între al II-lea premolar și I molar. Ca formă ei pot să corespundă întru totul premolarilor, sau să semene cu aceștia mai mult sau mai puțin. În cazul asemănării totale este imposibil de a decide, care dinte este accesoriu. Prezența premolarilor supranumerari poate fi tratată drept o anomalie regresivă, care relatează despre faptul, că strămoșii noștri aveau mai mult de doi premolari.

Hipodontia. Prin hipodontie se înțelege o anomalie dentară, caracterizată prin lipsa congenitală a unuia sau a câtorva dinți ca urmare a ageneziei acestora. Un termen apropiat ca sens este cel de *oligodontie*, care indică lipsa congenitală a câtorva dinți.

Hipodontia nu depinde de sex și de apartenența rasială a pacientului; ea poate afecta atât dinții de lapte, cât și cei permanenți (lipsa ultimilor se denotă mai des). Anomalia respectivă este depistată la 5% din oameni, frecvent ea comportă un caracter familial.

Hipodontia poate fi falsă sau adevărată. La micșorarea aparentă (falsă) a numărului de dinți avem de a face doar cu o erupție întârziată. După cum se știe atât dinții normali, cât și cei supranumerari, pot rămâne retenționați în maxilar atât singulari, cât și câțiva, în grup. În aceste cazuri dintele se află nu în arcada dentară, ci în grosul osului maxilar.

Poate fi remarcată și micșorarea adevărată a numărului de dinți - **adenția**. Adenția poate fi *parțială*, - când lipsește unul sau câțiva dinți. Uneori lipsesc primordiile a zece și mai mulți dinți. Extrem de rar lipsesc toți dinții - *adenția totală*.

Adenția primară apare în cazul, când unul sau câțiva dinți nu au erupt, iar cea secundară apare după extracția dintelui.

În adenția parțială cel mai des se denotă lipsa dintelui de minte și a incisivului lateral superior. Putem conchide, că dinții respectivi se referă la cei „în reducție”, și că în viitor ei vor dispărea de asemenea, precum au dispărut pe parcursul evoluției spre *homo sapiens* al treilea incisiv și doi premolari.

Spre deosebire de extracția prematură a dinților deciduali sau pierderea timpurie a dinților permanenți, în cazul adenției primare se remarcă subdezvoltarea procesului alveolar al maxilei sau a părții alveolare a mandibulei.

Frecvent lipsesc molarii III, apoi, în ordine descrescândă a frecvenței, premolarii secunzi inferiori, premolarii secunzi superiori și incisivii laterali inferiori. La inspecție pe arcada dentară frecvent se decelează un spațiu liber („breșă”) sau un dinte decidual.

Diagnosticul de *hipodontie* se stabilește, reieșind din date anamnestice și din rezultatele investigațiilor radiologice.

La reducerea numărului de dinți contribuie variați factori. Ca urmare a resorbției primordiilor dentari în legătură cu suportarea unor maladii infecțioase, sau drept consecință a faptului că aceste primordii n-au fost nidate în genere, se produce **reducția dinților**.

Reieșind din ipoteza câmpurilor morfogenetice, înaintată și elaborată de Butler și Dahlberg, diferite grupuri de dinți au o tendință diferită către reducere. Conform acestei ipoteze structura dinților este determinată de controlul genic, care acționează parțial asupra întregului sistem dentar, și parțial - asupra unor grupuri izolate de dinți. Corespunzător ca și cum se formează câmpuri morfogenetice aparte. Unele câmpuri dispun de o rază largă de acțiune, pe când altele au domenii mai reduse de influență, și determină formarea unui caracter oarecare în cadrul unui grup de dinți. Câmpurile morfogenetice interacționează între ele într-un mod destul de complex. Un câmp se poate „suprapune” pe celălalt câmp, învecinat. Astfel, o clasă de dinți poate să se asemuiască clasei vecine. Îndeosebi aceasta este caracteristic pentru premolari. În cadrul grupului dentar este o arie de o acțiune maxim intensă a genei, unde caracterul capătă expresia cea mai completă. Este așa-numitul *pol al câmpului morfogenetic*. Dinții aflați în această zonă se numesc *dinți-cheie*. Ei au, de regulă, o structură stabilă și sunt mai puțin predispuși reducerii decât așa-numiții *dinți variabili*, aflați la periferia câmpului morfogenetic. Adesea polul se află la limita medială a fiecărei clase de dinți, deși există excepții (*de ex., incisivii inferiori*).

Reieșind din cele expuse mai sus, poate fi explicată frecvența maximă a adenției incisivilor II superiori, premolarilor II și molarilor III.

Hipodonția achiziționată, sau hipodonția secundară. Prin *hipodonția achiziționată* se înțelege pierderea dinților în urma unui traumatism (*de ex., sportiv, datorat unui accident rutier etc.*) sau extracții (*de ex., în periodontită, carie și tratament ortodontic*). Spațiul devenit liber în urma pierderii dintelui poate deveni cauza unei deplasări (migrări), distorsionării, rotației și extruziei dinților vecini sau dinților antagoniști. De exemplu, pierderea unui dinte lateral poate cauza înclinarea sau separarea dinților frontali din cauza redistribuirii asupra lor a sarcinii ocluzale. Dinții frontali monoradiculari rezistă mai rău sarcinii ocluzale și, în cazul debilității țesutului periodontal, deviază spre anterior.

Hipodonția achiziționată poate duce la tulburarea ocluziei, corecția căreia poate necesita asistența [intervenția] unui parodontolog, ortodont, protetician sau chirurg.

În adenția primară lipsesc cel mai des ultimii molari, incisivul lateral superior sau caninul. La adenția incisivilor laterali ai maxilei între dinți sunt localizate spații - *diasteme și treme*.

În cazul unor devieri în dezvoltare în perioada de diferențiere a primordiilor dentare se remarcă anomalii dentare de volum (mărime, dimensiuni) și formă.

În regiunea coroanei ele țin de schimbarea reliefului, coraportului dimensiunilor, și micșorarea sau creșterea numărului de cuspidi.

Asemenea anomalii ale unor dinți aparte condiționează producerea unor modificări în amplasamentul dinților vecini, provoacă tulburări funcționale și defecte estetice.

ANOMALII DENTARE DE VOLUM

Dinții au dimensiunile lor medii, care pot varia într-o direcție sau alta, și pot fi anormal de mari (*macrodonție*) sau anormal de mici (*microdonție*). Cazurile de *macrodonție* și *microdonție* pot viza coroana sau rădăcina dintelui, care pot apărea excepțional dezvoltate sau, invers, subdezvoltate.

Macrodonția, sau megalodontia. În *macrodonție* dinții au dimensiuni mai mari față de normal. Anomalia poate afecta [viza] unul sau câțiva dinți, sau întreaga arcadă dentară.

În *macrodonție* dimensiunile medio-distale ale dinților depășesc considerabil mediile statistice. Incisivii superiori centrali giganți întrec uneori lățimea ambilor incisivi inferiori.

Mai rar dinții giganți se întâlnesc printre incisivii și premolarii inferiori. Macrodonția poate implica atât dinți permanenți, cât și cei deciduali.

Macrodonția de obicei este relativă. Cel mai des apar măriți incisivii și molarii III inferiori. Macrodonția poate fi manifestarea unei alte anomalii, cunoscută drept *hemihipertrofi*, în cazul căreia partea afectată a feței, inclusiv dinții, are dimensiuni mai mari față de normal.

Dar în acromegalie dinții nu sunt atât de măriți ca dimensiuni cum ar părea, ci maxilarele, ale căror supradimensionare este considerabilă, apar mult prea evidente, bătând manifest la ochi prin aspectul său neobișnuit.

Între dinți aparte există spații mari, și deaceia ei creează impresia cum că ar fi considerabil măriți în dimensiunile sale.

Exemplu de macrodonție poate servi varianta de *dentes confusi* - dinți rezultați în urma fuzionării a doi muguri dentari.

Majorarea volumului rădăcinii dentare este cunoscută ca *rizomegalie*. Mai frecvent este depistată rizomegalia caninilor superiori, care în lungime pot să depășească 40 mm.

Fuziunea. Fuziunea dentară se caracterizează prin fuzionarea primordiilor a doi sau mai mulți dinți cu concrescența corespunzătoare a tuturor țesuturilor ale acestora.

Grație fuzionării se formează dinți cu o coroană largă (*lățimea dintelui este mai mare decât înălțimea*), și adesea lipsește linia delimitatoare în locul fuziunii, inclusiv - la nivelul rădăcinilor. Regiunea joncțională este alcătuită din dentină, arareori - din smalț. Fuziunea dentară este întâlnită la 1% din oameni și poate comporta un caracter familial. Fuziunea dinților deciduali se remarcă de 5 ori mai des față de cei permanenți; în fiecare al zecelea caz ea este bilaterală. Cel mai des sunt afectați incisivii. Unul din semnele ei caracteristice este reducerea numărului de dinți în arcada dentară în urma fuzionării.

Drept excepție servesc cazurile de fuzionare a primordiului unui dinte normal cu primordiul unui dinte supranumerar. Fuziunea în asemenea caz poate fi completă sau parțială. În primul caz nu rămân nici chiar urme de fuziune, iar în al doilea caz dintele supranumerar capătă aspectul unui apendice.

Dinții fuzionați prezintă un aspect de dinți dublați, determinat de prezența unei coroane bifide și a unei singure rădăcini, ultima prezentând un șanț pe fața labială sau linguală.

Pe radiografie dinții fuzionați frecvent prezintă două camere pulpare și două canale radiculare. Dar, în dependență de gradul de fuziune, anomalia poate avea o asemănare considerabilă cu gemația (dedublarea) dinților. Fuziunea dinților deciduali frecvent programează hipodonția ulterioară a dinților permanenți.

Gemație. Gemația reprezintă o anomalie de formă și volum, determinată de clivarea totală [completă] sau parțială [incompletă] a unui mugure dentar în timpul morfogenezei. „Dintele geminat” (engl. *geminated tooth*) este o anomalie caracterizată prin dedublarea parțială a mugurelui dentar.

Gemația este favorizată de apropierea imediată a foliculilor, care urmează să o constituie, de simultaneitatea mineralizării lor, de convergența lor, precum și de traumatisme sau inflamații locale.

Gemația dentară incompletă este întâlnită la mai puțin de 1% din oameni, și poate comporta un caracter familial. Gemația dinților deciduali se remarcă de 5 ori mai des față de cei permanenți; anomalia este mai frecvent întâlnită în regiunea incisivilor inferiori deciduali și a incisivilor superiori permanenți; în rare cazuri gemația este bilaterală.

Din punct de vedere clinic este dificilă diferențierea [deosebirea] gemației de fuziune. Deoarece în urma dedublării este perturbată dezvoltarea unui singur mugure dentar, numărul dinților în arcada dentară poate fi normal, deși dintele anormal are dimensiuni ce depășesc cele normale (macrodont).

Dintele macrodont are: a) o coroană cu aspect normal sau bifidă, sau aceasta prezintă un sulcus pe fața labială sau linguală; b) o singură rădăcină, de dimensiuni sporite, ce prezintă un șanț pe fața labială sau linguală.

Pe radiografie dintele geminat prezintă o cavitate pulpară comună de dimensiuni mărite. Dar sunt posibile și alte schimbări.

Geminația dentară completă, sau „dinții gemeni” (lat. *dentis geminati*, engl. *twinning*) este o anomalie rară, caracterizată prin dedublarea totală a mugurelui dentar. Jumătățile dintelui dedublat sunt separate în totalitate una de alta, dar în același timp fiecare din acești doi dinți prezintă aspectul „în oglindă” al celuilalt. Dimensiunile sunt de obicei mai mici decât cele normale, ceea ce permite a considera acești dinți „microdonți”. La numărarea dinților se adevărește un număr sporit față de normal, iar în urma deficitului de spațiu se deformează linia arcadei dentare. Este greu, iar uneori - chiar imposibil, de a deosebi dinții gemeni de anomalia asociată în formă de „incisiv lateral conic” și incisiv microdont supranumerar, ce se dezvoltă din diferiți muguri dentari.

Invaginația dentară (*Dens in dente*). Prin termenul de *invaginație dentară* („dinte în dinte”) se înțelege o așa fuziune, când primordiul unui dinte intră în celălalt dinspre rădăcină. Este o anomalie ce prezintă o invaginație (creștere înspre interior) a adamantinei (și frecvent) a dentinei în cavitatea dintelui în sens apical, iar în pulpă se află adamantina (*Moral*). *Invaginația dentară* este o anomalie frecventă de dezvoltare a dintelui, întâlnită la 1% din oameni. Denumirea de „dinte în dinte” se datorează tabloului radiologic caracteristic.

La studierea radiografiei în camera pulpară se determină adamantina și dentina, având aspectul de picătură sau de bulb.

Anomalia comportă un caracter bilateral, iar schimbările din dinte pot fi exprimate diferit - de la unele ușoare - până la altele considerabile, când sunt prezente câteva invaginații într-un singur dinte. Cel mai des sunt remarcate invaginații la incisivii laterali superiori, apoi ca frecvență urmează incisivii mediali, dintele microdont supranumerar dintre incisivii mediali superiori, canini, incisivii laterali inferiori, și rar - dinții laterali.

Microdonția, sau **microdentia**. În microdonție dinții au dimensiuni mult diminuate față de normal, asociindu-se adesea cu anomalii ale șirurilor dentare, și cu apariția diastemelor și tremelor. Cel mai mult sunt receptivi reducției [reducerii] dinții, localizați în porțiunile distale ale fiecărei clase.

Comportă un caracter familial și afectează [vizează] unul sau câțiva dinți (de obicei - bilateral), sau întreaga arcadă dentară. Sunt deosebite microdonția izolată, relativă și generalizată. Microdonția izolată este forma cea mai frecventă. Ea se manifestă prin dimensiuni reduse ale unui dinte permanent.

Incisivul superior medial, fiind un dinte stabil, este puțin predispus reducției. Incisivul superior lateral se referă la cei mai instabili și mai predispuși reducției dinți. Se întâlnesc așa-numitele forme „de cui” și „de țărșu”.

Gradul extrem de reducere a incisivului superior lateral se caracterizează prin lipsa lui totală.

În normă coraportul între dimensiunile medio-distale ale incisivilor medial și lateral constituie 1:0,8.

În gradul I de reducere dimensiunea medio-distală a coroanei incisivului lateral constituie aproximativ o jumătate din dimensiunile analogice ale incisivului superior medial.

În gradul II de reducere incisivul lateral are o formă conoidă, deși înălțimea coroanei lui corespunde normei.

În gradul III de reducere incisivul lateral superior nu depășește o jumătate din înălțimea lui normală.

Pe locul doi ca frecvență de afectare sunt molarii trei. Microdonția generalizată poate fi relativă și adevărată. În cazul microdonției relative dimensiunile dinților sunt normale, mărit

fiind doar maxilarul. Microdonția adevărată se întâlnește rar. În cazul acestei forme dimensiunile maxilarelor sunt normale, iar cele dentare - sub normal. Microdonția generalizată poate fi manifestarea nanismului hipofizar. Cauza ei poate fi chimioterapia sau radioterapia în legătură cu o tumoră malignă în perioada de creștere a dinților.

ANOMALII DENTARE DE FORMĂ

Anomaliile dentare de formă în majoritatea cazurilor sunt determinate ereditar, însă pot să se formeze și grație acțiunii factorilor locali.

La intervenirea unor perturbații în formarea și diferențierea primordiilor dentare se formează niște dinți de o formă incorectă.

Din punct de vedere clinic, deosebim dereglări *parțiale* sau *totale* ale formei dentare.

Se întâlnesc anomalii de formă a coroanei, rădăcinii sau a dintelui în ansamblu. Ele se determină în dentiția permanentă, în special la dinții supranumerari.

În variertatea anomaliilor de formă a dinților unele au un tablou clinic caracteristic, conform căreia poate fi dedusă originea anomaliilor (*dinții Hutchinson, Fournier și Pflüger, caracteristici luesului congenital*).

Anomaliile de formă a coroanei cel mai des se întâlnesc la incisivii laterali superiori (așa-numitele forme „de cui” și „de țărăș”) și la dintele „de minte”. Acest fenomen este explicat prin faptul că pe parcursul evoluției umane acești dinți se reduc.

Dereglările parțiale ale coroanelor sunt mai rar întâlnite. Cel mai frecvent se depistează tuberculi supranumerari:

- *tuberculul Carabelli* - pe fața palatinală a primilor molari superiori permanenți.
- *tuberculul Bolk* - pe fețele vestibulare ale molarilor unu și doi (16, 17, 26 și 27).
- *tuberculul Zuckerkandel* - pe fețele vestibulare ale molarilor secunzi temporari.

Tuberculi supranumerari se formează ca urmare a sporirii activității unuia din centrele de creștere a molarilor în perioada de formare și diferențiere a primordiilor dentare.

În șirul incisivilor inferiori cel mai stabil dinte este cel lateral, iar cel mai variabil - medialul. Incisivii inferiori, chiar și variabili, sunt cu mult mai puțin predispuși procesului de *reducție*, și, prin urmare, mult mai rar se întâlnesc modificări de formă a acestora. Deși se remarcă anumite schimbări ale formei, în special a incisivului medial (*coroane înguste cu partea centrală a feței linguale convexă*).

Cuspidul „în gheară”. Cuspidul „în gheară” este cingulum-ul lingual mărit localizat pe un incisiv superior. Denumirea anomaliei se datorează asemănării cuspidului cu gheara unui vultur. Cuspidul „în gheară” poate afecta ocluzia. În regiunea trecerii cuspidului pe fața linguală a dintelui uneori se formează un șanț, care este frecvent supus cariei. Deaceia șanțul poate fi sigilat în scop profilactic. Anomalia este adesea diagnosticată accidental, dar poate fi și una din manifestările sindromului Rubinshtain-Taby, pentru care sunt caracteristice retardul mintal, degete I late la mâini și picioare, anomalii faciale, criptorhidie, vârsta osoasă sub *pro centila* 50.

Dinții Hutchinson sunt o anomalie, care implică incisivii centrali superiori permanenți, și care este caracteristică prin forma coroanei „în șurubelniță” sau „în butoiăș” (*datorită convexității fețelor meziale și distale, iar mărimea la colet este mai mare decât cea a marginii incizale*); marginea incizală prezintă o excavație semilunară, care poate fi acoperită de smalț, deși uneori smalțul poate fi remarcat doar la unghiurile incizale, iar în porțiunea medie smalțul lipsește.

Dinții Hutchinson au o implantare oblică disto-mezială și superio-inferioară.

Dinții Fournier sunt incisivii centrali cu coroana în formă de șurubelniță, dar marginea incizală nu este excavată în formă de semilună; considerați tradițional drept caracteristici luesului congenital

În cazul, când dinții Hutchinson și dinții Fournier se asociază cu keratita parenchima-toasă și surditatea congenitală, se poate vorbi despre *triada Hutchinson*, caracteristică sifilisului congenital.

Dar în perioada modernă s-a constatat că astfel de dinți sunt întâlniți și în cadrul altor patologii, decât luesul (*de ex., rahitism etc.*).

Extrem de rar se întâlnesc schimbări ale formei caninilor, deoarece ei se referă la clasa dinților stabili. Prin denumirea de „dintele de pește” (Fournier) se are în vedere situația în care caninul are o formă, când pe fața linguală lipsește tuberculul, iar vârful este deviat spre planșeul cavității bucale.

Dinții Pflüger sunt o anomalie, care implică molarul I permanent, și pot avea o formă de con sau de „boboc” de floare, datorită: a) dimensiunilor mai mari în porțiunea cervicală, decât cele de la suprafața masticatorie, și b) subdezvoltarea cuspidilor, care, confluând, atribuie în final aspectul conoid specific.

Protostilid. Protostilidul este un tubercul accesoriu, localizat pe fața jugală a dintelui. Dacă protostilidul este găsit pe canin, se vorbește despre premolarizarea lui, iar dacă este localizat pe premolari, - despre molarizare. Protostilidul, aflat pe molari, se numește *tubercul paramolar*. El nu trebuie confundat cu *paramolarul* - dinte supranumerar mic, localizat alături de molar dinspre fața jugală sau linguală.

În șirul premolarilor superiori și inferiori cei mai variabili sunt premolarii II, iar în șirul molarilor - molarii III. La acești dinți cel mai des sunt remarcate modificări ale formei coroanelor, formei și numărului rădăcinilor, iar în cazul unui grad extrem de reducere acești dinți destul de frecvent absentează.

Tuberculul Leong, sau evaginația dentară. Evaginația dentară se întâlnește mai rar decât invaginația dentară, și este tratată drept un tubercul accesoriu. El este format dintr-o excrescență boltită [„în cupolă”] de dimensiuni reduse, localizată în șanțul central al feței masticatorii sau pe creasta linguală a cuspidului jugal, mai rar - pe panta linguală a cuspidului jugal al dinților laterali permanenți.

Anomalia afectează aproape exclusiv premolarii inferiori.

Apare sub formă de tubercul, alcătuit din dentină și smalț, în care proemină o parte din cavitatea pulpară.

Abrazia tuberculului, precum și manoperele stomatologice efectuate pe dinte pot duce la denudarea pulpei.

Hiperplazia smalțului

În unele cazuri tulburările de amelogeneză (și anume dereglările intervenite în procesul de diferențiere a celulelor tecii Hertwig în ameloblaste) duc la **hiperplazia smalțului**.

Gradul de exprimare a hiperplaziei variază de la formarea unor perle (noduli) de smalț, până la o îngroșare considerabilă a coroanei dentare. „Perlele de smalț” au un diametru în limita a 1-4 mm, care sunt frecvent localizate în regiunea coletului dentar, mai aproape de joncțiunea smalț-cement, iar uneori - la furcația rădăcinilor.

La molarii superiori ele sunt localizate pe fața medială sau distală, pe când pe molarii inferiori - pe fețele jugală sau linguală. Aceste formațiuni pot fi remarcate la 1,5% din pacienți. În cazul molarilor superiori perlele de smalț se remarcă de 7 ori mai des.

„Perlele de smalț” sunt niște formațiuni sferice, delimitate de dinte printr-un colet. Ade-sea, în interiorul (centrul) perlei este prezentă o cavitate, umplută cu pulpă dentară.

Perlele de smalț creează dificultăți la îngrijirea dinților, și la îndepărtarea depozitelor dentare.

...

O anomalie extrem de rară este ocluzia (mușcătura) homodontă, în care toți dinții au o formă conică uniformă.

...

Modificările formei rădăcinilor se întâlnesc mai des decât cele ale formei coroanei, și merită atenție din punct de vedere practic.

Aici putem menționa cazuri de curburi, îndoituri [„cârlige”] și răsuciri „în tirbușon” [în formă de spirală]. Ade-sea se denotă fuzionarea, dedublarea (despicarea în două) și numărul excesiv al rădăcinilor.

Tratamentul și prelucrarea unor asemenea rădăcini nu numai că întâmpină dificultăți, dar uneori apar absolut imposibile.

...

Concrescența [Coalescența] dinților. Prin termenul de *concrescență* se înțelege unirea patologică a doi dinți, - după finalizarea formării coroanelor, - prin creșterea împreună doar a cementului. Această anomalie este considerată mai degrabă drept un rezultat al influenței nefaste a factorilor de mediu, decât tulburări de dezvoltare. În particular, cauza ei este considerată înghesuirea dinților în perioada de dezvoltare a acestora sau afectarea integrității septului osos dintre două alveole vecine în urma unui traumatism, ce duce la contactarea dinților aflați în alveolele respective.

Concrescența este posibilă între doi dinți normali, între unul normal și altul - supranumerar, sau între doi dinți supranumerari.

Apariția *concrescenței adevărate* se datorează deficitului de spațiu până la finalizarea dezvoltării dintelui și cel mai des afectează molarii doi și trei superiori.

Formarea *concrescenței dobândite* are loc după finalizarea dezvoltării dintelui și se datorează unei hiper cementoze, conexe unui proces inflamator cronic.

Despre concrescență este important de ținut minte la extracții dentare. Astfel, la concrescența molarilor doi și trei luxarea dintelui de minte poate bascula molarul doi concrescut cu el. Uneori se reușește separarea dinților concrescuți pe cale chirurgicală.

Sunt raportate deasemenea și cazuri de îndepărtare [deviere spre afară] considerabilă a rădăcinilor, astfel încât prin cement sunt legați doi dinți vecini.

Curbarea extrem de pronunțată a rădăcinilor se remarcă mai des la canini, premolari și ultimii molari.

Cel mai des se denotă concrescența [fuzionarea] rădăcinilor la dinții „de minte”. Fuzionarea rădăcinilor se întâlnește deasemenea frecvent la dinții frontali alăturați.

...

Rădăcini supranumerare. Prin termenul de *rădăcini supranumerare* se înțeleg niște rădăcini accesorii. Anomalia poate afecta orice dinte.

Cel mai des se remarcă creșterea numărului de rădăcini, de ex., la incisivi, canini și premolari. Astfel, la premolari pot fi nu numai două rădăcini, ci și trei, iar la molari numărul rădăcinilor ajunge la 5.

Rădăcinile supranumerare pot comporta un caracter de proeminențe neînsemnate sau de formațiuni destul de manifeste.

Rădăcina supranumerară poate fi identificată la examinarea unei radiografii prin reperele unei îngustări [„stricțiuni”] pronunțate caracteristice a canalului radicular, care se dedublează [ramifică] în două canale separate. Trebuie de ținut cont de posibilitatea apa-

riției acestei anomalii la efectuarea unor manopere în canalul radicular, extracția dintelui, protezare, precum și la tratarea deformațiilor dentare și maxilare.

Poate fi întâlnită și reducerea numărului de rădăcini la dinții multiradiculari.

Dilacerare. Prin termenul de *dilacerare* se înțelege o anomalie dentară, în care rădăcina unui dinte și coroana acestuia încep să crească unul față de altul sub un unghi ce depășește 20°. Drept cauză pentru această patologie poate servi un obstacol din calea de erupție a dintelui în urma înghesuirii, traumei sau tracțiunii ortodontice. De obicei se remarcă dilacerarea rădăciniiilor molarului trei și a incisivului lateral superior. Curbura este frecvent orientată spre fața distală, disto-jugală sau disto-linguală.

Dilacerarea poate cauza dificultăți la efectuarea unor manopere în canalul radicular și la extracția dintelui.

Rădăcină bulbiformă. *Rădăcina bulbiformă* reprezintă o variantă morfologică de dezvoltare a rădăcinii care, în loc de o filare apicală conică prezintă la apexul radicular o îngroșare bulboidă. Această anomalie este mai degrabă una genetică, decât datorată acțiunii unor factori locali. Lărgirea apexului radicular se realizează din contul dentinei. Dintele cu asemenea anomalie este greu de extras.

Taurodontism. *Taurodontismul*, sau „dinte bovin” reprezintă o anomalie, ce afectează frecvent dinții multiradiculari și care se manifestă prin:

- mărirea cavității pulpare în sens apical, în urma cărui fapt rădăcinile par neproporțional de scurte;
- lipsa îngustării caracteristice în regiunea joncțiunii amelo-cementare;
- localizarea mai profundă a bifurcației.

Toate particularitățile indicate îngreunează efectuarea manoperelor în canalul radicular.

Cel mai des anomalia afectează molarii și premolarii. După gradul de manifestare se deosebesc *hipotaurodontismul* (ușor pronunțat), *mezotaurodontismul* (moderat pronunțat) și *hipertaurodontismul* (foarte pronunțat).

Taurodontismul este uneori manifestarea unei amelogeneze imperfecte, și poate fi remarcat deasemenea la boala Down, sindroamele Moore, Klinefelter și trico-dento-osos.

ANOMALII DENTARE DE STRUCTURĂ

În procesul de histogeneză pot interveni perturbări, legate de formarea dentinei, smalțului, cementului, pulpei dentare și a țesuturilor periodontale.

Dentinogeneza imperfectă

La stadiul de formare a matricei organice a dentinei sau de mineralizare a acesteia poate fi remarcată dereglarea dentinogenezei.

Dentinogeneza imperfectă (lat. *dentinogenesis imperfecta*) reprezintă o anomalie de dezvoltare doar a dentinei. În dentinogeneza imperfectă este afectată joncțiunea dentinei cu smalțul intact. În această patologie dinții (atât deciduali, cât și cei permanenți) au o semi-transparentă chihlimbarie; dentina are un caracter globular, iar smalțul ușor se detașează, fapt ce contribuie ulterior la abrazierea dentinei denudate; rădăcinile dinților afectați sunt subțiri sau sunt absente.

Amelogeneza imperfectă

Amelogeneza imperfectă (lat. *amelogenesis imperfecta*) apare în urma dereglărilor în dezvoltarea smalțului. Această patologie este cel mai des întâlnită, fiind remarcat în acest caz un smalț cu aspect cretos, opac (fără luciu), cu defecte simetrice sub formă de macule, fosete, sau fisuri.

Hipoplazia smalțului

Principala cauză a apariției hipoplaziei smalțului este perturbarea formării și mineralizării matricei, ca urmare a afecțiunilor unei femei gravide sau a copilului la vârsta fragedă (în primii 5 ani de viață).

De obicei se remarcă coinciderea termenilor de îmbolnăvire a femeii gravide sau a copilului cu hipoplazia aceluși grup de dinți, la care în această perioadă se mineralizează smalțul. Mineralizarea smalțului dinților permanenți are o importanță aparte.

Aceste anomalii dentare pot fi prezente (după M.I. Groșnikov, 1985) prin:

- *hipoplazie de sistem*, în care sunt afectați dinții, care se formează în același interval de timp;
- *odontodisplazie de focar*, în care sunt afectați câțiva dinți localizați unul lângă altul, dar cu diferite perioade de dezvoltare;
- *hipoplazie locală*, în care este afectat, de regulă, un singur dinte.

Hipoplazia se manifestă clinic prin:

- macule (pete) albicioase, cretoase;
- fosete (gropișe), adâncituri de formă și mărimi diferite;
- fisuri, șanțulețe liniare ce înconjoară dintele și sunt dispuse paralel marginii incizale sau feței ocluzale a dintelui.

Sunt deosebite diferite forme clinice de *hipoplazie de sistem*:

- *hipoplazie maculată* - apare pe suprafața coroanelor dentare prin macule albe, cretoase, cu hotare clare, cu o suprafață netedă, lucitoare, se localizează simetric la același nivel;
- *hipoplazie ondulată* - prezintă niște bureleți (proeminențe liniare) mici, între care sunt localizate niște adâncituri acoperite cu smalț intact;
- *hipoplazie punctiformă* - prezintă niște adâncituri, ovalare sau rotunde, de diferite dimensiuni și profunzime, pe suprafețe vestibulară și linguală la variate nivele, întâlnite la dinți din diferite grupuri. Cu timpul, smalțul din teritoriul adânciturilor se abraziază treptat, dar rămâne dens și neted.
- *hipoplazie sulculară (de brazdă)* - prezintă în smalțul dinților o brazdă polară solitară localizată pe coroană (*strangulație*). Uneori pot fi prezente câteva sulcusuri, de diferită profunzime și lățime, alternând cu țesuturi intacte, și orientate frecvent paralel marginii incizale;

- *hipoplazie scalară (în scară)* - reprezintă o anomalie rar întâlnită, care prezintă în smalțul dinților brazde pe întreaga înălțime a dintelui.

Este caracteristic aspectul, că până și în cazurile unor manifestări grave ale hipoplaziei integritatea smalțului nu este afectată.

Cea mai rară anomalie distructivă de acest gen, *aplazia*, se caracterizează prin lipsa smalțului într-un sector oarecare al dintelui, frecvent pe fundul unei adâncituri „în cupă”, sau în brazda ce cuprinde suprafața dintelui; în ariile respective poate fi remarcată, prin culoarea galbenă specifică, dentina.

DISCROMII DENTARE, sau ANOMALII DENTARE DE CULOARE

Modificări ale culorii coroanelor se pot produce în urma unor dereglări structurale condiționate în țesuturile dentare sau a pătrunderii în acestea a unor coloranți.

Modificarea culorii lor este posibilă în cazul unor afecțiuni congenitale sau dobândite.

La afecțiunile congenitale, ce se manifestă prin discromii dentare se referă: amelogeneza imperfectă, dentinogeneza imperfectă și displazia de dentină.

Mecanismul discromiei dentare dobândite poate fi intrinsecă (*discromia internă*) și extrinsecă (*discromia externă*).

Discromia internă [intrinsecă] reprezintă o modificare a culorii dentare, datorată non-vitalității dintelui, luării unor preparate (de ex. - a tetraciclinei), pătrunderii în cantități excesive a unor substanțe și elemente chimice (de ex., fluorul), și a diferitor afecțiuni (*hepatita, icteul mecanic, boala hemolitică a nou-născutului, porfirie*), suportate în perioada de formare și mineralizare a dintelui. De ex., discromiile dinților temporari (*de la galben - până la negru*) pot fi decelate la copii ce au suferit de boala hemolitică a nou-născutului. Dintele de culoare roz este cunoscut drept „dintele roz Mummery”. Dintele de culoare roz este descris și în lepra lepromatoasă; el este cauzat de ruptura vaselor pulpare.

Dinții cu pulpa devitală. Așa dinți au o culoare gălbui-brună sau cenușiu-roșiatică, datorată lipsei fluidului pulpar și întunecarea dentinei; ei sunt frecvent afectați de carie, supuși tratamentului, au o margine incizală deteriorată, fisuri verticale.

Discromie de tetraciclină. *Discromia de tetraciclină* reprezintă o discromie dentară, exprimată prin modificarea culorii dinților la administrarea preparatelor de tetraciclină gravidelor și copiilor de vârstă fragedă, - în perioada de formare și mineralizare a țesuturile dure dentare, aceste procese fiind influențate negativ de preparate de tetraciclină. Tetraciclină, nimerind în sânge, se sedimentează în smalțul și dentina dinților în curs de dezvoltare, precum și în oasele fătului sau copilului sub formă de sare calcică de ortofosfat de tetraciclină. Compusul respectiv modifică culoarea dintelui după eruperea acestuia sub acțiunea razelor ultraviolete ale luminii soale.

În cazul unor doze mici se modifică culoarea, iar la doze foarte mari se remarcă subdezvoltarea smalțului - *hipoplazie*.

Se colorează nu întreaga coroană, ci doar acea parte, care se formează în perioadă de administrare a preparatului. De ex., la administrarea tetraciclinei unor gravide se denotă ulterior la copil o discromie a [modificare a culorii] dinților temporari în regiunea incizală.

Administrarea preparatelor de tetraciclină cauzează:

a) *în primele luni de viață* - o discromie a regiunii pregingivale a incisivilor și a fețelor triturate ale molarilor temporari;

b) *la vârsta de 6 luni* - o discromie a molarilor temporari și molarilor de 6 ani;

c) *la vârsta de 2-3 ani* - o discromie a regiunii coletului dinților frontali permanenți;

d) *la vârsta de 4 ani și mai mult* - o discromie a premolarilor și molarilor doi permanenți.

Colorația dinților variază de la galben deschis până la galben întunecat. Sub acțiunea luminii colorația inițială a dinților frontali se modifică pe suprafața vestibulară în una cenușie sau cenușiu-brună. După ce-și schimbă culoarea, dinții de tetraciclină pierd caracteristica fluorescentă.

Odontodisplazia de focar este o anomalie destul de rară. Coroanele dinților afectați sunt, de regulă, micșorați în urma subdezvoltării smalțului, care are o tentă gălbuie și suprafață rugoasă.

Hipoplazia locală

Hipoplazie locală, se caracterizează prin afectarea dezvoltării unui singur dinte, în cazul traumării foliculului, afecțiunilor inflamatorii cronice în regiunea maxilo-facială etc. Dinții afectați de hipoplazie locală trebuie investigați radiografic, deoarece zona de creștere poate fi lezată, iar rădăcina - să rămână parțial formată.

Clinic se manifestă prin apariția pe coroană a unor macule de nuanțe diferite (de la albicios-cretoase până la gălbui-marou). În cazuri grave smalțul poate fi prezentă o patologie, denumită „dinții Turner”.

Dinții (hipoplazia) Turner sunt o anomalie, în care premolarii au macule de culoare gălbui-brună sau defecte adamantine și dentinare (*parțiale sau totale*). Acești dinți apar în urma unui proces inflamator în regiunea periapicală a molarilor temporari, care se extinde asupra foliculului dentar, sau în urma lezării traumatice a dinților deciduali, cu afectarea mugurelui dintelui permanent.

Sindromul Stainton-Capdepont

Una din formele ereditare extrem de exprimate ale hipoplaziei, dereglării de amelogenază și de dentinogenază, este *displazia Capdepont (sindromul/boala Stainton-Capdepont)*, care a fost descrisă pentru prima dată în a. 1892 de către C. W. Stainton și apoi, în 1905, de C. Capdepont.

Dinții în sindromul Stainton-Capdepont au dimensiuni și formă normală, erup în termenii obișnuși, au o culoare specifică a coroanelor, - frecvent sidefiiu-gri sau cu tentă maronie.

Imediat după erupție acești dinți încep să se distrugă repede. Smalțul se desprinde ușor din cauza joncțiunii precare cu dentina, care are un aspect transparent și o structură neuniformă în diferite porțiuni ale dinților. Insulițele de smalț au margini ascuțite. Dentina denudată se abraziază intens, progresiv. Suprafața rezultată este lucioasă, plană și netedă. Dinții apar ușor sensibili la diverși excitanți.

De regulă, se depistează obliterarea cavității pulpare și a canalelor radiculare.

Rădăcinile dinților sunt curbate, subțiri, scurte, prezintă semne de hiperementoză.

Sunt afectați atât dinții temporari, cât și cei permanenți.

Fluoroza dentară

Fluoroza dentară. fluoridele sunt compuși chimici care previn caria, dar această acțiune se manifestă doar în cazul când concentrația lor nu depășește cea admisibilă.

Din grupul fluoridelor simple fac parte NaF, MgF, $AlF_3 \cdot H_2O$.

Concentrația optimă a fluorului în apa potabilă este de 0,7 - 1 mg/l. La o asemenea concentrație fluoridele sunt incluse în matricea smalțului, atribuindu-i rezistență și protejând-o de carie.

Conform lui М.И.Грошиков (1985), la prezența fluorului în apa potabilă într-o cantitate de 1,5 - 2,5 mg/l aproximativ 30-40% din populație sunt afectate de fluoroza.

Fluoroza dinților este o hipoplazie a smalțului dentar. Reprezintă o anomalie dobândită de etiologie specifică, care apare în urma consumului excesiv de fluor (F), cel mai des fiind consecința unui consum de apă potabilă cu conținut sporit de F, ceea ce îi atribuie un caracter de afecțiune endemică. Acest consum sporit de fluor, sau concentrația mărită de fluor în apă potabilă provoacă creșterea proporțională a conținutului de fluor în plasma sangvină.

Localizarea schimbărilor fluoroase ale smalțului dentar se află într-o concordanță deplină cu termenii lui de mineralizare. Chiar și concentrațiile considerabile de F în apă nu sunt în stare să provoace fluoroza dinților după ce s-a finalizat calcifierea (mineralizarea) smalțului (Dean H. T., Elvove E., 1962; Грошиков М. И., 1985).

Conform lui B. K. Патрикеев (1956), sunt deosebite 5 grade de fluoroză dentară:

Forma hașurată se manifestă prin hașuri cretoase mici, slab pronunțate, situate în straturile subsuperficiale ale smalțului. Această formă este mai frecvent localizată pe suprafețele vestibulare ale incisivilor superiori, mai rar - la cei inferiori. Confluarea hașurilor duce la formarea unor macule, în care totuși pot fi identificate hașurile.

Forma maculoasă se caracterizează prin prezența unor macule cretoase bine pronunțate, fără hașuri. Sunt localizate pe toate suprafețele dintelui, uneori se pot contopi, formând macule mari. Cel mai des sunt afectați incisivii, caninii, mai rar - premolarii și molarii.

Maculele n-au hotare bine pronunțate, porțiunea modificată a smalțului trecând treptat în smalț normal. Uneori maculele pot avea o colorație brun-deschisă. Suprafața smalțului în regiunea maculelor este netedă și strălucitoare.

Forma granular-cretoasă se caracterizează printr-un tablou clinic variabil. În cazul acestei forme pot fi afectați toți dinții.

De obicei smalțul pe toate suprafețele dentare are un aspect mat, uneori însă luciul poate să se mențină. Pe acest fond ușor se observă niște macule bine delimitate, pigmentate (*brune-deschise sau brune-închise*), cretoase. În unele cazuri smalțul este gălbui, cu prezența multiplelor macule și, adesea, a unor defecte superficiale mici, punctiforme, granulare (*cu diametrul 1,0 - 1,5 mm și cu adâncimea 0,1 - 0,2 mm*), cu fundul colorat în galben deschis sau închis.

În cazul formei granular-cretoase se remarcă abraziia rapidă a smalțului cu denudarea unei dentine pigmentate brune-închise.

Forma erozivă se caracterizează prin prezența pe fondul unei pigmentații brun-întunecate manifeste a smalțului, precum și a unor arii importante, unde pigmentarea smalțului este absentă. Se etalează defecte de diferite forme și dimensiuni, - eroziuni. În cazul formei erozive este prezentă o abraziune importantă a smalțului și dentinei.

Forma distructivă se caracterizează printr-o modificare importantă a formei coroanelor dentare, ca urmare a distrucției erozive și abraziiei țesuturilor dure dentare. Smalțul poate lipsi parțial sau în totalitate. Țesuturile dentare sunt pigmentate în culori brun-întunecate.

În cazul formei respective, dat fiind faptul, că dinții sunt fragili, adesea pot fi remarcate fracturi ale coroanelor dentare. Cu toate acestea cavitatea dintelui nu se deschide, păstrându-și etanșeitatea, - grație depunerii dentinei de substituție.

Discromia externă [extrinsecă]. Discromia externă se instalează în urma contactului direct cu dinții a diferitor substanțe colorante (*de ex., băuturi colorate: cafea, ceai*), sau se datorează depunerii pe smalțul dentar a unor bacterii.

În majoritatea cazurilor se colorează treimea inferioară a dinților deasupra manșonului gingival, unde substanța colorantă este absorbită de coloniile bacteriene. Bacteriile, ce colonizează această zonă, produc substanțe ce pot avea o culoare de la verde până la maro.

Obturațiile din amalgam, pătrunzând în dentină, o colorează într-un cenușiu siniliu. Asemenea colorație poate fi deosebit de manifestă pe fața vestibulară a premolarilor superiori, care au fost obturați în legătură cu o carie masivă de clasa II, sau a incisivilor mediali, obturați cu amalgam dinspre fața linguală.

În cazul unui proces carios aria afectată are, asemeni discromiei, o culoare întunecată, dar, spre deosebire de discromie, structura tisulară este modificată.

ANOMALII DENTARE DE ERUPȚIE

La acest grup de anomalii se referă erupția prematură și întârziată a dinților, precum și dinții retinți.

Erupția prematură a dinților

Erupția prematură (timpurie) a dinților este o anomalie întâlnită ocazional în perioada neonatală, deoarece dinții erupți la momentul nașterii se numesc *neonatali*. Sunt cunoscute ca-

zuri de erupție intrauterină a incisivilor deciduali centrali inferiori, mai rar - a celor superiori, iar prezența acestor dinți fiind considerată de unii autori drept o malformație ereditară, transmisă autosomal dominant.

Drept cauză poate servi: a) dezvoltarea accelerată a primordiului dentar, b) localizarea lui superficială sau c) un proces inflamator în periostul maxilar sau în gingie.

Erupția prematură a dinților a fost raportată ca fiind asociată cu alte anomalii: *fisura labială, fisura palatului, alte defecte faciale mediane*.

Coroanele dinților neonatali sunt de obicei mai mici ca mărime și de culoare gălbuie.

Erupția prematură a dinților nu influențează esențial formarea sistemului dento-maxilar, deși se remarcă predispoziția dinților neonatali către carie.

Erupția întârziată a dinților

O importanță mult mai mare pentru formarea sistemului dento-maxilar prezintă *erupția dentară întârziată (tardivă)*. Principalii factori etiologici în acest caz sunt:

1) Diferite afecțiuni suportate în copilărie, în special rahitismul, hipofuncția tiroidei și paratiroidei, afecțiuni ale tractului gastrointestinal, disfuncții hepatice.

2) Extracția timpurie a dinților temporari. În acest caz se denotă subdezvoltarea oaselor maxilare în segmentele corespunzătoare dinților extrași, apariția deformațiilor secundare ale șirurilor dentare și diferitor anomalii de corelație a șirurilor dentare (*ocluzie mezială, ocluzie distală, ocluzie adâncă etc.*), precum și disfuncția articulațiilor temporomandibulare.

3) Poziția incorectă a primordiilor dentare destul de des conduce nu doar la reținerea erupției lor, ci și la o retenție permanentă.

4) Înghesuirea (lipsa de spațiu) în arcada dentară.

5) Processe inflamatorii în regiunea rădăcinilor dentare.

6) Dinți supranumerari.

7) Sindromul Down (trisomia 21), în care erupția dentară întârziată, absența unuia sau a câțiva dinți sunt asociate cu alte anomalii.

Dinții complet formați, dar neerupți, se numesc *dinți reținați*.

Retenția dinților poate fi *totală* sau *parțială*.

În cazul retenției parțiale dintele se oprește în calea sa spre erupție, proeminând din alveolă doar printr-o parte a coroanei sale. Retenției pot fi supuși atât dinții destul de edificați, cât și dinții rămași în urmă cu creșterea sa și subdezvoltați.

Dinții reținați pot avea în osul maxilar orientări diferite: ei pot fi dispuși paralel dinților vecini erupți, sau ei sunt poziționați orizontal, formând împreună cu rădăcinile dinților vecini un unghi major și unul minor.

Cel mai des sunt supuși retenției caninii și dinții de minte, mai rar - incisivii inferiori și premolari.

Prin ce cauze se explică retenția dinților rămâne o enigmă până acum. Unii consideră drept cauză a retenției deplasarea [migrarea] primară a primordiului dentar, care poate fi consecință a unui traumatism suferit în fragedă copilărie.

În legătură cu retenția de erupție a caninului se poate gândi că ea poate fi cauzată de o deplasare importantă a primordiului în profunzimea osului, sau de amplasarea atipică a dinților în timpul erupției lor.

În caz de retenție a caninului primordiul lui este dispus în maxilar oblic și aproape de fundul orbitei, astfel încât axul lui longitudinal merge dinspre inferior și din interior - spre superior și exterior, iar vârful coroanei se învecinează în mare parte cu rădăcinile incisivilor dinspre partea palatinală.

La eruperea dinților posteriori și deplasarea lor considerabilă spre mezial se poate forma o asemenea poziție, când pentru canin nu va rămâne spațiu liber pe procesul alveolar.

Un interes practic îl prezintă cazurile, când dintele de minte inferior erupe doar parțial,

iar uneori este acoperit în totalitate de membrana mucoasă.

În majoritatea cazurilor dinții retinați nu creează nici un fel de neplăceri pe parcursul întregii vieți. Prezența unui dinte retinat și poziția lui în osul maxilar pot fi decelate prin examen radiologic.

Dinții retinați pot contribui la apariția diferitor afecțiuni și leziuni ale regiunii maxilo-faciale:

- nevralgia trigemenului;
- afectarea organelor vecine sau a rădăcinilor dinților învecinați;
- dezvoltarea anomaliilor și deformațiilor regiunii maxilo-faciale.

Sunt posibile:

- resorbția smalțului însuși a dintelui retinat, și
- concreșterea (fuziunea) lui cu țesutul osos al alveolei.

O anomalie rară de erupție este retenția multiplă (*până la 26 de dinți*), care este calificată drept o manifestare a unei patologii ereditare (*de ex., disostosis cleidocranialis*).

ANOMALII DENTARE DE POZIȚIE

Anomaliile de poziție a dinților pot fi divizate în două grupuri. Din primul grup fac parte cazurile, când dinți aparțin nu ies în afara arcadei dentare. Poziția dinților în afara arcadei dentare constituie al doilea grup.

În arcada dentară dintele poate fi deplasat în sens mezial sau distal, iar uneori el se schimbă cu locul cu vecinii săi. Mai des aceasta se denotă în privința carinului superior, care ocupă locul incisivului lateral sau a premolarilor. Aflat în arcada dentară, dintele poate fi localizat mai sus sau mai jos de fața masticatorie a arcadei sale.

Adecea această anomalie este numită prin așa termeni ca: *supra-* sau *infrapozitie*, *supra-* sau *infraocluzie*, *supra-* sau *infrapostură* (Ф.Я. Хорошуккина, 1982; Л.П. Григорьева, 1995; Л.С. Персун, 1996). Cauzele anomaliilor dentare de poziție sunt extracția prematură a dinților deciduali, sau reținerea schimbării lor.

La primul grup de anomalii dentare de poziție se referă deasemenea cazurile de torsiune (lat. *torsio*) a dintelui în jurul axei sale longitudinale.

Torto-anomalie (de la lat. *tortus* – *torsionat, răsucit*) este o anomalie dentară de poziție și reprezintă răsucirea [rotația] dintelui cu 90° în jurul axei sale longitudinale (*ajungând și la 180°, atunci când este răsucit cu fața palatină spre vestibular*). Ea este, de regulă, condiționată de poziția incorectă a primordiilor, macrodentie, insuficiența de spațiu ca urmare a îngustării și subdezvoltării maxilarelor, presiunea exercitată asupra dintelui din partea unor dinți supranumerari sau incorect erupți, persistența dinților deciduali, trauma în regiunea dinților frontali, procesele inflamatorii și neoformațiuni.

În activitatea practică cel mai des ne întâlnim cu rotația dentară în câteva planuri. Dar răsucirea dintelui în jurul axei sale longitudinale este cea mai manifestă și cea mai complicată ca tratament.

Deaceea prin termenul de *torto-anomalie* indicăm o torsiune a dintelui în jurul axei sale longitudinale, când fețele vestibulară sau orală a coroanei dentare se află în afara sau în cadrul arcadei dentare.

Poziția răsucită a unui dinte provoacă tulburări fizionomice, tulburări de vorbire și modificări profunde în țesuturi parodontale.

Poate fi torsionat unul sau câțiva dinți.

La maxilă torto-anomaliile dinților frontali se diagnostică mai frecvent decât la mandibulă.

Cel mai des aceasta se observă concomitent la ambii incisivi mediali superiori, și mai rar – la incisivii laterali, canini și premolari.

Transpoziția dinților reprezintă o poziție, în care unii dinți se schimbă cu locurile.

Transpoziția se denotă la schimbarea locului de nidație a dinților. În această situație dintele ocupă în arcada dentară o poziție improprie. Tipurile de transpoziție sunt destul de variate. Cel mai des „se schimbă cu locurile” incisivii laterali și caninii, sau canini și primii premolari. Transpoziția dentară poate fi idiopatică sau să indice prezența unui impediment în calea erupției normale a dintelui. La diagnosticarea acestei anomalii dentare de poziție este indispensabilă radiografia.

În cazul unei asemenea anomalii, în special atunci când caninii se transpun cu incisivii laterali, pot apărea dereglări fizionomice serioase.

Translocație. În urma translocației dintele erupe într-un loc impropriu lui, dar rămâne în arcada dentară. În cazul prezentat în figură, datorită absenței congenitale a incisivului lateral permanent, caninul permanent, neîntâlnind rădăcina incisivului permanent pe care o folosește în mod normal drept ghid, a erupt în poziția acestuia. Caninul decidual este reținut. Rădăcinile caninului decidual se pot rezorba, ceea ce duce la căderea dintelui. Este posibil ca caninul decidual reținut să se mențină pe parcursul a mai mulți ani.

Deplasare distală. În urma deplasării distale are loc mutarea unuia sau a câtorva dinți erupți în sens distal în cadrul arcadei dentare, datorită lipsei în ea a unui dinte oarecare. Forțele ce acționează asupra dinților în cazul unei ocluzii normale, de obicei provoacă o deplasarea medială sau o înclinare în sens medial a dinților învecinați breșei. Deplasarea distală cel mai des se remarcă la indivizi tineri, cărora le-a fost extras primul molar. În asemenea cazuri premolarul doi inferior se mută spre distal, ajungând în poziția molarului I absent, iar premolarul I și caninul, concomitent cu această permutare, se deplasează și ei, deasemenea, în sens distal.

Migrație. Prin *migrație* se înțelege deplasarea unui dinte neerupt într-o poziție incorectă pe maxilar. Dinții migrați de obicei nu erup (*deși nu întotdeauna*). Mai des migrează premolarii, migrația uneori evoluând în ramul mandibulei sau alte porțiuni îndepărtate. Exemplul propus prezintă premolarul II, ce a migrat în regiunea apicală a molarului I.

Erupție parțială. În cazul erupției parțiale dintele nu ajunge până la planul de ocluzie, cauza putând fi prezența unui obstacol (*de ex., lipsa de spațiu*).

Expulzie. În cazul expulziei se produce o erupție pasivă unuia sau câțiva dinți mai sus de planul de ocluzie, aceasta fiind condiționată de lipsa dinților antagoniști. Pot fi expulzați atât dinții superiori, cât și cei inferiori.

Dintele expulzat se poate propti în marginea edentată opusă, și să devină cauza unei dureri, ulcerării, leucoplachii.

Crowding.

La unii indivizi în dentiția mixtă în urma necorespunderii dimensiunilor dinților deciduali și permanenți și a deficitului provizoriu de spațiu poate apărea o înghesuire în partea frontală. Incisivii sunt o clasă de dinți în care cel mai tipic se remarcă fenomenul de *crowding*, adică cel al localizării înghesuite apărute ca urmare a disarmoniei dimensiunilor dinților și a procesului alveolar.

Diagnosticul de „poziție înghesuită a dinților frontali” este simplu de pus, iar pentru aceasta este absolut suficient un examen clinic. Dar acest diagnostic nu este complet și patogenic, deoarece nu reflectă mecanismul ce stă la baza dezvoltării anomaliei respective.

Diastema și tremele

Din anomalii de poziție a dinților mai fac parte diastema și tremele, ce se caracterizează prin apariția unor breșe anormale între dinții aparte, încât lipsește în totalitate contactul dintre dinți. Prezența unui spațiu anormal între incisivii centrali superiori, se numește *diastemă* (lat. *diastema*, pop. *strungăreață*), iar intervalul dintre dinți cu absența oricărui contact se numește *tremă* (lat. *trema*).

Diastemele apar după eruperea incisivilor centrali și se pot menține nu doar în perioada de formare a dentiției deciduale, mixte sau permanente, dar și să rămână pentru toată viața. Diastema se întâlnește (conform Andresen H. A.) în 19,6% din cazuri. La maxilă diastema se întâlnește mai des decât la mandibulă (Хорошихина Ф. Я., Andresen H. A.). Frecvența maximă a diastemelor se remarcă la o vârstă de 7–8 ani. La vârsta de 16 ani frecvența lor este considerabil mai joasă, ceea ce denotă o oarecare autoreglare a diastemelor.

În dependență de factorul etiologic sunt deosebite două tipuri de diasteme: *falsă și adevărată*; această divizare este convențională, deoarece stabilirea cauzei unei asemenea anomalii nu întotdeauna este posibilă.

Diastema falsă apare în perioada de schimbare a dinților și dispare de la sine după erupția incisivilor laterali și a caninilor.

Diastemă adevărată se numește starea, în care este prezent un număr complet de dinți și un spațiu dintre incisivii centrali.

Diastemele adevărate apare în perioada de dezvoltare a arcadei dentare și reprezintă o particularitate de familie. Pe parcursul formării ocluziei primii incisivi erup în poziția diastemei și rămân așa pentru toată viața. Pentru forma adevărată este caracteristică o diastemă, ce apare datorită poziției anormal de inferioare sau dezvoltării excesive a frenului labial superior, fibrele căruia se intercalează în septul interalveolar și apexul papilei interdentare.

Alte cauze ale diastemelor adevărate sunt considerate obiceiurile dăunătoare, extracția târzie a dinților deciduali, dezvoltării excesive a maxilei, în rezultatul cărora rămân spații nu doar între incisivii centrali, dar și între toți dinții frontali. În unele cazuri diastema se remarcă și la maxilare normal dezvoltate în cazul prezenței pe acestea unor dinți de dimensiuni reduse. Diastema adevărată este asociată uneori cu adentia parțială (Хургина Я. С., 1957 et al.).

Deplasarea laterală cu formarea diastemelor și tremelor cauzează dereglări de dicție și defecte fizionomice. Unul din momentele importante a apariției diastemelor este poziția anormală a frenului labial superior sau inferior, care contribuie la îndepărtarea dinților unul de altul. Fixarea (insertia) înaltă a frenului labial inferior frecvent condiționează schimbări grave în țesuturile parodontale ale dinților inferiori. Aceste schimbări sunt însoțite de gingivite, denudarea dinților (recesii parodontale) cu apariția unei mobilități patologice a acestora.

La al doilea grup de anomalii de poziție se referă cazurile, când dinții sunt amplasați spre vestibular sau spre lingual față de arcada dentară.

Poziția vestibulară (sau labio-jugală) a dinților se caracterizează prin erupția dinților spre exterior de arcada dentară. În dentiția deciduală poziția vestibulară a dinților practic nu se întâlnește. Ea se manifestă în timpul schimbului dinților de lapte cu cei permanenți. Numărul maxim de pacienți cu poziția vestibulară a dinților se întâlnește în dentiția permanentă.

Asemenea devieri cel mai des se întâlnesc la canini. *Distopia caninilor superiori* reprezintă o poziție incorectă a acestora, care se exprimă prin faptul că uneori ei pot erupe atipic, de ex., - chiar pe palatul dur.

În poziția vestibulară se pot afla dinți aparte și, de regulă, aceasta reprezintă un rezultat al deficitului de spațiu în arcada dentară la subdezvoltarea maxilarelor. Poziția vestibulară a grupului dinților frontali poate fi condiționată de diverse obiceiuri dăunătoare; adesea între dinți apar spații.

În poziția vestibulară se pot afla dinții frontali inferiori (*cel mai des în urma înclinării spre palatinal a celor superiori*).

Poziția orală a dinților se caracterizează prin erupția dinților interior de arcada dentară. Dacă în această poziție ajung dinții superiori, ea se numește *palatinală*, iar dacă cei inferiori – *linguală*.

Pozițiile orală (*palatinală și linguală*) a dinților frontali se întâlnesc la subdezvoltarea maxilarelor în porțiunea frontală sau aplatisarea lui, la extracția timpurie (sau pierderea prematură) a dinților deciduali și migrarea spre defect a dinților învecinați breșei, la îngustarea maxilarelor, la obiceiuri dăunătoare, în cazul poziției incorecte a primordiilor dentare etc., fiind însoțite de tulburări fizionomice importante, suprasolicitarea funcțională a dinților, resorbția apexurilor primordiilor dentare în poziție corectă. Această stare patologică este însoțită de resorbția septurilor interdentare, gingivite, sângerarea gingiilor. De regulă, acești dinți anomaliți traumează limba și creează impedimente vorbirii, precum mai des decât alții sunt afectați de carie. Schimbările indicate servesc drept cauză pentru extracția timpurie a unor astfel de dinți.

Pozițiile vestibulară (*cel mai des a primilor premolari și molarilor II*) și orală (*cel mai des a premolarilor*) a dinților laterali, pentru care este insuficient loc pe arcada dentară, apar datorită nidației incorecte a primordiilor dentare, deplasării meziale a dinților laterali, pierderea timpurie a molarilor deciduali etc.

Mai rar așa tip de anomalii se denotă la incisivi și premolari, și mai rar – la molari.

În ceea ce privește interrelația anomaliilor dento-maxilare și carie, se depistează următoarea legătură: copiii, care prezintă anomalii dento-maxilare manifeste, sunt afectați de două ori mai des de carie, iar eficiența profilaxiei la aceștia este de două ori mai mică (B.Г.Сунцов, В.К.Леонтьев, В.А.Дистель, 1983).

BIBLIOGRAFIA

1. APARATUL DENTO-MAXILAR, DATE DE MORFOLOGIE FUNCȚIONALĂ CLINICĂ; Bratu D.; – Ed. Helion, Timișoara, 1997
2. APARATUL DENTO-MAXILAR; Boboc Gh.; – Ed. Medicală, București, 1996.
3. ASPECTE STRUCTURALE ALE ORGANELOR ȘI TESUTURILOR CAVITĂȚII BUCALE. Sofia Sirbu, Gheorghe Nicolau, Corneliu Năstase, Iași: Nasticor; Ch.: Vector, 2007
4. BAZELE ENDODONȚIEI PRACTICE MODERNE, Gheorghe Nicolau, Valentina Nicolaiuc, Corneliu Năstase, Nasticor, 2009
5. CAVITATEA ORALĂ. MORFOLOGIA NORMALĂ ȘI PATOLOGICĂ; Crăciun Ș. și al.; – Ed. Medicală București, 1999
6. COMPOZIȚIA ȘI STRUCTURA TESUTURILOR DURE DENTARE; Constantin Andreescu, Andrei Iliescu; – "CERMA", 1995
7. CURS DE MATERIALE DENTARE. Bratu D. Vol. II. 1993.
8. DEX-ul DE MEDICINĂ ȘI BIOLOGIE (DEX-MB)/C. Năstase și al.; – Ed. Nasticor, 2010
9. ECHIPAMENT ȘI INSTRUMENTE ÎN ODONTOLOGIE. ERGONOMIE ÎN STOMATOLOGIE. CONTROLUL INFECȚIEI ÎN CABINETUL STOMATOLOGIC, Corneliu Năstase, Gheorghe Nicolau, Alexei Tereshov, Vector, 2009
10. ERGONOMIE STOMATOLOGICĂ. Burlui V., Morărașu C. Ed. Apollonia. Iași, 1997.
11. ERUPȚIA DENTARĂ NORMALĂ ȘI PATOLOGICĂ; Bratu E., Grivu O., Voinea C.; – Ed. "Helion", Timișoara, 1996.
12. FARMACOTERAPIA AFECȚIUNILOR STOMATOLOGICE, Ghicavăi V., S. Sirbu Ghid. Chișinău 2002
13. HISTOLOGIA APARATULUI DENTAR; Nița M; Iași, 1992.
14. HISTOLOGIA SISTEMULUI STOMATOGNAT; Irina-Draga Cărunțu; – Ed. "APOLLONIA", Iași, 2001
15. METODE ȘI TEHNICI CURENTE ÎN ODONTOLOGIE, BUCUREȘTI, 1980. Gațar M., Sitea M., Andreescu C.
16. MORFOGENEZA SISTEMULUI STOMATOGNAT; Irina-Draga Cărunțu; – Editura "APOLLONIA", Iași, 2000
17. MORFOLOGIA DINȚILOR ȘI A ARCADELOR DENTARE. Diana Duda; – Casa Cărții De Știință Cluj, 2001
18. MORFOLOGIA DINȚILOR UMANI PERMANENȚI. Anamaria Bechir, Lihana Toma, Lucia Moldoveanu; – Ch., Tehnica-info, 2002
19. MORFOLOGIA FUNCȚIONALĂ A APARATULUI DENTO-MAXILAR; Chira I.; – Ed. Didactică și pedagogică. București, 1931.
20. MORFOLOGIA FUNCȚIONALĂ A SISTEMULUI STOMATOGNAT. Costin P. George; – Editura Apollonia Iași - 2002
21. ODONTOLOGIE-CARIA DENTARA. Memet Gațar; – Editura Medicală, S.A., București, 1995
22. ORAL PATHOLOGY (An Introduction to General and Oral Pathology For Hygienists); Donald A. Kerr, Major M. Ash; Second Edition, – "LEA & FEBIGER", Philadelphia, 1965
23. ORBAN'S ORAL HISTOLOGY AND EMBRYOLOGY (seventh edition); Harry Sicher, S. N. Bhaskar; – The C. V. Mosby Company; Saint Louis, 1972

25. PASTE CURATIVE MODERNE /Raport la Conferința stomatologică studențească "ACTUALITĂȚI ÎN ODONTOLOGIE ȘI PARODONTOLOGIE" din 28.05.07; Raportori: Cibotari Olga, Cusnir Andrei, Boghean Irina (Conducător: Corneliu Năstase)
26. Александров Н.М. Неотложная стоматологическая помощь. Л.: Медицина, 1976.
27. АНАТОМИЯ ЗУБОВ (Учебное пособие). Издание 2-е, исправленное и дополненное; Л.Л. Колесников, А.В. Чукбар; – "Практическая медицина", Москва, 2007
28. АНАТОМИЯ ЗУБОВ ЧЕЛОВЕКА, Alexei Terehov, Corneliu Năstase, – Vector, 2009
29. АНАТОМИЯ ОРГАНОВ ПОЛОСТИ РТА. Кудрин И.С. М.: Медицина, 1968.
30. АНАТОМИЯ ЧЕЛОВЕКА, Михайлов С.С.; 1984.
31. АНАТОМИЯ ЧЕЛОВЕКА; Сатин М.Г., Билыч Г.Л. – М.: Высшая школа, 1996 – Т. 1.
32. АНОМАЛИИ ЗУБОВ ЧЕЛОВЕКА, Alexei Terehov, Corneliu Năstase, – Vector, 2009
33. АТЛАС ПО ФАНТОМНОМУ КУРСУ ТЕРАПЕВТИЧЕСКОЙ СТОМАТОЛОГИИ. Масид Е.А., Мухин Н.А. М., 1981,1987.
34. БОЛЕЗНИ ПАРОДОНТА, Барер Г.М., Лемецкая Т.И. Клиника, диагностика и лечение. М., 1996.
35. ВОССТАНОВЛЕНИЕ (РЕСТАВРАЦИЯ) И ПЛОМБИРОВАНИЕ ЗУБОВ СОВРЕМЕННЫМИ МАТЕРИАЛАМИ И ТЕХНОЛОГИЯМИ. Николашин А. Полтава, 2001.
36. ВОССТАНОВЛЕНИЕ ЗУБОВ СВЕТОТВЕРЖДАЕМЫМИ ПЛОМБИРОВОЧНЫМИ МАТЕРИАЛАМИ. Макеева И. М. 1997.
37. ВРАЧЕБНЫЕ ОШИБКИ В СТОМАТОЛОГИИ А.Грохольский, М.А.Залдон Киев 1994.
38. ГИСТОЛОГИЯ (Под ред. Афанасьева Ю.И., Юриной НА – М.: Медицина, 1999.
39. ГИСТОЛОГИЯ ЗУБОВ ЧЕЛОВЕКА. Alexei Terehov, Gheorghe Nicolau, Corneliu Năstase, – Vector, 2009
40. ГИСТОЛОГИЯ И ЭМБРИОЛОГИЯ ОРГАНОВ ПОЛОСТИ РТА ЧЕЛОВЕКА; Бяков В.Л. – СПб.: Специальная литература, 1996.
41. ГИСТОЛОГИЯ И ЭМБРИОЛОГИЯ ПОЛОСТИ РТА И ЗУБОВ; Фалин Л.И.; Москва, 1963.
42. ГИСТОФИЗИОЛОГИЯ ТВЕРДЫХ ТКАНЕЙ ЗУБА, Alexei Terehov, Corneliu Năstase, 2009
43. ДИАГНОСТИКА, ЛЕЧЕНИЕ И ПРОФИЛАКТИКА СТОМАТОЛОГИЧЕСКИХ ЗАБОЛЕВАНИЙ. Яковлева В.И., Трофимова Е.К., Давидович Т.П., Провверях Г.П. – Минск: Высшая школа, – 1995.
44. ЗАБОЛЕВАНИЯ ЗУБОВ И ПОЛОСТИ РТА. Лесус П.А., Горегляд А.А., Чудакоты И.О. Минск: Высшая школа, 1998.
45. ЗАБОЛЕВАНИЯ ПОЛОСТИ РТА. Шугар Л., Банаци Й, Раи И., Шалли К. – Будапешт, – 1980.
46. Ивашко Г.И. Неотложные состояния в амбулаторной стоматологической практике. М.: Медицинская книга, Н. Новгород: НГМА, 2000.
47. Колесов А.А. Стоматология детского возраста. М.: Медицина, 1991.
48. КОМПОЗИЦИОННЫЕ ПЛОМБИРОВОЧНЫЕ МАТЕРИАЛЫ. Борисенко А. Киев, 1998.
49. "МЕТОДИКА И ТЕХНИКА ЛЕЧЕНИЯ ЗАБОЛЕВАНИЙ ЗУБОВ" М. Грошиков М.И., Патрикеев В.К. 1961.
50. ОСНОВЫ ПРАКТИЧЕСКОЙ КРИЕСОЛОГИИ, Gheorghe Nicolau, Alexei Terehov, Corneliu Năstase, Vector, 2008
51. ОСНОВЫ ПРАКТИЧЕСКОЙ ЭНДОДОНТИИ, Gheorghe Nicolau, Valentina Nicolaiuc, Corneliu Năstase, Vector, 2008
52. ПРАКТИЧЕСКАЯ СТОМАТОЛОГИЯ. Калвелец Д.А. – Л.: Медицина, – 1967.
53. ПРАКТИЧЕСКАЯ ТЕРАПЕВТИЧЕСКАЯ СТОМАТОЛОГИЯ: Учебное пособие / А.И.Николаев, Л.М.Ценов. 6-е изд., перераб. и доп. – М.: МЕДпресс-информ. 2007.
54. ПРОФИЛАКТИКА СТОМАТОЛОГИЧЕСКИХ ЗАБОЛЕВАНИЙ. Мельниченко Э.М. Минск: Высшая школа, 1990.
55. РАЗВИТИЕ И ПРОРЕЗЫВАНИЕ ЗУБОВ, Alexei Terehov, Corneliu Năstase, Valentina Nicolaiuc, Vector, 2009
56. РУКОВОДСТВО К ПРАКТИЧЕСКИМ ЗАНЯТИЯМ ПО ТЕРАПЕВТИЧЕСКОЙ СТОМАТОЛОГИИ. Боровский Е.В., Барер Г.М. М.: Медицина, 1975.
57. САНИТАРНО-ЭПИДЕМИЧЕСКИЙ РЕЖИМ В УЧРЕЖДЕНИЯХ СТОМАТОЛОГИЧЕСКОГО ПРОФИЛЯ. Гажба С.И. и др. Н. Новгород: НГМА, 2000.
58. СБОРНИК ПО НАРОДНОЙ МЕДИЦИНЕ И НЕТРАДИЦИОННЫМ СПОСОБАМ ЛЕЧЕНИЯ. Минеджан Г.З. М.: Арена, 1994.
59. СТОМАТОЛОГИЧЕСКИЕ ПЛОМБИРОВОЧНЫЕ МАТЕРИАЛЫ (Методические рекомендации); Составитель - к.м.н. Г.Ю. Николау; – Кишинев, 1987.
60. СТОМАТОЛОГИЧЕСКОЕ ОБСЛЕДОВАНИЕ: ОСНОВНЫЕ МЕТОДЫ. – Женева: ВОЗ, 1989
61. ТЕРАПЕВТИЧЕСКАЯ СТОМАТОЛОГИЯ / Хельвиг Э., Климек Й., Аттин Т.; 1-е издание на русском языке под ред. Проф. А.М. Политун, проф. Н.И. Столяр (перевод с немецкого). – Изд. мед. Литературы Галлшен, 1999.
62. ТЕРАПЕВТИЧЕСКАЯ СТОМАТОЛОГИЯ / Ю.М.Максимовский, Л.Н.Максимовская, Л.Ю.Орехова. – М.: Медицина, 2002.
63. ТЕРАПЕВТИЧЕСКАЯ СТОМАТОЛОГИЯ. Боровский Е.В. – Москва, 2004.
64. ТЕРАПЕВТИЧЕСКАЯ СТОМАТОЛОГИЯ. Боровский Е.В. М.: Медицина, 1989.
65. ТЕРАПЕВТИЧЕСКАЯ СТОМАТОЛОГИЯ. Боровский Е.В., Барышева Ю.Д., Максимовский Ю.М. – М. 2000 / Мед. информ. агентство: / ТОО / Техлит., 1997.
66. ТЕРАПЕВТИЧЕСКАЯ СТОМАТОЛОГИЯ; Боровский Е.В.; Москва, 1999.
67. "УЧЕБНОЕ ПОСОБИЕ ПО ТЕРАПЕВТИЧЕСКОЙ СТОМАТОЛОГИИ". Грошиков М.И., Патрикеев В.К.
68. ФАНТОМНЫЙ КУРС ТЕРАПЕВТИЧЕСКОЙ СТОМАТОЛОГИИ (Атлас); Е.А.Магид, Н.А.Мухин, Е.Е.Маслак; – Москва, "Медицина", 1996
69. ФАНТОМНЫЙ КУРС ТЕРАПЕВТИЧЕСКОЙ СТОМАТОЛОГИИ (Учеб. пособие); Максимовский Ю.М.; – ОАО "Издательство «Медицина», 2005
70. ФУНКЦИОНАЛЬНАЯ АНАТОМИЯ ПОЛОСТИ РТА И ЕЕ ОРГАНОВ; А.К. Касоуров, М.М. Дроздова, Т.П. Хайруллина; – Эльби СПб. Санкт Петербург, 2006
71. ЭНДОДОНТИЯ /ПРАКТИЧЕСКОЕ ПОСОБИЕ/, Valentina Nicolaiuc, Alexei Terehov, Corneliu Năstase, – Ed. Vector, 2009