

**Н. А. ТРУШЕЛЬ, И. М. КАТЕРЕНЮК,  
А. Р. РОМБАЛЬСКАЯ**

# **ИННЕРВАЦИЯ КОЖИ ТЕЛА ЧЕЛОВЕКА**

**Минск БГМУ 2020**

МИНИСТЕРСТВО ЗДРАВООХРАНЕНИЯ РЕСПУБЛИКИ БЕЛАРУСЬ  
БЕЛОРУССКИЙ ГОСУДАРСТВЕННЫЙ МЕДИЦИНСКИЙ УНИВЕРСИТЕТ  
КАФЕДРА НОРМАЛЬНОЙ АНАТОМИИ

**Н. А. Трушель, И. М. Катеренюк, А. Р. Ромбальская**

# **ИННЕРВАЦИЯ КОЖИ ТЕЛА ЧЕЛОВЕКА**

Учебно-методическое пособие



Минск БГМУ 2020

УДК 611.778:612.8.01(075.8)  
ББК 28.706я73  
Т80

Рекомендовано Научно-методическим советом университета в качестве  
учебно-методического пособия 19.02.2020 г., протокол № 6

Рецензенты: д-р мед. наук, проф. В. А. Переверзев; канд. мед. наук, доц.  
Е. В. Крыжова

**Трушель, Н. А.**

Т80      **Иннервация кожи тела человека : учебно-методическое пособие / Н. А. Трушель, И. М. Катеренюк, А. Р. Ромбальская. – Минск : БГМУ, 2020. – 24 с.**

ISBN 978-985-21-0525-5.

Описана и представлена в виде таблиц и рисунков иннервация кожи тела человека. Анатомические термины приводятся на русском, латинском и английском языках.

Предназначено для студентов 2-го курса лечебного, военно-медицинского, педиатрического факультетов, а также медицинского факультета иностранных учащихся.

**УДК 611.778:612.8.01(075.8)  
ББК 28.706я73**

**ISBN 978-985-21-0525-5**

© Трушель Н. А., Катеренюк И. М.,  
Ромбальская А. Р., 2020  
© УО «Белорусский государственный  
медицинский университет», 2020

## ПРЕДИСЛОВИЕ

В учебно-методическом пособии представлена информация об иннервации кожи тела человека, необходимая для студентов медицинских вузов как кафедры нормальной анатомии, так и других кафедр (оперативной хирургии и топографической анатомии, нервных и нейрохирургических болезней). Материал учебно-методического пособия соответствует типовой программе по анатомии человека. Анатомические термины приведены в соответствии с «Международной анатомической терминологией» (Москва, 2003) под редакцией члена-корреспондента РАМН Л. Л. Колесникова.

## ИННЕРВАЦИЯ КОЖИ ЛИЦА И ШЕИ INNERVATION OF THE SKIN OF THE FACE AND NECK

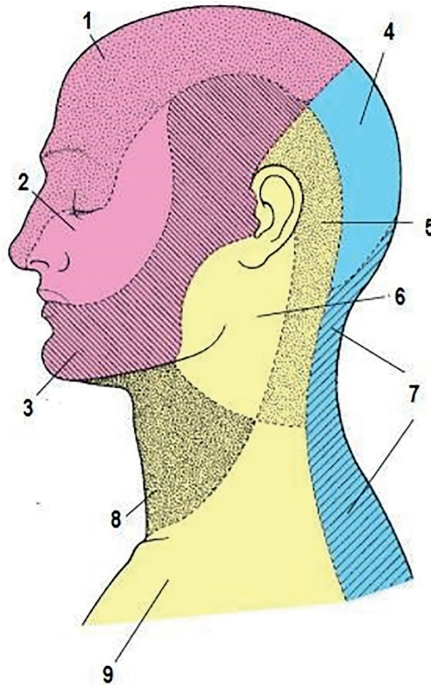
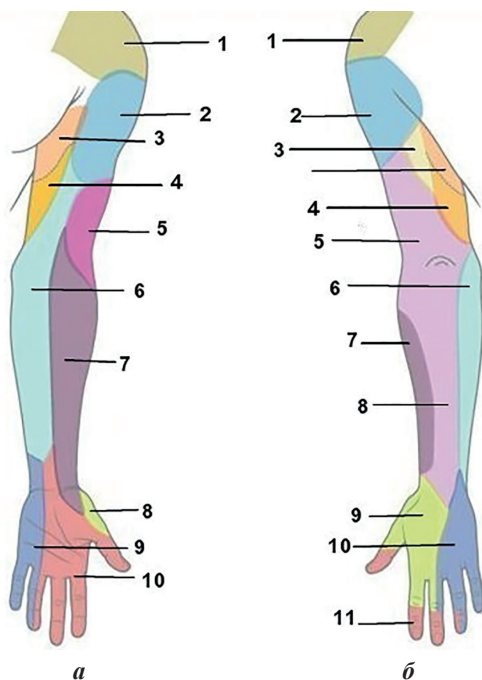


Рис. 1. Иннервация кожи лица и шеи (см. табл. 1)  
Innervation of the skin of the face and neck

**Иннервация кожи лица и шеи (рис. 1)**  
**Innervation of the skin of the face and neck**

№ на рисунке	Термин		
	Латинский	Русский	Английский
1	N. ophthalmicus (n. trigeminus, V)	Глазной нерв (тройничный нерв, V)	Ophthalmic nerve (trigeminal nerve, V)
2	N. maxillaris (n. trigeminus, V)	Верхнечелюстной нерв	Maxillary nerve (trigeminal nerve, V)
3	N. mandibularis (n. trigeminus, V)	Нижнечелюстной нерв	Mandibular nerve (trigeminal nerve, V)
4	N. occipitalis major (rami dorsales nervorum spinalium C <sub>2</sub> -C <sub>3</sub> )	Большой затылочный нерв (задние / дорсальные ветви спинномозговых нервов C <sub>2</sub> -C <sub>3</sub> )	Greater occipital nerve (posterior / dorsal rami of spinal nerves C <sub>2</sub> -C <sub>3</sub> )
5	N. occipitalis minor (plexus cervicalis)	Малый затылочный нерв (шейное сплетение)	Lesser occipital nerve (cervical plexus)
6	N. auricularis magnus (plexus cervicalis)	Большой ушной нерв (шейное сплетение)	Great auricular nerve (cervical plexus)
7	Rami dorsales nervorum spinalium (C <sub>3</sub> -C <sub>5</sub> )	Задние / дорсальные ветви спинномозговых нервов C <sub>3</sub> -C <sub>5</sub>	Posterior / dorsal rami of spinal nerves C <sub>3</sub> -C <sub>5</sub>
8	N. transversus colli (plexus cervicalis)	Поперечный нерв шеи (шейное сплетение)	Transverse cervical nerve (cervical plexus)
9	Nn. supraclaviculares (plexus cervicalis)	Надключичные нервы (шейное сплетение)	Supraclavicular nerves (cervical plexus)

## ИННЕРВАЦИЯ КОЖИ ВЕРХНЕЙ КОНЕЧНОСТИ INNERVATION OF THE SKIN OF THE UPPER LIMB



*Рис. 2.* Иннервация кожи верхней конечности (см. табл. 2–4)  
Innervation of the skin of the upper limb

*a* — facies anterior:

- 1 — nn. supraclaviculares;
- 2 — n. cutaneus brachii lateralis superior (n. axillaris);
- 3 — rami cutanei laterales (nn. intercostales);
- 4 — n. cutaneus brachii medialis;
- 5 — n. cutaneus brachii posterior (n. radialis);
- 6 — n. cutaneus antebrachii medialis;
- 7 — n. cutaneus antebrachii lateralis;
- 8 — ramus superficialis (n. radialis);
- 9 — ramus palmaris (n. ulnaris);
- 10 — n. medianus;

*б* — facies posterior:

- 1 — nn. supraclaviculares;
- 2 — n. cutaneus brachii lateralis superior (n. axillaris);
- 3 — rami cutanei laterales (nn. intercostales);
- 4 — n. cutaneus brachii medialis;
- 5 — n. cutaneus antebrachii posterior (n. radialis);
- 6 — n. cutaneus antebrachii medialis;
- 7 — n. cutaneus antebrachii lateralis (n. musculocutaneus);
- 8 — n. cutaneus antebrachii posterior (n. radialis);
- 9 — r. superficialis (n. radialis);
- 10 — r. dorsalis (n. ulnaris);
- 11 — n. medianus

**Иннервация кожи плеча (рис. 2)**  
**Innervation of the skin of the shoulder**

<b>Поверхность кожи плеча</b>	<b>Shoulder skin surface</b>	<b>Иннервация</b>	<b>Innervation</b>
I. Латеральная поверхность (верхняя часть)	I. Lateral surface (superior part)	<b>N. cutaneus brachii late- ralis superior</b> (n. axillaris, plexus brachialis); <b>верхний латеральный кожный нерв плеча</b> (подмышечный нерв, плечевое сплетение)	<b>Superior lateral cutaneous nerve of arm / superior lateral brachial cutaneous nerve</b> (axillary nerve, brachial plexus)
II. Латеральная поверхность (нижняя часть)	II. Lateral surface (inferior part)	<b>N. cutaneus brachii lateralis inferior</b> (n. radialis, plexus brachialis); <b>нижний латеральный кожный нерв плеча</b> (лучевой нерв, плечевое сплетение)	<b>Inferior lateral cutaneous nerve of arm / inferior lateral brachial cutaneous nerve</b> (radial nerve, brachial plexus)
III. Медиальная поверхность	III. Medial surface	<b>N. cutaneus brachii medialis</b> (plexus brachialis); <b>медиальный кожный нерв плеча</b> (плечевое сплетение)	<b>Medial cutaneous nerve of arm / medial brachial cutaneous nerve</b> (brachial plexus)
IV. Задняя поверхность	IV. Posterior surface	<b>N. cutaneus brachii posterior</b> (n. radialis, plexus brachialis); <b>задний кожный нерв плеча</b> (лучевой нерв, плечевое сплетение)	<b>Posterior cutaneous nerve of arm / posterior brachial cutaneous nerve</b> (radial nerve, brachial plexus)

**Иннервация кожи предплечья (рис. 2)**  
**Innervation of the forearm skin**

<b>Поверхность кожи плеча</b>	<b>Forearm skin surface</b>	<b>Иннервация</b>	<b>Innervation</b>
I. Медиальная поверхность	I. Medial surface	<b>N. cutaneus antebrachii medialis</b> (plexus brachialis); <b>медиальный кожный нерв предплечья</b> (плечевое сплетение)	<b>Medial cutaneous nerve of forearm / medial antebrachial cutaneous nerve</b> (brachial plexus)

Поверхность кожи плеча	Forearm skin surface	Иннервация	Innervation
II. Латеральная поверхность	II. Lateral surface	<b>N. cutaneus antebrachii lateralis</b> (n. musculocutaneus, plexus brachialis); <b>латеральный кожный нерв предплечья</b> (плечевое сплетение)	<b>Lateral cutaneous nerve of forearm / lateral antebrachial cutaneous nerve</b> (musculocutaneous nerve, brachial plexus)
III. Задняя поверхность	III. Posterior surface	<b>N. cutaneus antebrachii posterior</b> (n. radialis, plexus brachialis); <b>задний кожный нерв предплечья</b> (плечевое сплетение)	<b>Posterior cutaneous nerve of forearm / posterior antebrachial cutaneous nerve</b> (radial nerve, brachial plexus)

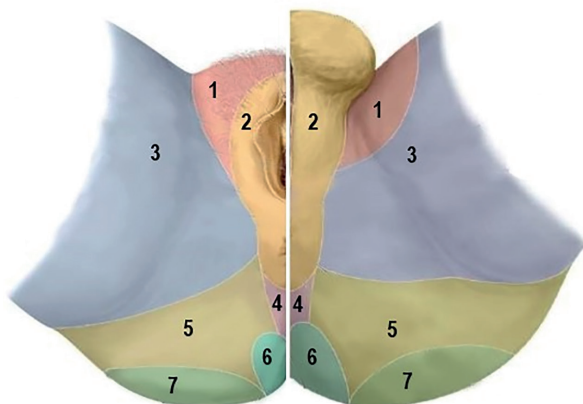
**Иннервация кожи кисти (рис. 2)**  
**Innervation of the skin of the hand**

Таблица 4

Поверхность кожи кисти	Forearm skin surface	Иннервация	Innervation
I. Передняя медиальная поверхность	I. Antero- medial surface	<b>N. cutaneus antebrachii medialis</b> (plexus brachialis); <b>медиальный кожный нерв предплечья</b> (плечевое сплетение)	<b>Medial cutaneous nerve of forearm / medial antebrachial cutaneous nerve</b> (brachial plexus)
II. Латеральная поверхность	II. Lateral surface	<b>N. cutaneus antebrachii lateralis</b> (n. musculocutaneus, plexus brachialis); <b>латеральный кожный нерв предплечья</b> (плечевое сплетение)	<b>Lateral cutaneous nerve of forearm / lateral antebrachial cutaneous nerve</b> (musculocutaneous nerve, brachial plexus)
III. Задняя поверхность	III. Posterior surface	<b>N. cutaneus antebrachii posterior</b> (n. radialis, plexus brachialis); <b>задний кожный нерв предплечья</b> (плечевое сплетение)	<b>Posterior cutaneous nerve of forearm / posterior antebrachial cutaneous nerve</b> (radial nerve, brachial plexus)



## ИННЕРВАЦИЯ КОЖИ ПРОМЕЖНОСТИ INNERVATION OF THE SKIN OF THE PERINEUM



*Рис. 3.* Иннервация кожи промежности (см. табл. 5)  
Innervation of the skin of the perineum

- 1 — n. ilioinguinalis (pl. lumbalis) + r. genitalis et r. scrotales (labiales) n. genitofemoralis (pl. lumbalis);
- 2 — nn. perineales / nn. scrotales (labiales) posteriores — n. pudendus (pl. sacralis);
- 3 — rr. perineales, cutaneusfemoris posterior (pl. sacralis) + rr. cutanei anteriores (n. femoralis, pl. lumbalis);
- 4 — nn. anococcygei (pl. coccygeus) + nn. anales (rectales) inferiores — n. pudendus (pl. sacralis);
- 5 — nn. clunium inferiores (n. cutaneusfemoris posterior, pl. sacralis);
- 6 — nn. clunium medii (rr. laterals, rr. dorsalesnn. sacrales S<sub>1-3</sub>);
- 7 — nn. clunium superiores (ramidorsales nn. lumbales L<sub>1-3</sub>)

## ИННЕРВАЦИЯ КОЖИ НИЖНЕЙ КОНЕЧНОСТИ INNERVATION OF THE SKIN OF THE LOWER EXTREMITY

Таблица 5

**Иннервация кожи ягодичной области (рис. 3)  
Innervation of the skin of the gluteal region**

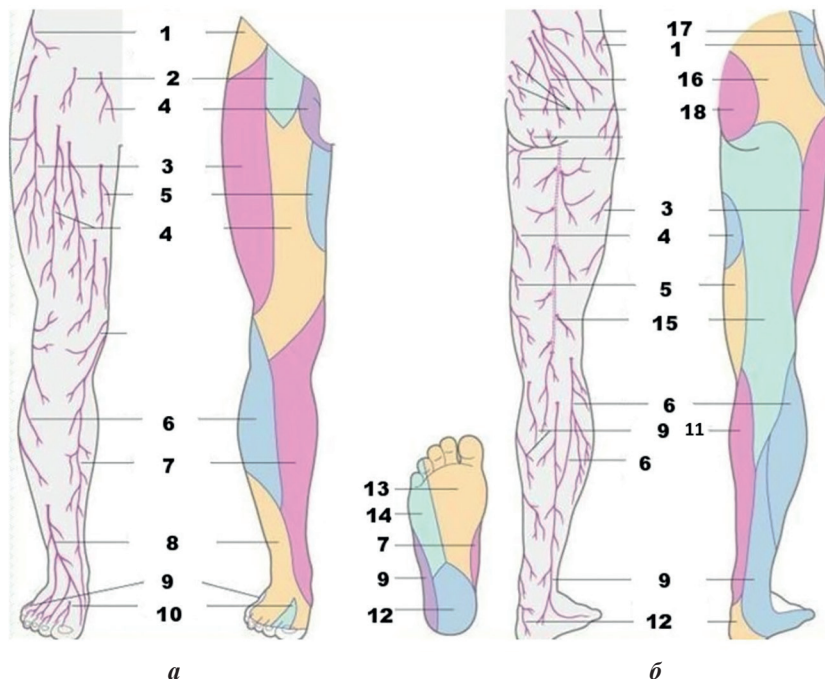
<b>Поверхность кожи ягодичной области</b>	<b>Gluteal region skin surface</b>	<b>Иннервация</b>	<b>Innervation</b>
I. Передняя часть	I. Superior part	<b>Nn. clunium superiores</b> (rami posteriores / dorsales nn. lumbales L <sub>1-3</sub> ); <b>верхние нервы ягодич</b> (задние / дорсальные ветви поясничных нервов L <sub>1-3</sub> )	<b>Superior clunial nerves</b> (posterior / dorsal rami of lumbar nerves L <sub>1-3</sub> )
II. Средняя часть	II. Middle part	<b>Nn. clunium medii</b> (rr. laterales, rr. posteriores / dorsales nn. sacrales S <sub>1-3</sub> )*; <b>средние нервы ягодич</b> (латеральные, задние / дорсальные ветви крестцовых нервов)	<b>Medial clunial nerves</b> (lateral, posterior / dorsal rami of sacral nerves)
III. Нижняя часть	III. Lower part	<b>Nn. clunium inferiors</b> (n. cutaneus femoris posterior, pl. sacralis); <b>нижние нервы ягодич</b> (задний кожный нерв бедрца, крестцовое сплетение)	<b>Inferior clunial nerves</b> (posterior cutaneous nerve of thigh / posterior femoral cutaneous nerve, sacral plexus)
IV. Верхне- латеральная часть	IV. Supero- lateral part	<b>N. iliohypogastricus / N. iliopubicus</b> (pl. lumbalis); <b>подвздошно-подчрев- ный нерв / подвздошно- лобковый нерв</b> (поясничное сплетение)	<b>Iliohypogastric nerve / iliopubic nerve</b> (lumbar plexus)
V. Область промежности	V. Perineal region	<b>Rr. perineales n. cutaneus femoris posterior</b> (pl. sacralis); <b>промежностные ветви заднего кожного нерва бедрца</b> (крестцовое сплетение)	<b>Perineal branches from posterior cutaneous nerve of thigh / posterior femoral cutaneous nerve</b> (sacral plexus)

<b>Поверхность кожи ягодичной области</b>	<b>Gluteal region skin surface</b>	<b>Иннервация</b>	<b>Innervation</b>
VI. Область лобка, паховая область, полового члена, передних отделов мошонки (больших половых губ)	VI. Pubic region, inguinal region, penis region, anterior scrotum region (labia majora)	<b>N. ilioinguinalis</b> (pl. lumbalis); <b>подвздошно-паховый нерв</b> (поясничное сплетение)	<b>Ilio-inguinal nerve</b> (lumbar plexus)
VII. Мошонки (больших половых губ)	VII. Scrotal region (labia majora)	<b>R. genitalis n. genitofemoralis</b> (pl. lumbalis); <b>половая ветвь бедренно-полового нерва</b> (поясничное сплетение)	<b>Genital branch</b> from <b>genitofemoral nerve</b> (lumbar plexus)
VIII. Область заднего прохода, промежности, задней стороны мошонки, головка полового члена (клитора), кожа полового члена (большие и малый половые губы)	VIII. Anus region, perineum, back of the scrotum, glans penis (clitoris), skin of the penis (labia majora and labia minora)	<b>N. anales / rectales inferiores, nn. perineales, nn. scrotales / labiales posteriores, n. dorsalis penis / clitoridis</b> (n. pudendus, pl. sacralis); <b>нижние заднепроходные / прямокишечные нервы, промежностные нервы, задние мошоночные / губные ветви, дорсальный нерв полового члена / клитора</b> (половой нерв, крестцовое сплетение)	<b>Inferior anal / rectal nerves, perineal nerves, posterior scrotal / labial nerves, dorsal nerve of penis / clitoris</b> (pudendal nerve, sacral plexus)
IX. Область копчика (до заднего прохода)	IX. Соссух (to the anus) region	<b>N. apococcygeus</b> (pl. coccygeus)**; <b>заднепроходно-копчиковый нерв</b> (копчиковое сплетение)	<b>Apococcygeal nerve</b> (coccygeal plexus)

\* Nomina Anatomica, Stuttgart-New York, 1998 (Terminologia Anatomica. Москва, 2003).

\*\* Синельников Р. Д., Синельников Я. Р., Синельников А. Я. Атлас анатомии человека. Том 4. Москва, 2010.

## ИННЕРВАЦИЯ КОЖИ СВОБОДНОЙ НИЖНЕЙ КОНЕЧНОСТИ INNERVATION OF THE SKIN OF THE FREE PART OF LOWER LIMB



*а* *б*  
Рис. 4. Иннервация кожи нижней конечности (см. табл. 6–8)  
Innervation of the skin of the lower limb

*a* — facies anterior:

- 1 — r. cutaneus lateralis (n. iliohypogastricus);
- 2 — n. genitofemoralis;
- 3 — n. cutaneus femoris lateralis;
- 4 — rr. cutanei anteriores (n. femoralis);
- 5 — r. cutaneus (n. obturatorius);
- 6 — n. cutaneus surae lateralis (n. peroneus communis);
- 7 — n. saphenus (n. femoralis);
- 8 — n. peroneus superficialis;
- 9 — n. suralis;
- 10 — n. peroneus profundus;

*б* — facies posterior:

- 11 — n. cutaneus surae medialis;
- 12 — n. tibialis;
- 13 — nn. plantares mediales;
- 14 — nn. plantares laterales;
- 15 — n. cutaneus femoris posterior;
- 16 — nn. clunium inferiores;
- 17 — nn. clunium superiores;
- 18 — nn. clunium medii

**Иннервация кожи бедра (рис. 4)**  
**Innervation of the skin of the thigh**

<b>Поверхность кожи бедра</b>	<b>Thigh skin surface</b>	<b>Иннервация</b>	<b>Innervation</b>
I. Передне-медиальная	I. Anteromedial	<b>Rr. cutanei anteriores</b> (n. femoralis, pl. lumbalis); <b>передние кожные ветви</b> (бедренный нерв, поясничное сплетение)	<b>Anterior cutaneous branches</b> (femoral nerve, lumbar plexus)
II. Бедренного треугольника	II. Femoral triangle	<b>R. femoralis</b> (n. genitofemoralis, pl. lumbalis); <b>бедренная ветвь</b> (бедренно-половой нерв, поясничное сплетение)	<b>Femoral branch</b> (genitofemoral nerve, lumbar plexus)
III. Нижне-медиальная (до коленного сустава)	III. Lower medial (to knee joint)	<b>R. cutaneous et r. anterior n. obturatorius</b> (pl. lumbalis); запирательный нерв (поясничное сплетение)	<b>Anterior branch and cutaneous branch obturator nerve</b> (lumbar plexus)
IV. Латеральная (до коленного сустава)	IV. Lateral (to the knee joint)	<b>N. cutaneus femoris lateralis</b> (pl. lumbalis); <b>латеральный кожный нерв бедра</b> (поясничное сплетение)	<b>Lateral cutaneous nerve of thigh / lateral femoral cutaneous nerve</b> (lumbar plexus)
V. Верхне-латеральная	V. Superolateral	<b>N. iliohypogastricus / N. iliopubicus</b> (pl. lumbalis); подвздошно-подчревный нерв / подвздошно-лобковый нерв (поясничное сплетение)	<b>Iliohypogastric nerve / iliopubic nerve</b> (lumbar plexus)
VI. Верхне-медиальная (область подкожного кольца бедренного канала)	VI. Supero-medial (the area of the subcutaneous ring of the femoral canal)	<b>N. genitofemoralis</b> (pl. lumbalis); <b>бедренно-половой нерв</b> (поясничное сплетение)	<b>Genitofemoral nerve</b> (lumbar plexus)

Поверхность кожи бедра	Thigh skin surface	Иннервация	Innervation
VII. Кожа лобка + паховой области	VII. Pubic region + inguinal region	<b>N. ilioinguinalis</b> (pl. lumbalis); <b>подвздошно-паховый нерв</b> (поясничное сплетение)	<b>Ilio-inguinal nerve</b> (lumbar plexus)
VIII. Задне-медиальная (до подколенной ямки)	VIII. Postero-medial (to the popliteal fossa)	<b>N. cutaneus femoris posterior</b> (pl. sacralis); <b>задний кожный нерв бедра</b> (крестцовое сплетение)	<b>Posterior cutaneous nerve of thigh / posterior femoral cutaneous nerve</b> (sacral plexus)

**Иннервация кожи голени (рис. 4)**  
**Innervation of the skin of the leg**

Таблица 7

Поверхность кожи голени	Leg skin surface	Иннервация	Innervation
I. Передне-медиальная + нижняя часть колена	I. Antero-medial + lower part of the knee	<b>R. infrapatellaris n. saphenus + rr. cutanei cruris mediales</b> (n. saphenus, n. femoralis (pl. lumbalis)); <b>поднадколенниковая ветвь + медиальные кожные ветви голени</b> (подкожный нерв, бедренный нерв (поясничное сплетение))	<b>Infrapatellar branch saphenous nerve + medial cutaneous nerve of leg / medial crural cutaneous nerve</b> (saphenous nerve, femoral nerve (lumbar plexus))
II. Наружная / латеральная (достигая латеральной лодыжки)	II. External / lateral (reaching the lateral ankle)	<b>N. cutaneus surae lateralis</b> (n. fibularis / peroneus / communis, n. ischiadicus, pl. sacralis); <b>латеральный кожный нерв икры</b> (общий малоберцовый нерв, седалищный нерв, крестцовое сплетение)	<b>Lateral sural cutaneous nerve</b> (common fibular / peroneal nerve, sciatic nerve, sacral plexus)
III. Задне-медиальная	III. Postero-medial	<b>N. cutaneus surae medialis</b> (n. tibialis, n. ischiadicus, pl. sacralis); <b>медиальный кожный нерв икры</b> (большеберцовый нерв, седалищный нерв, крестцовое сплетение)	<b>Medial sural cutaneous nerve</b> (tibial nerve, sciatic nerve, sacral plexus)

**Иннервация кожи стопы (рис. 4)**  
**Innervation of the foot skin**

<b>Поверхность кожи стопы</b>	<b>Foot skin surfaces</b>	<b>Иннервация</b>	<b>Innervation</b>
<b>Кожа тыла стопы / Skin rear foot</b>			
I. Медиальный край стопы, медиальная сторона большого пальца и межпальцевого промежутка II-III пальцев	I. The medial edge of the foot, the medial side of the great toe and the interdigital space of the II-III toes	<b>Nn. digitales dorsales pedis, n. cutaneus dorsalis medialis</b> (n. peroneus / fibularis / superficialis, n. ischiadicus, pl. sacralis); <b>тыльные пальцевые нервы стопы, медиальный тыльный кожный нерв</b> (поверхностный малоберцовый нерв, седалищный нерв, крестцовое сплетение)	<b>Dorsal digital nerves of foot, medial dorsal cutaneous nerve</b> (superficial fibular / peroneal nerve, sciatic nerve, sacral plexus)
II. Кожа тыла, медиального края стопы и большого пальца	II. Skin of the rear, of the medial edge of the foot and great toe	<b>Rr. cutanei cruris mediales</b> (n. saphenus, n. femoralis, pl. lumbalis); <b>медиальные кожные ветви голени</b> (подкожный нерв, бедренный нерв, поясничное сплетение)	<b>Medial cutaneous nerve of leg / medial crural cutaneous nerve</b> (saphenous nerve, femoral nerve, lumbar plexus)
III. Обращенные друг к другу стороны тыльной поверхности III, IV и V пальцев + наружная поверхность мизинца	III. The sides of the back surface facing each other III, IV and V toes + outer surface of the digiti minimi	<b>Nn. digitales dorsales pedis, n. cutaneus dorsalis intermedius</b> (n. fibularis / peroneus / superficialis, n. ischiadicus, pl. sacralis); <b>тыльные пальцевые нервы стопы, промежуточный тыльный кожный нерв</b> (поверхностный малоберцовый нерв, седалищный нерв, крестцовое сплетение)	<b>Dorsal digital nerves of foot, intermediate dorsal cutaneous nerve</b> (superficial fibular / peroneal nerve, sciatic nerve, sacral plexus)

Поверхность кожи стопы	Foot skin surfaces	Иннервация	Innervation
IV. Кожа I межпальцевого промежутка (обращенных друг к другу поверхностей I и II пальцев)	IV. Skin of the I interdigital space (facing each other surfaces I and II toes)	<b>Nn. digitales dorsales pedis</b> (n. fibularis / peroneus / profundus, n. ischiadicus, pl. sacralis); <b>ТЫЛЬНЫЕ ПАЛЬЦЕВЫЕ НЕРВЫ СТОПЫ</b> (глубокий малоберцовый нерв, седалищный нерв, крестцовое сплетение)	<b>Dorsal digital nerves of foot</b> (deep fibular / peroneal nerve, sciatic nerve, sacral plexus)
V. Кожа тыла, латерального края стопы (V пальца)	V. Skin of the rear, lateral edge of the foot (V toe)	<b>N. cutaneus dorsalis lateralis</b> (n. suralis — n. cutaneus surae lateralis, n. peroneus / fibularis / communis + n. cutaneus surae medialis (n. tibialis, pl. sacralis)); <b>ЛАТЕРАЛЬНЫЙ ТЫЛЬНЫЙ КОЖНЫЙ НЕРВ</b> (икроножный нерв — латеральный кожный нерв икры, общий малоберцовый нерв + медиальный кожный нерв икры (большеберцовый нерв, крестцовое сплетение))	<b>Lateral dorsal cutaneous nerve</b> (sural nerve — lateral sural cutaneous nerve, common fibular / peroneal nerve + medial sural cutaneous nerve (tibial nerve, sacral plexus))
<b>Кожа подошвы / Soles skin</b>			
I. Обращенные друг к другу стороны пальцев от латеральной стороны большого до медиального края IV пальца + тыльная поверхность их дистальных фаланг	I. The facing sides of the fingers from the lateral side of the great toe to the medial edge IV + the back surface of their distal phalanges	<b>N. plantaris medialis</b> (n. tibialis, n. ischiadicus, pl. sacralis); <b>МЕДИАЛЬНЫЙ ПОДОШВЕННЫЙ НЕРВ</b> (большеберцовый нерв, седалищный нерв, крестцовое сплетение)	<b>Medial plantar nerve</b> (tibial nerve, sciatic nerve, sacral plexus)



Поверхность кожи стопы	Foot skin surfaces	Иннервация	Innervation
II. Большеберцовый край стопы	II. The tibial edge of the foot	<b>Rr. calcanei*</b> (n. plantaris medialis, n. tibialis, n. ischiadicus, pl. sacralis); <b>пяточные ветви</b> (медиальный подошвенный нерв, большеберцовый нерв, седалищный нерв, крестцовое сплетение)	<b>Calcaneal branches</b> (medial plantar nerve, tibial nerve, sciatic nerve, sacral plexus)
III. Подошвенная сторона латеральной поверхности V пальца, кожа IV межпальцевого промежутка + тыльная поверхность их дистальных фаланг	III. The plantar side of the lateral surface of the V toe, the skin of the IV interdigital space + the back surface of their distal phalanges	<b>Nn. digitales plantares proprii</b> (nn. digitales plantares communes (I, II, III), r. superficialis n. plantaris lateralis, n. tibialis, n. ischiadicus, pl. sacralis); <b>собственные подошвенные пальцевые нервы</b> (общие подошвенные пальцевые нервы (I, II, III), поверхностная ветвь латерального подошвенного нерва, большеберцовый нерв, седалищный нерв, крестцовое сплетение)	<b>Proper plantar digital nerves</b> (common plantar digital nerves (I, II, III), superficial branch lateral plantar nerve, tibial nerve, sciatic nerve, sacral plexus)
IV. Подошвенная и наружная поверхности мизинца	IV. Plantar and outer surfaces of the digiti minimi	<b>N. plantaris proprius digiti minimi*</b> (r. superficialis n. plantaris lateralis, n. tibialis, n. ischiadicus, pl. sacralis); <b>собственный подошвенный нерв мизинца</b> (поверхностная ветвь латерального подошвенного нерва большеберцовый нерв, седалищный нерв, крестцовое сплетение)	<b>Proper plantar digiti minimi nerve</b> (superficial branch lateral plantar nerve, tibial nerve, sciatic nerve, sacral plexus)

Поверхность кожи стопы	Foot skin surfaces	Иннервация	Innervation
V. Кожа пятки, латеральный край тыла стопы и мизинца	V. Skin of the heels lateral edge of the back of the foot and digiti minimi	<b>Rr. calcanei laterales / mediales et n. cutaneus dorsalis lateralis</b> (n. suralis — n. cutaneus surae lateralis, n. peroneus / fibularis / communis + n. cutaneus surae medialis (n. tibialis, pl. sacralis)); <b>латеральные / медиаль- ные пяточные ветви и латеральный тыльный кожный нерв</b> (икронож- ный нерв — латеральный кожный нерв икры, общий малоберцовый нерв + медиальный кожный нерв икры (большеберцовый нерв, крестцовое сплетение))	<b>Lateral / medial calcaneal branches and lateral dorsal cutaneous nerve</b> (sural nerve — lateral sural cutaneous nerve, common fibular / peroneal nerve + medial sural cutaneous nerve (tibial nerve, sacral plexus))

\* Синельников Р. Д., Синельников Я. Р., Синельников А. Я. Атлас анатомии человека. Том 4. Москва, 2010.

**ОБЛАСТИ РАСПРОСТРАНЕНИЯ КОЖНЫХ НЕРВОВ  
ТУЛОВИЩА  
REGIONS OF DISTRIBUTION OF SKIN NERVES OF THE  
TRUNK**

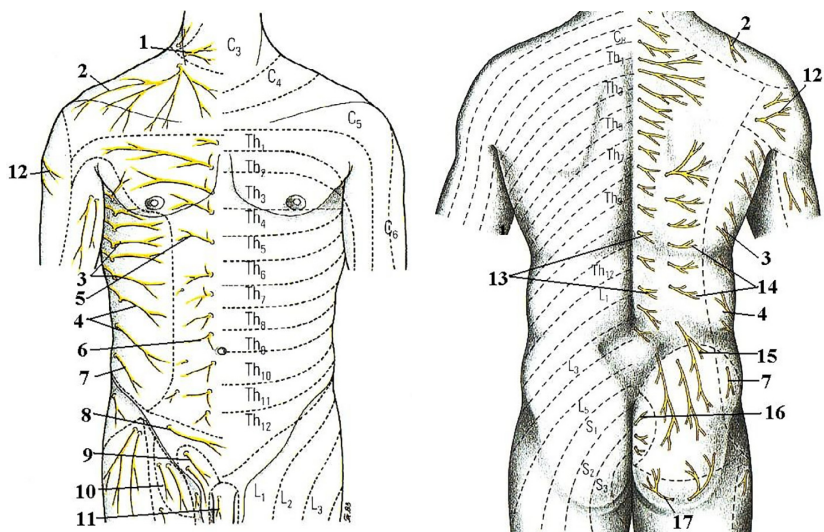


Рис. 5. Области распространения кожных нервов туловища (см. табл. 9)  
Regions of distribution of skin nerves of the trunk

Таблица 9

**Области распространения кожных нервов туловища (рис. 5)  
Regions of distribution of skin nerves of the trunk**

№ на рисунке	Термин		
	Латинский	Русский	Английский
1	N. transversus colli (plexus cervicalis)	Поперечный нерв шеи (шейное сплетение)	Transverse cervical nerve (cervical plexus)
2	Nn. supraclaviculares (plexus cervicalis)	Надключичные нервы (шейное сплетение)	Supraclavicular nerves (cervical plexus)
3	Rr. cutanei laterales pectorales nn. intercostalium	Латеральные кожные грудные ветви (межреберные нервы)	Lateral pectoral cutaneous branches (intercostal nerves)
4	Rr. cutanei laterales abdominales nn. intercostalium	Латеральные кожные брюшные ветви (межреберные нервы)	Lateral abdominal cutaneous branches (intercostal nerves)

№ на рисунке	Термин		
	Латинский	Русский	Английский
5	Rr. cutanei anteriores pectorales nn. intercostalium	Передние кожные грудные ветви (межреберные нервы)	Anterior pectoral cutaneous branches (intercostal nerves)
6	Rr. cutanei anteriores abdominales nn. intercostalium	Передние кожные брюшные ветви (межреберные нервы)	Anterior abdominal cutaneous branches (intercostal nerves)
7	R. cutaneus lateralis n. iliohypogastrici (plexus lumbalis)	Латеральная кожная ветвь (подвздошно-подчревный нерв / подвздошно-лобковый нерв (поясничное сплетение))	Lateral cutaneous branch (iliohypogastric nerve / iliopubic nerve (lumbar plexus))
8	R. cutaneus anterior n. iliohypogastrici (plexus lumbalis)	Передняя кожная ветвь (подвздошно-подчревный нерв / подвздошно-лобковый нерв (поясничное сплетение))	Anterior cutaneous branch (iliohypogastric nerve / iliopubic nerve (lumbar plexus))
9	N. ilioinguinalis (plexus lumbalis)	подвздошно-паховый нерв (поясничное сплетение)	Ilio-inguinal nerve (lumbar plexus)
10	R. femoralis n. genitofemoralis (plexus lumbalis)	Бедренная ветвь (бедренно-половой нерв, поясничное сплетение)	Femoral branch (genitofemoral nerve, lumbar plexus)
11	N. dorsalis penis (n. pudendus, plexus sacralis)	Дорсальный нерв полового члена (половой нерв, крестцовое сплетение)	Dorsal nerve of penis (pudendal nerve, sacral plexus)
12	N. cutaneus brachii lateralis superior (n. axillaris, plexus brachialis)	Верхний латеральный кожный нерв плеча (подмышечный нерв, плечевое сплетение)	Superior lateral cutaneous nerve of arm / superior lateral brachial cutaneous nerve (axillary nerve, brachial plexus)
13	Rr. cutanei mediales (rr. posteriores nn. thoraciorum)	Срединные кожные ветви (задние / дорсальные ветви грудных нервов)	Medial cutaneous branches (posterior / dorsal rami of thoracic nerves)
14	Rr. cutanei laterales (rr. posteriores nn. thoraciorum)	Латеральные кожные ветви (задние / дорсальные ветви грудных нервов)	Lateral cutaneous branches (posterior / dorsal rami of thoracic nerves)

№ на рисунке	Термин		
	Латинский	Русский	Английский
15	Nn. clunium superiores (rr. posteriores nn. lumbalium)	Верхние нервы ягодиц (задние / дорсальные ветви поясничных нервов)	Superior clunial nerves (posterior / dorsal rami of lumbar nerves)
16	Nn. clunium medii (rr. posteriores nn. sacralium)	Средние нервы ягодиц (задние / дорсальные ветви крестцовых нервов)	Medial clunial nerves (posterior / dorsal rami of sacral nerves)
17	Nn. clunium inferiores (n. cutaneus femoris posterior, plexus sacralis)	Нижние нервы ягодиц (задний кожный нерв бедра, крестцовое сплетение)	Inferior clunial nerves (posterior cutaneous nerve of thigh / posterior femoral cutaneous nerve, sacral plexus)

### КОЖНЫЕ НЕРВЫ ТУЛОВИЩА SKIN NERVES OF THE TRUNK

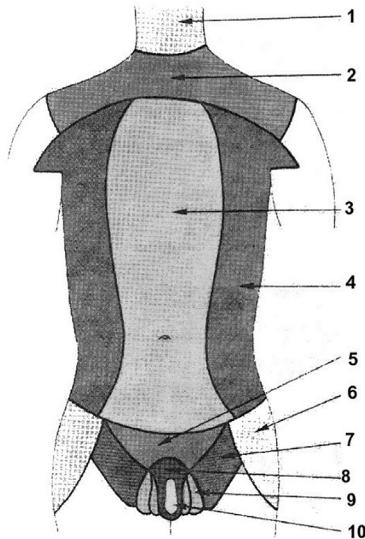


Рис. 6. Кожные нервы туловища (см. табл. 10)  
Skin nerves of the trunk

**Кожные нервы туловища (рис. 6)**  
**Skin nerves of the trunk**

№ на рисунке	Термин		
	Латинский	Русский	Английский
1	N. transversus colli (plexus cervicalis)	Поперечный нерв шеи (шейное сплетение)	Transverse cervical nerve (cervical plexus)
2	Nn. supraclaviculares (plexus cervicalis)	Надключичные нервы (шейное сплетение)	Supraclavicular nerves (cervical plexus)
3	Rr. cutanei anteriores (nn. intercostales)	Передние кожные ветви (межреберные нервы)	Anterior cutaneous branches (intercostal nerves)
4	Rr. cutanei laterales (nn. intercostales)	Латеральные кожные ветви (межреберные нервы)	Lateral cutaneous branches (intercostal nerves)
5	R. cutaneus anterior (n. iliohypogastricus, plexus lumbalis)	Передняя кожная ветвь (подвздошно-подчревный нерв / подвздошно-лобковый нерв (поясничное сплетение))	Anterior cutaneous branch (iliohypogastric nerve / iliopubic nerve (lumbar plexus))
6	R. cutaneus lateralis (n. iliohypogastricus, plexus lumbalis)	Латеральная кожная ветвь (подвздошно-подчревный нерв / подвздошно-лобковый нерв (поясничное сплетение))	Lateral cutaneous branch (iliohypogastric nerve / iliopubic nerve (lumbar plexus))
7	R. femoralis n. genitofemoralis (plexus lumbalis)	Бедренная ветвь (бедренно-половой нерв, поясничное сплетение)	Femoral branch (genitofemoral nerve, lumbar plexus)
8	N. ilioinguinalis (plexus lumbalis)	Подвздошно-паховый нерв (поясничное сплетение)	Ilio-inguinal nerve (lumbar plexus)
9	R. genitales (n. genitofemoralis, plexus lumbalis)	Половая ветвь (бедренно-половой нерв, поясничное сплетение)	Genital branch (genitofemoral nerve, lumbar plexus)
10	Rr. scrotales (n. ilioinguinalis, plexus lumbalis)	Мошоночные ветви (подвздошно-паховый нерв, поясничное сплетение)	Scrotal nerves (ilio-inguinal nerve, lumbar plexus)

## СПИСОК ИСПОЛЬЗОВАННОЙ ЛИТЕРАТУРЫ

1. *Culegere de scheme la anatomia omului* (сборник схем по анатомии человека) collection of schemes for human anatomy. Ed. A vi-a (revăzută și completată) / I. Catereniuc [et al.]. Chișinău, 2019.
2. *Ștefaneț, M. Anatomia omului* / М. Ștefaneț. Chișinău : ce-p medicina, 2018. Vol. I–II.
3. *Кровоснабжение и иннервация мышц человека* / В. Н. Андриеш [и др.]. Кишинев : ИПФ центральная типография, 2002.
4. *Международная анатомическая терминология (с официальным списком русских эквивалентов)* / под ред. Л. Л. Колесникова. Москва : Медицина, 2003.
5. *Николаев, А. В. Топографическая анатомия и оперативная хирургия* : в 2 т. / А. В. Николаев. 2-е изд., испр. и доп. Москва : ГЭОТАР-Медиа, 2013. Т. 1–2.
6. *Привес, М. Г. Анатомия человека* / М. Г. Привес, Н. К. Лысенко, В. И. Бушкович. Санкт-Петербург, 2017. 720 с.
7. *Сапин, М. Р. Анатомия человека* : в 2 т. / М. Р. Сапин. Москва : ГЭОТАР-Медиа, 2018. Т. 1–2.
8. *Синельников, Р. Д. Атлас анатомии человека* : в 4 т. / Р. Д. Синельников, Я. Р. Синельников, А. Я. Синельников. Москва : Новая волна, 2017. Т. 1, 4.

## ОГЛАВЛЕНИЕ

Предисловие .....	3
Иннервация кожи лица и шеи Innervation of the skin of the face and neck .....	3
Иннервация кожи верхней конечности Innervation of the skin of the upper limb.....	5
Иннервация кожи промежности Innervation of the skin of the perineum .....	8
Иннервация кожи нижней конечности Innervation of the skin of the lower extremity.....	9
Иннервация кожи свободной нижней конечности Innervation of the skin of the free part of lower limb.....	11
Области распространения кожных нервов туловища Regiones of distribution of skin nerves of the trunk.....	18
Кожные нервы туловища Skin nerves of the trunk .....	20
Список использованной литературы.....	22



Учебное издание

**Трушель** Наталия Алексеевна  
**Катеренок** Илья Мафтеевич  
**Ромбальская** Алеся Робертовна

# **ИННЕРВАЦИЯ КОЖИ ТЕЛА ЧЕЛОВЕКА**

Учебно-методическое пособие

Ответственная за выпуск Н. А. Трушель  
Редактор О. В. Лавникович

Подписано в печать 23.03.20. Формат 60×84/16. Бумага писчая «Хероx office».  
Ризография. Гарнитура «Times».  
Усл. печ. л. 1,39. Уч.-изд. л. 0,84. Тираж 50 экз. Заказ 169.

Издатель и полиграфическое исполнение: учреждение образования  
«Белорусский государственный медицинский университет».  
Свидетельство о государственной регистрации издателя, изготовителя,  
распространителя печатных изданий № 1/187 от 18.02.2014.  
Ул. Ленинградская, 6, 220006, Минск.

ISBN 978-985-21-0525-5

