

Ministerul Sănătății și Protecției Sociale al Republicii Moldova

Universitatea de Stat de Medicină și Farmacie

„Nicolae Testemițanu”

Catedra Chirurgie Generală și Semiologie

E. Guțu, V. Iacub, D. Casian, Gh. Cristalov

## **PANSAMENTE ȘI BANDAJE**

Elaborări metodice pentru studenții anului III

facultatea medicină

Chișinău, 2006

Discutată și aprobată la Comisia Metodică Centrală a USMF  
„Nicolae Testemițanu” din 00.03.2006

**Autorii:**

**Eugen Guțu** – Șef catedra Chirurgie Generală și  
Semiologie, dr.hab. în med., conferențiar  
universitar

**Vladimir Iacob** – dr. în med., conferențiar universitar

**Dumitru Casian** – dr. în med., asistent universitar

**Gheorghe Cristalov** – dr. în med., asistent universitar

**Recenzenți:**

**Gheorghe Ghidirim** – Șef catedra Chirurgie nr.1 „N.Anestiadi”,  
dr.hab. în med., Academician AȘM,  
profesor universitar

**Constantin Tâbârnă** – Catedra Chirurgie nr.2, dr.hab. în med.,  
Academician de Onoare AȘM, profesor  
universitar

**Desene:**

**Eduard Cernetchi** – medic-chirurg, SCM nr.1

## INTRODUCERE

Desmurgia – este știința despre bandaje și pansamente, utilizarea lor și tehnica aplicării.

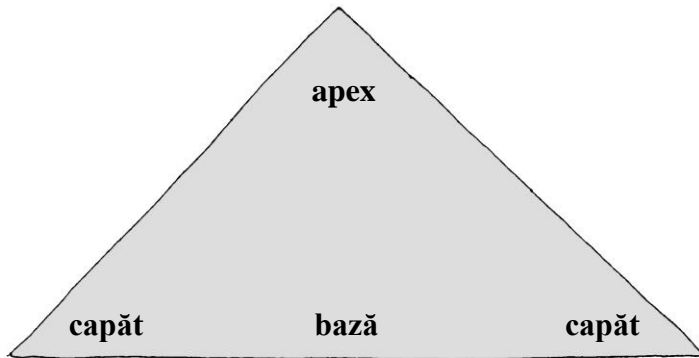Cuvântul „pansament” se utilizează pentru numirea materialului ce se aplică nemijlocit pe plagă sau regiunea afectată a corpului cu scop curativ. Pansamentul trebuie să fie destul de larg, pentru acoperirea întregii plăgi și să depășească 2-3 cm marginile ei. În dimensiuni insuficiente ale pansamentului se păstrează probabilitate elevată de infectare. Materialul de pansament, ce contactează nemijlocit cu plaga, trebuie să fie steril. Dar, în situații de extremă urgență, această condiție este adesea puțin realizabilă. În asemenea cazuri este posibilă utilizarea oricărui material curat, de exemplu batistei igienice, ștergarului sau altei țesături curate, prelucrate în prealabil cu fierul de călcat. La aplicarea unui astfel de pansament este necesară evitarea contactului cu suprafața aplicată pe plagă. Utilizând materialele improvizate se va evita întotdeauna aplicarea texturilor greu detașabile de pe suprafața plăgii la repansări: vata, lâna.

Prin „bandaj” concepem fâșii, meșe de tifon sau alte texturi similare destinate pentru acoperirea unei porțiuni a corpului cu scop de a o proteja de factorii nocivi ai mediului sau fixarea pansamentului pe locul afectat. Mai frecvent se aplică următoarele

feluri de bandaje: (1) bandaj triunghiular, (2) bandaj cravată, (3) bandaj rulant, (4) bandaj elastic tubular în plasă.

### 1. BANDAȚ TRIUNGHULAR

Pentru bandajul triunghiular este utilizată cel mai frecvent textila de bumbac. Bandajul se pregătește prin tăierea pe diagonală a unui pătrat textil de dimensiunile 100 cm x 100 cm. Obținem, astfel, două bandaje triunghiulare. Un bandaj de dimensiuni mai mici îl obținem prin îndoirea pe diagonală a unei batiste igienice mai mari. Latura mare a triunghiului este considerată drept bază, unghiul opus – apex, iar alte două unghiuri – capete (**Fig.1**).




**Fig.1.** Bandaj triunghiular

Bandajul triunghiular este comod în utilizare, deoarece prin aplicarea ei în diferite direcții, se obține acoperirea plăgilor și fixarea pansamentului pe majoritatea regiunilor corpului.

### **BANDAJ TRIUNGHIULAR PE CAP**

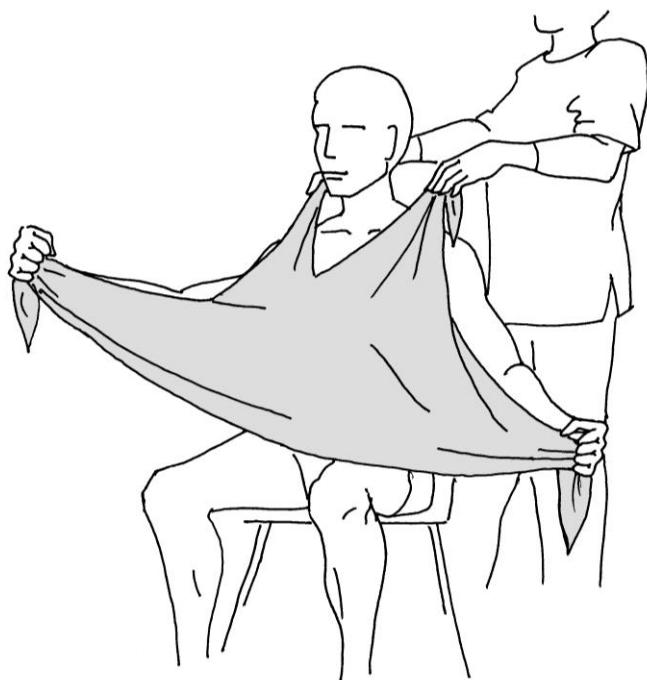
Bandajul dat este utilizat pentru fixarea materialului de pansament pe plăgi în regiunile frunții sau regiunii piloase a capului. Baza triunghiului este îndoită formând marginea bandajului de 5 cm (**Fig.2**).



**Fig.2.** Bandaj triunghiular pe cap

Apexul bandajului se aruncă peste cap în așa fel ca să atârne liber asupra regiunii occipitale. Capetele bandajului triunghiular sunt trecute superior pavilioanelor auriculare în sens dorsal, încrucișându-se în regiunea occipitală de asupra apexului, trecute în sens ventral și se leagă pe frunte.

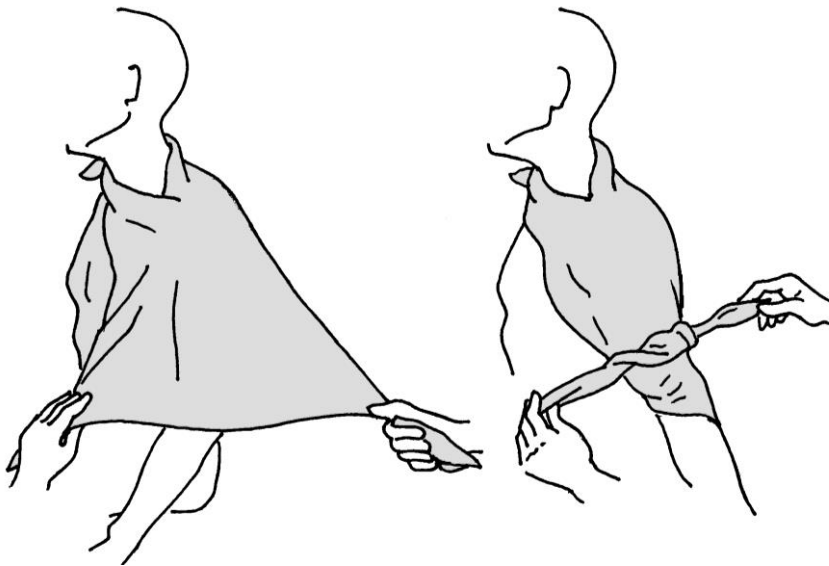
### **BANDAJ TRIUNGHIULAR PE BRAȚ**



**Fig.3A.** Etapa inițială a aplicării bandajului triunghiular pe braț

Apexul bandajului triunghiular este tăiat sau rupt perpendicular bazei lui la distanța de 25 cm. Două capete nou formate se leagă liber în jurul gâtului bolnavului, baza bandajului atârând în așa fel ca să acopere regiunea afectată a corpului (**Fig.3A**).

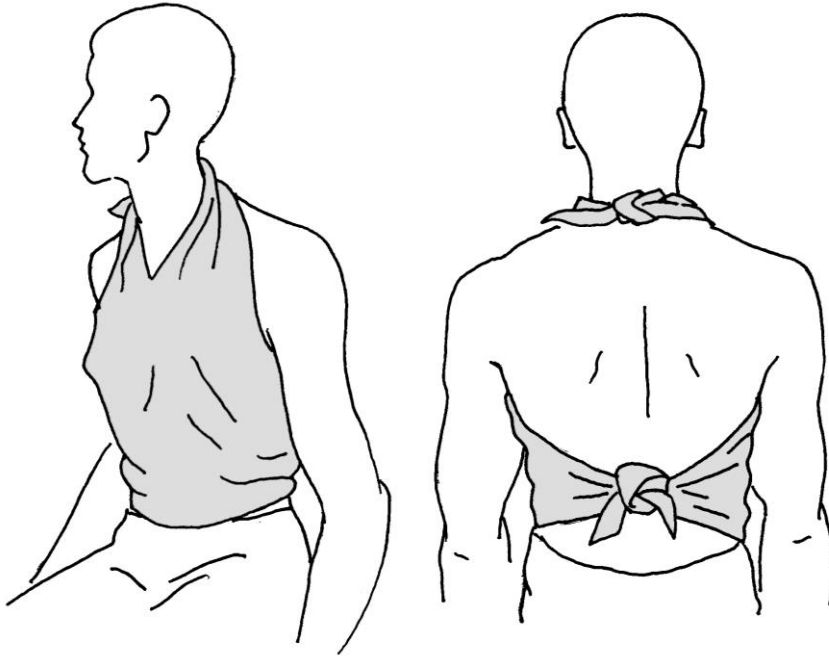
Capetele bandajului triunghiular se apucă, baza lui răsucindu-se în prealabil până la lățimea necesară, lichidând, astfel surplusul de bandaj, apoi capetele bandajului cuprind brațul și se leagă pe partea opusă (**Fig.3B**).



**Fig.3B.** Bandaj triunghiular pe braț

## **BANDAJ TRIUNGHIULAR PE PIEPT**

Apexul bandajului triunghiular este tăiat sau rupt perpendicular bazei lui la distanța de 25 cm. Capetele nou formate ale bandajului se leagă în jurul gâtului bolnavului, iar restul bandajului este lăsat să atârne liber pe piept (**Fig. 4**).



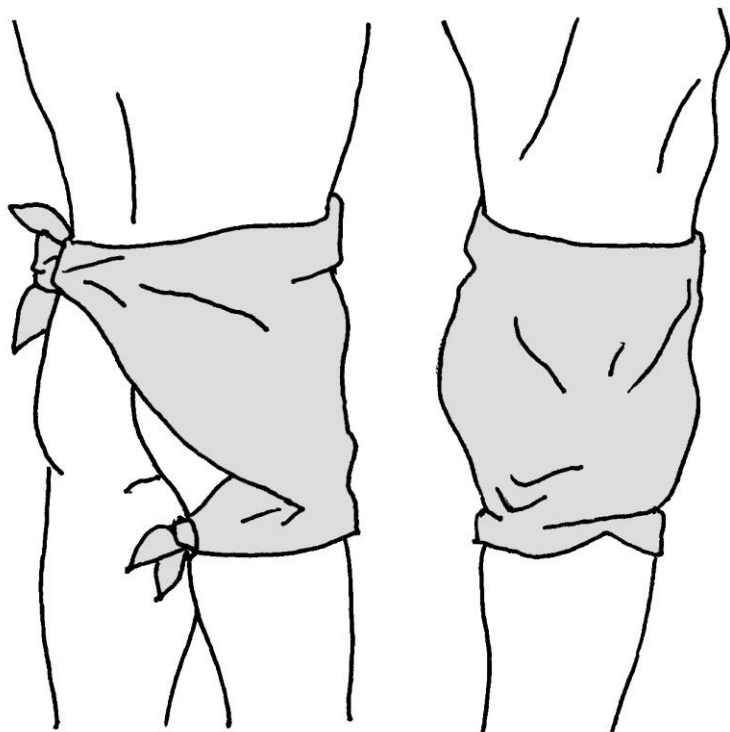
**Fig.4.** Bandaj triunghiular pe piept

Baza bandajului se îndoie la lățimea necesară iar capetele lui sunt aduse la spatele bolnavului și legate.



## BANDAJ TRIUNGHULAR ÎN REGIUNEA ARTICULAȚIEI COXOFEMURALE ȘI GLUTEULUI

Apexul bandajului triunghiular este tăiat sau rupt perpendicular bazei lui la distanța de 25 cm. Capetele nou formate ale bandajului se leagă în jurul coapsei din partea afectată (**Fig.5**).

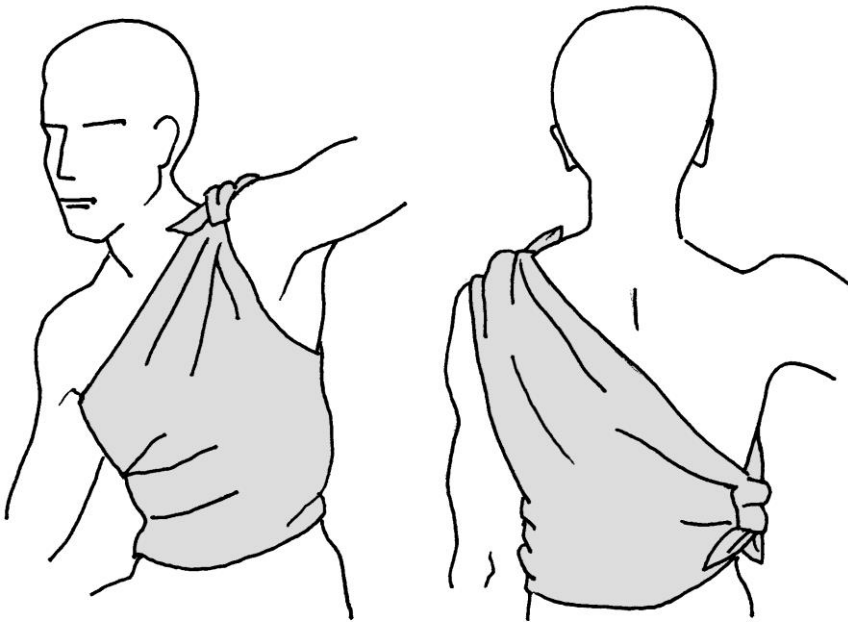


**Fig.5.** Bandaj triunghiular în regiunea articulației coxo-femorale și gluteului

Baza bandajului este ridicată până la nivelul centurii, îndoită până la lățimea necesară, capetele se leagă pe partea opusă la același nivel.

### **BANDAJ TRIUNGHULAR PE REGIUNEA LATERALĂ A TORACELUI**

Apexul bandajului triunghiular este tăiat sau rupt perpendicular bazei lui la distanța de 25 cm (**Fig.6**).

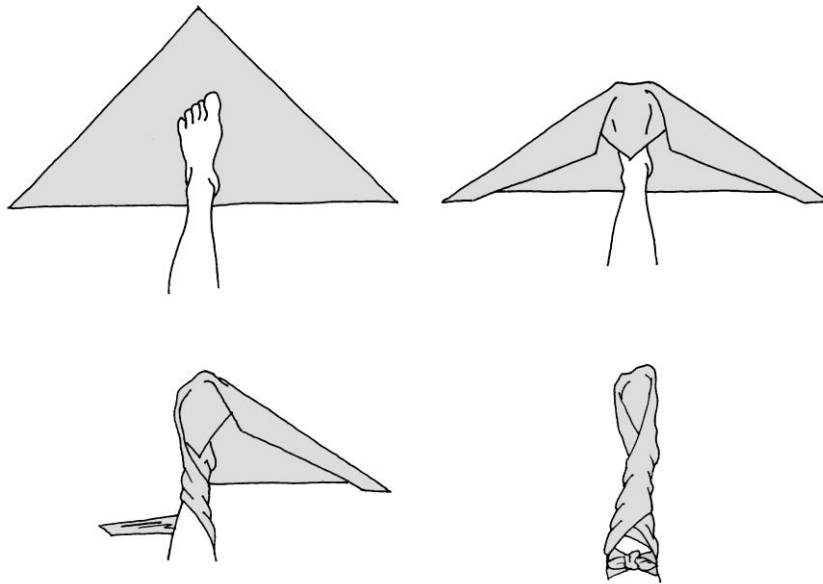


**Fig.6.** Bandaj triunghiular pe partea laterală a toracelui

Capetele nou formate se leagă în regiunea supraclaviculară din partea afectată. Baza bandajului este îndoită pentru a obține lățimea necesară, iar capetele cuprind toracele și se leagă pe partea opusă.

### **BANDAJ TRIUNGHIULAR PE PLANTĂ**

Bandajul dat este utilizat pentru acoperirea traumatizărilor vaste ale plantei. După aplicarea pansamentului pe plagă, planta este aranjată în centrul bandajului triunghiular (**Fig.7**).

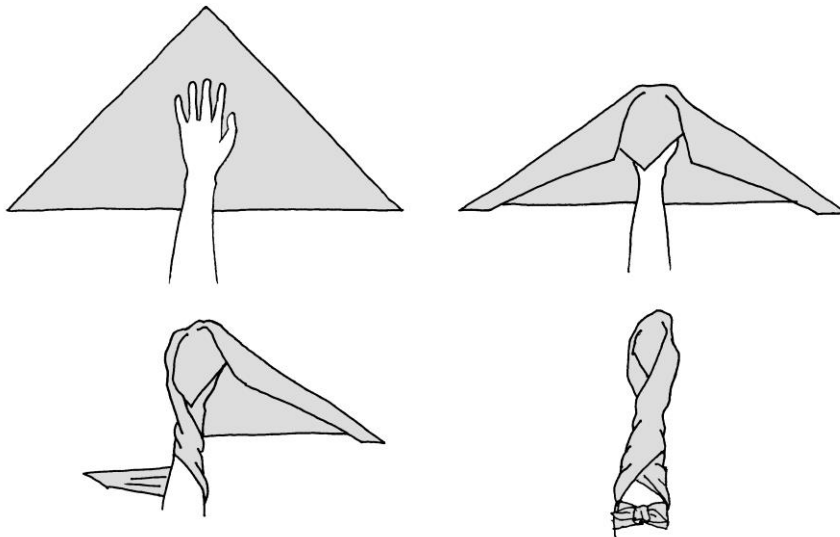


**Fig.7.** Bandaj triunghiular pe plantă

Apexul bandajului acoperă planta până la nivelul articulației talo-crutale. Surplusul de bandaj este îndoit, capetele încrucișându-se și cuprinzând planta, se vor lega pe partea anterioară a gambei.

### **BANDAJ TRIUNGHULAR PE MÂNĂ**

Bandajul dat este utilizat pentru acoperirea zonelor vaste de traumatism ale mâniilor. După aplicarea pansamentului steril pe plagă, mâna este amplasată pe bandajul triunghiular în așa fel ca partea palmară a regiunii metacarpiene să se afle la nivelul bazei bandajului (**Fig.8**).

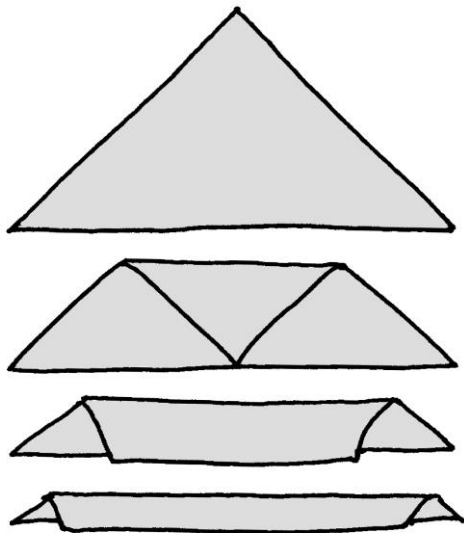


**Fig.8.** Bandaj triunghiular pe mână

Degetele și partea dorsală a mâinii se acoperă cu apexul bandajului până la regiunea metacarpiană. Surplusul de bandaj este îndoit, capetele se răsucesc în jurul mâinii și se leagă pe partea anterioară a antebrațului.

## 2. BANDAJ CRAVATĂ

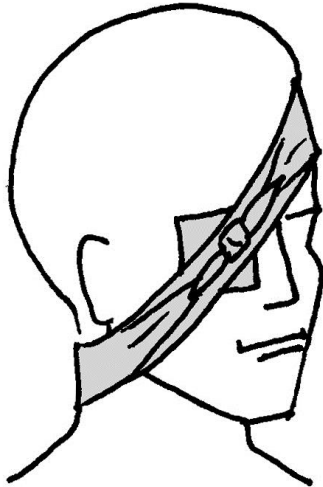
Bandajul cravată poate fi pregătit din bandajul triunghiular. Pentru aceasta, apexul bandajului triunghiular se îndoaie la mijlocul bazei, apoi continue pliarea materialului până se obține un bandaj – cravată de lățimea 5 cm (**Fig.9**).



**Fig.9.** Crearea bandajului cravată

### **BANDAJ CRAVATĂ LA OCHI**

Centrul bandajului cravată se situează pe pansamentul aplicat la ochi. Este necesar ca capătul bandajului cravată să fie direcționat în jos pe partea afectată, orientat pe sub pavilionul auricular în jurul capului, capetele încrucișându-se în regiunea occipitală, și apoi se leagă de asupra ochiului afectat (**Fig.10**).



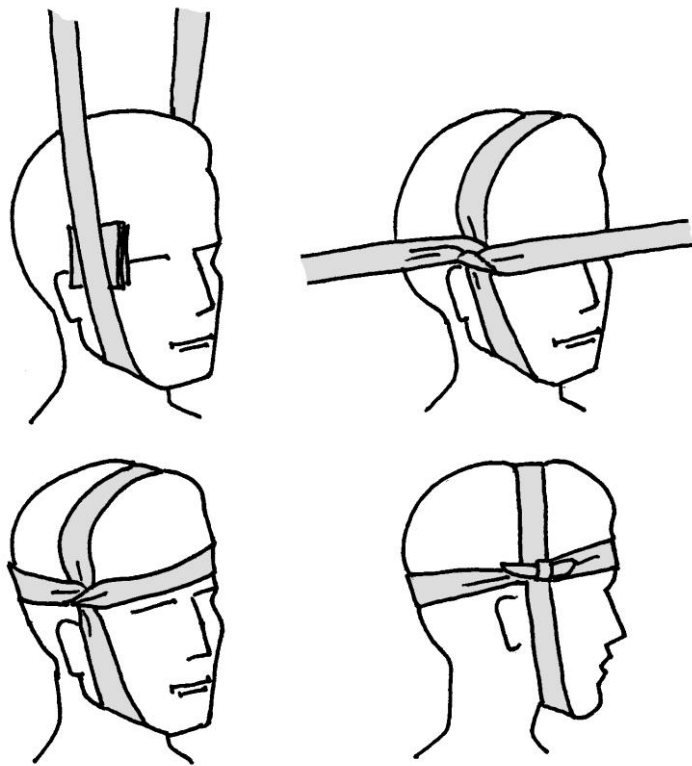
**Fig.10.** Bandaj cravată la ochi

### **BANDAJ CRAVATĂ PE CAP**

Bandajul dat se utilizează pentru hemostază în plăgile regiunilor frontale și regiunii piloase a capului. Centrul bandajului cravată coincide cu plaga și respectiv pansamentul, capetele înconjoară capul, încrucișându-se pe partea opusă, nodul situându-se în proiecția plăgii.

## **BANDAJ CRAVATĂ PE REGIUNEA TEMPORALĂ, ZIGOMATICĂ SAU AURICULARĂ**

Centrul bandajului coincide cu materialul de pansament aplicat pe plagă. Se înconjoară capul în direcție verticală, capetele bandajului fiind aduse de pe regiunea parietală și submandibulară și încrucișate sub unghi de 90° în regiunea temporală din partea afectată (**Fig.11**).

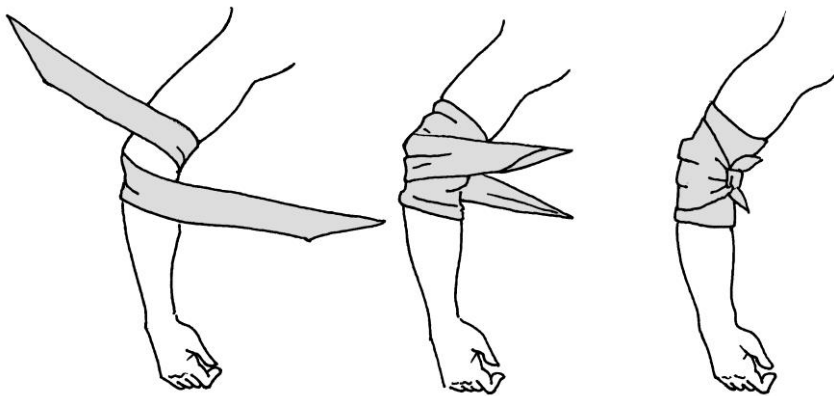


**Fig.11.** Bandaj cravată pe regiunea temporală, zigomatică sau auriculară

Apoi un capăt este direcționat frontal, iar altul dorsal, și se leagă în locul începerii bandajului - în regiunea temporală din partea afectată.

### **BANDAJ CRAVATĂ ÎN REGIUNEA COTULUI, GENUNCHIULUI**

Materialul de pansament se aplică pe plagă. Dacă rezultatul traumatismului și durerea permit, articulația se flexionează sub un unghi drept până la aplicarea bandajului (**Fig.12**).



**Fig.12.** Bandaj cravată pe cot

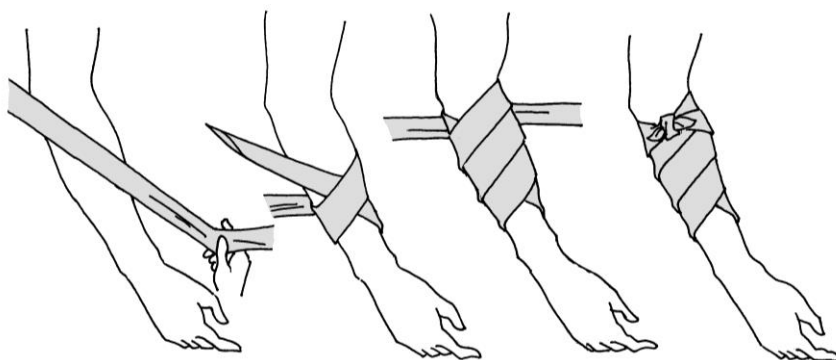
Mijlocul bandajului, puțin mai lat ca de obicei, se aplică pe cot sau genunchi, capătul superior înconjoară porțiunea proximală a cotului sau genunchiului, iar capătul inferior al bandajului înconjoară porțiunea distală a cotului sau genunchiului cu



cuprinderea fosei cubitale sau poplitea. Apoi, după controlul comodității și aspectului exterior al bandajului, capetele se leagă în afara fosei cubitale sau fosei poplitea.

### **BANDAJ CRAVATĂ PE BRAȚ, ANTEBRĂȚ, COAPSĂ SAU GAMBĂ**

Lățimea bandajului cravată în asemenea situații depinde de suprafața și localizarea traumatizării. În plăgi de dimensiuni mici centrul bandajului cravată se aplică peste pansamentul situat pe plaga. Capetele bandajului înconjoară membrul, și încrucișându-se se leagă de asupra plăgii. Pentru a lega capetele bandajului, la un membru cu diametru mic, poate apărea necesitatea de a efectua câteva ture de bandaj în jurul lui.

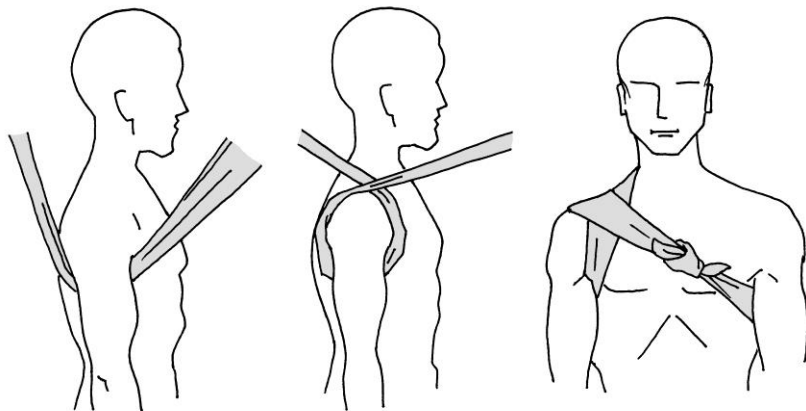


**Fig.13.** Bandaj cravată pe antebrăț

În cazul unei plăgi de dimensiuni mai vaste, un capăt al bandajului cravată fixează prin compresie materialul de pansament, iar celălalt capăt este direcționat distal, apoi prin tură spiralată în sus. Când capetele bandajului se întâlnesc, se leagă în nod (**Fig.13**).

### **BANDAJ CRAVATĂ ÎN REGIUNEA AXILARĂ**

Bandajul cravată se utilizează atât pentru fixarea pansamentului, cât și pentru compresia vaselor axilare cu scop hemostatic în hemoragii din vasele regiunii date. Centrul bandajului este aplicat în axilă de asupra pansamentului, capetele se orientează superior, cuprinzând umărul, și se încrucișează. Bandajul continuă dorsal pe spate și ventral pe torace, capetele se legă în regiunea axilară din partea opusă (**Fig.14**).

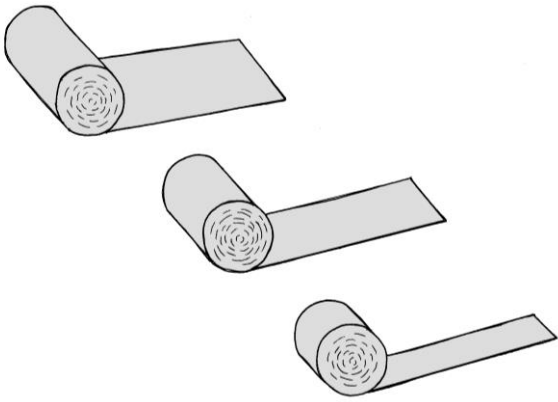


**Fig.14.** Bandaj cravată în regiunea axilară

### 3. BANDAȚ RULANT

Bandajele rulante sunt prezentate pe **Fig.15**, și reprezintă niște panglici lungi din material tricotat (de obicei din tifon) rulate sub formă de cilindru.

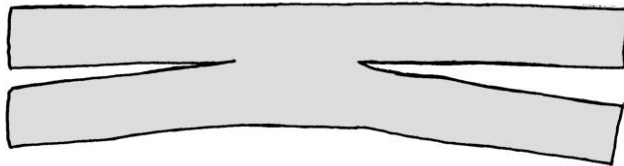
Bandajele rulante pot fi de diferită lățime și lungime. Bandajul steril se poate aplica nemijlocit pe plagă în calitate de pansament. Utilizând bandajul în așa calitate, se va evita contactul lui cu obiectele nesterile.



**Fig.15.** Bandaje rulante

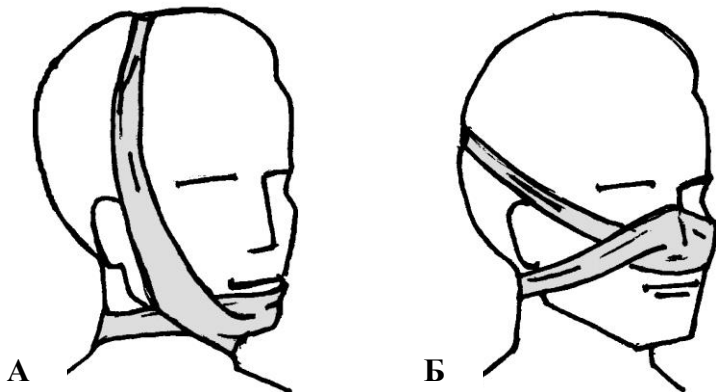
O porțiune de bandaj rulant poate fi utilizată pentru pregătirea bandajului „praștie”. În acest scop, o fâșie de bandaj se va tăia longitudinal din ambele părți, lăsând în centru o porțiune întreagă de lungime necesară. La încrucișarea capetelor bandajului

„praștie” în centru ei se formează o adâncitură, care face posibilă acoperirea regiunilor proeminente ale corpului (**Fig.16**).



**Fig.16.** Bandaj „praștie”

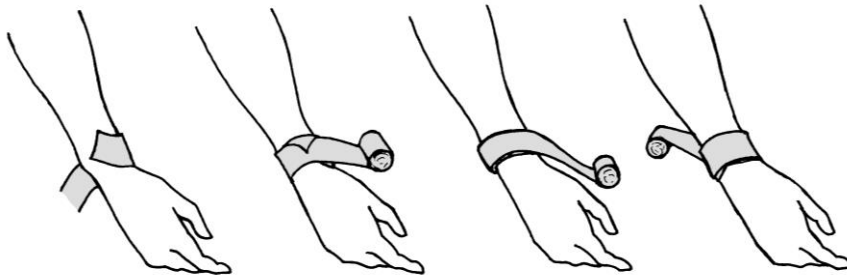
Bandajul „praștie” de obicei se utilizează pentru fixarea pansamentului pe bărbie (**Fig.17A**) sau la nas (**Fig.17B**)



**Fig.17.** Bandaj „praștie” pe bărbie (A) și pe nas (B)

La aplicare, bandajul se va ține în mâna dreaptă în așa fel ca capătul liber să fie inferior. Capătul liber se aplică cu suprafața

exterioară pe suprafața afectată, fiind fixat cu mâna stângă. Apoi bandajul este rotit pe suprafața corpului cu mâna dreaptă, menținând compresia uniformă asupra țesuturilor. Două – trei ture ale bandajului trebuie să acopere complet cele precedente, pentru o fixare sigură (**Fig.18**).



**Fig.18.** Aplicarea bandajului rulant

În procesul de aplicare, bandajul se va schimba periodic dintr-o mână în alta. Bandajul va fi aplicat uniform, compresiv, dar nu tensionat. Bandajul aplicat tensionat poate provoca dereglări de circulație sanguină și ca consecință complicații ischemice. La aplicarea bandajului pe membre este necesară lăsarea liberă a degetelor pentru supraveghere dinamică asupra circulației sanguine. Fixarea sigură a pansamentului se va obține prin mărirea numărului de ture a bandajului, dar nu prin aplicarea lui strânsă.

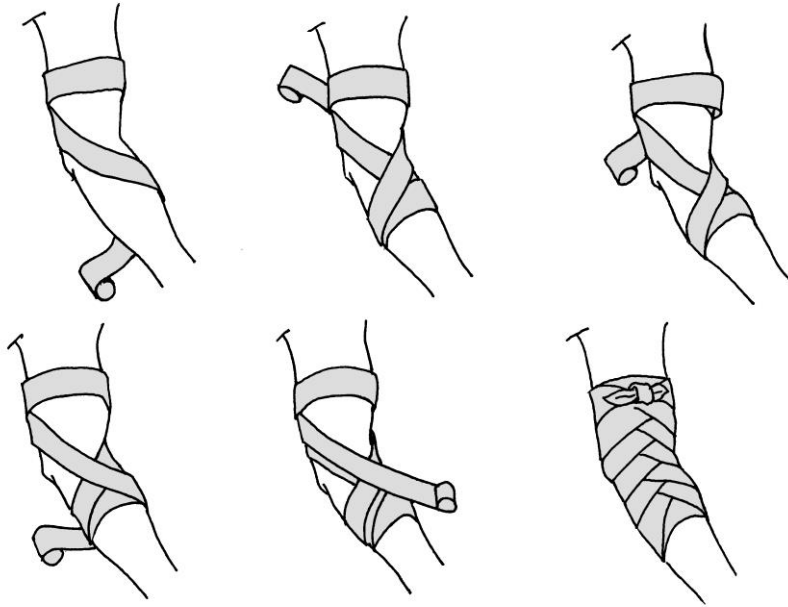
În cazul aplicării unui bandaj umed, sau a unui bandaj cu potențial de umezire ulterioară, se va lua în considerație

probabilitatea constrângerii lui la uscare. Turele bandajului vor acoperi complet pielea, deoarece regiunile neacoperite dintre ture pot fi supuse strangulării, ce va avea ca consecință apariția senzațiilor dolore. O condiție obligatorie în procesul de aplicare a bandajului, este poziționarea fiziologică a membrului, fiindcă în caz contrar flexiile sau extensiile ulterioare pot provoca modificarea gradului de compresie a țesuturilor cu bandajul aplicat. Primele ture sunt aplicate cu o forță mai mare, și, dacă e posibil, pe porțiunea membrului cu cel mai mic diametru. De exemplu: la aplicarea bandajului pe antebraț sau mână primele ture se vor aplica în regiunea articulației radiocarpale, iar la aplicarea bandajului pe plantă sau gambă – în regiunea maleolelor. Turele finale se vor aplica similar celor inițiale – prin aplicarea a câtorva circulare. La finisarea bandajului, capătul lui se va fixa sub tura precedentă și va fi fixat cu o agrafă sau emplastru. La lipsa acestora capătul bandajului se va tăia sau rupe, capetele nou formate se vor lega în jurul membrului bandajat.

### **BANDAJ RULANT PE ARTICULAȚIA COTULUI**

Pentru fixarea pansamentului în regiunea articulației cotului se utilizează bandajul în „spic” și în „opt”, care asigură un oarecare volum de mobilitate în articulație. Membrul se va flexa ușor în articulația cotului, dacă ne permit circumstanțele traumei. Câteva

ture fixative de bandaj de lățime medie se aplică mai sus de articulația cotului, și cuprinzând antebrațul se bandajează circular câteva ture în regiunea treimii superioare a antebrațului (**Fig.19**).



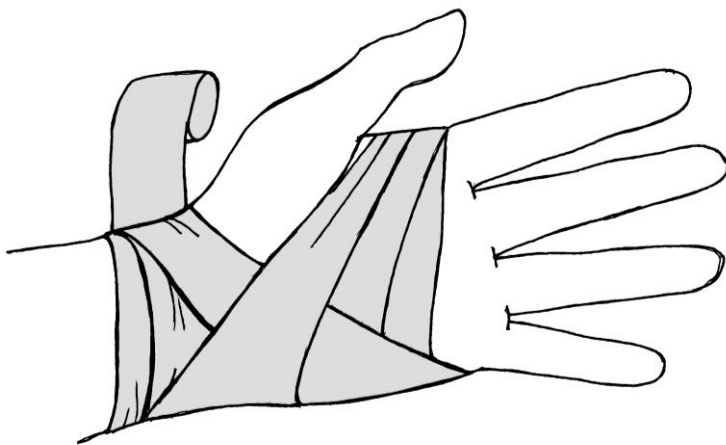
**Fig.19.** Bandaj rulant pe articulația cubitală

Apoi bandajului i se dă direcție spre superior, traversând fosa cubitală spre punctul incipient. Se efectuează încă o tură circulară pe braț, bandajul este îndreptat distal, repetând figura „opt”, și se întoarce din nou pe braț. Fiecare tură consecutivă a bandajului acoperă precedentă pe două treimi a lățimii lui, elevând treptat de la antebraț la braț. Bandajul este finisat prin câteva ture circulare

cu legarea ulterioară pe braț. Pentru fixarea materialului de pansament în regiunea olecranonului același bandaj este utilizat în ordine inversă cu încrucișare pe partea dorsală a mâinii.

### **BANDAJ RULANT ÎN REGIUNEA RADIOCARPALĂ ȘI MÂNĂ**

Bandajul în „opt” este optimal pentru regiunea radiocarpală și mână. Bandajul se fixează în regiunea radiocarpală sau a mâinii prin câteva ture circulare a bandajului de lățime medie (**Fig.20**).



**Fig.20.** Bandaj rulant pe regiunea radiocarpală și mână

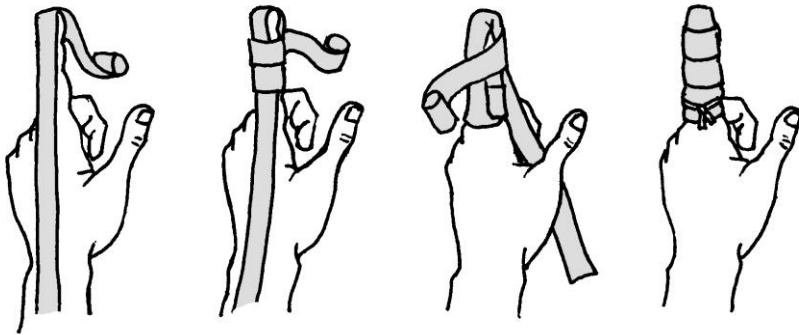
Dacă bandajul se inițiază din regiunea mâinii, atunci după turele fixative el se orientează pe diagonală proximal, cuprinde regiunea radiocarpală, se întoarce la locul inițial, acoperind



regiunea afectată. Numărul de ture este condiționat de siguranța fixării materialului de pansament.

### **BANDAJ RULANT PE UN DEGET**

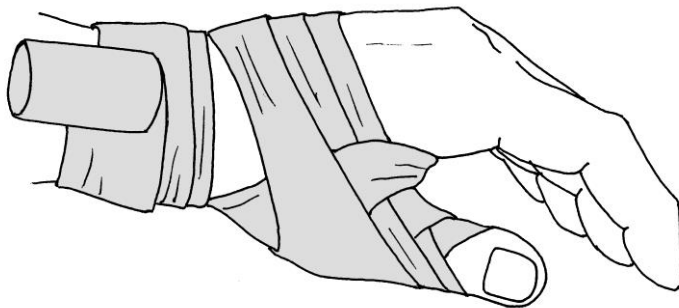
Plaga pe deget se acoperă cu pansament steril, iar pe regiunea dorsală se aplică un bandaj îngust, lăsând un capăt liber cu lungimea de aproximativ 40 cm. Ulterior bandajul se orientează peste falanga distală, dându-se direcția proximal pe suprafața palmară. Schimbând direcția bandajării se instalează două-trei ture circulare pe deget. Utilizăm ambele capete ale bandajului prin aplicarea consecutivă a turelor cu direcție transversală și longitudinală. Bandajul se finisează cu ture circulare și legarea pe falanga bazală (**Fig.21**).



**Fig.21.** Bandaj rulant pe un deget

### **BANDAJ RULANT PE POLICE**

Bandajul se fixează prin două-trei ture inițiale în jurul articulației radiocarpale. Ulterior bandajul se orientează distal, acoperă baza degetului unu, îl înconjoară și se efectuează o ansă inversă. Se aplică numărul necesar de ture, acoperind precedentul pe  $\frac{1}{2}$  a lățimii lui. Pentru finisare, bandajul este orientat proximal, sunt efectuate câteva ture fixative în jurul articulației radiocarpale și se leagă (**Fig.22**).



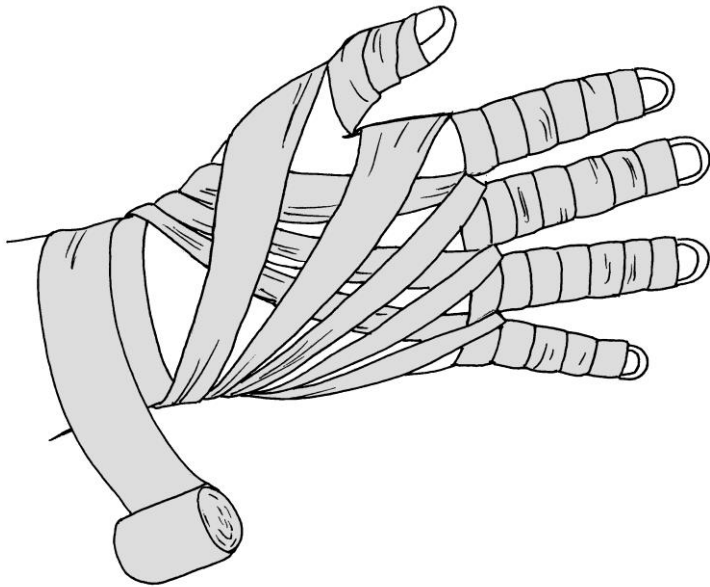
**Fig.22.** Bandaj rulant pe police

### **BANDAJ RULANT PE TOATE DEGETELE MÂNII**

Bandajul se fixează prin două-trei ture inițiale în jurul articulației radiocarpale. Ulterior bandajul este orientat distal, traversând suprafața dorsală a mâinii spre falanga distală a

degetului. Prin ture circulare se bandajează degetul, coborând treptat către baza lui.

Apoi, din nou bandajul este direcționat pe suprafața dorsală a mâinii către articulația radiocarpală, și efectuând câteva ture circulare fixative se trece la următorul deget repetând tehnica descrisă mai sus (**Fig.23**).

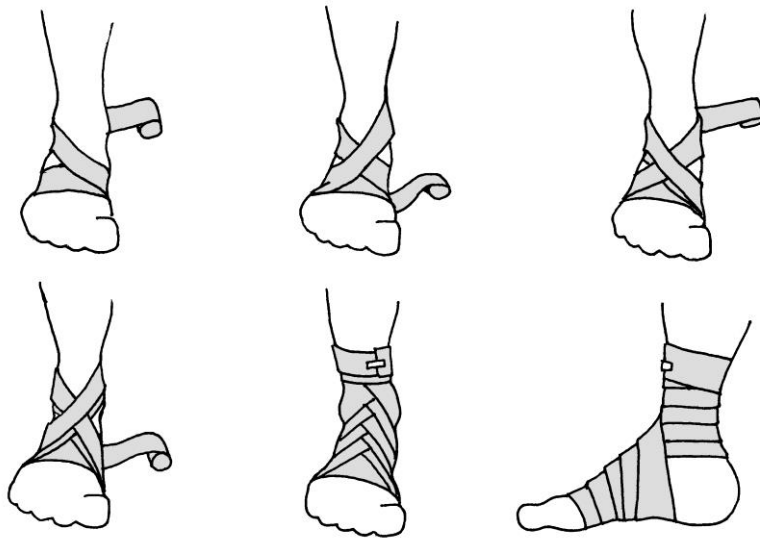


**Fig.23.** Bandaj rulant pe toate degetele mâinii

Aplicarea bandajului dat inițiază prin bandajarea degetului unu la mâna dreaptă sau degetului cinci la mâna stângă. Bandajul se finisează și se leagă în regiunea radiocarpală.

## BANDAJ RULANT PE ARTICULAȚIA TALO-CRURALĂ

Bandajul în „opt” este utilizat atât pentru fixarea pansamentului în regiunea articulației talo-crurale, cât și pentru imobilizare în entorse. Menținând planta în poziție de unghi drept în raport cu gamba se începe aplicarea bandajului prin câteva ture circulare fixative în jurul regiunii metatarsiene (**Fig.24**).



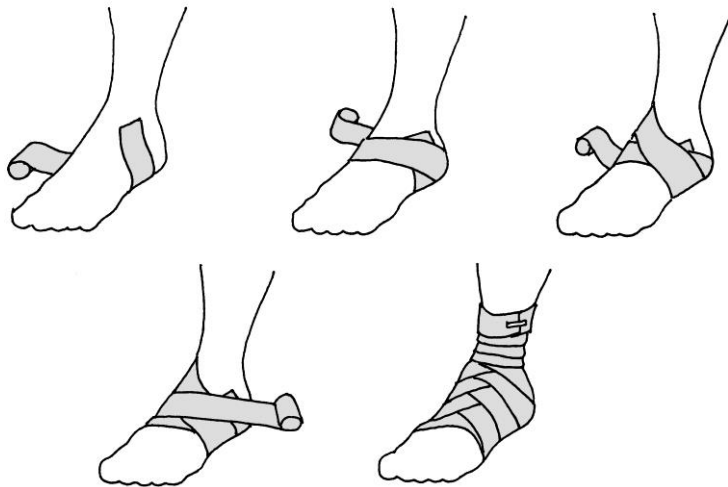
**Fig.24.** Bandaj rulant pe articulația talo-crurală

Ulterior bandajul este orientat proximal pe suprafața dorsală a plantei, se înconjoară regiunea posterioară a gambei și coboară distal, încrucișându-se cu tura precedentă pe suprafața dorsală. Se repetă turele în „opt” ale bandajului, acoperind fiecare tură

precedentă pe  $\frac{1}{3}$  sau  $\frac{1}{2}$  din lățimea sa. Periodic se aplică ture circulare fixative în jurul regiunii talo-crurale, unde și finisează bandajul.

### **BANDAJ RULANT PE CALCANEU**

Calcaneul este una din cele mai dificile regiuni pentru bandajare. Capătul liber al bandajului se amplasează în regiunea maleolei laterale, bandajul se orientează pe suprafața plantară, dându-i direcția proximală. Ulterior bandajul este orientat pe suprafața dorsală a plantei, înconjoară calcaneul și iarăși pe suprafața dorsală revine la punctul inițial (**Fig.25**).

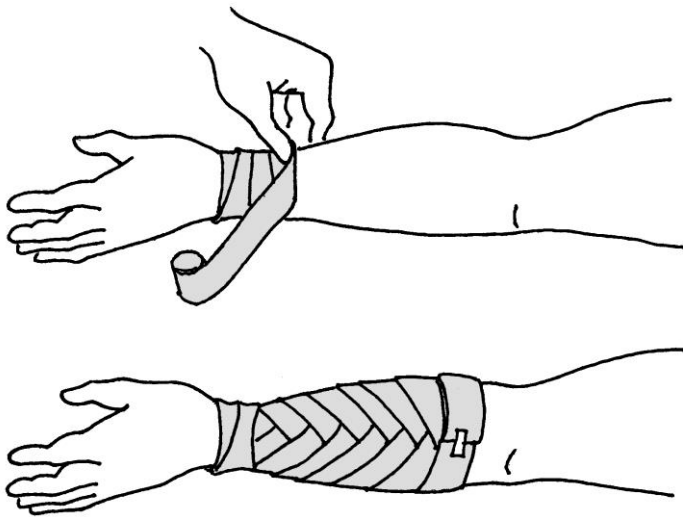


**Fig.25.** Bandaj rulant pe calcaneu

Se repetă turele în jurul calcaneului, acoperind consecutiv marginile superioară și inferioară a turei precedente. Se instalează numărul necesar de ture, bandajul fixându-se pe gambă.

### **BANDAJ RULANT PE ANTEBRAȚ SAU GAMBĂ**

Bandajul în spirală se utilizează pe antebraț și gambă, deoarece doar acesta asigură fixarea stabilă a pansamentului pe plagă în regiunile menționate. Se aplică două-trei ture circulare fixative pe regiunea radiocarpală (**Fig.26**).



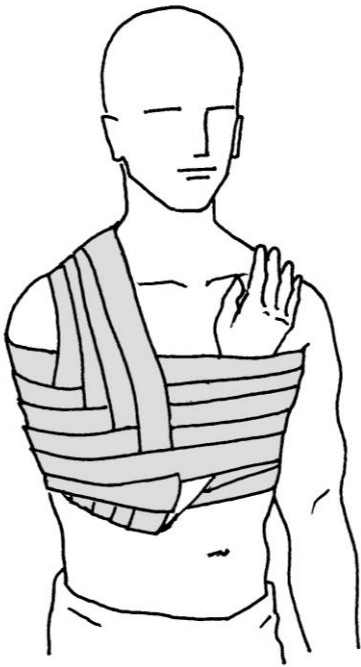**Fig.26.** Bandaj rulant pe antebraț

Bandajul se orientează proximal, înconjurând membrul, dându-i direcție inversă la fiecare tură. Fiecare tură acoperă

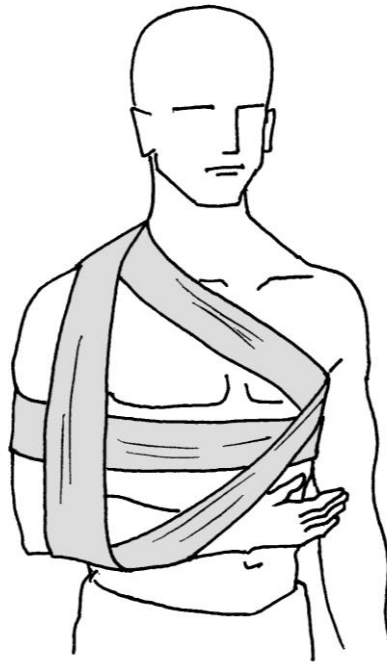precedenta, cel puțin pe 1/3. Bandajul se aplică până la treimea superioară a antebrațului (gambei), unde se fixează.

### **BANDAJ VELPEAU**

Bandajul Velpeau este destinat pentru fixarea membrului superior flexat în articulația cubitală către cutia toracică. Pentru aceasta, mâna membrului fixat este poziționată pe umărul contrilateral (**Fig.27**).



**Fig.27.** Bandaj Velpeau



**Fig.28.** Bandaj Desault

Bandajul evocat se utilizează la fracturi de claviculă și după repoziția luxației umărului. Bandajul se fixează prin câteva ture de lățime medie în jurul cutiei toracice cu implicarea membrului afectat. Ulterior bandajul se orientează în fosa axilară a regiunii neafectate și prin traversarea spatelui, către umărul membrului traumatizat. Apoi, bandajul coboară peste clavicula și umărul regiunii traumatizate, se conduce sub cot, înconjurându-l și se orientează în fosa axilară a părții neafectate. De aici reîncepe următoarea tură circulară în jurul cutiei toracice, continuând bandajarea prin metoda descrisă mai sus. În final, turele orizontale coboară treptat de sus în jos, iar cele verticale din exterior-medial.

### **BANDAJ DESAULT**

Bandajul Desault este destinat pentru fixarea membrului, flexat în unghi drept în articulația cubitală, la cutia toracică. Acest bandaj, ca și precedentul se utilizează în fracturi de claviculă și după repoziția luxației umărului.

În fosa axilară a regiunii afectate se instalează un suport din tifon. Bandajul se fixează prin câteva ture de lățime medie în jurul cutiei toracice cu implicarea membrului afectat. În cazul bandajării mâinii stângi, orientarea este de la stânga spre dreapta, iar la bandajarea mâinii drepte – de la dreapta spre stânga. Bandajul continuă în fosa axilară a regiunii neafectate și peste suprafața



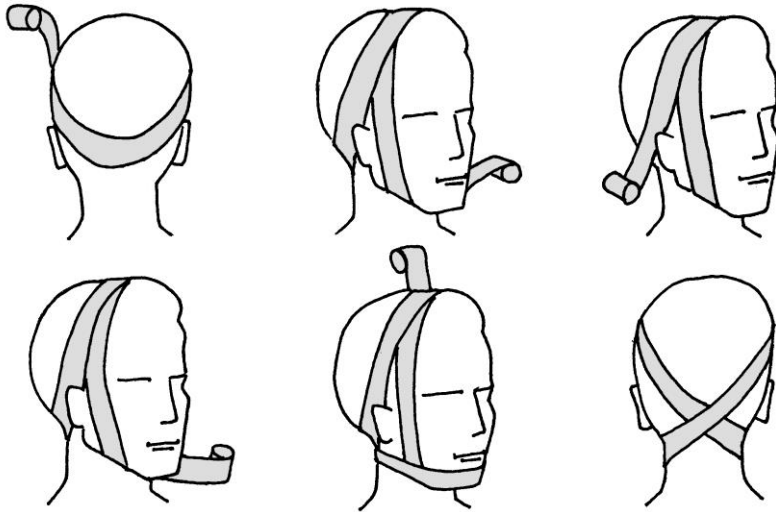
ventrală a toracelui – la clavicula traumată. Bandajul este orientat peste umăr coborând pe suprafața posterioară sub cot. Se acoperă cotul și traversând antebrațul și toracele, bandajul se îndreaptă în fosa axilară a părții neafectate. De aici bandajul traversează spatele către umărul traumat, coborând pe suprafața anterioară sub cot. Se implică cotul, întorcând bandajul către fosa axilară neafectată, de unde continuăm bandajul repetând turele după metoda descrisă (**Fig.28**).

### **BANDAJ BARTON**

Capătul liber al bandajului se amplasează pe cap posterior de procesul mastoidian drept și se conduce peste regiunea occipitală spre anterior și în sus după pavilionul urechii stângi. Se traversează oblic regiunea parietală și se coboară anterior de pavilionul auricular drept. Ulterior bandajul se conduce sub bărbie, elevează anterior de pavilionul auricular stâng, traversează oblic prima tură în regiunea parietală coborând spre punctul inițial după procesul mastoidian drept. De aici se înconjoară cu bandajul regiunea occipitală, se conduce sub urechea stângă pe suprafața anterioară a bărbiei, întorcându-ne în punctul inițial (**Fig.29**).

Bandajarea se repetă după metoda descrisă aplicând fiecare tură ulterioară strict peste precedenta. Capătul bandajului se fixează cu agrafă sau emplastru în regiunea parietală. Bandajul

Barton se utilizează în caz de fracturi ale mandibulei sau pentru fixarea pansamentului pe bărbie.



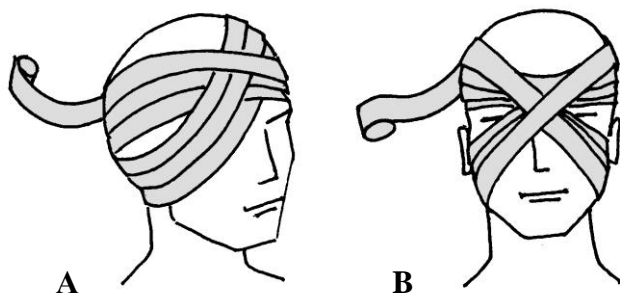
**Fig.29.** Bandaj Barton

### **BANDAJ RULANT PE UNUL SAU AMBII OCHI**

Bandajul este ținut în mână dreaptă la aplicarea bandajului pe ochiul drept, și în stânga - la aplicarea bandajului pe ochiul stâng. Pe ochi se aplică tampon de tifon și se efectuează două-trei ture circulare fixative în jurul regiunilor frontală și occipitală. Apoi bandajul din regiunea occipitală se conduce sub pavilionul urechii a părții afectate oblic în sus și peste ochiul afectat spre frunte. Se repetă turele circulare în jurul regiunilor frontală și occipitală, trecând sub pavilionul auricular, din nou se acoperă ochiul,

acoperind tura precedentă pe 1/3. Repetând turele descrise se acoperă treptat regiunea afectată a ochiului (**Fig.30A**).

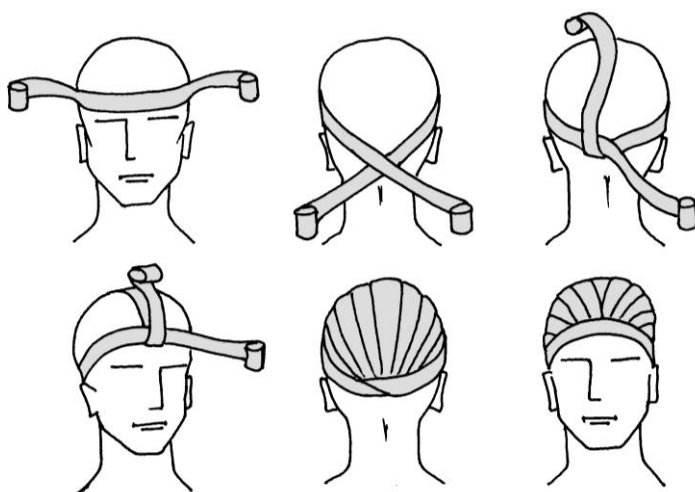
În cazul necesității acoperirii ambilor ochi, bandajul se începe de la ochiul drept. Se aplică două-trei ture circulare fixative în jurul regiunilor frontală și occipitală. Apoi, bandajul din regiunea occipitală este condus sub pavilionul auricular a părții afectate oblic superior și peste ochiul afectat spre frunte. Se repetă tura circulară în jurul regiunilor frontală și occipitală. Bandajul se conduce de asupra pavilionului urechii drepte, oblic peste ochiul stâng și sub pavilionul auricular stâng. Ulterior se conduce în sus și se efectuează tura circulară în jurul capului. Tehnica descrisă se repetă până la acoperirea completă a ambelor ochi (**Fig.30B**).



**Fig.30.** Bandaj rulant pe unul (**A**) sau ambii (**B**) ochi

### **BANDAJ „CĂCIULA LUI HIPPOCRATES”**

Bandajul „căciula lui Hippocrates” este un bandaj complex în caz de plăgi și traume a părții piloase a capului. Se îndeplinește prin intermediul bandajului „bipolar” (bandaj rulat egal din ambele capete). Cu polurile contrapuse ale bandajului se aplică ture ce se traversează perpendicular reciproc, periodic încrucișându-se în regiunile frontală și occipitală. Bandajul obținut acoperă capul similar unei căciuli (**Fig.31**).

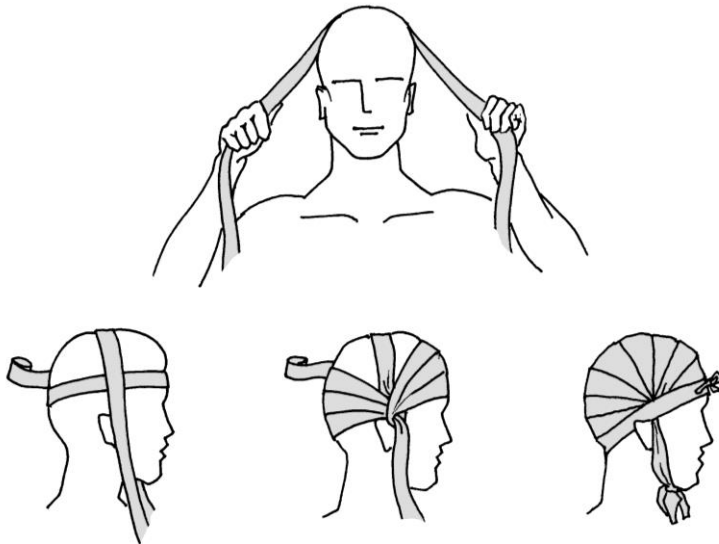


**Fig.31.** Bandaj „căciula lui Hippocrates”

### **BANDAJ „CAPELINĂ”**

Bandajul „capelină” este un bandaj complex utilizat în cazul plăgilor și traumelor părții piloase a capului. Se folosește bandaj de lățime medie, ce se încrucișează cu o ligatură aplicată sub formă

de panglică pe regiunea parietală. După fiecare încrucișare a bandajului cu ligatură, se schimbă direcția turei din regiunea fronto-parietală pe regiunea occipitală, creând o capelină (**Fig.32**).



**Fig.32.** Bandaj „capelină”

#### **4. BANDAJ ELASTIC TUBULAR ÎN PLASĂ**

Bandajele elastice tubulare în plasă posedă o mare capacitate de întindere, cuprind etanș orișice parte a corpului, nu se destramă la tăiere și, în același timp nu limitează mișcările în articulații. În afară de aceasta, acest bandaj oferă posibilitatea supravegherii regiunii afectate.

Există diferite mărimi de bandaje tubulare în plasă, ce se utilizează pentru fixarea pansamentelor pe diverse regiuni ale

corpului. Mărimile 1-3 se utilizează la degetele mâinii și a plantei, regiunilor radiocarpală și maleolară; mărimile 4-7 – pentru mână, plantă, braț, coapsă, gât și cap; mărimile 8-14 – pentru trunchi, abdomen și perineu; mărimea 20 – pentru torace și abdomen.