

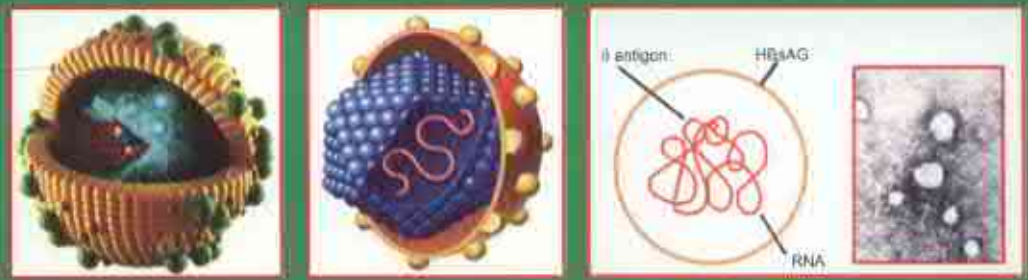
616.36
R 11

MINISTERUL SĂNĂTĂȚII AL REPUBLICII MOLDOVA
INSTITUȚIA PUBLICĂ UNIVERSITATEA DE STAT DE MEDICINĂ ȘI FARMACIE
„NICOLAE TESTEMIȚANU”

Tatiana Raba

HEPATITELE VIRALE B, C, D CRONICE LA COPII

Monografie



Chișinău, 2016

616, 56

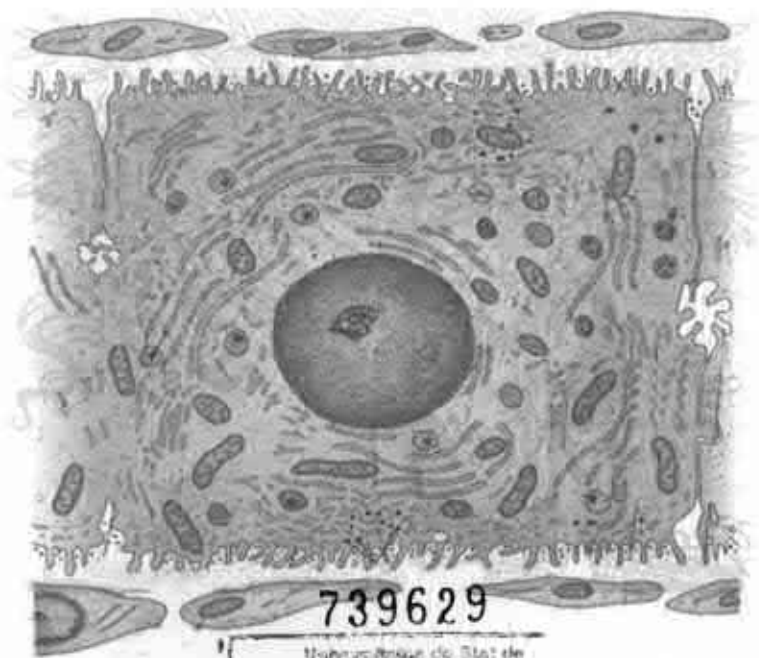
R11

MINISTERUL SĂNĂTĂȚII AL REPUBLICII MOLDOVA
INSTITUȚIA PUBLICĂ UNIVERSITATEA DE STAT DE MEDICINĂ ȘI FARMACIE
„NICOLAE TESTEMIȚANU”

Tatiana Raba

HEPATITELE VIRALE B, C, D CRONICE LA COPII

Monografie



739629

Universitatea de Stat de
Medicină și Farmacie
„Nicolae Testemițanu”

Chișinău, 2016

SL. 7

*Aprobat și recomandat pentru editare de Consiliul Științific
al Instituției Publice Universitatea de Stat de Medicină și Farmacie „Nicolae Testemițanu”
(proces verbal nr.3/7 din 31.03.2016)*

Autor:

Tatiana Raba

doctor în științe medicale, conferențiar universitar,
Departamentul Pediatrie, USMF „Nicolae Testemițanu”

Recenzenți:

Vlada-Tatiana Dumbrava doctor habilitat în științe medicale, profesor universitar,
Departamentul Medicină Internă, șef catedră, disciplina
Gastroenterologie.

Galina Rusu doctor în științe medicale, conferențiar universitar,
șef Clinică Boli Infecțioase copii, Catedra Boli
infecțioase, FEMCF, USMF „Nicolae Testemițanu”

Adnotare:

Monografia oglindește particularitățile anatomo-fiziologice ale ficatului copilului, aspectele etiopatogenetice, evolutive, principiile managementului diagnostic și terapeutic contemporan al infecției cronice cu VHB, VHC, VHD la copii. Prin conținutul său științifico-didactic, această lucrare este dedicată studenților, rezidenților, medicilor de familie, pediatriilor, gastroenterologilor și infecționiștilor, tuturor celor pasionați de hepatologia pediatrică.

Descrierea CIP a Camerei Naționale a Cărții

Raba, Tatiana.

Hepatitele virale B, C, D cronice la copii : Monografie / Tatiana Raba ; Instituția Publică Univ. de Stat de Medicină și Farmacie "Nicolae Testemițanu". - Chișinău : S. n., 2016 (Tipografia Sirius). - 180 p.

Bibliogr. la sfârșitul art. - 200 ex.

ISBN 978-9975-57-200-2.

616.36-002-08-053.2

R 11

*Dedic această monografie
Instituției Publice Universitatea de Stat de Medicină
și Farmacie „Nicolae Testemițanu”, profesorilor mei, –
personalități remarcabile, neobosiți pedagogi de mare valoare și
etică riguroasă, fericiți pentru fiecare pacient salvat,
bucuroși de succesele discipolilor săi.
Colegilor pasionați de hepatologia pediatrică, cursanților,
rezidenților și studenților mei.*

Tatiana Raba,
Chișinău, 2016

CUPRINS

LISTA ABREVIERILOR	6
INTRODUCERE	8
CAPITOLUL I. PARTICULARITĂȚILE ANATOMO-FIZIOLOGICE	
ALE FICATULUI COPILULUI	9
1.1. Ontogeneza și structura anatomico-funcțională a ficatului copilului.....	9
1.2. Fiziologia și funcțiile principale ale ficatului.....	28
CAPITOLUL II. HEPATITELE VIRALE B, C, D CRONICE LA COPII	43
2.1. Date generale. Definiție, Clasificare.....	43
2.2. Semiologia hepatitelor virale B, C, D cronice la copii.....	47
2.3. Manifestările clinice și paraclinice.....	64
CAPITOLUL III. HEPATITA VIRALĂ B CRONICĂ LA COPII	69
3.1. Date generale, etiologie, epidemiologie.....	69
3.2. Imunopatogeneza și evoluția hepatitei virale B cronice la copii.....	87
3.3. Manifestările clinice și paraclinice.....	94
3.4. Tratament, profilaxie, monitorizare.....	108
CAPITOLUL IV. HEPATITA VIRALĂ D CRONICĂ LA COPII	119
4.1. Date generale, etiologie, epidemiologie.....	119
4.2. Imunopatogeneza și evoluția hepatitei virale D cronice la copii.....	120
4.3. Manifestările clinice și paraclinice.....	123
4.4. Tratament, profilaxie, monitorizare.....	124
CAPITOLUL V. HEPATITA VIRALĂ C CRONICĂ LA COPII	131
5.1. Date generale, etiologie, epidemiologie.....	131
5.2. Imunopatogeneza și evoluția hepatitei virale C cronice la copii.....	136
5.3. Manifestările clinice și paraclinice.....	140
5.4. Tratament, profilaxie, monitorizare.....	142
CAPITOLUL VI. TRATAMENTUL ANTIVIRAL CU INTERFERON	
ALFA 2B PEGILAT ȘI RIBAVIRINĂ ÎN HVCC LA COPII	
ÎN EXPERIENȚA REPUBLICII MOLDOVA	157
CAPITOLUL VII. TRATAMENTUL DE ALTERNATIVĂ	
CU PACOVIRINĂ ÎN HEPATITA VIRALĂ C CRONICĂ LA COPII	162
RECOMANDĂRI PRACTICE	171

LISTA ABREVIERILOR

- A – aldolază
Ac – anticorpi
Ag – antigen
AgHBs – antigenul de suprafață al virusului hepatitei B
AgHbc – antigenul „core” al virusului hepatitei B
AgHBe – antigenul „e” al virusului hepatitei B
AgHBx – antigenul „x” al virusului hepatitei B
AgVHD – antigenul virusului hepatitei Delta
ADN – acid dezoxiribonucleinic
ANA – anticorpi antinucleari
acetil-CoA – acetil coenzim A
anti-HVBCor IgM – anticorpi de clasa IgM către virusul hepatitei B
anti-HVBCor IgG – anticorpi de clasa IgG către virusul hepatitei B
anti-HBs – anticorpi față de antigenul de suprafață a virusului hepatitei B
anti-HBe – anticorpi față de antigenul „e” al virusului hepatitei B
anti-HAV IgM – anticorpi de clasa IgM față de virusul hepatitei A
anti HAV IgG – anticorpi de clasa IgG față de virusul hepatitei A
anti-HVD IgM – anticorpi față de clasa IgM de virusul hepatitei D
anti HVD IgG – anticorpi față de virusul hepatitei D de clasa IgG
anti-HVD sumari – anticorpi sumari față de virusul hepatitei D
anti-HCV sumari – anticorpi sumari față de virusul hepatitei C
antiHVC IgM – anticorpi față de virusul hepatitei C de clasa IgM
anti HVC IgG – anticorpi față de virusul hepatitei C de clasa IgG
anti-LKM – anticorpi antimicrosomi hepatici-renali (Liver-Kidney Myerosome antibodies)
anti-SLA – anticorpi împotriva antigenului citoplasmatic liposolubil al hepatocitului (Soluble Liver Antigen)
anti-SMA – anticorpi antifibrină musculară netedă (Smooth Muscule Antibodies)
AASLD – American Association for Study of the Liver (Societatea Americană de Studii pe Ficat)
ALAT (TGO) – alaninaminotransferază
ARN – acid ribonucleinic
ASAT (TGP) – aspartataminotransferază
ATF – acid adenzintrifosforic
Beta LP – betalipoproteide
EMA – European Medicines Agency (Agenția Europeană Medicală)
CH – ciroză hepatică
CIC – complexe imunocirculante
EASL – European Association for Study of the Liver (Societatea Europeană de Studii pe Ficat)

ELISA – metoda imunoenzimatică (Enzyme Linked Immunosorbent Assay)
 EGDS – esofagogastroduodenoscopia
 ESPGHAN – European Society for Paediatric Gastroenterology, Hepatology
 and Nutrition (Societatea Europeană Pediatrică de Gastroenterologie,
 Hepatologie și Nutriție)
 FA – fosfatază alcalină
 FDA – Food and Drug Administration (Fondul de Control al Administrării
 Medicamentelor)
 gamaGT – gamaglutamiltranspeptidază
 HLA – Human Leucocytes Antigen
 HA – hepatită autoimună
 HVBC – hepatită virală B cronică
 HVCC – hepatită virală C cronică
 HVDC – hepatită virală Delta cronică
 HIV – virusul imunodeficienței umane
 HC – hepatită cronică
 IAH – indicele de activitate histologică
 IgA – imunoglobulina A
 IgM – imunoglobulina M
 IGG – imunoglobulina G
 IgHVB – imunoglobulină specifică antihepatită virală B
 IHA – insuficiență hepatică acută
 IHC – insuficiență hepatică cronică
 INF – interferon
 IU – unități internaționale
 LDH – lactatdehidrogenază
 NK – natural killer
 NR – non responder
 PCR – Polymerase Chain Reaction (reacția de polimerizare în lanț)
 PBH – puncție-biopsie hepatică
 RIA – Radio-Immune Assay (test radioimun)
 RIBA – Recombinant Immunoblot Assay (test recombinant de imunoblot)
 RVS – răspuns virusologic susținut
 RVR – răspuns virusologic rapid
 RVP – răspuns virusologic parțial
 TC – tomografie computerizată
 Th – limfocit T helper
 Ts – limfocit T supresor
 TNF alfa – Tumor Necrosis Factor alfa (factorul de necroză tumorală alfa)
 VHB – virusul hepatitei B
 VHC – virusul hepatitei C
 VHD – virusul hepatitei Delta

INTRODUCERE

Hepatitele virale B, C, D cronice la copii reprezintă o problemă medicală și socio-economică majoră pe întreg globul pământesc. Virusurile hepatice B, C, D sunt cei mai importanți factori ce favorizează cronicizarea la copii. Contractarea infecției cu VHB, VHC sau VHD la vârsta copilăriei are riscul major de cronicizare timpurie, cu o evoluție nefavorabilă a hepatitei spre invalidizare la o vârstă tânără, aptă de muncă. Astăzi, hepatita virală B la copii poate fi prevenită prin aplicarea vaccinării anti-HVB începând cu perioada nou-născutului, în primele 12-24 de ore, și revaccinare în continuare prin aplicarea Programelor Naționale de imunoprofilaxie. Datorită măsurilor importante realizate în cadrul celor trei Programe Naționale de combatere a hepatitelor virale B, C, D în Republica Moldova, morbiditatea prin hepatite virale B și D acute este în descreștere, când cea prin forme cronice de hepatită virală C la copii are tendința spre majorare.

În ultimii 15 ani, cercetările științifice în domeniul diagnosticului și tratamentului hepatitelor virale la adulți și la copii au avansat considerabil. Replicarea VHB în hepatita virală B cronică la copii poate fi suprimată prin aplicarea tratamentelor antivirale, deși la o parte din pacienți există riscul apariției mutațiilor rezistente. Din anul 2010, în Republica Moldova tratamentul antiviral cu interferon pegilat și analogi nucleozidici (lamivudina) a fost aprobat și la copii. În SUA la copiii cu HVBC în vârstă mai mare de 12 ani a fost aprobat tenofovirul, iar din 2014 FDA a aprobat entecavirul începând cu vârsta de 2 ani.

Combaterea infecției cronice cu VHC la copii prevede aplicarea măsurilor profilactice sigure și inofensive generale și de securitate medicală, iar tratamentul cu interferon pegilat combinat cu ribavirină este efectiv doar în genotipurile 2 și 3 VHC, fiind suboptimal în genotipul 1. Actualmente, prin studii clinice și preclinice la adulți au fost obținute remedii noi cu acțiune antivirală directă (sofosbuvir, semiprevir, daclafosvir) – terapie fără interferon.

Hepatita virală D cronică la copii a fost și rămâne o maladie endemică pentru Republica Moldova, cu eficacitate limitată a tratamentului antiviral existent, cu evoluție rezervată și un prognostic rapid spre ciroză hepatică și hepatocarcinom. Incidența crescută a morbidității prin hepatite virale B, C, D cronice la copii în Republica Moldova, comparativ cu țările europene, necesită abordări contemporane pentru ameliorarea procesului de depistare timpurie, precizarea ponderii etiologice, determinarea factorilor ce favorizează cronicizarea infecției cu VHB, VHD, VHC la copii și a factorilor evolutivi pe termen scurt și lung cu optimizarea principiilor terapeutice.

Această monografie abordează detaliat problemele actuale ale infecției cronice cu VHB, VHC și VHD la copii, prezentând date contemporane privind particularitățile anatomo-fiziologice ale ficatului copilului, semiologia funcțiilor ficatului, etiopatogenia, diagnosticul clinico-paraclinic al hepatitelor virale B, C, D cronice, tratamentul antiviral la copii în baza protocoalelor și standardelor clinice internaționale. La elaborarea monografiei au fost utilizate materialele recomandate de Societatea Europeană de Gastroenterologie Pediatrică, Hepatologie și Nutriție (ESPGHAN, 2012-2015), Societatea Europeană de Studii pe Ficat (EASL, 2012-2015, Clinical Practice Guidelines), Societatea Americană de Studii pe Ficat (AASLD, Clinical Practice Guidelines, 2009) aprobate pentru copii, Programul Național de combatere a hepatitelor virale B, C, D în Republica Moldova pentru anii 2012-2016, precum și materiale obținute din experiența proprie în acest domeniu.

CAPITOLUL I

PARTICULARITĂȚILE ANATOMO-FIZIOLOGICE ALE FICATULUI COPILULUI

1.1. Ontogeneza și structura anatomo-funcțională a ficatului copilului

Ficatul este cel mai voluminos organ visceral glandular, cu funcții multiple și importante metabolice în organism. El intervine în metabolismul intermediar al glucidelor, proteinelor și lipidelor; asigură detoxificarea organismului, transformând unele substanțe toxice în compuși nenocivi, pe care îi elimină [2, 3, 6]. Filozofii antici considerau ficatul, pe lângă inimă și creier, drept unul dintre organele cele mai importante ale corpului uman, descriindu-l ca sediul sufletului, spiritul vieții și ca o "sursă de sânge". Aceasta a dat naștere numeroaselor legende, printre care amintim mitul celebru despre Prometheus. Conform acestui mit, Zeus l-a pedepsit pe Prometheus pentru că a dăruit oamenilor focul, legându-l de o stâncă. În fiecare zi, un vultur ciugulea ficatul lui Prometheus, iar spre seară acesta creștea din nou. Mitul reflectă una dintre proprietățile uimitoare ale ficatului uman de supraviețuire la o deteriorare de 70% din volum, deoarece acesta are o capacitate imensă de regenerare (Chircu Claudiu-Gilian. "Prometheus înlănțuit", www.secretelezeilor.ro, 2013).

Ficatul uman efectuează mai mult de 500 de variații de funcții vitale și nu poate fi reprodus artificial, iar supraviețuirea fără ficat este imposibilă. Ficatul nu primește numai sânge arterial, ca oricare organ. Prin vena portă la el este dus și sânge bogat cu substanțe nutritive din teritoriul organelor digestive abdominale. Aceste multiple activități hepatice solicită aproximativ 12% din consumul general de oxigen al organismului. Aproape o treime din debitul de întoarcere venoasă în atriu drept provine din venele hepatice. La ieșire din ficat, sângele din venele hepatice atinge temperatura de 45°C. Ficatul este un organ vital, iar distrugerea sau extirparea lui totală determină decesul [1, 2, 3, 6].

Organogeneza ficatului copilului. Ficatul, sistemul biliar și vezicula biliară se formează ca o îngroșare a epiteliului endoblastic a diverticolului hepatic din porțiunea ventrală a endodermei tubului intestinal anterior în a 4-a săptămână de gestație [1, 2, 3, 6]. În a 22-a zi a vieții embrionare, diverticolul hepatic se însinuează în mezenchimul septului transvers [3]. La om, diverticolul hepatic este un mugure endodermic gol, alcătuit din 2 părți: partea hepatică și cea cistică [3]. Partea hepatică determină dezvoltarea neregulată a hepatoblaștilor. Canaliculii biliari intracelulari sunt formați către a 7-8-a săptămână de gestație, fiind delimitați de 3-7 celule. Canalele biliare intrahepatice se formează între a 5-a și de 9-a săptămână a vieții embrionare. Celulele Kupffer își au originea în macrofagele primitive din sacul vitelin, invadând tot ficatul, sau se pot dezvolta direct în ficat

din celula stem hematopoietică. Celulele Ito, la sfârșitul primelor 3 luni de viață embrionară, conțin 12 picături de grăsimi. Sinteza acizilor biliari începe în a 12-a săptămână a vieții embrionare^[2, 3, 6]. Granule de glicogen apar în celulele fetale la a 8-a săptămână de gestație, fiind urmate de grăsimi, care pot fi evidențiate prima dată în a 4-a lună a dezvoltării intrauterine.

Heterogenitatea funcțională a hepatocitelor și distribuția zonală a anumitor enzime, precum succinat dehidrogenaza, glutamat dehidrogenaza, glucozo-6-fosfataza, se dezvoltă progresiv după 10 zile după naștere. Ficatul embrionar se dezvoltă foarte rapid, fiind bilobat deja la diametrul de 7,5 mm. Lobul caudat apare la a 6-a săptămână, iar lobul pătrat – mai târziu. Dezvoltarea normală a ficatului este atribuită hepatoporfirinei, factorului de creștere fibroblastic bazal și transformat. Creșterea masei hepatocitare este influențată de modularea proteinelor matricei extracelulare. La naștere, cordonul hepatocitelor au o grosime de 2 celule, iar cordonul simplu de numai o celulă sunt observate după naștere, după vârsta de 5 ani^[2, 3].

Ficatul nou-născutului cântărește în medie 134,3-136,5 grame, constituind 4,38% din greutatea ponderală, ocupă 1/3-1/2 a volumului abdomenului sau tot spațiul de sub rebordul costal drept, marginea inferioară uneori ajungând la crista iliacă dreaptă. Lobul stâng al ficatului nou-născutului poate proiemină aproape până la ombilic, atingând suprafața splinei. Către vârsta de 10-11 luni, greutatea ficatului se dublează, iar către 2-3 ani – se triplează. La vârsta de 18 luni, lobul stâng al ficatului se micșorează în volum, iar organul se poziționează ca la adult. La vârsta de 7-8 ani, greutatea ficatului se majorează de 5 ori, iar la 16-18 ani – de 10 ori^[2, 6].

Ficatul copilului viu este de culoare roșu-brună. Intensitatea culorii variază în raport cu cantitatea de sânge pe care o conține un ficat congestionat, fiind plin cu o cantitate mai mare de sânge, are o culoare mai închisă. Are o consistență mai mare decât celelalte organe glandulare, la percuție dă matitate. La copii în primii 2-3 ani de viață, ficatul proiemină pe linia medio-clavicularis cu 2-3 cm, apoi se micșorează treptat cu vârsta, astfel ca la 7 ani în stare de repaus, la expirație, marginea inferioară nu se palpează. Pe linia mediană, lobul stâng la copilul de 7 ani poate fi palpat la nivelul treimii de sus a distanței dintre ombilic și apexul xifoid^[2, 6, 10, 11].

Ficatul copilului este un organ-depou de sânge, care concentrează 6% din tot volumul sângelui din organism. 5% din volumul ficatului nou-născutului aparțin celulelor sistemului hematopoietic. Odată cu înaintarea în vârstă a copilului, numărul celulelor hematopoietice descrește, acestea fiind înlocuite cu celule hepatice, care constituie 55-85%. În primele 2 luni după naștere, ficatul copilului este compus din 75-80% apă, conține cantități de proteine, grăsimi și glicogen mai mici decât la adult^[6, 10, 11].

Ficatul este menținut la locul lui în loja hepatică, cu toate organele abdo-

minale, în primul rând prin presa abdominală. De asemenea, el este susținut de suportul elastic al celorlalte organe abdominale. Cu toate aceste mijloace de fixare, ficatul nu este imobil. El se mișcă în timpul respirației datorită elasticității exprimate a capsulei – particularitate importantă a ficatului la copil: coboară în respirație și urcă în inspirație. De aceea, palparea ficatului la copii se recomandă a fi efectuată în clinostatism și respirație superficială, cu poziția examinatorului din dreapta pacientului [2, 3, 6].

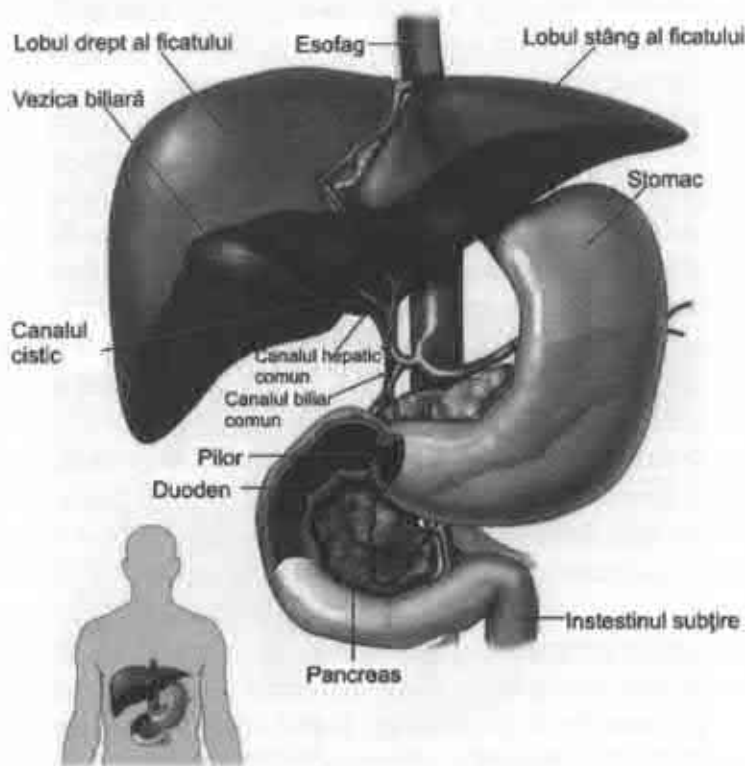


Figura 1. Anatomia ficatului și poziționarea lui față de organele cavității abdominale (imagine 448 x 460, www.luminitablogg.blogspot.com)

Ficatul este un organ intraperitoneal situat în etajul supravezicolic al cavității abdominale, de formă ovoidă, cu față convexă superior. Ficatul are două fețe: una inferioară, viscerală, și alta superioară, diafragmatică, care sunt separate în partea anterioară printr-o margine inferioară, totdeauna bine exprimată. În partea posterioară, cele două fețe se continuă una cu cealaltă, așa că limita separativă dintre ele apare foarte ștearsă. La exterior, ficatul apare format din doi lobi inegali, unul drept și unul stâng. Lobul drept este de 6 ori mai mare și are atașați 2 lobi mai mici: cuadrat și caudat. Lobul drept reprezintă între 1/2 și 2/3 din volumul hepatic total. Din punct de vedere funcțional, lobul drept și lobul stâng sunt de mărime aproximativ egală și sunt despărțiți de o linie care se întinde de

la vena cavă inferioară, superior, până la mijlocul fosei veziculei biliare, inferior. Separația lor este indicată pe fața diafragmatică a organului prin inserția ligamentului falciform. Acest ligament e situat în planul mediosagital al corpului, așa că lobul drept e mult mai voluminos decât lobul stâng. Pe fața viscerului, linia de separare dintre cei doi lobi este dată de șanțul sagital stâng [2, 3, 6, 10, 11].

Fața viscerală a ficatului. Pe această față se găsește o regiune deosebit de importantă – hilul ficatului. Fața este plană și privește în jos, înapoi și spre stânga, continuă cu porțiunea posterioară a feței diafragmatice. Fața diafragmatică privește în sus și înainte, de aceea e numită față superioară. Ea este acoperită pe cea mai mare întindere de peritoneu, cu excepția porțiunii sale posterioare, care aderă strâns la diafragmă. Această față diafragmatică este convexă, pătrunde în torace și se ascunde în cea mai mare parte sub cupola diafragmei; numai o mică parte se pune în contact cu peretele abdominal anterior. Fața diafragmatică este întinsă, și datorită convexității sale, i se descriu patru porțiuni orientate în direcții diferite, cu patru fețe diferite, care se continuă între ele fără limite evidente. Se creează astfel trei porțiuni: superioară, anterioară și posterioară. Primele trei porțiuni sunt acoperite de peritoneu și se întind de la marginea inferioară a ficatului până la foia superioară a ligamentului coronar; ele formează împreună partea liberă a feței diafragmatice [2, 3, 6].

Invelișurile ficatului. Ficatul este învelit, în cea mai mare parte, de peritoneul visceral, care îi formează tunica seroasă. Peritoneul acoperă fața viscerală și cea mai mare parte a feței diafragmatice. Cele două fețe (superioară și inferioară) tind să se apropie pe porțiunea posterioară a feței diafragmatice, formând ligamentul coronar. Peritoneul ficatului, trecând de pe fantă pe organele învecinate, dă naștere unor formațiuni peritoneale: omentul mic, ligamentul falciform, ligamentul coronar, ligamentele triunghiulare. Între diafragmă și organele din etajul supra-mezocolic – și dintre ele, în primul rând ficatul – se formează două depresiuni adânci ale peritoneului: recesurile subfrenetice, drept și stâng, separate între ele de ligamentul falciform. În aceste recesuri se pot forma abcesele subfrenice [3, 6].

Structura ficatului. Ficatul este învelit de două membrane, peritoneul și tunica fibroasă (capsula Glisson), sub care se află parenchimul hepatic. Parenchimul ficatului este format din lame anastomozate între ele de celule hepatice, cuprinse într-o vastă rețea de capilare sangvine; între lamele de celule hepatice se formează un sistem de canalicule biliare (*figura 1*). Fiecare dintre cei 2 lobi hepatici (drept și stâng) este împărțit, pe baza distribuției vasculobiliare, în câte 4 segmente; rezultă astfel 8 segmente hepatice (*figura 2*), fiecare având câte un pedicul segmentar vasculo-biliar (pedicul portal sau glissonian). Segmentele funcționale sunt fiecare demarcate prin drenaj vascular și biliar: diviziunile laterale (segmentele VI și VII) și mediale (segmentele V și VIII) ale lobului drept, diviziunile mediale (segmentul IV) și laterale (segmentele II și III) ale lobului stâng și lobul caudat *Spigel* (segmentul I), ultimul lob fiind o zonă de deversare vasculară

pentru lobii drept și stâng (*figura 2*). Segmentele hepatice nu sunt numai unități anatomice, ci și unități funcționale și clinice, cu importanță mare chirurgicală în practicarea hepatectomiilor parțiale. Această segmentație se bazează pe distribuția pediculilor portalii și topografia venelor hepatice, referința teritoriului vascular făcându-se după 2 criterii: criteriul căii eferente (suprahepatice) și criteriul căii aferente (portale sau glissoniene).

Segmentarea ficatului are loc în perioada intrauterină și este bine structurată la nou-născut. Couinaud C. (1957) divizează ficatul în 8 segmente independente funcțional (*figura 2*). Fiecare segment are aflux vascular propriu, ieșire și drenaj biliar. În centrul fiecărui segment există o ramură a venei porte, arteră hepatică și duct biliar. În periferia fiecărui segment există circulație vasculară prin vene hepatice. Vena hepatică dreaptă împarte lobul drept în segmente anterioare și posterioare. Vena portală împarte ficatul în segmentele superioare și inferioare ^[3, 6].

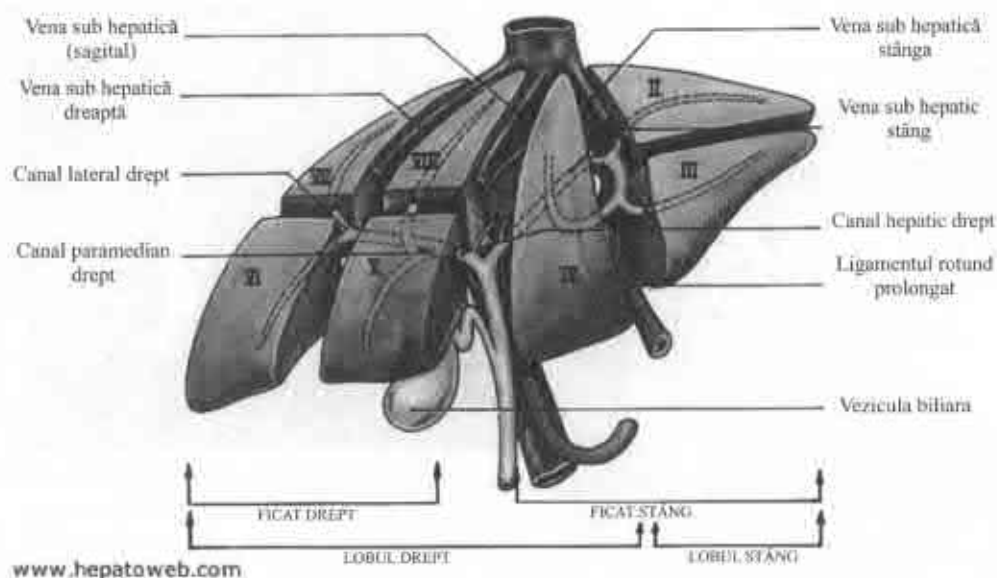


Figura 2. Structura segmentară a ficatului (sursa <http://www.hepatoweb.com>)

Lobul drept al ficatului cuprinde segmentele V, VI, VII, VIII, iar segmentele I, II, III, IV fac parte din lobul stâng. Diviziunea ficatului în unități de sine stătătoare are importanță în chirurgia ficatului, deoarece fiecare segment poate fi rezecat fără deteriorarea celor rămase. Segmentul I corespunde lobului caudat și porțiunii ficatului cu vena cavă; segmentele II și III corespund sectorului lateral și stâng al ficatului; segmentul IV ține de sectorul median stâng; segmentul V corespunde părții inferioare și segmentul VIII – părții superioare a segmentului anterior drept; segmentul VI corespunde părții inferioare și segmentul VII – părții superioare a segmentului posterior drept (*figura 2*) ^[2, 3, 6].

Unitatea structurală anatomică a ficatului este lobulul hepatic (*figura 3*), care

are forma unei piramide cu bază hexagonală, așezat cu baza spre suprafața ficatului și cu vârful spre interior. În secțiune transversală are aspectul unui poligon cu 5-6 laturi, cu dimensiuni 2 mm x 0,7 mm, este centrat de vena centrală (venula hepatică). Formarea lobulului hepatic are loc în perioada embrională, dar diferențierea lobulilor hepatici se produce postnatal, la finele primei luni de viață. Se presupune că în ficat sunt în jur de 500 000 de lobuli hepatici [2]. Structura lobulului hepatic include (figura 4): capilare sangvine, celule hepatice, canalele biliare și filete nervoase vegetative. În centru are o venă centrolobulară, iar la periferie, prin alăturarea a minim trei lobuli hepatici, se formează spațiile portale (Kiernan). Aceste spații conțin: țesut conjunctiv, o ramură a venei porte, o ramură a arterei hepatice, unul sau două canale biliare, limfatice și filete nervoase. Sângele circulă de la spațiul port spre vena centrolobulară, iar bila din centrul lobului – spre spațiul port [2, 3, 6, 10, 11].

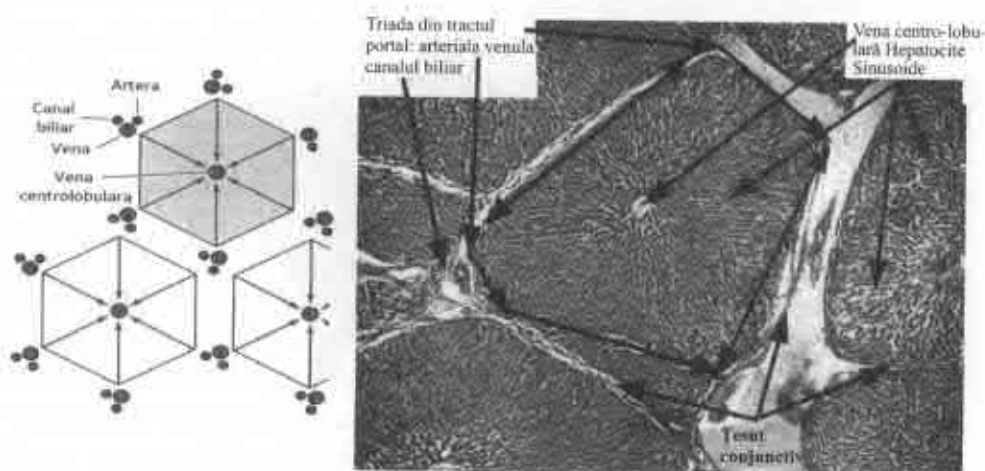


Figura 3. Unitatea structurală anatomică a ficatului – lobulul hepatic în formă hexagonală

Notă: În centru – v.centrolobulară; radial spre periferia hexagonului – hepatocitele amplasate radial; în vârfurile hexagonului – triada spațiului portal (Meschet AL., Junqueira's, Basic Histology, 2013; Bacon B.R., O'Grady J., 2006)

Celulele hepatice sunt așezate în cordoane (trabecule Remark) (figurile 4, 5) dispuse radial în ochiurile rețelei capilare intralobulare. Între celulele hepatice și peretele capilarelor se află spațiul de trecere Disse. Între celulele endoteliului vascular se situează celulele Kupffer, fagocite ce participă la degradarea hemoglobinei (figura 5). Între cordoane se formează, prin simpla lor alăturare, spații înguste numite *canalicule biliare*, care nu au pereți proprii. Spre periferia lobului, canaliculele biliare își constituie un perete propriu, numit *colangiola*. Colangioloarele din lobulii vecini se unesc între ele și formează, la nivelul spațiilor Kiernan, canalele biliare perilobulare (figura 5) [2, 3, 6, 10, 11].

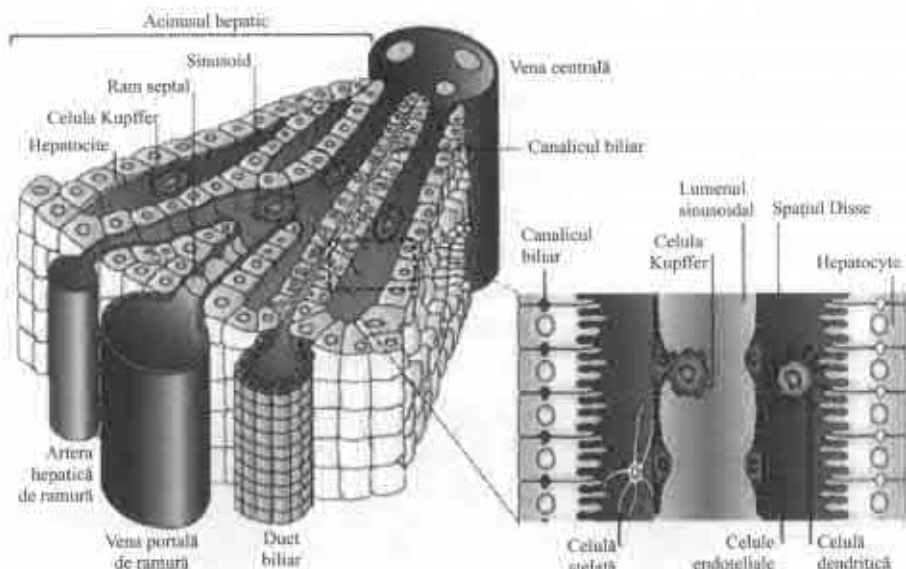


Figura 4. Histoarhitectonica lobulului hepatic, plăcile de hepatocite ce converg radial spre vena centrală, separate prin sinusoid, canaliculele biliare ce se unesc în ductul biliar din spațiul port, artera și vena hepatică terminale din spațiul port (sursa: Basic Structure of Liver Lobule <https://en.wikipedia.org/wiki>)

Canalele biliare perilobulare se unesc între ele și dau naștere la două canale hepatice – drept și stâng – corespunzătoare celor doi lobi ai ficatului, care, părăsind ficatul, la nivelul hilului se unesc și formează canalul hepatic comun. După un traiect de 3-4 cm, canalul hepatic comun se unește cu canalul cistic și alcătuiesc împreună canalul coledoc, care se deschide în duoden, împreună cu canalul Wirsung, la nivelul carunculei mari. Canaliculele biliare și canalele biliare perilobulare formează căile biliare intrahepatice, iar canalul hepatic comun și canalul coledoc alcătuiesc căile biliare extrahepatice [2, 3, 6].

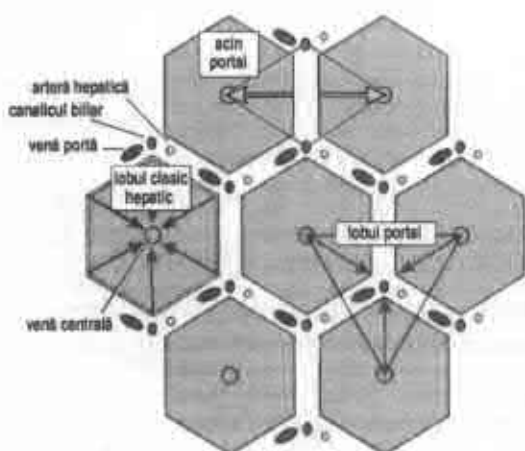


Figura 5. Concepție clasică a lobulului hepatic, lobulului portal, acinusului hepatic portal (după Rappaport, 1954; sursa: Mescher AL, Junqueira's Basic Histology, 2013)

Acinusul hepatic (vascular) reprezintă unitatea morfofuncțională a lobulului hepatic (figurile 5, 6) și este constituit din celulele hepatice irigate de același vas, care își varsă bila secretată în același canalicul biliar [2, 3, 6, 11]. Acinusul hepatic

are formă romboidal-elipsoidală, se delimitează de 2 vene centrolobulare dintre 2 lobuli hepatici și un spațiu portal, explică gradele diferite de activitate metabolică, procesul de regenerare și dezvoltare a cirozei hepatice – axă scurtă: latura lobului clasic hepatic (pe care au traiect ramuri terminale vasculare provenite din elementele vasculare localizate în spațiul portobiliar, din care vor rezulta sinusoidale hepatice) – axă lungă/vârfurile: 2 vene centrale/2 lobuli clasici vecini. Hepatocitele din interiorul acinusului sunt divizate în 3 zone funcționale de importanță metabolică majoră (figura 6).

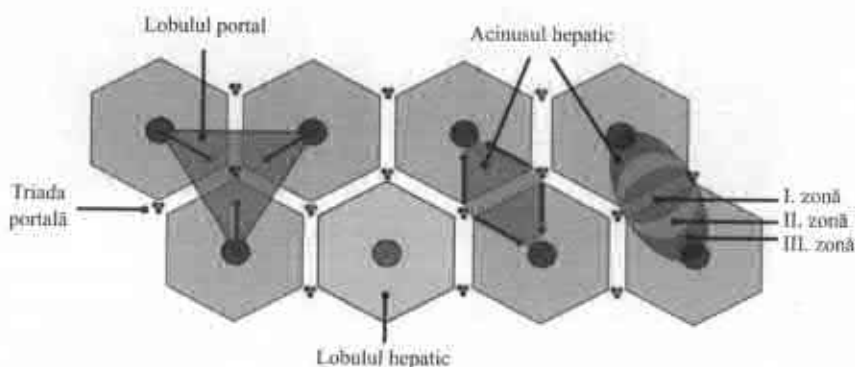


Figura 6. Structura și cele trei zone funcționale ale acinusului hepatic (sursa: Basic Structure of Liver Lobule <https://en.wikipedia.org/wiki/>)

I zonă (periportală) – hepatocite din vecinătatea ramurilor terminale axiale – primește sânge cu concentrație crescută de oxigen, protegând hepatocitele de hipoxie. Funcțional, conține un număr mare de mitocondrii, criste, lizozome, sisteme enzimatice și asigură sinteza și depozitarea glicogenului, procesele de oxidare și glicogenoliză, pinocitoza, sinteza colesterolului și beta oxidarea acizilor grași, absorbția nutrienților, sinteza și metabolismul proteinelor. A II-a zonă – intermediară – primește sânge prin sinusoidale, hepatocitele au caracteristica celor din zonele I și III și sunt responsabile de depunerea hemosiderinei în hemocromatoză și de necroză în febra galbenă. A III-a zonă (centrolobulară) – arie periferică a acinusului, situată perivenular – este mai săracă în mitocondrii, depozitează glicogenul, aici se sintetizează lipidele și pigmentii biliari, se metabolizează hormonii steroizi, medicamentele ingerate. Hepatocitele din zona III sunt mult mai importante pentru procesele de glicoliză, lipogeneză și metabolismul citocromului P-450, fiind responsabile de procesele de dezintoxicare a drogurilor. Celulele din această zonă au cea mai mare concentrație de CYP2E1, sunt cele mai sărace în oxigen și astfel sunt mai sensibile la stările de ischemie și intoxicație cu acetaminofen. Activitatea acinusului hepatic este dependentă direct de fluxul sanguin [2, 3, 6, 11].

Vascularizarea și inervarea ficatului. Ficatul are o dublă circulație sang-

vină (figura 7): nutritivă și funcțională. Circulația nutritivă asigură aportul de sânge hrănitor, bogat în oxigen. Sângele este adus de artera hepatică, ramură a trunchiului celiac. După ce a servit nutriția oxigenului, sângele este condus prin venele hepatice în vena cavă inferioară. Hilul ficatului conține elementele pediculului hepatic, reprezentate de *vena portă*, *artera hepatică proprie* și *plexul nervos hepatic* (pătrund în ficat), *canalele biliare* și *vasele limfatice* (ies din ficat). Pediculul hepatic ajunge la ficat pe calea ligamentului hepatoduodenal (pars vasculosa din alcătuirea omentului mic), unde, dinspre posterior spre anterior, se găsesc vena portă, artera hepatică și canalul coledoc.

Circulația funcțională este asigurată de vena portă, care se formează din joncțiunea venei mezenterice superioare și vena splenică, având traiectorie spre lobul drept. Vena portală transportă 70-80% din volumul sangvin hepatic, acesta fiind egal cu 30% din debitul cardiac de repaus. Sângele transportat este încărcat cu substanțe nutritive absorbite la nivelul organelor digestive abdominale și de la splină, substanțe pe care celulele hepatice le depozitează sau le prelucrează. De la ficat, sângele portal este condus mai departe tot prin venele hepatice ^[1, 2, 3, 6].

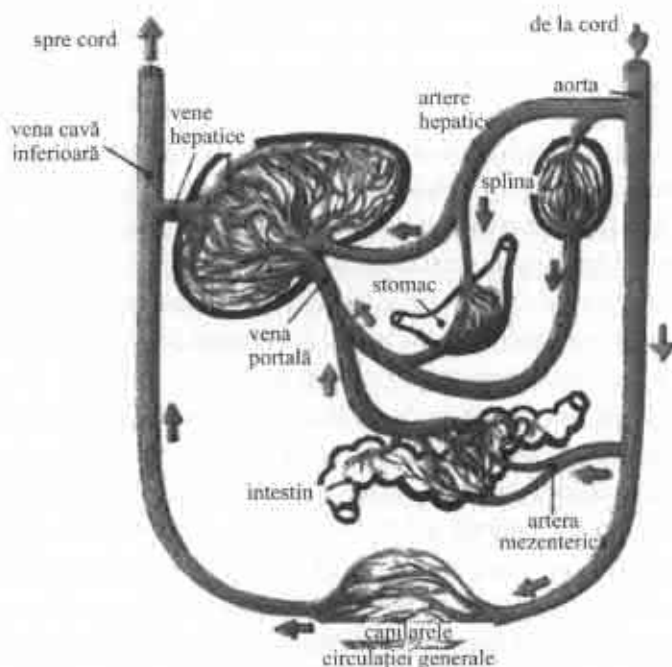


Figura 7. Sistemul de vascularizare și circulator al ficatului uman
(sursă: <http://commons.wikimedia.org/wiki/medicine>)

Sistemul vascular al ficatului este format din doi pediculi. Pediculul aferent al circulației de aport este format de artera hepatică și de vena portă; acestora li se adaugă ductul hepatic, vasele limfatice și nervii ficatului, alcătuind toate îm-

739629

preună pediculul hepatic. Pediculul eferent (superior) al circulației de întoarcere este format de venele hepatice. Sistemul circulator al ficatului este compus din: venele hepatice tributare, artera hepatică și ramurile sale, vena portală, căile biliare, colecistul, calea biliară principală, coledocul, tractul portal, sinusoidale [2, 3, 6].

Venele hepatice tributare asigură drenajul între ramurile venei porte. Se deosebesc trei tipuri de vene hepatice: dreaptă, ce drenează lobul drept; medie, care drenează aria venelor porte stânga și drepte; vena hepatică stângă, care drenează lobul stâng. Venele hepatice urmează traiectoria către vena cavă inferior [6].

Artera hepatică și ramurile sale pleacă din trunchiul celiac sau direct din aortă și, după un traiect orizontal de-a lungul marginii superioare a corpului pancreasului, se bifurcă în artera hepatică proprie și în artera gastroduodenală. Artera hepatică proprie urcă în pediculul hepatic, între foițele omentului mic, și la 1-2 cm dedesubtul șanțului transvers se divide în cele două ramuri terminale ale sale – dreaptă și stângă. Artera hepatică în interiorul ficatului se ramifică, urmărind traiectul venei porte și, asigurând irigarea sectoarelor terminale, asigură 25% din vascularizarea a ficatului. Fluxul sangvin este orientat spre stomac, canalele biliare și vezicula biliară, și mai puțin în sinusoidale. Prin intermediul ramificațiilor din jurul canaliculelor biliare, sângele arterial pătrunde în plexurile capilare peribiliare. Artera hepatică se ramifică până la nivelul lobulului hepatic. Presiunea în artera hepatică este de 8-12 mmHg. Ramificându-se până la ramurile lobare, segmentare, interlobulare, se capilarizează, irigând formațiunile dintre spațiul interlobular (portal), formând o rețea în jurul hepatocitelor. Aceste capilare se varsă în capilarele (sinusoidale) venei porte, astfel asigurând vascularizarea nutritivă [2, 3, 6, 11].

Vena portă asigură vascularizarea funcțională în 75%, colectează și transportă la ficat sângele venos de la organele digestive abdominale (stomac, intestin subțire și gros, pancreas) și de la splină. Ea posedă la ambele extremități câte o rețea capilară: una la extremitatea periferică de origine, cealaltă – la extremitatea periferică centrală, terminată în ficat. Ramul drept al venei portale se ramifică intrahepatic în ramuri laterale spre lobul drept superior, câte una inferioară și centrală. Ramul stâng se ramifică, la rândul său, în trei ramuri: superior, mijlociu, inferior, pentru partea laterală a lobului stâng și două ramuri către lobul pătrat și caudat. Între ramurile cele mai mici ale venei porte nu se produc anastomoze, acestea având aspectul „arterelor terminale”. Paralel cu ramurile venei porte sunt situate și ramurile arterei hepatice și tributarele canalului hepatic. Vena portă se ramifică până la un sistem capilar – așa-numitul *sistem sinusoidal*. Trunchiul venei porte are o lungime de 45 mm și un diametru de 11±2 mm. Presiunea în vena portă este de 5-10 mmHg sau 7-12 cm apă. Presiunea în spațiul sinusoidal este cu 4-5 mmHg mai mare decât presiunea din vena cavă inferioară. Aria secțiunii v. porte este de aproximativ 100 mm. Întreaga rețea de vase sangvine la copilul mare și la adult este responsabilă de circulația fluxului sangvin prin ficat, cu un debit de 850 ml – 1,4 litri pe minut, cu o viteză medie de circulație a sângelui prin

sistemul portal de 16 cm/sec. Debitului sangvin al v. porte îi corespund 60-70% din debitul sangvin total. Presiunea portală normală la adult constituie 1,3-2 kPa (sau 10-15 mmHg) [2, 3, 6, 11].

Venele suprahepatice formează pediculul eferent. Ele culeg sângele adus la ficat de vena portă și artera hepatică; nu însoțesc ramurile pediculului portal, ci trec printre acestea, având o direcție perpendiculară pe ele. Sângele drenat din lobuli prin venele centrale trece în venele sublobulare, apoi în vene, din ce în ce mai mari, care în cele din urmă dau naștere la trei vene hepatice. Sistemul port este un sistem vascular precedat și urmat de același tip de vase (capilare –venocapilare). Capilarele sinusoidale converg spre vena centrolobulară, origine a sistemului venos hepatic, care drenează sânge spre cele trei vene suprahepatice în vena cavă inferioară [2, 3, 6, 11].

Vasele limfatice se varsă în ganglionii din hilul ficatului, numiți *ganglioni hilari*. De aici limfa este transportată în ganglionii celiaci [2, 3, 6].

Din structurile vasculare ale ficatului fac parte: *căile biliare hepatice, ductul biliar comun, calea biliară principală, coledocul, vezicula biliară, tractul portal, sinusoidale*.

Bila este secretată de hepatocite și, pentru a fi excretată, trece prin sistemul de căi biliare intrahepatice [2, 3, 6, 11]. *Căile biliare intrahepatice* includ următoarele structuri: *canaliculele biliare intercelulare, ducturile biliare perilobulare și interlobulare*, care au începutul la nivelul lobilor hepatici, având un traseu ramificat și, unindu-se, formează ductul hepatic drept și cel stâng, care, la rândul lor, unindu-se, formează ductul biliar hepatic comun. Arborele biliar este reprezentat de vezicula biliară și căile biliare extrahepatice. *Calea biliară principală (hepatocoledocul)* are începutul în canalul coledoc și *canalul biliar comun*. *Vezicula biliară* normală are formă piriformă, o lungime de 40-80 mm, este rezervor pentru bila secretată cu un volum de 40-50 ml, structural include regiunea colului, corpului, care sunt fixate, și a fundului veziculei, care este mobil. *Coledocul* are începutul după contopirea canalului hepatic comun și ductus cisticus, are diametrul de 5-7 mm și se deschide în duoden, în ampula Vater, însoțind pe tot traseul vena portă [6, 11].

În vârfurile lobulului hepatic se află *tracturile portale*, care includ așa-numita *triadă*: artera hepatică, vena portală de ramură și ductul biliar interlobular (*figurile 8, 9*). Tot în tractul portal se află și ducturile limfatice acoperite cu endoteliu, nervii care au traseul vaselor sangvine. Ramurile bogate în fibre nervoase pătrund în lobulul hepatic până la fiecare hepatocit și celulă endotelială. La nivelul spațiului portal, vena perilobulară pătrunde în lobul hepatic și formează sinusoidul hepatic (*figura 8*). În capilarele sinusoidale există celule stelate Kupffer, care aparțin sistemului reticuloendotelial. Aceste celule sunt, de fapt, celule macrofagale specializate și au rolul de a capta antigenele care ajung de la nivelul intestinului [2, 3, 6].

Sinusoidalele ficatului reprezintă o rețea de vase între spațiile dintre cordoanele de hepatocite și au funcții specializate. Sinusoidalele asigură circulația sângelui la acest nivel, se îndreaptă către vena centrolobulară situată în centrul lobulului. Înainte de a se deschide în vena centrolobulară, sinusoidul prezintă un sfincter de ieșire. Ramura perilobulară a arterei hepatice dă ramuri ce vascularizează spațiul portal, la nivelul caruia se termină. La locul de pătrundere în sinusuri există un sfincter muscular arteriolar. La nivelul sinusoidalei lobului hepatic are loc joncțiunea sângelui arterial adus de artera hepatică cu sângele portal adus de vena portă. Sfincterele reglează fluxul sangvin la nivelul ficatului și egalizează presiunea sângelui, care este mai mare în sângele arterial și mai mică în sângele portal ^[3,6].

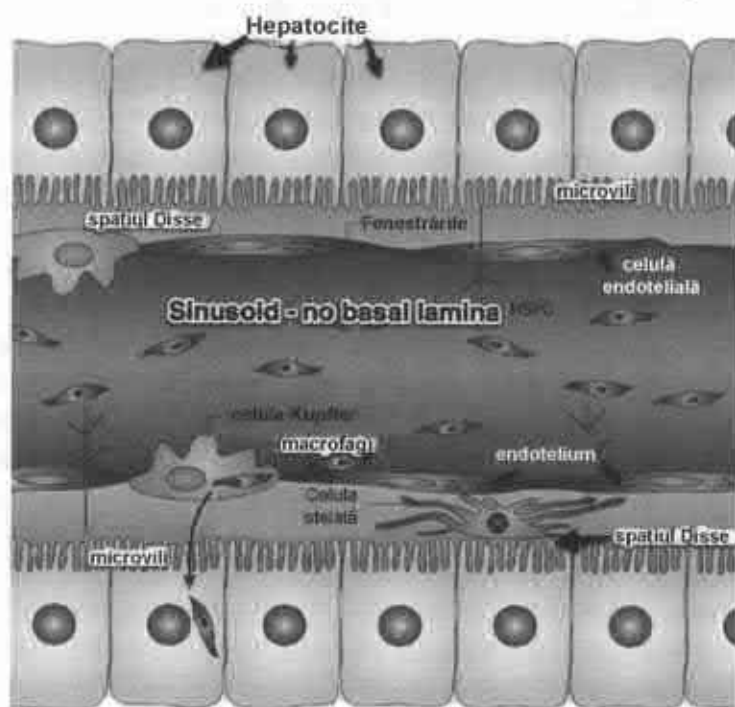


Figura 8. Structura sinusoidelor (BvetMed1, 2013, <http://bvetmed1.blogspot.com>)

Sinusoida include în componența sa celule endoteliale fenestrate, celule Kupffer, celule Pit, limfocite NK, celule Ito (*figura 8*). Anume celulele spațiului perisinusoidal morfologic sunt asemănătoare cu fibroblastele și aminofibroblastele. Procesul de fibrogenză hepatică este determinat de sinteza de către celulele perisinusoidale a componentilor matricei extracelulare, precum colagenul I, III, IV, fibronectina, laminina, glicozaminoglicanii, dermatan sulfatul, condritinul și heparansulfatul. Celulele perisinusoidale au proprietatea de a se alungi, astfel modificând (micșorând sau mărinđ) lumenul sinusoidal, iar în cazurile procesului inflamator acut al peretelui endotelial, induc secreția substanțelor

necesare pentru reconstrucția sinusoidelor. Spațiul perisinusoidal este ocupat de o rețea fină de fibre de colagen și plasmă transvazată, care formează un spațiu larg interstițial, de unde își ia origine limfa. Astfel, acest spațiu are rolul de barieră a ficatului [3,4,6].

Spațiul cuprins între hepatocite și sinusoidelor poartă denumirea de *spațiul Disse* și conține fibre de colagen și celule rare, citoplasma cărora conține vacuole lipidice, bogate în vitamina A. Spațiul Disse are grosimi variabile de 0,3-1,5 nm, ce depind de dimensiunile microvilozităților. În spațiul Disse au loc schimburile celulare de nutrienți și formarea limfei. Intensitatea de producere a limfei este în relație direct proporțională cu presiunea venoasă hepatică [3,6].

Sistemul circular limfatic al ficatului actualmente este puțin studiat, fiind cunoscut că se formează la nivelul spațiilor Disse, unde pătrunde plasma transvazată. O parte din această plasmă reintră în circuitul sinusoidal, iar alta rămâne în spațiul Disse și circulă în sens opus circuitului sinusoidal, care de fapt și constituie propriu-zis limfa. Ficatul conține două tipuri de rețele limfatice: *hilară* (profundă, drenează 80% din toată limfa hepatică) și *suprahepatică* (superficială, drenează limfa subscapulară, pedicapsulară, veziculară înspre vasele limfatice mediastinale) care comunică între ele. Primele canale limfatice, sub denumirea de *Maal*, apar în spațiile portale la periferia lobulului hepatic. Vasele limfatice circulă paralel cu cele ale arterei și ale venei hepatice, limfa hepatică fiind vărsată în ganglionii hilului hepatic, iar de aici este condusă în canalul toracic [2,3].

Celulele endoteliale sinusoidale formează peretele sinusoidului și delimitează lumenul sinusoidal de spațiul Disse, au în structura lor actină, miozină, fibronectină, nu au membrană bazală, au capacitatea de a asigura endocitoza. Citoplasma celulelor endoteliale sinusoidale poate să se alungească în așa mod ca să cuprindă 2-3 hepatociti, fiind perforată de numeroși pori cu diametrul de 100 nm. Această proprietate are o mare semnificație în schimbul de substanțe între hepatocit și sinusoid. Acest complex este sensibil la procesele inflamatorii din ficat, favorizează migrarea monocitelor și induce secreția de interferon în caz de infecții virale [2,3,6].

Celulele Kupffer constituie 30% din totalul celular sinusoidal, sunt celule macrofagale speciale, care induc fagocitoza și endocitoza, au nucleu și citoplasmă, pot să-și modifice dimensiunile lor, asigurând fluxul sangvin, sunt amplasate în zona I, periportal. Celulele Kupffer pot deriva din celule locale stem sau din măduva osoasă. Au rol de apărare prin fagocitarea microorganismelor și distrugerea lor prin intermediul enzimelor lizozomale sau al radicalilor liberi, asigură degradarea endotoxinelor. Celulele Kupffer participă la reînnoirea sistemului eritocitar, intervin în metabolismul fierului, induc stocarea feritinei și hemosiderinei, asigură recunoașterea antigenică și induc secreția de citochine – interleucinelor proinflamatorii IL1, IL2, TNF α , interferon; participă la procesele de regenerare, de metabolism al leucotrienelor, al acidului arahidonic [2,3,6].

Celulele Ito sunt celule miofibroblastice, poziționate lângă membrana sinusoidală a hepatocitului. Celulele Ito (celule grase) reprezintă 15% din volumul celular sinusoidal, au rol important în stocarea vitaminei A și în declanșarea proceselor de fibrozare prin sinteza sporită a colagenului în fibroza hepatică. Procesul de fibrogeneză hepatică are loc prin declanșarea unei cascade fibrogenetice, care are ca punct de plecare reactivarea celulei hepatice stelate (celula Ito perisinusoidală) și producerea sporită a fibrelor de colagen din zonele portale înspre zona centrolobulară. Mecanismul de activare a celulelor stelate Ito are loc sub acțiunea citochinelor proinflamatorii TNF- α și IL $_1$ și poate fi indus de producții de degradare intracelulară în rezultatul peroxidării lipidelor, de factorii de creștere (PDGF, TGF- β) și a chemokinelor (Monocyte-Chemotactic Protein, MCP-1) de către celulele Kupffer, celulele endoteliale vasculare și celulele epiteliale ale canalelor biliare, de toxine (care activează direct celulele stelate), de necroza hepatocelulară, care este unul dintre stimulatoarele majore pentru formarea de colagen; de hipoxia hepatocitelor și, în special, a celor din zona 3, precum și de majorarea presiunii intracelulare în rezultatul tumefierii și măririi în volum a hepatocitelor [2, 3, 6, 11].

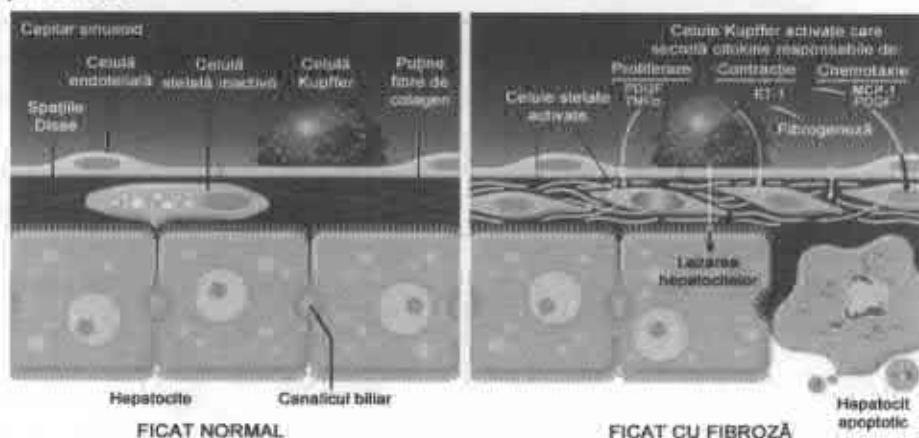


Figura 9. Sinusoidul ficatului normal, activarea celulelor stelate Ito în spațiile Disse și fibrogeneză hepatică (adaptat după Kumar et al., Robbins Cotran: Pathologic Basis of Disease, ed.a 9-a)

În rezultatul sintezei sporite de colagen, apoptozei hepatocitelor, se produce fibrogenza (figura 9), care, la rândul ei induce contractia capilarelor sinusoidale și creșterea rezistenței la fluxul sangvin portal. Ca urmare a acestui proces are loc efectul chemotactic pentru celulele proinflamatorii, care induc procesul inflamator cronic cu pusee de activare și formare a nodulilor parenchimatози de regenerare, dereglarea întregii arhitectonici hepatice, irigarea deficitară a hepatocitelor sănătoase și inducerea disfuncției hepatocelulare, alterarea vascularizației hepatice și instalarea hipertensiunii portale [2, 3, 6, 11].

Celulele Pit reprezintă celule limfocitare locale granulare mari, au proprietate de supraveghere imunologică, de apărare antivirală și antitumorală similară celulelor NK (kileri naturali), pentru prima dată fiind descriese în 1976 de Wisse. *Mastocitele hepatice* au rol similar cu cele din sânge, adică de coordonare a proceselor vasculare și de fibrogenază. *Canaliculele biliare* se formează în locurile de unire a două joncțiuni ale hepatocitelor vecine, conțin microvili pentru asigurarea proceselor metabolice, formând peretele propriu la unire, se transformă în colangiolo și pătrund în spațiul port. Între toate structurile vasculare ale ficatului copilului există o relație funcțională reciprocă pentru asigurarea circulației hemodinamice intrahepatice și reglarea fluxului sangvin ¹⁶⁾. Hemodinamica intrahepatică și presiunea sangvină intrahepatică sunt asigurate de fluxul portal, arterial, fenomenul "tamponul arterial hepatic" și o multitudine de factori chimici care scad presiunea portală (așa ca vasoconstrictori – vasopresina; beta-blocantele – micșorează fluxul splanhnic – și cele care induc creșterea fluxului sangvin arterial – mesele abundente, acetil-colina, histamina, prostaglandinele, sărurile biliare).

Fluxul venos portal are importanță și predominanță majoră în menținerea hemodinamicii ficatului și este asigurat de starea de constricție sau dilatare a vaselor extrahepatice ale pancreasului, splanhnice, intestinale. Fluxul venos portal este influențat minimal de fluxul arterial hepatic. Fluxul arterial hepatic este dependent de unii factorii locali hepatici: hormonal, metabolici, neurologici. Fenomenul "tampon arterial hepatic" este asigurat de interrelațiile dintre fluxul portal venos și fluxul arterial hepatic: la micșorarea presiunii în vena portă are loc creșterea fluxului arterial hepatic, iar în caz de creștere a presiunii în sistemul venos portal are loc constricția arteriolelor hepatice. Microcirculația sangvină în sinusoides se presupune că este dirijată de receptorii alfa-adrenergici constrictori și beta-adrenergici dilatatori, de celulele mastocitare ce determină constricția sinusoidelor și venelor hepatice terminale, favorizând micșorarea fluxului sangvin în acinusul hepatic și celulele Kupffer activate de citochine și radicalii liberi ^{12, 3, 6)}.

Hepatocitele reprezintă celule exocrine principale ale populației celulare ale ficatului și constituie 80% din volum, au formă poliedrică și multifacetată cu pol sinusoidal (vasulari) și canalicular (biliar), cu o durată de viață de 150-500 de zile, dimensiuni de 18-26 μm și volum de 11 m^3 (figura 8). Ficatul conține în jur de 250-300 miliarde de hepatocite, care sunt organizate în cordoane hepatocelulare cu dispoziție radiară, de la periferia lobului spre venula centrolobulară (figurile 4, 5). Un cordon celular (trabeculul Remark) este format din 2 rânduri de hepatocite. Dispoziția radiară a cordoanelor formate în secțiunile histologice rezultă din faptul că, în reconstrucțiile tridimensionale ale lobulului hepatic, acesta este format din lamele (plăci) celulare dispuse vertical și convergent în jurul venulei centrolobulare. Astfel se realizează un aspect similar cu cel al „unei portocale desfăcute în felii”, feliile reprezentând lamele celulare. Lamelele celulare sunt formate dintr-un singur rând de celule și prezintă un traiect sinuos.

Lamelele sunt perforate, reprezentând 50% dintr-o lamelă. Spațiile interlamelare adăpostesc capilarele sinusoide, care comunică între ele la nivelul zonelor perforate. Prezența capilarelor sinusoidale oferă aspect de cordoane anastomozate ale parenchimului în preparatele histologice. În cadrul cordonului Remark, hepatocitele reprezintă un pol vascular ce corespunde capilarului sinusoid dintre două cordoane Remark și un pol biliar spre canaliculul biliar (determinat de hepatocitele adiacente ale unui cordon Remark) [2, 3, 6, 11].

Hepatocitul (*figura 10*) are un aspect poliedric, bi- sau trinucleat (rar), cu nucleu veziculos, nucleolat și cu dimensiuni de 6 μm . Hepatocitul are 6-8 fețe și doi poli funcționali – unul vascular și altul biliar. Citoplasma este bazofilă, zonele de bazofilie sunt reprezentate de corpii Berg (reticul endoplasmatic rugos).

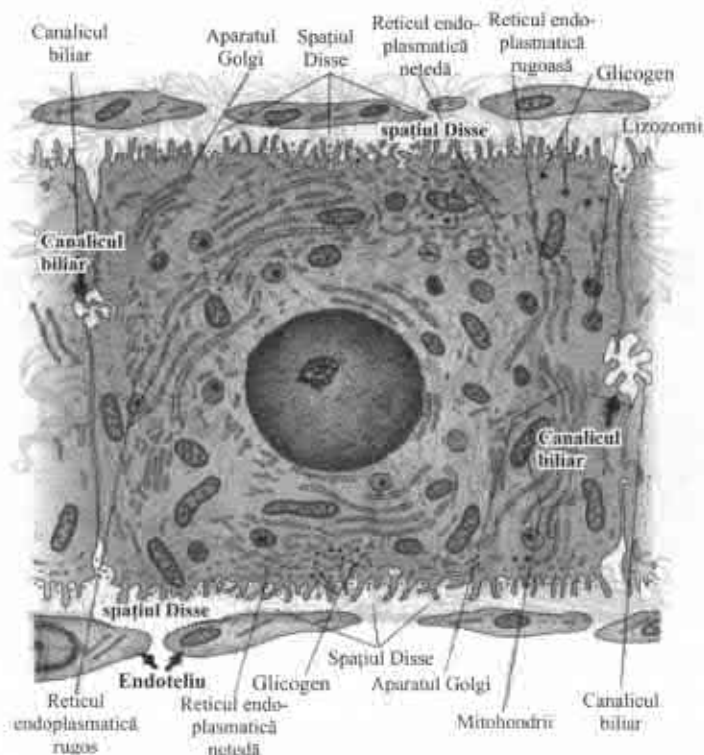


Figura 10. Structura microscopică a hepatocitului
(sursă: BvetMed1, 2013. <http://bvetmed1.blogspot.com>)

Nucleul hepatocitului este bine delimitat, are 12 μm în diametru, este acoperit cu o membrană dublă, foițele căreia pe alocuri se unesc, formând pori și feneștrări pentru schimbul de substanțe între nucleoplasmă și cromonemă. Totodată, există și comunicări directe între nucleu și reticulul endoplasmatic granular. Nucleul conține actină, miozină, cromozomi și granulații, incluziuni ca rezultat al pinocitozei, iar nucleolul – o structură fibrilară (ADN) și una granulară (ARN). Forma sferică a nucleului este menținută de miozină [2, 3, 6].

Mitocondriile reprezintă 25% din masa hepatică, au formă alungită de bastonașe, sunt cele mai importante organele ale citoplasmei, au membrană dublă, iar la microscopia optică apar sub formă de granule de 1 μm . O celulă hepatică conține aproximativ 2500 de mitocondrii. În interiorul mitocondriei, foița internă formează criste transversale, astfel având un volum mediu de 0,84 m^3 . În mitocondrii se desfășoară activitățile metabolice de bază ale hepatocitului datorită prezenței a 16 enzime importante: majoritatea enzimelor ciclului Krebs, enzimele de oxidoreducere, enzime ce participă la oxidarea acizilor grași, dehidrogenaze, NAD și NADP, adenzin-5-fosfataza și trifosfataza, fumaraza. Pe membrana internă se află transaminaza glutamic oxalică, citocromul "c", enzimele respiratorii, iar pe membrana externă – citocromul b_5 , monoaminoxidaza, adenilatciclaza. La nivelul matricei se află glutamildhidrogenaza. În mitocondrii se realizează procesele de fosforilare și oxidare, sinteza acidului adenzintrifosforic (ATF), se poate realiza mecanismul de transcripție și translație a informației genetice. Tulburările metabolice și ischemice produse în organism induc dereglarea ionică, a cantității de apă, micșorarea nivelului de O_2 în hepatocit, produc multiple modificări în activitatea mitocondriilor, tulburarea volumului organelor și condensarea mitocondriilor. Acestea, la rândul lor, induc dereglări ce țin de fosforilarea oxidativă și conservarea energiei, pierderea ATF și creșterea ADP, AMP, a fosfatului organic, a tulburărilor de transport al K^+ și Ca^{++} , tulburări structurale și funcționale ale membranei fosfolipidice și ale echilibrului lipidoproteic. În cazul restabilirii aportului de O_2 are loc restabilirea funcțională a mitocondriilor, iar în caz contrar, acestea se tumefiează, organizându-se într-o formă intermediară, urmată de ruptura membranei externe și extinderea conținutului intern. Mitocondria are o capacitate mare de restabilire [2, 3, 6, 11].

Mitocondria dispune de un sistem activ de transportare a Ca^{++} din exterior în interior, cu precipitarea Ca^{++} sub formă de granule amorfe de fosfat de calciu. În agresiunile letale ale ficatului se produc calcificări ale mitocondriilor, iar în procesele ischemice calcificările sunt absente, din motivul afectării severe a acestor organele. În hepatitele virale, cirozele hepatice, colestază, amiloidoză, hipotirioidie, diabetul zaharat au fost observate modificări de număr, volum și formă a mitocondriilor. În hepatoza congenitală Gilbert se micșorează proporția mitocondriilor mari și crește cea a celor mici, iar în hepatita toxică halotanică și unele hepatite virale are loc condensarea matricei [2, 3, 6].

Reticulul endoplasmatic există în formele granulară și agranulară (netedă), înconjoară parțial mitocondria, fiind reprezentat de forma granulară, care predomină, iar forma agranulară (netedă) se prelungește din cea granulară. Reticulul endoplasmatic reprezintă sistemul circulator al celulei, este format dintr-o rețea canaliculară, se concentrează în jurul nucleului, de-a lungul suprafeței sinusoidale, în vecinătatea picăturilor de trigliceride din citoplasmă, participând la oxidarea grăsimilor, favorizează secreția de albumină, fibrinogen, protrombină, lipoproteine

de densitate joasă. Forma agranulară (netedă) a reticulului endoplasmatic este implicată în sinteza glicogenului și a acizilor biliari. Elementele reticulului endoplasmatic granular sunt "agregate" ce apar la microscopia optică sub formă de corpi Berg, zone bazofile de ergastoplasmă, forma granulară se situează predominant în zonele 1 și 2 ale lobulului hepatic, iar cea netedă – în zona 3. Sistemul enzimatic al citocromului P-450 transformă substanțele toxice, precum acetaminofenul, în radicali liberi toxici anume în reticulul endoplasmatic din zona 3^[3].

În componența reticulului endoplasmatic, 2/3 din suprafață sunt ocupate de ribozomi, astfel, un hepatocit conține aproximativ 9-10 mil. de ribozomi. Ribozomii sunt alcătuiți din subunități de diferite dimensiuni, unite una cu alta la intervale diferite și fixate pe membrana reticulului endoplasmatic. În interiorul subunităților există un canal care este implicat în transportarea materialului sintetizat în cisternele ergastoplasmice. Ribozomii apar în citoplasma hepatocitului câte 5-20. Ribozomii fixați participă la sinteza proteinelor secretorii și membranare, furnizând apoproteină enzimelor microzomale. Ribozomii liberi și cei fixați participă la sinteza enzimelor microzomale implicate în transportarea electronilor. Ribozomii apar fie liberi, fie atașați de reticulul endoplasmatic granular și participă la sinteza proteinelor și lipidelor. Pentru asigurarea sintezei proteinelor sunt utilizați 20 de aminoacizi esențiali, aminoacilsintetaze specifice și surse de energie. Ficatul sintetizează integral toată albumina, 75-90% din alfa-globuline și 50% din beta-globuline umane. Zilnic, ficatul sintetizează în jur de 18 gr de albumină, iar durata sintezei și transportării unei molecule de albumină este de aproximativ 20 de minute^[2, 3, 6, 11].

Sinteza unor proteine, așa ca fibrinogenul, protrombina, parțial proconvertina, factorul Stuart-Prower, a creatininei, acizilor nucleici, precum și a colesterolului și lipidelor, fosfolipidelor, glicoproteinelor este funcția principală a reticulului endoplasmatic. Reticulului agranular (neted) are structură vezicular-sferică și ocupă un spațiu mai mic decât cel granular, are rol important în metabolismul glucidelor, lipidelor, nucleotidelor, în conjugarea bilirubinei, în detoxificarea medicamentelor și în producerea hormonilor steroizi.

Aparatul Golgi este situat în regiunea polului biliar al hepatocitului, în vecinătate cu canaliculele biliare și este format din aglomerări de membrane netede aranjate paralel. Membranele aparatului Golgi se modifică în unele locuri în cisterne, din care se conturează vezicule („saci”) și vacuole aranjate în grămezi, din care derivă unele lizozome. Lizozomele sunt prezente în hepatocit sub formă ovală, cu dimensiuni de 0,2-0,9 μm, foarte bogate în diverse hidrolaze acide, au funcția de a recicla organitele celulare epuizate și a degradarea unele macromolecule prin sechestrare, depozitare și hidroliză. Deficiențele enzimatică produc bolile de stocaj lizozomal. Aparatul Golgi are funcții de sinteză a polisaharidelor, glicoproteinelor și glicolipoproteinelor și de transport intern a proteinelor către spațiul Disse. Aparatul Golgi conține numeroase enzime bogate în hidrolaze

acide, așa ca fosfataza acidă, nucleotid-difosfataza, și deține un rol important în glicozilarea proteinelor implicate în export și în sinteza receptorilor [3, 6].

Celulele epiteliale biliare alcătuiesc 3-5% din volumul celular hepatic, delimitează ductele biliare, asigură componența normală a bilei prin secreția și reabsorbția apei, a electroliților din lumenul biliar și reglează fluxul biliar. Aceste celule epiteliale elaborează pe suprafața lor molecule HLA de clasa I, astfel fiind implicate în reacțiile imune de rejet în unele cazuri de transplant al ficatului [3, 6].

În hepatocite sunt și incluziuni hepatice numite peroxizomi, care sunt reprezentați de glicogen, lipide și proteine. Peroxizomii sau „microbody” sunt în număr de aproximativ 1000, fiind repartizați mai numeros în zona centrolobulară, conțin oxidaze și catalaze, asigură catabolizarea acizilor grași cu lanț scurt și lanț lung, intervin în sinteza acizilor biliari. Au rol determinant în gluconeogeneză, formarea cetoacizilor, oxidarea NAD redus și în metabolismul colesterolului, în respirație pe cale H_2O_2 . Au funcție de apărare. Glicogenul apare în cantități variabile, celula hepatică și rhabdocitul fiind principalii depozitari ai glucozei sub formă de glicogen, evidențiate ca granule dispersate (20-40 nm), blocuri și depozit perinuclear [3]. Glicogenul se acumulează în zona centrală și mai puțin în cele intermediare și periferice ale lobulului hepatic și variază în funcție de starea metabolică a hepatocitelor. Diminuarea glicogenului hepatic este întâlnit în hepatitele toxice, virale și în ficatul de stază. Lipidele apar în cantități mici sub formă de picături. Ele se acumulează în hepatocitele din zona centrală (pericentrolobular). În ficat rareori se găsesc și pigmeți endogeni sau exogeni, așa ca lipofuscina, hemofuscina, ceroidul, în special în formele de icter [2, 3, 6].

La periferie, hepatocitul este acoperit cu o membrană lipidoproteică dublă, cu microvilozități ce măresc suprafața membranei [3]. Această suprafață este de 20 de ori mai mare în regiunea spațiului Disse, pentru asigurarea proceselor de schimb metabolic. La nivelul canaliculelor biliare, vilozitățile sunt subțiri și neramificate. La polul biliar membrana hepatocitului se îngroșă, iar membranele celor două celule hepatice se contopesc prin punți, formând desmozomi. Pe toată suprafața sa, membrana hepatocitului dispune de polaritate funcțională, datorită prezenței ATP-azei magneziu-dependente și fosfatazei alcaline la polul biliar și a citidin-monofosfatazei cobalto-dependente la polul sinusoidal. Markerii importanți ai membranei hepatocitare sunt adenilciclaza și leucin-aminopeptidaza, care asigură transportul molecular transmembranar [2, 3, 6].

Membrana hepatocitului asigură un mediu constant intern prin transportarea substanțelor necesare în interiorul și în exteriorul celulei, a ionilor anorganici și organici, a hexozelor, aminoacizilor, glicoproteinelor, lipoproteinelor, transportul Na^+ și K^+ pentru menținerea osmolarității celulare și asigurarea pompei de sodiu cu ATP-aza Na , K -dependentă, captarea glucozei. În afară de enzime, membrana hepatocitului conține receptori pentru hormoni (insulină, glucagon, somatostatina), precum și pentru albumină, sialoglicoproteine, Fe , complement.

În caz de diverse intoxicații acute, membrana hepatocitului reacționează la nivelul polului sinusoidal prin formarea vacuolelor fagocitare, iar la cel biliar – prin balonizare și distorsiuni ale microvilozităților. În stările de intoxicație cu hepatită acută, icterele congenitale Gilbert și Dubin-Jonson, în staza ficatului numărul vilozităților hepatocitului se diminuează. În necroza hepatică se pot produce rupturi ale membranei celulare la polul vascular. În nodulii hipertrofici din ciroza hepatică și procesele de degenerescență are loc îngroșarea membranei intercelulare [2, 3, 6].

Inervația ficatului este asigurată de sistemul simpatic, prin intermediul *truncus sympathicus*, și parasimpatic, prin intermediul *n. vagus*, care ajung la ficat pe calea plexului celiac, din care pleacă plexul hepatic. Capsula Glisson (tunica fibroasă) asigură protecția generală a ficatului și are inervație, care în procesele inflamatorii ale ficatului induce senzația durerii [3, 11]. Ficatul uman are o relație strânsă cu întreg sistemul nervos al organismului, transmițând impulsuri chimice neîntrerupte și continue între neuroni și celulele sistemului nervos. Diversele stări patologice suportate de organism pot induce tulburări ale funcțiilor ficatului. *Fibrele preganglionare parasimpatice* au originea în nucleul dorsal al vagului din bulb, cele mai multe ajungând la plexul celiac prin trunchiul vagal posterior. *Fibrele preganglionare simpatice* sunt axoni ai neuronilor din coarnele laterale ale maduvei T₅-T₉ și ajung pe calea nervilor mari șnici la plexul celiac, de unde fibrele postganglionare ajung la ficat pe calea plexului hepatic din jurul arterei. Tot în plexul celiac vin și fibre nervoase din *n. frenic drept*, care sunt *fibre senzitive* și explică iradierea durerii din afecțiunile hepatobiliare în umărul drept, precum și sughitul dat de iritația peritoneului hepatic. Prin intermediul *lig. falciform*, vin la ficat și fibre senzitive din *nn. intercostali*, fapt care explică iradierea durerilor în spate. În general, se consideră că vasele sangvine prezintă numai inervație simpatică, pe când canalele biliare au inervație simpatică și parasimpatică. Ficatul nu doare, de aceea începutul unei afecțiuni nu poate fi sesizat de om [2, 3, 6, 11].

1.2. Fiziologia și funcțiile principale ale ficatului

Ficatul este o glandă principală, anexă a tubului digestiv, care asigură homeostaza chimică a organismului, asigurând peste 500 de funcții de importanță vitală, metabolismul și poolul energetic pentru proteine, grăsimi și lipide [1, 3, 4, 5, 11]. Copilul se naște cu funcție hepatică imatură, cu un sistem de conjugare dificil și subdezvoltat, cu o capacitate diminuată de metabolizare a medicamentelor. La copilul mai mare, capacitatea hepatică de metabolizare a medicamentelor se restructurează prin creșterea debitului sangvin hepatic și a inducției enzimatică [6]. Principalele funcții ale ficatului sunt următoarele: sinteza proteinelor, glucidelor, lipidelor, a fermenților, vitaminelor și mineralelor; metabolismul hidric; secreția

și excreția bilei; funcția de detoxificare, coagulare și hematopoieză. Toate procesele metabolice realizate în ficat necesită utilizarea unei cantități enorme de energie, care este produsă în procesele de oxidare aerobă în ciclul Krebs și nucleotide, la eliberarea derivaților fosfatici la transformarea adenozintrifosfatului în adenozindifosfat [2, 3, 4, 6, 10].

Funcția metabolismului glucidic. Ficatul este un organ care produce și consumă glucoză, el fiind supus acțiunii insulinei, care are în vena portă o concentrație de până la 10 ori mai mare decât în circulația sistemică. Tot în ficat este activat glucagonul. Toate monozaharidele glucoza – fructoza, manoza și galactoza – absorbite în intestin ajung pe calea venei porte în ficat înainte de a fi eliberate țesuturilor musculare și celui adipos. Catabolismul glucozei se produce prin: ciclul Emden-Meyerhoff-Parnas (glicoliza anaerobă); ciclul Krebs (ciclul acizilor tricarboxidici); ciclul hexozomonofosfat; calea glucuronică sau calea acidului uronic; catabolismul fructozei; catabolismul galactozei; catabolismul glicogenului.

Ficatul micșorează nivelul glucozei în sânge atunci când nivelul acesteia este crescut. Printr-un proces numit *glicogeneză*, ficatul combină moleculele de glucoză în lanțuri lungi, pentru a crea glicogenul – un carbohidrat care asigură o formă de energie depozitată. Când nivelul glucozei din sânge scade sub nivelul normal de care organismul are nevoie pentru îndeplinirea funcțiilor specifice, ficatul reversează această reacție, transformând glicogenul în glucoză. Glicogenul reprezintă 5% din greutatea ficatului. Acesta este depozitat în zona de maximă activitate periportală, dar poate fi observat mai ușor în spațiul pericentrolobular. Glicogenul reprezintă un material energetic rapid metabolizabil, dar, contrar prezențelor inițiale, nu el este cel mai important rezervor energetic hepatic.

La prematur există rezerve reduse de glicogen, fapt ce explică tendința dezvoltării rapide a stărilor de hipoglicemie și acidoză. Totodată, ficatul nou-născutului nu suportă încărcătură proteică semnificativă. Copilul nou-născut poate fi ușor intoxicat cu medicamente, din motivul nivelului scăzut de albumină serică și capacitatea redusă de a lega drogurile și de a le detoxifica [6].

Funcția de secreție și cea de excreție a bilei. Ficatul este organul principal excretor, deoarece 40% din substanțe secretate și metabolizate de organismul copilului sunt excretate prin bilă, o parte din ele fiind reabsorbite în intestin, iar altă parte eliminate prin dijecții. Secreția și eliminarea bilei se produce începând cu perioada intrauterină. Postnatal, odată cu alimentarea copilului cu lapte matern, unde 50% din kcal ale laptelui matern sunt acoperite de grăsimi, la copiii nou-născuți se constată steatoreea. Aceasta poate fi explicată prin activitatea scăzută a lipazei pancreatice și secreția insuficientă de acizi biliari de către hepatocite. La copiii nou-născuți prematuri, procesele de sinteză a bilei sunt diminuate începând de la naștere și până la vârsta de sub un an. Odată cu diversificarea rației alimentare a copilului sugar crește și necesitatea în bilă și acizi biliari [2, 6].

Procesul de formare a bilei (holereza) are loc prin secreția și filtrarea din

componentele sângelui. Timp de 24 de ore, organismul copilului în vârstă de 1 an poate secreta aproximativ 100-120 ml de bilă. Componentele principale ale bilei, precum acizii biliari, colestherina, bilirubina, pentru a fi secretate de hepatocit necesită o cantitate mare de energie. Acizii biliari, inclusiv acidul holic și cel xenodeoxiholic, sunt sintetizați de hepatocitele din colestherină. Hepatocitele pot secreta până la 2 gr de colestherină în 24 de ore și 300-700 mg de acizi biliari. Pentru a fi excretați cu bila, acizii biliari se vor conjuga în hepatocit cu aminoacizii glicocol și taurin. Concentrația acizilor biliari la copii este dependentă de vârstă, astfel concentrația este crescută la copiii primului an de viață și se diminuează către vârsta de 10 ani. Aceste particularități explică instalarea frecventă a sindromului de "îngroșare a bilei" la copii în perioada nou-născutului. La copii de vârstă fargedă, afecțiunile bacteriale ale căilor biliare sunt rar întâlnite, deoarece bila este bogată în acid tauroholic, care are proprietăți bactericide.

Colestherina, fosfolipidele, bilirubina și proteinele sunt secretate în bilă în formă de complexe lipidice, care asigură liposolubilitatea substanțelor nesolubile în apă, pentru ca acestea să fie transportate în intestin pentru se uni cu acizii grași și a forma complexe hidrosolubile – acizii holeinici. În intestin acestea, la rândul lor, sunt divizate în acizi biliari și acizi grași. O parte din acizii biliari este reabsorbită în ficat, iar altă parte este secretată în intestinul gros unde, sub acțiunea florei microbiene intestinale deconjughează și sunt dehidroxilați până la acizi biliari secundari (acidul deoxicolic și litholic) prin sistemul venei porte. Acizii biliari secundari reabsorbiți în ficat sunt parțial rehidroxilați în acid holic. Ambii acizi sunt reconjugați și eliminați prin bilă în intestinul subțire, de comun cu acizii biliari conjugați. Din cauza reacțiilor de conjugare hepatică diminuate, la nou-născut se dezvoltă icterul fiziologic. Icterul patologic poate să apară prin mecanisme multiple (hemoliză, incompatibilitate de rezus Rh sau de grupă sangvină, infecții, atrezii biliare etc.) [2, 3, 6, 9].

Modificările cantitative ale funcției de excreție a ficatului se manifestă prin volumul insuficient de bilă excretat în intestin și este denumită "insuficiență biliară". În practica medicală, acest fenomen poate fi determinat prin efectuarea probei cu bromsulfaleină, care este administrată intravenos. La copii și adulți în normă, peste 45 de minute după administrare, în sânge pot fi determinate nu mai mult de 5% din concentrația introdusă. Proba cu bromsulfaleină reflectă capacitatea de captare a hepatocitelor. La copiii nou-născuți, în prima lună de viață capacitatea de captarea a bromsulfaleinei este diminuată și depășește 5% [2, 3, 6].

Funcția de metabolizare. Capacitățile de rezervă ale ficatului sunt dependente de vârsta copilului. În perioada prenatală se formează sistemele fermentative de bază, care asigură metabolismul organismului copilului, o parte din ele fiind insuficient maturizate. Procesul de maturizare a sistemelor fermentative la copil în primul an de viață este la rândul său, dependent de viteza de creșterea staturoponderală și perioadele fiziologice de creștere a copilului, precum și de caracterul

alimentării la primul an de viață. Alimentația artificială accelerează maturizarea acestora, dar și apariția diverselor tulburări în aceste sisteme. Deoarece funcțiile de sinteză ale ficatului nu sunt bine dezvoltate la nou-născut, acesta este mai vulnerabil față de unele infecții, din motiv că în această perioadă nu pot fi sintetizate proteinele necesare asigurării unei protecții optime împotriva bacteriilor. Nou-născutul realizează protecția față de unele infecții prin anticorpii protectori materni și leucocitele din laptele matern. După naștere, 90% din glicogenul depozitat în ficatul fătului este eliberat, pentru a face față necesităților la care este supus organismul nou-născutului deoarece nu mai primește glucoză de la mamă, cordonul ombilical fiind întrerupt [2, 3, 6, 10].

Funcția de sinteză a proteinelor și de metabolism al aminoacizilor. Ficatului îi revine un rol important în formarea materialului plastic și în metabolismul aminoacizilor pentru organismul copilului în creștere, precum și în substituirea dinamică a acestora, în detoxificarea de substanțele intermediare ale proceselor de degradare. În ficat sunt sintetizate integral albuminele, fibrinogenul, protrombina, proconvertina și proaccelerina, iar reticulul endoplasmatic sintetizează 70-90% din α -albumine și 50% din β -globuline, γ -globulinele sunt secretate de celulele plasmatică și parțial de cele stelate reticuloendoteliale hepatice. Cauzele majorării în plasmă a γ -globulinelor sunt reacțiile imune hiperergice în rezultatul infiltrației plasmatică și a țesuturilor endoteliale la stimularea antigenică a sistemului imun. Rolul principal în catabolismul imunoglobulinelor în ficat îl au limfocitele T supresoare [2, 3, 6, 10, 11].

Proteinele sunt sintetizate în ficat din aminocizii exogeni prin aportul alimentar și din aminoacizii endogeni, produși în urma proceselor de degradare a celulelor în alte organe, dar și din glucide și acizii grași [2, 3, 6]. Nivelul albuminei serice depinde de procesele de sinteză, distrucție și degradare a acesteia, de starea nutrițională, de nivelul unor aminoacizi și anumitor hormoni, așa ca corticosteroizii și hormonul somatotrop. Starea de subnutriție și postul alimentar inhibă procesele de secreție a albuminei. Procesul de sinteză a proteinelor și a albuminei are loc în reticulul endoplasmatic de către ribozomi cu participarea a trei clase de ARN: ARNm (mesager), ARNr (ribozomal), ARNt (de transfer), fiecare având rolul său de interacțiune în procesul de sinteză a proteinelor. Procesul de sinteză a albuminei și eliberarea ei în plasmă durează în medie 15-20 de minute. După naștere, la copilul nou-născut are loc diminuarea sintezei albuminelor, care au un rol important în transportarea metaboliților și în procesele de detoxificare. În afecțiunile severe hepatice, nivelul albuminei descrește, acesta fiind unul dintre indicatorii caracteristici pentru insuficiența hepatică acută și cea cronică [6].

Aminoacizii sunt precursorii metabolici ai proteinelor și ai altor compuși chimici, precum hormonii, purinele, pirimidinele și porfirinele. Aceste substanțe servesc drept sursă de energie și prin intermediul gluconeogenezei participă la reglarea proceselor de degradare. Organismul uman catabolizează zilnic în jur

de 400 g de proteine, dintre care 75% sunt reciclate, celelalte sunt supuse proceselor de degradare oxidativă sau sunt transformate în glucoză. Hepatocitul este responsabil de sinteza a 90% din toate proteinele circulante în plasmă, albumina constituind 55-60% din ele. Concomitent, ficatul sintetizează o gamă diversă de enzime, receptori, proteine de transport și de membrană celulară, care în interiorul hepatocitului sunt supuse unui sistem complex de marcare, sortare, transportare, depozitare [6]. Metabolismul aminoscizilor constituie etape importante în procesul de sinteză și degradare a proteinelor, participă la formarea ureei și a unor compuși fiziologici activi, precum adrenalina, noradrenalina, DAPA-mina, serotonina, acidul γ -aminobutiric, tiroxina, creatina, purinele [2, 3, 6].

Pentru a putea fi absorbite, proteinele sunt hidrolizate până la structuri moleculare mai mici de aminoacizi sau peptide. Procesul de catabolizare a proteinelor și aminoacizilor prin reacțiile de dezaminare oxidativă se finalizează cu producerea cetoacidului și amoniacului, care este foarte toxic pentru sistemul nervos. Înlăturarea amoniacului este realizată în ficat, din sângele aportat prin vena portă, iar sângele care pleacă din ficat spre organele interne nu conține amoniac. Semnele de letargie, greață, vărsături, convulsii, ataxie, hiperamoniemie sunt caracteristice intoxicației cu amoniac, în special comei hepatice. Mecanismele de toxicitate a amoniacului asupra sistemului nervos rămân a fi puțin studiate. La nivelul creierului, amoniacul este îndepărtat prin formarea glutaminei, iar în ficat – prin formarea ureei, care poate fi produsă în cantitate de 20-30 g în zi [2, 6].

La copii, procesele de transaminare a aminoacizilor sunt imature, însă acestea după naștere se dezvoltă foarte intens, deoarece copiii în procesul de creștere au nevoie de material plastic, inclusiv de 9 aminoacizi (leucin, izoleucin, lizin, metionin, fenilalanin, treonin, triptofan, valin, cistein, histidin), pe când adultul – de doar 8. Iată de ce activitatea aminotransferazelor ALAT și ASAT la nou-născut și copilul sugar până la vârsta de 3 luni este de 2 ori mai mare, decât valorile serice ale mamei sau ale adultului [2, 6].

În rezultatul dezaminării aminoacizilor se produce amoniacul, care este o substanță foarte toxică pentru organismul copilului, și acidul a-ketoglutaric. Amoniacul poate fi utilizat la sinteza aminoacizilor, purinelor sau pirimidinelor, se elimină prin rinichi sau poate fi utilizat în ciclul Krebs pentru metabolismul energetic. Creșterea în exes a NH_3 în ficat induce formarea sporită a corpurilor cetonice și a acetilCoA. Funcția de metabolizare a amoniacului se formează la copil după naștere. În primele 3-4 luni după naștere, la copil sunt determinate valori crescute de amoniac în urină și un nivel scăzut în sânge. Odată cu maturizarea sistemelor enzimactice din ficat, după vârsta de 6 luni la copilul alimentat artificial nivelul amoniacului excretat crește. După Толкачевский Н.Ф., la copilul nou-născut se determină în urină doar urme de amoniac, la vârsta de 1-6 luni – 70-140 mg/24 ore, la 10-12 luni – 100-190 mg/24 de ore, la preșcolari și școlari – 600-1000 mg/24 de ore [2, 10].

Funcția de sinteză a glutaminei și arginin-ornitinei face parte din mecanismele de apărare antitoxică a ficatului în rezultatul acumulărilor de amoniac în procesele de dezaminare a aminoacizilor, care sunt puțin studiate la copii. Este demonstrat că ciclul de sinteză arginin-ornitină, cu formarea creatinei și determinarea ei în urină la copii, se maturizează doar către vârsta de pubertate. Până la vârsta de pubertate, la copii în urină poate fi determinată doar creatinina, valorile căreia sunt de 10 ori mai mari decât la adulți.

Ficatului îi revine rolul de sinteză și catabolism al nucleoproteidelor, iar în rezultatul proceselor de degradare se formează aminoacizii, purinele, pirimidinele, iar acestea, la rândul lor, în ficat se transformă în acid uric. Copiii în primele 3 luni de viață elimină prin urină până la 28 mg/kg/corp de acid uric. Etapele finale de catabolizare a substanțelor proteice în ficat constituie funcția de detoxifiere a ficatului [2, 3, 6, 11].

Funcția de metabolism al carbohidraților. În ficat se realizează diverse reacții de metabolismul glucidelor: transformarea galactozei și fructozei în glucoză, sinteza și degradarea glicogenului, gluconeogeneza, sinteza acidului glucuronic și a proceselor de glucuronizare a diverselor substanțe [11]. Glucidele sunt substanțe energetice care, prin procesul de oxidare în urma căruia rezultă dioxid de carbon și apă, asigură peste 65% din energia consumată de organism.

Galactoza pătrunde în organismul uman prin lactoza alimentară. În ficat, prin intermediul uridindifosfogalactozei are loc transformarea în glucozo-1-fosfat. În afecțiunile severe ale funcțiilor hepatice, procesele de utilizare a galactozei sunt diminuate. Ficatul utilizează glucidele în formă de monozaharide (hexoze și pentoze) reabsorbite din intestin prin vena portă pentru completarea rezervelor glicogenice (glicogenogeneza), pentru sinteza de lipide (lipogeneza) sau pentru alte sinteze de compuși cu rol structural sau funcțional. Surplusul de glucoză este descărcat în circulația sangvină sistemică, determinând creșteri ușoare și temporare ale glicemiei (hiperglicemia postprandială) [3, 11].

Metabolismul intermediar al glucozei este realizat datorită unor procese consecutive: oxidarea anaerobă celulară sau glicoliza, care în condiții de hipoxie se transformă reversibil în acid lactic; oxidarea aerobă în prezența oxigenului, cu oxidarea acetylCoA, rezultată în cadrul ciclului Krebs, până la dioxid de carbon, apă și energie [3, 11].

Glucoza oxidată în celule provine în rezultatul degradării glicogenului propriu și din sângele țesuturilor adiacente. Degradarea anaerobă eliberează o cantitate de energie suficientă doar pentru sinteza a două legături fosfat macroergice de ATP, în timp ce oxidarea completă în cadrul ciclului Krebs eliberează o cantitate de energie din care se sintetizează 38 de legături fosfat-macroergice. Oxidarea completă a 1 g de glucoză eliberează 4,1 calorii [3].

Ficatul transformă fructoza în fructoza-1 fosfat prin intermediul fermentului fructochinaza și al ATF, fiind descompusă de aldolaza hepatică tip B în glucozo-

fructo-1,6-difosfat și aldehyd dioxiacetonfosfat și 3-fosfat-glicerină. O parte din fructoză, sub acțiunea hexochinazei, se transformă în fructo-6-fosfat. Sub acțiunea glucozofosfatizomerazei, ultima este activată și transformată în gluco-6-fosfat [11].

Procesul de sinteză a glicogenului are loc din glucoza activată (gluco-6-fosfat) și parțial din acidul lactic. Glicogenogeneza este procesul de sinteză a glicogenului și servește pentru completarea rezervelor glicogenice celulare în cursul hiperglicemiei postprandiale. Glicogenoliza este un proces de degradare a glicogenului celular, prin desprinderea gradată a moleculelor de glucoză sub acțiunea unor enzime specifice. Prin liza glicogenului, ficatul furnizează organismului glucoză, în timp ce în alte celule glicogenoliza este urmată de consumul intracelular al glucozei eliberate pentru diferitele necesități metabolice [2, 3, 6, 10, 11].

Tot în ficat au loc procesele de gluconeogeneză sau sinteză a glucozei din produși neglucidici ai metabolismului intermediar, atunci când organismul are un aport insuficient de glucoză. În acest caz, sinteza glucozei se produce din cetoacizii rezultați prin dezaminarea aminoacizilor, acidul lactic sau piruvic, glicerol și alte substanțe.

În cazurile unui aport exagerat de glucide are loc lipogeneza, care stă la baza dezvoltării obezitității, deoarece reacțiile de degradare a glucozei sunt legate cu procesele de sinteză a glicerolului și a acizilor grași.

Metabolismul hidraților este legat cu procesul de sinteză a acidului glucuronic, care participă la conjugarea substanțelor toxice puțin solubile (fenolii, bilirubina) și transformarea lor în polisaharide mixte [2, 3, 4, 6, 10, 11]. În cazul tulburărilor metabolismului glucidelor se afectează mitocondriile și procesele de fosforilare oxidativă. Ca rezultat, apar tulburări de sinteză a energiei, proteinelor, esterificare a hormonilor steroizi. Tulburările metabolismului glucidelor cu deficiența acestora induc procese de glicoliză anaerobă, acumularea în celule a metaboliților acizi și diminuarea pH. În consecință, membranele lizozomale se distrug, eliberând în citoplasmă hidrolaze acide, care induc necroza hepatocitului.

Funcția lipidică. Ficatul participă activ în metabolismul lipidelor și în sinteza acizilor grași, grăsimilor neutre, în metabolismul colesterolului, fosfolipidelor, lipoproteinelor și a altor steroli. Calea acetylCoA unește metabolismul lipidic cu cel glucidic. În ficat sunt sintetizate 10% din toți acizii grași. Ficatul extrage 33-40% din acizii grași din trigliceride și lipoproteine, primind acizi grași gata din sânge și își sintetizează acizii grași proprii din glucide și aminoacizi. Trigliceridele sunt descompuse prin intermediul fermenților litolitici, cu formarea acizilor grași și a glicerinei. Acizii grași liberi sunt metabolizați și reesterificați în celulele hepatice prin ciclul Krebs pentru formarea de noi trigliceride și fosfolipide, având ca produs final acetylCoA, care, la rândul său, se include în ciclul Krebs, având rolul de sursă energetică. Glicerina este supusă fosforilării prin intermediul glicerinchinazei și glicerinfosfatdehidrogenazei, fiind inclusă în

lanțul glicolitic. Organismul uman utilizează acizii grași drept sursa cea mai importantă de energie pentru necesitățile metabolice [2, 3, 6].

Drept produs intermediar al catabolismului acizilor grași sunt corpii cetonici, care în normă se produc în cantități mici și se elimină prin urină. Aceasta se datorează faptului că la un aport suficient de glucide prin alimentare are loc formarea unui raport optim între acetilCoA și aceto-oxalat, care duc spre finisare prin ardere a proceselor catabolice. Dereglarea acestui raport duce la formarea în surplus a acizilor cetonici. Copiii de vârstă 2-12 ani sunt predispuși stărilor de cetoacidoză, atunci când cei de sub doi ani sunt mai rezistenți. Trigliceridele și fosfolipidele care sunt componentele principale ale membranei celulare sunt sintetizate în organism în rezultatul proceselor de glicoliză sau din glicerină sub acțiunea transferazelor hepatice [6, 10]. Sinteza fosfolipidelor decurge oarecum asemanator cu cea a trigliceridelor până în etapa de acid fosfatidic, după care are loc incorporarea grupărilor fosforilcolină sau fosforiletanolamină.

Grăsimile sunt transportate în formă de lipoproteine. Sinteza lipoproteinelor și eliberarea lor în sânge reprezintă procese hepatocitare importante. Formarea lipoproteinelor implică: sinteza componentelor lipidice – trigliceride, fosfolipide, colesterol; sinteza apoproteinelor; asamblarea lipidelor cu apoproteinele; exportul veziculelor lipoproteice în circulație. Aceste procese au loc la nivelul hepatocitelor: în reticulul endoplasmatic pentru apoproteine; în reticulul endoplasmatic neted pentru componentele lipidice; în zona de trecere dintre acestea pentru complexe lipoproteice [2, 3, 6, 11].

Ficatul sintetizează majoritatea lipoproteinelor serice, utilizând fosfolipidele pentru asamblarea moleculelor. Pentru formarea lipoproteinelor ficatul esterifică acizii grași cu α -glicerofosfat, transformându-i în trigliceride, pe care le unește cu proteinele, fosfolipidele, colesterolul și cu glucidele. Se deosebesc α -lipoproteine ce conțin 57% de lipide și 43% de proteine; β -lipoproteine ce conțin 77% de lipide și 23% de proteine și γ -lipoproteine care sunt compuse din hili- și lipomicroni. În afecțiunile hepatice, valorile β -lipoproteinelor sunt crescute [2, 3, 6, 11].

Colesterina este o moleculă cu densitate înaltă, care stă la baza formării acizilor biliari și este sintetizată în reticulul endoplasmatic al hepatocitului. Zilnic, organismul omului secretează 1-1,5 g de colesterină, iar în jur de 2 g se excretează din ficat în intestin, unde o parte este reabsorbită, iar alta este eliminată prin dijecții. Organismul primește o mare parte din colesterină prin alimente, însă poate fi și secretat din acetylCoA. Concentrația plasmatică a colesterinei în sângele nou-născutului este mai mică decât la mama lui. După alipirea la sân și alimentarea naturală, nivelul colesterinei serice la nou-născut crește tranzitoriu, apoi dispare către vârsta de 3-4 luni. La copiii în vârstă sub un an, nivelul seric al colesterinei este mai mic decât la adulți.

Acizii biliari reprezintă o clasă de steroli acizi sintetizați de hepatocit din colesterol. Ei constituie componența de bază organică a bilei și creează condiții

motrice pentru fluxul biliar. Acizii biliari primari sunt reprezentați de acidul colic și cel chenodeoxicolic sintetizați de celula hepatică. Acizii biliari secundari sunt sintetizați în cec și colon sub influența florei microbiene, având un rol major în procesele de digestie: activează lipaza pancreatică, asigură asimilarea și reabsorbția grăsimilor în intestin, fiind transportați în plasmă de albumină și lipoproteine. Sinteza acizilor grași neutri și a fosfolipidelor este realizată în mitocondrii și reticulul endoplasmatic neted [2, 3, 4, 8, 10].

În ficat, la nivelul sinusoidelor, până la 90% din acizii biliari sunt extrași din circulația portală la nivelul membranei bazolaterale a hepatocitului, prin intermediul dehidrogenazelor de transport și prin fixarea pe organele hepatocitului, fiind transportați spre joncțiunea canaliculului biliar. Acizii biliari au solubilitate hidrică redusă în mediu cu pH normal. După ce sunt sintetizați de hepatocit, acizii biliari sunt supuși procesului de conjugare, care îi protejează de hidroliză produsă de enzimele pancreatice la nivelul intestinului. Sărurile biliare care ajung în colon sunt hidrolizate de către bacteriile microflorei locale, astfel fiind eliberată o parte din acizii biliari neconjugați din cei conjugați. Acizii biliari neconjugați sunt supuși proceselor de amidare și de detoxificare (sulfatare, hidroxilare, glicuronidare, glicolizare). În procesele colestatice, activitatea sulfotransferazei este saturată și acizii biliari în exces suferă un proces de hidroxilare, glicuronidare și glicolizare înainte de a fi eliminați. Drept rezultat are loc formarea bilei, care are un rol important în procesele de absorbție intestinală [2, 3, 4, 6, 10].

Metabolismul și secreția bilei și a bilirubinei. Bila este o soluție apoasă complexă, formată din electroliți (Cl^- , HCO_3^- , Na^+ , K^+) și soluții organice (acizi biliari 67%, fosfolipide 22%, colesterol 4%, pigmenți biliari 0,3%, proteine 4,5%). zilnic, la adult în duoden sunt eliberate 500-800 ml de bilă. Acizii biliari, fosfolipidele, colesterolul sunt insolubile în apă și solubile în bilă, constituind partea cea mai mare a bilei. Bila este formată prin două mecanisme: 1 – prin secreția activă a acizilor biliari în canaliculele biliare și crearea unui gradient osmotic de filtrare a apei și electroliților; 2 – prin secreția activă a altor componente organice precum glutatoniul și unele minerale. În vezicula biliară, bila suportă procese de reabsorbție în 90% a apei și a electroliților neorganici [2, 3, 4, 6, 8, 10].

Concentrația acizilor biliari în bilă la copii este dependentă de vârstă, fiind înaltă la copii în primul an de viață. Către vârsta de 10 ani, concentrația acizilor biliari în bilă scade, majorându-se la vârsta adultului. Este diversă și componența bilei privind raportul glicin/taurin, iar acidul dezoxiholic este rar determinat. La copiii de vârstă fragedă, în bilă este mare concentrația acidului tauroholic, care are proprietăți bactericide, fapt ce explică prezența foarte rar a proceselor bacteriene ale căilor biliare la această vârstă. Acizii biliari fac parte din stabilizatorul principal al stării coloidale ale bilei, fiind sintetizați din colesterolul. În ficat se formează acidul colic și xenodezoxicoli. Dereglarea componenței bilei duce la litiază în căile biliare [2, 4, 6, 10].

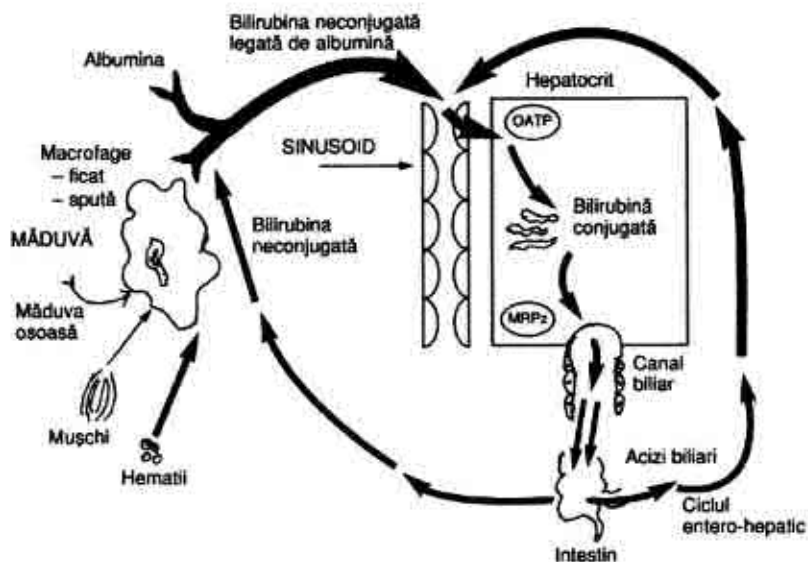


Figura 11. Etapele de formare a bilirubinei (adaptat după prof. Păunescu V., 2014)

Sursa principală de formare a bilirubinei sunt metaboliții hemoglobinei formați în celulele reticuloendoteliale din eritrocitele îmbătrânite și, parțial, din alte substanțe. Bilirubina (lat. *bilis* = bilă; *rubor* = roșu) este pigmentul biliar format în timpul catabolismului hemului din hemoglobină. Prin acumularea sa excesivă sau eliminarea insuficientă, apare icterul. În fiecare zi, organismul uman formează aproximativ 250–400 mg sau 4 mg/kg corp de bilirubină. 70–80% din bilirubină este formată din hemoglobina eritrocitelor îmbătrânite, iar o parte mai mică – din eritropoieza ineficientă, prin distrucția prematură a eritrocitelor noi în măduva osoasă sau în circulație; restul provine din alte proteine cu grupări hem, localizate mai ales în măduva osoasă și în ficat [3, 6, 10, 11].

Formarea bilirubinei din hem este realizată în două etape: în prima, hemul este transformat în biliverdină de hemoxigenază (o enzimă NADPH-dependentă), iar în a doua etapă are loc transformarea rapidă a biliverdinei în bilirubină sub acțiunea biliverdin-reductazei. Transformarea primară în bilirubină are loc în celulele endoteliale din splină, celulele Kupffer din ficat, macrofage și epiteliul intestinal. Fiind insolubilă, bilirubina circulă în plasmă legată de albumină. Bilirubina trece în hepatocite prin difuziune pasivă și prin mecanism de transport (figura 11). Bilirubina neconjugată, indirectă, traversează membrana bazolaterală a celulei sinusoidale, proces în care intervine anionul polipeptid organic transportator (OATP) [3, 11].

Bilirubina neconjugată ajunsă în hepatocite este cuplată cu o proteină, ligandina sau glutatión-S-transferaza B. În reticulul endoplasmic al hepatocitului se produce conjugarea bilirubinei cu acidul glucuronic sub acțiunea uridin-5'-difosfo-glucuronil-transferazei. Aproximativ 80% din bilirubina umană

este conjugată sub formă diglucuronică. Bilirubina conjugată este hidrofiliă și e transportată către membrana canaliculară a hepatocitului, ajungând în bila canaliculară prin transport membranar dependent de enzima MRP2 (multidrug resistance-protein 2). Canaliculele biliare au un aspect de arbore, ramurile căruia unindu-se între ele, să formează canalele hepatice drept și stâng, ce se unesc în canalul hepatic comun. Canaliculele biliare de ordinele I și II au diametrul de 1 μm și sunt identificate microscopic, iar marile canale biliare sunt vizibile la colangiografie. Bila canaliculară are o secreție dependentă de acizii biliari, ce cuprinde, pe lângă aceștia, bilirubină, acizi organici și fosfolipide, și una independentă de ei, ce conține glutatation, produșii conjugați ai glutatationului, apă și electroliți. Acizii biliari sunt supuși ciclului enterohepatic datorită existenței unui sistem de transport activ. Bilirubina conjugată (directă) este hidrosolubilă și netoxică, iar ajunsă în bilă este transportată de aceasta în ileonul terminal și în colon, unde, sub acțiunea beta-glucuronidazei bacteriene, este hidrolizată în bilirubină neconjugată. Flora bacteriană normală transformă această bilirubină neconjugată în urobilinogen, care este excretat în fecale și în urină, cărora le dă culoarea brună cunoscută [2, 3, 6]. Nivelul urobilinogenului în urină la om este mic și poate crește în stările de hemoliză și în cazurile de creștere a nivelului seric al bilirubinei conjugate (directe). În icterele mecanice, urobilinogena în urină lipsește. În urină bilirubina poate fi determinată doar în cazurile de majorare a bilirubinei directe în sânge [2, 3, 6].

Creșterea excesivă a bilirubinei neconjugate (indirectă, liposolubilă, toxică) la valori mai mari de 340-420 $\mu\text{mol/l}$ duce la dezvoltarea encefalopatiei hepatice bilirubinemice (sindromul *Kernicterus*; ger. *Kernel* = nucleu, *Iktenis* = icter). Cei mai afectați la copil sunt nucleii bazali, incluzând nucleul lenticular, subthalmusul, cornul Ammon și alți nucleii, precum cei de origine ai funcțiilor oculomotorie și auditivă. La nou-născuți, în primele zile după naștere se dezvoltă icterul fiziologic, deoarece activitatea enzimelor glucuroniltransferazelor sunt imature, acestea ducând la dificultăți de excreție a bilirubinei. La copiii prematuri aceste tulburări sunt mai exprimate și icterul fiziologic se poate prelungi până la 3-4 săptămâni. Sindromul *Kernicterus* se poate asocia cu tulburări hemolitice de diverse cauze, deficitul de glucoză-6-fosfat dehidrogenază, cu sepsisul neonatal sau sindromul Crigler-Najjar [10].

Etapa finală a metabolismului bilirubinei se realizează în membrana citoplasmatică a polului biliar al hepatocitului, unde are loc excreția bilirubinei în capilarele biliare, formând complexe lipoproteice de comun cu colesterolul, acizii biliari, fosfolipidele și proteinele. Bilirubina excretată cu bila în intestin suportă multiple transformări, iar o parte din metaboliții ei sunt reabsorbiți prin vena portă în ficat, unde sunt supuși proceselor de oxidare [2, 3, 5, 6, 10, 11].

Funcția de detoxificare. Ficatul este laboratorul principal al organismului, unde au loc procesele de inactivare a substanțelor ce se formează în rezultatul

metabolismului intern, precum și în rezultatul pătrunderii substanțelor toxice din exterior. Concomitent, fiind reabsorbite din intestin prin sistemul portal, produsele hidrolizate incomplet în procesul de digestie și substanțele intermediare în rezultatul descompunerii bacteriene, care sunt toxice pentru organism, pătrund în ficat. În rezultatul proceselor de putrefacție, se produc așa substanțe toxice ca indolul, scatolul, fenolul, creazolul, care de asemenea se detoxică în ficat. Medicamentele pătrunse în organismul copilului de asemenea sunt detoxificate în ficat. Mecanismul de detoxificare se presupune că este realizat prin transformarea acestora în substanțe netoxice, în rezultatul conjugării cu acizii glucuronic și sulfuric, cu glicinul, taurina, cistina, sau prin eliminarea activă a acestora din organism. Particulele străine sau toxice sunt captate în intestin prin vena portă, iar cu ajutorul celulelor Kupffer în hepatocite se produce conjugarea lor, oxidarea și reducerea unor substanțe cu efect nociv: formarea ureei din amoniac, reducerea, conjugarea și inactivarea unor hormoni. La copiii de vârstă fragedă, funcția de detoxificare este imatură [7, 6, 10].

Reacțiile de detoxificare se produc prin intermediul fermenților reticulului endoplasmatic neted și al mitocondriilor. Reacțiile de oxidare în ficat neutralizează hidrocarburile aromatice, hormonii steroizi, iar reacțiile de reducere inactivează compușii nitrici. Dezintoxicarea unor medicamente (glicozide, alcaloizi) se produce prin hidroliză, iar altele prin – includerea derivaților în sinteza substanțelor neutrale (includerea amoniacului în sinteza ureei). Procesele de detoxicare în ficat au la bază conjugarea, care duce la inactivarea substanțelor toxice din organism, creșterea solubilității substanțelor și a proceselor de eliminare a acestora. Pentru realizarea proceselor de conjugare sunt utilizate așa substanțe ca glicerina, taurina, cisteina [4, 6, 10]. Substanțele insolubile, agenții infecțioși, eritrocitele distruse sunt eliminate din sânge prin fagocitoză activă de către celulele stelate reticuloendoteliocite.

Funcția de metabolism al hormonilor, vitaminelor și mineralelor. Hormonii steroizi, precum glucocorticoizii, androgenii, estrogenii, aldosteronul, sunt sintetizați extrahepatic, însă catabolismul lor se produce în ficat prin inactivare și conjugare cu acizii glucuronic și sulfuric. Reglarea homeostatică a hormonilor glucocorticoizi este realizată de ficat prin sinteza în sânge a proteinelor specifice de transport, așa ca transcortina, pentru legarea și inactivarea temporară a hidrocortizonei. La realizarea proceselor de dezaminare aerobă are lor inactivarea serotoninei și histidinei, care în concentrații sporite pot induce pruritul și ulcerele tractului gastrointestinal [2, 3, 6].

Ficatul participă activ la metabolismul și depozitarea multor substanțe complexe (macromolecule) și simple (ogloielemente, metale grele). Macromoleculele depozitate sunt glicogenul, lipidele complexe și unele proteine de rezervă. Fierul este depozitat în formă de feritină. Originea fierului depozitat este dublă: *endogenă* (din hemoglobină și citocromi); *exogenă* (din aptul portal). Celulele hepatice

și celulele reticuloendoteliale din parenchimul hepatic conțin o proteină numită *apoferritină*, care poate fixa până la 4500 de atomi de fier și astfel se transformă în feritină, cu un conținut de 20-25% fier.

Cuprul este depozitat sub formă de hepatocuprină tot în celulele sistemului reticuloendotelial. Ficatul pare a fi singurul depozit al cuprului în organism. În boala Wilson, depozitele de cupru cresc, atingând un nivel toxic.

Ficatul este un important organ de asimilare, metabolizare și depozitare a vitaminelor A, B₂, B₁₂, D, K, însă aceste procese sunt insuficient studiate. Este cunoscut că vitamina A este liposolubilă și poate fi asimilată în intestin subțire doar în prezența acizilor biliari, pentru ca ulterior să fie depozitată în celulele Kupffer ale ficatului. Ficatul intervine în convertirea carotenelor (provitamina A) în vitamina A.

Vitamina D se asimilează în intestin în prezența acizilor biliari. Sub acțiunea hidrolazelor din hepatocite, din ergocaliciferol (vitamina D₃) se sintetizează 25, OH-colecalciferol, substanță mult mai activă decât substanța de bază.

Vitamina E (α -tocoferol), ca și vitaminele A și D, se asimilează în intestin numai în prezența acizilor biliari, are proprietate antioxidantă, protejează acizii biliari, vitamina A și carotina de peroxidare. Deficitul în vitamina E induce afectarea ficatului.

Vitamina K, similar vitaminelor A, E, D, este liposolubilă și poate fi asimilată doar în prezența acizilor biliari. Ea participă activ la procesele de fosforilare oxidativă și secreție a protrombinei. 70% din vitamina K din organism sunt depozitate în ficat, restul – în splină. Reabsorbția insuficientă a vitaminei K în intestin induce dezvoltarea hipoprotrombinemiilor și a diatezelor hemoragice în patologia hepatică [2, 3, 6, 10].

Vitamina B₁ (tiamin) este activată și depozitată în ficat. Alipind molecula de acid fosforic, se transformă în cocarboxilază. Ficatul este de asemenea depozitul vitaminelor B₂, B₅, B₁₂, PP, biotina, concomitent cu rinichii, mușchi, suprarenalele. Riboflavina (vitamina B₂) participă la procesele de dezaminare aerobă a aminoacizilor, iar vitamina B₅ (acidul pantotenic) este parte componentă a acțiunii CoA și este implicată în ciclul Krebs. Vitamina B₆ (piridoxina) este un coferment ce participă în transaminarea și decarboxilarea aminoacizilor, în catabolismul acizilor biliari. Cantitatea de vitamină B₁₂ depozitată în ficat ar putea acoperi necesitățile organismului (formarea de globule roșii) pentru o perioadă de 1-2 ani în condiții de carență [2, 3, 6, 10].

Ficatul mai intervine în menținerea echilibrului acido-bazic, ca depozit al apei și cu posibilitatea de a echilibra perturbările circulatorii. Sinteza fermentilor este una dintre funcțiile de bază ale ficatului. Procesele metabolice nu pot fi realizate fără prezența fermentilor în hepatocite, asigurând buna funcționare a ficatului. Toți fermentii sunt sintetizați de ribozomi și au origine proteică. Îpofiada acestui fapt, toate organelele celulare au o componentă anumită

de fermenți. În mitocondrii sunt concentrați fermenții metabolismului energetic – pentru fosforilarea oxidativă, ciclul Krebs, ATF și alții. În rețeaua reticulo-endoplasmatică forma granulară se află fermenții proteunsintetici, iar în forma netedă – fermenții pentru metabolizarea carbohidraților, a lipidelor, pentru reacțiile de detoxificare. În procesul de degradare, fermenții se supun proteolizei și parțial inactivării termice. Unii fermenți sunt eliminați prin bilă (fosfataza alcalină, gamaglutamiltranspeptidaza) sau prin urină (amilaza). Toate procesele acute și cronice hepatice induc diverse tulburări fermentative, care au expresie în sângele pacientului, exprimând gradul de severitate a maladiei. În practica medicală, fermenții au fost repartizați reieșind din funcțiile ficatului și activitatea lor în sânge, deosebindu-se:

- fermenți secretori (coliesteraza, pseudoholinesteraza, ceruloplasmina, procoagulanții și parțial coagulanții);
- fermenți indicatori (LDH, ALAT, ASAT, aldolaza), ALA și LDH sunt considerați fermenți citoplasmatici, gama-GT – fermenți mitocondriali;
- fermenți excretori (leicinaminopeptidaza, β -glucuronidaza, 5-nucleotidaza, fosfataza alcalină).

Fermenții produși în ficat pot fi divizați conform specificului localizării și semnificației clinice: fermenți hepatici organo-specifici (urochinaza, arginaza, fructozo-1-fosfaldolaza, colinesteraza, ornitincarbamiltransferaza, sorbitdehidrogenaza); fermenți nespecifici care pot fi determinați în ficat și alte organe (aminotransferazele, fructozo-1-6-difosfaldolaza); fermenți celular-hepatici specifici (5 nucleotidaza, fosfataza alcalină, gamaglutamiltranspeptidaza, adenzin trifosfataza), fermenți organel-specifici (citoplasmatici, mitocondriali, lizozomali și alții) [2, 3, 6, 10, 11].

Funcția de coagulare și hematopoieză. În perioada intrauterină a fătului, ficatul sintetizează hematii, fiind în același timp și loc de distrugere a hematiilor îmbătrânite. Ficatul are un rol important în reglarea echilibrului acido-bazic, intervenind în transformarea acidului lactic în glucoză, în formarea amoniacului din acizii aminați. Datele mai noi arată că, la nivelul hepatic, ar fi prezent un senzor pentru oxigen – o proteină hem cu rol în reglarea secreției de eritropoietină. Ficatul are capacitatea de a interveni în două moduri asupra circulației sangvine: 1 – prin modificarea intrahepatică a diametrelor arterei venoase și a spațiilor Disse; în acest mod se poate reține în ficat o cantitate în surplus pentru un moment dat; 2 – prin modularea sintezei (degradării) unor factori de reglare a circulației sangvine; sintetizează angiotensinogen, catabolizează catecolamine, metabolizează aldosteron și cortizon. Reinnoirea sistemului eritrocitar se procedează de către celulele Kupffer, care intervin în metabolismul fierului, induc stocarea feritinei și a hemosiderinei. O parte dintre factorii care intervin în procesul de coagulare sunt sintetizați în ficat – fibrinogenul, protrombina. Tot aici este

sintetizată și substanța anticoagulantă – heparina. Însă la naștere, nou-născutul prezintă tulburări de coagulare din motivul imaturității sistemului și necesită administrarea suplimentară a vitaminei K [2, 4, 6, 8, 10].

Funcția de regenerare. Structura și complexul funcțional metabolic hepatic sunt structuri care generează factorii de care depinde regenerarea organismului. Procesele de regenerare se încep în acinusul hepatic [2, 3, 5, 6, 7].

Funcția termogenetică. Ficatul produce cantități mari de căldură internă, necesară menținerii temperaturii corpului, datorită metabolismului său foarte intens. În repaus, 70% din căldura organismului este produsă la nivelul nucleului central, reprezentat de organele toracoabdominale și cele din cutia crani-ană. Ficatul produce 20% din căldura organismului, dovada fiind temperatura sângelui la ieșire din vasele hepatice care părăsesc ficatul; la nivelul acestora, sângele depășește cu 1-20°C temperatura rectală. În timpul activităților foarte intense ale organismului, temperatura sângelui din vasele hepatice poate atinge 40-41°C [2, 3, 6, 8, 10, 11].

Bibliografie

1. Andronescu A. *Anatomia dezvoltării omului. Embriologie medicală*. București: Ed. Medicală, 1987, p. 48-49.
2. Мазурин А.В. *Болезни органов пищеварения у детей*. Москва, 1984, 654 с.
3. Buligescu L. *Tratat de hepatogastroenterologie*. Vol. II. București, 1999, p. 34-182.
4. Dumbrava V-T. *Hepatologie bazată pe dovezi. Ghid practic național*. Chișinău, 2005, 334 p.
5. Lidofsky S.D. *Jaundice*. În: Feldman M., Friedman L.S., Brandt L. *Sleisenger and Fordtran's Gastrointestinal and liver disease: Pathophysiology/Diagnosis/Management*, Ninth edition, vol. I, Saunders-Elsevier, Philadelphia, 2010, p. 323-335.
6. Moraru E. *Hepatita cronică la copil*. Iași, România, 1999, p. 511.
7. Niculescu C. *Anatomia și fiziologia omului. Compendiu*. Editura Corint, 2009.
8. Purcaru F. *Particularități morfofuncționale ale copilului și anestezia*. Congresul SRATI, 2010. Subiecte și lectori pentru cursurile EDA, 2010, p. 323.
9. Păunescu V. *Icterul*. În: *Viața mediclă românească. Săptămânal al personalului medico-sanitar*, nr. 37 (1287); 38 (1288), 2014.
10. Подымова С.Д. *Болезни печени*. Издание 2-е, Москва, 1993, с. 20-36.
11. Хайкин П.Л. Сапа Ю.С. *Хронические гепатиты: важная проблема в здравоохранении XXI века*. В: *Medlinks.ru*, 2010, № 3, с. 85-89.

CAPITOLUL II

HEPATITELE VIRALE B, C, D CRONICE LA COPII

2.1. Date generale. Definiție. Clasificare

Definiția de "hepatită virală B, C, D" cronică provine de la termenul de "hepatită cronică", care este un proces inflamator al ficatului ce se prelungește 6 luni sau mai mult, iar agentul etiopatologic este unul dintre virusurile hepatice B, C sau D, concepție similară la adulți [1, 2, 9, 10, 13, 20]. În fiecare caz individual de definire a diagnosticului de hepatită virală cronică este necesar de a evidenția agentul viral, datele cronologice, biologice, histologice și stadiul evolutiv al maladiei [4]. Criteriul cronologic trebuie luat în considerație inițial pentru definirea diagnosticului, cercetarea necesității efectuării puncției biopsice hepatice (PBH) pentru determinarea gradului de activitate inflamatorie, a fibrozei sau a steatozei hepatice la bolnavii cu anamneză recent semnificativă privind hepatitele virale B, C, D acute, certificate de dovezi imunoserologice (Mowat, 1987, 1994). PBH este considerată investigația "princeps" sau "standardul de aur" în definirea bolii cronice, însă aceasta trebuie interpretată corect, luând în calcul datele complete ale maladiei [8, 10, 11, 13, 22, 23, 24].

Răspunsul imun al copilului infectat cu VHB este unul slab și diferit decât cel al adultului, deoarece sistemul imun la copil este imatur. Ca urmare a imaturității imune are loc prelucrarea inadecvată a antigenului VHB, sinteza insuficientă a mediatorilor inflamatori, precum γ INF, la interleucinelor, și activitatea diminuată a limfocitelor T supresoare, toate acestea ducând la instalarea toleranței imune față de AgHBe [12, 13, 21, 28]. Prezența imunodeficienței congenitale la o parte din copii sau achiziționarea HIV determină instalarea portajului cronic al VHB. Particularitățile evolutive ale HVCB la copii au expresie clinică în funcție de vârsta la care a fost contractată infecția cu VHB. O particularitate importantă a ficatului copilului este rata mare de diviziune și regenerare a hepatocitelor în contrariu cu răspunsul imun insuficient la infectarea cu VHB, ceea ce creează condiții pentru diseminarea infecției la vârsta copilăriei [12, 13, 15, 21].

Conform conceptului Kalk, hepatita cronică este un complex de modificări inflamatorii ce persistă un timp îndelungat, cu elemente de proliferare și penetrare intralobulară a procesului inflamator, iar Sherlok Sh. (1989) caracterizează hepatita cronică drept un proces cronic inflamator în ficat, fără dezvoltarea elementelor caracteristice cirozei hepatice [15].

Hepatologia pediatrică contemporană este preocupată de folosirea unui limbaj comun privind redefinirea periodică a criteriilor de diagnostic și a terminologiei hepatitelor cronice la copii, impuse de progresele tehnologiilor contemporane de diagnostic și tratament. Începând cu anul 1992, sesiuni succesive ale

unor grupuri de experți au încercat redefinirea hepatitelor cronice, care s-au finalizat în 1994 cu adoptarea la Congresul Mondial de Gastroenterologie de la Los Angeles a unui nou consens privind nomenclatura hepatitelor cronice, bazat pe criterii etiopatogenice, precum și pe scoruri histologice de apreciere a severității bolii [8, 10, 11, 20, 21, 22, 24, 25, 29].

După Buligescu L. (1997), hepatita virală cronică este considerată un proces inflamator ce se prelungește mai mult de 6 luni, caracterizat printr-un polimorfism clinico-biologic, modificări inflamator-distrofice necrotice, induse de virusurile hepatice B, C sau D, ce evoluează fără elemente de dezorganizare a arhitectonicii lobulului hepatic [3, 4].

La momentul actual, în baza recomandărilor ghidurilor internaționale dedicate studiilor asupra copiilor, hepatitele virale cronice la copii pot fi considerate procese inflamatorii ale ficatului induse de virusurile hepatice B, C, D, care se prelungesc mai mult de 6 luni și pot evalua spre ciroză sau pot fi asociate cirozei hepatice [10, 13, 21, 22].

Cei mai frecvenți agenți patogeni declanșatori ai hepatitelor virale cronice la copii sunt considerați virusurile hepatotrope VHB, VHC, VHD, iar în ultimii ani apare și forme cronice de hepatită, induse de VHG, virusurile TTV, SEN, însă rolul lor în dezvoltarea cronicizării este puțin studiat [28]. Tropismul hepatic al VHB, VHC și VHD este explicat de prezența unor semne clinice și paraclinice comune, a principiilor similare de diagnostic și tratament etiopatogenetic, precum și a măsurilor de reabilitare și profilaxie, cu excepția unor particularități specifice în fiecare caz în parte. Pentru toate formele etiologice virale sunt caracteristice mecanisme imuno-patogenetice comune și manifestări citolitice, colestatice, sindroame imuno-inflamatorii și de intoxicație endogenă. Progresarea în timp a acestor manifestări poate induce dezvoltarea insuficienței acute hepatice, cu afectarea specifică a sistemului nervos central, exprimată prin semne caracteristice de encefalopatie toxico-infecțioasă sau așa-numita "encefalopatie hepatică" [12-15, 23, 27, 29].

Este necesar de menționat dinamica în ascensiune a morbidității prin hepatite virale cronice la adulți și la copii în Republica Moldova care, conform estimărilor, a crescut de la 800 de cazuri în anul 1989 până la 1904,87 cazuri la 100 000 în anul 2011, astfel plasându-se pe locul III în structura morbidității populației generale [5, 6, 16, 19].

Clasificarea hepatitelor virale cronice la copii

Prima clasificare a HC a fost elaborată în 1968 și se baza pe criterii histologice:

- absența leziunilor de necroză de interfață (piece-meal necrosis) definea hepatita cronică persistentă (HCP);
- prezența leziunilor de interfață definea hepatita cronică activă (HCA) [1, 2, 3, 9, 8, 12, 22, 29].

În anul 1981 a apărut un sistem de scorificare histologică denumit *index de activitate histologică* (HAI – Histological Activity Index). Prin redefinirea și actualizarea terminologiei ca urmare a progreselor privind etiopatogenia și histologia hepatitelor cronice s-a constatat că ^[13, 22, 23]:

- 75% din hepatitele cronice sunt cu etiologie identificabilă;
- descoperirea virusului hepatitei C a făcut incertă aprecierea prognosticului numai după criteriul histologic.

Conform Clasificării Internaționale a Maladiilor versiunea X-a (CIM-X), se deosebesc următoarele forme etiologice și de codificare clinică ale hepatitelor virale cronice:

- hepatita cronică virală B fără agent D (B 18.1);
- hepatita cronică virală B cu agent Delta (B 18.0);
- hepatita cronică virală C (B 18.2);
- hepatită virală cronică de altă etiologie (B 18.8);
- hepatita cronică virală neprecizată (B 18.9).

La baza actualei clasificării de lucru a hepatitelor virale cronice la copii stă clasificarea aprobată în 1994, la Los Angeles, de către echipa internațională de experți la Congresul Gastroenterologilor și modificată pe parcurs, fiind evidențiată etiologia virală B, C, D a hepatitelor cronice ^[13, 20, 21, 28, 29]. Conform acestei clasificări, este necesar de a preciza nu numai forma etiologică, ci și gradul de dereglare a funcției hepatice și stadiul hepatitei cronice:

- după dereglarea funcției hepatice: fără dereglare, minimală, moderată, înaltă;
- după stadiul hepatitei: fără fibroză, cu fibroză ușoară, moderată, severă, ciroză hepatică.

Semnificația clinică și de diagnostic a unor semne de laborator este următoarea: hiperbilirubinemia directă indică prezența necrozei hepatocitelor și a colestazei; ALAT și ASAT sporite – necroza hepatocitelor; ALAT și ASAT normale – lipsa necrozei sau prezența activității minimale a procesului hepatic; sporirea fosfatazei alcaline (FA), gama-GT, a colesterolului – colestaza intrahepatică și extrahepatică la nivel de colangiolo, cu sau fără afectare a parenchimului hepatic; sporirea izolată a gama-GT indică afectare toxică a ficatului, inclusiv alcoolică ^[6, 8-10, 13, 15, 20, 28].

După datele Хайкин П. și Сапа Ю. (2012) ^[27], criteriile clinico-biochimice de activitate a procesului hepatic se determină după severitatea și gradul de exprimare a proceselor necroinflamatorii în ficat, iar clinic – după gradul de majorare a ALAT în sângele pacientului:

- activitate minimală – majorarea ALAT cu 1,5 valori normale;
- activitate ușoară – majorarea ALAT cu 2-3 valori normale;
- activitate moderată – majorarea ALAT cu 4-10 valori normale;
- activitate severă – majorarea ALAT cu mai mult de 10 valori normale.

Sporirea ALAT și ASAT este caracteristică perioadelor de acutizare a hepatitei cronice, dar deseori acestea nu corelează cu activitatea morfohistologică și cu severitatea procesului viral cronic hepatic. Modificarea acestor indici paraclinici nu permite de a confirma cu certitudine diagnosticul de hepatită virală B, C sau D cronică, fiind necesară efectuarea probelor imunologice și virusologice specifice, inclusiv a markerilor VHB, VHC, VHD, și determinarea gradului de viremie [27].

Cuantificarea procesului necroinflamator în ficat la examinarea țesutului hepatic obținut prin biopsie hepatică trebuie efectuată corect, pe un biopat ce conține 4 spații portale, iar indicele de activitate histologică IAH va fi exprimat în puncte între 0 și 18, obținute prin suma primelor trei componente [13, 20, 21, 22, 28]. Gradul de activitate histologică în hepatitele cronice virale B, C, D la copii poate fi determinat conform clasificării modificate (după Knodell), deosebindu-se 4 grade de activitate histologică și 5 stadii de severitate a fibrozei hepatice:

A) *gradul de activitate histologică* (Knodell):

- I. IAH 1-3 puncte, activitate A 0 – absent;
- II. IAH 4-8 puncte, activitate A1 – minimal;
- III. IAH 9-12 puncte, activitate A2 – moderată;
- IV. IAH 13-18 puncte, activitate A3 – severă.

B) *gradul de severitate a fibrozei hepatice* (după Bedossa P., Poynard T., 1996; Poynard T. et al., 1997):

- I. F0 – absența fibrozei;
- II. F1 – fibroză ușoară;
- III. F2 – fibroză moderată;
- IV. F3 – fibroză severă;
- V. F4 – ciroză.

Stadiul hepatitei cronice poate fi apreciat după cuantificarea gradului de fibroză (scorul Metavir, 1996):

- Stadiul 0 – absența fibrozei (F0);
Stadiul 1 – F1, fibroză portală cu lărgirea spațiului portal, fără septuri;
Stadiul 2 – F2, fibroză portală cu lărgirea spațiului portal, cu septuri;
Stadiul 3 – F3, numeroase septuri fără regenerare nodulară;
Stadiul 4 – F4, ciroză (prezența pseudolobulului hepatic).

În cazul obținerii unui fragment de țesut hepatic ce conține mai puțin de 4 spații portale cuantificarea nu se va efectua, iar caracterul leziunilor hepatice se vor determina descriptiv. Prin urmare, la precizarea definitivă a diagnosticului de hepatită virală cronică este necesar să se ia în considerare următoarele criterii: factorul etiologic viral, indicarea fazei procesului viral, evaluarea gradului de activitate clinico-biochimică, a indicelui de activitate histologică, stadiului hepatitei cronice virale prin cuantificarea gradului de fibroză hepatică [13].

2.2. Semiologia hepatitelor virale B, C, D cronice la copii

Schema de examinare a pacienților cu hepatite virale B, C, D cronice la copii include obligatoriu evaluarea clinică, paraclinică și instrumentală într-un mod individual, în funcție de forma etiologică, clinică, vârsta pacientului, precum și de alți factori.

Evaluarea clinică include interogarea pacientului și a părinților lui, cu precizarea acuzelor, circumstanțelor îmbolnăvirii și examinarea pe sisteme și organe. Este important de a acorda atenție la așa acuze ca slăbiciunea generală, supraoboseală, vertij, cefalee, grețuri, vome, tulburări de apetit. Sindromul de durere în hepatitele cronice poate fi explicat prin majorarea dimensiunilor ficatului și lărgirea capsulei Glison, durerile fiind surde, difuze, cu senzație de greutate în hipocondrul drept. În hepatitele cronice la copii, printre acuzele frecvente pot fi întâlnite setea, senzația de amar în cavitatea bucală, inapetența sau refuzul copilului sugar de a fi alăptat la sân, regurgitații, perioade de neliniște noaptea și somnolență ziua, meteorism abdominal, scaune constipate sau diareice, urină brună. Așa acuze ca apariția icterului mucocutanat, a urinelor brune, dijecțiilor acolice sunt cele mai caracteristice hepatitelor cronice la copii. Icterul poate fi asociat cu prurita sau cu apariția micro- sau macrohemoragiilor. Semene ca edemele membrelor inferioare, mărirea în volum a abdomenului din contul ascitei semnifică un stadiu mai avansat al procesului hepatic.

Anamneza vieții. În perioada nou-născutului este important să cunoaștem care a fost evoluția sarcinilor precedente, maladiile suportate în antecedent de mama copilului, care a fost evoluția sarcinii actuale, cum a evoluat perioada nașterii, a suportat sau nu copilul icter fiziologic, durata și intensitatea icterului, când a fost alipit la sân. La copiii de vârstă mai mare este necesar de precizat maladiile suportate în antecedente.

Anamneza maladiei. Importanță decesivă în hepatita cronică au debutul maladiei, circumstanțele ce au precedat apariția simptomelor clinice, caracterul și intensitatea durerilor în hipocondrul drept, timpul apariției icterului și a semnelor caracteristice de afectare hepatică.

Anamneza epidemiologică pozitivă pentru expunere virală are o importanță majoră în stabilirea diagnosticului de hepatită virală cronică B, C sau D și va include precizarea transfuziilor de sânge sau ale derivatelor sangvine în antecedente, intervențiile chirurgicale suportate, tratamentele stomatologice, ORL, tratamentele parenterale prelungite, riscul de transmitere verticală mamă-făt a virusului hepatotrop, alte circumstanțe cu risc de expunere la derivați de sânge (plăgi, transplant de țesuturi și organe), metode cosmetice sângerânde aplicate în antecedentele maladiei, administrare de droguri, contacte sexuale cu parteneri multipli (la copii de vârstă mai mare de 15 ani), precum și suportarea hepatitelor virale acute cu 3-6 luni până la apariția semnelor caracteristice maladiei

actuale [6, 8, 13, 15, 28]. Este important să se precizeze dacă pacientul s-a aflat sau nu în focare de infecții.

Examenul obiectiv. Este important de a aprecia corect severitatea stării generale a pacientului, poziționarea lui, gradul de intoxicație, starea de agitație sau de somnolență, conștiința, prezența tulburărilor comportamentale, prezența sau lipsa stărilor de euforie, delir, precomă sau comă. Se va determina dezvoltarea fizică a pacientului, apreciindu-se starea nutrițională, culoarea tegumentelor și prezența manifestărilor patologice mucocutanate, osteoarticulare, prezența subicterului sau a icterului, intensitatea lui, prezența hiperpigmetărilor cutanate difuze sau în focar, a xantelazmelor, priritei, excoriațiilor etc., hipervascularizarea peretelui abdominal la exterior, prezența steluțelor vasculare, majorarea abdomenului în volum, prezența ascitei, a edemelor periferice, mirosului de ficat crud (foetor hepatic). Se va determina culoarea dijecțiilor și a urinelor.

Percutarea ficatului. Determinarea dimensiunilor ficatului la copil are o importanță primordială pentru diagnosticul hepatitei cronice. La copilul sănătos, limita de sus a ficatului este apreciată percutor pe linia medioclaviculară la nivelul coastelor V-VI pe dreapta, iar limita inferioară variază în funcție de gradul hepatomegaliei. La copiii cu vârsta sub 5 ani, ficatul poate proiemi cu 1-2 cm, iar la cei mai mari de 2 ani cu semne restante de rahitism, anemii, maladii somatice ficatul poate fi majorat cu până la 2 cm. La copii în primul an de viață, lobul stâng al ficatului poate depăși linia mediană spre stânga, iar la cei mai mari de 1 an – până la aorta. Ficatul copilului are o elasticitate mare, cu deplasarea marginii inferioare în timpul actului respirației, uneori până la polul de sus al rinichiului drept.

Dimensiunile ficatului la copii după Kurlov pot fi determinate percutor: *superioară* – pe linia medioclaviculară pe dreapta, *inferioară* – palpator, pe linia medioclaviculară pe dreapta și mediană anterior, de jos în sus, cu aprecierea marginii inferioare a ficatului în timpul actului de respirație; *oblică* – pe linia rebordului costal stâng, de jos în sus oblic. Limitele ficatului (după Kurlov) la copii sunt următoarele [13, 25, 26, 28]:

- *superioară*: pe linia medioclaviculară la nivelul coastei VI;
- *inferioară pe linia medioclaviculară*: cu + 2 cm mai jos de rebordul costal drept; în normă – 9 cm (+/- 1-2 cm);
- *inferioară pe linia mediană anterior*: cu +1 cm mai jos de treimea superioară a dimensiunii de la cartilajul xifoid până la ombilic; în normă – 8 cm (+/- 1-2 cm);
- *inferioară pe linia rebordului costal stâng*: cu +1,5 cm spre stânga de la linia parasternală; în normă – 7 cm (+/- 1-2 cm).

Dimensiunile ficatului la sonografia abdominală nu corespund cu cele determinate palpator și prin percutare, iar accentul în caracteristica ficatului este pus pe omogenitatea structurii parenchimului ficatului (în normă este omogenă), di-

mensiunile lobilor drept și stâng, care variază cu vârsta la copii, diametrul venei portale (în normă la adult este până la 11,5-13 mm.) și venei lienale, ramificațiile lor, dimensiunile și poziționarea vezicii biliare și a vaselor biliare intra- și extra-hepatice.

Exloarările de laborator. Testele funcționale hepatice explorează toate modificările funcțiilor ficatului, reprezentând markeri ai intensității, complexității și predominanței uneia sau altele dintre leziunile morfofuncționale hepatice. Există modificări caracteristice ale sindroamelor hepatice în anumite afecțiuni ale ficatului, dar pot apărea și multiple intrigări clinice în multe alte cazuri. De aceea, nu este necesară în mod obișnuit utilizarea tuturor testelor, ci doar a câtorva cu valoare stabilită: determinarea enzimelor hepatice, a bilirubinei totale și a fracțiilor ei, testele care dau explicații despre funcția de sinteză a ficatului. Extinderea explorărilor funcționale pe sindroame paraclinice poate fi efectuată ulterior, în funcție de modificările constatate ale testelor de bază [3, 5, 6, 11, 13, 18, 22, 23, 24, 26, 28, 29].

Teste enzimaticice serice. Analiza enzimelor serice specifice tulburărilor hepatice poate da informații despre natura hepatocelulară sau colestatică a afecțiunii, fără a diferenția însă tipurile de hepatite sau colestaza intrahepatică de cea extrahepatică. Testele enzimaticice sunt importante pentru orientarea investigațiilor spre teste serologice specifice, examinări imagistice și biopsie hepatică, în vederea completării diagnosticului. Modificările enzimelor serice reprezintă de asemenea criterii decisive pentru instituirea unui tratament specific (de exemplu, majorarea ALAT și încărcătura virală determinată prin PCR pentru tratamentul cu interferon).

Transaminazele sunt enzime care în metabolismul proteic intervin în transferul reversibil al grupării amino- (NH_2) de pe un aminoacid pe alfa-cetoglutarat. Cel mai frecvent sunt utilizate: aspartataminotransferaza (ASAT sau GOT = transaminaza glutamic-oxalacetică) și alaninaminotransferaza (ALAT sau GPT = transaminaza glutamico-piruvică).

Aspartataminotransferaza (ASAT, GOT) este o enzimă mitocondrială prezentă în miocard, ficat, mușchi striati, creier și rinichi. Nivelul seric al ASAT crește în distrucțiile tisulare acute ale acestor organe prin eliberarea din celulele afectate. Astfel, creșteri ale ASAT apar în infarctul miocardic, necroza hepatică, afecțiuni musculare și insuficiența cardiacă congestivă.

Alaninaminotransferaza (ALAT, GPT) este o enzimă citozolică prezentă mai ales în ficat. Deși creșterile absolute sunt mai reduse decât ale ASAT, proporția prezentă în ficat este mai mare în comparație cu inima și musculatura scheletică. Creșterea serică a ALAT este deci mai specifică pentru afecțiunile hepatice decât creșterea ASAT.

Raportul ASAT/ALAT este cunoscut ca coeficientul de Ritis și în normă este $1,33 \pm 0,42$ sau $0,91 - 1,75$. Calcularea coeficientului de Ritis este rațională doar la majorarea ASAT sau și ALAT. Concentrația serică a ALAT și ASAT se utilizează frecvent în practica clinică, fiind indicatori ai *activității inflamatorii* și ai

leziunilor hepatice acute, respectiv ai cauzelor acestora. Nivelul lor seric poate crește de 10 sau de 100 de ori față de cele normale.

În hepatitele acute, creșterile transaminazelor apar de timpuriu fiind corespunzătoare intensității necrozei hepatocitare, fără a avea însă o semnificație prognostică. În *hepatitele acute virale* studiile au demonstrat diferențe în ce privește debutul creșterii valorilor, tipul și durata anomaliilor în funcție de tipul de virus implicat. Dintre cele două enzime, ALAT este un indicator mai sensibil al activității inflamatorii hepatice la bolnavii cu hepatite virale. Deseori există creșteri izolate ale ALAT, cu ASAT normal, frecvent în hepatita virală Cronică. Coeficientul de Ritis poate scădea datorită creșterii preponderente a ALAT [13, 18, 23, 24, 26, 28, 29].

În hepatitele cronice, transaminazele pot fi normale sau intermitent crescute. În puseele de activitate transaminazele cresc, dar nu la valori caracteristice hepatitelor acute.

În *hepatitele virale acute și cronice*, valorile serice crescute ale ALAT reprezintă, alături de replicarea virală, criteriul pentru instituirea tratamentului cu interferon. Normalizarea ALAT sub tratament și persistența nivelului normal sunt paralele cu clearance-ul viremiei. Nivele persistent crescute ale ALAT se constată la bolnavii care nu răspund la tratament, enzima fiind un indicator al eficienței terapiei cu interferon.

Totodată, un număr mare dintre bolnavii cu fibroză avansată sau ciroză hepatică pot avea valori normale ale transaminazelor, datorită reducerii progresive a capacității hepatocitelor de a resintetiza enzimele pierdute.

Majorarea coeficientului de Ritis peste 2 este un indicator sugestiv pentru diagnosticul hepatitelor alcoolice, care pot fi întâlnite și la adolescenți. Această creștere din contul ASAT se explică nu numai prin distrucția hepatocitară, ci și prin deficitul de piridoxal-5-fosfat (vitamina B₆). În stadiile timpurii ale colestaței acute, îndeosebi din litiiza coledociană și în insuficiența circulatorie, pot fi constatate valori crescute ale transaminazelor.

În procesele maligne hepatice cu metastaze, transaminazele cresc paralel cu evoluția progresivă a acestora.

Explorarile de rutină pot evidenția uneori creșteri neașteptate și izolate ale transaminazelor. Acestea sunt datorate adesea obezității, diabetului zaharat, abuzului de alcool, reacțiilor hepatice medicamentoase sau insuficienței cardiocirculatorii. Cauzele mai rare ale hipertransaminazemiei includ așa maladii hepatice mai rare ca deficitul de alfa-1-antitripsină, maladia Wilson și hemocromatoza. Pentru un diagnostic cert este necesară biopsia hepatică cu colorația specifică pentru identificarea acumulărilor de Cu, Fe sau a țesutului fibrotic.

Fosfataza alcalina (ortofosforic-monoester-fosfohidrolaza, FA) este o enzimă ce caracterizează colestaza. Are trei izoenzime: hepatică, osoasă și intestinală. În timpul sarcinii apare tranzitoriu și o formă placentară. Fosfataza alcalină

hepatică este implicată în transporturile de la polul biliar și cel sinusoidal al hepatocitelor. În colestaza intra- și extrahepatică, nivelul FA serice crește prin intensificarea sintezei în celulele limitante ale căilor biliare mici din ficat (canalicule biliare) prin fisurarea jonctiunilor, cu scurgere din canalicule în sinusoidale și/sau prin creșterea eliberării sale din membrana hepatocitară. Deoarece diferențierea izoenzimelor nu se face de rutină, originea hepatobiliară a FA crescute este confirmată prin majorarea paralelă a gama-GT. În tumorile hepatice primare și secundare, FA serică crește mult chiar în absența icterului. Cele mai mari valori (peste 1000 UI) se întâlnesc în metastazele hepatice și în ciroza biliară primitivă. Aceeași creștere izolată a FA, fără hiperbilirubinemie, apare și în alte procese infiltrative sau înlocuitoare de spațiu: amiloidoză, abcese, granuloame sau leucemie. Creșteri mici, nespecifice apar și în insuficiența cardiacă, explicată posibil prin staza cu obstrucție a canalelor biliare intrahepatice.

Gama-glutamyltranspeptidaza (gama-GT) este o enzimă microzomală, larg distribuită în mai multe organe, dar creșterile activității sale plasmatice se datorează leziunilor hepatice sau inducției prin medicamente (barbiturice, anticonvulsivante, antiinflamatoare nesteroidiene), alcool, boli pancreatice și cardiace, diabet zaharat. În colestază, gama-GT se majorează paralel cu FA, având o cale de excreție similară. Creșterea izolată a gama-GT serice apare în abuzul de alcool, chiar în absența afectării hepatice. În fibroză, ciroză și hepatita alcoolică, în afară de gama-GT, cresc și alte enzime. Nivelul gama-GT fiind influențat și de alți factori (boli hepatobiliare, medicamente), creșterile sale nu sunt specifice. Nivelul înalt majorat al gama-GT poate identifica persoanele alcoolice, deși la 1/3 dintre acestea valorile pot fi normale. Nivelul crescut al gama-GT necesită extinderea investigațiilor.

Alte enzime de colestază. 5-nucleotidaza prezintă în toate țesuturile, dar mai ales în membranele capilarelor biliare și sinusoidale hepatice, crește paralel cu FA și nu este influențată de afecțiunile osoase. Leucin-amino-peptidaza (LAP), prezintă în membrana celulară care delimitează capilarele biliare, se mărește în obstrucțiile biliare. Dozarea acestor enzime nu a intrat în uzul de rutină [3, 5, 6, 11, 13, 18, 22, 23, 24, 26, 28, 29].

Colinesteraza (pseudocolinesteraza) este o esterază nespecifică sintetizată în ribozomii celulei hepatice și care are mai multe izoenzime. Se deosebește de acetilcolinesterazele specifice care se găsesc în sistemul nervos și în eritrocite. Colinesteraza serică este, de obicei, normală în steatoză și variază inconstant în tumorile metastatice hepatice. În hepatita acută, scăderea se produce tardiv, după creșterea transaminazelor, dar determinarea este utilă pentru evaluarea severității și a tendinței evolutive. Persistența valorilor scăzute indică cronicizarea. În hepatitele cronice, îndeosebi în ciroze hepatice, scăderea colinesterazei reflectă reducerea sintezei și nutriția deficitară. Valorile foarte mici din coma hepatică pot contrasta cu transaminazele normale din cauza reducerii echipamentului en-

zigmatic din hepatocit și insuficienței capacității de resinteză a transaminazelor pierdute. În malnutriție, nivelul seric al colinesterazei este paralel cu cel din ficat și poate fi inhibat prin medicamente sau insecticide, determinarea enzimei fiind utilă pentru decelarea hepatotoxicității.

Glutamatdehidrogenaza (GLDH) este o enzimă mitocondrială ce crește în hepatitele acute severe, în distrofia acută și în puseele de necroză din hepatitele cronice și ciroze. În obstrucțiile biliare precede și depășește în intensitate creșterile fosfatazei alcaline serice.

Lactatdehidrogenaza (LDH, cu cele cinci izoenzime) prezintă creșteri asemănătoare transaminazelor în hepatitele acute, cronice și în ciroze (LDH5). Majorări marcate apar și în neoplaziile hepatice. Creșteri ale izoenzimelor LDH1 și LDH2 survin în bolile cardiovasculare, renale, cerebrale și în anemii.

Tulburări ale metabolismului proteinelor. Metabolismul aminoacizilor. În bolile hepatice, tulburările care survin în metabolismul aminoacizilor determină modificări ale concentrației serice și ale eliminărilor urinare. În condiții normale există anumiți aminoacizi reținuți în ficat în proporție mai mare pentru metabolismul celular (aspartat, glutamat etc.).

În hepatitele acute crește concentrația serică de aspartat, tirozină, fenilalanină. În suferințele hepatice cronice severe se asociază excesul de metionină pe lângă cel al aminoacizilor aromați (tirozina, fenilalanina) și scade nivelul plasmatic al aminoacizilor cu lanț ramificat (valina, leucina, izoleucina). Modificările se explică prin afectarea funcției hepatice, prin șunturile sangvine porto-sistemice, prin hiperinsulinemie și hiperglucagonemie.

În insuficiența hepatică, metabolizarea metioninei în exces în metil-mercaptan determină apariția foetor-ului hepatic, iar la nivelul celulei nervoase excesul de aminoacizi aromatici față de cei ramificați determină producerea de neurotransmițători falși și instalarea comei hepatice. Chiar și bolnavii cu leziuni hepatice minime prezintă modificări ale aminoacizilor, îndeosebi o scădere a prolinei plasmatice, care reflectă creșterea producției de collagen. În hepatitele fulminante apare o aminoacidurie marcată, îndeosebi de cistină și tirozină, cu semnificație de prognostic infaust.

Ureogeneză. Sinteza ureei din amoniacul rezultat prin metabolismul aminoacizilor în ciclul Krebs-Henseleit reprezintă modalitatea principală a detoxificării amoniacale. În hepatopatiile cronice, rata sintezei de uree scade semnificativ în cazul afectării extinse a parenchimului hepatic (peste 85%) și înaintea creșterii concentrației serice și urinare a aminoacizilor.

Creșterea amoniacului seric reflectă afectarea ciclului ureogenetic și apare în cirozele decompensate cu encefalopatie hepatică. Hiperamoniemia apare și în hemoragiile digestive din ciroze sau din alte cauze.

Sinteza proteică. Proteinele plasmatice produse de hepatocite sunt sintetiza-

te în ribozomii reticulului endoplasmatic rugos. Scăderea concentrației serice a acestora reflectă, de regulă, diminuarea funcției hepatice.

În ficat se produc: albumina, pseudocolinesteraza, ceruloplasmina, transferina, fibrinogenul și unii factori ai coagulării (protrombina, proaccelerina, proconvertina, factorul IX Christmas, factorul X Stuart-Prower, factorul XI și factorul XII Hageman), alfa-1-antitripsina, haptoglobina, componente ale complementului (C3, C6 și C1). Unele dintre acestea (fibrinogenul, haptoglobina, alfa-1-antitripsina, C3, ceruloplasmina) reprezintă proteine de fază acută și cresc în procesele inflamatorii tisulare, chiar în prezența bolilor hepatocelulare.

Albumina. zilnic, ficatul normal sintetizează aproximativ 10 g de albumină în ribozomii atașați reticulului endoplasmatic din hepatocit. Concentrația serică normală este de 4-5 g/dl. În hepatopatiile cronice, rata sintezei poate scădea la jumătate din cea normală, ajungând în ciroze la numai aproximativ 4 g/zi. Scăderea concentrației plasmatice se face însă mai lent, timpul de înjumătățire al albuminei fiind de aproximativ 22 de zile. Astfel, în suferințele hepatice acute, albumina este puțin modificată și bolnavii cu insuficiență hepatică fulminantă pot să prezinte valori normale ale albuminei serice. În hepatitele acute, albuminemia scade inconstant și moderat. În hepatita cronică și mai ales în ciroza hepatică, hipoalbuminemia este pronunțată și corespunde severității alterărilor hepatice, fiind un indicator prognostic. Valorile normale care contrastează cu manifestările clinice severe pot fi consecința regenerării hepatocelulare eficiente. În obstrucțiile biliare, albuminemia scade tardiv.

Ceruloplasmina este o metalo-enzimă ce conține cupru și are activitate de oxidare a Fe^{2+} în Fe^{3+} . Concentrații plasmatice scăzute apar la 95% din homozigoții și 10% dintre heterozigoții cu boala Wilson, valorile normalizându-se după transplantul hepatic. Valori reduse se înregistrează și în cirozele severe. Nivelul seric crește în sarcină, după tratament cu estrogeni și în obstrucțiile biliare importante. Transferina este proteina care transportă fierul. La bolnavii cu hemocromatoză idiopatică netratată, transferina plasmatică este saturată cu fier în proporție de peste 90% (față de 30% în mod normal). Valorile scad în ciroza hepatică.

Factorii de coagulare. Fibrinogenul (factorul I) scade în bolile hepatice cu distrofie severă, fiind un indicator prognostic în cirozele hepatice.

Timpul de protrombină (Quick) este testul de coagulare cel mai frecvent utilizat, deoarece evaluează global complexul protrombinic (protrombina = factorul II, proaccelerina = factorul V; proconvertina = factorul VII; factorul X Stuart-Prower). Datorită timpului de înjumătățire scurt, reprezintă un marker sensibil al funcției hepatice de sinteză și are valoare prognostică atât în afecțiunile acute, cât și în cele cronice ale ficatului. Protrombina se sintetizează în ficat în prezența vitaminei K. Absorbția intestinală a vitaminei K liposolubile este condiționată de prezența sărurilor biliare. În obstrucțiile biliare, deficitul de vitamina K determi-

nă prelungirea timpului de protrombină. Pentru diferențierea sintezei hepatocitare de carență vitaminică se utilizează testul Koller (administrare de 10 mg i.v. vit. K și repetarea TQ după 2 zile). În prezența icterului, dacă timpul de protrombină se ameliorează este vorba de un icter obstructiv, iar dacă rămâne nemodificat, este o suferință hepatică cu reducerea sintezei. TQ prelungit este un indicator de severitate în hepatitele acute și cele cronice, dar mai ales în cirozele hepatice, la care scăderi sub 30% comparativ cu valoarea-martor (normal 85-100%) are semnificație prognostică gravă.

Haptoglobina poate scădea în hepatopatii cronice severe și în crizele hemolitice. Există și un deficit ereditar. Deficitul de alfa-1-antitripsină este determinat genetic.

Componenta C3 a complementului scade în ciroze, este în limite normale în hepatitele cronice active și crește în ciroza biliară primitivă compensată. În insuficiența hepatică fulminantă și ciroza alcoolică, valorile scăzute reflectă reducerea sintezei hepatice, corelându-se cu prelungirea timpului de protrombină și scăderea albuminemiei. În stadiile timpurii ale hepatitei acute B, scăderile tranzitorii ale C3 apar prin fixarea în complexe imune.

O parte dintre proteinele sintetizate în hepatocit intervin în răspunsul inflamator de fază acută printr-un mecanism complex, în care un rol important îl joacă citokinele (interleukina-1, interleukina-6, factorul de necroză tumorală alfa). IL-6 legată de un receptor de pe suprafața membranei hepatocitare induce stimularea factorilor nucleari specifici, cu inițierea unor răspunsuri din partea genelor de fază acută. Cytokinele inhibă și sinteza albuminei, transferinei și a altor proteine.

Alfa-1-globulinele separate electroforetic sau imunelectroforetic conțin glicoproteine și globuline care leagă hormonii. Acestea scad în bolile hepatocelulare în paralel cu albumina și cresc în stările acute febrile, precum și în bolile maligne. Deoarece alfa-1-antitripsina reprezintă majoritatea alfa-1-globulinelor, acestea sunt absente în deficitul de alfa-1-AT. Alfa-1- fetoproteina prezentă în serul fetal și care dispare la câteva săptămâni după naștere (la adult concentrația serică este sub 20 microg/ml) re apare în sânge la titruri foarte crescute la bolnavii cu hepatocarcinom primitiv. Valori mărite se întâlnesc și în tumorile embrionare ovariene, testiculare, hepatoblastoame, carcinoame gastrointestinale, dar și în hepatitele cronice active sau în faza de regenerare hepatocelulară din hepatitele acute virale. La bolnavii cu hepatite cronice B, creșterea valorilor alfa-1-FP reprezintă un indicator pentru dezvoltarea carcinomului hepatocelular. La bolnavii cu afecțiuni hepatice cronice care pot evolua spre ciroză, este necesară determinarea alfa-FP serice la intervale de 3-12 luni, ca test-screening pentru dezvoltarea hepatocarcinomului. Deoarece numai 60-70% din hepatocarcinoame se asociază cu creșterea alfa-FP, este necesară și supravegherea ecografică. Nivelul înalt al alfa-FP sau majorarea progresivă poate indica prezența unei transformări ma-

ligne și necesitatea unor investigații suplimentare, inițial ecografice, apoi, dacă leziunile focale sunt prezente, examinări CT și puncție ecoghidată.

Alfa-2 și beta-globulinele conțin lipoproteine care cresc în sindroamele colestatice.

Gama-globulinele se măresc în ciroza hepatică prin stimularea sintezei de către infiltratul limfo-plasmocitar hepatic și medular. Creșterea gama-globulinelor în afecțiunile hepatice este de tip policlonal. Aspectul electroforetic evidențiază imunoglobulinele localizate în regiunile beta și gama. În ciroze se produce o fuziune beta-gama (bloc beta-gama). Hipergamaglobulinemia importantă este caracteristică hepatitelor cronice autoimune.

Modificarea *raportului albumine/globuline* determină destabilizarea echilibrului coloidal al proteinelor plasmaticice și pozitivarea testelor de disproteinemie (timol, Kunkel etc.). Aceste teste sunt modificate în procese inflamatorii de orice natură, în infecții, neoplazii, sindrom nefrotic și sunt de utilitate redusă în hepatopatii.

Funcția de sinteză a ficatului poate fi apreciată prin efectuarea probei de sedimentare – proba cu timol, care se exprimă în unități și este majorată în stadiile timpurii ale proceselor hepatice difuze. În afecțiunile căilor biliare, în icterele mecanice și în procese voluminase hepatice proba cu timol nu are semnificație clinică.

Imunoglobulinele IgG, IgM și IgA sunt sintetizate de celulele B din sistemul limfoid. IgG crește în hepatitele cronice active. În hepatitele autoimune majorarea IgG este semnificativă, la fel și scăderea sub tratamentul cu glicocorticoizi. În hepatitele virale, IgG crește lent și persistent. IgM prezintă o sporire marcată și caracteristică în ciroza biliară primitivă și o creștere moderată în hepatitele și cirozele virale. Majorarea IgA se produce mai ales în cirozele alcoolice. IgA secretorie este imunoglobulina predominantă în bilă. Creșterea ei în ser poate să apară în comunicările canalelor biliare cu spațiile Disse și deci cu spațiile portale [3, 5, 6, 11, 13, 18, 22, 23, 24, 26, 28, 29].

Tulburări ale metabolismului lipoproteinelor. *Colesterolul* este sintetizat preponderent în sistemul microzomal și în citozolii din ficat, pornind de la acetil-CoA. Treapta limitantă o reprezintă conversia 3-hidroxi-3 metilglutaril-CoA (HMG-CoA) la acidul mevalonic de către enzima HMG-CoA-reductaza, care constituie ținta mecanismelor reglatoare. Cholesterolul se găsește în membranele celulare aproape exclusiv sub formă de colesterol liber. Eliminarea se face după transformarea sa în acizi biliari și numai într-o mică proporție sub formă liberă prin bilă. În plasmă și în unele țesuturi (ficat, suprarenale, piele), colesterolul se găsește și sub formă esterificată cu acizii grași. Din totalul colesterolului sanguin, 60-80% este esterificat. Enzima care catalizează esterificarea colesterolului în plasmă, lecitin-colesterol-acil-transferaza (LCAT), este sintetizată în ficat.

Esterii colesterolului sunt mai nepolari și deci mai puțin solubili în apă decât colesterolul liber^[13].

Hipercolesterolemia din colestază se produce printr-un mecanism mai complex: regurgitarea colesterolului biliar în circulație, creșterea sintezei hepatice, scăderea activității plasmatice a LCAT și regurgitarea lecitinei biliare care produce trecerea colesterolului tisular în plasmă. Colesterolemia crește moderat în colestaza acută și foarte mult în icterele obstructive și în ciroza biliară primitivă. Valorile de peste 5 ori față de normal se însoțesc de apariția xantoamelor cutanate. În bolile hepatocelulare, proporția colesterolului esterificat scade datorită sintezei reduse a LCAT, iar în icterele obstructive – datorită creșterii marcate a colesterolului liber. Malnutriția reduce nivelul colesterolului seric, astfel că în obstrucțiile biliare carcinomatoase valorile pot fi normale. În faza de convalescență a hepatitelor acute, în steatozele hepatice și la unii bolnavi cu litiază biliară se produc creșteri ale colesterolemiei. Valori scăzute apar în cirozele decompensate și în comele hepatice^[13].

Fosfolipidele. Sunt sintetizate în majoritate în mitocondriile hepatocitelor, fiind constituenți importanți ai membranelor celulare și luând parte la numeroase reacții chimice. Cel mai important fosfolipid plasmatic și membranar este lecitina. În hepatopatiile cronice, fosfolipidele cresc mai mult decât colesterolul.

Trigliceridele. Rezultă din esterificarea grupărilor hidroxil ale glicerolului cu acizi grași și sunt vehiculate preponderent în chilomicroni. Ele reprezintă surse de energie utilizate în metabolismele hepatice, dar și mijloc de transport al energiei de la intestin și ficat spre țesuturile periferice. Trigliceridele serice cresc în hepatitele acute și în icterele obstructive, valori scăzute întâlnindu-se în ciroze și în coma hepatică.

Lipoproteinele. În afecțiunile hepatocelulare cronice și în icterele obstructive scad alfa și prebeta lipoproteinele și cresc fracțiunile beta. Lipoproteina X, o lipoproteină patologică bogată în colesterol liber și lecitină, cu aspect de discuri bilamelare la microscopul electronic, apare în colestază. În insuficiența hepatică și în hepatita toxică la tetraciclină, încărcarea grasă a ficatului se produce prin reducerea sintezei hepatice a apoproteinelor, care determină scăderea eliberării triglicerilor și stocarea lor în ficat.

Acizii biliari. Sunt sintetizați numai în ficat. *Acizii biliari primari* – colic și chenodezoxicolic – se formează din colesterol. Sinteza este controlată prin feedback negativ de nivelul acizilor biliari reînțorși în ficat prin circuitul enterohepatic. Acizii biliari primari sunt conjugați în ficat cu glicina și taurina (aminoacizi). Prin conjugare se formează *sărurile biliare*, care sunt excretate din ficat pe o glicoproteină transportoare prin difuziune facilitată, dependentă de potențialul de membrană. Sărurile biliare alcătuiesc *micelii* împreună cu colesterolul și fosfolipidele, asigurând digestia și absorbția lipidelor (monogliceride, acizi grași, colesterol). Acizii biliari activează lipaza pancreatică, inhibă secreția gastrică și

sinteza colesterolului în intestin. Sărurile biliare micelare, polare (hidrofile) sunt absorbite din ileonul terminal prin transport activ. Formele neconjugate de acizi biliari se absorb și prin difuziune pasivă în întreg intestinul subțire, ajungând prin sângele venos portal din nou în ficat, unde sunt reconjugați și reexcretați în bilă (circuitul enterohepatic). Zilnic, acest circuit enterohepatic este reluat de 2-15 ori. O mică parte din acizii biliari conjugați neresorbiți ajunge în colon, unde, prin dehidroxilare sub acțiunea florei bacteriene, se formează *acizii biliari secundari*: acidul dezoxicolic și cel litocolic. Acidul litocolic, insolubil, este eliminat prin fecale aproape integral. Prin epimerizarea acizilor biliari secundari în ficat se formează *acizii biliari terțiari*, îndeosebi acidul ursodezoxicolic (AUDC). Administrarea orală de AUDC interferează absorbția intestinală a acizilor biliari primari ^[13, 28].

Sărurile biliare cresc excreția biliară a apei, lecitinei, colesterolului și bilirubinei conjugate (colereza). AUDC produce o colereză mai importantă decât acizii biliari primari.

În patogeneza litiazei biliare intervine o perturbare a excreției biliare, cu reducerea formării de micelii. Scăderea secreției de acizi biliari tulbură digestia și absorbția lipidelor și se manifestă prin steatoree. Alterarea metabolismului intrahepatic al sărurilor biliare apare în coleastăz. Rezecțiile ileonului terminal întrerup circuitul enterohepatic, determinând creșterea cantității de acizi biliari primari în colon, deconjugarea acestora de către bacterii, cu reducerea poolului acizilor biliari în organism (mai ales al taurocolaților, deoarece glicocolații se absorb în jejun). Sărurile biliare determină în colon o depleție masivă de apă și electroliți, cu diaree. Concentrația serică de acizi biliari totali reflectă disfuncția celulei hepatice, respectiv echilibrul dintre absorbția intestinală și preluarea în ficat ^[13, 28].

În afecțiunile hepatice și biliare, nivelul acizilor biliari crește în ser din cauza limitării clearance-ului. În hepatitele virale acute și în hepatopatiile cronice aceștia reprezintă indicatori prognostici mai sensibili decât albumina sau timpul de protrombină, deoarece valorile depind nu numai de afectarea hepatică, ci și de funcția excretorie și de existența șunturilor porto-sistemice.

Raportul seric dintre acizii trihidroxilați (acidul colic) și cei dihidroxilați (chenodezoxicolic și dezoxicolic) crește în coleastăz și scade în insuficiența hepatocelulară, în care principalul acid devine acidul chenodezoxicolic, datorită reducerii activității 12-alfa-hidroxilazei hepatocitare.

În afecțiunile hepatice colestatice (ciroza biliară primitivă, colangita sclerozantă primitivă, hepatite și ciroze colestatice), AUDC administrat p.o. are nu numai un efect de combatere a coleastăzei, ci și de hepatocitoprotecție (ameliorarea citolizei) prin înlocuirea acizilor biliari primari toxici în poolul acizilor biliari circulanți. AUDC are și un rol imunodepresiv prin reducerea expresării antigenelor sistemului I major de histocompatibilitate, proprietate care îi extinde utilizarea în asociere cu interferonul în hepatitele virale.

Determinarea concentrației serice a colesterolului esterificat, a lipoproteinelor, LCAT și a lipoproteinei X nu se face de rutină, deoarece aceste teste sunt nespecifice și nu au o valoare de diagnosticare deosebită. Dozarea radioimunologică din ser a acidului colic conjugat ar putea fi însă un test-screening foarte bun pentru bolile hepatice.

Tulburări ale metabolismului glucidelor. Ficatul are un rol-cheie în sinteza, transformarea și catabolismul hidraților de carbon. Forma de depozitare a glucidelor în hepatocite este glicogenul, care furnizează o parte din energia necesară proceselor metabolice. În bolile de ficat apar tulburări ale glicoreglării: reducerea progresivă a asimilării glucozei cu scăderea sintezei de glicogen, hipersecreția compensatoare de insulină cu epuizarea progresivă a sintezei pancreatice și rezistența relativă la insulă a bolnavilor cu ciroză hepatică, deficitul glicogenolizei (răspuns tardiv la glucagon și noradrenalină). Explorarea participării ficatului în metabolismul glucidic se face prin *testul toleranței la galactoză*, care reflectă funcția hepatocelulară, rezultatele fiind independente de secreția de insulină. Se administrează p.o. 40 g galactoză a jeun și se măsoară cantitatea eliminată prin urină în 24 de ore (proba Bauer), care normal nu depășește 2 g și este crescută în hepatopatiile cronice. Determinările pot fi făcute și din sânge după administrare i.v. prin calcularea fracției de substracție (timpul de înjumătățire) a galactozei eliminate extrahepatic pe parcursul a 2 ore. În necroza hepatică acută fulminantă și în afecțiunile cronice ale ficatului poate apărea hipoglicemia.

La pacienții cu ciroză hepatică, a jeun, energia furnizată de glucide scade mult (2% față de 38% la martori) și crește cantitatea rezultată din lipide (86% față de 46%), posibil prin reducerea eliberării glucozei hepatice sau prin scăderea rezervelor de glicogen din ficat. După alimentare însă, se utilizează imediat glucidele alimentare, datorită capacității reduse de a le stoca în ficat, apoi se mobilizează energia din trigliceride. Testele de *toleranță la glucoză p.o. și i.v.* sunt modificate în ciroza hepatică prin diminuarea capacității ficatului de a regla homeostazia glucidică [13, 17, 18].

Tulburări ale metabolismului pigmentilor biliari. Bilirubina. Icterul reprezintă expresia clinică a tulburărilor metabolismului bilirubinei, metabolism care poate fi afectat la orice nivel: de la catabolismul hemului, cu creșterea în ser a bilirubinei neconjugate (icter prehepatic), la conjugarea și stocarea în hepatocit, cu creșterea bilirubinei conjugate, dar și neconjugate (icter hepatocelular) sau excreția în căile biliare, cu hiperbilirubinemie preponderent conjugată (icter posthepatic, obstructiv, colestatic) [3, 13, 28, 29].

Hiperbilirubinemiile predominant neconjugate apar în sindroamele hemolitice, în care sunt însoțite de splenomegalie, reticulocitoză, pozitivarea testului Coombs, și în icterele constituționale (Gilbert, Crigler-Najjar) [3, 4, 13, 25, 28, 29].

Hiperbilirubinemiile hepatocelulare se întâlnesc în hepatitele acute, cronice și în ciroze, indiferent de etiologie. În hepatitele acute virale, pigmentul bilirubi-

nic apare și în urină înaintea creșterii urobilinogenului încă din faza preicterică. În hepatitele acute icterigene, vindecarea este precedată de scăderea nivelului bilirubinei, urmată de cea a enzimelor hepatice. Creșterea bilirubinei reprezintă un indicator tardiv în hepatitele cronice și în cirozele decompensate. O majorare rapidă a bilirubinei în bolile hepatice cronice trebuie privită în contextul unei boli asociate, îndeosebi septicemie, sau a unor complicații cum ar fi carcinomul hepatocelular.

Hiperbilirubinemiile predominant conjugate apar în icterele disenzimaticice (s. Dubin Johnson, s. Rotor) și în sindroamele de colestază din hepatitele acute, cronice sau cirozele virale, alcoolice, medicamentoase, atrezii ale căilor biliare, din ciroza biliară primitivă, colangita sclerozantă primitivă, obstrucții ale căilor biliare extrahepatice prin litiază, tumori, helminteaze. În colestază, în care fluxul biliar poate fi afectat la orice nivel – de la membrana hepatocitară până la vărsarea în duoden, se rețin în ser toate substanțele excretate în mod normal prin bilă (bilirubina conjugată, acizi biliari, colesterol, enzime de colestază), scaunele sunt acolice, colorația închisă a urinei este dată de bilirubină, clinic apare pruritul și icterul se instalează progresiv [3, 13, 25, 26, 29].

Urobilinogenul (UBG) urinar apare în afecțiunile hepatice în paralel cu hiperbilirubinemia. În obstrucțiile complete ale canalelor biliare în care bilirubina nu ajunge în intestin, ca și în bolile hepatice severe în care nu se mai produce conjugarea bilirubinei, urobilinogenul urinar poate lipsi. UBG-ul urinar are o valoare predictivă redusă pentru afecțiunile ficatului, deoarece dă o proporție mare de rezultate fals negative.

Pentru investigarea *capacității de epurare a ficatului* se utilizează diferite tipuri de coloranți: bromsulfontaleina (BSP), roz-bengal, verde de indocianină [3, 13, 26, 28, 29].

Testul cu BSP explorează capacitatea de conjugare, stocare și funcția excretorie a hepatocitelor, având un circuit metabolic analog bilirubinei. Colorantul injectat i.v. este transportat de albumină, preluat la polul sinusoidal al hepatocitului, conjugat reversibil mai ales cu glutanionul și eliminat prin bilă, de unde este parțial resorbit în intestin. Excreția colorantului este influențată și de factori extrahepatici (transport plasmatic, debit circulator) sau medicamente care inhibă prelaurea, conjugarea sau secreția BSP. Se injectează i.v. 5 mg BSP/kg corp și se recoltează probe de sânge la 2 min. înainte injectării și la 45 min. după, exprimându-se procentual densitatea optică la 45 min. față de cea considerată maximă la 2 min. Valoarea normală la 45 min. este de 5-8%. Capacitatea hepatocitului de a elimina BSP este condiționată de eficiența de epurare a celulei hepatice, de permeabilitatea căilor biliare și de debitul sangvin hepatic. În bolile hepatobiliare, colorantul este preluat în alte țesuturi cu capacitate mai redusă de fixare și conjugare decât ficatul, îndeosebi în rinichi. Se poate determina și clearance-ul BSP după injectare i.v. cu urmărirea curbei de dispariție a colorantului din plasmă. Testul cu BSP urmărit secvențial la 45-120-160 min. este caracteris-

tic modificat în icterele constituționale (sindroamele Dubin-Johnson și Rotor), în care fracțiunile conjugate redifuzează în circulație datorită capacității reduse a ficatului de secreție și stocaj. Eliminarea biliară a BSP, îndeosebi forma conjugată, este redusă în hepatita cronică, ciroza hepatică și hepatita acută virală. În icterele obstructive, eliminarea biliară este diminuată, fracțiunile eliminate fiind aproape exclusiv conjugate [3, 13, 26, 28].

Testul cu verde de indocianină investighează specific procesul de traversare hepatică, deoarece colorantul se leagă rapid și durabil de transportorul albuminic, nu se fixează și în alte țesuturi, este eliminat exclusiv prin ficat, nu refluează în sinusoida după preluarea hepatică, se excretă fără a fi metabolizat și nu se resoarbe din intestin. Se injectează i.v. 0,5 mg/kg corp, se recoltează și se calculează clearance-ul la fel ca pentru BSP. Se utilizează pentru studiul fluxului sangvin hepatic.

Testul cu ¹³¹I-Roz-Bengal măsoară radioactivitatea după injectarea i.v. a colorantului marcat cu ¹³¹I cu ajutorul unei camere de scintilație. Se efectuează concomitent scintigrafia hepatică și biliară. Captarea și eliminarea colorantului sunt modificate în hepatite cronice, ciroze, ictere constituționale și obstrucții biliare.

Antigenele și anticorpii virali. Determinarea acestora este indispensabilă pentru diagnosticul etiologic al hepatitelor virale, pentru aprecierea evoluției, vindecării, stării de portaj sau a cronicizării, precum și pentru indicațiile și monitorizarea terapiei antivirale. Dacă pentru infecția cu virus hepatitic B (VHB) persistența AgHBs în ser indică starea de purtător, evidențierea AgHBe și mai ales a ADN-ului VHB se corelează cu replicarea virală activă. Pentru virusul hepatitei D (VHD), detectarea în ser a IgM anti-VHD și a ARN-ului VHD au semnificația infecției active acute sau cronice. În hepatita virală C, replicarea activă a virusului este atestată de prezența anticorpilor anti-VHC și a ARN-ului VHC în ser. Determinarea antigenelor HBs, HBe, a anticorpilor anti HBs, anti HBe, anti HBc, pentru virusul hepatitic B, a anticorpilor anti-VHD, anti-VHC se face prin metoda ELISA (imunoabsorbți enzimatică) și RIBA (radioimunodozare). Reacția ADN polimerazei de lanț (PCR) pentru ADN-VHB, ARN-VHD și ARN-VHC este cea mai sensibilă metodă de determinare a replicării virale [4, 5, 8, 12, 15, 16, 22, 28].

Autoanticorpi specifici antihepaticii. Deși pentru ficat nu există anticorpi specifici care să se determine de rutină, anumiți autoanticorpi (determinați prin histoimuno-fluorescență) apar în mod caracteristic în unele hepatopatii cronice, cum ar fi AAN – anticorpi antinucleari, SMA – anticorpi antimuschi neted, AMA – anticorpi antimitocondriali, LMA – anticorpi antificat (hepatocitari). Astfel, 95% din bolnavii cu ciroză biliară primitivă au anticorpi antimitocondriali. Anticorpii antinucleari apar în peste 80% din hepatitele cronice autoimune, titrul lor corelându-se cu creșterea gamaglobulinelor. Anticorpii anti-mușchi neted apar în 70% din hepatitele autoimune, dar și în ciroza biliară primitivă, și

la titruri joase în hepatitele acute virale A, B sau în mononucleoza infecțioasă. Anticorpul antimicrozomilor hepatici și renali (LKM) sunt caracteristici tipului II de hepatite autoimune, iar cei anti-antigen hepatic solubil (SLA) – tipului III. Deși rolul lor patogenetic nu este dovedit, acești autoanticorpi reprezintă markeri serologici indispensabili pentru diagnostic.

Crioglobulinele serice sunt prezente în HVC cronică și hepatita autoimună.

Alte investigații. Hepatitele cronice determină și modificări generale *hematologice*. Creșterea rezistenței la fluxul sangvin în cazurile evoluției unei hepatite cronice spre ciroză hepatică poate duce la devierea fluxului sangvin către splină. Se produce astfel splenomegalie și hipersplenism. Cea mai frecventă manifestare a hipersplenismului o reprezintă trombocitopenia. Bolnavii cu ciroză hepatică au frecvent trombocitele scăzute sub $100\ 000/\text{mm}^3$ și uneori chiar sub $50\ 000/\text{mm}^3$. Trombocitopenia trebuie luată în considerare dacă se anticipează un tratament cu interferon, deoarece unul dintre efectele secundare ale acestuia poate fi scăderea trombocitelor, mai ales la bolnavii cu hipersplenism [3, 13, 28, 29].

Metode de alternativă de determinare a fibrozei hepatice: a) instrumentale – sonografia ficatului, RMN, elastometrie FibroScan; b) complexe clinico-biochimice: Fibrotest, Actitest, indexul Fornex, ARPI; c) markerii serologici ai fibrozei: enzimele de sinteză – lizil, prolilhidroxilaza, acidul hiarulonic, colagen tipurile IV și VI; promotorii colagenei – propeptida III aminoterminală de procolagen, propeptida carboxiterminală a colagenului tip I, propeptida colagenului tip IV; enzimele de degradare tisulară – laminina, metalproteinaza de matrice și inhibitorul tisular metalproteinaza.

Fibrotest/Fibromax sunt teste biochimice pentru aprecierea gradului de fibroză. Suplimentar, Fibrotestul permite și evaluarea activității inflamatorii, iar testul Fibromax (cuprinde fibrotest) – și gradul steatozei hepatice. Markerii incluși sunt: ALAT(TGP), ASAT(TGO), gama-GT, bilirubina totală, alfa-2 macroglobulina, haptoglobina, apolipoproteina A1, colesterolul, trigliceridele, glucoza, vârsta, sexul, greutatea, înălțimea. Fibrotest are un rezultat fiabil în 95-99% din cazuri, este considerat valid pentru copii cu vârsta mai mare de 3 ani [22, 28].

Investigările instrumentale. De prima linie sunt *ecografia abdominală standardizată* și *puncția bioptică hepatică*. *Ecografia abdominală standardizată* ne permite aprecierea dimensiunilor ficatului, modificările de ecogenitate cu caracter difuz sau în focar, omogene sau neomogene, determinarea diametrului venei portale și cele lienale, a căii biliare principale (CBP) intrahepatice și vizualizarea celor extrahepatice, inclusiv a veziculei biliare. Permite diagnosticul diferențiat al hepatitei cronice cu ciroza hepatică și a proceselor de volum [7, 13, 28, 29].

Ecografia Doppler portal este utilă pentru a determina prezența fluxului portal centrifug sau centripet în scopul determinării hipertenziei portale.

Puncția biopotică hepatică este o metodă invazivă, care se efectuează prin puncție oarbă sau ecoghidată a ficatului cu acul Menghini în cazurile necesare

de a confirma diagnosticul de hepatită cronică sau în colestază de cauză necunoscută. Biopsia hepatică și examinarea morfo-histologică a țesutului prelevat permite determinarea gradului de severitate a procesului necro-inflamator, a stadiului bolii, a gradului de fibroză și steatoză hepatică, iar în unele cazuri – pentru monitorizarea dinamicii procesului inflamator cronic sub acțiunea tratamentului. La copiii mici, biopsia hepatică poate fi efectuată cu anestezie generală, iar la cei de vârstă mai mare – cu anestezie locală. Efectuarea biopsiei hepatice la copii are unele dificultăți, deoarece deseori este refuzată de părinți, aceștia preferând alte metode alternative mai puțin invazive [3, 13, 14, 28].

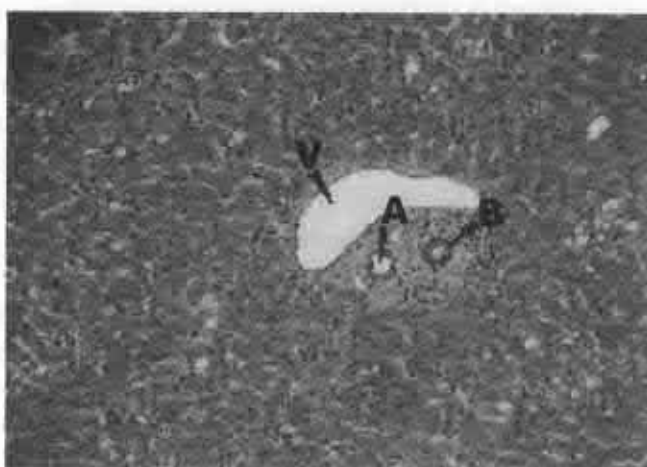


Figura 12. Țesut hepatic cu structură și arhitectonică normală. În mijloc – un spațiu portal și triada portală vasculară: A – arteriola, V – venula, B – canaliculul biliar (White Night of Hepatology, 2010, an endorsed conference www.elsevier.ru/WNH)

Elastografia hepatică se efectuează cu aparatul FibroScan patentat de Echosens, Franța, și determină duritatea ficatului prin elastometrie impulsională, viteza ei fiind monitorizată cu ajutorul unui fascicul de ultrasunete. Rezultatul în kilopascali se corelează foarte bine cu gradul fibrozei, mai ales pentru gradele avansate de fibroză (pentru F3, F4 o corelație cu PBH de 95%). Metoda are avantajul de a fi complet neinvazivă, obiectivă (variabilitatea interobservator minimă), reproductibilă, rapidă. Este mult mai ușor de a fi acceptată decât PBH la monitorizarea evoluției unei boli hepatice cronice. Nu dă detalii histologice sau citologice. Unele studii arată valoarea predictivă bună a acestei metode (tabelul 1) [13, 28].

Elastografia în timp real – ARFI (Acoustic Radiation Force Impulse). Noua tehnologie ARFI presupune excitarea mecanică a țesuturilor folosind pulsuri acustice de scurtă durată (push pulses) la nivelul unei regiuni anatomice examinate, producând unde *de deformare* ce se propagă prin aceasta perpendicular pe direcția de propagare al pulsului acustic. Simultan sunt generate unde de intensitate mai joasă (1:100) – unde *de detecție*. Momentul interacțiunii dintre undele de

Tabelul 1. Valorile de referință ale fibrozei și semnificația de diagnostic
(White Night of Hepatology, 2010, an endorsed conference www.elsevier.ru/WNH)

Stadiul fibrozei (după scara Metavir)	Indicele de elasticitate, în kPa	Semnificația de diagnostic, %
F0	1,5-5,8	88,6
F1	5,9-7,2	87,2
F2	7,3-9,5	93,2%
F3	9,6-12,5	90,9
F4	>12,5	95,5

deformare și undele de detecție marchează durata de timp scursă între generarea undelor de deformare și propagarea lor prin întreaga zonă de interes. Se determină astfel viteza de propagare a unei de deformare prin țesut (m/s). În general, viteza de propagare este direct proporțională cu duritatea mediului prin care se propagă. Astfel, viteza de propagare este o caracteristică intrinsecă și reproductibilă a țesutului respectiv [13, 28, 29].

Prin această metodă se poate aprecia elasticitatea mai multor tipuri de țesuturi, în cazul nostru investigația vizează țesutul hepatic. Tehnica introdusă de Siemens se numește «Virtual Touch (VT) Tissue Quantification». Transductorul este plasat în spațiul intercostal, în același loc utilizat pentru măsurarea prin Fibroscan, pe linia medioaxilară dreapta, la intersecția cu linia ce trece prin apendicele xi-foid. Măsurarea se face la 25-45 mm sub piele, evitând astfel capsula și regiunea subcapsulară, ce au de obicei un conținut de țesut fibros mai crescut. Metoda are avantajul de a putea fi aplicată și unora dintre pacienții la care celelalte metode deja consacrate nu se pot efectua sau au contraindicații sau interferențe.

CT și RMN au indicație pentru tumorile hepatice. RMN în regim de colangiografie permite vizualizarea arborelui biliar. CT evidențiază dilatarea intra- și extrahepatică a tractului biliar, formațiuni intrahepatice sau pancreatice, adenopatii în hil. Este de mare utilitate, având avantajul de metodă neinvazivă [13, 28, 29].

Scintigrafia hepatică furnizează date cu valoare morfofuncțională, prezența hepatomegaliei, omogenitatea captării izotopului de către țesutul hepatic, prezența captării splenice permite diferențierea de ciroză; scorul scintigrafic se realizează prin diferența captării între lobul hepatic drept față de lobul stâng și a prezenței captării splenice.

Colangiopancreatografia retrogradă pe cale endoscopică este o procedură invazivă, dar de ales în diagnosticul papilo-odditelor stenoizante, ampuloamelor Vateriene, litiizei coledociene, stenozelor coledociene benigne și maligne, prezența histurilor hidatice etc. Are valoare înaltă în diferențierea hepatitelor colestatice de icterele obstructive, în sindroamele cu icter și prurit persistent, în care probele biologice sunt neconcludente [16, 28, 29].

Colangiografia transprietohepatică constituie o metodă invazivă eficientă de diagnostic în icterele obstructive intense și persistente, când este imposibilă contrastarea arborelui biliar prin endoscop. Metoda oferă o acuratețe în vizualizarea întregului arbore biliar. Indică sediul și natura obstacolului, gradul de dilatare a căilor biliare. Are valoare orientativă în selectarea procedeelelor chirurgicale în obstrucțiile biliare [6, 28, 29].

Gastroduodenoscopia obiectivează mucoasa gastric-duodenală, prezența varicelor esofagiene, eroziunilor, ulcerelor gastrice sau bulbare, tumorilor regiunii ampulei Vater. Se completează de obicei cu biopsia endoscopică [6, 28, 29].

Splenoportografia pe cale clasică, prin puncționarea splinei, este o metodă invazivă și are valoare în diagnosticarea hipertensiunii portale, a blocurilor hepatice, tumorilor pancreatice, a cirozei hepatice și a cancerelor ficatului; are însă indicații restrânse la copii și în icterul obstructiv.

Arteriografia selectivă rămâne o investigație de excepție în diagnosticul tumorilor hepatice și pancreatice.

Laparoscopia este uneori necesară pentru confirmarea diagnosticului clinic și de laborator, pentru diferențierea obstrucției extrahepatice de colestaza intrahepatică.

Simptomatologia hepatitelor virale B, C sau D cronice la copii este polimorfă, nespecifică unei sau altei forme etiologice și prezintă dificultăți de diagnosticare pentru medicii de familie și pediatri. Semnele clinico-paraclinice generale în hepatitele virale B, C, D sunt asemănătoare cu cele din hepatitele cronice de diferită etiologie, cu unele particularități evolutive, și pot fi divizate în *clinice* și *paraclinice* [2, 3, 6, 28, 29].

2.3. Manifestări clinice și paraclinice

Manifestările clinice generale în hepatitele virale B, C, D cronice cel mai frecvent întâlnite la copii sunt:

- *sindromul asteno-vegetativ* (astenie, insomnie, fatigabilitate, iritabilitate) este unul important și cel mai frecvent întâlnit la copii;
- *sindromul dispeptic* (inapetența, intoleranța alimentară, grețuri, diaree);
- *sindromul algic în hipocondrul drept* (pre, postprandial, la efort fizic);
- *sindromul de colestază* (icter, prurit, xantome, xantelasme, urine brune);
- *sindromul hepato- sau/și splenomegalie, sindromul hemoragic* (epistaxis, echimoze cutanate și în mucoas, tulburări ale ciclului menstrual la adolescente);
- *manifestările extrahepatice* (subfebrilitate, tiroidite, poliserozită, limfadenopatie, glomerulonefrită difuză, anemie, stelute vasculare, vasculite, crioglobulinemie, eritem palmar, ginecomastie, retard fizic secundar, artralгии reactive, manifestări cutanate) [6, 13, 24, 28, 29].

Manifestările paraclinice generale caracteristice hepatitelor virale B, C, D cronice sunt:

- **sindrom citolitic** (majorarea ALAT, ASAT, LDH₄ și LDH₅, Fe seric, sorbitoldehidrogenazei);
- **sindrom colestatic** (majorarea Bi totale din contul fracției directe, FA, 5-nucleotidazei, GGTP, colesterolului, acizilor biliari, beta-lipoproteidelor, trigliceridelor, fosfolipidelor);
- **sindrom imuno-inflamator**: prezența leucocitozei, sporirea nesegmentatelor, limfocitozei, sporirea VSH, a acizilor sialici pozitivi; majorarea gamma-globulinelor și a probei cu timol, haptoglobinei, lizocimului, complementului C3; majorarea imunoglobulinelor serice IgA, IgM, IgG; prezența autoanticorpilor antihepatici anti-LKM, anti-ANA, anti-SLM, anti-LC;
- **sindromul insuficienței hepatocelulare (hepatopriv)**: prezența hipoproteinemiei, hipoalbuminemiei, diminuarea factorilor de coagulare – a indicelui de protrombină (IP), a fibrinogenului; creșterea timpului trombinic, diminuarea ceruloplasminei serice;
- **sindromul dishormonal**: toleranță la glucoză, sporirea peptidei C, a hormonului corticotrop ACTH, a hormonilor tirioidieni TSH, T₃, T₄, a cortizolului;
- **sindromul de șuntare porto-cavă**: hiperamoniemie, sporire serică a aminoacizilor – triptofan, tirozină, metionină, fenilalanină.

Diagnosticul de laborator imunoserologic al hepatitelor virale B, C, D în ultimii 30 de ani este influențat de tehnicile avansate ale biologiei moleculare, bazate pe amplificarea genică prin metode PCR și determinarea directă a ADN VHB și progreselor celor instrumental obiective [10]. În condiții de laborator, VHB este dificil de cultivat și de izolat pe culturi celulare, iar tehnicile de laborator istorice nu au sensibilitatea înaltă de a depista cantități mici de virus în sânge. Confirmarea etiologiei hepatitei virale necesită determinarea unei serii de markeri serologici pentru VHB, VHC și VHD, precum și a celor de alternativă pentru excluderea agentului etiologic al altei forme etiologice a hepatitei, precum virusul A, TTV, E, CMV, HIV, VEB, enterovirusuri, a hepatitelor medicamentoase sau a altor comorbidități [10]. Pentru hepatita virală cronică este importantă determinarea markerilor specifici pentru hepatitele virale B, C, D și cuantificarea ADN VHB sau ARN VHC și VHD pentru delimitarea formelor acute de cele cronice, precum și pentru excluderea sau confirmarea comorbidităților virale [8, 10, 13, 22, 23, 27].

Pentru HVBC este necesară determinarea următorilor markeri serologici: AgHBs, anti-HBs, AgHBe și anti-HBe, anti-HBcor IgM și IgG, genotipul VHB, ADN VHB semicantitativ și cantitativ prin metode sensibile exprimat în ui/ml, identificarea tulpinilor virale rezistente și a prezenței mutantelor VHB pre-core [10, 13, 22, 23, 27].

Markerii specifici pentru HVC cronică sunt anti-HCV IgM, ARN VHC semicantitativ și cantitativ exprimat în ui/ml, determinarea genotipului VHC (1, 1a, 1b, 2, 3a, 4, 5, 6) care are o mare importanță pentru selectarea duratei de tratament antiviral în cazul indicațiilor clinice. Testele serologice utilizate la ora

actuală sunt cele de generația a 3-a și au sensibilitate de 99%. Cu toate acestea, rezultatul pozitiv la anti-HCV IgM sau IgG necesită efectuarea unui test molecular ulterior, pentru a diferenția o hepatită virală C acută sau cronică de o infecție VHC veche vindecată. Este obligatoriu de a examina ARN VHC pentru susținerea nu numai a diagnosticului de hepatită acută sau cronică, ci și pentru determinarea unei rezolvări benigne cu vindecare a unei foste infecții cu VHC sau a diagnosticului timpuriu al infecției acute cu VHC, cunoscând că ARN VHC poate fi detectabil peste câteva zile după contractarea infecției. Determinarea nivelului viremiei VHC și agenotipului VHC este necesară pentru evaluarea indicației tratamentului antiviral, a duratei și a prognosticului terapiei.

Nivelul ARN VHC cantitativ se determină la intervale regulate pe toată perioada tratamentului și la 24 de săptămâni de la finalizarea acestuia, în scopul aprecierii obținerii răspunsului susținut la tratamentul antiviral efectuat. Testele calitative ale ARN VHC au o sensibilitate înaltă și sunt indicate în cazurile confirmării primare a diagnosticului de hepatită virală C, pentru aprecierea RVS și pentru screeningul transfuziilor de sânge sau a transplantului de organe și țesuturi. Testele cantitative determină numărul de ARN VHC în plasmă cuantificat în ui/ml, cele mai sensibile fiind tehnicile PCR în timp real, care pot detecta niveluri de viremie cuprinse între 10 ui/ml și 10 mil. ui/ml [8, 10, 15, 16].

Hepatita virală Delta cronică la copii poate fi determinată prin examinarea fiecărui pacient cu AgHBs în sânge la anticorpi anti-VHD IgM și IgG, determinarea ARN VHD semicantitativ și cantitativ (ui/ml) și a genotipului VHD. Un rezultat pozitiv pentru anti-VHD IgG nu indică neapărat prezența unei hepatite virale VHD cronice active, deoarece aceștia pot persista ani de zile după ce infecția cu VHD s-a rezolvat, cu toate că AgHBs și ARN VHD pot fi negativi (Wedemeyer, 2007). Confirmarea HVCD cu replicare virală activă a VHD se realizează prin determinarea prezenței în sânge a ARN VHD, urmată de evaluarea leziunilor necroinflamatorii și fibrotice în ficat și indicațiile tratamentului etiologic. Este important de menționat că până în prezent nu a fost efectuată demonstrarea directă a încărcăturii virale VHD în evoluția hepatitei cronice, aceasta fiind necesară doar în cazul iminenței tratamentului antiviral. Datorită variabilității genomului VHD și lipsei standardizării metodelor de detecție a ARN VHD, există posibilitatea de apariție a rezultatelor fals negative sau sub limita de detecție în cazurile cu valori fluctuante de viremie, ceea ce face necesară repetarea testului molecular asociat cu detecția anticorpilor anti-VHD IgM. Genotipul VHD poate fi determinat doar în laboratoare specializate, echipate cu tehnici contemporane, și poate semnifica riscul evoluției maladiei spre forme grave terminale [10, 12, 22].

Este necesar de menționat că, după Hoofnagle, noțiunea de "purtător sănătos", în hepatita cronică persistentă și activă în cadrul infecției cronice cu VHB este depășită [20]. Clasificarea modernă a hepatitelor virale cronice B, C, D include criteriile imunologice, virusologice, enzimaticice, histologice, utilizând următorii parametri paraclinici: markerii de replicare a virusurilor hepatice, gradul

de inflamație hepatocitară, care este direct proporțională cu nivelul activității enzimelor hepatice (ALAT și ASAT). Replicarea virală în HVCB este exprimată prin prezența AgHBe (metodă indirectă) și a ADN VHB (metodă directă) semicantitativ sau cantitativ (prin PCR Real Time), în HVCC – prin prezența ARN VHC semicantitativ sau cantitativ, iar a HVCD – prin prezența ARN VHD semicantitativ sau cantitativ în sânge [10, 12, 20, 22].

HVCC și HVDC după criteriile virusologice se caracterizează cu faza de replicare virală (ARN VHC sau ARN VHD pozitivi) sau nereplicativă (ARN VHC sau ARN VHD negativ).

Deseori, în practica cotidiană, medicul trebuie să constate preventiv diagnosticul și să determine necesitatea în spitalizare a pacientului, cu indicarea unui tratament adecvat complex etiopatogenic. Pentru definirea corectă a maladiei virale cronice hepatice la copii este necesar de a utiliza o clasificare completă și o terminologie adecvată, cu definirea etiologiei, formei clinice, a gradului de activitate clinică și histologică, a stadiului clinico-funcțional și a criteriilor evolutive, care facilitează deciziile terapeutice și prognosticul. Conceptual, terminologia și clasificarea hepatitelor virale cronice la copii au pornit de la cele ale adulților, fiind actualizate pe parcursul anilor, ținând cont de progresele tehnologiilor de diagnostic și curative contemporane [13, 20, 22, 28].

Caracteristicile comune patofiziologice în infecțiile virale cronice cu VHB, VHC și VHD permit clasificarea hepatitelor virale în funcție de forma lor clinică. Rolul principal în cronicizarea hepatitelor virale B, C, D acute le aparține formelor anicterice, subclinice și inaparente, care frecvent au o evoluție trenantă și progresivă. Factori predispozanți în formarea hepatitelor virale cronice la adolescenți sunt: alcoolismul timpuriu, narcomania, abuzul de medicamente, carențele alimentare, deficiențele imune preexistente infectării cu virusurile hepatice B, C sau D, precum și maladiile cronice preexistente. La copiii cu vârsta sub un an și la cei de vârstă fragedă, un rol important în instalarea hepatitei cronice îl are existența infecției virale B, C, D acute sau cronice active maternale [13, 20, 22, 28].

Bibliografie

1. Bedossa P. *Comment classer une hépatite chronique*. Ann. Pathol., 1995, nr. 15, v. 5, p. 316-318.
2. Benhamou J-P., Erlinger S., Belghiti J., Samuel D., Vilgrain V. *Maladies du foie et des voies biliaires*. 3e édition. Paris, France, 1995, 205 p.
3. Buligescu L. *Tratat de hepatogastroenterologie*. Vol. II. București, 1999, p. 34-182.
4. Buligescu L., Cojocaru L., Mihăilă M. *Spectrul etiologic al hepatitei cronice*. Simpozionul Național de Gastroenterologie. Târgu-Mureș, VI, 1997, România.
5. Calancea A., Carajia S., Cojocaru R. și alții. *Diagnosticul de laborator al hepatitelor virale B, C și D. Instrucțiuni metodice*. Proiectul USAID PHH. Chișinău, 2007, 118 p.
6. Dumbrava V-T. *Hepatologie bazată pe dovezi. Ghid practic național*. Chișinău, 2005, 334 p.

7. Dauzat M., Taourel P., Gallix B., et al. *Exploration ultrasonographique de la circulation splanchnique chez l'homme*. Gastroenterologie Clinique et Biologique, V. 22, nr. 4, juin 1998, p. 394.
8. EASL Clinical Practice Guidelines: *Management of hepatitis C virus infection*. 2011, 2012, 2013, 2014, 2015.
9. Groupe Matavir. *Quelle classification pour les hépatites chroniques?* In: Gastroenterol. Clin. Biol., 1994, nr. 18, p. 403-406.
10. Mauss S., Berg T., Rockstroh J., Sarrazin C., Wedemeyer H. *Hepatology*. 2014. A Clinical Textbook. Edition 2014. Flying Publisher. 612 p.
11. Lidofsky S.D. *Jaundice*. In: Feldman M., Friedman L.S., Brandt L. Sleisenger and Fordtran's Gastrointestinal and liver disease: Pathophysiology/Diagnosis/Management, Ninth edition, vol. 1, Saunders-Elsevier, Philadelphia, 2010, p. 323-335.
12. Mauss S., Berg T., Rockstroh J. et al. *Hepatology*. 2015. 6th Edition. Gilead Sciences Europe. Flying Publisher. 655 p.
13. Moraru E. *Hepatita cronică la copil*. Iași, România, 1999, p. 511.
14. Niculescu C. *Anatomia și fiziologia omului*. Compendiu. Editura Corint, 2009.
15. Paganelli M., Stephenne X., Sokal E.M. *Chronic hepatitis B in childrens and adolescents*. In: J. Hepatology, 2012; nr. 57, p. 885-896.
16. Prisacari V., Paraschiv A., Spănu C., Holban T., Râmiș C., Guriev V., Lupașco I. *Hepatitele virale parenterale și cirozele hepatice – epidemiologia, clinica, diagnosticul, tratamentul, prevenirea și controlul*. 2013, Chișinău, p. 4-5.
17. Purcaru F. *Particularități morfo-funcționale ale copilului și anestezia*. Congresul SRATI, 2010. Subiecte și lectori pentru cursurile EDA, 2010, p. 323
18. Păunescu V. *Icterul*. In: Viața medică românească. Săptămânal al personalului medico-sanitar, nr. 37 (1287), 38 (1288), 2014.
19. *Raport anual al Centrului Național de Management în Sănătate, pentru anii 2012–2015*, RM.
20. Sherlock S. *Classifying chronic hepatitis*. In: Lancet 1989; nr. 2, p. 1168-1170.
21. Sokal E.M., Trivedi P., Portmann B., Mowat A.P. *Adaptive changes of metabolic zonation during the development of cirrhosis in growing rats*. In: Gastroenterology, 1990; v. 99, p.785-792.
22. Sokal E.M., Paganelli M., Wirth S., Socha P., Vajro P., Lacaille F., Kelly D., Mieli-Vergani G. *Management of chronic hepatitis B in childhood*: ESPGHAN Clinical Practice Guidelines, 2013.
23. Баранов А.А. *Хронические вирусные гепатиты*. Гл. 47, с. 823-827. В: Национальном руководстве «Педиатрия». Т.1., ГЭОТАР-Медиа, 2009. 1017 с.
24. Ключарева А.А., Оскирко А.Н., Горегляд Н.С. и др. *Диагностика и дифференциальная диагностика заболеваний печени у детей* (Пособие для практических врачей). Мн.: БЕЛМАПО, 2001, 67 с.
25. Мазурин А. *Болезни органов пищеварения у детей*. М.: Медицина, 1984, 656 с.
26. Подымова С.Д. *Болезни печени*. Издание 2-е, Москва, 1993, с. 20-36.
27. Хайкин П.Л., Сапа Ю.С. *Хронические гепатиты: важная проблема в здравоохранении 21 века*. В: Medlinks.ru. 2010, № 3, с.85-89.
28. Учайкин В.Ф., Чердниченко Т.В., Смирнов А.В. *Инфекционная гепатология. Руководство для врачей*. Москва: „ГЭОТАР-Медиа”, 2012, 640 с.
29. Шабалов Н.П. *Хронические болезни печени*. Гл. 11. В: Детские болезни. Т. 1, 6-е издание, СПб: Питер, 2011, с. 874-928.

CAPITOLUL III

HEPATITA VIRALĂ B CRONICĂ LA COPII

3.1. Date generale, etiologie, epidemiologie

În ultimii ani, în Republica Moldova, hepatitele cronice la copii continuă să reprezinte o problemă actuală de importanță medico-socială ^(13, 32, 33, 38). Implementarea Programului Național de combatere a hepatitelor virale, începând cu anul 1995, prin vaccinarea obligatorie anti-HVB a copiilor nou-născuți de mame cu HBsAg pozitiv și reactualizarea Programului Național de Imunizare, cu modificarea schemei și lărgirea listei contingentelor pentru vaccinare anti-HVB, a contribuit esențial la diminuarea incidenței și prevalenței hepatitelor acute și cronice virale B la copii. Cu toate acestea, estimările recente constată că incidența și prevalența prin hepatite cronice la copiii de vârstă 0-17 ani 11 luni 29 de zile (raportat la 100 000 locuitori), inclusiv prin cele virale B, C, D rămân mult mai înalte decât cele europene. Conform datelor Centrului Național de Management în Sănătate al Republicii Moldova pentru anii 2012–2014, printre copiii de vârstă 0–17 ani 11 luni 29 zile din republică, dinamica numărului de copii aflați în evidență, prevalența (la 100 000 populație) și ponderea (%) hepatitei cronice virale sunt următoarele ⁽⁵⁶⁾:

2012 – 1067 (458 sau 43% de etiologie virală), incidența 148,3 la 100 000 populație;

2013 – 906 (357 sau 39% de etiologie virale, dintre care 51 primar depistați), incidența 123,8;

2014 – 693 (283 sau 41% de etiologie virală, dintre care 44 primar depistați), incidența 99,7.

Incidența prin hepatite cronice virale B, C, D la copii în anii 2013–2014 a constituit: HCVB 3,3 (4,53); HCVC 1,3 (1,13); HCVD 0,1 (0,14) la 10 000 copii, astfel atestându-se o creștere din contul hepatitei cronice virale C și D. Structura hepatitelor cronice virale și dinamica lor în 2013 și 2014 constată o majorare a ponderii HCVC și HCVD la copii:

a) 2014 ponderea HCVB a fost de 52,3% (23), HCVC 20,5% (99), HCVD 2,3% (1), HC virală neprecizată 11 (25%);

b) 2013 – HCVB 32 (63%), HCVC 8 (16%), HCVD 1 (1,9%), HC virală neprecizată 10 (19,6%).

Este cert faptul că hepatitele cronice și cirozele hepatice la adulți își au începutul în copilărie, inducând probleme de ordin socioeconomic la populația tânără și aptă de muncă. În anul 2014 (2013) în Republica Moldova au fost înregistrați 28 (32) de copii cu dizabilități prin hepatită cronică și ciroză hepatică,

astfel ca incidența prin ciroză hepatică la copii fiind absentă în 2013 și aparentă în 2014, constituind 0,3 la 100 000 locuitori ^[56]. Infectarea nou-născuților pe cale materno-fetală sau perinatală cu VHB, VHC sau VHD are riscul instalării dizabilității prin formarea hepatitei virale cronice B, C, D în primul an de viață în 90% cazuri ^[19, 20], iar la copiii de 1-5 ani, rata cronicizării este estimată la 20-50% (Gaben, 2004; McMahon, 1985). Structura hepatitelor cronice la copii în Rusia, în 30-50% este reprezentată de HVCC, în 15-20% – de HVBC; mai rar este indusă de VHG și alte virusuri hepatotrope ^[55]. Datele noastre confirmă un nivel mai înalt al morbidității prin hepatită cronică, inclusiv virală B, C, D și nonvirală la copii în republică, astfel aceștia având o calitate a vieții mai scăzută și o șansă de supraviețuire mai joasă începând cu vârsta copilăriei. În pofida evoluției benigne a HCVB la copii și adolescenți, 3-5% copii și 0,01-0,03% adolescenți dintre purtătorii cronici dezvoltă CH sau HCC înainte de atingerea vârstei de maturitate ^[19, 20].

Cercetările recente demonstrează că cronicizarea hepatitei virale B, C, D acute este determinată nu numai de virusurile hepatice, dar și de multipli factori, cum ar fi ecologia, care are în ultimi ani consecințele chimizării în agricultură, astfel contribuind la diminuarea imunității la copii; particularitățile epidemiologice ale infecției, cu prezența infecției cronice virale B, C, D replicativă la femeile de vârstă fertilă și cele însărcinate; particularitățile de vârstă ale copilului în creștere, cu imunitatea imperfectă; nivelul înalt de tulburări nutriționale la o mare parte din copii, din cauza carențelor cronice energetice și a celor deficitare prin conținut al rației alimentare în familiile socialmente vulnerabile, precum și comorbiditățile cronice somatice, existenete la copii, care în ansamblu se reflectă asupra stării funcționale a ficatului copiilor, favorizând cronicizarea ^[2, 12, 14, 35, 38].

Actualmente, din cauza administrării abuzive, deseori neargumentat și supra-dozat, a unor medicamente cu potențial hepatotoxic, cum sunt antibacterienele (augmentina, cefalosporinele de generația III-IV, macrolidele, antimicoticele) la copii de vârstă fragedă, a antiinflamatoarelor nesteroidiene (AINS) și sedativelor, antihelminteazicelor, deseori nejustificate, care au potențial hepatotoxic, tot mai frecvent sunt depistate hepatitele toxice medicamentoase la copii, fapt ce crează dificultăți de diagnostic diferențiat, uneori cu consecințe grave. Datorită tehnologiilor noi de diagnostic, inclusiv celor de cercetare genetic-moleculară, astăzi copiii cu hepatite virale cronice B, C, D din republică pot beneficia de un diagnostic complex, fiind utilizate teste imunologice de înaltă sensibilitate, pot fi monitorizați privind evoluția viremiei pe termen scurt sau lung și sunt asigurați de stat în tratamentul etiopatogenetic conform recomandărilor internaționale aprobate pentru copii.

Cele expuse mai sus confirmă faptul că problema hepatitelor virale B, C, D cronice la copii în Republica Moldova este mult mai largă și poate fi abordată în conformitate cu cele vizate și raportate în plan internațional la copii, fapt consta-

tat și confirmat în cadrul participărilor specialiștilor pediatri gastrohepatologi la forurile internaționale și europene, cum ar fi ESPGHAN (Societatea Europeană Pediatrică de Gastroenterologie, Hepatologie și Nutriție), EASL (European Association for the Study of Liver) și AASLD (American Association for the Study of Liver Diseases).

Etiologia hepatitei virale B cronice

Agentul patogen al hepatitei virale cronice B la copii este virusul hepatic B, care face parte din familia *Hepadnaviridae*, genul *Orthohepadnavirus*. VHB a fost descoperit pentru prima dată de Blumberg B. și colaboratorii săi în 1963-1964, în sângele unui aborigin australian, care în continuare a fost denumit "antigen australian". În anul 1970, Dane D. și colaboratorii săi au descoperit la microscopia electronică a serului pacienților cu hepatită parenterală niște particule sferice mici, cu diametrul de 20 nm, filamente tubulare cu o lungime de 20 nm și particule sferice cu diametrul de 42-47 nm (figura 13), care au fost denumite *particule Dane* – definite drept agentul patogen al hepatitei virale B [4,35].

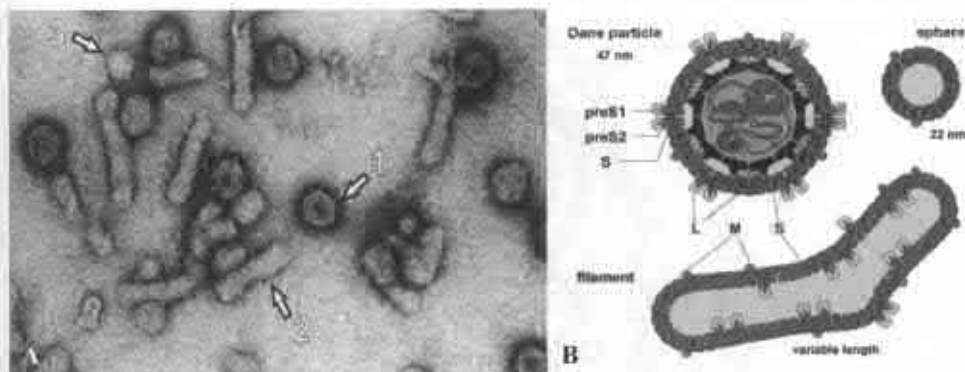


Figura 13. Prezentarea structurii VHB la microscopia electronică (A): particula sferică Dane infecțioasă (1), filamente (2) și particule sferice mici (3) neinfecțioase; prezentarea schematică (B): cele trei tipuri de particule și 3 proteine structurale (largă L – "large", mijlocie M – "middle", mică S – "small"), proteina core, polimeraza și ADN-polimeraza dublu catenară (sursă: H.W. Zentgraf, Heidelberg, www.molecular-virology.uni-hd.de)

VHB își păstrează infecțiozitatea la temperatura -20°C timp de mulți ani, la $t^{\circ}+30^{\circ}\text{C}$ – timp de câteva luni, iar la $t^{\circ}+60^{\circ}\text{C}$ – timp de câteva ore, este rezistent la eter și căldură, se distruge la fierbere și în hipocloritul de sodiu [2, 8, 17, 22, 24, 40].

Structura genomică a VHB (figura 14) este una inelară, conține 3200 de nucleotide. Acesta este format dintr-un înveliș extern (anvelopă), ce conține ADN-circular dublu-catenar și parțial monocatenar și AND-polimeraza virală cu activitate de reverstranscriptază; este hepatotrop, dar poate fi regăsit și în rinichi, pancreas, alte celule mononucleare [23, 24, 44, 46]. Genomul VHB conține 4 gene care se suprapun parțial și au 4 regiuni deschise citirii ORF ("open reading frames"):

gena S, gena C, Gena P, Gena X, care codifică proteinele nucleocapsidei virale (core), polimerazele virale, antigenii de suprafață pre-S1, pre-S2 și S, proteina nonstructurală X [23, 24, 44, 46].

Gena S codifică proteinele de suprafață a anvelopei virale AgHBs pre-S1, pre-S2 și S (figura 13B). Regiunea S codifică proteina S mică ("small"), regiunile pre-S2 și S codifică proteina M HBs mijlocie ("middle"), regiunile pre-S1, pre-S2 și S codifică proteina L ("large") HBs. Regiunea S este mult mai stabilă decât regiunile pre-S1 și pre-S2, în care pot apărea mutații [23, 24, 44, 46].

Gena C (core) constă din porțiunea Cor și pre-Core, care codifică AgHBe din nucleocapsid și AgHBe, care se modifică după ce este secretată în citoplasma hepatocitului, iar mai apoi în sânge (figura 14). Acestea sunt ținta de bază a imunității celulare și umorale direcționate spre eradicarea VHB și distrugerea hepatocitelor infectate. Mutațiile din regiunea pre-C duc la dispariția AgHBe din ser, atunci când multiplicarea virală poate continua. Mutațiile din regiunea C și pre-C sunt asociate cu evoluția gravă a hepatitei [2, 23, 24, 46].

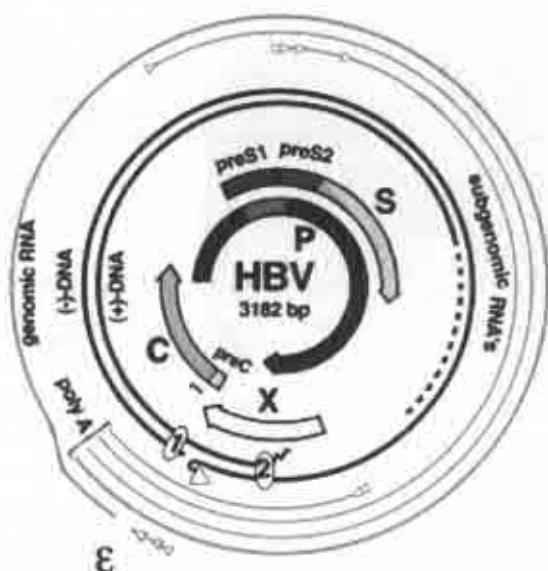


Figura 14. Structura genomică a VHB cu cele 4 gene: gena S, gena C, gena P, gena X (sursa: www.molecular-virology.uni.hd.de, 2015)

Gena P codifică sinteza ADN-polimerazei virale, care posedă activitate de transcriptază și ribonuclează, astfel fiind sintetizat ADN viral prin formarea ARN pre-genomic (intermediar). Prin această formă de sinteză pot fi reproduși genomii VHB mutați [1, 46].

Gena X codează Ag HBx – markerul timpuriu al replicării virale VHB. Semnificația AgHBx este puțin studiată și se presupune că poate fi importantă în cazurile de HVCB cu AgHBe nefativ. Anticorpul antiHBx sunt markerii

timpurii ai infectării cu VHB și au semnificație clinică în caz de cancerogenază hepatică [2, 23, 24, 46].

VHB are o structură complexă, care la exterior are o anvelopă cunoscută sub denumirea de *AgHBs* (figura 15). Această componentă a virusului se găsește liberă în sânge, limfă, în secretele biologice (lacrima, laptele matern, saliva, secrețiile vaginale, lichidul spermatic). *AgHBs* nu pătrunde în celulele infectate cu VHB, acestea fiind infectate de nucleocapsidă. VHB conține ADN-polimerază și 4 antigene: *AgHBs* (de suprafață), *AgHBe* (de infecțiozitate), *AgHBcor*, *AgHBx* care pot fi diferențiate pe baza secvențierii ADN VHB. Nucleocapsida este formată din ADN – componentă ce conține informația genetică necesară virusului pentru a se replica în hepatocit, mai multe enzime indispensabile replicării virale și capsida propriu-zisă, unde se află *AgHBc*. În hepatocitul infectat, AND-ul viral poate fi prezent în formă inelară covalent închisă cccADN, prezent doar în inelul nucleului hepatocitului și în formele relaxată și liniară, prezente doar în citoplasmă [23, 24, 46].

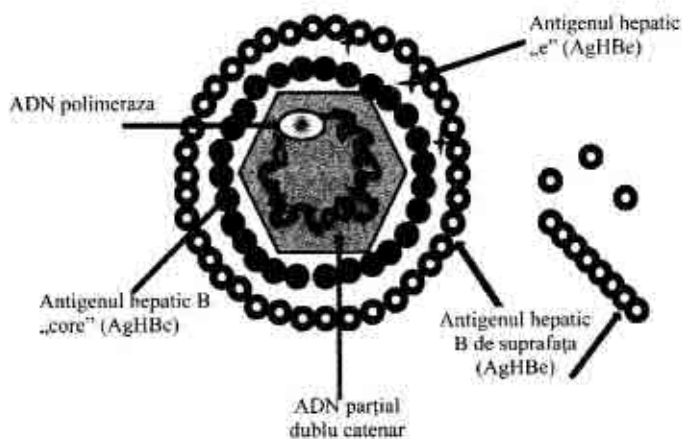


Figura 15. Structura antigenică a VHB (markerii virali): antigenul de suprafață *AgHBs*, *AgHBc* din nucleocapsid, *AgHBe* component al nucleocapsidului, ADN polimeraza, timidin kinaza (sursa: www.microbio.ucoz.com, 2010)

AgHBs este un complex proteic imunogen, inducând sinteza de anti-*HBs*, și foarte eterogen, cu 5 determinante:

- “a” – specifice de grup și comun pentru toate tipurile de *AgHBs*;
- “d/y” specifice aminoacidului în poziția 122 și
- “r/w” specifice poziției 160 de arginină sau lizină – două perechi de determinante care au rol de alele;
- subtipul “w” include subvariante w_1, w_2, w_3, w_4 ; “q”, “x”, “g” și câteva.

Combinarea determinantelor poate fi în 4 subtipuri cunoscute: “adw”, “ayw”, “adr”, “ayr” Aceasta joacă un rol important epidemiologic, dar și în apariția mu-

tațiilor de înveliș. Modificările nucleotidice sunt capabile să producă variații ale determinantelor antigenice, iar neutralizarea prin anticorpi specifici să nu fie realizată. Anticorpii care recunosc determinanta "a" fac parte din componentul de bază al sintezei anti-HBs după rezolvarea infecției cu VHB prin însănătoșire sau după imunizare anti-HVB. Astfel, în unele cazuri, la copiii vaccinați anti-HVB cu vaccin de generația I (derivat plasmatic) în Italia au fost decelați AgHBs, anti-HBs și ADN VHB pozitivi, fapt ce demonstrează prezența unor variante în lipsa neutralizării prin anticorpi anti-HBs la cei vaccinați. Aceasta explică eșecul vaccinării anti-HVB la un grup mic de vaccinați și apariția hepatitelor cu AgHBs negativ [27, 33, 38].

Antigenul AgHBc nu poate fi detectat în plasmă în stare liberă, dar numai în nucleul și citoplasma hepatocitelor infectate peste 10 zile de la infectare. În sângele pacienților pot fi decelați anticorpii anti-HBc de clasă IgM sau IgG, care au valoare de diagnostic. AgHBe este un antigen solubil asociat nucleocapsidei, poate fi determinat în sânge, este un indicator important al replicării virale începând cu perioada de incubație, după apariția AgHBs, și dispare după 2-4 săptămâni, înainte de a dispărea AgHBs. Persistența îndelungată a AgHBs este un indicator nefavorabil al replicării continue și al cronicizării procesului infecțios [2, 23, 24, 27, 33, 46].

AgHBe asociat nucleocapsidei este prezent în ser în perioada de incubație, este reprezentat de două tipuri de epitopi: AgHBe1 expus la suprafața capsidului și AgHB2 situat în centrul nucleocapsidului. Anticorpii față de AgHB1 reacționează numai cu proteina asamblată, iar față de AgHBe2 recunosc proteina numai după distrugerea centrului viral. Prezența AgHBe în ser semnifică replicarea activă a VHB. ADN viral este decelat în sângele pacienților odată cu antigenele VHB, iar prezența lui indică persistența replicării infecției cu VHB și cronicizarea [4, 23, 24, 27, 33, 46].

Datorită tehnologiilor contemporane și tehnicilor supraspecializate medicale, a fost posibilă secvențierea ADN-ului VHB în mai multe regiuni ale globului pământesc, ceea ce a demonstrat existența mai multor genotipuri VHB în funcție de regiunea geografică. Actualmente sunt cunoscute 8 genotipuri ale VHB notate A, B, C, D, E, F, G, H, cu o distribuție geografică distinctă, expresii clinice și proprietăți de replicare diverse [12, 13, 23, 24, 27, 28, 33, 46].

- *genotipul A* (subtipurile adw 2, ayw 1) - America de Nord, Europa de Nord-Vest;
- *genotipul B* (subtipurile adw2, adw3, ayw1) și *genotipul C* (subtipurile adw2, adw3, ayw3, adr și ayr) predomină în Asia de Est;
- *genotipul D* (subtipurile adw3, ayw2, 3, 4) predomină în țările Bazinului Mediteranean și în Orientul Mijlociu;
- *genotipul E* (subtipul ayw4) - în Africa de Vest;

- *genotipul F* (subtipurile adw4, ayw4) și *genotipul H* (subtipul adw4) – în America Centrală și de Sud;
- *genotipul G* (subtipul adw2) predomină în SUA și Europa.

Studiile cu privire la circulația genotipurilor VHB în populația generală și la persoanele infectate cu HIV din Europa sunt limitate, analiza multivariată din studiul EuroSIDA relevând faptul că în Europa de Est, 13 din 69 de pacienți au fost infectați cu genotipul A VHB (18,84%), pe când în 48 de cazuri genotipul a fost necunoscut [17, 18]. Studiile efectuate în România, în perioada anului 2012, privind circulația genotipurilor VHB la pacienții infectați HIV au constatat predominarea genotipului A la această categorie de pacienți, iar genotipul D al VHB a fost determinat mai frecvent la utilizatorii de droguri injectabile [17, 18]. În Rusia, studiile au demonstrat că printre adulți în 90% cazuri este predominant genotipul D, pe când genotipul A circulă la 5% din populație, iar genotipul C este determinat foarte rar [17, 55]. Studiile efectuate printre copiii cu HVCB din Rusia au determinat prevalența genotipului D în 52,8%, a genotipului A – în 6,3%, a genotipului E – 4,4% cazuri. Genotipurile B, C, F VHB nu au fost decelate la niciun copil inclus în studii, iar la 25% dintre copii, genotipul VHB nu a fost posibil de identificat. În 12% din cazuri, la copii au fost determinate 2 genotipuri, iar în 0,6% – trei genotipuri. Acest fapt explică posibilitatea de infectare multiplă cu diverse forme de genotip al VHB [55].

Maeshiro T. și colab. au demonstrat că la copii și la tinerii până la vârsta de 30 de ani HVBC evoluează mai frecvent cu AgHBe pozitiv, iar eliminarea activă a AgHBe are loc în HVCB cu genotip B, comparativ cu cei cu genotip C [14, 24, 27, 49, 53].

Genotipurile VHB variază în fiecare regiune geografică (*figura 16*): în zona Mediteranei și în China predomină genotipurile B, C, D, iar în America de Nord și Europa de Nord – genotipul A [17, 18, 19]. Genotipul VHB este direct dependent de evoluția progresivă a hepatitei cronice și de răspunsul la interferonoterapie. Genotipul B se caracterizează prin progresare mai lentă spre ciroză hepatică, indice necroinflamator mai redus și rată scăzută de progresare spre cancer hepatic. Genotipul A se asociază cu o frecvență mai înaltă a seroconversiei AgHBe în ani-HBe la terapia cu interferoane [12, 13, 55]. Circulația genotipurilor VHB în Republica Moldova la copii rămâne necunoscută.

Ciclul complicat de replicare a VHB cu transcripția inversată îi asigură virusului un potențial mutagenic mai mare de 150 de mutații, care pot determina variantele clinice ale HVCB, rezistența la tratamentul antiviral cu interferoni și influența asupra prognosticului maladiei [53, 55]. Cele mai studiate mutații ale genomului VHB sunt în pre-C-stop-codon, care induc pierderea AgHBe și menținerea replicării active, mutațiile în Core-promotor, care induce intensificarea replicării, determinând o evoluție severă a hepatitei și modificări de sebsibilitate la remediile antivirale [46]. VHB cu AgHBe negativ (pre-Core-mutant) este comun pentru toate

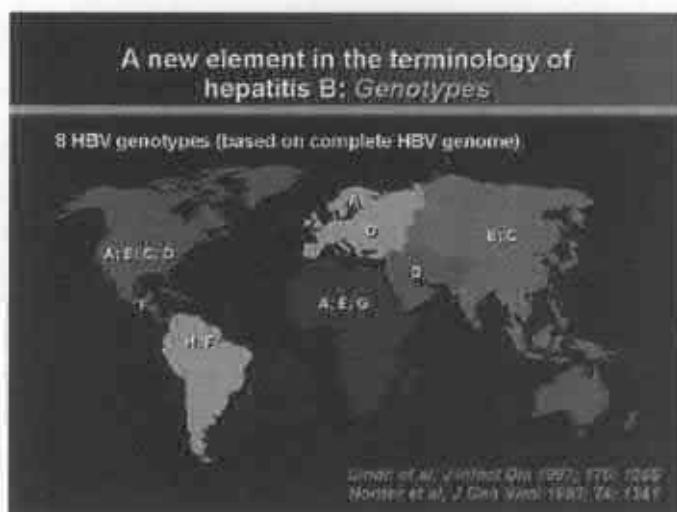


Figura 16. Distribuția geografică a VHB după genotip
(sursa: iancu, www.microbio.ucoz.com, 2010)

genotipurile B, C, D și poate determina răspunsul la tratamentul antiviral (tabelul 2). Concomitent a fost determinat rolul imunomodulator al AgHBe în procesul de recunoaștere a antigenelor de către T limfocitele CD4⁺ [26], VHB este de 50-100 de ori mai infecțios decât HIV și poate fi transmis prin sânge și alte lichide biologice (salivă, spermă, secrete vaginale) ale persoanei infectate [7, 23, 24, 33, 38, 46].

Tabelul 2. Mutațiile genomului VHB și influența lor în patogenia HVBC
(după: Baumert T. și colab., 2007)

<i>Regiunea genomului VHB</i>	<i>Locul mutației</i>	<i>Modificările la nivel molecular</i>	<i>Manifestările clinice</i>
Pre-S/S	Pre-S/pre-S1, S-promotor, S-splicing	Dereglarea asamblării virionului; dereglarea epitopului B și T celular	Hepatită fibrozantă colestatică, lipsa răspunsului imun, vaccin-are neefectivă
Pre-C	Pre-C-stop-codon	Pierderea AgHBe	Hepatită severă, absența AgHBe
Core	Core	Afectarea epitopilor T celular	Hepatită severă, persistența AgHBs
RT/Pol	Pol	Mereglarea replicării	Persistența ascunsă a VHB, rezistența la remedii antiretrovirale
elemente reglatoare	Core-promotor	Replicarea și asamblarea rapidă a virionilor VHB, dereglarea sintezei AgHBe	Evoluție gravă a HVBC, forma AgHBe negativă a HVBC

Formele de HVBC cu AgHBe negativ au fost descrise în anii '80 ai sec. XX [1, 22] cu mutații în regiunea pre-Core a VHB ($G \geq A$) și împiedicarea reproducerii AgHBe. În consecință, la pacienții cu HVBC infectați cu acest virus mutant în sânge se decelau anti-HBe. Aceste forme pentru prima dată au fost identificate în țările mediteranene, unde infecția cu VHB era mai frecventă decât în țările europene sau în SUA [1, 2, 5, 7]. Referitor la mutațiile genomului VHB la copii în Republica Moldova în literatura de specialitate sunt insuficiente informații.

Conform datelor prezentate de Sporea I., în România printre adulți hepatitele cronice virale B aproximativ în 80% cazuri evoluează sub forme „e” negative, cu predominarea genotipului D [17].

După datele European Society for Paediatric Gastroenterology, Hepatology and Nutrition (ESPGHAN, 2013), la copiii din Europa de Vest și America de Nord, pozitivitatea AgHBs este rar întâlnită, datorită programelor naționale de vaccinare anti-HVB, iar problemele legate de HVBC la copii, cu care se confruntă pediatrii, 2-5% din cazuri sunt printre cei adoptați ce provin din țările de origine cu endemicitate înaltă a infecției cu VHB. Prin intermediul acestei categorii de copii sunt transportate diversele genotipuri VHB, care determină formele severe de evoluție a maladiei [36]. Conform studiilor lui Liu și Sokal, efectuate pe 23 de copii cu HVBC tratați cu interferoane în Belgia, în 2001, țară cu endemicitate joasă privind infecția cu VHB, au demonstrat o rată înaltă a prezenței mutației pre-S a 4 gene ale VHB (A, B, C, E), fapt ce semnifică o varietate geografică a genotipului VHB la copii [19, 36].

Ni Yh și colaboratorii săi, în 2004, au raportat rezultatele prevalenței genotipurilor VHB la copiii din Taiwan pe un lot de 460 de copii cu portaj a, VHB, care au fost supravegheați timp de 15 ani, și 26 de copii cu CHH [29]. Toți copiii au fost grupați în funcție de prezența AgHBe și apariția seroconversiei AgHBe/anti-HBe sau a anti-HBe la momentul includerii în studiu. S-a constatat că la copiii cu portaj cronic de VHB a predominat genotipul B în 73-86% în cazurile AgHBe și în 76% de cazuri cu anti-HBe (+). Genotipul C al VHB a fost determinat la 27% din copii cu AgHBe și în 6% cazuri cu anti-HBe +, acesta întârziind seroconversia față de cei cu AgHBe pozitiv și genotipul B [29, 36].

La copiii cu infecție cronică cu VHB a fost demonstrat rolul important al mutației genice pre-S2 în dezvoltarea cancerului hepatocelular, aceștia necesitând o strategie de supraveghere mai intensă pentru depistarea timpurie a proceselor maligne [14, 15, 16].

Multiplicarea VHB

Mecanismele de reproducere și de multiplicare a VHB includ 16 pași consecutivi (*figura 17*).

Etapele intracelulare ale ciclului de viață al VHB (*figura 17*) includ atașarea virusului de către receptorii membranei hepatocitului, penetrarea prin endocitoză și fuzionarea în interiorul hepatocitului (1), dezasamblarea și decapsidarea

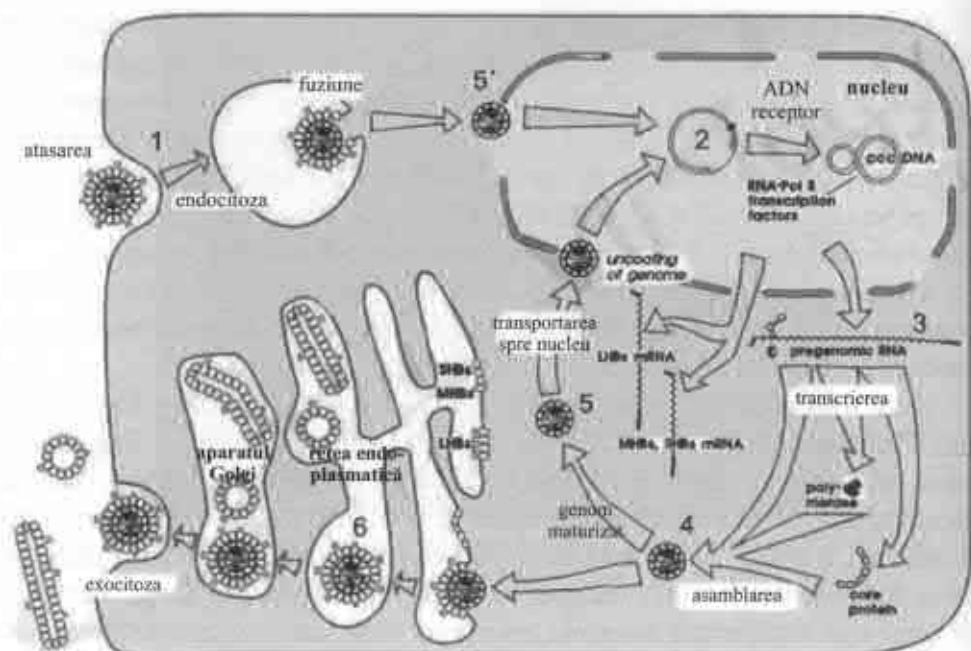


Figura 17. Etapele de replicare a VHB în hepatocit
(sursa: www.molecular-virology.uni.hd.de, 2015).

nucleocapsidei (conține un ADN parțial dublu-catenar circular relaxat = ADNcr) (5), trecerea în nucleu prin porii membranei nucleare a AND-polimerazei virale, eliberarea și refacerea ADN-ului genomului parțial dublu catenar de enzime celulare (2,5), transcrierea și transportarea ARN pregenomic prin intermediul cccADN care servește ca matrice pentru sinteza ARN (3), formarea nucleocapsidei imature de către ARN pregenomic și subgenomic ARNs, incapsularea ARN pregenomic și a AND-polimerazei în nucleocapsidă (4), transcrierea inversă a ADN care este retransportat în nucleu (5), transportarea în reticulului endoplasmatic și aparatul Golgi cu asamblarea și învelirea cu AgHBs a nucleocapsidei mature, exportarea VHB în exteriorul hepatocitului prin exocitoză (6). Concomitent are loc sinteza în exces a particulelor sferice și a filamentelor, care nu au proprietăți infecțioase. La implicarea factorilor de transcripție ai gazdei și a celor virali (core, proteina reglatoare X) poate fi indusă modificarea expresiei genice a VHB prin interacțiunea cu promotorii virali ai celor 4 ORF (inclusiv gene ale core, ale polimerazei, ale RNaseH, ale domeniilor proteinelor terminale, ale genelor pentru proteinele L, M și S codante) [23, 24, 46].

Virusul hepatitei B nu este citolitic, iar hepatocitoliza este determinată de răspunsul imun al gazdei. Limfocitele T CD8⁺ și celulele NK atacă și distrug hepatocitele infectate, iar anticorpii specifici neutralizează virusul circulant [23, 24, 33, 46]. ADN viral dublu catenar este extrem de stabil, poate persista sub formă de plas-

midă în hepatocit, fiind la originea portajului cronic și a fenomenelor de reactivare, sau se poate integra în cromozomul hepatocitelor cu inducerea posibilă a acțiunii oncogene. Implicarea transcriptazei inverse se află la originea mutațiilor, precum rezistență la chimioterapice, eșec în cursul terapiei antivirale sau vaccinare, apariția formelor mutante cu AgHBe negativ. Hepatocitele infectate prezintă pe suprafața lor antigene virale, ce stimulează un răspuns imun [33, 38, 46].

Epidemiologie

Distribuția geografică a infecției cu VHB este neuniformă și variază de la țară la țară, deosebindu-se următoarele zone de endemicitate:

- a) *endemie redusă* (0,1-2%): SUA, Europa de Nord și de Vest, Australia, Noua Zeelandă, Canada, Marea Britanie;
- b) *endemie medie* (2-7%): Bazinul Mării Mediterane, Europa de Est, Orientul Mijlociu, Asia Centrală, Japonia, America de Sud și Centrală, Republica Moldova, România, Rusia;
- c) *endemie înaltă* (8-15%): China, insulele Oceanului Pacific, Asia de Sud-Est, Africa de Sud Sahariană [30].

Regiunile geografice cu endemicitate intermediară, la rândul lor, sunt divizate în regiuni cu endemicitate intermediară înaltă, cu rata prevalenței hepatitei virale B cronice de 5-7%, și endemicitate intermediară joasă, de 2-4% (figura 18). Conform estimărilor recente, 6% sau 360 mil. din populația mondială este infectată cronic cu VHB [31, 36, 40, 47, 48]. Anual, în lume, în jur de 500 000 de persoane decedează de ciroză și de carcinom hepatocelular, cauzate de infecția cronică cu VHB, și suplimentar 40 000 de persoane decedează din cauza formei fulminante a hepatitei virale acute B.

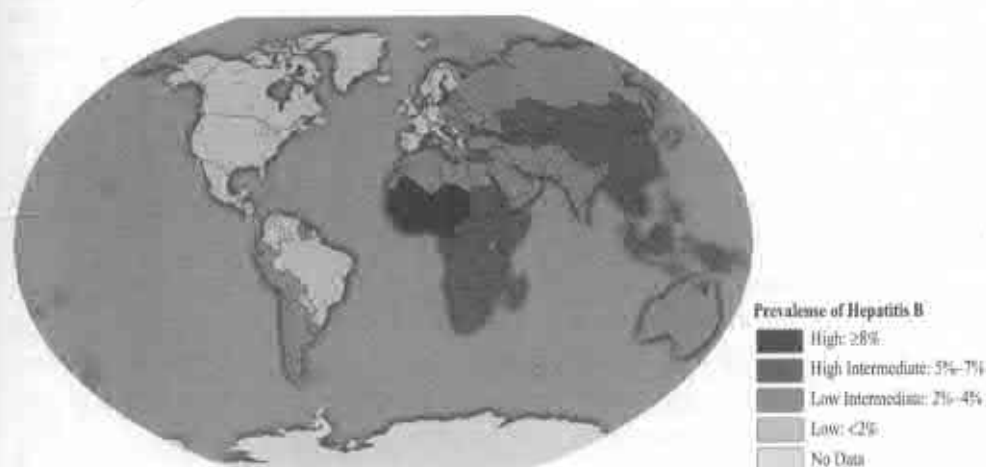

Figura 18. Prevalența geografică a hepatitei virale B cronice la adulți

(sursă: Ott JJ, Stevens GA, Groeger J, Wiersma ST. Global epidemiology of hepatitis B virus infection: new estimates of age-specific HBsAg seroprevalence and endemicity. *Vaccine*. 2012; 30(12): p. 2212-2219)

După anul 1985, în lume morbiditatea prin hepatită virală acută B la adulți și la copii a început să scadă datorită vaccinării anti-HVB și vaccinării copiilor nou-născuți și a persoanelor cu risc major. Vaccinarea specifică anti-HVB a fost introdusă în lume în 1982. Primul vaccin recombinant a fost Engerix-B (GlaxoSmithKline), folosit în 1986. Taiwanul a fost prima țară care a introdus în 1986 vaccinarea antiHVB la copiii nou-născuți. În SUA, vaccinarea anti-HVB a fost începută în 1986 cu imunizarea copiilor nou-născuți și a persoanelor cu risc major. În perioada 2002-2007, în Statele Unite ale Americii, datorită măsurilor complexe, inclusiv imunizarea specifică anti-HVB a nou-născuților, incidența prin hepatită virală acută B s-a micșorat de 2 ori. Cu toate acestea, 0,3-0,5% din populația SUA continua să sufere de hepatită virală cronică B, dintre care 47-70% revenea pe seama migranților. Conform datelor de literatură, în SUA anual sunt constatate în jur de 22 000 de nașteri la femeile infectate cronic cu VHB, care au riscul major de a infecta nou-născuțiiilor [3, 36, 40, 47, 49, 50].

Regiunea Asiei este considerată o zonă endemică extrem de importantă în plan epidemiologic, deoarece 78% din infecția mondială cu VHB se regăsesc pe acest continent [40]. Taiwanul, China, Thailand sunt zone de hiperendemicitate, unde rata prevalenței infecției cu VHB este mai mare de 10-15% și poate depăși 25% în unele zone. În aceste țări cu incidență ridicată a infecției cu VHB, venitul mediu pe cap de locuitor este foarte mic, iar majoritatea adulților contractează infecția cu VHB în copilărie ca urmare a transmiterii materno-fetale (pe verticală) sau de la individ la individ (pe orizontală) [3].

În Orientul Mijlociu și subcontinentul indian, infecția cronică cu VHB este estimată la 2-5% din populația generală. Rate ridicate ale infecției cronice cu VHB sunt atestate în regiunea Amazonului din America de Sud și în Europa Centrală și de Est. În Africa, infecția cu VHB este constatată la 16% din populație, câte 3% la populația Americii de Nord și de Sud, Oceaniei, Europei. În regiunea Subsahariană, prevalența infecției cu VHB atinge până la 20%, iar în insulele Oceanului Pacific, valorile pot depăși 8% [40]. Conform raportărilor statistice, în SUA prevalența infecției cronice cu VHB este constatată mai frecvent la populația de rasă negroidă (în 20% cazuri) decât la cea albă [3].

În Europa, vaccinarea anti-HVB a început în 1991. Conform datelor statistice, în Europa anual sunt raportate în jur de 14 milioane de cazuri de infecție cronică cu VHB și 36 000 de decese printre adulți drept consecință a maladiei, prevalența portajului AgHBs fiind de 0,1-8%. Problema majoră o reprezintă consumatorii de droguri intravenoase, care au șanse duble de a fi infectați cu VHB. În Olanda, prevalența hepatitelor virale în rândul populației autohtone este scăzută, iar printre migranți infecția cronică cu VHB constituie 20%, iar cu VHC - 1,1%. În Turcia, prevalența AgHBs în rândul populației generale constituie 8%, în România - 6%, Bulgaria - 4%, Letonia și Grecia - 2%, Slovenia, Polonia,

Cehia, Belgia, Lituania, Ungaria, Slovacia și Norvegia – sub 0,5% [3, 12, 13, 25, 28, 38, 40, 46, 55]. Ponderea copiilor infectați cronic cu VHB rămâne insuficient studiată.

În Rusia, în ultimii ani, morbiditatea prin hepatită virală B acută la copii este în declin continuu, datorită realizării cu succes a măsurilor profilactice complexe și, în primul rând, a aplicării Programelor Naționale de vaccinare anti-HVB a nou-născuților și revaccinare a copiilor după anii 1990-1993. Conform estimărilor din Rusia, în perioada 2000-2012, morbiditatea prin HVB acută a fost diminuată de 30 de ori, astfel ca în anul 2013 indicii morbidității au constituit 1,43 la 100 000 populație. Vaccinarea anti-HVB a copiilor cu vârsta sub 14 ani a permis reducerea morbidității prin HVB acută la această categorie de 90 de ori, indicele morbidității diminuându-se de la 9,96 până la 0,11 la 100 000 de copii în vârstă de până la 14 ani. Contrar vaccinării anti-HVB a copiilor și diminuării indicilor morbidității prin hepatită virală B acută, morbiditatea prin hepatită virală B cronică rămâne a fi majorată, constituind 33,7 la 100 000 populație în anul 2012 și depistarea a 3 mil. de purtători cronici de AgHBs și bolnavi cu HVBC. Conform screeningului efectuat în 2012 în Rusia la un număr impunător de populație și datelor oficiale statistice raportate de experți, AgHBs a fost decelat la 5952 de donatori de sânge și a componentelor lui, la 16513 femei gravide și 915 copii născuți de mame infectate cu VHB [47].

Infecția cronică cu VHB la gravide este o problemă gravă a sistemului de sănătate din întreaga lume, deoarece există riscul major de a transmite infecția la făt, nou-născut sau în perioada postnatală în timpul măsurilor de îngrijire a copilului [31, 40, 46]. Tratamentul etiopatogenetic antiviral al gravidelor cu viremie înaltă VHB este limitat la anumite remedii și nu este recomandat în fiecare caz. Costurile indirecte necesare pentru îngrijirile pacienților cu hepatită virală cronică B sunt greu de estimat, iar cele sociale și economice ridicate cauzează suferință umană, o calitate redusă a vieții. Infecția cu VHB contractată perinatal sau în fragedă copilărie evoluează frecvent asimptomatic sau cu semne clinice minore, dar are un risc major spre cronicizare în 90% din cazuri [15, 16]. 25% dintre cei care sunt infectați cronic cu VHB la vârsta copilăriei și 15% care sunt infectați după vârsta de 18 ani sunt asimptomatici până la debutul cirozei, decedând prematur. În Statele Unite ale Americii, anual sunt raportate 2000-4000 de decese din cauza infecției cronice cu VHB [15, 40].

La copii, riscul cronicizării infecției cu VHB variază în funcție de vârsta la care a fost contractată infecția. După datele prof. Dhumeaux D., 2014 (Franța), copiii nou-născuți de mame cu infecția cronică cu VHB și AgHBe pozitiv au riscul infectării cu VHB în primele 6 luni după naștere în 70-90%, iar în cazul AgHBe negative la mamă – în 10-40% din cazuri. Aproximativ 90% din nou-născuții și 25-50% dintre cei de 1-5 ani infectați cu VHB dezvoltă infecția cronică, pe când la adulții aceasta este în jur de 5% [15, 16, 40]. Abia după vârsta de 8-10

ani, când imunitatea copilului este similară adultului, cronicizarea infecției cu VHB poate avea loc într-o pondere mai mică de 10-15% [27].

După Крамарев С. (2013), infectarea cu VHB pe cale materno-fetală transplacentară are semnificație epidemiologică și poate duce la dezvoltarea hepatitei virale B acute în 10-50% din cazuri [49]. În Ucraina, la 24,3% din femeile gravide a fost constatată infecția cu VHB [50]. Important este în care trimestru de sarcină a fost infectată cu VHB femeia gravidă și care este nivelul viremiei VHB în cazul hepatitei virale B acute sau cronice în perioada sarcinii. Infectarea fătului poate avea loc în 10% din cazuri dacă femeia gravidă a contractat infecția în I sau al II trimestru al sarcinii, iar între 30-60% – în trimestrul III. Copiii nou-născuți pot fi infectați și în perioada de travaliu [49, 50]. Dacă femeia gravidă prezintă faza replicativă cu AgHBe pozitiv și viremie înaltă VHB, riscul infectării nou-născutului există în 90-95% cazuri [49, 50]. Infectarea cu VHB a copiilor în primul an de viață are un risc de cronicizare de 70-90%, la vârsta de 2-3 ani – 40-70%, 4-6 ani – 10-40%, iar la cei mai mari de 7 ani – 6-10% [50]. Ponderea HVBC printre copiii cu patologiei oncohematologice în Ucraina atinge 25-30%, dintre care 10% sunt infectați concomitent cu VHB și VHC [54]. În pofida evoluției benigne a HVBC, 3-5% dintre copii și 0,01-0,03% adolescenți cu portaj cronic de AgHBs dezvoltă CH sau HCC înainte de atingerea vârstei de maturitate [36].

În Rusia, ponderea hepatitelor virale B cronice în structura etiologică a hepatitelor cronice la copii constituie 40,8%, a hepatitei virale C cronice – 49,8%, iar a hepatitei virale D cronice – 0,5% [53]. 42% din cazurile cu HVBC la adult au origine în copilărie, iar HVCC – în adolescență (E. Sokal et al., 2001, 2013, 2015).

În România, HVBC la copii reprezintă 10,6% din bolile cronice hepatice ale copilului [27]. HVBC la copii în timp de 16-21 ani evoluează în 3,8% din cazuri în hepatocarcinom (T. Fujisawa et al., 2001, Japonia).

În Republica Belarus, hepatitele virale B, C, D la copii de asemenea reprezintă o problemă majoră de sănătate publică, deși că este considerată o regiune cu endemicitate joasă, cu o rată AgHBs sub 1% [48]. În Belarus vaccinarea anti-HVB a copiilor a fost introdusă din 1996 în grupele de risc, iar din 2000 este realizată vaccinarea totală a nou-născuților și a copiilor de vârsta de 13 ani, conform calendarului național de imunizări [48].

În Republica Moldova (Spănu C. și col., 2008), hepatita virală B ca nosologie separată a început a fi înregistrată din anul 1966, iar țara poate fi calificată în prezent drept o zonă cu endemicitate medie (frecvența decelării AgHBs variază în jur de 2-7%) după o perioadă de hiperendemicitate înaltă, riscul de infectare pe parcursul vieții pentru toate grupele de vârstă ale populației constituind 20-60%. În 1989, în Republica Moldova a fost inițiată vaccinarea selectivă a nou-născuților de mame cu AgHBs pozitiv, fapt ce a pus baza reducerii nivelului morbidității prin HVB printre copii pentru implimentarea în 1994 a imunizării antiHVB a tuturor nou-născuților și a unor categorii de populație cu risc major (colaboratori

medical, copii din focare familiale de infecție cu VHB)^[33, 38, 56]. Începând cu anul 1997 până în prezent, în Republica Moldova au fost și continuă a fi realizate măsuri complexe profilactice, vaccinarea și revaccinarea copiilor și a persoanelor cu risc major de infectare în cadrul celor 3 Programe Naționale de combatere a hepatitelor virale B, C, D:

- I – Programul Național de combatere a hepatitelor virale B, C, D, anii 1997-2006;
- II – Programul Național de combatere a hepatitelor virale B, C, D, anii 2007-2011;
- III – Programul Național de combatere a hepatitelor virale B, C, D anii 2012-2016.

Estimarea financiară a costului total al Programului Național 2012-2016 a constituit 76392 dolari SUA (976837 lei), dintre care 74% din alocațiile statului au fost direcționate tratamentului a 20 de copii anual cu hepatite virale cronice (Monitorul Oficial al RM, a. 2012, nr. 34-37, art. 115. HG RM nr. 90 din 13.02.2012)^[33, 38, 56]. Datorită realizării acestor programe naționale, indicii morbidității prin hepatită virală B acută printre populația generală în ultimii 18 ani s-a redus esențial: de la 25,5 la 100 000 în anul 1997 la 1,23 în 2014; prin hepatită virală C – respectiv de la 6,14 la 1,67; prin hepatită virală D (HVD) – de la 1,89 la 0,19 la 100 000 populație în anul 2014.

Conform datelor Centrului Național de Sănătate Publică, în Republica Moldova, în ultimii ani, incidența prin hepatită virală acută B a diminuat considerabil morbiditatea prin hepatita acută la populația generală (*figura 19*). Pe parcursul anului 2014 au fost înregistrate 1853 de cazuri noi de hepatite virale cronice, inclusiv hepatite virale B fără delta antigen primar depistată – 941 de cazuri (23,1‰^{1/1000}), hepatite virale B cronice cu delta antigen primar depistate – 50 de cazuri (1,23‰^{1/1000}), variind în diferite zone geografice ale republicii^[33, 38]. Măsurile complexe nespecifice și cele specifice aplicate în îltimii ani au contribuit esențial la diminuarea morbidității prin hepatită acută și cronică virală B și printre copii (*figurile 20, 21*). Dimpotrivă, valorile incidenței și prevalenței prin hepatite virale B, C, D cronice la copiii de vârsta 0-17 ani 11 luni 29 de zile (la 100 000 locuitori) actualmente rămân mult mai înalte decât cele europene^[33, 38, 56].

Imunizarea selectivă a nou-născuților și apoi totală, precum și implementarea măsurilor profilactice nespecifice au contribuit nu numai la diminuarea morbidității prin HVB acută la copii cu vârsta de 7-14 ani în Republica Moldova, ci și la modificarea raportului de vârstă a celor infectați^[38]. Conform estimărilor experților în domeniu, în perioada prevaccinală HVB acută predomina printre copiii de 3-6 ani și 0-2 ani, apoi, după aplicarea măsurilor prevăzute de Programele Naționale, HVB acută mai frecvent se depistează printre adolescenți^[38, 56].

Altele sunt valorile incidenței și prevalenței prin forme cronice de hepatită virală B la copii în Republica Moldova (*figurile 19, 20, 21*). Conform datelor

prezentate de Centrul Național de Sănătate Publică, în ultimii 5 ani valorile incidenței (figura 19) prin HVCB la copii s-au diminuat de 2 ori și constituie 3,3 în 2014 față de 7,87 în 2009 la 10 000 copii. Valorile prevalenței prin hepatită virală cronică B la copii sunt de asemenea în descreștere în ultimii 5 ani, constituind 21,6 în 2014 față de 66,27 la 10 000 copii în 2009. Acești indicatori au un nivel mult mai înalt față de aceiași indicatori europeni [31, 12, 13, 36, 38, 56].

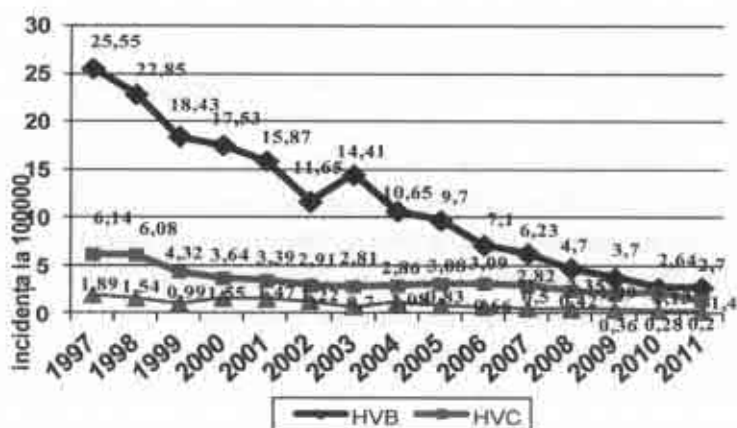


Figura 19. Dinamica incidenței prin hepatite virale B, C, D acute la populația generală în Republica Moldova, în anii 1997-2011

(sursa: Spănu C. „Rezultatele implementării Programelor Naționale de combatere a hepatitelor virale B, C, D în Republica Moldova, aa. 1997-2011”, CNȘPSP)

Diminuarea de aproape 2 ori a incidenței și a prevalenței prin hepatite virale B cronice la copii în Republica Moldova s-a produs concomitent cu scăderea numărului de nașteri în ultimii ani. Totodată, structura etiologică a hepatitelor

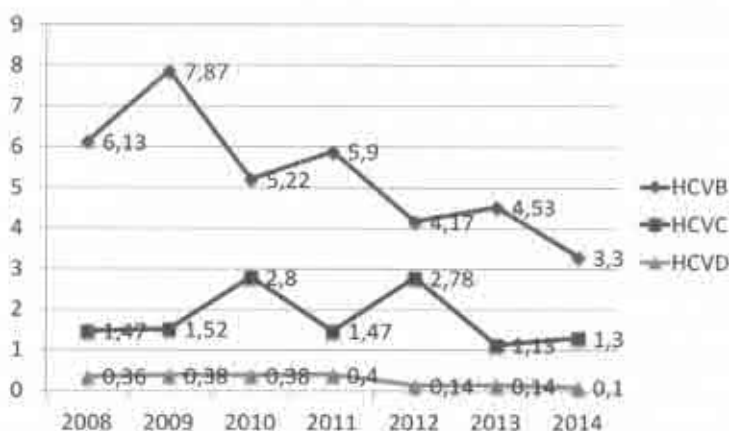


Figura 20. Dinamica incidenței (la 10000) prin HVC B, C, D la copii în perioada 2008-2014 în Republica Moldova (surse: CNMS, CNȘPSP, 2015)

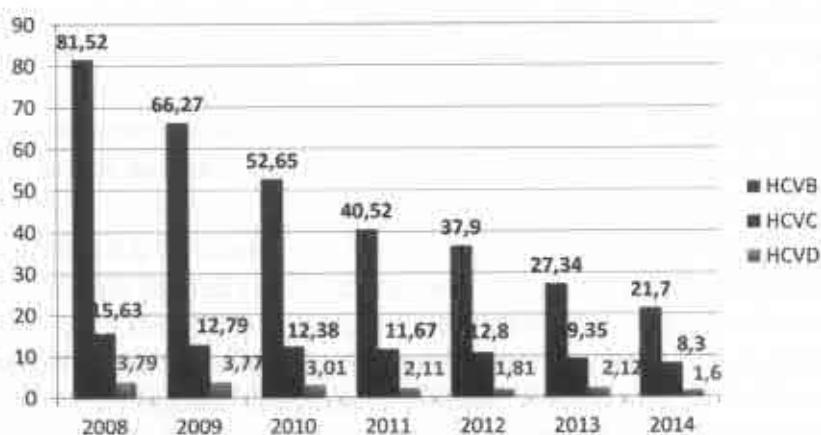


Figura 21. Dinamica prevalenței (la 10000) prin HCV B, C, D cronice la copii în perioada 2008-2014 în Republica Moldova (surse: CNMS, CNȘPSP, 2015)

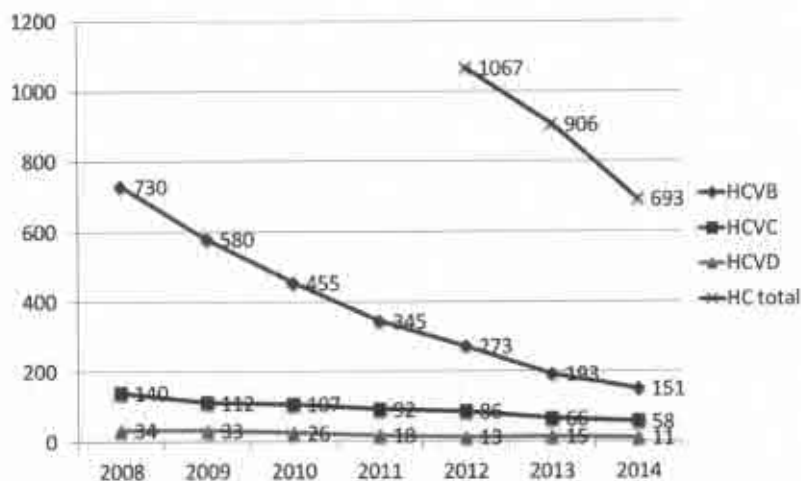


Figura 22. Dinamica numărului absolut al copiilor cu HCV B, C, D aflați în evidență în Republica Moldova, în perioada 2008-2014 (surse: CNMS, CNȘPSP, 2015)

virale cronice la copii a rămas aceeași cu predominarea HVB cronice. Dinamica numărului de copii de vârstă 0–17 ani 11 luni 29 zile aflați în evidență, prevalența (la 100 000 populație) și ponderea (%) hepatitei cronice virale la copii sunt următoarele în perioada 2012-2014 (Raportul anual al Centrului Național de Management în Sănătate pentru anii 2012–2014, RM):

- 2012 – 1067 copii, dintre care 458 (43%) de etiologie virală, inclusiv primar depistați 59, prevalența 148,3 la 100 000 populație. Dintre cei primar depistați HVBC a constituit 50,8% (30).

- 2013 – 906 copii, dintre care 357 (39%) de etiologie virale, inclusiv 51 primar depistați, prevalența 123,8 la 100 000 populație; dintre cei primar depistați HVBC a constituit 63% (32).
- 2014 – 693 copii, din ei 283 (41%) de etiologie virală, dintre care 44 primar depistați, prevalența 99,7 la 100 000 populație. Dintre cei primar depistați 52,3% (23) le-au constituit copiii cu HVBC.

Datele prezentate (*figurile 21, 22*) atestă diminuarea de 3,7 și 4,8 ori respectiv în această perioadă a prevalenței și a numărului absolut de copii aflați în evidență cu hepatite virale cronice. Valorile indicilor menționați (*figurile 19–22*) la copii totuși rămân a fi mai înalte comparativ cu cele din țările vecine, indicând necesitatea studierii în continuare a cauzelor cronicizării infecției cu VHB, VHC, VHD în rândul copiilor, impunând noi strategii de profilaxie și de management terapeutic eficient.

Sursa de infecție, mecanismele și căile de transmitere a VHB

Drept sursă de infecție cu VHB pentru copii servesc mamele lor infectate, membrii familiei cu hepatite virale acute sau cronice active virale și purtătorii asimptomatici de AgHBs [2, 14, 19, 20, 21, 29]. Un risc major epidemiologic pe parcursul întregii vieți îl prezintă persoanele cu AgHBs și AgHBe pozitive. VHB poate fi transmis prin expunere percutanată sau permucoasă prin intermediul diverselor lichide biologice infectate: cu sângele contaminat în timpul transfuziilor de sânge sau ale componentelor; țesut și organe prelevate de la persoane infectate; lichid cefalorahidian; lapte matern, salivă, bilă, lacrimi, sudoare, fluide expectorante, urină, cu excepția dijecțiilor. Pentru a se produce infectarea cu VHB este necesară o cantitate mică de 0,00004-0,00005 ml de material infectat. Prin înțepătura cu acul unei seringi poate fi inoculat 0,0001 ml de sânge, ce poate conține în jur de 100 de doze de VHB. Infectiozitatea sângelui contaminat cu VHB este de 100-1000 de ori mai mare decât a celorlalte lichide biologice și prezintă importanță majoră epidemiologică. VHB este de 50-100 de ori mai infecțios decât virusul HIV [23, 24, 38].

Mecanismele principale de transmitere a infecției cu VHB sunt:

- *vertical* – de la mama infectată la nou-născut în timpul travaliului sau intrauterin;
- *orizontal* – prin contacte habituale directe cu membrii familiei infectați, care frecvent sunt asimptomatici;
- *injecții și înțepături* cu instrumentariu insuficient sterilizat și contaminat cu VHB;
- prin *transfuzii de sânge* și ale derivatelor lui (plasmă, eritrocite deplasmate, masă trombocitară, fibrinogen, trombin etc.);
- prin *contact sexual* în adolescență.

Transmiterea transplacentară a VHB de la mama infectată cu AgHBs+ la făt

nu depășește 8% din cazuri, însă riscul de infectare în aceste cazuri crește în timpul travaliului fiind necesară întreprinderea măsurilor specifice profilactice [3, 50]. Se presupune că VHB poate fi transmis prin intermediul laptelui matern, deoarece în probele de lapte poate fi decelat AgHBs în cantități mici, însă până acum nu a fost demonstrat că alăptarea la sân poate majora riscul transmiterii infecției de VHB copilului. Cercetările efectuate în Marea Britanie pe un lot de 126 de femei cu portaj a VHB ce alăptau copiii la sân nu au demonstrat prezența riscului infectării la aceștia. Cu toate acestea, transmiterea VHB poate fi posibilă prin intermediul microtraumelor areolului mamelar ale sânelui femeii cu viremie înaltă VHB ce alăptează [50].

O altă modalitate de infectare a copiilor cu VHB este contactul apropiat între copii în timpul jocurilor prin intermediul jucăriilor sau altor obiecte contaminate. Infectarea cu VHB poate fi realizată și prin intermediul folosirii în comun a diverselor obiecte de igienă – periute de dinți, aparate de bărbierit, instrumente de manichiură și pedichiură, prin pirsing și tatuaj [3, 48, 50].

În cazul infectării copilului cu VHB pe cale verticală, faza de imunotoleranță poate dura până la 10-30 de ani, cu persistența îndelungată a viremiei, ALAT și ASAT ușor majorate sau la limita normei, evoluție progresivă a maladiei până la ciroză hepatică, iar seroconversia spontană AgHBs în anti-HBs are o rată minimală de 0,5% [3,50]. Una dintre particularitățile importante ale evoluției naturale a hepatitei virale B este legătura cu cancerul hepatocelular, care este de 100 de ori mai frecvent întâlnit la persoanele infectate cronic cu VHB. A fost demonstrat că 80% din cancerul hepatic este la adulți asociat hepatitei virale B, aceasta fiind pe locul doi după tabagism [3, 50].

Infecția cu VHB la copii de asemenea poate fi transmisă *nosocomial* în cadrul instituțiilor medicale. Riscul de răspândire a infecției cu VHB rămâne major în colectivitățile închise (scoli-internat, case de copii, orfeline etc.), unde infecția poate fi transmisă atât pe căi habituale, cât și prin căi artificiale. Infectarea populației cu VHB poate fi realizată la exploatarea încorectă a *deșeurilor medicale*, biologice și nebiologice, contaminate de către instituțiile medicale și nemedicale. Este important de menționat că VHB nu poate fi transmis prin produse alimentare, pe cale aerogenă, prin apă sau prin intermediul înțepăturilor de insecte [3, 4, 5, 9, 14, 19, 21, 23, 33, 38].

3.2. Imunopatogeneza și evoluția hepatitei virale B la copii

Mecanismele patogenice ale hepatitei virale B au unele particularități principale ce le deosebesc de alte hepatite virale [2-5, 7, 9, 15, 17, 21, 23, 26, 29, 33, 38, 46, 52]. Prima particularitate importantă este că VHB pătrunde în organism, de regulă, prin căi parenterale, dar poate fi inoculat și antenatal (intrauterin) sau vertical. Transmiterea verticală a VHB de la mamă la făt poate fi realizată prin trei modalități:

- *antepartum*, prin pasajul transplacentar al virusului;
- *intrapartum*, deoarece în timpul travaliului contracțiile uterine produc microtransfuzii de aproximativ 3 ml de sânge de la mamă la făt, și în timpul expulziei, prin contractul tegumentelor și mucoasei conjunctivale a nou-născutului cu sângele și secrețiile materne infectate;
- *postpartum*, prin alăptarea la sân.

Aceste modalități de infectare fac ca VHB să fie transportat pe cale hematogenă în ficat.

O altă particularitate patogenetică a infecției este că virusul B nu este citopatic și nu are proprietatea de a afecta direct hepatocitele, iar leziunile hepatice se produc prin mecanismul imunologic [2]. Citoliza hepatocitelor este determinată de T limfocitele citotoxice CD8 din momentul recunoașterii antigenelor VHB localizate în interiorul hepatocitelor. În cazul unui răspuns imun insuficient, distrugerea hepatocitelor infectate se realizează mai puțin activ și eliminarea totală a VHB nu se produce, iar procesul infecțios progresează lent, cu persistența VHB și evoluție spre cronicizare [46, 51]. Infecția cu virusul hepatitei B induce un spectru larg de manifestări clinice: de la starea de purtător asimptomatic, hepatite acute autolimitate sau fulminante până la hepatite cronice, cu o evoluție progresivă spre ciroză hepatică sau carcinom hepatocelular [2].

În patogenia infecției cu VHB sunt implicate mai multe mecanisme ce țin atât de proprietățile eterogenetice ale VHB, de capacitatea de a genera mutații genice, precum și de statutul imunogenetic ale gazdei și reacțiile imunopatologice induse în organism ca răspuns la infectare [2]. Răspunsul imun al gazdei este compus din 2 tipuri de procese: recunoașterea și eliminarea VHB și reacțiile imunopatologice, care au drept scop eliminarea virusului și a hepatocitelor infectate [2, 52, 55]. Aceste interacțiuni virus-gază includ o variație relevantă de expresii clinice ale maladiei și explică rolul VHB în inducerea lezării celulelor hepatice și în apariția apoptozei, precum și impactul răspunsului imun la terapia antivirală. Eliminarea eficientă a VHB se bazează pe determinanții antigenici virali (AgHBs, pre-S1, pre-S2, AgHBcor, apariția mutațiilor genice ale VHB cu lipsa sintezei de AgHBe) și defectele sistemului imun al gazdei (producerea de interferoni proprii, funcționalitatea sistemului celular de T limfocite și B limfocite ale copilului).

În literatura de specialitate sunt raportate date privind manifestările particulare ale unor forme de HVBC cu mutații genice care pot schimba evoluția naturală a infecției cu VHB și pot induce rezistență antivirală [2]. Cantitatea suficientă de material biologic pentru infectarea cu VHB este de 0,00005 ml. După perioada de incubare a VHB, care este în medie între 45 și 180 de zile, apare viremia, cu includerea mecanismelor de apărare nespecifică prin sinteza α INF (responsabilă de febră, mialgii, cefalee), activarea celulelor NK, care la rândul lor induc sinteza α INF, γ INF și a IL2 (figura 23). Evoluția procesului infecțios indus de VHB are 4 faze: imunotoleranță, imunoreactivitate (clearance imun), control imunologic și reactivare [46].

Faza de imunotoleranță este, de obicei, constatată la pacienții tineri infectați cu VHB în copilărie și durează până la vârsta de 20-30 de ani. Se caracterizează prin lipsa reacției imune a organismului la prezența VHB. Cercetările experimentale demonstrează că în hepatita virală acută B procesul de replicare nu începe odată cu pătrunderea VHB în organism. Creșterea bruscă a ADN VHB și a cantității hepatocitelor infectate a fost constatată peste 4-7 săptămâni din momentul infectării cu VHB [2, 9, 12, 13, 34, 39]. Activarea sistemului de citochine proinflamatorii (γ INF, α TNF, IL2) și creșterea intrahepatică a subpopulațiilor limfocitelor T și B au loc pe fundalul creșterii replicării VHB [9, 34, 39]. Aceasta este contrar cineticii replicării VHC, care se produce imediat după infectare, date demonstrate experimental pe cimpanze [2, 34, 39]. Se presupune că inițial, după infectare, VHB afectează o cantitate mică de hepatocite, ceea ce limitează progresarea infecției. Totodată, se presupune că VHB nu agunge direct în ficat, ci în măduva osoasă sau în alte organe, ce corespunde perioadei de 4-7 săptămâni de aviremie de la momentul de infectare. Însă această ipoteză necesită studii mai profunde și argumentare științifică [2, 46]. Concomitent cu cele relatate, a fost demonstrat că în procesul de interacțiune a VHB cu sistemul imun al organismului lipsește producția de α INF și β INF. Aceste citochine au proprietate activă antivirală față de VHB, însă în procesul evolutiv natural de replicare a VHB nu are loc activarea și sinteza lor. Se poate presupune că VHB include mecanismele proprii de apărare, pentru a evita identificarea sa de către celulele imunocompetente ale gazdei [41]. La asemenea pacienți, ALT și ASAT sunt în limita normei, lipsește activitatea histologică, iar replicarea virală este foarte înaltă [2, 44, 45, 46].

Faza de imunoactivitate (clearance imun). Mecanismul patogenetic al acestei faze constă în lizarea mediată a hepatocitelor infectate cu VHB și poate dura o perioadă de la câțiva ani până la zeci de ani și mai mult. Această fază se caracterizează cu majorare a ALAT și ASAT, cu viremie înaltă 10^8 - 10^{10} UI/ml și mai mult, AgHBe persistent și anti-HBe negativ, activitate histologică minimală sau înaltă, evoluând în timp spre ciroză hepatică [2, 34, 44, 45, 46].

Faza controlului imunologic (purtător neactiv), se caracterizează prin prezența seroconversiei spontane AgHBe în anti-HBe la 25-50% de pacienți în vârstă până la 40 de ani, pe când la copii aceste date sunt insuficient estimate [2, 46, 47]. În această fază, pacienții prezintă ALAT și ASAT în limita normei, iar ADN VHB este sub 2000 ui/ml. 10-30% din acești pacienți în lipsa AgHBe negativ și prezența anti-HBe pot prezenta ALAT și ASAT majorate, un nivel de viremie între 10^3 și 10^6 UI/ml și activitate histologică minimală. Aceste forme de hepatită sunt considerate AgHBe negative.

Faza de reactivare. În cazurile de imunosupresie, pacientul, din statutul clinic de purtător neactiv, poate trece în faza de reactivare a infecției VHB, cu reparația viremiei înalte, majorarea ALAT și ASAT, reparația activității histo-

logice, reversia serologică anti-HBe în AgHBe. În această fază, pacientul va fi monitorizat cu diagnosticul de HVBC cu AgHBe pozitiv [2, 21, 46, 47].

Rolul principal în dezvoltarea primară a reacțiilor imunopatologice în infecția cu VHB le revine celulelor NK, deoarece a fost demonstrat că diminuarea activității replicative VHB se produce până la majorarea cantitativă a subpopulațiilor limfocitelor T sensibilizate [46, 47]. Prin studii experimentale [34] a fost demonstrat că activarea NK se produce de către semnalările de pe membrana hepatocitelor infectate cu VHB prin impulsuri de stres, care induc indirect sinteza de γ INF și diminuarea replicării virale prin mecanismul imunității congenitale antivirale. În hepatita virală B acută, ponderea cea mai mare de celule NK a fost determinată în perioada de incubație la persoanele infectate cu VHB care coincidea cu apogeul replicării virale VHB, iar creșterea nivelului T limfocitelor CD8 a fost constatată cu 2–4 săptămâni mai târziu, când replicarea virală se diminuea [34]. Cercetările experimentale efectuate pe cimpanzei au demonstrat că în cazul unei imunități competente a gazdei, după apariția replicării VHB se dezvoltă faza acută a hepatitei virale acute cu manifestări clinice tipice, cu producerea masivă a γ INF, α TNF și expresia limfocitelor T helper. În hepatita virală B acută, limfocitele T specifice și NK, prin mecanisme indirecte de mediere a γ INF, α TNF, pot întrerupe expresia proteinelor virale și replicarea VHB fără distrugerea hepatocitelor infectate [41]. Spre deosebire de infecția acută, în infecția cronică cu VHB are loc o sinteză insuficientă de celule NK, α INF, γ INF, α TNF și imunitatea specifică nu poate fi formată [9, 46].

Răspunsul imun anti-HVB reprezintă un proces complicat de interacțiuni între diferite tipuri de celule imunocompetente, fiecare având un rol bine determinat. Limfocitele T helper CD4 sunt celule puternice care induc sinteza citochinelor, fiind necesare pentru formarea subpopulației de limfocite T efectoare CD8 și sinteza anticorpilor de către limfocitele B. Celulele CD8 elimină VHB prin mecanism citopatic sau necitopatic, inducând diminuarea replicării virale. Concomitent, limfocitele B sintetizează anticorpi ce neutralizează virionii circulanți, astfel prevenind reinfectarea [34, 46].

În studii recente experimentale [34, 39, 52] privind patogenia infecției cronice cu VHB, de asemenea se identifică rolul principal al celulelor NK în procesul de reglare directă a CD4 și indirectă a CD8. Mecanismul de activare a celulelor NK se presupune că este indus prin intermediul chitokinelor γ IFN de tip I, IL-8, IL-12, IL-15 sau IL-18, menținând funcția lor efectoare citotoxică (figura 24).

Activarea mecanismelor imune umorale și celulare apare înaintea leziunilor hepatocelulare [2, 23, 24, 33]. Principalele celule efectoare în declanșarea mecanismelor imune în infecția cu VHB sunt limfocitele T CD8+, iar cantitatea insuficientă a acestora întârzie eliminarea VHB, fapt demonstrat experimental pe cimpanzei. Este important de menționat că procesele necroinflamatorii sunt dominate de reacțiile imune produse în ficat, și nu de cele virus-specifice [2, 23, 24, 33, 34].

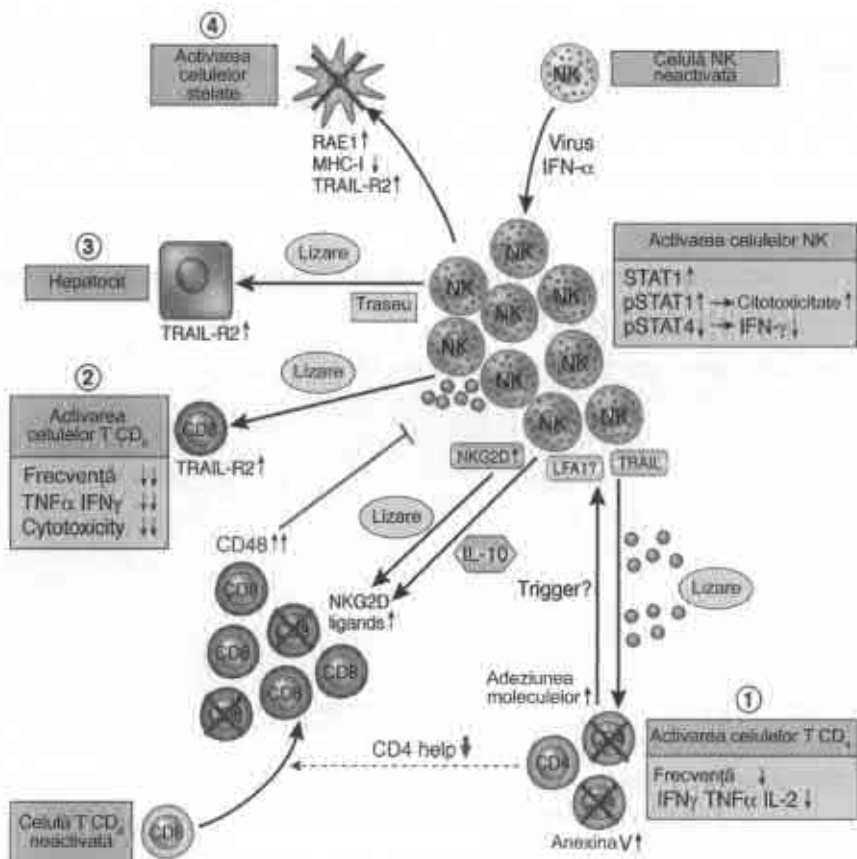


Figura 23. Mecanismele patogenetice ale infecției cu VHB; răspunsul antiviral al T limfocitelor mediat de NK în hepatita virală B (sursa: Reherrmann B., 2013)

După infectare și penetrarea VHB în hepatocit (figura 23) la sfârșitul perioadei de incubație, virusul apare pe suprafața hepatocitelor sub formă de antigene asociate prin legarea de membrana hepatocitului prin regiunea pre-S1 [2, 8, 21, 33, 38, 46]. În ordine cronologică are loc sensibilizarea T limfocitelor anti-T pre-S, activarea T limfocitelor către AgHBcor, apariția anticorpilor anti-HBcor IgM. Limfocitele T helper CD4⁺ și T citotoxice/supresor CD8⁺ sunt direcționate spre epitopii de la nivelul proteinelor core, protein-polimerazei și proteinei de suprafață, care sunt responsabile de controlul infecției cu VHB [2, 33].

Limfocitele T citotoxice sensibilizate, recunoscând acești antigeni asociați, distrug hepatocitele infectate cu VHB. Particulele virale din hepatocitele distruse migrează în circulația sangvină, pentru a fi eliminate sub acțiunea anticorpilor specifici. Dacă formarea acestor anticorpi este insuficientă, particulele virale infectează noi hepatocite [1].

Contribuția fiecărui tip de celule limfocitare T efectoare în clearance-ul viral nu este cunoscută, însă actualmente tot mai frecvent se raportează date des-

pre medierea noncitolică și citolică a clearance-ului viral de ambele forme ale celulelor limfocite T efectoare CD8+ [39]. Studii recente au demonstrat rolul imunomodulator al AgHBe în prezentarea antigenului și recunoașterea de către limfocitele T CD4+ [2, 39].

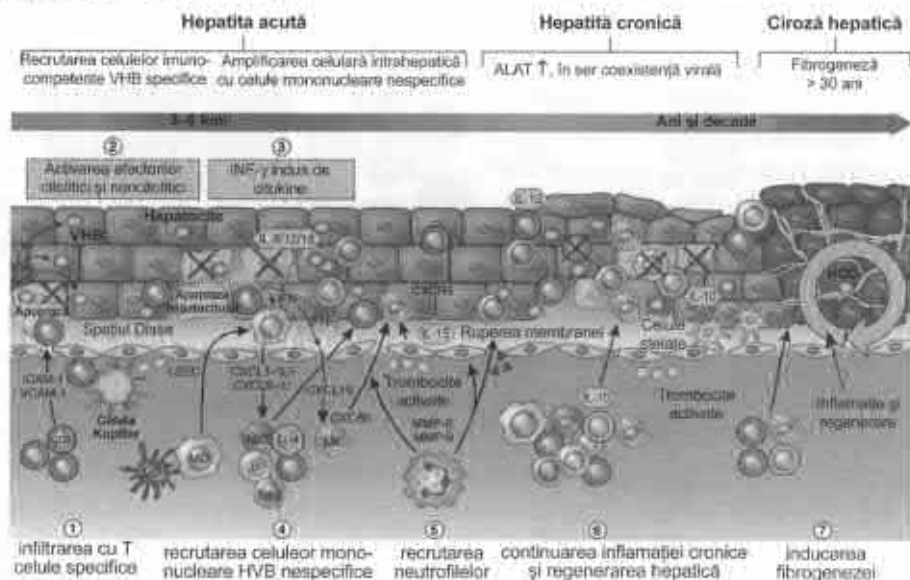


Figura 24. Reprezentarea schematică simplificată a factorilor-cheie implicați în patogenia infecției acute și cronice cu VHB [24, 39]

Mecanismele patogenetice în hepatita virală B cronică se deosebesc de cele în forma acută. În hepatita virală B acută, limfocitele T sensibilizate activează celulele macrofagale Kupffer și endoteliale sinusoidale, penetrând prin intermediul fenestrărilor spațiului Disse în hepatocit [2, 34, 39]. Recunoașterea antigenului VHB declanșează citotoxicitate cu eliberarea γ IFN și activarea celulelor Kupffer pentru a fi sintetizat α TNF și producerea chemokinelor secretorii de către hepatocite, celulele stelate și cele endoteliale [2, 39].

În HVBC au loc tulburări imune antigen-specifice, care includ dereglarea proceselor de diferențiere a limfocitelor și subpopulațiilor lor, cu diminuarea CD3+, CD4+, a indicelui imunoreglator CD4+/CD8+, modificarea activității proliferative și a proprietăților de apoptoză ale celulelor limfocitare în sângele periferic [34, 39]. Totodată are loc dereglarea sintezei citokinelor proinflamatorii cu hiperproducerea γ INF, a IL4, IL6, IL10 și diminuarea α TNF, IL2, IL12 de către leucocitele mononucleare [2, 52].

Imunitatea specifică anti-HVB în hepatita virală B acută se formează prin intermediul răspunsului citotoxic al limfocitelor T helper. Eliminarea VHB poate fi produsă prin două mecanisme: *citolic*, prin intermediul distrugerii celulelor infectate de către limfocitele T specifice, și *noncitolic*, prin eliberarea citochine-

lor proinflamatorii de către celulele limfo-mononucleare. Parțial activarea limfocitelor T helper poate fi efectuată de AgHBs, AgHBc, AgHBe. AgHBe activează limfocitele T 2 helper, iar AgHBc activează limfocitele T 1 helper. Răspunsul imun celular T 2 helper este dominant față de T 1 helper [46].

Eliminarea noncitolică a VHB se realizează prin activarea macrofagelor de către limfocitele T 1 helper și captarea cu distrugerea structurilor virale. Totodată, limfocitele T 2 helper stimulează imunitatea B-celulară și sinteza imunoglobulinelor specifice care blochează virusul. Cantitatea de virus pătrunsă în organismul pacientului poate influența răspunsul imun anti-HVB, deoarece VHB în cantități mici sunt capabile de a induce un răspuns limfocitar T citotoxic (CD8+) protectiv mediat de limfocitele T1 helper, iar în cantități mari VHB răspunsul este mediat de limfocitele T 2 helper [46].

Eliminarea citolică a VHB, cu distrugerea hepatocitelor infectate, este asigurată prin atacul HLA I mediat și limfocitele T citotoxice CD8+, semnificând rolul lor important antigen-specific, în patogenia infecției cronice cu VHB. Acțiunea directă citopatică a CD8+ este limitată, din cauza celulelor-țintă ce conțin antigenul VHB, și dispersarea limitată în țesutul hepatic, din cauza multiplelor bariere structural-anatomice [46].

Deși pierderea AgHBe are semnificație clinică pentru procesul biologic al VHB, acesta poate avea un rol mult mai important în interacțiunea virusului cu sistemul imun al copilului. AgHBe are o acțiune imunomodulatoare, cu pre-dispunerea toleranței T limfocitelor față de AgHBe și AgHBc, care pot induce persistența infecției cu VHB la nou-născuții de mame infectate, fapt care a fost demonstrat în studiile lui Millich D.R., 1999 [26]. Apariția mutațiilor AgHBe se datorează atât proprietăților imunomodulatoare, cât și celor de supraviețuire a VHB [2, 26]. Mutațiile care apar în contextul diferitor genotipuri VHB au fost identificate în genele structurale și nestructurale, precum și în elementele reglatoare ale virusului. Cele mai studiate sunt mutațiile în pre-Core-stop-codon, care induc pierderea AgHBe, mutații în Core promotor (miez) contribuie la intensificarea replicării, și apariția mutațiilor de transcriere a polimerazei, care induc dezvoltarea rezistenței la tratamentul antiviral cu interferoane. Concomitent au fost determinate mutații severe ale proteinei antigenului de suprafață AgHBs și ale structurilor de înveliș [2, 26].

Infecția cronică cu VHB la copii rezultă, în cea mai mare parte, în urma transmiterii VHB pe cale verticală, de la mama infectată la nou-născut, dezvoltând o fază imunotolerantă cu nivel normal al ALAT și nivel ridicat al ADN VHB sau AgHBe pozitiv în sânge. Această fază de imunotoleranță poate dura zeci de ani, cu progresarea într-o fază imunoactivă, cu manifestări severe ale HVB și niveluri fluctuante ale titrului VHB [34]. În regiunile hiperendemice cu VHB, riscul transmiterii virusului de la mamă la nou-născut pe cale verticală este mai mare de 50% [36].

Întrucât o fază imunoactivă extinsă este asociată cu o evoluție rapid progresi-

vă a maladiei cronice, se poate dezvolta ciroza hepatică, cu toate că nivelul ADN VHB poate fi redus sub 2000 UI/ml, AgHBe negativ iar antiHBe pozitivi. Acest fapt întârzie deciziile terapeutice pentru tratamentul cu interferoane. O parte din acești pacienți pot dezvolta acutizări recurente ale procesului necroinflamator cu viremie înaltă, cu AgHBe pozitiv sau formă mutantă a VHB cu AgHBe negativ. Maladia, având început în fragedă copilărie și continuând la vârsta adultului, poate avea o evoluție negativă, cu malignizare timpurie și asociere a altor factori agravanți ai bolii, precum sexul masculin, care este predispus alcoolismului la o vârstă mai mare de 18 ani, asocierea cu HIV-infecția sau cu alte maladii infecțioase [34].

După Zeuzem S., 2007 [44], riscul infectării nou-născutului în timpul travaliului sau imediat după naștere de la mama cu HVBC și viremie redusă este de 10%, iar în cazul viremiei VHB înalte este de aproape 100%. De aceea, nou-născutul provenit de la o mamă infectată cu VHB trebuie să beneficieze, în primele 12 ore după naștere, de imunoprofilaxie activă și pasivă cu vaccinarea antiHVB și administrarea concomitentă a imunoglobulinei specifice anti-HVB. Posibilitatea infectării cu VHB prin laptele matern rămâne încă o chestiune controversată, cu toate că există o corelație între probabilitatea transmiterii VHB în timpul alăptării la sân în cazul prezenței viremiei înalte la mamă [44].

Procesele necroinflamatorii pot fi induse și de complexe imunocirculante (CIC), care sunt alcătuite din antigene VHB și anticorpi specifici anti HBs. Prin complexe imunocirculante sunt explicate procesele extrahepatice, precum periarteriita nodoasă, glomerulonefrita, crioglobulinemia, anemiile aplastice și altele. Totodată, caracterul evoluției maladiei și consecințele ei sunt determinate în mare măsură de sistemul HLA clasa I. ADN viral se poate păstra în hepatocite toată viața [33, 34, 39, 55].

3.3. Manifestările clinice și paraclinice

Conform recomandărilor ESPGHAN 2012, 2013, EASL 2012, 2014, 2015 și AASLD 2009, infecția cronică cu VHB este considerată un proces dinamic infecțios. Istoria naturală și manifestările clinico-paraclinice ale diverselor forme de HVBC la copii sunt strâns legate de fazele procesului viral cronic VHB. Clinical Practice Guidelines ESPGHAN, 2012, EASL, 2012 și AASLD, 2009 au fost elaborate și revizuite de către un grup de experți ales de Societatea Europeană de Gastroenterologie Pediatrică, Hepatologie și Nutriție (ESPGHAN) în baza celor existente anterior (din anii 2008 și 2011). Ele sunt flexibile, se bazează pe informație relevantă publicată, sugerează abordări ale aspectelor de diagnostic, terapie și profilaxie ale managementului infecției virale cronice B la copii. Managementul infecției cu VHB la copiii cu HVBC este similar celui aplicat la adulți, însă cu unele particularități de vârstă, ce țin de procesul epidemiologic,

tratamentul optim recomandat pentru copii și profilaxia specifică a nou-născuților cu risc major de infectare cu VHB [23, 24, 31, 36, 48, 59, 55].

Conform Centers for Disease Control and Prevention U.S. Departement of Health an Human Services (CDC, 2012), prezentarea clinică a hepatitei virale B cronice la copii poate fi de la forme asimptomatice, subclinice până la forme fulminante. Manifestările clinice în HVBC în marea lor majoritate sunt strâns legate de cele 5 faze ale procesului de replicare a VHB. Procesul replicativ al infecției cronice cu VHB este justificat prin prezența AgHBe, iar în cazul absenței acestuia (care poate fi atunci când nivelul replicării este jos sau este prezentă mutația VHB) – prin detectarea în sânge a ADN VHB prin metode de PCR. Pentru determinarea fazei de replicare VHB are importanță clinică concentrația în sânge a AgHBs sau prezența anti-HBcor IgM [31, 36, 40, 46, 55].

Copiii sugari infectați perinatal cu VHB, în majoritatea cazurilor suportă infecția cu VHB subclinic sau asiptomatic și doar 1% dintre ei prezintă semne clinice caracteristice. Copiii cu vârsta între 1 și 5 ani infectați cu VHB, în 5-15% din cazuri prezintă manifestări clinice, ceilalți evoluând subclinic. Cei cu vârsta mai mare de 5 ani prezintă manifestări clinice în 30-50% din cazuri la infectarea cu VHB [2, 40]. Evoluția puțin simptomatică a infecției cu VHB la copii poate fi explicată prin imperfecțiunea sistemului imun începând de la naștere și până la vârsta de 6-10 ani. Astfel, în caz de infectare cu VHB a nou-născuților sau a copiilor de vârstă fragedă, există condiții de realizare tardivă a fazei de toleranță imună și a celei de clearance viral. Răspunsul imun viral la copiii infectați cu VHB la o vârstă mai mare intră direct în această fază de clearance imun, cu determinarea diminuării ADN VHB și liza celulelor hepatice [27].

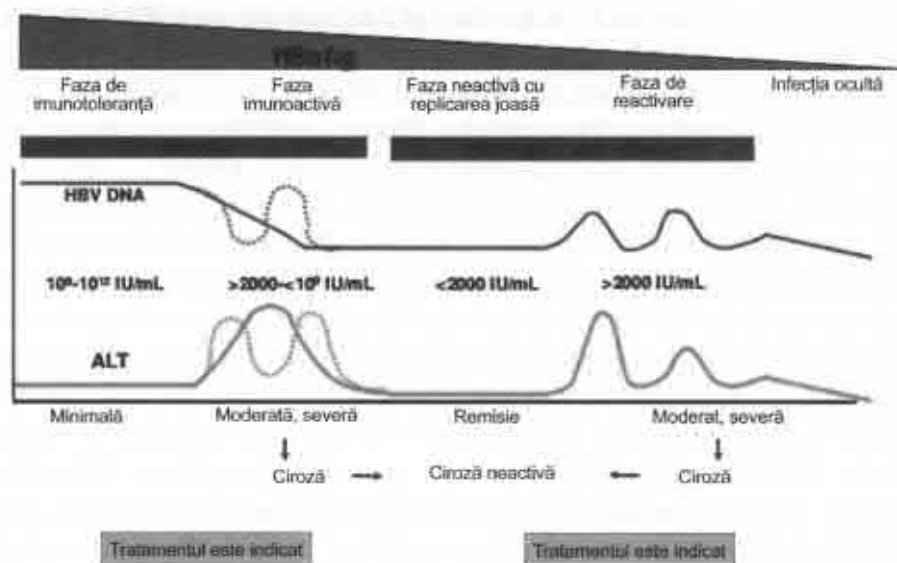
Conform Clinical Practice Guidelines ESPGHAN 2012, 2013, 2015 și EASL 2012-2016, procesul cronic infecțios cu VHB este unul dinamic, iar expresia clinică a HVBC depinde de cele 5 faze ale procesului de replicare VHB (imunotoleranță, imunoreactivitate cu AgHBe pozitiv, stare de putrător inactiv, fază de HVBC cu AgHBe negativ și reactivarea AgHBe, faza infecției VHB cu AgHBs negativ (figura 25) [31, 34, 36, 46, 48, 55]. Fiecare fază a procesului hepatic cronic cu VHB are semnificație clinică importantă pentru medicul-practician. Fazele evoluției infecției cu virusul hepatic B sunt următoarele:

- a) *faza de imunotoleranță*: AgHBs și AgHBe pozitivi, ADN VHB înalt 10^9 - 10^{12} UI/ml, ALAT normal, leziuni histologice minimale în țesutul hepatic;
- b) *faza imunoactivă (de clearance imun)*: AgHBs pozitiv, AgHBe pozitiv sau negativ, ADN VHB înalt 10^3 - 10^6 UI/ml, ALAT majorat, leziuni histologice moderate sau severe;
- c) *faza de control imunologic (sau faza imunologică neactivă)*: AgHBs pozitiv sau negativ (seroconversie în anti-HBs), AgHBe negativ și anti-HBe pozitivi, ADN VHB $<10^3$ UI/ml, ALAT normal sau ușor majorat, leziuni histologice absente;

d) *faza de reactivare*: AgHBs pozitiv, reapariție AgHBe sau anti-HBe pozitivi, ADN VHB $>10^3$ UI/ml, ALAT majorat și fluctuant cu diminuare și majorare, histologic – modificări moderate sau severe;

e) *faza infecției oculte*: AgHBs negativ, AgHBe negativ, anti-HBcor negativi sau pozitivi, anti-HBe negativi sau pozitivi, ADN VHB <200 UI/ml sau nedetectabil în ser și detectabil în țesutul hepatic, ALAT normal sau ușor majorat, histologic – modificări minimale sau severe.

În primele 4 faze ale procesului viral cronic este indicat tratamentul antiviral, iar în faza infecției oculte – administrarea remediilor antivirale se va efectua individual, având în vedere riscul sau beneficiile posibile. Fiecare fază a procesului viral cu VHB poate dura de la câțiva ani până la zeci de ani, având o evoluție benignă sau progresivă spre ciroză hepatică, activă sau neactivă, uneori cu progresarea spre hepatocarcinom [36].



EASL Clinical Practice Guidelines, J Hepatol 2012

Figura 25. Fazele hepatitei virale cronice B

(sursa: EASL Clinical Practice Guidelines, J. Hepatology, 2012)

Conform Clinical Practice Guidelines (ESPGHAN 2012, 2015; EASL 2012, 2014, 2015), criteriile clinice de confirmare a diagnosticului și a fazei procesului viral VHB recomandate medicilor-practicieni sunt bazate pe dovezi, adaptate conform sistemului GRADE (Tabelul). Recomandările sistemului Grading of Recommendations Assessment Development and Evaluation (GRADE) sunt clasificate în funcție de gradul și semnificația lor bazată pe dovezi [31, 36, 46]. Gradul de recomandare reflectă calitatea probelor demonstrate prin dovezi scorificate

în trei niveluri: înalt (A), mediu (B), scăzut (C) și 2 clase de recomandare: înalt (1) și slab (2) (Tabelul). Cu cât este mai mare gradul de dovadă cu atât calitatea probelor recomandate este mai justificată și recomandarea este certă. Ca exemplu este evident (A1) că, în cazul stabilirii diagnosticului de HVBC la unul dintre membrii familiei, inclusiv la unul dintre copii, este necesară examinarea tuturor membrilor de gradul I al familiei și partenerul sexual al părintelui ar trebui testați la AgHBs, antiHBcor IgG, antiHBs, iar în caz de markeri VHB negativi aceștia urmează să fie vaccinați antiHVB [36]. Nu fiecare pacient cu HVBC prezintă permanent ALAT și ASAT majorate. În cazul tranziției procesului viral din faza imunotoleranței în faza de purtător neactiv VHB pacienții pot prezenta aminotransferaze în limita valorilor normale, atunci când doar un anumit număr de pacienți cu AgHBe pozitiv pot avea intremitent ALAT și ASAT normale sau majorate. Prin acest exemplu supravegherea follow-up a pacienților cu HVBC pe termen lung este crucială [36].

Tabelul 3. Criteriile de recomandare bazate pe dovezi în managementul HVBC
(adaptate conform sistemului GRADE și recomandat de EASL Clinical Practice Guidelines, 2012, în: Management of chronic hepatitis B virus infection)

<i>Gradul de dovadă</i>	<i>Descrierea</i>	<i>Semnificația</i>
înalt	Cercetările suplimentare puțin probabil că pot să schimbe părerea despre rezultate și efecte.	A
mediu	Cercetările suplimentare probabil pot schimba părerea despre rezultate și efecte.	B
jos	Foarte probabil că cercetările suplimentare vor schimba părerea despre efecte. Orice părere este incertă.	C
<i>Gradul de recomandare</i>	<i>Descrierea</i>	<i>Semnificația</i>
înalt		1
slab		2

Evaluarea severității HVBC trebuie obligatori să includă determinarea ALAT și ASAT, gamaglutamiltransferaza, fosfataza alcalină, nivelul bilirubinei totale, albumina serică și globulinele, hemoleucograma, indicele de protrombină și ecografia ficatului (gradul de dovadă și de recomandare A1). De obicei, nivelurile de ALAT sunt mai frecvent majorate decât cele ale ASAT, iar dacă boala progresează spre ciroză hepatică, raportul dintre acestea poate fi inversat. Persistența nivelului scăzut de albumină serică, creșterea nivelului gamaglobulinelor, trombocitopenia și prelungirea duratei timpului protrombinic semnifică un prognostic evolutiv sever, cu risc major de dezvoltare a cirozei hepatice. Astfel, hepatita virală cronică B are următoarele criterii de diagnostic în funcție de markerii serologici [23, 24, 36]:

- persistența AgHBs mai mult de 6 luni indică prezența infecției cronice cu VHB;
- ADN VHB în ser sau plasmă persistent mai mult de 6 luni; faza de replicare a VHB este considerată a fi activă la un nivel mai mare de 20 000 UI/ml sau > 100.000 copii/ml (A1);
- prezența anti-HBcor IgM confirmă faza acută a hepatitei virale B, iar anti-HBcor IgG sau sumari sunt compatibili cu infecția recentă sau curentă cronică;
- prezența anticorpilor la proteina pre-core indică un risc crescut pentru dezvoltarea carcinomului hepatocelular (mutantele pre-core AgHBe negativ);
- prezența anti-HBs constată la pacienți imunitatea specifică anti-VHB dobândită posthepatită acută virală B, rezolvată cu vindecare, și persistența anti-HBs pentru toată viața sau dobândită postvaccinal, cu persistența anti-HBs în concentrație mai mare de 10 mUI/ml. Indivizii cu concentrația anti-HBs sub 10 mUI/ml se consideră neimuni față de VHB și au riscul de a fi reinfectați. 1% dintre purtătorii cronici de AgHBs prezintă în sânge concomitent și anti-HBs, aceștia fiind considerați infecțioși.

Pacienții cu HVBC și AgHBs pozitiv, AgHBe negativ, ALAT normal și ADN VHB < 2000 UI/ml sau nedetectabil sunt considerați cu statut de purtători neactivi și nu au indicații la tratament antiviral. Pacienții cu HVBC ce prezintă AgHBe negativ, dar cu ALAT fluctuant necesită examinarea încărcăturii virale VHB la intervale frecvente și cei cu teste pozitive detectabile de ADN VHB sunt considerați în fază de replicare persistentă VHB.

Valoarea-limită pentru copii a ADN VHB nu este definită. Pacienții tineri cu HVBC au o rată mai mare de replicare VHB decât adulții, drept criteriu de referință a fost aleasă valoarea de 20 000 UI/ml. Cu toate acestea, valorile mai mici au fost asociate cu evoluție hepatică progresivă a bolii la adulți, iar cele mai recente ghiduri de management pentru pacienții adulți au identificat 2000 UI / ml la un prag mai fiabil, inclusiv pentru copii (C1) [23, 24].

Infecția ocultă VHB este definită prin prezența detectabilă a ADN VHB determinat prin tehnici sensibile PCR la pacienții cu AgHBs negativ. La bolnavii cu nivel scăzut sau nedetectabil de ADN VHB în ser este pierdută capacitatea imunologică de a detecta AgHBs în sânge. În formele cronice de infecție cu VHB, cu concentrații AgHBs în descreștere pot fi produse mutații genice pre-core în epitopul S, astfel virusul evadând de sub detecția imunologică în sânge. La aceste persoane, VHB este frecvent detectabil în țesutul hepatic, iar transplantul hepatic efectuat la așa persoane poate induce reactivarea infecției cu VHB [23, 24]. Astfel, în baza EASL 2012, ESPGHAN 2012-2013, pot fi deosebite următoarele forme clinice de HVBC la copii:

1. HVBC cu AgHBs pozitiv, AgHBe pozitiv, ALAT (valori normale estimate

sub 40 UI/ml) și ASAT la valori majorate, ADN VHB pozitiv și viremie înaltă 2 000 000 UI/ml;

2. HVBC cu AgHBs pozitiv, AgHBe pozitiv, ALAT și ASAT cu valori normale sau minimal majorate, cu ADN VHB pozitiv 20 000 000 000 UI/ml;
3. HVBC cu AgHBs pozitiv, AgHBe negativ, anti-HBe pozitivi, ALAT și ASAT crescute și ADN VHB pozitiv cu valori < 20 000 UI/ml), activitate histologică minimală;
4. HVBC cu AgHBs pozitiv, AgHBe negativ, anti-HBe pozitivi, ALAT și ASAT normale sau minimal majorate, ADN VHB pozitiv cu valori < 2000 UI/ml); acești pacienți pot trece orișicând în faza de reactivare a VHB;
5. HVBC neactivă cu AgHBs pozitiv, AgHBe negativ, anti-HBcor sumar pozitiv, anti-HBe pozitivi, ALAT și ASAT normale sau ușor majorate, ADN VHB negativ < 200 UI/ml nedetectabil în ser și detectabil în țesutul hepatic.

Infecția ocultă sau latentă cu VHB (tabelul 4) la copii reprezintă o entitate importantă în plan epidemiologic, însă datele privind gradul de răspândire la copii sunt insuficient raportate. Printre copiii cu hepatită virală B ocultă, 15% din cazuri au fost semnalate în anamneză – prezența transfuziilor de sânge [27].

Tabelul 4. Asocierea markerilor serologici în diferite forme clinice de HVBC (ESPGHAN, 2012, 2013)

Markerii VHB în sânge	Forma clinică de HVBC					
	HVBC cu AgHBe pozitiv cu activitate ALAT, ASAT și viremie înaltă	HVBC cu AgHBe pozitiv cu ALAT, ASAT normale și viremie	HVBC cu AgHBe negativ și ALAT, ASAT majorate	HVBC cu AgHBe negativ cu ALAT, ASAT normale	HVBC neactivă	HVBC ocultă
AgHBs	+	+	+	+	+	-
Anti-HBs	-	-	-	-	-	-/+
AgHBe	+	+	-	-	-	-/+
Anti-HBe	-	-	+	+	+	-/+
Anti-HBcor IgG	+	+	+	+	+	-/+
Anti-HBcor IgM	-	-	-	-	-	-/+
ADN VHB	10 ⁸ -10 ¹⁰ UI/ml;	10 ³ -10 ⁶ UI/ml	< 20 000 UI/ml	>2000 UI/ml	< 2000 UI/ml	< 200 UI/ml
ALAT, ASAT	↑	Norma sau ușor↑	↑	N	N	N sau ↑

P.S. "+" – present; "-" – absent; N – norma; ↑ – majorat

Infecția ocultă cu VHB se caracterizează cu ADN VHB sub 200 UI/ml și lipsa AgHBs, sau aceasta uneori evoluând fără niciun marker VHB [12, 13, 27, 31, 33]. După Zoulim S. (2006), printre copiii vaccinați anti-HVB, 7% prezintă în sânge niveluri mici de ADN VHB ca expresie a infecției oculte [27, 42]. Sunt descrise cazuri când în hepatita ocultă B, în sângele pacienților unicul marker prezent este anti-HBcor sumar, iar anti-HBs sunt nedetectabili, sau poate fi absența oricărui marker VHB și doar prezența ADN VHB în sânge sau în țesutul hepatic. La prima vedere s-ar putea presupune o evoluție benignă a procesului infecțios cu VHB, însă datele privind particularitățile infecției oculte (latente) la copii rămân limitate [21, 27, 46, 47].

HVBC cu AgHBe pozitiv la copiii și adolescenții infectați cu VHB la naștere de la mamele lor infectate poate evolua timp de 10-30 de ani, prezentând viremie înaltă ADN VHB și activitate minimală histologică. Pe parcursul evoluției bolii de-a lungul anilor, nivelul viremiei poate fi fluctuant, iar ALAT și ASAT majorate, confirmând prezența procesului necroinflamator în parenchimul hepatic.

Monitorizarea pe termen lung a acestei faze a hepatitei virale B cronice la copii și adolescenți a constatat în 60-95% din cazuri seroconversia din AgHBe în anti-HBe. Cu 6-12 luni înainte de seroconversie AgHBe/anti-HBe a fost observată creșterea ALAT. Majoritatea HVBC cu AgHBs pozitiv, AgHBe negativ (sau în care s-a produs seroconversia AgHBe în anti-HBe), cu valoare ADN VHB < 2000 UI/ml, ALAT în limita normei și modificări histologice minimale sunt definiți ca purtători de AgHBs neactivi. Cu toate acestea, la acești pacienți, pe parcursul a 24-29 de ani, a fost histologic demonstrată dezvoltarea cirozei hepatice în 1,7-4,5% din cazuri. Deși incidența prin hepatocarcinom ca rezultat al infecției cu VHB a fost semnificativ redusă în plan mondial prin programele de vaccinare anti-HVB, totuși circa 0,01-0,03% din copii cu infecție cronică cu VHB dezvoltă malignizarea în timpul copilăriei cu indicatori de 32 de cazuri la 100 000 persoane/an [31, 36].

Este important de menționat că supravegherea de lungă durată efectuată la copiii în creștere de sex masculin infectați cronic cu VHB, care în timp au prezentat seroconversie cu negativarea AgHBe și apariția anti-HBe pozitivi, ciroza hepatică a fost determinată în 60%, iar HCC – în 70%. Această demonstrează încă o dată evoluția severă a proceselor necroinflamatorii în HVBC cu AgHBe negativ și anti-HBe pozitivi [31]. Ponderea HCC printre copiii cu HVBC și rolul genotipului VHB în procesul de malignizare rămân necunoscute. În puținele studii efectuate la copiii cu ciroză hepatică virală și HCC, în 80% a fost demonstrată predominarea genotipului B, pe când printre adulți riscul major de malignizare îl au genotipurile C și F [31]. Mai mult ca atât, riscul de HCC este mai mare la persoanele cu istoric familial de HCC, iar seroconversia AgHBe în anti-HBe se consideră că reduce riscul malignizării, astfel că doar 0,2% dintre adulții cu AgHBe negativ și 1,6% dintre purtătorii asimptomatici de AgHBs pot dezvolta HCC [31].

Formele de HVBC cu AgHBe negativ la copii și adolescenți constituie în jur de 10%, având o evoluție mai progresivă și o incidență mai mare a HCC față de cei cu HVBC cu remisie susținută, la care seroconversia AgHBe în anti-HBe a fost indusă medicamentos ^[31].

Într-o perioadă de 20 de ani de supraveghere, din circa 7-25% din copii cu HVBC neactivă doar 0,6-1% pe an dezvoltă seroconversia spontană AgHBs în anti-HBs. O astfel de rezolvare a procesului infecțios cronic cu VHB la copii are un prognostic mai favorabil pe termen lung, ce ține de riscul CH sau a HCC. Cu toate acestea, ADN circular închis covalent (cccADN) persistă un termen îndelungat în hepatocite, iar replicarea VHB sau reactivarea procesului infecțios viral este întotdeauna posibilă ^[31].

Mai mult decât atât, genomul VHB poate fi integrat în genomul gazdei, astfel majorându-se riscul persistenței îndelungate a VHB și crescându-se riscul de dezvoltare a HCC, chiar și după dispariția AgHBs. Ca rezultat al procesului de transcripție a cccADN, odată cu majorarea vârstei copilului și a duratei maladiei nivelul AgHBs scade, concentrația lui fiind mai crescută în faza de imunotoleranță a procesului viral cu VHB, diminuată după realizarea seroconversiei AgHBe în anti-HBe și minimală în starea de purtător neactiv ^[31].

Manifestările extrahepatice la copii. Localizarea extrahepatică a VHB în monocite, limfocite T și B a fost demonstrată în numeroase studii clinice și explică multitudinea de afectare a altor organe și țesuturi decât ficatul ^[27, 31, 33, 38].

Manifestările extrahepatice în HVBC la copii sunt prezente în 10-20% din cazuri sub formă de poliarterită nodoasă, artrită reumatoidă, miozite, miopatii, dermatomiozite; *cutanate*: acrodermatită papulară infantilă (sindromul Gianotti-Crosti), eritem scarlatiniform, urticărie acută, purpură Henoch-Schonlein, vitiligo, hipermelanoze, liche plan oral, keratoliza punctată, vasculita leucocito-clastică; *vasculare, oftalmologice* – uveite, cataractă, keratoconjunctivită; *hematologice*: anemii aplastice, purpură trombocitopenemică secundară; *digestive* (reflux gastroesofagian, esofagită, gastrită, colecistită, litiază biliară, sindrom celiac, diaree cronică, dureri abdominale, anorexie, semne de pancreatită acută; *dereglări imune*: anticorpi autoimuni la cardiolipină, antifibă musculară netedă, anticorpi antinucleari, anticorpi antimitocondriali, anticorpi antimicrozomiali ^[27].

În studiile sale Moraru E. (1976, România) a raportat peste 150 de cazuri de poliarterită nodoasă la băieți și fete cu HVBC la vârsta de 9-11 ani. Semnele caracteristice poliarteritei nodoase în HVBC la copii erau asociate cu febră, rach, peteșii, purpură, scădere ponderală, mialgii, artrită, hipertensiune arterială, neurite ^[27].

Printre manifestările extrahepatice asociate hepatitei virale B cronice la copii poate fi semnalată afectarea pulmonară în formă de alveolită fibrozantă sau edematoasă, pneumonii recidivante cu aspect reticulo-nodular sau micronodular la radiografia toracică. Se presupune că afectarea interstițiului pulmonar rezultă consecutiv din autoagresiunea prin intermediul CIC depuse în interstițiu, care

interacționează cu celulele fagocitare, inducând sinteza enzimelor, proteazelor, responsabile de procesele inflamatorii [27].

Criteriile morfohistologice ale HVBC la copii. Procedura-standard de determinare a gradului și a stadiului procesului necroinflamator hepatic este biopsia hepatică și cercetarea morfohistologică a țesutului hepatic prelevat. Modificările morfohistologice în HVBC la copii se caracterizează prin leziuni distrofice degenerative parenchimotoase în țesutul hepatic, cu prezența hepatocitelor balonizate, cu contur șters și nuclee mari, infiltrație inflamatorie de neutrofile, eozinofile, edem, activarea celulelor Kupffer, modificări regenerative (mitoze, diminuarea inflamației) care pot fi cuantificate. În funcție de localizare și răspândire a proceselor necrotice, se deosebesc următoarele forme histopatologice de inflamație: *necroză parțială periportală (piece meal necrosis)*, *necroză confluentă (bridging necrosis)* și *necroză masivă multilobulară; fibroză hepatică; leziuni proliferative ale canalelor biliare* [27, 31, 36].

Biopsia hepatică la copiii cu HVBC este recomandată pentru determinarea gradului de activitate histologică și a stadiului procesului necroinflamator (A1) atât la confirmarea primară a diagnosticului, cât și în cazul deciziilor terapeutice antivirale. Procedura este considerată invazivă, dar cu risc scăzut de complicații, acestea fiind întâlnite în proporție de 1 caz la 4000-10000 de biopsii [27, 31, 36] și depind de acuratețea criteriilor de selectare a pacientului și de finețea acului (figura 27). În practica pediatrică, biopsia hepatică poate fi efectuată o singură dată la confirmarea primară a diagnosticului, deoarece biopsia repetată pentru monitorizarea procesului cronic infecțios cu VHB și determinarea în dinamică a gradului de fibroză poate induce anumite dificultăți legate atât de starea emoțională a copilului, cât și de familia acestuia [27, 31, 36, 45].

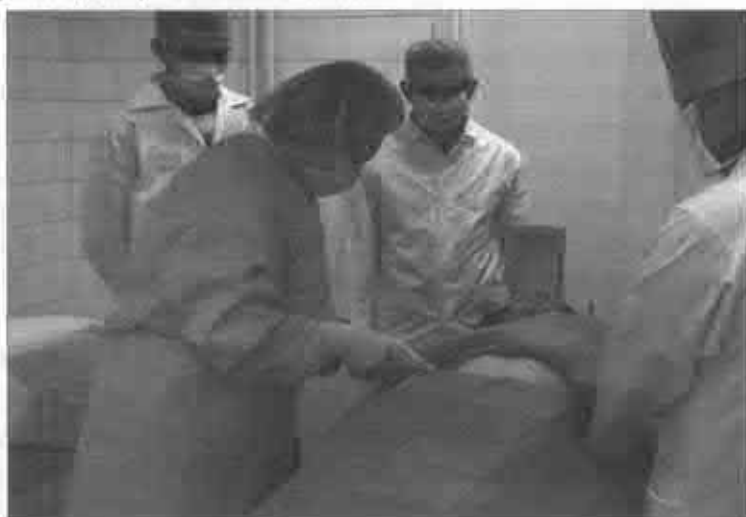

Figura 27. Efectuarea biopsiei hepatice prin metoda oarbă cu acul Menghini, cu anestezie generală la un pacient în vârstă de 13 ani cu HVBC (imagine proprie)

Actualmente, în practica medicală sunt accesibile tot mai frecvent așa metode neinvazive de determinare indirectă a gradului de fibroză hepatică ca sonografia ficatului, tomografia computerizată (TC) și rezonanța magnetică nucleară (RMN), însă care nu permit evidențierea stadiilor intermediare și a trecerii procesului inflamator de la hepatită cronică în ciroză hepatică. În studiile sale, Сурков А.Н, 2009 (Rusia), a demonstrat importanța clinică a unor markeri serologici, precum acidul hialuronic, colagenul IV, inhibitorii tisulari ce participă la remodelarea țesutului conjunctiv (metaloproteazele – 2 și 9 de matrice, factorul de transformare TFP-pi) în determinarea stadiului fibrozei. Gradul de fibroză poate fi apreciat prin aplicarea FibroTestului, care reflectă stadiile fibrozei și gradul procesului necroinflamator conform sistemului internațional METAVIR; FibroTest+ActiTest – evaluează indicii sangvini: α 2-macroglobulina, haptoglobina, apolipoproteina A1, bilirubina totală, gama-GTP, valoarea ALAT, vârsta și sexul copilului. Aplicarea pe larg în ultimii ani a metodei de elastometrie (FibroScan) la copiii cu HVCB permite cuantificarea fibrozei hepatice pe baza analizei deplasării unei elastice de șoc, care se propagă în țesutul hepatic (exprimată în kPa, figura 28). Metoda este neinvazivă, ușor aplicabilă la copii și oferă posibilități de diagnostic certe pentru precizarea gradului de fibroză și evaluarea stadiului maladiei, inclusiv a diagnosticului de ciroză hepatică [31, 36, 48].

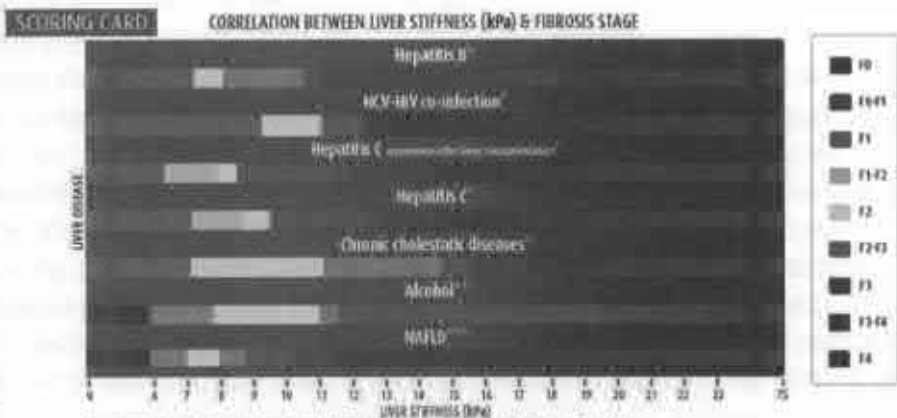


Figura 28. Cardul de scorificare a fibrozei în hepatitele virale cronice prin metoda elastografiei (FibroScan): fibroză grad 0-1 (F0 – F1) < 7,1 kPa; fibroză grad 2 (F2) – 7,1–9,5 kPa; fibroză grad 3 (F3) – 9,5–12,5 kPa; fibroză grad 4 (F4) > 12,5 kPa.

Studiile noastre, efectuate pe un lot de 848 de copii cu vârsta de la 9 luni la 18 ani cu hepatită cronică, spitalizați în perioada 1995-1999 în secția de hepatologie pediatrică a Spitalului Clinic Republican pentru Copii „Em. Coțaga”, au constatat la 121 (14,3%) AgHBs pozitiv, la care a fost confirmată hepatita

virală B cronică. Pacienții incluși în studiu au fost selectați prin randomizare [32]. Diagnosticul de HVBC a fost confirmat în baza criteriilor clinice, biochimice, imunologice, cu determinarea markerilor VHB, VHD, VHC prin aplicarea metodelor ELISA de generația a II-a și prin diferențiere cu alte forme virale acute, precum și efectuarea ADN VHB, ARN VHD și ARN VHC, iar în 17 cazuri – prin cercetare morfohistologică a țesutului hepatic prelevat prin biopsie hepatică cu acul Menghini [32].

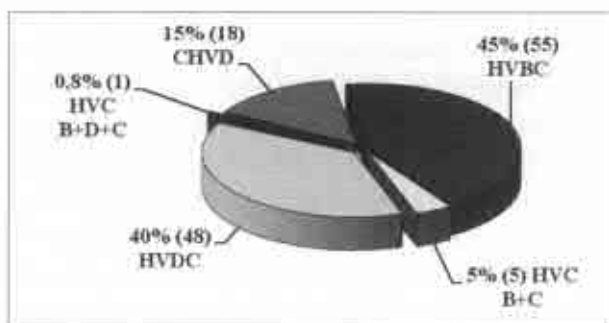


Figura 29. Structura etiologică a hepatitelor virale cronice la 121 copii cu AgHBs pozitiv

Examenul clinico-paraclinic și cel imunologic complex (figura 29) au constatat prezența HVBC fără agent Delta în 45% cazuri (55 copii), HVCB cu agent Delta – în 40% (48 copii) și în 15% (18 copii) cazuri ciroza hepatică virală indusă de VHD (suprainfecție). La 1 (0,8%) pacient a fost constatată prezența concomitentă a markerilor a trei virusuri – VHB, VHD, VHC, iar la 5 (5%) pacienți – prezența concomitentă a doi markeri virali – VHB și VHC (figura 29). Hepatita virală B cronică fără agent Delta a fost constatată predominant la băieți (în 67% din cazuri) față de 33% la fete. Hepatita virală B cronică cu agent Delta și ciroza hepatică virală Delta a fost mai frecventă printre băieți (75% și 72% respectiv) decât la fete ($p > 0,05$). Vârsta copiilor cu HVBC fără agent Delta a fost de 6-10 ani în 45,4%, de 11-15 ani – în 24%, iar copiii de 1-5 ani au constituit 27% ($p > 0,05$). 57% de copii au fost din mediul rural [32].

În ceea ce ține de anamnezicul epidemiologic la cei 121 de copii cu infecție cronică cu VHB și VHD (figura 30), la 81,9% (99) din copii în antecedente au fost semnalate diverse manopere parenterale cu instrumentariu reutilizabil (injecții i/m, i/v, subcutanate, perfuzii endovenoase cu scop de diagnostic și curativ, inclusiv perfuzii de plasmă 8 (8,1%), transfuzii de sânge și albumină – 5 (5,1%). 7% (8) din copiii incluși în studiu au relatat la prezența intervențiilor chirurgicale în antecedente, 2,5% (3) – a tratamentelor stomatologice, iar în 8,3% (10) cazuri calea posibilă de infectare cu VHB nu a fost stabilită [32].

Infectare posibilă cu VHB pe cale orizontală cu cronicizarea primară a infecției cu VHB a fost constatată la 30 (54,5%) din 55 de copii cu HVBC. În baza

anchetării verbale a părinților și a membrilor familiei, posibilele surse de infectare cu VHB au fost: mama – 20%, tatăl – 12,7%, fratele mai mare – 7,3%, sora – 7,3%, bunicii – 5,5% cu portaj cronic AgHBs sau bolnavi cu HVB sau D cronică.

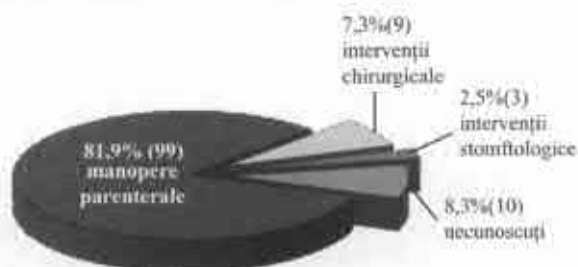


Figura 30. Factorii presupuși de risc pentru infectarea cu VHB (sau și VHD) a ce 121 de copii cu infecție cronică cu VHB și VHD

În scopul estimării circulației infecției cu VHB printre copiii sănătoși și factorii posibili de infectare cu VHB, a fost examinat AgHBs la 100 de copii de vârstă 3-18 ani considerați anterior condiționat somatic sănătoși, dar cu un anamneptic medical bogat. A fost constatat că 2% (2) din copii suportase în antecedente hepatita virală B acută în formă ușoară, iar AgHBs la momentul examinării date a fost negativ. Anamnepticul epidemiologic a constatat că 67% au menționat utilizarea diverselor manopere parenterale, chimioterapie (1) cu administrarea i/v îndelungată a remediilor medicamentoase și intervenția chirurgicală programată (1). În 2% (2) din cazuri, membrii familiei au prezentat portaj cronic de AgHBs. La toți copiii condiționat somatic sănătoși nu au fost determinate hepatomegalie și tulburări ale funcțiilor hepatice ^[32].

49% dintre pacienți au avut o durată de evoluție a maladiei cronice până la 2 ani ($p < 0,01$), 21,5% – între 2 și 3 ani, 12,3% – mai mult de 3 ani, iar în 29% din cazuri durata maladiei a fost necunoscută ($p < 0,05$). Analiza datelor anamnestică la copiii primar depistați, care au suportat în antecedentă hepatita virală B acută, a arătat că durata medie de cronicizare a fost de $2,7 \pm 0,47$ ani ($p < 0,05$). HVBC la cei 55 de copii a evoluat pe fundalul colecistitei cronice acalculoase (9%), gastroduodenitei cronice (45%), malformației congenitale de cord (1,8%), ($p < 0,05$).

La 43% (52 din 121 copii) dintre cei incluși în studiu hepatita virală B cronică a evoluat asimptomatic, unicul motiv al examinării complexe fiind: contactul apropiat în familie cu persoane purtătoare de AgHBs sau cu hepatite virale B cronice 40,4% (21), persistența portajului asimptomatic de AgHBs la copilul dat mai mult de 1 an – 17% (9), hepatomegalie persistentă mai mult de 6 luni după suportarea formei acute de HVB – 34,5% (19) sau depistarea ocazională a AgHBs la examenul profilactic – 7,7% (4).

Manifestările clinice în HVBC la cei 55 de copii incluși în studiu au fost

reprezentate de: sindromul doliur localizat în hipocondrul drept în 67% ($p > 0,05$), inapetență – 49% ($p > 0,05$), cefalee și sindrom hemoragic – câte 44% ($p > 0,05$), sindrom icteric – 40% ($p < 0,05$), slăbiciune generală și astenie – 36% ($p < 0,05$), hepatomegalie cu 2-4 cm sub rebordul costal drept, ficatul de consistență dură – 53%, iar în 15% – deplasare a ficatului cu 5 cm și mai mult ($p > 0,05$). Splenomegalie cu proeminenare neînsemnată până la 2 cm sub rebordul costal stâng a fost constatată în 29% de cazuri, splina de consistență moale ($p < 0,05$).

Examinarea indicilor biochimici în HVBC a constat o expresie blândă a acestora: ALAT și ASAT majorate de 4-5 ori față de valorile normale, valoarea medie a bilirubinei totale – $16,7 \pm 0,5$ mmol/l (valoarea medie la cei condiționat somatic sănătoși – $12,02 \pm 0,5$; gamaglobulinemie IgG $22 \pm 0,4$ g/l ($20,8 \pm 0,27$ la cei condiționat somatic sănătoși), ($p < 0,01$); limfocitoză moderată $37 \pm 1,5$ % (față de $32,1 \pm 0,4$ %); betalipoproteide majorate $33 \pm 1,7$ un. (față de $27,5 \pm 0,70$); hipercolesterolemie $3,9 \pm 0,1$ mmol/l (față de $3,7 \pm 0,07$), ($p < 0,05$). În HVBC nu a fost constatată dereglarea funcției de sinteză a proteinei, albuminei, a factorilor de coagulare, fapt ce confirmă funcția compensată de sinteză. HVBC în 69,5% din cazuri a evoluat cu viremie VHB, exprimată prin AgHBe pozitiv și ADN VHD pozitiv.

La o treime (36,3%) din copii cu HVBC a fost determinată diminuarea semnificativă a imunoglobulinelor IgA ($p < 0,01$), fapt ce presupune existența până la infectarea cu VHB a imunodeficienței primare, hipoimunoglobulinemiei selective IgA. Această formă de imunodeficiență primară la copii poate fi unul dintre factorii importanți pentru evoluția cronică a infecției cu VHB la copii, mai ales de vârstă fragedă. În 63,6% cazuri a fost constatată majorarea IgM și IgG ($p > 0,05$). Indicii imunității celulare la copiii cu HVBC au arătat prezența imunodeficienței celulare în 52,7% de cazuri, exprimate prin imunosupresie semnificativă cu diminuarea limfocitelor T totale (CD3), limfocitelor T helperei (CD4) și limfocitelor T citotoxice (CD8), ($p < 0,01$).

Modificările morfohistologice în HVBC evaluate în rezultatul biopsiei hepatice efectuate la 7 din 55 de copii s-au manifestat la circa o treime prin modificări ușoare ale procesului necroinflamator în 2 (29%) cazuri cu scor Knodell sub 10 puncte. La 5 (71%) pacienți, modificările necroinflamatorii au fost mai severe – între 10 și 20 de puncte ale scorului Knodell. Semnele morfohistologice ale procesului necroinflamator, cu prezența fibroblaștilor în tracturile portale, indicau un grad minimal de fibroză hepatică, dar prezența pseudolobulului hepatic, caracteristic cirozei hepatice, nu a fost constatată (*figura 31*).

Drept exemplu de infectare intrafamilială și evoluție a hepatitei cronice virale B aducem următorul caz clinic.

Caz clinic. Pacienta B.D., fișa medicală № 2932, în vârstă de 2 ani 6 luni, de sex feminin, a fost spitalizată primar în secția de hepatologie pediatrică a SCRC „Em. Coțaga” la 15.05.1996 cu diagnosticul la internare de „Hepatită cronică

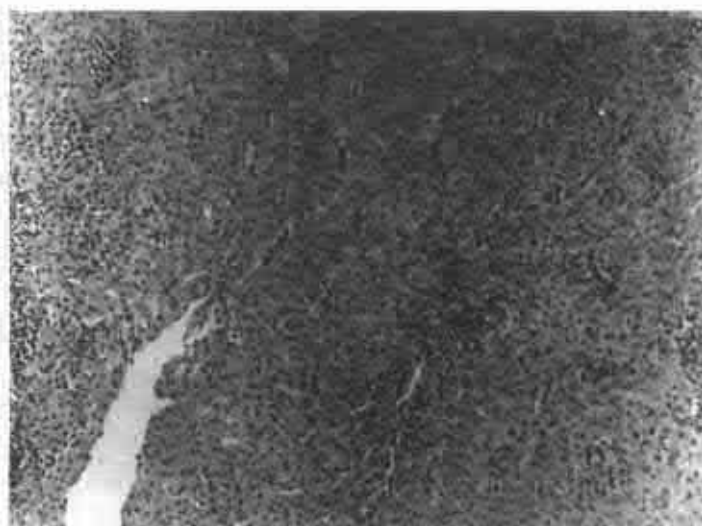

Figura 31. *Țesut hepatic cu dereglare a arhitectonicii lobului hepatic, proces necro-inflamator infiltrativ în tractul portal, necroze în punți "piecemeal" (colorație cu hematoxilin-eozin x 180, colecție proprie). Pacientul V.A., vârsta de 3 ani, cu HVBC, viremie înaltă VHB, citoliză severă.*

de etiologie nedeterminată". Acuzele la intrenare au fost inapetența persistentă, epistaxis somatiform, sindromul doloꝛ recurent abdominal după alimentare persistent în ultimele 5 luni. Copilul a fost născut la termen, din a IV-a sarcină, ce a evoluat fiziologic, născut cu G 3200 gr, talia 52 cm, dezvoltarea fizică și psihoneurologică în perioada neonatală și până la adresarea dată conform particularităților de vârstă. Fetița nu a fost vaccinată anti-HVB la naștere. Tatăl fetei, fiind donator de sânge în antecedente, cu 5 ani înainte de căsătoria dată a fost depistat cu portaj asimptomatic de AgHBs. La momentul intrenării copilului, mama fetei și cei trei frați ai ei mai mari se considerau sănătoși, iar hepatita virală B acută sau cronică la careva membri ai familiei nu au fost diagnosticate.

Starea generală a pacientei la internare a fost apreciată ca medie gravă, G ponderală 18 kg, subicter scleral, hepatomegalie +5 cm sub rebordul costal drept de consistență dură, margine rotundă, splenomegalie ușoꝛ palpabilă la inspirație profundă cu 2 cm de consistență moale și indoloꝛă. Paraclinic a fost determinată anemie de gr. I, sindromul de citoliză cu ALAT majorat de 9 ori față de valorile normale, hipoproteinemie 63 g/l, hipoalbuminemie 27,7 g/l, hipergamaglobulinemie IgG 22%, AgHBs și AgHBc pozitivi, anti-HBcor sumar pozitiv, anti-HBcor IgM negativ, anti-HBs negativ, anti-HBc negativ, anti-Delta IgM și IgG negativ, anti-HCV IgM și sumar negativ. Sonografia abdominală a constatat prezența hepatomegaliei cu modificări difuze în ficat și hiperecogenitate a parenchimului, absența semnelor de hipertensiune portală cu diametrul venei portale de 5 mm. Scanografia hepatică cu TC a confirmat prezența procesului cronic difuz în ficat.

În baza celor constatate a fost primar confirmat diagnosticul de „Hepatitis virală B cronică formă AgHBe pozitivă, fază de replicare VHB, activitate de gr. III”. Pacienta a urmat terapia simptomatică și cu hepatoprotectori silimarină 35 mg x ori în 24 de ore pe un termen de 6 luni. Concomitent au fost examinați și ceilalți membri ai familiei la care au fost constatați markerii infecției cu VHB: la tată – AgHBs+ și anti-HBcor sumar + fiind redirecționat pentru examinare aprofundată în clinica “Boli infecțioase”; la mamă – AgHBs negativ, anti-HBs și anti-HBcor sumar pozitivi, markeri ce semnifică suportarea în antecedentă a hepatitei virale B acute în formă asimptomatică; la toți cei trei frați AgHBs a fost negativ, iar anti-HBcor sumar pozitiv.

Cele relatate justifică presupunerea circulației intrafamiliale a infecției cu VHB, sursa de infecție primară cu VHB fiind cu o mare probabilitate tatăl pacientei. Cunoscând care sunt cele mai predominante și posibile căi de transmitere a infecției cu VHB la adulți, putem presupune că copilul în vârstă de 2 ani și 6 luni la o etapă anumită a fost infectat cu VHB. Mama și frații mai mari, suportând infecția cu VHB asimptomatic, au format imunitate specifică cu vindecare spontană, exprimată prin AgHBs negativ, anti-HBcor sumar și anti-HBs pozitivi. Infectarea cu VHB a celor trei frați putea fi realizată pe cale verticală sau orizontală (habitual), cu rezolvare benignă cu vindecare și formare a imunității specifice cu anti-HBcor sumar pozitiv. Existența AgHBs la unul dintre membrii familiei, în special unde sunt copii, are riscul major de a pune VHB în circulație intrafamilială, fapt demonstrat prin exemplul dat ^[32].

Diagnosticul diferențiat în HVBC la copii trebuie să fie efectuat în primul rând cu alte forme etiologice virale, precum hepatita virală cronică cu VHC, VHD; formele mixte virale VHC sau VHD în baza markerilor serologici specifici. Concomitent este necesară efectuarea examenului complex multilateral pentru excluderea altor maladii cronice hepatice la copii, cum sunt hepatita autoimună, maladia Wilson, glicogenozele, deficitul de alfa-antitripsină, hemocromatoza, maladia Gaucher, sindromul Alagille, afectarea hepatică în mucoviscidoză, steatohepatitoza nonalcoolică tot mai frecvent întâlnită actualmente la copii, care pot evolua pe fundalul hepatitelor virale B cronice și pot agrava evoluția procesului existent.

3.4. Tratament, profilaxie, monitorizare

La copii, tratamentul etiopatogenetic este similar celui aplicat la adulți și este dependent de vârsta copilului, forma clinică a maladii, comorbiditățile existente, toleranța și complianța pacientului și a familiei lui. În perioada de acutizare a hepatitei virale B cronice, cu prezența activității clinico-paraclinice, se recomandă un regim lejer de activitate, diminuarea volumului efortului fizic și psihoemoțional, somn timp de 1-2 ore suplimentar ziua. Alimentarea pacientului corespunde unei diete (nr. 5 după Pevzner) care prevede excludere-

rea alimentelor prăjite, grase, condimentate, afumate sau picante, se vor recomanda produse bogate în vitamine, proteine, glucide, cu aport zilnic de fructe și legume [3, 23, 27, 31, 33, 36, 38, 42, 48, 50, 55].

Pacienților li se va recomanda un regim alimentar în 4-5 prize, normocaloric, reieșind din 100 calorii/kg/zi (inclusiv proteine 3,5 gr/kg/zi) pentru copilul cu vârsta de 1-10 ani și 50 calorii/kg/zi (proteine 1,5 gr/kg/zi) la copilul mai mare de 10 ani. Aportul alimentar de glucide va fi de 8-10 gr/kg/zi, în special în formă de făinoase, cu recomandarea pâinii albe, a pastelor făinoase, a grișului, orezului; pot fi utilizate dulciuri, fructe, legume, zarzavaturi, miere, gem, dulceață. Aportul lipidic va fi de 2-3 gr/kg/zi, nedepășind 20-25% din rația calorică și va include lipide vegetale bogate în acizi grași, polinesaturați (ulei de măsline, porumb, floarea-soarelui; margarină), periodic se poate administra untul și frișca, nu se vor recomanda grăsimi prăjite. Aportul vitaminelor se va obține prin utilizarea legumelor verzi, a zarzavaturilor, fructelor, cărnii, ficatului, având în vedere particularitățile de vârstă. Aportul de lichide este fără restricții, se recomandă 4-6 gr/zi de sare de bucătărie (restricții doar în edeme, ascită și corticoterapie). Sunt contraindicate conservele, mezelurile, condimentele, brânzeturile fermentate (cașcavalul), maioneza, varza, fasolele [3, 33, 48, 50, 55].

În HVB cronică la copii, administrarea vitaminelor este o problemă incertă, dar în caz de avitaminoză C, poate fi recomandată vitamina C enteral în doze de 800-1000 mg/24 de ore, iar complexe vitaminelor grupei B (B₁, B₂, B₆) se vor administra în doze fiziologice și în cure periodice de 2-3 ori/an. În caz de sindrom persistent de colestază, pot fi administrate vitaminele A (retinol), E (tocoferol), B₁₂ în doze fiziologice conform vârstei [3, 55].

Având în vedere abordările contemporane etiopatogenetice ale hepatitei virale B cronice la copii și recomandările ESPGHAN 2014, EASL 2015, AASLD 2009, la copiii cu vârsta mai mare de 3 ani sunt aprobate următoarele remedii cu acțiune antivirală [3, 24, 31, 36, 48, 50, 55]: interferon-standard alfa 2 beta și alfa 2a (recombinante) injectabile; interferon alfa 2 beta pegilat și interferon alfa 2a pegilat (de la vârsta de 5 ani) și analogii nucleozidici: lamivudina (la copii cu vârsta mai mare de 3 ani), adefovirul și tenofovirul (la copii mai mari de 12 ani), entecavirul (aprobat la copiii cu vârsta mai mare de 2 ani).

Scopul tratamentului antiviral cu interferon în HVBC la copii este ameliorarea calității vieții pacientului începând cu vârsta copilăriei, suprimarea viremiei ADN VHB până la valori nedetectabile, obținerea seroconversiei AgHBe în anti-HBe și AgHBs în anti-HBs. Aceasta va contribui la reducerea activității procesului necroinflamator clinic și histologic, micșorând risul unei evoluții progresive spre ciroză hepatică sau hepatocarcinom. Este necesar de menționat că posibilitățile integrării genomului VHB în genomul gazdei datorită prezenței cccADN în nucleul hepatocitului infectat impune o mare precauție și acuratețe la monitorizarea în timp a acestor pacienți supuși tratamentului antiviral, deoa-

rece nu este exclusă posibilitatea unei evoluții în timp spre cancer hepatocelular [48, 50, 55]. Terapia antivirală cu interferon pegilat este recomandată copiilor cu vârsta între 3 și 18 ani, care corespund criteriilor de includere, și este contraindicată pacienților cu ciroză hepatică decompensată [48, 50, 55].

Managementul terapeutic al hepatitelor virale B cronice la copii până în prezent reprezintă o problemă dificilă și nerezolvată în practica medicală [3, 4, 6, 18, 21, 24, 33, 48, 50, 55], acesta fiind limitat doar la interfereoane pegilate și lamivudină, iar adefovirul, entecavirul, tenofovirul, aprobate actualmente în tratamentul HVBC la copii, sunt parțial accesibile. Există multiple controverse privind selectarea și eligibilitatea copiilor cu HVBC cu viremie VHB și ALAT și ASAT în limita normei [3, 4, 6, 18, 21, 24, 48, 50, 55].

Studiile privind eficacitatea interferonului alfa 2 beta la copii sunt insuficiente, majoritatea lor fiind din țările hiperendemice cu infecția cu VHB. Administrarea remediilor antivirale în clinica de hepatologie pediatrică a IMSP SCRC "Em. Coțaga" este cunoscută din anul 1998, fiind utilizat interferonul alfa 2 b recombinant "Viferon" (Rusia) în formă de supozitoare, cu acțiune antivirală, imunomodulatoare, antiproliferativă, care poate fi administrat copiilor de 1-3 ani cu HVBC și viremie.

Mecanismele de acțiune ale interferonului alfa 2 beta sau alfa 2 a pegilate sunt: *antiviral* prin activarea genelor care induc sinteza interferonului endogen, a secreției citochinelor IL₁, TNF și altor citochine, creșterea activității celulelor NK, creșterea proliferării și diferențierii limfocitelor B și a sintezei de IgG, activarea macrofagelor etc.; *imunomodulator*, prin activarea celulelor T limfocite killeri CD8+, a celulelor NK, stimularea diferențierii limfocitelor B și sintezei anticorpilor, activarea sistemului monocitar-macrofagal și a fagocitozei, activarea expresiei complexului HLA tip I și majorarea capacității de recunoaștere a celulelor infectate de către sistemul imunocompetent; *antitumoral (antiproliferativ)*, prin inhibarea sintezei proteinelor necesare celulelor tumorale, blocarea și inhibarea directă a oncogenelor și creșterea răspunsului imun celular antitumoral [33].

Mecanismul de acțiune antivirală a analogilor nucleozidici constă în inhibarea replicării virale prin blocarea situsului de legare a polimerazei virale, competiția cu substratul natural deoxiadenozintrifosfat (dATP) și prin blocarea elongației lanțului ADN după încorporarea în ADN viral. Studiile au demonstrat că utilizarea analogilor nucleozidici în tratamentul HVBC duce la o diminuare importantă a activității inflamatorii și a fibrozei. Durata de tratament cu analogi nucleozidici este mult mai lungă față de cea cu interferoni și poate fi efectuată până la câțiva ani, iar administrarea lor pe termen scurt (până la 48 de săptămâni) are riscul recăderii viremiei [33].

Tratamentul antiviral în HVBC AgHBe pozitiv și AgHBe negativ. Criteriile de includere în tratament cu interferon alfa 2 beta pegilat (sau standard), conform ESPGHAN Clinical Practice Guidelines [36], sunt:

- 1) vârsta mai mare de 3 ani;
- 2) prezența AgHBs, absența anti-VHD sumar sau IgG;
- 3) HVCB cu AgHBe pozitiv, AND VHB mai mare de $\geq 20\ 000$ UI/ml și activitate; iar în HBVC cu AgHBe negativ – prezența ADN VHB $\geq 2\ 000$ UI/ml;
- 4) durata citolizei ALAT și ASAT peste 2 valori x N;
- 5) absența maladiilor psihice, a afecțiunilor organice ale SNC, a sindromului convulsiv în antecedentă, a malformațiilor congenitale decompensate de cord, maladiilor cronice decompensate renale, a imunodeficienței primare, cirozei hepatice în stadiile Child B, C;
- 6) prezența acordului informat din partea părinților.

Contraindicațiile la tratamentul antiviral la copii sunt următoarele: hemoglobina mai joasă de 110 g/l, leucopenie sub $1500\ \text{mm}^3$, trombocitopenie sub $75\ 000\ \text{mm}^3$, stări alergice și hipersensibilitate individuală la interferon, stări de depresie sau maladii psihice necontrolate, dereglări de coagulare, cardiomiopatii, endocardite, coleastăză severă [36].

Interferonul pegilat alfa 2 beta se va administra în doză de $60\ \text{mcg/m}^2$ sau $1,5\ \text{mcg/kg/corp}$ 1 dată în săptămână, iar interferonul pegilat alfa 2a este administrat în doza $60\ \text{mcg/m}^2$ în săptămână sau doză fixă $60-90\ \text{mcg}$ 1 dată în săptămână pe o durată de 24-48 de săptămâni. La copiii cu HVBC în vârstă de 2-3 ani poate fi administrat exclusiv doar interferon alfa 2 b standardizat Viferon în formă de supozitoare în doze de 3 mil. UI/m² de suprafață corporală în 24 de ore sau injectabil Bioferon pe o perioadă de 24-48 de săptămâni individual. Efectele adverse cele mai frecvent posibile sunt: sindromul gripal, astenia, citopenia, tulburările de dispoziție [3, 16, 24, 31, 36, 48, 55].

Lamivudina este un analog nucleozidic, aprobat pentru prima dată în 1998 în tratamentul HVBC, însă actualmente nu este un remediu de prima linie și în monoterapie nu este recomandat deoarece are o eficacitate redusă de 15-23-34% și frecvent dezvoltă rezistență. Tratamentul combinat interferon pegilat + lamivudină este considerat puțin efektiv și poate fi aplicat doar în cazuri speciale [23, 45]. La copiii mai mari de 3 ani și absența eficacității la terapia cu interferon alfa 2b pegilat poate fi administrată lamivudina în doze $3\ \text{mg/kg/corp/zi}$ pe o durată de până la 1 an. Lamivudina poate induce acidoza lactică, hiperamilazemia, pancreatita acută. În caz de rezistență la lamivudină se recomandă administrarea entecavirului [23, 28, 31, 33, 45].

Entecavirul este un analog nucleozidic – inhibitor selectiv de prima linie, cu administrare per os, care blochează toți cei trei pași de replicare VHB și a fost aprobat începând cu 2014 la copiii cu vârsta mai mare de 2 ani pentru o durată de 1 an și mai mult [23, 28, 31, 33, 45]. Entecavirul este unul dintre cei mai eficace inhibitori VHB cu tulpini “sălbatică”, însă mai puțin eficient în formele mutante, poate induce acidoza lactică. Dozele recomandate pentru copii depind de greutatea ponderală și sunt următoarele:

10 - 11 kg - 0,15 mg/zi;	>20 - 23 kg - 0,35 mg/zi;
>11 - 14 kg - 0,2 mg/zi;	>23 - 26 kg - 0,4 mg/zi;
>14 - 17 kg - 0,25 mg/zi;	>26 - 30 kg - 0,45 mg/zi;
>17 - 20 kg - 0,3 mg/zi;	>30 kg - 0,5 mg/zi;

În caz de rezistență la entecavir se recomandă continuarea terapiei cu adefovir sau tenofovir.

Adefovir dipivoxil este un analog nucleotidic și se recomandă a fi administrat la pacienții cu vârsta mai mare de 12 ani, cu rezistență la lamivudină în doze de 10 mg/zi pe o durată de până la un an. Adefovirul în doze mari are efecte adverse ca nefrotoxicitatea, deasemenea poate induce sindromul Fanconi, diabetul insipid. În caz de rezistență se recomandă continuarea tratamentului cu entecavir.

Tenofovir este un analog nucleozidic aprobat pentru tratamentul HVBC la copiii cu vârsta mai mare de 12 ani în doză de 300 mg/zi. Efectele adverse ale tenofovirusului sunt nefrotoxicitatea, osteopenia, osteomalacia, sindromul Fanconi. În caz de multirezistență se recomandă continuarea tratamentului cu tenofovir sau terapia combinată cu entecavir [23, 31, 33, 45, 55].

Managementul clinic al pacienților cu HVBC tratați cu remedii antivirale prevede supravegherea stării generale, a reacțiilor adverse posibile, nivelul bilirubinei totale, ALAT și ASAT, glicemiei, hemoglobinei, trombocitelor, leucocitelor, nivelul seric al ureei și clearance-ul creatininei, precum și complianța pacientului și a familiei lui la tratament. La fiecare 6 luni se vor determina ALAT, AgHBs, AgHBe, anti-HBe. Determinarea ADN VHB cantitativ va fi efectuată la 4, 12, 24, 48 de săptămâni, apoi timp de 3 ani după anularea terapiei antivirale la fiecare 6 luni [3, 16, 24, 31, 36, 48, 55].

Creșterea transaminazelor pe parcursul tratamentului impune determinarea repetată a ADN VHB, iar creșterea viremiei pe fundalul tratamentului antiviral se consideră drept rezistență și lipsă de răspuns terapeutic. Rezistența și lipsa de răspuns impun reevaluarea diagnosticului la pacient și luarea unei noi decizii terapeutice. Apariția anti-HBs impune stoparea terapiei. În cazul tratamentului cu interferon pegilat I dată în 3 luni se va monitoriza statutul neuropsihic, starea clinico-paraclinică, încărcătura virală, nivelul seric TSH, markerii serici autoimuni, complicațiile posibile infecțioase, funcția renală cu determinarea clearance-ului creatininei, a acidului lactic, glucozei serice, proteinei totale, densității osoase [3, 16, 24, 31, 36, 48, 55].

Răspunsul la tratamentul antiviral depinde de forma clinică a HVBC, poate fi evaluat pe parcursul tratamentului antiviral și după anularea acestuia și poate fi următorul: biochimic (determinarea ALAT și ASAT), virusologic (determinarea ADN VHB), serologic (monitorizarea markerilor AgHBs/anti-HBs, AgHBe/anti-HBe), histologic. În HVBC cu AgHBe pozitiv răspunsul antiviral poate fi unul dintre [3, 16, 24, 31, 36, 48, 55] următoarele:

- *complet*, cu normalizarea ALAT, ameliorarea activității histologice și a gradului de fibroză hepatică, ADN VHB negativ, AgHBe negativ, AgHBs negativ;
- *parțial*, cu normalizarea ALAT, ameliorarea activității histologice, ADN VHB diminuat sau negativ, AgHBe negativ, AgHBs pozitiv;
- *lipsa răspunsului*, cu persistența modificărilor biochimice, serologice, histologice, persistența ADN VHB.

În HVBC cu AgHBe negativ se deosebesc următoarele tipuri de răspuns:

- *complet*, cu normalizarea ALAT, ameliorarea activității histologice și a gradului de fibroză hepatică, ADN VHB negativ, AgHBe negativ, AgHBs negativ;
- *parțial*, cu normalizarea ALAT, ameliorarea activității histologice, ADN VHB negativ, AgHBe negativ, AgHBs pozitiv.

Tipurile de răspuns antiviral conform criteriilor cronologice sunt următoarele:

- *răspuns virusologic complet susținut* timp de 6-12 luni și mai mult după anularea terapiei antivirale cu nivel ADN VHB sub 2000 UI/ml;
- *răspuns temporar* – răspuns complet sau parțial, cu diminuarea ADN VHB $>1 \log_{10}$ pentru o perioadă mai mică de 6 luni după anularea terapiei antivirale;
- *reactivare (recădere)* – apariția citolizei după o perioadă de normalizare, reapariția și creșterea markerilor de replicare ADN VHB cu $1 \log_{10}$ față de cea mai mică valoare a viremiei pe parcursul terapiei sau după dispariția temporară a acestora.

Recăderea (sau „brekthrough”) virusologică poate fi caracterizată și prin creșterea ALAT [3, 16, 24, 31, 36, 48, 55]. Cauzele principale ale recăderii sunt selectarea insuficientă a pacienților pentru tratament antiviral atât la administrarea interferonului pegilat, cât și a analogilor nucleozidici. Rezistența poate fi dezvoltată în rezultatul mutațiilor VHB [3, 16, 24, 31, 36, 48, 55]. Actualmente este necesară identificarea noilor remedii medicale și a schemelor opționale mai puțin ofensive de tratament al HVBC la copii.

Managementul terapeutic al HVBC la copii presupune că, concomitent cu remediile antivirale și analogii nucleozidici, pot fi utilizate preparate hepatoprotectoare, care au proprietatea de a proteja și a stabiliza membranele hepatocitului, micșorând permeabilitatea acestora. Cel mai frecvent utilizați hepatoprotectori sunt: esențiale, silimarina, legalon, carsil, fosfogliv. În ultimii 10-15 ani este inclus în schemele de tratament, în cazul prezenței sindromului de colestază, acidul ursodeoxicolic „Ursosol” (Germania) sau „Ursosan” (Cehia), care are proprietăți hepatoprotectoare, imunomodulatoare, de ameliorare a metabolismului acizilor biliari, care poate fi administrat concomitent cu terapia cu interferon. Efectul pozitiv al acidului ursodeoxicolic în HVBC la copii cu sindrom de colestază a

fost demonstrat în 31% din cazuri și ameliorarea indicilor clinico-paraclinici – în 19% [55]. Utilizarea antioxidanților în perioadele de acutizare a hepatitelor virale cronice B, precum vitamina E, nu a demonstrat efecte pozitive majore [55].

Din experiența clinicii noastre în tratamentul a 23 de copii de vârstă 11-18 ani cu hepatită virală B cronică și replicare VHB, efectuat timp de 24 de săptămâni, cu interferon alfa 2 standardizat ("Roferon-A"), a dus la ameliorarea indicilor clinico-paraclinici, dispariția ADN VHB și seroconversia AgHBe în anti-HBe doar în 39% din cazuri [32]. Începând cu anul 2010, tratamentul antiviral al copiilor cu HVBC spitalizați în secția de hepatologie pediatrică a IMSP Spitalul Clinic Republican pentru Copii "Em. Coțaga" a fost efectuat cu interferon alfa 2 beta pegilat (monoterapie) sau, în cazurile efectelor insuficiente, a fost combinat cu lamivudina 3 mg/kg/zi per os, pe o durată de 48 de săptămâni la pacienții mai mari de 3 ani.

Prognosticul HVBC și complicațiile posibile. Pentru copii este caracteristică persistența îndelungată a VHB cu perioade de reactivare și activitate biochimică a procesului cronic hepatic. Timp de 5-10 ani de evoluție a HVBC activitatea procesului cronic viral hepatic se poate diminua, astfel ca 89% pot dezvolta remisie îndelungată, dar cu persistența AgHBs. Doar 10% ating seroconversia AgHBs în anti-HBs și normalizarea ALAT și ASAT, cu constatarea însănătoșirii. La copiii cu HVBC faza de imunotoleranță poate dura 10-30 de ani și este, de obicei, marcată de replicarea virală mare a VHB și afectare minimală a ficatului. Cu toate acestea, 1,7-4,5% dintre copii și adolescenți infectați la naștere au ciroză demonstrată prin biopsie hepatică [48, 55].

De-a lungul anilor, nivelurile de ADN VHB fluctuează și valorile ALAT cresc, reflectând constatarea histologică a activității necroinflamatorii a parenchimului hepatic. Această fază activă a hepatitei conduce la seroconversie și la apariția anticorpilor anti-HBe la 60-95% din pacienți pe termen lung follow-up [36, 37]. Valorile ALAT cresc înainte de clearance-ul AgHBe și pot rămâne crescute (cu flare-up-uri la 20% dintre copii) timp de 6-12 luni de la seroconversie [48, 55].

Cele mai frecvente complicații ale hepatitei virale B cronice la copii: ciroza hepatică – riscul teoretic de evoluție către ciroză este de 2-6% pe an, carcinomul hepatocelular în timp – 2,5-5% pe an; transmiterea virusului de către mama AgHBe pozitivă la copil în timpul nașterii – risc de peste 90%, iar AgHBe negative – risc până la 20%; suprainfectarea cu VHD sau HIV; apariția de vasculite, poliarterită nodoasă, a glomerulonefritei, hepatitei fulminante, a efectelor secundare ale tratamentului antiviral.

Pentru prevenirea complicațiilor HVBC este importantă monitorizarea în timp a semnelor paraclinice simple, inclusiv cunoașterea genotipului VHB, variantelor moleculare ale virusului, a vârstei la care copilul a fost infectat, a stării imunității organismului (prezența imunodeficienței congenitale), a predispoziției genetice la un răspuns adecvat la terapia antivirală, suprainfectării cu alți virusi

hepatotropi sau acțiunea substanțelor toxice medicamentoase sau nemedicamentoase [3, 16, 24, 31, 36, 48, 55].

Profilaxia infecției cronice cu VHB la copii include măsuri nespecifice și specifice. Profilaxia specifică se va efectua prin vaccinarea anti-HVB a copiilor nou-născuți și revaccinarea celor vaccinați la care titrul de anti-HBS este sub 10 UI/ml la fiecare 5-8 ani cu vaccinuri licențiate anti-HVB prin administrarea unei singure doze „buster” [16, 23, 24, 27, 30, 31, 33, 35, 36, 38, 40, 43, 44, 48, 55], pentru menținerea imunității dobândite la prima vaccinare.

Profilaxia specifică a HVB la copiii născuți de mame infectate cu VHB include măsuri specifice, începând cu perioada de presarcină, cu depistarea activă a fetițelor cu vârsta 15 ani și mai mari la prezența AgHBs. În caz de lipsă a infecției cu VHB se va efectua vaccinarea anti-HVB a viitoarei mame sau la femeia adultă înainte de planificarea sarcinii. Vaccinarea copiilor nou-născuți de mame infectate cu VHB și viremie (AgHBe+ și ADN VHB+) trebuie să fie efectuată în regim de “urgență”, conform următoarei scheme:

- administrarea în primele 12 ore după naștere a vaccinului anti-HVB după schema rapidă 0; 1; 2; 12 luni;
- administrarea a 30-100 UI (0,5-2 ml) / kg intravenos perfuzabil sau 0,5 ml de imunoglobulină Ig specifică anti-HVB i/m în primele 12-24 de ore după naștere; sau:
- vaccinarea nou-născutului cu vaccin anti-HVB după schema standardizată, cu administrarea intramusculară concomitentă a 0,5 ml Ig anti-HVB specifică.

Administrarea intramusculară sau perfuzabilă concomitentă a imunoglobulinei anti-HVB (IGHB) este recomandată ca imunizare pasivă imediată la nou-născut. Vaccinarea anti-HVB a nou-născuților cu greutatea ponderală sub 2000 gr., se va realiza în primele 12 de ore după naștere, apoi vor urma 3 doze de vaccin cu interval de 4 săptămâni (B1). Testarea postvaccinare pentru o concentrație protectoră de anticorpi anti-HBs se recomandă să fie efectuată numai pentru copiii cu risc crescut (sugarii născuți de mame AgHBs- pozitive și subiecți imunocompromiși – infectați cu HIV sau alte virusuri) peste 1-2 luni după finalizarea programului de vaccinare (A1). Eșecul vaccinului și transmiterea de la mamă la copil a hepatitei B afectează 17% dintre copiii născuți de mame AgHBe pozitive. Mai mult decât atât, atunci când mama este infectată cu genotipul C VHB, infecția intrauterină cu VHB poate apărea înainte de vaccinarea anti-HVB.

Peste 6 săptămâni de la aplicarea uneia din schemele propuse, dacă copilul va fi negativ la anti-HBs, se recomandă administrarea repetată a unei doze de Ig specifică anti-HVB. Schemele recomandate au o eficacitate de 85-95%, cu formarea anticorpilor protectori anti-HBs. Copiii imunocompromiși trebuie să fie testați anual și revaccinați în cazul în care anti-HBs <10 mUI / ml (C1). Vaccinarea anti-HVB a copiilor care nu au fost imunizați până la vârsta de un an, fără riscul

infecției cu VHB, poate fi efectuată după schema 0-1-6 luni. Vaccinarea adolescenților în vârstă de 11-13 ani după aceeași schema este obligatorie [55].

Profilaxia nespecifică a infecției cu VHB include, dezinfectarea utilajului medical, utilizarea seringilor, acelor, instrumentariului medical de diagnostic, endoscopic, chirurgical, stomatologic de uz unic sau steril; selectarea riguroasă a pacienților pentru transfuzii sangvine și ale componentelor sângelui; minimalizarea tratamentelor parenterale invazive; promovarea modului sănătos de viață, cu cultivarea igienei individuale la copii; evitarea tatuajului și a piersengului; screeningul și testarea la markerii VHB, inclusiv a ADN VHB a sângelui și a produselor de sânge, a organelor și a țesuturilor donatorilor [23, 24, 33, 38, 47, 48, 51, 55].

Bibliografie

1. Aaron L., Zylberg H. *Mutant pre-C de l'hepatite B chronique*. În: *Medecine therapeutique*, vol. 7, nr. 8, 2001, p. 611-614.
2. Baumert T., Thimme R., Weizsäcker F. *Pathogenesis of hepatitis B virus infection*. În: *World J. Gastroenterol*, 2007, China, vol. 13(1), p. 82-90.
3. Bennett N.J. *Pediatric Hepatitis B*. Connecticut Children's Medical Center. American Academy of Pediatrics. Aprilie, 2014. www.medscape.com.
4. Blumberg B.S., Gerstley B.S., Hungerford D.A. et al. *A serum Antigen (Australia Antigen) in Down's Syndrome, Leukemia and hepatitis*. În: *Annal of internal medicine*, 1967, vol. 66, p. 924-931.
5. Bonino F., Rosina F., Rizzetto M. *Chronic hepatitis in HBsAg carriers with serum HBV-DNA and anti-HBe*. În: *Gastroenterology*, 1986, vol. 90, p.1268-1273.
6. Brunetto M.R., Glarin M., Saracco G. *Hepatitis B virus unable to secrete e antigen and response to interferon in chronic hepatitis B*. În: *Gastroenterology*, 1993; vol. 105, p. 845-850.
7. Brunetto M.R., Stemler M., Bonino F., Schodel F., Oliveri F., Rizzetto M. et al. *A new hepatitis B virus strain in patients with sever anti-HBe pozitive chronic hepatitis*. În: *B. J. Hepatol*, 1990, vol. 10, p. 258-261.
8. Buligescu L. *Tratat de hepatogastroenterologie*. Vol. II, București, 1999, p. 34-182.
9. Cote P., Toshkov I., Bellezza C. et al. *Temporal pathogenesis of experimental neonatal woodchuck hepatitis virus infection: increased initial viral load and decreased severity of acute hepatitis during the development of chronic viral infection*. În: *Hepatology*, 2000, vol. 32 (4 Pt1), p. 807-817.
10. Calancea A., Caragea S., Cojocaru R. și alții. *Diagnosticul de laborator al hepatitelor virale B,C și D*. În: *Instrucțiuni metodice*. Chișinău, 2008, p.10-97.
11. Desmet V.J., Gerber M., Hoofnagle J.H., Manns M. Et al. *Classification of chronic hepatitis: diagnostics, grading and staging*. În: *Hepatology*, 1994, vol. 19, p. 1513-1520.
12. Dumbrava V-T. *Hepatologie hazardată pe dovezi*. Ghid practic național. Chișinău, 2005, 334 p.
13. Dumbrava V.T., Tofan-Scutaru L., Holban T. și al. *Hepatita cronică virală B la adult*. Protocol național. Chișinău, 2012, 70 p.
14. Hsiang-Po H., Hong-Yuan H., Chi-Ling C. et al. *Pre-S2 Deletions of Hepatitis B Virus and Hepatocellular Carcinoma in Children*. În: *J. Pediatric Research*, nr. 67, 2010, 90-94 p.

15. <http://www.ill.ru/news.art>.
16. <http://www.who.int/mediacentre>
17. Iancu L. *Correlation between HVB genotyp and preCore/corre mutation*. În: materialele Conferinței „Diaspora in Romanian Scientific Research and Education”. Cantacuzino National Institute of Research-Development for Microbiology and Immunology, Bucharest, 2012, p.117-119.
18. Institutul de Virusologie “Ștefan S. Nicolau” al Academiei Române. *Raport anual, 2012*. București, 2012, p. 72.
19. Liu H.F., Sokal E., Goubau P. *Wide variety of genotypes and geographic origins of hepatitis B virus in Belgian children*. În: *J. Pediatr Gastroenterol. Nutr.*, 2001; vol. 32, p. 274–277.
20. Lin C.L., Kao J.H. *The clinical implications of hepatitis B virus genotype: recent advances*. În: *J. Gastroenterol. Hepatol*, 2011, vol. 26, p. 123–130.
21. Lok Anna S.F.; McMahon, Brian J. *Chronic hepatitis B: update 2009*. În: *Hepatology*, 2009, vol. 50 (3), p. 661-662.
22. Lunel F. *Hepatitis virales dues aux mutants “antigene HBe-negatifs” du virus de l’hepatite B*. În: *Medecine therapeutique*, vol. 4, issue 3, 1997, p.195-199.
23. Mauss S., Berg T., Rockstroh J. et al. *Hepatology 2014*. 5th Edition. Gilead Sciences Europe, 2014. Flying Publisher, p. 35-176.
24. Mauss S., Berg T., Rockstroh J. et al. *Hepatology 2015*. 6th Edition. Gilead Sciences Europe, Flying Publisher, p.655.
25. Nazare C.C. *Prevalența hepatitelor cronice B și C în colectivități închise și comportamentul la risc*. Autoref. tezei de doctorat. Iași, 2012, p.48.
26. Milich D.R. *Do T cells „see” the hepatitis B core and e antigens differently?* *Gastroenterology*, 1999, vol. 116, p. 765-768.
27. Morăru E. *Hepatita cronică la copii*. Iași, România, 1999, p. 511.
28. Ning Q., Han M.F., Sun Y.T., Jiang J., Tan D. Et al. *Switching from entecavir to Peg INF alfa 2a in patients AgHBe-positive chronic hepatitis B: A randomized open – label trial (OSST trial)*. *J Hepatol.*, 2014, vol.61, p. 777-784.
29. Ni Y.-H., Chang M.-H., Wang K.-J., et al. *Clinical relevance of hepatitis B virus genotype in children with chronic infection and hepatocellular carcinoma*. În: *Gastroenterology*, 2004, vol. 127, p.1733–1738.
30. Ott J.J., Stevens G.A., Groeger J., Wiersma S.T. *Global epidemiology of hepatitis B virus infection: new estimates of age-specific HBsAg seroprevalence and endemicity*. În: *Vaccine*, 2012, vol. 1(12), p. 2212–2219.
31. Paganelli M., Stephenne X., Sokal E.M. *Chronic hepatitis B in children and adolescents*. În: *J. Hepatol*, 2012, vol. 57, p. 885–896.
32. Raba T. *Hepatita virală B și D cronică la copii (particularități clinice, diagnostice, sechele)*. Teza de d.ș.m., Chișinău, 2001, p. 152.
33. Pântea V. *Hepatitele virale acute și cronice (etiologie, epidemiologie, patogenie, tablou clinic, diagnostic și profilaxie)*. Chișinău, 2014, p. 259.
34. Reherrmann B. *Pathogenesis of chronic viral hepatitis: differential roles of T cells and NK cells*. În: *J. Nat. Med.*, 2013, vol. 19(7), p. 859-868.
35. Rusu G. *Boli infecțioase la copii*. Chișinău, 2001, p. 237-270.
36. Sokal E., Paganelli M., Wirth S. et al. *Management of chronic hepatitis B in childhood: ESPGHAN Clinical Practice Guidelines. Consensus of an expert panel on behalf of the European Society of Pediatric Gastroenterology, Hepatology and Nutrition (EASL)*. În: *Journal of Hepatology*, 2013, vol. 59, p. 814–829.

37. Sporea I., Goldiș A. *Curs de gastroenterologie și hepatologie*. Timișoara, România, 2012, p. 65-66.
38. Spânu C., Iarovoi P., Holban T., Cojuhari L. *Hepatita virală B (etiologie, epidemiologie, diagnostic, tratament și profilaxie)*. Chișinău, 2008, p. 199.
39. Thimme R., Wieland S., Steiger C. et al. *CD8(+) T cells mediate viral clearance and disease pathogenesis during acute hepatitis B virus infection*. În: *J. Virol.*, 2003. vol. 77(1), p. 68-76.
40. *Viral Hepatitis Topics*. www.cdc.gov. Available at <http://www.cdc.gov/hepatitis/statistics.htm>.
41. Wieland S., Thimme R., Purcell RH. et al. *Genomic analysis of the host response to hepatitis B virus infection*. În: *Proc. Nat. Acad. Sci. USA*, 2004, vol. 101, p. 6669-6674.
42. World Health Organization. *Hepatitis B Fact sheet*. July, 2012. Available at: <http://www.who.int/mediacentre/factsheets/fs204/en/>. Accessed November 1, 2012.
43. *WHO position paper on Hepatitis B vaccines*. October, 2009. World Health Organization. Summary of Key Points, № 1.
44. Zeuzem S. *Hepatita B: riscuri, prevenție și tratament*. European Liver Patients Association (ELPA), Belgium, 2007, p. 23.
45. Yun-Fan Liaw. *APASL 2012 Practice Guidelines on the management of chronic HBV infection*.
46. Жданов К., Лобзин Ю., Гусев Д. и др. *Вирусные гепатиты*. Санкт-Петербург, 2012, с. 26-66.
47. Ивашкин В.Т. *Диагностика и лечение гепатита В у взрослых: консенсус экспертов*. В: Журнал Инфекционные болезни, № 4, 2013.
48. Ключарева А.А. *Диагностика и дифференциальная диагностика заболеваний печени у детей*. Пособие для практических врачей. Минск, 2001, с. 67
49. Крамарев С.А. *Универсальная массовая вакцинация детей раннего возраста – стратегия выбора в профилактике гепатита В*. В: Журнал “Здоровье ребенка”, Киев, 2010, № 4 (25). <http://www.mjf-ua.com>.
50. Крамарев С.А. *Вирусные гепатиты у детей*. В: Журнал “Здоровье Украины”, 2013. <http://www.health-ua.org>.
51. Лобзин Ю.В. *Вакцинопрофилактика – лекции для практических врачей*. ООО Литография, 2013, № 17, с. 285.
52. Наследникова И. *Иммунопатогенез персистентных вирусных инфекций*. Дисс. док. мед. наук. ГОУВПО „Сибирский государственный медицинский университет”, г. Томск, 2005, с. 221.
53. Нурмухаметова Е.А., Блохина Н.П. *Генотипы вируса гепатита В: потенциальное клиническое значение*. В: Рецензируемый журнал «ФАРМАТЕКА», № 2(156), 2008, с. 33-35.
54. Сторожук І.В., Дудник В.М., Шаламої М.О., Андрикевич І.І. *Особливості перебігу хронічних гепатитів у дітей з онкогематологічними захворюваннями*. В: “Biomedical and Biosocial Anthropology”, Вінниця, 2014, № 23, с. 210-211.
55. Учайкин В.Ф., Чередниченко Т.В., Смирнов А.В. *Инфекционная гепатология. Руководство для врачей*. М.: ГЭОТАР-Медиа, 2012, с. 252-253.
56. *Raport anual al Centrului Național de Management în Sănătate (pentru anii 2012 – 2015)*, RM.

CAPITOLUL IV

HEPATITA VIRALĂ DELTA CRONICĂ LA COPII

4.1. Date generale, etiologie, epidemiologie

Hepatita virală Delta cronică este o maladie infecțioasă a ficatului indusă de VHD concomitent cu VHB (coinfecție) sau asociat pe fundalul infecției cronice cu VHB (suprainfecției), cu o durată a maladiei mai mare de 6 luni. Se presupune că formarea HVDC are loc cel mai frecvent în urma suprainfecției cu VHD a persoanelor infectate cronic cu VHB [1, 3, 5, 6, 7, 8, 9, 11].

Infecția cronică cu VHD reprezintă o problemă dificilă de sănătate publică pe întreg globul pământesc datorită prognosticului sever și dificultăților terapeutice. Conform cercetărilor savanților din țara noastră, frecvența markerilor virusului D la donatorii de sânge variază între 17,6 și 20%, aceștia fiind deseori decelați și printre pacienții cu tuberculoză, diabet zaharat, ciroze hepatice etc. [6-10]. În Republica Moldova, această infecție a început a fi studiată din 1986, iar primele publicații au apărut în 1987. Mai detaliat datele despre HVD au fost elucidate în monografia "Hepatita virală delta" (C. Andriuță și coautorii, 1993).

Datorită implementării programelor naționale de imunizare anti-HVB, incidența prin HVD acută și cronică în plan global este în declin, infecția având o prevalență mai crescută în Occident printre utilizatorii de droguri intravenoase [1-6, 14]. În anii '90 în Rusia ponderea infecției cu VHD printre cei cu infecția cronică cu VHB constituia 30%, aceasta actualmente diminuându-se în timp, fiind estimată doar în 1-2,6% cazuri. În țările Asiei Mijlocii, în special în Turkmenistan, ponderea HVDC atinge 8%, iar Republica Moldova este considerată o regiune hiperendemică în acest sens [19]. După Bortolotti F. și coaut., infectarea copiilor cu VHD are riscul dezvoltării cirozei hepatice în 12-26% cazuri [19]. Нисевич Н. și coaut., în studiile efectuate asupra copiilor cu HVBC în Asia de Nord și în Kazahstan, au decelat anti-Delta în 65,4%, pe când în partea europeană a Rusiei în doar 19% cazuri, acest aspect epidemiologic fiind determinat de durata maladiei cronice virale și de vârsta copiilor [12, 19]. Михайлов М. și coaut. indică 0,6% de decelare a anti-Delta (Sankt-Petersburg) și 2,7% (Djalal, Kîrgîzstan) printre copiii purtători de AgHBs [19]. Cercetările efectuate de Țibuleac S. și coaut. în anul 1987 la donatorii de sânge, printre cei cu portaj cronic de AgHBs au decelat anti-Delta în 20,4%, iar printre copiii "somatic sănătoși" de vârstă 1-14 ani cu AgHBs pozitivi – în 6,9% cazuri [15]. După anii '90 ponderea hepatitei virale Delta s-a diminuat considerabil.

Etiologie

Virusul hepatitei D (VHD) a fost descoperit de gastroenterologul italian Mario Rizzetto în 1977 și de expertul în virologie moleculară, John Grin, de la Universitatea Georgetown, SUA. Denumirea hepatitei Delta provine din limba

greacă: "Delta" înseamnă "al patrulea", deoarece Rizzetto M. și coaut. la început credeau că au descoperit sistemul al patrulea de antigen-anticorpi în HVB. VHD este dependent de prezența VHB și nu se poate replica singur. VHD are formă sferică, cu diametrul de 31-39 nm (figura 32), reprezintă o moleculă de ARN monocatenar circular, iar la exterior este învelit de o lipoproteină care constă din proteine de înveliș codate de genomul VHB.

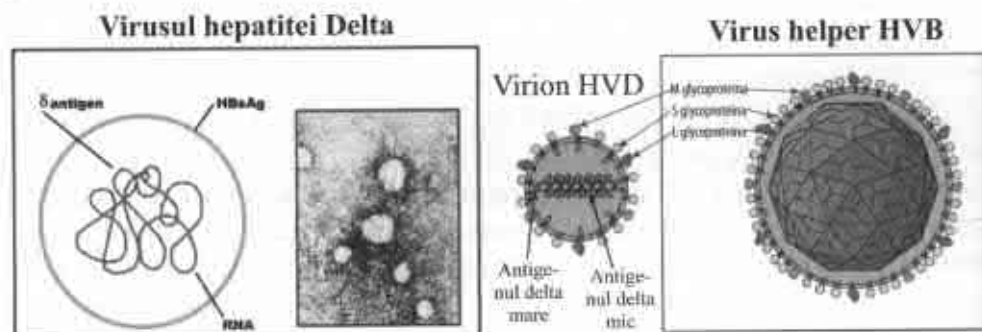


Figura 32. Structura virusului hepatite D (sursa: Swiss Institute Bioinformatics, 2008)

4.2. Imunopatogeneza și evoluția hepatitei virale D la copii

Mai multe studii au demonstrat că infecția cu VHD cronică duce la dezvoltarea formelor severe de hepatită cronică, comparativ cu HVB cronică, cu o evoluție mai rapidă spre fibroză și instalarea cirozei hepatice. Leziunile hepatice în infecția cronică cu VHD, se caracterizează prin acțiuni citopatică minimă, cu provocarea morții hepatocitelor – mecanism mediat imunologic – și implicarea reacțiilor autoimune în 98%, cu sinteza autoanticorpilor către componentele microstructurale ale hepatocitului. Totodată, în HVDC a fost demonstrată depresia funcțională a fagocitelor mononucleare, precum și capacitatea insuficientă a organismului copilului de sinteză a propriului interferon- γ [19].

Mecanismul mediat imun în patogeneza HVDC este asigurat de tulburările imune în subpopulațiile limfocitelor T citotoxice (supresor), cu predominarea CD8, și valori normale ale celulelor T helper CD4. Totodată, au fost demonstrate dereglări ale citochinelor proinflamatorii, cu diminuarea IL2, care dețin rolul principal în reglarea imunității umorale și celulare [19]. Replicarea ARN VHD include următoarele etape: replicarea catenei genomice de către ARN polimeraza gazdei. Ca urmare este sintetizată o structură multimetrică liniară, care este clivată autocatalitic în monomeri liniari. Aceștia sunt turați în ARN VHD viral circular "double-rolling circular model" [8,19].

Sunt cunoscute 3 genotipuri de VHD, cu toate că analizele filogenetice efectuate recent presupun existența a 7 genotipuri. Genotipul 1 este cel mai răspândit și are o distribuție ubicuitară, fiind divizat în subtipurile 1a și 1b. HVDC cu genotip 1a are evoluția mai ușoară decât cea cu 1b. Genotipul 2 este întâlnit în estul

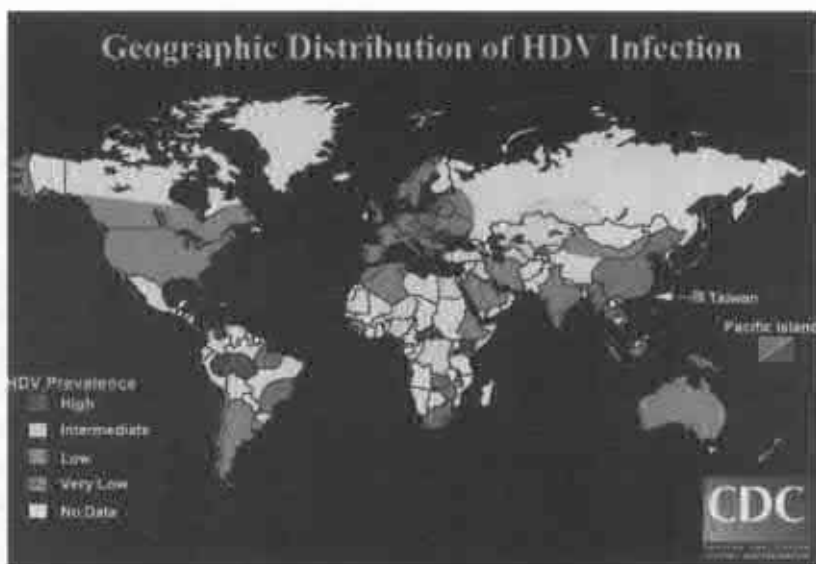


Figura 33. Distribuția geografică a infecției cu VHD
(sursa: CDC, 2012, USA, www.cdc.gov)

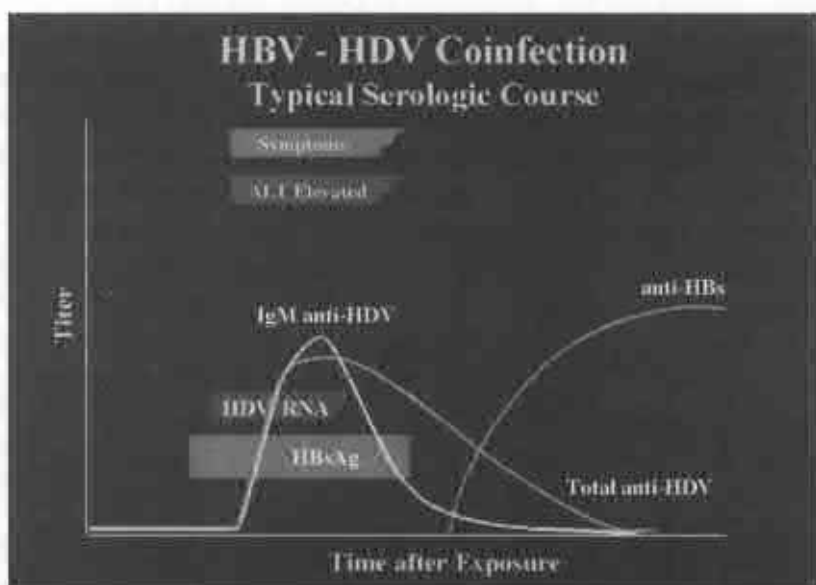


Figura 34. Markerii serologici tipici coinfecției cu VHD
(sursa: CDC, 2012, USA, www.cdc.gov)

Asiei și se asociază cu forme ușoare de hepatită virală D cronică, iar genotipul 3 – preponderant în America de Sud [8, 19].

Distribuția geografică a VHD este neuniformă, deosebindu-se următoarele zone: a) de *endemie redusă* (2-10%) și *foarte redusă* – sub 0,2%: SUA, Europa de Vest, Australia, Japonia; b) *endemie medie* (10-19%): India, Asia Mijlocie, Turcia, Egipt, Spania; c) *endemie înaltă* (mai mare de 20%): țările Mării

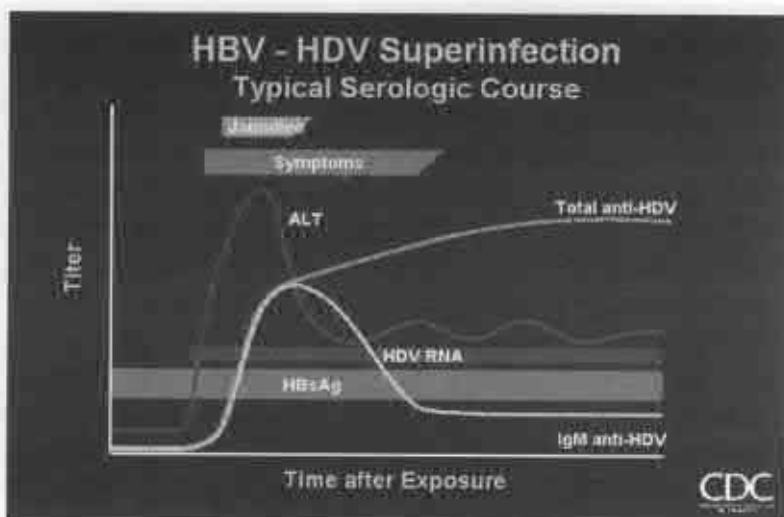


Figura 35. Markerii serologici tipici suprainfecției cu VHD
(sursa: CDC, 2012, USA, www.cdc.gov)

Mediterranean, Eastern Europe, Republic of Moldova, the islands of the Pacific Ocean, South America, Africa. Infection with VHD has a general trend of decreasing ^[19].

The main routes of infection with VHD in children are similar to those in HVBC in children, the predominant one being the parenteral route, and in very rare cases, infection can be realized and by vertical route, from the mother infected with VHD, or horizontally within the family ^[1, 8-11, 19].

There are 2 types of infection with VHD: *coinfection* and *superinfection*. In the case of concurrent infection of a healthy child with VHB and VHD, the incubation period is 3-7 weeks and can be resolved: complete recovery with elimination of viruses (*figura 34*), fulminant hepatitis with hepatic coma and fatal, or development of chronic hepatitis in 2-5% of cases ^[1, 10].

In the case when infection with VHD occurs in a patient who suffers from HVBC, acute viral hepatitis D superinfection (*figura 35*) occurs. A similar situation can lead to the misinterpretation of relapse of HVBC. Only additional examination, with testing of specific markers of acute and chronic infection with VHD, allows the detection of HVD as superinfection. In the case of superinfection with VHD, chronicization of infection occurs in 70-80% of cases, with an evolution of cirrhosis in approximately 5-10 years ^[19].

Information regarding the evolutionary characteristics of infection with VHD in children is insufficient. Some studies demonstrate that morphohistological changes in HVDC in children are not specific, these being much more expressed than in HVBC, with localization of the inflammatory process in periportal zones in form of infiltrative inflammatory, with confluent necrosis or in nodules of the liver cells, sometimes with intralobular penetration. Concomitantly, eosinophilic granular infiltrate, steatosis of hepatocytes and macrophage reactions as expression of the cytopathic effect of VHD ^[2, 16-19].

4.3. Manifestări clinice și paraclinice

Hepatita virală D poate fi considerată cronică atunci când aceasta persistă mai mult de 6 luni după infectare. Manifestările clinice ale HVDC la copii sunt caracteristice celor cu HVBC, acestea însă fiind mult mai expresive, având tabloul clinic al unei hepatite severe. Nivelul ALAT și ASAT este sporit de 0-20 de ori față de valorile normale, poate fi crescută bilirubina, fosfataza alcalină, gama-glutamyltranspeptidaza, albumina ușor scăzută, diminuare a indicelui de protrombină, proba cu timol crescută. După Учайкин В.Ф. (2012), HVDC la copii poate evolua în 51,6% cazuri cu activitate înaltă, în 40,3% – cu semne caracteristice cirozei hepatice și doar în 8,1% din cazuri cu activitate minimală [19].

Manifestările clinice ale HVDC cu activitate joasă la copii includ semne de intoxicație endogenă, exprimate prin supraoboseală, iritare nervoasă, inapetență, cianoză paraorbitală, semne de teleangioectazie și eritem palmar, hepatomegalie sau/și splenomegalie, iar paraclinic prin hiperfermentemie și diminuarea indicelui de protrombină [13, 16-19]. În cazurile HVDC cu activitate înaltă, semnele clinice sunt mai accentuate, cu supraoboseală pronunțată, labilitate emoțională și chiar agresivitate, tulburări ale somnului. Pacienții frecvent prezintă tulburări ale sistemului digestiv (greață, disconfort în regiunea epigastică și în hipocondrul drept, meteorism). O parte din pacienți au subicter sau icter muco-cutanat, sindrom hemoragipar în formă de epistaxis, echimoze, peteșii, elemente de teleangioectazie, eritem palmar, hepatomegalie sau/și splenomegalie de consistență dură [19]. Examenul de laborator se caracterizează prin disproteinemie, citoliză severă, cu majorarea ALAT și ASAT de 3-10 ori față de valorile normale, creșterea bilirubinei totale din contul fracției indirecte, a gama glutamiltranspeptidazei, gamaglobulinelor serice, diminuarea indicelui de protrombină. Examenul imunologic este bazat pe markerii serologici specifici, caracteristici coinfectiei sau suprainfectiei VHD:

1. Hepatită acută virală D coinfectie: AgHBs+, anti-HBcor IgM+, AgHVD (în ser tranzitoriu, frecvent negativ) +, anti-VHD sumar +, anti-VHD IgM +, ARN VHD+ persistent.
2. Hepatită acută virală D suprainfectie: AgHBs+, anti-HBcor IgM, AgHVD (în ser tranzitoriu, frecvent negativ)+, anti-VHD sumar +, AgHVD în ficat+, ARN VHD +.
3. Hepatită cronică virală D: AgHBs+, anti-HBcor IgM-, AgHVD (în ser)-, anti-VHD sumar+, AgHVD în ficat+, ARN VHD+.

Examenul sonografic al ficatului în HVDC la copii constată hepato – sau/și splenomegalie, cu hiperecogenitate a parenchimului ficatului, fără semne de hipertenzie portală.

Modificările histologice în HVDC sunt asemănătoare celor din HVBC, caracterizate prin leziuni necroinflamatorii severe.

Nivelul viremiei VHD nu corelează cu gradul severității maladiei. În unele studii științifice a fost demonstrat că cantitatea ARN VHD și calitatea răspunsu-

lui celular-specific indus de limfocitele T sunt asociate unui anumit control imun al infecției, care poate avea o valoare predictivă asupra răspunsului antiviral în cazul tratamentului cu interferon pegilat [17, 18, 19].

VHD are capacitatea de a suprima replicarea VHB. În 70-90% cazuri HVDC evoluează cu AgHBe negativ și ADN VHB nedetectabil sau la valori scăzute, iar formele AgHBe pozitiv de HVDC sunt insuficient studiate. Este demonstrat că pacienții cu HVDC pot dezvolta mutații pre-core de tip stop-codon, astfel că pacienții cu AgHBe negativ pot prezenta viremie înaltă VHD, necesitând tratament antiviral. Clinic HVBC suprainfectată cu VHD se caracterizează prin evoluție severă, uneori în formă fulminantă, cu deces până la 80%, cu cronicizare și replicare progresiv înaltă a ARN VHD, detectabil în sânge și în țesutul hepatic. La copiii cu HVDC, în 20-25% din cazuri se poate dezvolta ciroza hepatică [17, 18, 19].

Copilul cu HVDC în perioada de remisie va fi supravegheat și monitorizat în condiții de ambulatoriu. În caz de recădere și prezență a semnelor clinice de intoxicație, hepatosplenomegalie progresivă, apariție a semnelor de hipertenzie portală, pacientul va fi internat în secția specializată de profil hepatologic pediatric, unde va fi supus examenului aprofundat pentru diagnostic diferențiat cu alte maladii hepatice (suprainfectarea cu alte virusuri, hepatita autoimună, colangita sclerozantă, boala Wilson, hepatita medicamentoasă, deficitul de alfa-antitripsină), cu tratament etiopatogenetic și monitorizare. În caz de constatare a hipertenziei portale, se va reevalua diagnosticul de bază și se va administra tratamentul conform standardului medical pentru profilaxia hemoragiilor digestive superioare și inferioare [17, 18, 19].

HVDC la copii poate evolua în 3 forme clinice: 5-10% – în formă *progresivă*, cu decompensare rapidă și dezvoltare a insuficienței hepatice timp de până la 2 ani; 15% – cu *remisie* și fără progresare; 70-80% – cu *fibroză avansată* și *ciroză hepatică decompensată*, formată în 10-30 de ani. HVDC este dependentă de genotipul VHD, astfel fiind observată o evoluție mai benignă în genotipul II și severă în genotipul III, cu progresare rapidă spre ciroză hepatică. Totodată, unele studii demonstrează că HVBC și HVDC pot evolua în timp cu replicare concomitentă a VHB și VHD [17, 18, 19].

4.4. Tratament, profilaxie, monitorizare

Tratamentul hepatitei virale D cronice la copii actualmente este bazat pe principii similare celui aplicat în HVBC, cu administrarea interferonului alfa 2 b pegilat în funcție de viremie VHD. Scopurile principale sunt diminuarea activității procesului necroinflamator, normalizarea ALAT și ASAT, supresia viremiei, eradicarea VHB și a VHD, seroconversia AgHBs în anti-HBs și eliminarea VHD din organism. Răspunsul virusologic susținut poate fi indus în 25% cazuri. În faza nereplicativă VHD terapia antivirală în HVDC nu se va efectua [19].

Actualmente, remediile utilizate în tratamentul infecției cu VHD la copii sunt

interferonul alfa 2 beta (la copii între 3 și 18 ani), în doze 1,5 $\mu\text{cg}/\text{kg}/\text{săptămână}$ sau 60 $\mu\text{cg}/\text{m}^2/\text{săptămână}$, și alfa 2 a pegilat (la copii de 5-18 ani) în doza de 60 $\mu\text{cg}/\text{m}^2/\text{săptămână}$, pe o durată de 48-72 de săptămâni. Pentru tratamentul copiilor cu hepatite virale D cronice sunt utilizate formele de interferon pegilat în seringă preumplută a câte 50-100 mcg/toc-seringă (PegIntron) sau interferon alfa 2 a pegilat 60-90 mcg/toc-seringă (Pegasys). În unele cazuri poate fi administrată terapia combinată a interferonului pegilat cu lamivudina, adefovir dipivoxil sau tenofovir [6, 7, 11, 13, 19].

Studiul HIDIT-1 (Hep-Net International delta Hepatitis Intervention Trial), efectuat în anul 2004 pe 90 de pacienți cu HVDC, a demonstrat efectul diminuării viremiei în 40% din cazuri peste 24 de săptămâni de tratament cu interferon alfa 2 a pegilat, dintre care 25% peste 48 de săptămâni aveau ARN VHD nedetectabil. În cazul administrării adefovirului dipivoxil pentru o perioadă de 48 de săptămâni, reducerea viremiei VHD a fost neînsemnată, pe când reducerea ADN VHB a fost semnificativă. Actualmente se studiază eficacitatea interferonului alfa 2 a pegilat în combinație cu tenofovir [19].

Pacientul care se află la tratament antiviral trebuie să fie monitorizat individual după următoarea schemă:

- efectuarea analizei generale a sângelui, trombocitelor în I, II, IV săptămână, apoi lunar pe toată perioada terapiei;
- testarea Bi totale și a fracțiilor ei, ALAT, ASAT, glucozei serice lunar, pe toată perioada tratamentului antiviral;
- determinarea ARN VHD sau/și a ADN VHB fiecare 4, 8, 12, 24, 48, 72 de săptămâni de la debutul terapiei, iar apoi – timp de 3 ani după anulare la fiecare 6 luni;
- în cazul apariției ALAT și ASAT mai majorate decât la inițierea terapiei antivirale, se recomandă stoparea tratamentului, ca fiind neeficient și toxic;
- în cazul reacțiilor adverse, precum leucopenia mai jos de 500 celule/ mm^3 sau/și a trombocitopeniei mai jos de 25 000 celule/ mm^3 , tratamentul poate fi sistat sau, dacă vârsta pacientului este mai mare de 18 ani, pot fi administrate remedii ca neupogen sau eltrombogap până la majorarea acestora (a leucocitelor – 1000 celule/ mm^3 și a trombocitelor – 40000 celule/ mm^3). În cazurile lipsei complianței familiei la tratamentul indicat sau al nesuportării din partea copilului a remediilor administrate, tratamentul va fi sistat, fiind efectuat tratament simptomatic și cu hepatoprotectori.

Efectele adverse care pot surveni la copii pe parcursul terapiei antivirale sunt în formă de sindrom gripal, supraoboseală, pirexie ușor controlabilă cu paracetamol cu doza de 10 mg/kg/corp o dată în 6-8 ore sau 50 mg/kg/corp/24 de ore; depresie, iritabilitate, tulburări de somn, dispnee, tahicardie, cefalee, care sunt asociate injectării remediei antivirale. La necesitate se va consulta medicul-psi-

honeurolog cu prescrierea sedativelor. În cazuri mai rare pot surveni astfel de modificări mai severe ca: apariția reacțiilor autoimune, a neutropeniei și infecțiilor bacteriene din motivul imunodeprimării secundare pe fond de tratament, a aplaziei medulare induse medicamentos, convulsiilor. La pacientele de gen feminin și vârstă de 18 ani care au viață sexuală și care au finalizat tratamentul antiviral cu intreferon, este necesar de a administra contraceptive, pentru evitarea sarcinii, deoarece remediile au efect teratogen [12, 16].

Studiile noastre pe un lot de 121 de copii cu AgHBs pozitiv au demonstrat prezența HVDC la 48 (40%) și a cirozei hepatice virale D (CHVD) la 18 (15%) copii, vârsta predominantă fiind de 11-15 ani ($p > 0,05$), și o durată mai mare de 3 ani a maladiei ($p < 0,05$) [10]. 97% din cei infectați cronic cu VHD au indicat în antecedente prezența multiplelor manopere parenterale cu scop curativ și de diagnostic ($p > 0,05$). La o treime dintre cei incluși în studiu a fost constatat riscul intrafamiliar de infectare cu VHD: la 8,3% – prezența portajului asimptomatic AgHBs la unul din mambrii familiei ($p > 0,05$), la 27% – a HVBC ($p > 0,05$) și la 6% – a cirozei hepatice virale Delta ($p < 0,05$) [10]. 43,8% din copii au suportat în antecedente forma gravă de hepatită virală B acută și numai la 8% a fost confirmată suprainfecția cu VHD ($p < 0,05$). Durata medie de formare a HVDC, din momentul suportării HVB acute și până la confirmarea primară a infecției cu VHD, a fost în medie de $4,5 \pm 0,62$ ($p < 0,01$), iar a CHVD – de $7,6 \pm 0,95$ ($p < 0,05$).

Manifestările clinice ale HVDC au fost exprimate prin sindrom algic în hipcondrul drept în 88% cazuri, sindrom de intoxicație endogenă cu cefalee în 65% și astenie în 54%, sindrom hemoragipar – 58%, icter – 54%; hepatomegalie sub 4 cm de consistență dură – în 67% și splenomegalie ușoară – în 54%. HVDC la copii a evoluat cu semne extrahepatice, precum eritemul palmar – 17%, teleangiectazii – 8% și artralgiile – 2%. Ciroza hepatică virală D compensată la cei 18 copii incluși în studiu a evoluat cu ascită tranzitorie, edeme periferice și encefalopatie hepatică, exprimată prin sindrom astenovegetativ, asterixis „flapping-tremor” în 28% ($p < 0,05$), iar în forma subcompensată ascita tranzitorie a fost determinată în 61% cazuri [10]. Examenul de laborator al funcțiilor hepatice a constatat valori statistice semnificative de hipoproteinemie, hipocolesterolemie, majorarea beta-lipoproteidelor serice diminuare a indicelui protrombinic ($p < 0,01$). Indicii imunității umorale în HVDC au demonstrat predominarea hiper – IgG ($p < 0,01$), iar imunitatea celulară a fost caracterizată prin imunodepresie totală, cu diminuarea ponderii celulelor T totale, limfocitelor T helper și T supresor, a complexului imunocirculant (CIC) și a B limfocitelor ($p < 0,01$). La 23 (48%) din 48 de copii cu HVDC, procesul viral a evoluat cu AgHBe pozitiv și anti-HBe negativ, iar în 7 (14,5%) cazuri – cu AgHBe și anti-HBe negativi concomitent.

Modificările morfohistologice ale țesutului hepatic cercetat la 10 copii (HVDC – 6, CHVD – 4) s-au exprimat prin modificări severe cu infiltrație inflamatorie a tracturilor portale cu limfocite, plasmocite, celule macrofagale, dere-

glarea arhitectonicii lobulului hepatic, cu prezența hepatocitelor tumefiate și necrotizate în formă de punte „piece-meal”, fără elemente de fibrozare; în 2 cazuri a fost constatată necroza intralobulară și porto-portală cu „bridging-necrosis”, iar în 4 cazuri a fost constatată prezența fibroblaștilor, a fibrozei porto-portale și a pseudolobulului hepatic. În 6 cazuri de HVDC și 2 de CHVD a fost determinat scorul Knodell între 10 și 22 de puncte, iar în 2 cazuri de CHVD scorul Knodell a fost mai mare de 20 de puncte.

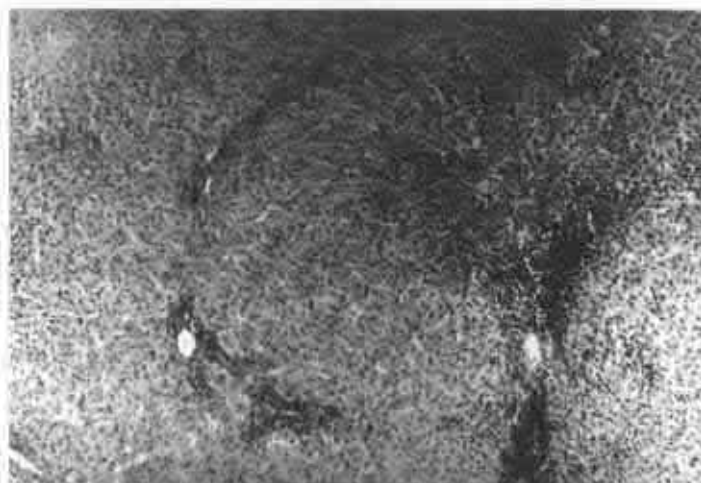


Figura 36. Fibroză porto-centrală cu necroze ale hepatocitelor în punți. Pacient cu HVDC, vârsta de 8 ani. Colorație hematoxilim-eozină x 180 (colecție proprie)

Tratamentul cu alfa 2 beta interferon recombinant standardizat în doze de 3 mil. x 3 ori/săptămână timp de 24 de săptămâni efectuat la 10 pacienți cu HVDC s-a soldat cu ameliorarea stării generale și răspuns biochimic cu normalizarea ALAT în 7 cazuri, iar răspunsul virusologic cu ARN VHD negativ, dar cu persistența AgHBe a fost obținut în doar 3 (30%) cazuri.

Caz clinic. Pacientul M.I., în vârstă de 11 ani (f/m nr. 1046), a fost internat primar în secția de hepatologie pediatrică a IMSP SCRC "Em. Coțaga" pentru acuze la slăbiciune generală, supraoboseală, nervozitate, cefalee, tulburare de somn cu insomnie, dureri în hipocondrul drept după alimentare, stări periodice de inapetență, epistaxis, performanțe școlare reduse, modificarea caligrafiei scrisului apărute cu 12 luni până la actuala adresare. Hepatită acută virală B sau D nu a suportat. Conform anamnezei familiale, mama pacientului se afla în supraveghere cu portaj cronic de AgHBs de mai mult de 10 ani, tatăl copilului se afla mai mult de 10 ani în supravegherea medicului-infecționist cu HVDC ca invalid, iar fratele mai mare suferea de CHVD. Pacientul dat a fost depistat ocazional, având riscul intrafamiliar, la vârsta de 9 ani fiind primar depistat cu AgHBs pozitiv fără modificări biochimice. La vârsta de 10 ani, pacientul a suportat o intervenție chirurgicală programată, după care starea generală s-a agravat cu apariția sindro-




Figura 37. Fibroză periportală, pseudolobul hepatic. Pacient cu CHVD, vârsta de 11 ani. Colorație hematoxilîn-eozină x 180 (colecție proprie)

mului de citoliză, ambulatoriu a fost constatată HVBC, fiind tratat cu hepatoprotectori, până la actuala spitalizare.

Examenul obiectiv a determinat stare generală gravă, dezvoltare fizică conform vârstei, cu icter mucocutanat, angiome stelare unice pe cutia toracică, prezența asterixisului („flaping-tremor”) și a instabilității în poza Romberg, tulburări de vorbire (accelerare și rupturi de frază), modificări ale caligrafiei semnalate de diriginte, hepatomegalie cu 3 cm, de consistență dură, neted, indolor, splenomegalie cu 5 cm, fără semne de ascită și edeme.

Examenul paraclinic complex a indicat la prezența citolizei cu ALAT majorat de 7 ori față de normă, hipoalbuminemie, hipergamaglobulinemie, leucopenie $3,8 \times 10^9/l$, trombocitopenie $98 \times 10^9/l$, prezența AgHBs, AgHBe pozitiv și anti-HBe negativ, anti-BHcor sumar pozitiv, anti-HBcor IgM negativ, anti-HCV sumar negativ, anti-VHD IgM negativ, anti-VHD sumar pozitiv, ADN VHB negativ și ARN VHD pozitiv. Examinarea imunității celulare a constatat diminuarea celulelor T totale, T helper și T supresor și a B limfocitelor. Sonografia ficatului a determinat hipoecogenitate a țesutului hepatic, proces difuz inflamator, diametrul v. portale 13 mm (+1 cm); scanografia ficatului cu Tc a confirmat caracterul difuz de afectare hepatică și captarea intensivă a contrastului de către splină, iar la examenul morfohistologic al țesutului hepatic prelevat prin biopsie hepatică au fost constatate îngroșarea câmpurilor portale, infiltrație inflamatorie limfoplasmocitară pronunțată, prezența fibrelor de colagen, placă limitantă străbătută de infiltrația inflamatorie în zonele periportale, cu răspândirea procesului în zonele intermediare și centrale ale lobulului hepatic, colagenizare a carcasei reticulare, tumefiere a hepatocitelor, cu distrofie balonică și fenomene de cromatoliză, scor Knodell 22 (figura 37).

În concluzie, pacientul suporta hepatită virală Delta cu debut al cirozei hepatice, cu AgHBe pozitiv și replicare VHD, activitate severă, fără semne clinice de hipertenzie portală, cu modificări severe morfohistologice și scor Knodell de 22 de puncte. Pacientul posibil a fost infectat cu VHB și VHD la o vârstă fragedă pe cale verticală, în timpul travaliului, sau pe cale orizontală habitual, fiind cu risc sporit intrafamiliar. Evoluția subclinică a HVDC un timp îndelungat și depistarea ocazională a AgHBs la vârsta de 10 ani, iar mai târziu confirmarea semnelor morfohistologice avansate cu scor Knodell 22 și proces necroinflamator în țesutul hepatic, cu dereglarea arhitectonicii lobulului hepatic confirmă cert evoluția severă a infecției cu VHD la pacientul în vârstă de 11 ani cu debut în fragedă copilărie. Terapia antivirală efectuată cu interferon alfa 2 beta recombinant standardizat timp de 24 de săptămâni s-a demonstrat a fi doar parțial eficientă, fiind necesare noi remedii antivirale. Această maladie severă de etiologie infecțioasă produsă de VHD la pacientul dat are riscul menținerii în continuare a imunodepresiei și replicării virale D, cu o evoluție progresivă a bolii în timp și agravare la o vârstă a adultului apt de muncă.

Profilaxie

Profilaxia HVDC la copii este similară celei cu HVBC. Se recomandă încurajarea vaccinării anti-HVB a copiilor începând de la naștere, iar a celor nou-născuți de mame cu HVD cronică în primele 12 ore după naștere. Concomitent cu prima doză de vaccin anti-HVB se recomandă administrarea imunoglobulinei specifice antihepatită B (HBIG). Copiii vaccinați anterior necesită examinarea titrului circulant de anti-HBs (cantitativ), iar în caz că titrul este sub 10 UI/ml, aceștia necesită revaccinare anti-HVB [19].

Copiii din focare familiale de infecție cu VHB sau VHD, în care sunt membri cu portaj cronic AgHBs sau persoane suferinde de HVBC, HVDC, CHVB sau D, necesită examinare obligatorie la markerii VHB sau/și VHD, iar în cazurile depistării AgHBs pozitiv – evaluarea diagnosticului de maladie cronică în clinici specializate. Apariția la copii a semnelor clinice, precum astenia, durerile în hipocondrul drept, inapetența pe fundal de hepatomegalie și prezența HbsAg, necesită efectuarea ADN VHB sau ARN VD. În caz de prezență a ADN VHB sau ARN VHD pe fond de activitate biochimică, este necesară examinarea histologică a țesutului hepatic și determinarea gradului de fibroză și de activitate histologică. La prezența activității biochimice și histologice în HVBC și HVDC în țesutul hepatic se va administra terapie antivirală, cu monitorizarea eficacității tratamentului pe o perioadă de 6-12 luni, monitorizare clinico-paraclinică timp de 3 ani sau până la vârsta de 18 ani și transmiterea pacientului în evidența specialistului gastrohepatolog sau infecționist pentru adulți. Administrarea terapiei antivirale, monitorizarea răspunsului antiviral și anularea terapiei, precum și tratamentul simptomatic în perioadele de recădere, dispensarizarea copiilor cu HVDC se va efectua ambulatoriu de către medicul pediatru-gastrohepatolog, me-

dicii de familie, infecționiști, iar în cazurile de agravare pacientul va fi spitalizat în clinica specializată.

Bibliografie

1. Bader F. *Hepatitis D: A Review*. In: JDUHS, 2007, vol. 1(1), p. 36-40.
2. Calancea A., Caragea S., Cojocaru R. și alții. *Diagnosticul de laborator al hepatitelor virale B, C și D*. Instrucțiuni metodice. Chișinău, 2008, p. 10-97.
3. Heiner Wedemeyer. *Hepatitis D. Diagnostic procedures and therapy*. Reference Type Internet Communication. www.hepatology.com.
4. Desmet V.J., Gerber M., Hoofnagle J.H., Manns M. et al. *Classification of chronic hepatitis: diagnostics, grading and staging*. În: *Hepatology*, 1994, vol. 19, p. 1513-1520.
5. Dumbrava V-T. *Hepatologie bazată pe dovezi*. Ghid practic național. Chișinău, 2005, p. 334.
6. Pântea V. *Tratamentul HVD cornice*. În: *Anale Științifice ale USMF "Nicolae Testemițanu"*. V. II. Probleme clinic-terapeutice (medicina internă, tradițională, boli infecțioase). Zilele Universității. Ediția IV. Chișinău, 2003, p. 574-577.
7. Pântea V. *Hepatitele virale C, B și D acute și cornice. Particularitățile clinice, epidemiologice, imunologice, evolutive și de tratament*. Referat pentru obținerea gradului științific de doctor habilitat în medicină în baza lucrărilor publicate. Chișinău, 2010, p. 108.
8. Pântea V. *Hepatitele virale acute și cronice (etiologie, epidemiologie, patogenie, tablou clinic, diagnostic și profilaxie)*. Chișinău, 2014, p. 259.
9. Rusu G. *Boli infecțioase la copii*. Chișinău, 2001, p. 237-270.
10. Raba T. *Hepatita virală B și D cronică la copii (particularități clinice, diagnostice, sechele)*. Teza de d.ș.m., Chișinău, 2001, p. 152.
11. Sokal E., Paganelli M., Wirth S. et al. *Management of chronic hepatitis B in childhood: ESPGHAN Clinical Practice Guidelines. Consensus of an expert panel on behalf of the European Society of Pediatric Gastroenterology, Hepatology and Nutrition (EASL)*. În: *Journal of Hepatology*, 2013, vol. 59, p. 814-829.
12. World Health Organization. *Hepatitis B Fact sheet*. July, 2012. Available at: <http://www.who.int/mediacentre/factsheets/fs204/en/>. Accessed November 1, 2012
13. Абдурахманов Д.Т. *Хронический гепатит Дельта: клинко-морфологическая характеристика, течение и исходы*. В: *Российский журнал гастроэнтерологии, гепатологии, колопроктологии*, 2004, т. 14, № 4, с. 14-17.
14. Дробенюк Ж. *Частота выявления различных маркеров HB-вирусной инфекции у населения Молдавской ССР и эпидемиологическое значение носителей HBsAg*. Дисс. канд. мед. наук. Москва, 1988.
15. Цыбуляк С. *Острая и хроническая HB-вирусная инфекция*. Кишинэу, 1990, с. 9-11.
16. Национальный Институт Здоровья (США). *Гепатит С: Консенсус 2002*. В: *Вирусные гепатиты. Достижения и перспективы*. Информационный бюллетень, Москва, № 2, 2002 г.
17. Крамарев С.А. *Вирусные гепатиты у детей*. В: *Журнал "Здоровье Украины"*, 2013. <http://www.health-ua.org>.
18. Ключарева А.А. *Диагностика и дифференциальная диагностика заболеваний печени у детей*. Пособие для практических врачей. Минск, 2001, с. 67.
19. Учайкин В.Ф., Чередниченко Т.В., Смирнов А.В. *Инфекционная гепатология. Руководство для врачей*. М.: ГЭОТАР-Медиа, 2012, с. 252-253.

CAPITOLUL V

HEPATITA VIRALĂ C CRONICĂ LA COPII

5.1. Date generale, etiologie, epidemiologie

Hepatita virală C cronică este o maladie infecțioasă a ficatului, cauzată de virusul C de tip ARN, care este transmis parenteral prin transfuzii sangvine, manopere parenterale medicale sau nemedicale, stomatologice, cosmetologice, precum pirsingul, tatuajul cu utilizarea seringilor sau a altui instrumentariu nesterilizat, în rezultatul expunerii contaminării cu substanțe biologice contaminate cu VHC sau prin înțepături accidentale cu obiecte tăioase contaminate, iar la adolescenți – prin contact sexual neprotejat [3, 5, 13, 15].

Estimările actuale demonstrează că 130-170 milioane de persoane pe glob suferă de infecția cu VHC. Cercetările privind infecția cu VHC au început în anul 1970, virusul fiind confirmat în 1989. În 80% din cazuri printre cei infectați cu VHC se dezvoltă hepatita cronică, majoritatea fiind asimptomatici sau cu semne clinice minimale. Hepatita virală C cronică evoluează frecvent ca primar cronică, fără semne clinice manifeste, iar în timp poate duce la dezvoltarea cirozei hepatice sau la cancer hepatocelular. Una dintre complicațiile severe ale cirozei hepatice virale C este hipertensiunea și gastropatia portală, cu formarea varicelor esofagiene sau rectale, cu hemoragii digestive superioare sau inferioare. Studiile efectuate la adulți au demonstrat că infecția cronică cu VHC timp de 30 de ani poate dezvolta ciroza hepatică, iar 20% dintre aceștia au riscul dezvoltării cancerului hepatic [3, 5, 13, 15, 26, 37, 50].

Etiologie

Virusul hepatitei C (VHC) este un hepacivirus ARN monocatenar, de formă sferică, cu diametrul de 40-60 nm, cu înveliș lipidic, ce aparține familiei *Flaviviridae*. VHC a fost clonat în 1988 de către o echipă de cercetători în frunte cu M. Houghton și Choo din plasma cimpanzeilor infectați. Genomul VHC este reprezentat de un lanț ARN-pozitiv [6, 10, 12, 28, 44].

Lungimea ARN VHC este de 9,4 Kb (kilobaze) și cuprinde o regiune de 5-noncodantă (NCR), o singură structură deschisă de citire (ORF) de aproximativ 9000 de nucleotide și o regiune scurtă de 3-NTR. Extremitatea 5-noncodantă și cu cele 324 de baze nucleotidice ale ei intervine în replicarea VHC și în patogenia infecției cu VHC. Extremitatea opusă terminal 3 este scurtă și conține proteine nonstructurale (NS1, NS2, NS3, NS4A, NS4B, NS5A, NS5B) și genele corespunzătoare, codate pentru ARN-polimeraza și ARN-dependentă (figura 38).

Pentru replicarea sa, VHC nu necesită genomul gazdei, spre deosebire de VHB. La infectare, VHC se unește pe suprafața hepatocitului cu CD81 prin in-

Virusul hepatitei C

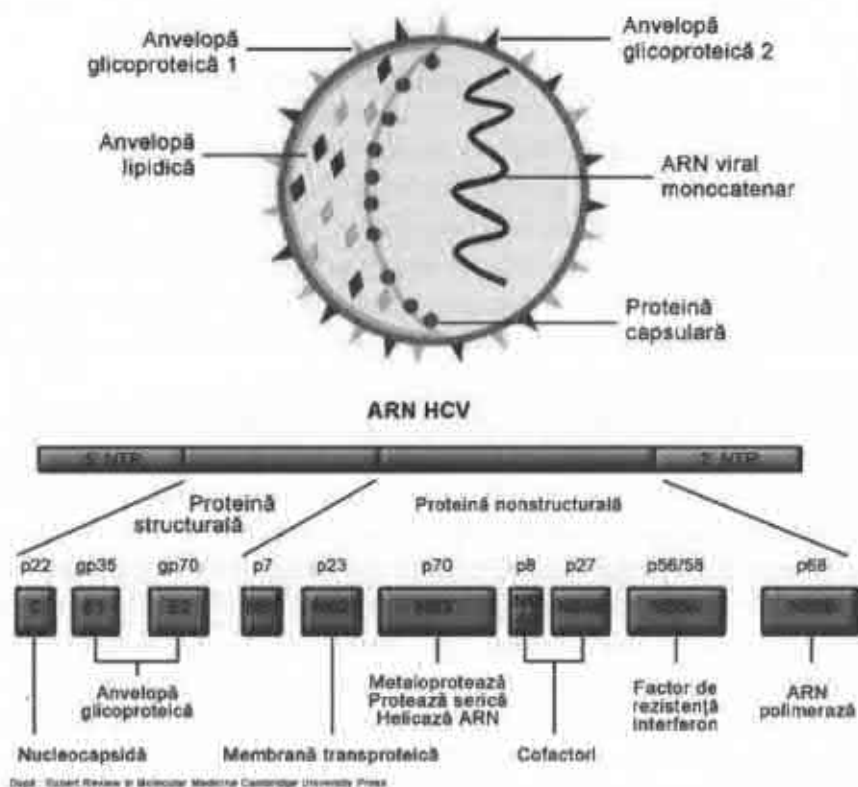


Figura 38. Structura virusului hepatic C
(sursa: prof. Calistru Petre, www.cdt.babes.ro).

intermediul E2, replicarea VHC fiind realizată în nucleul hepatocitului cu ajutorul ARN polimerazei ADN-dependente. Deficitul de ARN polimerază duce la eterogenitatea VHC. Sunt cunoscute două mecanisme de afectare a hepatocitelor de către VHC: *citotoxic*, cu afectarea directă a hepatocitului proporțională cu nivelul viremiei; *imun*, cu lezarea hepatocitelor prin intermediul anticorpilor formați prin intermediul imunității celulare (limfocite CD4+ și CD8+) și a fenomenelor secundare (autoimunitate determinată de virus), cu multiplicare în hepatocit. În hepatita cronică cu VHC, ARN VHC este detectat în mod constant. Replicarea VHC poate fi crescută și are un anumit rol în progresarea procesului infecțios. Anti-HCV sunt pozitivi și pot persista mulți ani [6, 10, 13, 50].

VHC este eterogen, cu o diversitate genetică considerabilă. Secvențierea regiunii NS5 permite diferențierea VHC în genotipuri, peste 50 de subtipuri filogenice și peste 100 de eवासispecii, aceasta inducând dificultăți de dezvoltare a vaccinurilor anti-VHC și a remediilor antivirale eficiente. Sunt cunoscute 11

genotipuri și subtipuri VHC: 1a, 1b, 1c, 2a, 2b, 2c, 3a, 3b, 4 (a, b, c, d, e), 5a, 6a, 7a, 7b, 8a, 8b, 9a, 10a, 11a. Genotipul 1 este asociat cu o formă mai severă de hepatită și, în particular 1b, nu este receptiv la tratamentul antiviral, așa cum sunt genotipurile 2 și 3 [8, 13, 14, 32]. VHC are un potențial sporit de multiplicare, zilnic fiind reproduse $4 \times 10^{10} - 1 \times 10^{13}$ copii ale virusului, cu perioada de înjumătățire de 2-3 ore, astfel fiind reînnoită întreaga populație de VHC. Variabilitatea genomică a VHC este modalitatea prin care virusul poate ocoli recunoașterea de către sistemul imun al organismului, astfel determinând persistența îndelungată și evoluția cronică. Rezistența la factorii termici și la substanțele dezinfectante a VHC este similară cu cea a VHB [13, 14, 32].

Distribuția geografică a VHC este neuniformă, deosebindu-se următoarele zone: a) de *endemie redusă* (<2%): Marea Britanie, țările scandinave, SUA, Europa de Vest, Australia, Canada, Republica Sud-Africană; b) *endemie medie* (2-5%): Europa de Est, Bazinul Mării Mediterane, Brazilia, Orientul Mijlociu, India, China; c) *endemie înaltă* (> 5%): Livia, Egipt. Distribuția geografică după genotipuri este următoarea [12-17, 19, 20]:

- Europa de Vest, SUA – 1a, 1b, 1c, 2a, 2b, 2c, 3a;
- Europa de Sud și de Est (inclusiv R.Moldova) – 1b;
- Japonia, Taiwan – 1b, 2, 2b;
- Thailand, Singapore, India de Est, Asia de Sud, Nepal, Bangladesh – 3a, 3b;
- Egipt, Orientul Mijlociu, Africa Centrală – 4;
- Africa de Sud – 5a;
- Hohg-Kong, Africa de Sud, Vietnam – 6a;
- Thailand – 7a, 7b;
- Vietnam – 9a;
- Indonesia – 10a, 11a.

Subtipurile 1a, 1b, 2a, 3a sunt considerate “endemice” cu o distribuție globală și sunt responsabile de majoritatea cazurilor infecției cu VHC realizate prin transfuzii sangvine (1a, 2a) și administrare de droguri intravenoase (1a, 3a). Ponderea răspândirii globale a genotipurilor VHC este diversă: genotip 1 – 46,2-72%; 2 – 30,1%; 2, 4, 6 – 22,8%; genotipul 5 – sub 1%. Genotipurile 1 și 3 sunt frecvent răspândite în majoritatea țărilor, indiferent de statutul economic, iar genotipurile 4 și 5 – în țările cu nivel economic scăzut. HVCC cu genotipurile 1 și 4 au un răspuns slab la terapia cu interferon [14-19]. Conform datelor Centrului de Control și Prevenire a Bolilor din SUA, anual sunt estimate 25000-30000 de cazuri noi de infecție cu VHC, dintre care 60% la utilizatorii de droguri intravenoase. În urma expunerii sexuale, 10% din adulți se infectează anual cu VHC [14-19]. Transmiterea VHC în cadrul colectivităților poate avea loc prin intermediul expunerii la fluidele biologice contaminate de la persoanele infectate sau prin contact inaparent. Infectarea nosocomială poate fi realizată în 10-30% din cazuri, frecvent consta-

tată la persoanele hemodializate. Transmiterea perinatală se întâlnește la circa 5% dintre copiii nou-născuți de mame cu ARN VHC pozitiv [5, 9, 37, 45, 50].

În 2009 au apărut publicații care au identificat existența mai multor haplotipuri SNPs localizate în vecinătatea genei IL28B, asociate cu răspunsul antiviral și care sunt bialelice cu trei genotipuri posibile: două homozigote C/C și T/T; una heterozigotă C/T. Polimorfismul nucleotidic rs12979860 este localizat pe brațul lung al cromozomului 19 (19q13) la 3 kb în amonte de gena IL28B, care codifică interferonul lambda 3 și prezintă o alelă majoră favorabilă C și o alelă nefavorabilă T [39]. Purtătorul genotipului CC are o rată dublă mai mare de 55-80% a răspunsului virusologic susținut, decât purtătorii genotipului T/T sau C/T (20-40%). Interferonii INF-λ3 aparțin familiei INF-λ, care sunt considerați interferoni de tip 3 și constituie citochine antivirale endogene potente, cu caracteristici comune cu interferonul de tip I. Acțiunea INF-λ este mediată printr-un receptor unic INF-λR cu distribuție hepatică. Frecvența alelei C rs 12979860 este dependentă de etnie, fiind cea mai frecventă la populația din Asia de Est, mai rară – în regiunea Africii și întremediară la cea europeană și cea hispanică [13, 14, 15, 39]. Al doilea polimorfism rs8099917, asociat cu răspunsul virusologic susținut conține alela favorabilă T, iar nefavorabilă – alela G cu trei genotipuri posibile: homozigot T/T, G/G și heterozigot G/T. Modul în care haplotipurile IL28B își exercită acțiunea antivirală rămâne puțin studiat. Se presupune că există o corelație între genotipurile favorabile (C/T, T/T, G/T, T/T) și starea preterapeutică ISG (interferon stimulated genes). Purtătorii genotipului homozigot IL28B C/C în infecția cu VHC au o rată de trei ori mai mare a clearance-ului spontan decât cei genotip C/T sau T/T [14, 15, 39].

Genotipul IL28B de sine stătător nu poate fi utilizat ca factor predictiv al răspunsului antiviral, deoarece studiile privind polimorfismul IL28B sunt insuficiente la adulții cu HVCC și lipsesc la copii. Cercetările efectuate sunt raportate în HVCC genotip 1, pe când la cei cu alte genotipuri sunt puține [13-17, 39].

În Republica Moldova, printre copii predomină genotipul 1 (1a și 1b) VHC [2, 12, 32]. În România, conform OMS [8, 10], prevalența infecției cu VHC este de 4,5% din populația generală, iar genotipul 1 VHC predomină în 99,7% (studiu efectuat pe 670 de pacienți cu infecția cu VHC în Institutul "Matei Balș", București) [8, 10, 23].

În Federația Rusă, morbiditatea prin hepatita virală C este înaltă, cu o pondere mare a formelor cronice. Printre copiii cu hepatite virale B și C cronice aflați în evidență, 2/3 lereprezintă hepatita virală C cronică [50]. Infecțarea copiilor cu VHC frecvent are loc prin intermediul manoperelor parenterale, intervențiilor chirurgicale, transfuziilor sangvine sau a componentelor sangvine. În cazul prezenței infecției cronice cu VHC și a viremiei înalte la femeia gravidă, riscul infectării cu VHC a nou-născutului în travaliu este de 5,7%–33% [50]. În cazul

prezenței concomitente a infecției mixte active cu VHC și HIV, riscul infectării copilului nou-născut cu VHC este de 3-4 ori mai mare [15, 18, 25].

Căile de transmitere

Infectarea cu VHC a copiilor poate fi realizată: pe cale *parenterală*, în rezultatul transfuziilor de sânge/produse sangvine contaminate cu VHC, în urma reutilizării seringilor și a acelor nesterilizate (injecții i/m, i/v), inclusiv la utilizatori de droguri intravenoase; manopere stomatologice, prin intervenții chirurgicale sau endoscopice cu instrumentariu medical nesterilizat; *vertical* (în travaliu de la mama cu viremie VHC la făt); *habitual*, pe cale orizontală (intrafamiliar) prin utilizarea obiectelor de uz comun (periuțe de dinți, foarfece); prin *microleziuni mucocutanate nemedicale* (piercing, tatuaj, schimb de cercei, instrumente ascuțite de manichiură etc.); prin *raporturi sexuale* (la adolescenți și copii mai mari). Infectarea cu VHC este posibilă și în rezultatul transplantului de organe și țesuturi de la donatori infectați, precum și la expunerea profesională la sânge infectat [15, 18, 25, 49, 50, 51].

Transmiterea verticală, de la mama infectată cu VHC la făt în timpul sarcinii este posibilă în cazuri rare: nu este cunoscută exact modalitatea de transmitere; se consideră că transmiterea transplacentară (în timpul sarcinii, prin placenta) este posibilă, dar rară și că transmiterea în timpul nașterii ar fi răspunzătoare de o mare parte din cazurile de HVCC la sugar. Transmiterea verticală a VHC copiilor nou-născuți de la mamele infectate cu VHC și viremie înaltă are un risc sporit până la 3-10%, iar transmiterea virusului în timpul alăptării la sân este puțin posibilă [32, 44]. Riscul crește până la 20% în cazul femeilor infectate și cu virusul HIV. Riscul de transmitere a bolii este direct corelat cu valoarea viremiei VHC a mamei. Virusul nu se transmite atunci când mamele au o viremie joasă de până la 100 000 copii/ml ARN VHC. Riscul crește considerabil când e vorba de mame cu viremii de peste 1 000 000 copii/ml. Nu există măsuri care să prevină transmiterea VHC de la mamă la făt. Nașterea prin cezariană nu diminuează riscul de transmitere a VHC la nou-născut, acesta fiind peste 5%. Este recomandat ca toți copiii născuți de mame infectate cu VHC să fie testați pentru anti-HCV sumar și ARN VHC. Această testare implică analiza sângelui pentru a evidenția prezența virusului hepatic C în sine, și nu numai a anticorpilor (cum se practică în testarea adulților). Anticorpii pot fi transmiși de la mama infectată la copil în timpul sarcinii, deci nu se poate stabili dacă aceștia au fost sintetizați de sistemul imun al mamei sau de cel al copilului. Prin urmare, prezența anticorpilor în sângele copilului nu implică neapărat infecția cu virusul hepatic C [15, 39].

Privitor la alăptarea la sân în cazul infecției cu VHC la femeia gravidă, actualmente nu există studii care să demonstreze că VHC poate fi transmis la nou-născut prin laptele matern. Cu toate acestea, se recomandă o precauție în timpul alăptării în cazul prezenței leziunilor mamelare la mamele infectate cu virusul

hepatic C. Siguranța alăptării copiilor sugari de către mamele bolnave de hepatita virală C, în special cu ARN VHC pozitiv, este supusă investigației [15, 36, 37, 39, 40].

Studiile efectuate privind calea transmiterii VHC la copii conțin date controversate și variază în diferite regiuni: în 10% (în SUA) și 30% (Franța) din cazuri calea de transmitere a VHC este necunoscută, în alte studii – numai în 1% cazuri 9% dintre cei infectați cronic cu VHC sunt din mediu socioeconomic vulnerabil [15, 37, 39, 40]. Rata infecției cu VHC în rândul tinerilor utilizatori de droguri intravenos este de 4 ori mai mare decât rata infecției HIV. După aproximativ 5 ani de utilizare de droguri, până la 90% din tineri sunt infectați. Transmiterea VHC poate fi realizată și nosocomial la bolnavii hemodializați, fapt demonstrat prin prevalența anticorpilor anti-HCV în 10–20%, precum și printre cei cu chiomiotratament oncologic și în practicarea sportului violent. Expunerea profesională VHC prin înțepături accidentale cu ace contaminate de la surse VHC pozitive este estimată între 0 și 7% sau prin contactul mucoaselor cu fluide biologice contaminate [15, 25, 39].

Infecția cu VHC la 70% copii evoluează primar cronic sau subclinic și numai 10% di ei suportă HVCC activă. Rata evoluției spre ciroză a HVCC la copii rămâne a fi subestimată și se presupune că este de 3-5%. Unele studii estimează că sărăcia, comportamentele sexuale cu risc crescut la adolescenți, nivelul scăzut de educație a copiilor sub vârsta de 12 ani sunt asociate cu risc crescut de infectare cu VHC [15, 25, 39, 45, 47, 49].

5.2. Imunopatogeneza și evoluția hepatitei virale C cronice la copii

Leziunile hepatice în infecția cronică cu VHC se caracterizează prin acțiune direct citopatică și indirectă pe hepatocit mediată imunologic [1, 7, 13, 15, 50]. Existența afectării extrahepatice de VHC în celulele mononucleare și dendritice a fost demonstrată experimental. Mecanismul de intrare a VHC în celule este insuficient studiat și presupune câteva etape: pătrunderea în celulă, replicarea, asamblarea VHC cu eliberarea virionilor noi (*figura 39*).

Ciclul de viață al VHC: după pătrunderea în organismul uman și înainte de pătrunderea în celule, acesta interacționează cu unul sau mai mulți receptori de suprafață a celulei, reprezentând primul pas al ciclului replicativ:

- a) aderența și penetrarea virionului în hepatocit;
- b) eliberarea ARN-ului viral în citoplasmă și posibilă fuziune secundară a anvelopei virale la membrana endosomală;
- c) translația directă și pătrunderea în ribozom;
- d) sinteza proteinelor structurale și nestructurale virale;
- e) asamblarea complexului replicativ și terminal al ARN-ului VHC;
- f) sinteza copiilor pozitive ale ARN-ului viral;

g) asamblarea particulei virale în reticulul endoplasmatic (ER) și în complexul Golgi;

h) eliberarea virusului nou-sintetizat din hepatocit.

Multiplicarea virusului în infecția cronică cu VHC este posibilă și în celulele mononucleare de origine limfatică și în maduva hematogenă, cu puterea de

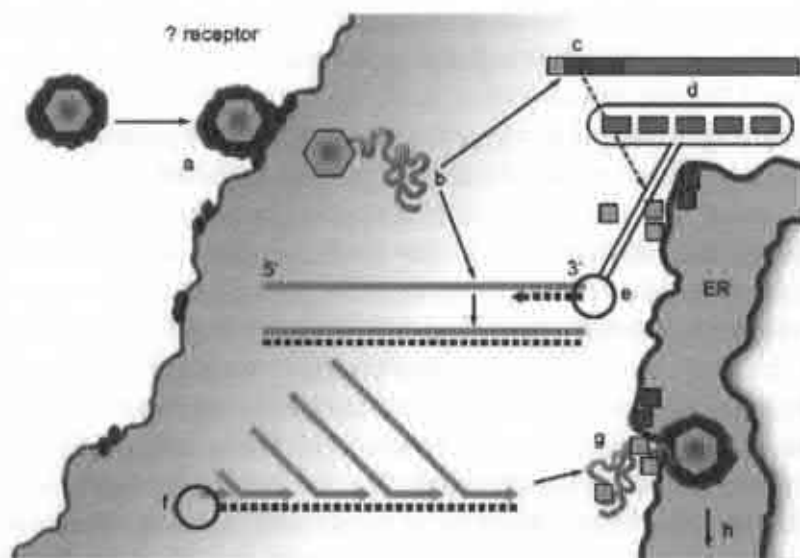


Figura 39. Ciclul de multiplicare a VHC
(sursa: prof. Calistru Petre, www.cdt.babes.ro)

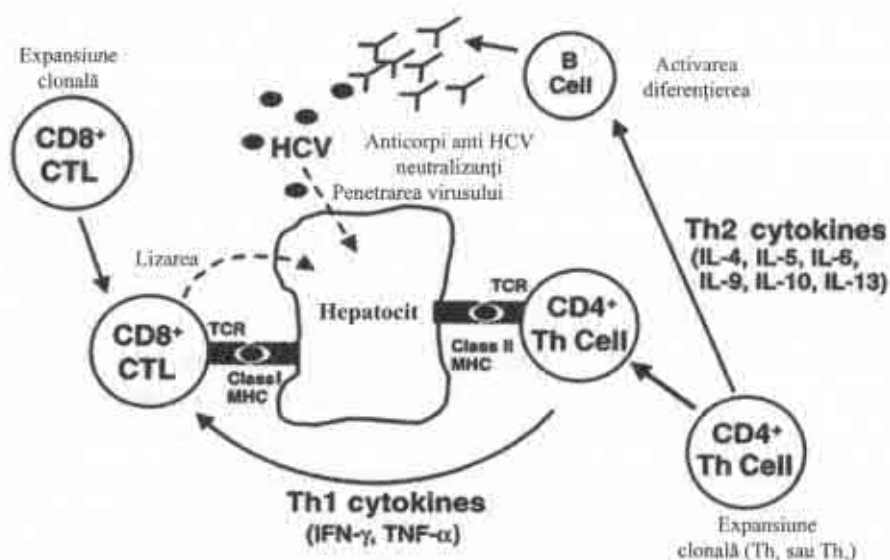


Figura 40. Imunopatogenia hepatitei virale C cronice [6]

replicare virală de aproximativ 1×10^{12} virioni pe zi. Nivelul extrem de ridicat al turnoverului viral, corelat cu absența unui sistem de corectare a activității ARN-polimerazei, duce la acumularea rapidă a mutațiilor virale. Astfel se explică de ce pot fi identificate multiple variante virale ale VHC (cvasispeciile virale) în același timp din plasmă și din ficatul indivizilor infectați cu VHC. Până la 85% din persoanele infectate cu VHC au în sângele periferic o singură variantă genetică de virus. Totodată, răspunsul imun apare ca un important factor selectiv al cvasispeciilor virale, care prin regiunea hipervariabilă HVR-1 realizează mutații importante [7, 13, 15, 50].

Imunopatogenia hepatitei virale C cronice (figura 40) poate fi explicată prin proprietatea VHC de persistență, factorii genetici ai gazdei (HLA I), variabilitatea genomică, acțiunea citopatică directă și indirectă mediată imunologic, cu determinarea unui răspuns T limfocitar insuficient, cu sinteza tardivă și în titruri mici a anticorpilor anti-HCV, cu replicarea virală joasă și evoluție frecvent primar cronică [7, 13, 15, 32, 50]. Rezistența VHC poate fi explicată prin capacitatea înaltă a virusului de a se replica în forme mutante – cvasiforme eterogene, astfel ocolind controlul imunologic, fără capacitate de integrare în genomul gazdei. Se presupune că genotipul 1b VHC este asociat cu forme mai severe de hepatită, iar genotipul 3a – cu steatoza hepatică [32]. Apariția steatozei hepatice în HVCC este dependentă de indicele ponderal al pacientului, existența comorbidităților, genotipul și gradul viremiei VHC. A fost demonstrat că proteina core și NS5A interferează cu preluarea celulară și transportul trigliceridelor, asamblarea și secreția lipoproteinelor [32]. Reacțiile oxidative, în special peroxidarea lipidică, activează celulele hepatice stelate, care sunt transformate în miofibroblaste, astfel fiind favorizată sinteza de matrice extracelulară, fibroza. Concomitent, din celulele Kupfer sunt eliberate citochinele profibrogenetice RGF- β . Stresul oxidativ are efect citopatic direct și reduce activitatea antioxidantă, cu diminuarea nivelului glutationului, seleniului, vitaminelor A, E, C. Totodată, a fost demonstrat că în HVCC are loc cumulara intrahepatică în surplus a Fe, creșterea radicalilor lipidici liberi și hidroxil, care distrug fosfolipidele membranei hepatocitelor, proteinele și acizii nucleici. Studii complexe au demonstrat asocierea hepatitei autoimune cu infecția cu VHC [6, 13, 15, 32, 50].

Modificările histologice în hepatita virală C cronică sunt caracterizate prin prezența în tracturile portale ale foliculilor limfoizi activi cu infiltrație a T limfocitelor CD4+ și CD8+, afectarea ducturilor biliare cu tumefierea epiteliului și subțierea lui, pierderea continuității ductelor biliare caracteristică în ciroză, prezența degenerescenței grăsoase și a corpurilor Mallory, necrozei hepatocitelor în piecă meal sau bridging necrosis, a septurilor de țesut conjunctiv și a fibrozei. CD4+ semnaleză caracterul autoimun al procesului inflamator. Cu toate că modificările histologice în infecția cu VHC sunt vădite și permit aprecierea gradului

activității procesului inflamator și al fibrozei, diagnosticul definitiv de HVCC se bazează pe testarea anticorpilor anti-HCV și a nivelului ARN VHC semicantitativ și cantitativ prin PCR.

Stările asociate cu hepatita virală C cronică [13, 14, 15, 18, 32, 50] sunt:

- *Coinfecția VHC și VHB.* Infecția combinată concomitent VHC și VHB este relativ frecventă, având implicații importante asupra replicării celor două virusuri și severității bolii. VHC inhibă replicarea VHB mai mult decât are loc invers. Pacienții cu hepatită virală B cronică aflați în faza replicativă sunt uzual negativi pentru ARN VHC seric, care este prezent doar în ficat. Ei fac o formă mai severă de boală decât cei infectați cu VHC care nu au în ser ADN VHB. La pacienții infectați cu VHD, coinfecția cu VHC este rar întâlnită.
- *Infecția cu VHC și HIV.* Evoluția acestei asocieri virale nu diferă prea mult de cea a monoinfecției cu VHC, diferența fiind determinată mai ales de evoluția și consecințele infecției cu HIV, decât de evoluția hepatitei virale C cronice spre decompensare și deces.
- *Autoimunitatea și VHC.* La pacienții cu HVCC au fost detectați cu o prevalență mai mare anumiți autoanticorpi și markeri autoimuni. Infecția cu VHC se asociază cel mai frecvent cu hepatita autoimună tip 1, cu anticorpi antinucleari prezenți (anti-ANA+) și anticorpi antifibră musculară netedă prezenți (anti-SMA+); și cu hepatita autoimună tip 2, cu anticorpi antimicrozomali hepatici și renali de tip 1 (anti-LKM1).
- *Asocierea infecției VHC cu factorul toxic (abuzul de alcool, medicamente)* poate fi întâlnită la adolescent. Leziunile histologice sunt induse de participarea celor 2 agenți etiologici. Alcoolul crește replicarea virusului hepatitic C, dar mecanismul nu este cunoscut. Abținerea de la alcool conduce la ameliorarea hepatopatiei. În cazul administrării medicamentelor în exes se poate dezvolta insuficiența acută hepatică.
- *Crioglobulinemia mixtă* este frecvent întâlnită la adulții cu infecția cronică cu virus hepatitic C, dar la o parte dintre aceștia evoluează asimptomatic, manifestându-se în formă de artralгии, prurit și rar ca sindrom Reynaud, purpură, neutropenie sau glomerulonefrită.
- *Sialoadenita și tiroidita* au fost decelate la o parte din pacienții infectați cu virusul hepatitic C.
- *Porfiriea cutanată tardivă* este o boală metabolică datorată reducerii activității uroporfirinogen-decarboxilazei hepatice, care este responsabilă de conversia uro- în coproporfirinogen. Factorii exogeni ca alcoolul, încărcarea cu fier sau replicarea activă a VHC conduc la demascarea afecțiunii.

Istoria naturală a infecției cu VHC. Infecția acută cu VHC evoluează în majoritatea cazurilor asimptomatic. Aspectul de hepatită acută fulminantă este rar

întâlnit. Boala poate îmbrăca o formă acută severă atunci când infecția se greșează pe fondul unei hepatopatii cronice necunoscute, când se produce o coinfecție VHB-VHC sau la recipientii de transplant hepatic. Evoluția este marcată de ponderea mare a cronicizării până la 70-80% și dezvoltare în timp a cirozei hepatice după un interval mediu de 3 decenii. Carcinomul hepatocelular poate fi dezvoltat în 3-4% cazuri și ciroza hepatică explică marea majoritate a deceselor la cei cu hepatită de această etiologie. Factorii de prognostic negativ privind rapiditatea progresării bolii sunt: genotipul I b, nivelul ridicat al viremiei VHC, gradul diversității genetice a VHC, transmiterea transfuzională a VHC, prezența imunodeficienței primare, coinfecția cu VHB sau HIV și consumul abuziv de medicamente hepatotoxice [13, 14, 15, 18, 32, 50].

5.3. Manifestările clinice și paraclinice

Manifestările clinice sunt dependente de modalitatea infectării copilului cu VHC. În cazul recepționării VHC pe cale verticală, perinatal manifestările clinice ale hepatitei virale C pot fi constatate la vârsta de 3-24 săptămâni de la expunere, deoarece perioada de incubație a VHC poate varia între 15 și 160 de zile [20, 21, 32, 38]. Manifestările la copilul nou-născut sau la sugar pot fi variate și nespecifice: oboseală, refuzul alăptării la sân sau a alimentației la copilul mai mare, scădere în greutate, diaree, febră sau subfebrilitate, prezența icterului mucocutanat, a urinei brune, erupțiilor cutanate etc. Sugarul trebuie supravegheat atent și periodic de către medicul-pediatru sau de familie, pentru a depista orice simptom care ar putea fi determinat de infecția VHC. De asemenea, prin examene de laborator se va aprecia gradul de lezare a funcției hepatice și se vor determina markeri HVC. În cazul unei forme asimptomatice de hepatită acută poate fi dezvoltată în timp hepatita virală C cronică primară [50].

Hepatita virală C acută la copii, în 10-20% din cazuri poate dezvolta forma cronică, mai mulți ani evoluând fără simptome clinic relevante [44, 50, 51]. Având o stare relativ satisfăcătoare și în absența plângerilor, hepatita virală C cronică evoluează cu hepatomegalie în 60% cazuri, uneori însoțită de splenomegalie. În 1/3 din cazuri, copiii cu HVCC manifestă astenie marcată, supraoboseală, simptome extrahepatice (telangiectazie capilară). Deși pentru HVCC la copii este caracteristică o activitate necroinflamatorie minimală, există o tendință puternică spre fibroza hepatică (aparitia fibrozei în 50% din cazuri peste un an după infectare cu VHC; după 5 ani – în 87%). Chiar și în cazul unui grad ușor de fibroză hepatică la copii există riscul de a dezvolta ciroza hepatică. Complicațiile hepatitei virale C acute la copii includ insuficiență hepatocelulară, sindrom hemoragic, infecții bacteriene severe, iar uneori și insuficiență hepatică sau renală [15, 17, 44, 50, 51].

La copiii de vârstă mai mare, manifestările clinice ale HVCC sunt absente

sau puțin manifeste: astenie, greutate în hipocondrul drept, greață, inapetență, mialgii și artralгии. La examenul obiectiv se constată hepato- sau/și splenomegalie, icter, ascită, excoriații, edeme ale gambelor. Pentru HVCC sunt caracteristice așa semne extrahepatice ca: crioglobulinemia, glomerulonefrita membranoasă, purpura trombocitopenică, cherato-conjunctivita, sindromul Raynoud, porfirie și vasculita cutanată, limfomul non-Hodjkin [15, 17, 44, 50, 51].

În diagnosticul hepatitei virale C cronice la copii este necesar să se țină seama de datele examenelor clinic și epidemiologic, de istoricul rezultatelor biochimice în ultimile 6 luni, serologice cu examinarea anti-HCV prin utilizarea test-sistemelor sensibile ELISA, determinarea încărcăturii virale VHC semicantitative pe etape; în cazuri ARN VHC pozitiv – testarea cantitativă a ARN VHC, genotipului, a gradului de fibroză hepatică, iar în cazuri dificile – efectuarea biopsiei hepatice.

La majoritatea copiilor cu HVCC, în serul sangvin există o creștere de la minimă la severă a enzimelor hepatice ALAT și ACAT, a nivelului bilirubinei totale și a fracțiilor ei, care pot fi normale sau majorate, o scădere a indicelui de protrombină, disproteinemiei și hipoalbuminemiei. Se vor determina nivelul seric al fosfatazei alcaline, gama-GT, beta-lipoproteidelor, colesterolului 5-nucleotidazei. Pentru estimarea sindromului mezenhimatic-inflamator se vor determina nivelul gamaglobulinei, proba timol, hemoleucograma, determinarea Fe seric, ureei, creatininei, glucozei [15, 17, 44, 50, 51].

În hepatita virală C acută, ARN VHC plasmatic apare peste 3-4 zile după infectare (cu mult înainte de formarea anticorpilor anti-HCV). PCR în timp real (Real Time) este cea mai veche metoda de diagnostic al hepatitei virale C la copii și permite detectarea cantitativă a încărcăturii virale – ARN VHC. Cu cât încărcătura virală este mai mare, cu atât prognosticul HVCC poate fi mai sever, iar pacientul este considerat contagios, prezentând pericol epidemiologic. Genotipul virusului hepatitei C este un predictor al evoluției procesului infecțios viral C, precum și determină durata și posibilă eficacitate a terapiei antivirale [32].

Activitatea biochimică se va determina ca și în HVBC, iar markerii serologici specifici pentru HVCC sunt următorii:

1. Hepatită virală C cronică în fază replicativă: anti-HCV IgM-, antiHCV sumar sau IgG+, ARN VHC+;
2. Hepatită virală C cronică în fază nereplicativă: anti-HCV IgM-, antiHCV sumar sau IgG+, ARN VHC-.

La depistarea ocazională a anti-HCV la copii în condiții de ambulatoriu este necesară confirmarea repetată a pozitivității testului prin reacție imunoenzimatică ELISA, inclusiv ELISA-2 și ELISA-3, care au o sensibilitate de 97%. Confirmarea definitivă a infecției cu VHC se va efectua prin testul recombinant imunoblot (RIBA-2). Determinarea fazei procesului viral VHC se va efectua prin

testul la ARN VHC (prin reacția de polimerizare în lanț) semicantitativ și cantitativ – prin metoda Real Time, care are o specificitate de 90-95%. Concomitent se va testa genotipul VHC, gradul de fibroză hepatică și se va determina stadiul bolii, apreciindu-se necesitatea în tratament antiviral, și se vor estima predictorii răspunsului la terapia antivirală [32]. Cuantificarea nivelului viremiei VHC:

viremie VHC joasă < 600 000 UI/ml sau < 2 x 10⁶ copii/ml;

viremie VHC înaltă > 600 000 UI/ml sau > 2 x 10⁶ copii/ml.

Biopsia hepatică, cu examinarea histologică a modificărilor în țesutul hepatic, determinarea gradului de fibroză hepatică sau/și a steatozei este standardul de aur în confirmarea diagnosticului și aprecierea prognosticului hepatitei cronice virale C. Aceasta se recomandă a fi efectuată cu insistență în cazurile genotipului 1 VHC. Tabloul histologic al HVCC se caracterizează prin prezența următoarelor modificări: distrofie hidropică a hepatocitelor, distrofie grăsoasă, eterogenitate hepatocitară, corpusculi acidofili, foliculi limfoizi în tracturile portale și intra-lobular, țesut conjunctiv activ și șiraguri de limfocite și macrofage de-a lungul sinusoidelor, afectarea canaliculelor biliare, proliferarea și, uneori, scleroza lor [15, 17, 32, 45, 48, 50, 51]. HVCC la copii are o evoluție morfohistologică mai benignă, cu indice de activitate histologică minimală sub 3 puncte în 72% și doar în 20% din cazuri – cu activitate medie, cu scor de 4-8 puncte, F1-F2 în 60%, F3-F4 – 40% și doar în 4-6% cu tablou caracteristic cirozei hepatice, steatoză hepatică; cu 2-3 puncte – 80% și cu 1 punct – 20% din cazuri [44, 48, 50].

Copiii cu HVCC în remisie biochimică și absența viremiei VHC nu necesită tratament antiviral. Supravegherea copiilor cu HVCC în remisie fără replicare VHC se va efectua în condiții de ambulatoriu de către gastrohepatolog, pediatri, medici-infecționiști și de familie. În fiecare caz de acutizare a hepatitei virale C cronice, reapariție a viremiei VHC, cu prezența semnelor clinice de intoxicație, progresare a hepatosplenomegaliei sau apariție a semnelor de hipertenzie portală, se va efectua reevaluarea diagnosticului, cu examen aprofundat clinico-paraclinic și instrumental, monitorizare a gradului de fibroză, se va efectua diagnosticul diferențiat cu alte maladii hepatice, precum hepatita autoimună, colangita sclerozantă, boala Wilson, hemocromatoza, hepatita medicamentoasă, deficitul de alfa-antitripsină, iar la necesitate se va iniția tratament antiviral și simptomatic cu hepatoprotectori.

5.4. Tratament, profilaxie, monitorizare

Principiile generale de tratament al hepatitei virale C cronice la copii sunt similare celor aplicate la adulți, având drept scop prevenirea progresării fibrozei hepatice, a procesului cronic inflamator spre forme severe, cum este ciroza hepatică și hepatocarcinomul [13, 14, 15, 17, 18, 32, 48, 50]. În perioada de acutizare a hepatitei virale C cronice cu prezența activității clinico-paraclinice, se recomandă un

regim lejer de activitate, reducerea efortului fizic și psihoemoțional, o perioadă suplimentară de somn ziua timp de 1-2 ore pentru copil. Alimentarea pacientului de vârstă mai mare corespunde dietei nr. 5, iar a celor de vârstă sub 3 ani – 16a sau 16b după Pevzner, care prevede excluderea alimentelor prăjite, grase, condimentate, afumate sau picante; se vor recomanda produse bogate în vitamine, proteine, glucide, cu aport zilnic și suficient de fructe și legume [48, 50, 52]. Pacienților li se va recomanda un regim alimentar în 4-5 prize, normocaloric, reieșind din 100 calorii/kg/zi (inclusiv proteine 3,5 gr/kg/zi) pentru copilul de 1-10 ani și 50 calorii/kg/zi (proteine 1,5 gr/kg/zi) la copilul mai mare de 10 ani. Aportul alimentar de glucide va corespunde 8-10 gr/kg/zi, în special în formă de făinoase, cu recomandarea pâinii albe, a pastelor făinoase, a grișului, orezului; pot fi utilizate dulciurile, fructele, legumele, zarzavaturile, mierea, gemul, dulceața. Aportul lipidic va constitui 2-3 gr/kg/zi, nedepășind 20-25% din rația calorică și va include lipide vegetale bogate în acizi grași, polinesaturați (ulei de măsline, porumb, floarea-soarelui, margarină), periodic se poate administra untul și frișca, nu se vor recomanda grăsimi prăjite. Aportul vitaminelor se va obține prin utilizarea legumelor verzi, a zarzavaturilor, fructelor, cărnii, ficatului, ținând cont de particularitățile de vârstă. Aportul de lichide este fără restricții, se recomandă 4-6 gr/zi de sare de bucătărie (restricții doar în edeme, ascită și corticoterapie). Sunt contraindicate conservele, mezelurile, condimentele, brânzeturile fermentate (cașcavalul), maioneza, varza, fasolele [50]. În caz de hipovitaminoză se va administra vitamina C enteral în doze 800-1000 mg/24 de ore, iar vitaminele B₁, B₂, B₆ se vor administra în doze fiziologice și cure periodice de 2-3 ori/an. În caz de coleastăzie persistentă vor fi administrate vitaminele A (retinol), E (tocoferol), B₁₂ în doze fiziologice, conform vârstei [50].

Tratamentul antiviral la copiii cu HVCC în monoterapie cu interferon standardizat pentru prima dată a fost aprobat în 2002-2004, apoi schemele au fost revăzute prin aprobarea terapiei combinate interferon alfa 2 b și ribavirină de către American Association for Study of Liver Diseases (AASLD), guidelines for children, 2004, 2009, la copiii cu vârsta între 2 și 17 ani, și Guidelines However, 2007; American Gastroenterological Association” Medical Position Stateman on the Management of Hepatitis C for children, 2006 [7, 13-18, 27, 31, 50, 51, 52]. În ultimii ani, schemele de tratament al HVCC la copii au fost revăzute și actualizate conform experienței internaționale aprobate și recomandate în protocoalele clinice ESPGHAN (2012, 2014), EASL (2014, 2015), FDA (2012, 2014) și prevăd administrarea remediilor antivirale, precum interferonul alfa 2 a (la copiii mai mari de 5 ani) sau alfa 2b pegilat (mai mari de 3 ani) în combinație cu ribavirina. Remediile antivirale recomandate și dozele lor sunt dependente de vârsta pacientului pediatric, greutatea ponderală, toleranța preparatelor, iar schemele propuse și durata tratamentului sunt dependente de genotipul VHC, nivelul de viemie VHC, gradul de fibroză hepatică și activitatea procesului inflamator, comorbiditățile existente, complianța pacientului la tratament și reacțiile adverse

individuale [32, 44, 51, 52].

Noile scheme de tratament cu DAAs cu administrarea de sofosbuvir, simeprivir, daclatasvir, sofosbuvir/ledipasvir, dasabusvir la copii nu au fost aprobate [32, 44, 51, 52]. În cazurile de existență a infecției cronice mixte VHC cu VHB, decizia terapeutică va fi luată ținând cont de nivelul de viremie VHB: dacă ADN VHB va fi mai înalt decât ARN VHC, se va indica terapia cu analogi nucleozidici/nucleotidici (B1).

Criteriile de includere în tratament cu interferon alfa 2 beta pegilat^{17, 15)}:

- Vârsta mai mare de 3 ani HVCC;
- viremie VHC mai mare sau egală cu 600 000 UI/ml;
- prioritate vor avea cei cu fibroză hepatică F3-F4;
- activitate biochimică cu ALAT și ASAT majorate cu 2 N;
- absența maladiilor psihice, epilepsiei, stărilor depresive, afecțiunilor organice ale SNC, sindromului convulsiv în antecedentă, a malformațiilor congenitale decompensate de cord, renale; a imunodeficienței primare, tiroiditei autoimune, cirozei hepatice în stadiile Child B, C;
- prezența acordului informat al familiei.

Criteriile de excludere din tratament cu interferon alfa 2 beta pegilat și ribavirină:

- vârsta sub 3 ani;
- lipsa acordului informat al familiei și al copilului;
- absența ARN VHC;
- absența fibrozei (F0);
- prezența maladiilor psihice, a epilepsiei, stărilor depresive, a afecțiunilor organice ale SNC, sindromului convulsiv în antecedentă, a malformațiilor congenitale decompensate de cord, renale, imunodeficienței primare, tiroiditei autoimune, cirozei hepatice în stadiile Child B, C;
- neutrofilie $< 1500/\text{mm}^3$;
- trombocite $\leq 90\ 000/\text{mm}^3$;
- lipsa complianței din partea familiei și a pacientului inclus în tratament;
- reacțiile adverse și intoleranța remediilor interferon alfa 2 beta pegilat sau a ribavirinei.

În cazul absenței unei bune complianțe între medic, familie și copilul inclus în tratamentul antiviral cu interferon alfa 2 a sau 2b pegilat și ribavirină, sunt posibile reacții adverse nedorite, care au riscul agravării stării generale. Pacienții cu ALAT și ASAT în limita normei, cu viremie joasă ARN VHC și F1-F2 rămân discutabili în decizia tratamentului antiviral, ținându-se cont de preferințele pacientului, vârsta acestuia, prioritățile tratamentului, riscul de progresare a maladiei și efectele așteptate.

Interferon alfa 2 b pegilat se recomandă a fi administrat copiilor cu HVCC

netratați anterior (naivi), în doze de 60 $\mu\text{cg}/\text{m}^2/\text{săptămână}$ sau 1,5 $\mu\text{cg}/\text{m}^2/\text{săptămână}$, în combinație cu ribavirină în doze 15 mg/kg/zi divizat în două prize, timp de 48 de săptămâni în genotipul 1,4 VHC și ARN VHC > 10 000 UI/ml și 24 de săptămâni în genotipul 2, 3 VHC. Diminuarea viremiei VHC peste 12 săptămâni cu $<2 \log_{10}$ și absența negativării ARN VHC peste 24 de săptămâni va fi un indicator pentru anularea terapiei [15, 17, 50, 51, 52]. RVS în urma administrării alfa 2b interferon pegilat în doze 60 $\mu\text{cg}/\text{m}^2/\text{săptămână}$ la copii în combinație cu ribavirina este de 61,1% cazuri [15].

Interferon alfa 2a pegilat poate fi administrat copiilor cu vârsta mai mare de 5 ani cu HVCC (naivi) în funcție de suprafața corporală, reieșind din următoarele doze: 0,71–0,74 m^2 – 65 $\mu\text{cg}/\text{m}^2/\text{săptămână}$; 0,75–1,08 m^2 – 90 $\mu\text{cg}/\text{m}^2/\text{săptămână}$; 1,09–1,51 m^2 – 135 $\mu\text{cg}/\text{m}^2/\text{săptămână}$. Suprafața corporală poate fi calculată după formula:

$$\text{SC}(\text{m}^2) = \frac{4 \times \text{G}(\text{kg}) + 7}{\text{G}(\text{kg}) + 90}$$

G – este greutatea corporală a copilului (kg).

RVS în genotipul 1 poate fi obținut în 53%, genotipul 2,3 – 93%, genotipul 4 – 80%. În cazul HVCC la copii ca rezultat al infectării cu VHC pe cale verticală poate fi obținut un RVS în 37,5% [31, 42]. Administrarea alfa 2a interferon pegilat în doze 100 $\mu\text{cg}/\text{m}^2/\text{săptămână}$ în combinație cu ribavirină copiilor cu HVCC poate induce RVS în 57-66,1% cazuri (studii multicentrice CHIPS – Chronic Hepatitis C International Paediatric Study) [7, 15].

Tratamentul combinat cu interferon pegilat și ribavirină are riscul unor reacții adverse, care pot fi prognozate pe parcursul duratei terapiei, și anume sindromul gripal, care poate apărea peste 2 ore după injectare; febră și hipertermie, cefalee, grețuri și vomă, mialgii, scădere ponderală, tulburări de apetit și somn, care dispar spre finele și după anularea terapiei [7, 15, 48, 50, 51, 52]. Ribavirina frecvent poate induce apariția anemiei hemolitice ușoare, majorarea creatininei și ureei în sânge, leucopenia, neutropenia, anemia, trombocitopenia, care necesită diminuarea dozelor și monitorizarea de către specialist. În cazuri de instalare a reacțiilor severe, dozele se vor ajusta individual sau tratamentul poate fi stopat. Așa efecte ca depresia, căderea părului, dermatita sau tulburări ale funcției tiroidei sunt rare. Pacientul necesită monitorizare lunară la specialist, cu efectuarea examenului de control al hemogramei, probelor hepatice și renale, iar la necesitate va fi consultat de neuropsihiatru, cardiolog, endocrinolog de profil pediatric conform indicațiilor clinice [7, 15, 48, 50, 51, 52].

Pacienții cu ciroză hepatică virală C decompensată, cu transplant de organe (rinichi, ficat etc.), au contraindicații la terapia cu interferon pegilat combinată cu ribavirină, iar cei cu răspuns virusologic timpuriu minimal și efecte majore adverse la terapia antivirală combinată nu pot continua tratamentul conform schemelor indicate. Contraindicații pentru terapia antivirală combinată cu ribavirină sunt: anemia de gr. II-III, disfuncțiile renale, maladiile organice ale cordului și

sistenului nervos central. Ribavirina este teratogenă și nu este recomandată femeilor gravide cu HVCC și viremie VHC [7, 15, 32, 48, 50, 51, 52].

Tratamentul antiviral în situații speciale.

Co-infecția HVCC și HIV la copii și adolescenți. Până în prezent sunt dovezii limitate în ceea ce privește eficacitatea și siguranța terapiei cu INF pegilat și ribavirină la copiii și adolescenții infectați concomitent cu HVCC și HIV. Este cunoscut că infecția HIV are un efect negativ asupra istoriei naturale a infecției virale C cronice. Pacienții co-infecțați VHC/HIV au rate mari de persistență și încărcătură virală crescută VHC, precum și de progresare mai rapidă spre un stadiu final al bolii hepatice. Restabilirea și menținerea funcției imune prin utilizarea terapiei antiretrovirale reduce activ efectul negativ al HIV asupra infecției cu VHC, însă răspunsul virologic susținut în cazul administrării INF pegilat și a ribavirinei poate fi obținut la 15-50% din cazuri, indiferent de genotipul VHC comparativ cu copiii monoinfectați cronic cu VHC [7, 15]. Nu există actualmente o experiență privind managementul clinic și terapeutic al acestui grup de copii. În cazul inițierii terapiei antivirale în HVCC care evoluează pe fondalul infecției HIV se recomandă utilizarea protocolului recomandat în monoinfecție, decesiv fiind nivelul viremiei predominante VHC sau HIV [7, 13, 15].

Co-infecția HVCC cu HVBC la copii. Similar adulților, VHB are un efect negativ asupra istoriei naturale a infecției cu VHC. În cazul deciziei privind tratamentul antiviral la astfel de copii se recomandă precăutarea nivelului prioritar de viremie VHB sau VHC indiferent de genotip [7, 13, 15].

Pacienții cu HVCC și diverse tulburări hematologice. Cele mai frecvente tulburări hematologice sunt așa ca anemiile hemolitice (drepanocitoza sau siclemia, talasemia, anemia Minkovschi-Șoffar), riscul hemolizei secundare care poate fi indusă de ribavirină și supraîncărcarea cu Fe.

Pacienții transplantați renal sau hepatic. La copii sunt rare cazurile de transplant hepatic sau renal în rezultatul HVCC. Atunci când transplantul renal sau hepatic are loc pe motivul existenței unei maladii nevirale hepatice decompensate saqu la cei retransplantați hepatic riscul infectării cu VHC este de 19%, iar la cei retransplantați renal – 15-64%. Tratamentul antiviral cu interferon la această categorie de pacienți are riscul respingerii grefei. Tratamentul antiviral cu interferon la pacienții hemodializați infectați cu VHC este contraindicat, deoarece ei au rate mai mici de supraviețuire în comparație cu cei cu HVCC fără insuficiență renală [7, 13, 15].

Efectele adverse frecvente ale interferonului pegilat alfa includ: oboseală, mialgii, cefalee, iritare locală în locul injectării, uneori cu necroze ale țesutului, subfebrilitate, scădere ponderală, iritabilitate, cădere reversibilă a părului, depresie, tulburări de apetit și personalitate. Multe dintre aceste efecte sunt de severitate ușoară spre moderată și pot fi ameliorate. Sunt mai accentuate în timpul primelor săptămâni de tratament, în special după prima injecție. După aceasta, efectele adverse se diminuează. Acetaminofenul (paracetamol) poate fi eficient

în ameliorarea durerilor musculare și a febrei. Efectele adverse sunt mai puțin severe dacă interferonul este administrat seara. Oboseala și depresia pot fi ocazional severe, astfel încât este necesară diminuarea dozei de interferon sau chiar întreruperea terapiei. Depresia și tulburările de personalitate pot fi subtile și imperceptibile de către pacient. Toate aceste efecte adverse necesită o monitorizare atentă de către medicii experimentați [7, 15, 32, 48, 50, 51, 52].

Ribavirina poate avea de asemenea efecte adverse, din acest motiv terapia combinată este mai greu tolerată decât monoterapia cu interferon pegilat. Efectele adverse ale ribavirinei sunt: anemia, oboseala, iritabilitatea, pruritul, rashul dermic, obstrucție nazală, sinuzite, tuse. Ribavirina poate determina hemoliza fiind dependentă de dozele administrate. În terapia combinată, hemoglobina se poate diminua cu 2-3 g/dl, iar hematocritul cu - 5-10%. Proporția scăderii hemoglobinei este foarte variabilă. Scăderea începe între prima și cea de-a patra săptămână de terapie și poate fi bruscă. Unii pacienți dezvoltă simptome ale anemiei, incluzând oboseală, respirație superficială, palpitații, cefalee. Scaderea bruscă a hemoglobinei poate precipita angina pectorala la pacienții susceptibili. Din aceste motive importante, ribavirina nu trebuie administrată pacienților cu anemie preexistentă sau cu boli cardiace sau cerebrale organice. În cazurile acestor pacienți cu hepatită C, care necesită tratament, se recomandă monoterapia. Ribavirina poate determina, de asemenea, prurit și obstrucție nazală. Aceste efecte adverse apar la 10-20% din pacienți și sunt de obicei ușoare spre moderate ca severitate. La unii pacienți, sinuzita, bronșita recurentă sau simptomele asemănătoare astmului devin evidente. Este important ca aceste simptome să fie declarate medicului și recunoscute ca fiind în legătură cu ribavirina, deoarece poate fi necesară modificarea dozelor sau întreruperea tratamentului [7, 15, 50].

Printre efectele adverse mai rare (sub 2%) sunt: tiroidita autoimună, infecțiile bacteriene severe, trombocitemia severă, neutropenia marcată, convulsii, retinopatie, tentative de suicid, insuficiență cardiac congestivă, insuficiență renală, cecitatea, fibroza pulmonară, pneumonii septice, agravarea paradoxală a bolii pe fond de tratament și poate fi presupusă ca rezultat al inducerii hepatitei autoimune. Unii pacienți cu astfel de complicații necesită administrarea de corticoizi (prednisolon) [15, 48, 50].

Eficacitatea răspunsului antiviral este bazată pe determinarea cantitativă a ARN VHC și poate fi în formă de [7, 15, 32, 48, 50]:

- *RVS* (răspuns virusologic susținut) – ARN VHC negativ și reducerea gradului de fibroză hepatică pe parcursul tratamentului și menținut timp de 6 luni după anularea terapiei. La acești pacienți este puțin probabilă reapariția în sânge a ARN VHC și ei au șansa de a se vindeca.
- *Recădere* – dispariția ARN VHC către finele curei de tratament antiviral și reapariția lui după anularea terapiei. Dacă ARN VHC reapare pe parcursul terapiei antivirale, atunci poate fi utilizat termenul de „recădere timpurie”.
- *Lipsa răspunsului antiviral* (non responder) – persistența ARN VHC pe parcursul terapiei antivirale la 12-24 de săptămâni, cu șanse minimale de a

obține răspunsul către 28 de săptămâni de terapie antivirală.

– *Ameliorare doar a parametrilor clinici și biochimici.*

La copiii cu HVCC cu genotip 1, care au primit tratament combinat, în vârstă sub 12 ani a fost constatat răspunsul virusologic susținut în jur de 38-57% față de cei de vârstă mai mare de 12 ani (30%). În cazul genotipurilor 2,3 VHC, rata răspunsului virusologic susținut la copiii cu HVCC poate atinge 82% [15, 50].

Unele studii efectuate de gastrohepatologi pediatrii din Rusia [50, 51] recomandă utilizarea în tratamentul copiilor cu HVCC de vârstă fragedă a interferonului alfa 2 recombinant standardizat Viferon (conține suplimentar tocoferol acetat și acid ascorbinic) în supozitoare în doze de 3 mil. UI/m², rata remisiei biochimice fiind de 50%, iar a remisiei virusologice stabile – 21% și a remisiei totale îndelungate – de 25%. În cazul utilizării combinate a viferonului și remantadinei, remisია virusologică stabilă a fost obținută în 33%. În cazul femeilor gravide cu HVCC cronică și viremie ARN VHC, autorii au demonstrat eficacitatea administrării viferonului, începând cu termenul de sarcină 20 de săptămâni până la nașterea copilului, astfel constatând absența infectării perinatale a nou-născuților [50, 51, 52].

Actualmente sunt publicații care demonstrează că eficacitatea interferonoterapiei în HVCC la copii poate fi amplificată de 2 ori prin administrarea concomitentă a IL-2 recombinante, cu obținerea unui RVS de 17-25% în genotipul 1 VHC și 43-91% în genotipurile 2, 3 VHC [44, 45, 48].

Tratament de perspectivă. În plan de perspectivă a tratamentului etiopatogenetic în HVCC la copii, studiile sunt direcționate spre cercetări clinice la adulți și trialuri multicentrice la copii. Actualmente sunt cercetate așa remedii ca albinterferonul alfa 2b, care este o proteină ce conține INF alfa 2 b genetic legat cu albumina umană și INF λ pegilat. În cadrul studiilor-pilor la adulți a fost demonstrată eficacitatea albinterferon alfa 2b cu regim de administrare 1 dată în 2 săptămâni și efecte adverse minimale, fapt ce pare cu perspectivă pentru viitor în tratamentul copiilor cu HVCC [44]. INF λ pegilat reprezintă o grupă nouă de interferoane, care are capacitatea de a se uni cu receptorii speciali ai hepatocitului, micșorând efectele adverse ale terapiei și inducând un răspuns virusologic rapid și înalt [44].

În ultimii ani prezintă interes inhibitorii proteazelor, care induc replicarea virală VHC. Pentru tratamentul standardizat a adulților cu HVCC genotip 1 au fost aprobate telaprevirul și boceprvirul, cu o rată de RVS până la 75-80% la cei naivi, dar și la cei cu lipsa răspunsului antiviral sau cu recădere după terapia combinată standardizată. Administrarea acestor remedii nu a fost încă aprobată în practica pediatrică, fiind continuate cercetările clinice și căutarea de noi formule pentru tratamentul efectiv și inofensiv la copii [32].

Actualmente există studii experimentale privind acțiunea terapeutică a vaccinurilor ce conțin gena 3/4aNS. Astfel de vaccinuri pot fi utilizate ca monoterapie sau în combinație cu terapia antivirală cu INF a celor infectați cu VHC, având la bază mecanismul stimulării răspunsului imun și eliminarea virusului din organism [21, 38, 44].

În iulie 2014 au fost inițiate studii multicentrice pediatrice cu aplicarea în tratamentul HVCC cu genotip 2 (timp de 12 săptămâni) și genotip 3 (timp de 24 de săptămâni) la copiii de vârstă între 3-11 ani și 12-17 ani a sofosbuvirului 400 mg/zi în combinație cu ribavirina, cu analiza eficacității și care vor fi finalizate în mai 2018. Simeprevirul (TMC435, Olisyo) este un inhibitor al NS3/4A proteazei în genotipul 1 VHC, care poate fi administrat în triplă terapie în combinație cu interferon pegilat și ribavirină (aprobat la adulți de FDA, 2013). Acest inhibitor proteazic poate fi administrat la adulți cu diverse genotipuri și în combinație cu sofosbivir (sovalid) – un analog nucleotidic, inhibitor al sintezei ARN polimerazei (NS5B), având efecte adverse minimale. Tratamentul antiviral de perspectivă în HVCC la adulți prevede utilizarea formulelor noi, precum simeprevir, sofosbuvir (sovalid) în monoterapie sau în combinație de triplă terapie cu ribavirina și interferon pegilat [13, 14, 15]. Un alt studiu multicentric, inițiat în noiembrie 2014 la adolescenți și copii cu HVCC, care va fi finalizat în iunie 2018, prevede administrarea în doze fixe a ledipasvirului 90 mg/zi cu sofosbuvirului 400 mg/zi [14].

Schemele de tratament pentru copii sunt limitate și acestea necesită individualizare, cu identificarea factorilor predictorii ai răspunsului pozitiv. Pentru obținerea unui răspuns rapid timpuriu și susținut, fiecare pacient trebuie să fie evaluat pretratament la statutul nutrițional, cu determinarea parametrilor antropometrici, imunofenotiparea limfocitelor prin metode monoclonale. Efectele adverse ale INF-ului și ribavirinei în terapia copiilor cu HVCC, mai ales în HVCC genotip 1 VHC, impun căutarea de noi remedii antivirale eficiente și inofensive, ușor aplicabile în practica pediatrică [14, 15, 48, 50].

Pentru ameliorarea metabolismului și stabilizarea membranelor hepatocitelor infectate în HVCC la copii, concomitent cu terapia antivirală, pot fi administrate remedii hepatoprotectoare: esențiale, fosfolipide esențiale, fosfogliv, acid lipoic, silimarina (fructul și semințele de armurariu). În sindromul de colestază, pentru ameliorarea metabolismului acizilor biliari poate fi administrat acidul ursodeoxicolic în doze 10 mg/kg/corp/24 de ore, hepatoprotectorii vegetali maxara și lohein. Cu toate că aceste remedii nu au proprietăți antivirale, ele s-au afirmat ca fiind necesare în tratamentul complex al HVCC la copii [32, 50].

În tratamentul HVCC la copii poate fi utilizată *terapia ortomoleculară* (din limba greacă: *orthos* înseamnă *drept* sau *corect*) sau molecule în cantități corecte. Această direcție a fost fondată de Linus Carl Pauling, specialist american în biochimie, laureat al Premiului Nobel. Tratamentul ortomolecular prevede administrarea echilibrată, concomitent cu produsele alimentare, a substanțelor biologice active, ca vitaminele, aminoacizii, nutritiventele necesare organismului. Pacienții cu HVCC au necesitatea în aminoacizi, vitamine, minerale cum sunt Zn, fosfolipidele, acizii grași polisaturați, pre- și probioticele, fermenții digestivi, plantele hepatoprotectoare, precum armurarul cu efect hepatoprotector [50].

Începând cu anii 2005-2006, tot mai frecvent apar publicații despre o ase-

menea entitate ca *hepatita virală C cronică ocultă la adulți*, care are o semnificație importantă în transmiterea perinatală a VHC. HVCC ocultă poate să fie asimptomatică sau să se manifeste cu anti-HCV pozitivi, ALAT și ASAT în limita valorilor normale, sau acestea rămân modificate în lipsa ARN VHC, iar uneori și în absența anti-HCV. Informația despre formele oculte ale HVCC la copii este insuficientă [4, 32, 37].

Prognosticul hepatitei virale C la copii este variabil. Forma cronică de HVCC la copii poate evolua multe decenii și conduce la dezvoltarea cirozei hepatice în 5% cazuri sau la carcinom hepatocelular primar.

Profilaxia

Profilaxia nespecifică a hepatitei virale C cronice la copii include măsuri generale anti-epidemice, cu utilizarea instrumentelor medicale chirurgicale și nechirurgicale de unică folosință, sterilizarea calitativă a celor reutilizabile, folosirea metodelor imunologice sensibile de depistare a VHC, inclusiv a ARN VHC în produsele sangvine, țesuturi și organe donate pentru transplant; examinarea aprofundată a donatorilor de sânge, instruirea populației generale privind respectarea riguroasă a igienei personale și a protecției sexuale, profilaxia în rândul utilizatorilor de droguri intravenoase, prevenirea infecției perinatale de la mama infectată cronic cu VHC la nou-născuți prin depistarea activă a anti-HCV pozitivi în rândul fetițelor și femeilor de vârstă fertiă până la sarcină, efectuarea tratamentului antiviral conform protocoalelor clinice, pentru stoparea procesului replicativ și prevenirea progresării maladiei infecțioase.

Caz clinic. Drept exemplu al unor reacții survenite pe fundalul terapiei cu interferon alfa 2b pegilat combinat cu ribavirină în formă de tahicardie posturală ortostatică, prezentăm cazul unui pacient în vârstă de 16 ani cu HVCC genotip 1b, viremie înaltă. Pacientul de sex masculin a fost spitalizat în secția de hepatologie a Institutului Mamei și Copilului, Clinica „Em. Coțaga” (F/m nr. 85464, nr. 87406 și nr. 86532) cu hepatită virală C cronică genotip 1b a fost încadrat în tratament antiviral pentru 48 de săptămâni.

Diagnosticul de hepatită virală C cronică a fost stabilit în baza clasificării internaționale a hepatitelor virale cronice recomandate de EASL (European Association of the Study for Liver, 2011, 2012, 2013). Examenul clinico-paraclinic complex a inclus examenul hemogramei și a funcțiilor hepatice, determinarea genotipului VHC și a ARN VHC prin metoda PCR Real Time, aparat Rotor-Gene 6000 CORBETT RESEARSH, cu reactive AJ Robescreen GmbH (Germania), gradul fibrozei hepatice a fost apreciat prin metoda elastometriei (FibroScan, Centrul Medical German, Chișinău). Pretratament, pacientul a fost evaluat clinic după metoda standardizată, cu aprecierea stării fizice prin calcularea taliei și a greutății ponderale (standard internațional percentile), a examenului obiectiv al organelor interne; calcularea frecvenței cardiace în poziție orizontală și verticală, a tonometriei la ambele brațe, frecvenței respiratorii; efectuarea sonografiei

abdominale, electrocardiogramei și echocardiografiei, consultația neurologului. Totodată, în lipsa contraindicațiilor, prin acordul scris al familiei, pacientul a fost inclus în tratamentul antiviral combinat conform protocolului și monitorizat săptămânal în prima lună de tratament, apoi – lunar și la adresare.

Conform anamneșticului vieții, pacientul a fost născut din prima sarcină și naștere care a evoluat fiziologic, cu greutatea 3500 gr., talia 52 cm., cu 8 puncte după Apgar, a țipat de odată. În perioada nou-născutului și până la vârsta de 14 ani a evoluat conform vârstei. Dezvoltarea fizică a pacientului a fost apreciată ca medie dezarmonioasă, cu greutatea ponderală între percentilele 25 și 50 (la inițiere G-59 kg), BMI 19, talia 1 m 75 cm (percentilele 50-75), suprafața corporală 1,63 m². Frecvența cardiacă la pretratament 76–70 bătăi pe minut, TA la brațul drept 109/68 și TA la brațul stâng 104/68 mm col.Hg, frecvența respiratorie 20 respirații pe minut. Examenul obiectiv al cordului a constatat limite cardiace corespunzătoare vârstei, zgomote cardiace sonore, ritmice, absența suflului cardiac.

Electrocardiografia pretratament a constatat ritm sinusal, bradicardie, fc 53-55 bătăi/minut, axă electrică verticală a cordului. Examenul prin ecocardiografie pretratament a notat absența modificărilor patologice din partea cordului. Hepatita virală C cronică a fost confirmată primar la vârsta de 13 ani în timpul examenului profilactic, iar calea de infectare cu VHC nu a fost posibil de constatat. Ambii părinți ai pacientului se considerau sănătoși. În baza rezultatelor examenului complex a fost stabilit diagnosticul de hepatită virală C cronică, viremie ARN VHC 643396 UI/ml, genotipul 1b, gradul de fibroză F0-F1 (5,8 kPa) după scorul Metavir, prezența sindromului de colestază exprimat prin gama-glu-tamiltranspeptidaza majorată 56 mmol/l și ALAT ușor majorat 44 UI/ml, în lipsa semnelor de insuficiență hepatică și a celor de hipertenzie portală.

A fost administrată terapia combinată cu interferon alfa 2 beta pegilat în doza de 1,5 mcg/kg/corp/săptămână (75 mcg/săptămână) în combinație cu ribavirină 15 mg/kg/corp/zi (800 mg/zi) pentru o durată de 48 de săptămâni. Pacientul a fost instruit privind monitorizarea reacțiilor adverse posibile, cu accent la observarea semnelor clinice apărute pe parcursul administrării ribavirinei și a injectării interferonului, precum și postadministrare, cu calcularea frecvenței cardiace, respiratorii, a tensiunii arteriale, precum și a altor modificări.

Tratamentul antiviral combinat pe parcursul primelor 1-1,5 luni a fost însoțit de sindrom gripal, exprimat prin febră 38-39°C, cefalee, slăbiciune generală, mi-algii, cu dispariția acestora peste 1-2 zile după injectarea interferonului. După a 5-a injectare a interferonului alfa 2 beta pegilat pe fond de temperatură corporală normală, pacientul percepea palpitații, cardialgii, insomnie, supraoboseală, dureri abdominale, transpirație abudentă și accelerarea bătăilor cordului până la 100-124-130 bătăi/minut, TA=140/80 mm col.Hg, fapt ce a servit ca motiv pentru adresare și spitalizări repetate. Examenul clinico-paraclinic în dinamică a inclus evaluarea clinică și biochimică a funcțiilor hepatice, care nu au constatat modifi-

cări esențiale timp de 1,5 luni de tratament antiviral. Examenul obiectiv a apreciat o diminuare a greutateii ponderale cu 2 kg, o frecvență cardiacă de 60 bătăi/minut în poziție orizontală și de 92-96-100-124 de bătăi/minut în poziție verticală în absența altor semne clinice patologice, cu excepția celor caracteristice hepatitei cronice virale C. TA în perioada dintre injecțiile interferonului a constituit valori 90/60 mm.col.Hg. ECG în poziție orizontală a constatat un ritm sinusal neregulat, axă electrică a cordului verticală, frecvență cardiacă 77-56 bătăi/minut.

Pacientul a fost consultat de cardiolog-pediatru, cu efectuarea Holter-monitorizării timp de 72 de ore a funcției cardiace, care a confirmat absența cauzelor organice cardiace. Concomitent, pacientul a fost consultat de neurolog care a confirmat primar prezența insuficienței vertebro-bazilare, a sindromului simpatoadrenal și a insuficienței vegetative suprasedgmentare. Au fost recomandate administrarea MgB_6 , a sedativelor per os în combinație cu tratamente locale în regiunea cervicală. Concomitent, la recomandarea cardiologului, a fost examinată mama pacientului, la care au fost constatate modificări similare. Deoarece familia a solicitat continuarea terapiei antivirale, pacientul a fost monitorizat în clinică fiecare 2-4 săptămâni timp de următoarele 12 săptămâni, fiind supravegheat concomitent de neurolog, cardiolog și pediatru-gastrohepatolog.

Dozele de interferon alfa 2 beta pegilat au fost diminuate de la 75 mcg/săptămână până la 50 mcg/săptămână și a ribavirinei de la 800 mg/zi până la 600 mg/zi pentru următoarele 43 de săptămâni. Pe toată perioada tratamentului, pacientul și întreaga familie a primit suport psihologic și consiliere medicală. Pacientul a tolerat satisfăcător perioada tratamentului antiviral, prezentând un răspuns antiviral timpuriu, peste 4 săptămâni de la inițiere a terapiei antivirale cu ARN VHC Real Time negativ, menținut până la a 24-a și a 36-a săptămână de tratament. La a 48-a săptămână de terapie antivirală a fost semnalată recăderea, cu reapariția viremiei ARN VHC.

Tahicardia sinusală ortostatică posturală (POTS) este o afecțiune rară la adolescenți, ce induce incapacitatea organismului de a face față gravitației în momentul schimbării poziției corpului, fiind cauzată de funcționarea anormală a sistemului nervos autohton, care este responsabil de acțiunile involuntare ale corpului, inclusiv de bătăile de inimă^[33, 34, 46]. Unii pacienți pot prezenta nu numai hipotonie arterială, ci și hipertensiune arterială din motivele stimulării reacțiilor vegetative la schimbarea poziției orizontale în cea verticală. Existența tahicardiei sinusale ortostatice posturale face ca presiunea sangvină să scadă excesiv atunci când persoana suferindă își schimbă poziția din orizontal în vertical.

În condiții normale, organismul singur își reglează presiunea sangvină, astfel asigurând un aport sangvin adecvat creierului, detectând schimbarea poziției corpului și transmițând semnale creierului. Acesta, la rândul său, transmite semnale prin care rata cardiacă crește momentan. La persoanele ce suferă de tahicardie posturală ortostatică, orice schimbare pe poziție a corpului generează scăderea

presiunii sangvine, ceea ce face activitatea cordului mai tahicardică, crescând fluxul sangvin către creier și alte organe. Dacă acest lucru nu se întâmplă rapid, sângele nu ajunge în timpul necesar la creier și persoana în cauză prezintă amețeală și leșin. Deseori maladia poate fi confundată cu alte stări ^[33, 34, 46].

Diagnosticul POTS este destul de dificil și deseori este constatat foarte târziu, după precizarea altor maladii legate de presiunea sangvină scăzută. Semnele clinice de hipoperfuzie cerebrală și hiperactivitate simpatică reflexă sunt: confuzia, transpirația profuză, tulburări de vedere și concentrație, slăbiciuni generale, palpitații, dureri în cutia toracică, tremor. O treime dintre persoanele cu POTS suferă de episoade de leșin prin sincope vagale secundar expunerii la căldură, mese abundente, efort fizic sau la administrarea unor medicamente ^[34]. Conform studiilor Dr. Glyn Thomas (Institutul Inimii din o. Bristol), fiecare persoană își poate depista POTS de sine stătător, calculând frecvența pulsului dimineața la trezire în clinostatism și apoi după 10 minute după ridicare în poziție verticală, în ortostatism. Creșterea ratei cardiace cu 30 de bătăi pe minut sau mai mult impune un examen la neurolog și cardiolog pentru diferențiere, dar precizare a genezei etiologice. Această tulburare rareori este amenințătoare de viață, dar poate diminua calitatea vieții pacientului ^[33, 34, 46]. Conform datelor prezentate, pacientul avea predispunere genetică pe linia maternă la sindromul de tahicardie posturală ortostatică, fapt confirmat prin examenul complex la specialist al mamei pacientului și depistat doar în circumstanțele descrise.

Conform datelor de literatură, nu există un tratament pentru eradicarea acestui sindrom, însă administrarea unor remedii medicamentoase pot menține în normă parametrii fluxului sangvin către inimă și creier și pot ameliora viața pacientului. Bolnavilor cu POTS le este recomandat un stil de viață sănătos, cu consumarea unui volum sub 2 litri de lichide, cu băutul rapid al apei care va reduce semnificativ rata cardiacă, plimbări frecvente în aer liber și exerciții fizice moderate, practicarea înotului, mese frecvente în cantități mici, cu reducerea carbohidraților rafinați, evitarea a zahărului și făinoaselor în exces, precum și evitarea staționării îndelungate în picioare sau a statului jos sau orizontal prelungit.

Managementul neurologic și consilierea pacientului, precum și a întregii familii pe toată perioada tratamentului antiviral combinat ne-a permis finalizarea curei de tratament, care însă nu s-a soldat cu un răspuns virusologic susținut. Supravegherea pacientului timp de 12 luni după finalizarea curei de 48 de săptămâni de terapie antivirală a constatat o evoluție posttratament pozitivă, cu stare generală a pacientului esențial ameliorată: un surplus de 5 kg în pondere și o creștere a taliei cu 5 cm, lipsa acuzelor, tensiune arterială în limita normei, o frecvență cardiacă în poziție orizontală și în ortostatism în limita vârstei, activitate fizică și psihoemoțională satisfăcătoare, fapt ce confirmă o ameliorare a calității vieții pacientului după tratamentul efectuat.

În concluzie putem menționa că sindromul tahicardiei sinusale ortostatice

posturale (POTS) este un fenomen rar întâlnit la copii și se caracterizează prin apariția tahicardiei în poziția de ortostatism. Patofiziologia POTS la pacientul cu hepatită cronică virală C genotip 1b, viremie înaltă și F_0-F_1 , tratat cu interferon alfa 2b pegilat în combinație cu ribavirină, are un substrat genetic și secundar, fiind indus medicamentos. Managementul continuu al terapiei antivirale combinate, monitorizarea în timp a posibilelor reacții adverse, instruirea medicală a pacientului inclus în tratamentul antiviral combinat cu două remedii antivirale și supravegherea interdisciplinară a permis individualizarea schemei terapeutice.

Bibliografie

1. Alter H.J., Seeff L.B. *Recovery, Persistence and sequelae in hepatitis C virus infection: a prospective on long term outcome*. În: *Seminars in Liver Disease*, 2000, vol. 201, p. 17-35.
2. Babiu C., V-T. Dumbrava. *Medicina internă. Vol. II. Gastroenterologie. Hepatologie. Reumatologie*. Chishinău, 2007, p. 640.
3. Bortolotti F., Vegnente A., Iorio R. et al. *Epidemiological Survey of Hepatitis C Virus Infection in Italian Children*. În: *Journal of Pediatric Gastroenterology and Nutrition*, vol. 31, Suppl. 2, 2000. Abstract 775 from the World Congress of Pediatric Gastroenterology, Hepatology and Nutrition.
4. Carreno V. *Occult hepatitis C virus infection: a new form of hepatitis C*. *World J. Gastroenterol.* 2006, vol. 21, nr. 12 (43), p. 6922-6925.
5. Center for Disease Control and Prevention. *Recomandations for prevention and control of hepatitis C virus HVC infection and HVC – related chronic disease*. În: *Morbidity and Mortality Weekly Report*, 1998, vol. 47, p. 1-39.
6. CDC. World Health Organization. Media Centre: *Hepatitis B*. July, 2013. Available www.who.int/mediacentre; www.cdc.gov/hepatitis/statistics.htm.
7. Clinical Practice Guidelines: *Management of hepatitis C virus infection*. European Association for the Study of the liver. În: *J. Hepatology*, 2014, vol. 60, p. 814-829.
8. Constantinescu I. *Genotiparea virusurilor hepatice în România*. Institutul Clinic Fundeni. Raport Simpozion 2008, Tg. Mureș: Rolul tehnicilor de biologie moleculară în elucidarea mecanismelor infecției cu virusul hepatic C, precum și în descoperirea de noi markeri pentru fibroză și carcinom hepatocelular asociate cu această infecție.
9. Consensus Conference, Tg. Mures, Romania, June 6-7, 1997.
10. CDC. Medical examinations Atlanta GA – US Department of Health and Human Services, CDC; 2005. www.cdc.gov.
11. Cuyper L., Li G., Libin P. et al. *Genetic diversity and selective pressure in hepatitis C virus genotip 1-7: significance for direct-acting antiviral treatment and drug resistance*. În: *Viruses*, 2015, vol. 7(9), p. 5018-5039.
12. Dumbrava V-T. *Hepatologie bazată pe dovezi*. Ghid practic național. 2005, Chișinău, p. 334.
13. EASL. *Clinical Practice Guidelines: management of hepatitis C virus infection*. Клинические рекомендации европейской ассоциации по изучению болезней печени: Тактика ведения пациентов с инфекцией, вызванной вирусом гепатита С. În: *J. Hepatol.* 2013. www.dx.doi.org/jhep2013.
14. European Association for Study of Liver. EASL. *Recomendations on treatment of hepatitis C*. 2015. *J. Hepatol.*, 2015, vol. 63 (1), p. 199-236.
15. ESPGHAN. Clinical Practice Guidelines. Consensus of an expert panel on behalf of the European Society of Pediatric Gastroenterology, Hepatology and Nutrition. În: *Journal of Hepatology*, 2013, vol. 59, p. 463-467.

16. Guidelines However, 2007. American Association for the Study of Liver Diseases (AASLD).
17. *Guidelines for children*, 2004. American Association for Study of Liver Diseases (AASLD).
18. Moraru E. *Hepatia cronică la copil*. 1999, Iași, p. 511.
19. Messina J.P., Humphreys I., Flaxman A. et al. *Global distribution and prevalence of hepatitis C virus genotypes*. În: *Hepatology*, 2015, vol. 61 (1), p. 77-78.
20. Laborator Synevo. *Referințe specifice tehnologiei de lucru utilizate 2015*. Ref Type: Catalog.
21. Lapierre P., Troesc M., Alvarez F., Soudeyns H. *Structural basis for broad neutralization of hepatitis C virus quasispecies*. În: *PLoS One.*, 2011; vol. 6 (10), p. 26981.
22. Lok A.S.; Mohon B.J. *Chronic hepatitis B*. *Hepatology*, 2001; vol. 34, p. 1225-1241.
23. Neaga E. *Prevalența genotipului HCV în România*. Raport Simpozion, 2008, Tg. Mureș: Rolul tehnicilor de biologie moleculară în elucidarea mecanismelor infecției cu virusul hepatic C, precum și în descoperirea de noi markeri pentru fibroză și carcinom hepatocelular asociate cu această infecție.
24. Nour A., Calistru P. *Infecția cu VHC – o boală sistemică*. În: *Revista Română de Boli Infecțioase*, București, România, 2011, nr. 4, p. 213-220.
25. Laner G.M., Welker B.D. *Hepatitis virus C infection*. *New England Journal of Medicine*, 2001, vol. 345, p. 41-52.
26. Manns M.P., Mc Hutehinson J.G. et al. *Interferon alfa 2 b alone ar in combination with ribavirin as initial treatment for chronic hepatitis C*. În: *New England Journal of Medicine*, 1998, vol. 339, p. 1485-1492.
27. Manns M.P., Mc Hutehinson J.G., Gordon S.C. et al. *Reginterferon alfa 2 b plus ribavirin compared with interferon alfa 2 b plus ribavirin for initial tratment of chronic hepatitis C: randamised trial*. În: *Lancet*, 2001, vol. 358, p. 958-965.
28. *Management of Hepatitis C: 2002 national of Heath Consensus*. Development Conference Upidate *Hepatology*, 2002, vol. 36 (5, part. 2).
29. GKK Lon. *Registerferon alfa-2 a, lamivudine and the combination for Hbe Ag – pozitive chronic hepatitis*. În: *N. Engl. J. Med.*, 2005, vol. 352, p. 268-294.
30. Marcellin P., Lau G.K., Bonino F., Farci P. *Reginterferon alfa 2 a alone, lamivudine dane, and the two in combination in patiens witte Hbe- Ag negative chronic hepatitis C*. *N. Engl. J.*, 2004, vol. 351, p. 1206-1216.
31. Paloma J., Hierro L. *Treatment of hepatitis C in children*. *Expert Gastroenterol, hepatol.*, 2010, vol. 4(1), p. 51-61.
32. Pântea V., C. Spănu, L. Cojuhari, V. Cebotarescu. *Hepatita virală C acută. Particula-rități clinice, epidemiologice, imunologice și de tratament la persoanele de vârstă tânără și medie*. 2009, Chișinău, p. 108.
33. Singer W., Sletten D.M., Opfer-Gehrking T.L., et al. *Postural tachycardia in children and adolescents: what is adnormal?* În: *J. Pediatr.*, 2012, feb; nr. 160(2); p. 222-226.
34. Stewart J.M. *Chronic orthostatic intolerance and the postural tachycardia syndrome (POTS)*. În: *J. Pediatr.*, 2004, nr.145, p. 725-730.
35. Stewart J.M. *Autonomic nervous system dysfunction in adolescents with postural orthostatic tachycardia syndrome and chronic fatigue syndrom e is characterized by attenuated vagal baroreflex and potentiated sympathetic vasomotion*. În: *Pediatr. Res.*, 2000, nr. 48; p. 218-226.
36. Shepiro C.N., Caig L.F., Gensheimer K.F. et al. *Heptatitis B virus transmission between children in day care*. În: *Pediat Infect. Dis. J.*, 1989; vol. 8: 870-875.
37. Robinson J. L. *La transmission verticale du virus de l'hépatite C: Les connaissances et les enjeux courants*. *Paediatr. Child Health*, 2008, vol. 13(6), p. 536-541.
38. Torresi J., Johnson D., Wedemeyer H. *Progress in the development of preventive and therapeutic vaccines for hepatitis C virus*. În: *J. Hepatol.*, 2011; vol. 54 (6), p. 1273-1285.

39. Tillmann H.L., Thompson A.J., Patel K. et al. *A polymorphism near IL28B is associated with spontaneous clearance of acute hepatitis C virus and jaundice*. In: Gastroenterology, 2010, vol. 139, p. 1586-1592.
40. Weinberg M.S., Gunn R.A., Mast E.E., Greshmi Ginsberg M. *Preventing transmission of hepatitis B. Virus from people with chronic infection*. Am. J. Prev. Med., 2001; vol. 20: p. 272-276.
41. Wiegand J. *Prediction of relapse after peginterferon alfa 2b and ribavirin therapy in chronic HCV genotype 1 patients is dependent on minimal residual viremia but not on IL28B genotype*. 46th Annual Meeting of the European Association for the Study of the Liver (EASL). Berlin, 2011.
42. Yau A.H., Yoshida E.M. *Hepatitis C drugs: the end of the pegylated interferon era and the emergence of all-oral interferon – free antiviral regimens: a concise review*. In: Can. J. gastroenterol. Hepatol., 2014, vol. 28(8), p. 445-451.
43. Аксенов О. А., Мукомолова А. Я., Горячева Л. Г., Рогозина Н. В., Колобов А. А. *Способ дифференциальной диагностики вирусного гепатита С*. Патент № 2226694 от 30.05.2002.
44. Волюнец Г.В., Потапов А.С., Скворцова Т.А. *Хронический вирусный гепатит С у детей: проблемы и перспективы*. В: Актуальные вопросы педиатрии. Вестник РАМН, 2014, №11-12, с. 46-53.
45. Горячева Л. Г., Шилова И. В. *Диагностика и лечение вирусных гепатитов В и С у детей раннего возраста*. В: Terra Medica, 2007, № 2, с. 16-20.
46. Дупляков Д.В., Горбачева О.В., Головина Г.А. *Синдром постуральной ортостатической тахикардии*. В: Вестник аритмологии, 2012. № 66, с. 50-54.
47. Майер К. *Гепатит и последствия гепатита*. М.: ГЭОТАР Медицина, 1999, 196 с.
48. Потапов А.С., Пахомовская Н.Л., Волюнец Г.В., Четкина Т.С. *Интерферонотерапия хронического вирусного гепатита С у детей*. В: Фарматека, 2009б т. 13, с. 67–71.
49. Шахгильдян И. В. *Парентеральные вирусные гепатиты (эпидемиология, диагностика, профилактика)*. В: Шахгильдян И. В., Михайлов М. И., Онищенко Г. Г. М., ГОУ ВУНМЦ МЗ РФ, 2003, 384 с.
50. Учайкин В. Ф. *Вирусные гепатиты от А до ТТV у детей*. В: Учайкин В. Ф., Нисевич Н. И., Чередниченко Т. В. М.: Новая волна, 2003, 431 с.
51. Чередниченко Т. В. *Вирусный гепатит у детей первого года жизни*. В: Чередниченко Т. В., Московская И. В. Дет. Инфекции, 2003, № 3, с. 11-14.
52. Рейзис А. Р. *Лечение хронического гепатита С у детей и подростков интерферонами α -2a (Роферон А)*. В: Вопр. совр. педиатрии. 2002. № 1, с. 17-21.

CAPITOLUL VI

TRATAMENTUL ANTIVIRAL CU INTERFERON ALFA 2B PEGILAT ȘI RIBAVIRINĂ ÎN HEPATITA VIRALĂ C CRONICĂ LA COPII ÎN EXPERIENȚA REPUBLICII MOLDOVA

Lotul de pacienți

Studiul nostru a inclus 35 de copii cu HVCC, cu vârstă între 4 și 17 ani, spitalizați în perioada 2010-2013 în secția de hepatologie pediatrică a IMSP SCRC „Em. Coțaga”, la care a fost inițiat tratamentul antiviral cu interferon alfa 2b pegilat combinat cu ribavirină. Susținerea financiară a tratamentului antiviral a fost prevăzută în cadrul Programului Național de combatere a hepatitelor virale B, C și D pentru anii 2007-2011 și 2012-2016. Durata tratamentului a fost dependentă de genotipul VHC și a constituit 48 (în genotipul 1b) și 24 (în genotipurile 2, 3a) de săptămâni. Aplicarea tratamentului combinat antiviral la copiii cu HCVC a fost efectuată cu acordul scris al părinților, la decizia comisiei etice instituționale pentru tratamentul costisitor, la prezența complianței pacientului și familiei, a viremiei VHC.

Diagnosticul de HCVC a fost confirmat în baza datelor anamnestice (durata persistenței anti-HCV și a viremiei VHC mai mult de 24 de săptămâni de la prima depistare), clinico-biochimice, cu determinarea hemogramei, nivelului bilirubinei totale (Bi), ALAT și ASAT, examenului complex imunologic și hormonal, inclusiv determinarea de neutrofile $\geq 1500/\text{mm}^3$, trombocite $\geq 100\ 000/\text{mm}^3$, Hb ≥ 11 g/l la fete și ≥ 12 /g/l la băieți, genotipului VHC, a sonografiei abdominale, cuantificarea gradului de fibroză (scor Metavir prin metoda elastografiei, Fibroscan). Nivelul viremiei ARN VHC a fost determinat prin metoda PCR Real Time ROTOR Gene 6000 CORBETT RESEARCH. La indicații clinice a fost efectuată tomografia computerizată abdominală, în caz de necesitate individuală pacientul a fost consultat de neurolog, cardiolog sau alt specialist. În scop de diagnostic diferențiat cu afecțiunile autoimune hepatice și ale tiroidei au fost examinați autoanticorpii antihepatice anti-ANA, anti-LKM, anti-LC; anti-AMA anti-AMA-2, anti-tiroperoxidază (anti-TPO), hormonii tiroidieni T3, T4, TSH. În studiu nu au fost incluși pacienți cu co-infecția HIV, HCVB sau HCVD, ciroză hepatică, afecțiuni severe autoimune hepatice și ale tiroidei, neurochirurgicale, cu prezența convulsiilor în antecedente, cu tulburări psihice sau comportamentale, cu tratamente imunodepresante.

Tratament

Interferonul alfa 2b pegilat a fost administrat în doză 60 mcg/m²/săptămână (echivalent cu 1,5 mcg/kg/s) în combinație cu ribavirina în doze 15 mg/kg/zi timp de 24 (genotipurile 2, 3a) sau 48 de săptămâni (genotipul 1b). Pe parcursul

tratamentului toți pacienții au fost monitorizați privind starea generală, greutatea ponderală, frecvența pulsului, tensiunea arterială, reacțiile adverse și următorii parametri paraclinici: hemograma, trombocitele, Bi, ALAT și ASAT, ARN VHC Real Time la 12, 24 și 48 de săptămâni (genotipul 1b), la 12 și 24 de săptămâni (genotipurile 2, 3), precum și peste 6 luni după anularea tratamentului.

Negativarea ARN VHC la 12 săptămâni a fost considerată ca răspuns virusologic timpuriu (RVR), iar persistența ARN VHC negativ la a 24-a și a 48-a de săptămână – drept un răspuns virusologic așteptat (RVA). Toți pacienții care au finalizat cura deplină peste 6 luni după anularea terapiei au fost examinați clinic, biochimic, imunologic, inclusiv cu determinarea ARN VHC Real Time, a gradului de fibroză prin elastometrie (Fibroscan). Răspunsul pozitiv biochimic a fost definit prin normalizarea ALAT și ASAT, Bi totale, gama-glutamyltranspeptidazei (GGT) pe fundalul tratamentului antiviral efectuat. Menținerea ARN VHC negativ pe parcursul a 6 luni după anularea terapiei antivirale a fost considerată drept un răspuns virusologic susținut (RVS). În cazurile de diminuări ale hemoglobinei $\leq 10\text{g/l}$ și apariției neutropeniei severe $\leq 750/\text{mm}^3$, conform recomandărilor protocolului internațional, a fost redusă doza de ribavirină și individual a interferonului. Pe tot parcursul tratamentului, la toți pacienții incluși în studiu a fost constatată o bună complianță și tolerare a remediilor administrate.

Rezultate obținute

Dintre cei 35 de copii încadrați în tratament, 10 (29%) au avut vârsta de 4-11 ani, iar 25 (71%) de 12-17 ani, vârsta medie fiind de 12,5 ani; 24 (69%) din ei erau băieți și 11 (31%) – fete; 16 (45%) erau din mediul urban și 19 (54%) din regiunile rurale ale republicii. Genotipul 1b a fost depistat la 31 (88,5%), genotipul 2 – la 1 (3%), iar genotipul 3a – la 3 (8,5%) din copiii cu HCVC.

Conform anamnezelor epidemiologice, posibila infectare cu VHC a copiilor incluși în studiu a fost pe cale verticală 18 (51%), prin transfuzii de sânge 7 (20%), multiple manopere parenterale 2(6%). Într-un caz (3%) HCVC a fost depistată primar, după 7 luni de tratamente stomatologice, iar în 7 (20%) cazuri nu a fost posibil de stabilit modul de infectare. Mamele copiilor la care a fost presupusă infectarea cu VHC pe cale verticală au fost examinate la anti-HCV, ARN VHC cantitativ și genotipul VHC. În 17 (94%) din 18 cazuri genotipul copiilor a coincis cu cel al mamelor, acestea prezentând și viremie VHC.

Pretratament, copiii cu HCVC au prezentat acuze la: apetit scăzut și dureri în hipocondrul drept 31 (89%), supraoboseală 18 (51%), greutate ponderală diminuată 13 (37%), tulburări de somn și capacitate redusă de însușire a programului de studii 5 (14%), prurit 4 (11%). Dintre cei 35 de copii cu HCVC incluși în tratamentul antiviral, 20 (57%) au prezentat citoliză moderată, media ALAT fiind de $42 \pm 19,4$ și ASAT $37 \pm 13,4$ ui/l. Viremie $\leq 600\ 000$ ui/ml a fost determinată în 21 (60%) de cazuri, iar $\geq 600\ 000$ ui/ml – la 14 (40%) din pacienții incluși în

studiu. Gradul de fibroză hepatică a fost cuantificat în 29 (83%) de cazuri. La o treime (9) din copii, procesul cronic viral a evoluat fără fibroză, în 18 (58%) cazuri – fibroză minimă (F1), iar în 4 (13%) – cu fibroză medie F2. 33 (94%) din 35 de pacienți luați în tratament au finalizat terapia, iar 2 au abandonat-o (1 peste 3 săptămâni de tratament pentru persistența cefaleei și 1 peste 12 săptămâni din motivul emigrării familiei în străinătate).

Pe parcursul tratamentului, toți pacienții incluși în studiu au prezentat o complianță înaltă, beneficiind de suport psihologic și consultativ. Printre reacțiile adverse constatate, în 100% cazuri pacienții au prezentat semne moderate de sindrom gripal în ziua injectării și persistent pe parcursul a 2-3 luni de la debutul tratamentului, manifestat prin subfebrilitate sau febră 38,5-39,5°C, cefalee, slăbiciune generală, diminuarea apetitului. La 10 (30%) copii a fost constatată pierderea greutății ponderale în primele 3 luni de tratament cu 3-5 kg, care a fost stabilizată după suplimentarea cu proteine; în 15 (45%) cazuri s-a constatat diminuarea Hb până la 9-10 g/l, leucopenie și neutropenie moderată în 11 (33%), trombocitopenie 9 (27%), grețuri 2 (6%), sindrom depresiv în 6 (18%), reducerea pilozității craniene în 4 (12%), dereglări de somn 3 (9%), lăbilitate emoțională în 4 (12%) cazuri. În 3 cazuri de HCVC genotip 1b a fost redusă doza ribavirinei și a interferonului până la 1.0 mcg/kg/s: 1 caz cu hipertensiune arterială 140/90 mm col.Hg și tahicardie în ziua injectării, 1 caz – episoade de hemoragii nazale și timp Quic prelungit, survenite la a 41-a de săptămână de tratament; după administrarea vitamina K terapia a fost continuată și finalizată cu succes. La al treilea pacient, în vârstă 15 ani, de sex masculin, în primele 3 luni de tratament antiviral combinat fiecare injectare era însoțită de cardialgii și tahicardie 120-140 bătăi/minut, care au dispărut după diminuarea dozei de ribavirină, administrarea de sedative, tratamentul fiind continuat.

La finele curei, în 20 (100%) de cazuri a fost constatată normalizarea ALAT și ASAT la cei ce au prezentat citoliză pretratament. Peste 12 săptămâni de terapie, 33 din 35 de copii cu HCVC au prezentat RVP cu negativarea ARN VHC. Răspunsul virusologic susținut (RVS) a fost obținut la 24 (73%) din cei 33 de copii ce au finalizat tratamentul: la 20 (69%) cu HCVC genotip 1b, 1 (100%) cu genotip 2 și 3 (100%) – cu genotipul 3a. În 6 (18%) cazuri de HCVC genotip 1b, peste 12 și 24 de săptămâni de tratament a fost constatată răspunsul virusologic parțial cu diminuarea ARN VHC, iar 3 (9%) au semnificat recădere, cu majorarea nivelului viremiei față de cel pretratament. Peste 6 luni după anularea terapiei antivirale, la toți cei 9 pacienți a fost atestată majorarea nivelului viremiei. Diminuarea fibrozei la finele terapiei au prezentat 15 (68%) copii, cu genotipul 1b – la 13, genotipul 2 – la 1 și genotipul 3a – 1 din cei 22 de pacienți la care a fost cuantificat gradul de fibroză pretratament.

Conform rezultatelor obținute, HVCC a fost mai frecventă la băieți (69%) și

la vârsta de 12-17 ani (în 71% cazuri). La copiii cu HVCC a predominat genotipul 1b în 88,5% cazuri, genotipul 2 – la 3%, iar 3a – la 8,5% din copii. Călea verticală de infectare cu VHC a fost determinată la 51% din copii, fapt confirmat prin coincidența genotipului VHC al copiilor și al mamelor lor în 94% de cazuri. Manifestările clinice ale HCVC au fost exprimate prin: dureri abdominale în hipocondrul drept (89%), supraoboseală fără efort fizic (51%), inapetență și greutate ponderală diminuată (37%). HCVC în 57% s-a manifestat prin semne clinico-paraclinice minimale, prezentate prin citoliză de gr. I-II și în 60% cazuri cu viremie joasă ($\leq 600\ 000$ ui/ml). La 29 de pacienți cu HVCC la care a fost cuantificat gradul de fibroză s-a constatat fibroza minimală F0-F2 în 100% cazuri: 31% – absența fibrozei (F0), în 55% – F1, în 14% cazuri – F2. Datele obținute în studiul nostru corelează cu rata de 99% de fibroză minimală raportată de Wirth S. și colab. [2].

Totodată, este necesar de menționat că pentru copii și adolescenți este caracteristică activitatea minimală a procesului cronic viral indus de VHC, însă actualmente este imposibil de a prognoza evoluția și vârsta critică când acest proces poate avansa în ciroză hepatică și hepatocarcinomul [2, 4]. Tratamentul antiviral la copiii și adolescenții cu HVCC este preferabil pentru prevenirea progresării maladiei pe termen lung și poate avea o rată mai înaltă de eficacitate. RVS a fost obținut la 73% din pacienții incluși în studiu, iar gradul de fibroză minimală a influențat semnificativ efectul tratamentului antiviral ($p < 0,05$).

Rezultatele obținute la cei 35 de copii și adolescenți, cu vârsta între 4 și 17 ani, cu HVCC tratați cu alfa 2b interferon pegilat în combinație cu ribavirina la care rata. Copiii cu HVCC genotipul 1b au avut un RVS în 69% cazuri, iar cei cu genotipurile 2 și 3a au prezentat RVP și RVS în 100% cazuri. O pătrime dintre cei cu HVCC genotipul 1b supuși terapiei combinate antivirale au prezentat un răspuns slab și întârziat, cu recădere pe parcursul terapiei. Datele obținute în studiul nostru sunt mai înalte față de cele raportate de Wirth S. și colab., care au constatat un RVS în 65% din cazuri [2]. Aceasta poate fi explicat prin numărul mic de pacienți incluși în studiul dat.

Interferonul alfa 2b pegilat și ribavirina, administrate copiilor cu HVCC de vârstă 4-17 ani, s-au dovedit a fi inofensive, deși la toți pacienții, pe parcursul terapiei, au fost manifeste: semne gripale în 100%, inapetență și diminuare ponderală în 30%, anemie în 45%, neutropenie în 33% cazuri. Rata înaltă a RVS obținut în studiul nostru de 73% la copiii cu HVCC poate fi considerată direct proporțională gradului de fibroză hepatică ($p < 0,05$), nivelului scăzut de viremie și vârstei medii de 12,5 ani ($p < 0,005$) a copiilor tratați. Este necesar de menționat că, deși la copiii și adolescenții cu HVCC incluși în studiul dat a predominat genotipul 1b, care se consideră unul rezistent la terapia antivirală, a fost obținut un RVS în 69% cazuri.

Concluzie

Hepatita virală C cronică la copiii incluși în studiu a evoluat cu semne clinice și activitate biochimică minimale, cu nivel de viremie moderat și fibroză minimală. Răspuns virusologic susținut (RVS) a fost constatat în 73% de cazuri (genotipul 1b – 69%, genotipurile 2 și 3a – 100%). Terapia antivirală cu interferon alfa 2b pegilat combinat cu ribavirină în HVCC la copii și adolescenți este inofensivă, necesită o complianță din partea pacientului și a familiei acestuia. Schemele de tratament în HVCC la copii trebuie să fie individualizate, în scopul minimizării efectelor adverse.

Bibliografie

1. EASL Clinical Practice Guidelines: *Management of hepatitis C virus infection*. European Association for the Study of the Liver. Clinical Practice Guidelines, p. 20.
2. Manns M.P, McHutchison J.G, Gordon S.C et al. *Peginterferon alfa 2b plus ribavirin compared with interferon alfa 2b plus ribavirin for initial treatment of chronic hepatitis C: a randomised trial*. În: *Lancet*, 2001; nr. 358, p. 958-965.
3. Spânu C. *Programul Național de combatere a hepatitelor virale B, C, și D pentru anii 2012-2016*. În: *Monitorul Oficial al Republicii Moldova*, 17.02.2012, nr. 34-37, art. 115.
4. Wirth S., Ribes-Koninckx C., Calzado M-A. et al. *High sustained virologic response rates in children with chronic hepatitis C receiving peginterferon alfa-2b plus ribavirin*. În: *Journal of Hepatology*, EASL, 2010, vol. 52, p. 501-507.

CAPITOLUL VII

TRATAMENTUL DE ALTERNATIVĂ CU PACOVIRINĂ ÎN HEPATITA VIRALĂ C CRONICĂ LA COPII

Metoda clasică de tratament a hepatitelor virale C cronice la copii include: spitalizarea pacientului în caz de acutizare și activitate biochimică și viremie VHC înaltă respectarea regimului igienico-dietetic (regim de salon, dieta nr. 5 după Pevzner); tratament hepatoprotector (silimarină, fosfolipide esențiale, legalon, acid ursodezoxiholic); terapie de dezintoxicare la indicații clinice (administrarea i/v a soluțiilor fiziologice, de glucoză, hepasolului etc.) și de corecție a proceselor metabolice (vitaminele C, B₁, B₆, B₁₂), iar în cazul viremiei mai mari de 600 000 UI/ml și fibrozei F2-F3 – inițierea tratamentului clasic antiviral, combinat cu interferon pegilat și ribavirină [1, 2, 3, 5, 7, 9].

În faza de replicare a VHC se recomandă tratamentul antiviral cu administrarea interferoanelor [1, 2, 3, 5, 7, 9], precum interferon alfa 2α și β pegilate cu acțiune imunomodulatoare și antivirală, în combinație cu ribavirina pe o durată de 12 luni. Însă, o parte din aceste remedii sunt foarte costisitoare și provoacă dezvoltarea reacțiilor adverse, ceea ce limitează aplicarea lor în practică pentru majoritatea pacienților, mai ales a celor de vârstă mică, sau în cazurile de prezență a bolilor asociate autoimune, organice ale sistemului nervos central sau cardiac. Pe parcursul timpului în practica medicală pediatrică în HVCC la copii au fost utilizate și așa remedii ca nucleinatul de sodiu, lamivudina, care s-au demonstrat a fi puțin eficace și actualmente nu mai sunt recomandate.

Metodele tradiționale de administrare a interferonului și ribavirinei au și dezavantaje în cazurile de existență a altor maladii cronice nonhepatice la copii – diabetul zaharat dezechilibrat, patologii decompensate renale, maladiile autoimune nonvirale, epilepsia etc., deoarece au contraindicații, acești pacienți fiind lipsiți de un tratament etiopatogenetic antiviral recomandat în protocoalele internaționale pediatrice.

Este cunoscut faptul că în patogenia HVCC un rol important îl au reacțiile imunopatologice din organismul-gazdă, cu majorarea indicelui imunoreglator limfocitar T-helperi/T supresori pe contul limfocitelor T-supresori. Ca rezultat, în organismul copilului infectat are loc persistența de durată a viremiei VHC, dezvoltarea fibrozei și evoluția spre ciroza hepatică, începând cu vârsta copilăriei.

Administrarea *pacovirinei* la copiii cu HVCC, concomitent cu terapia de bază a maladiei coexistent, poate duce la normalizarea indicilor biochimici, diminuarea nivelului viremiei VHC, prevenirea instalării fibrozei și a cirozei hepatice, normalizarea stării generale, stabilizarea maladiei asociate și sporirea calității vieții copilului. Remediu autohton pacovirina (5α-furostan – 3β.22.26. – triol – 3- [O-β-D-glucopiranozi 1 – (1 → 2) – β – D – glucopiranozil (1 → 4) – β – D – galacto- piranozil] – 26 – O – β – D – glucopiranozil) are proprietăți imuno-

ERATĂ

La pag. 162, rîndul trei de jos în propoziția:

Remediul autohton pacovirina (5α -furostan - $3\beta.22.26.$ - triol - $3-$ [O- β -D-glucopiranozi 1 - ($1 \rightarrow 2$) - β -D - glucopiranozil ($1 \rightarrow 4$) - β -D - galacto-piranozil] - $26 - O - \beta - D -$ glucopiranozid) are proprietăți imunomodulatoare, antioxidante, interferonogene și antivirale.

de citit corect:

Remediul autohton pacovirina (5α -furostan - $3\beta.22.26.$ - triol - $3-$ [O- β -D-glucopiranozi 1 - ($1 \rightarrow 2$) - β -D - glucopiranozil ($1 \rightarrow 4$) - β -D - galacto-piranozil] - $26 - O - \beta - D -$ glucopiranozid) este elaborat de d.h.ș.m., profesor universitar Spînu C. și d.h.ș.m., profesor universitar Chintea P., are proprietăți imunomodulatoare, antioxidante, interferonogene și antivirale.

pag. 163, rîndul 20, 27

Referința bibliografică [13] - anulată

modulatoare, antioxidante, interferonogene și antivirale. Forma medicamentoasă în capsule a pacovirinei a fost administrată timp de 3 luni în doze de 50 mg de 2 ori în zi per os la copiii cu HVCC, iar în cazurile de prezență a sindromului de colestază a fost indicat concomitent acidul ursodezoxiholic per os în doze de 10 mg/kg/corp în 24 de ore timp de 3 luni.

Rezultatul obținut în Clinica de hepatologie pediatrică prin aplicarea acestei metode de tratament constă în elaborarea unei scheme terapeutice în hepatita virală C cronică la copii chiar și într-o situație de citoliză înaltă și maladii asociate, cum ar fi diabetul zaharat dezechilibrat, patologii decompensate renale, maladiile autoimune nonvirale, epilepsia etc., care au contraindicații de administrare a terapiei antivirale, ameliorarea indicilor biochimici și micșorarea duratei de spitalizare a copiilor cu HVC cronică.

Metoda propusă de tratament al HVCC la copii a fost aplicată în Clinica de hepatologie pediatrică a IMSP SCRC „Em. Coțaga”, cu efectuarea investigațiilor clinice și paraclinice, imunologice, virusologice cu determinarea genotipului VHC, ARN VHC cantitativ prin PCR, determinarea gradului de fibroză prin metoda de elastografie la copiii cu HVCC și în lotul-martor. Studiul a fost realizat randomizat prin metoda dublu-orb.

Criteriile de includere în tratamentul cu pacovirină:

1. Vârsta pacienților mai mare de 3 ani ^[13].
2. Prezența nivelului de viremie măsurat cantitativ ARN VHC.
3. Toleranța formei capsulate de pacovirină de către pacient.
4. Prezența acordului informat din partea părinților pacientului.

Criteriile de excludere din tratamentul cu pacovirină:

1. Absența markerilor caracteristici infecției cronice cu VHC.
2. Absența viremiei sau ARN VHC.
3. Vârsta sub 3 ani ^[13].
4. Lipsa acordului informat din partea părinților.
5. Lipsa compliancei familiei pacientului inclus în tratament.

Astfel, au fost selectați experimental 17 bolnavi cu HVC cronică activă, grad mediu sau înalt de activitate, cu vârstele cuprinse între 3 și 17 ani, care sufereau de boli metabolice cronice (diabet zaharat) și aveau contraindicații la tratamentul standardizat antiviral. Acestui grup de bolnavii li s-a inițiat tratamentul tradițional, care include respectarea regimului igienico-dietetic (regim de salon, dieta nr. 5 după Pevzner), tratamentul hepatoprotector (silimarină, fosfolipide esențiale, legalon, acid ursodezoxiholic), terapia de dezintoxicare la indicații clinice (administrarea i/v a soluțiilor fiziologice, de glucoză, hepasol etc.) și de corecție a proceselor metabolice (vitaminele C, B₁, B₆, B₁₂), suplimentat cu pacovirină în forma de capsule, administrată timp de 3 luni în doze de 50 mg de 2 ori în zi per os.

În lotul-martor (n=17), bolnavii au fost selectați conform aceluiași criterii, astfel ca grupurile să fie comparabile. În cadrul acestui grup, pacovirina a fost

substituită cu placebo, aplicată conform aceleiași scheme. În rest tratamentul a fost identic celui aplicat pacienților din lotul experimental. Rezultatele comparării metodei de tratament al HVC cronice la copiii cu diabet zaharat, propuse de noi, cu cea mai apropiată soluție (metoda tradițională) au fost analizate la finele primei luni de terapie și la finele ei, după 12 luni.

Rezultate obținute

Evaluarea comparativă a semnelor clinice de bază la copiii bolnavi cu hepatită virală C cronică tratați cu pacovirină este prezentată în *tabelul 5*.

Analiza și evaluarea prezumtivă a datelor prezentate în *tabelul 5* demonstrează că administrarea preparatului pacovirină a avut acțiune benefică asupra evoluției principalelor semne clinice după tratament. În special merită atenție dispariția slăbiciunii generale la 5 bolnavi din 11, a durerilor în hipocondrul drept la 6 din 9, restabilirea apetitului la 8 din 10 copii. De asemenea, la pacienții tratați cu

Tabelul 5. Evoluția comparativă a semnelor și a sindroamelor clinice la bolnavii cu HVCC tratați (grupul I) și netratați (grupul II) cu pacovirină

Nr.	Parametrii clinici / numărul de pacienți	Lotul I, experimental (n=17)				P	Lotul II, martor (n=17)				P
		până la tratament		după tratament			până la tratament		după tratament		
		abs.	M±m (%)	abs.	M±m (%)		abs.	M±m (%)	abs.	M±m (%)	
1	Slăbiciune generală	11	64,7±11,6	6	35,3±11,6	P<0,001	8	47,1±12,1	7	41,2±11,9	P>0,05
2	Semn algic în hipocondrul drept	9	53,0±12,1	3	17,6±9,2	P<0,001	8	47,1±12,1	6	35,3±11,6	P>0,05
3	Tulburări de apetit	10	58,8±12,0	2	11,8±7,8	P<0,001	8	47,1±12,1	7	41,2±11,9	P>0,05
4	Semne de hipertenzie portală	2	11,8±7,8	1	5,9±5,7	P>0,05	3	17,6±9,2	3	17,6±9,2	P>0,05
5	Icter mucocutanat	1	5,9±5,7	0	0		0	0	0	0	

pacovirină, starea generală s-a ameliorat, atestându-se dispariția grețurilor, cefaleei, concomitent s-au diminuat dimensiunile ficatului, comparativ cu persoanele din lotul-martor. Evoluția comparativă a indicilor biochimici la copiii cu HVCC asociată cu diabet zahărat până și după tratament cu pacovirină este prezentată în *tabelul 6*.

Conform rezultatelor înregistrate, în lotul experimental s-a depistat o evoluție pozitivă a indicilor biochimici ALAT, ASAT, γ GTP, care după tratament s-au normalizat la toți pacienții. ALAT, ASAT s-au normalizat la toți cei 9 pacienți și γ GTP – la 7 din 7 copii, comparativ cu lotul-martor. Deși diferența la sfârșitul tratamentului cu pacovirină este statistic veridică, se observă clar tendința de normalizare a indicilor biochimici de bază ALAT, ASAT, γ GTP, caracteristici pentru contingentul de bolnavi cu hepatită virală C cronică. Ponderele copiilor cu hepatita virală C cronică inclusiv asociată cu diabet zahărat, care au răspuns la tratamentul cu pacovirină este prezentată în *tabelul 7*.

Tabelul 6. Caracteristica indicilor biochimici la copiii cu HVCC tratați cu pacovirină

Indicatorii biochimici	Lotul I experimental (n=17 pacienți)					Lotul II martor (n=17 pacienți)					
	valori normale		> norma		p	valori normale		> norma		p	
	abs.	M±m (%)	abs.	M±m (%)		abs.	M±m (%)	abs.	M±m (%)		
ALAT (N < 41 mmol/l)	până la tratament	8	47,1±12,1	9	52,9±12,1	P< 0,001	7	41,2±8,4	10	58,8±12,0	P> 0,05
	după tratament	17	100	0	0		10	58,8±12,0	7	41,2±12,0	
ASAT (N 0-37 mmol/l)	până la tratament	8	47,1±12,1	9	52,9±12,1	P< 0,001	7	41,2±12,0	10	58,8±12,0	P> 0,05
	după tratament	17	100	0	0		10	58,8±12,0	7	41,2±12,0	
γGTP (N < 35 mmol/l)	până la tratament	10	58,8±12,0	7	41,2±12,0	P< 0,001	12	70,5±11,06	5	29,5±11,06	P> 0,05
	după tratament	17	100	0	0		13	76,5±10,3	4	23,5±10,3	

Tabelul 7. Ponderea copiilor cu HVCC care au răspuns la tratamentul cu Pacovirină

Pacienți/ponderea %	ARN VHC	
	abs.	M±m (%)
Pacienți total	17	100
Pacienți cu diminuarea nivelului de viremie	16	94,1±5,7
Pacienți fără diminuarea nivelului de viremie	1	5,9±5,7

Analiza și evaluarea prezumtivă a datelor prezentate în tabelul 7, demonstrează că pacovirina are o acțiune benefică asupra dinamicii viremiei ARN VHC, inclusiv la copiii la care HVCC a fost asociată cu diabetul zahărat. Ponderea reducerii nivelului ARN VHC este prezentată în tabelul 8.

Tabelul 8. Ponderea reducerii ARN VHC la copiii tratați cu pacovirină

Nivelul mediu de viremie înainte de tratament	7891452,7 ui/ml
Nivelul mediu de viremie după tratament	4181705 ui/ml
Ponderea diminuării nivelului de viremie	47%

Analiza și evaluarea datelor prezentate în tabelul 8 demonstrează că preparatul pacovirină a avut o acțiune benefică asupra indicelui de încărcare virală, nivelul mediu de viremie înainte de tratament fiind 7891452,7 ui/ml și nivelul mediu de viremie după tratament 4181705 ui/ml, cu diminuarea până la 47%.

Rezultatele prezentate denotă acțiunea benefică a preparatului asupra evoluției principalelor semne clinice la copiii bolnavi de hepatită virală cronică C asociată cu diabet zaharat, confirmată prin rezultatele investigațiilor de laborator. Toți bolnavii au suportat bine administrarea preparatului pacovirină, nesemnându-se reacții adverse. În nici un caz nu a fost necesară sistarea tratamentului, deoarece pacovirină poate fi administrată copiilor cu hepatită virală C cronică inclusiv în cazurile unei citolize înalte, asociate cu diabetul zahărat.

În calitate de exemple prezentăm trei cazuri clinice.

Caz clinic 1. Pacienta Z.A., 16 ani (fișa nr. 5228), a fost internată în Spitalul Clinic Republican pentru Copii „Em. Coțaga”, secția hepatologie pediatrică, la 16.08.2010 cu acuze la dureri și senzație de greutate în hipocondrul drept, grețuri, slăbiciune generală, fatigabilitate, xerostomie.

Din anamneză: se consideră bolnavă din 2009, când a fost primar diagnosticată cu hepatită virală C cronică, genotipul 1b. Copilul se afla în evidența endocrinologului din 2004 cu diabet zaharat tip I dezechilibrat, insulinodependent. S-a tratat în staționar și ambulatoriu, ultima dată în 2009. Starea copilului s-a înrăutățit în februarie 2010, după suportarea unui episod de chetoacidoză cupat jugulat. Examenul clinic a constatat hiperpigmentare la nivelul plicilor cutanate cubitale, palmare, în regiunea ombilicală, țesut adipos subcutanat slab dezvoltat, greutatea ponderală 43 kg, talia 151cm. Abdomenul moderat mărit în volum, sensibil la palpare. Ficatul proiemina sub rebordul costal drept cu +6,0+6,0+7,0 cm, de consistență dură la palpare. Splina majorată cu +4,0, cm de consistență dură. Ascită și edeme ale membrelor inferioare – absente.

A fost examinată paraclinic: 17.08.2010: Hb – 128 g/l; eritrocite – $4,2 \times 10^{12}/l$; trombocite – $256 \times 10^9/l$; leucocite – $7,0 \times 10^9/l$; nesegmentate – 1%; segmentate – 48%; limfocite – 37%; monocite – 11%; VSH – 25 mm/h; 17.08.2010: bilirubina – 8,4 mmoli/l; ALAT – 180 u/l; ASAT – 62 u/l; ureea 7,0 mmol/l; anti-HCV – pozitiv; HBsAg – negativ; anti-HBcor(sum) negativ. Profilul glicemic: glicemia 23,1-8,5-7,4-6,7-10,1-12,7 mmol/l. glucozurie pozitivă, ARN VHC (din 16.08.2010) cantitativ 12 824 841 copii/ml (3206210 ui/ml); a fost determinat genotipul 1b. Ecografia abdomenului: hepatomegalie moderată cu modificări hiperecogenice difuze în parenchim; semne de colecistită cronică calculoasă, colesteroză a vezicii biliare.

S-a stabilit diagnosticul clinic de: „hepatită virală C cronică, genotipul 1b, gr. III activitate biochimică, faza de viremie înaltă. Colesteroză a vezicii biliare cu sludge biliar și dischinezie hipomotorie. Diabet zaharat tip I dezechilibrat, forma gravă”. S-a instituit tratamentul simptomatic, inclusiv regimul igienic-dietetic nr. 9/5 după Pevzner, insulinoterapia – insulină (8^{00} - 13^{00} – 18^{30} - 21^{30}); hepatoprotectori ursofalc, heptral. La tratamentul de bază a fost administrată pacovirina per os 50 mg x 2 ori în zi pentru o perioadă de 3 luni.

În urma tratamentului efectuat, starea generală a pacientei s-a ameliorat, va-

lorile glicemiei în descreștere: 3,6 – 9,1 – 8,4 – 3,5 – 9,9 – 9,4. Ulterior, copilul a fost externat din spital, urmând să primească ambulatoriu tratament cu pacovirină 50 mg x 2 ori în zi timp de 3 luni, sub supravegherea hepatologului și endocrinologului-pediatru. Pe parcursul tratamentului, reacții adverse la pacovirină nu au fost constatate. Peste 3 luni, dimensiunile ficatului s-au diminuat cu 2 cm la palpare, depășind rebordul costal cu 4,0+4,0 cm; dimensiunile splinei s-au redus până la 2,5 cm. Valorile aminotransferazelor s-au normalizat: ALAT 32,6 u/l; ASAT 38,2 u/l; bilirubina se menținea la valori normale – 18 mcmmoli/l; glicemia – 6,9 mmoli/l. Nivelul viremiei ARN VHC s-a diminuat cu 63%: de la 12 824 841 copii/ml (3 206 210 ui/ml) până la 4 726 911 copii/ml (1 181 727 ui/ml).

Caz clinic 2. Pacientul C.A. 5 ani (fișa nr. 3639), a fost internat în Spitalul Clinic Republican pentru Copii „Em. Coțaga”, secția hepatologie pediatrică, la 08.06.2009 cu acuze la dureri periodice în hipocondrul drept și cel stâng, oboseală la efort fizic, inapetență, sindrom astenic pronunțat, nervozitate, labilitate emoțională.

Conform anamnesticalui, copilul a fost născut din I sarcină cu semne clinice de iminență de avort în a II-a jumătate a sarcinii, greutatea ponderală la naștere 2560g, icter a născutului fiziologic. La vârsta de 4 săptămâni sonografic a fost determinată MCC – defect septal ventricular, cordaj fals, insuficiență mitrală gr. I-II, insuficiență tricuspidală, insuficiență pulmonară. A fost operat la vârsta de 6 luni, cu instalarea cardiostimulatorului. A fost depistat primar cu ASAT sporit și anti-CMV+ la vârsta de 4 luni, fiind tratat ambulatoriu de hepatită toxică până în iunie 2009.

La internarea actuală, starea generală a copilului era de gravitate medie, greutatea ponderală la internare – 19 kg, cu semne de astenie pronunțată, cardiostimulator. Examenul clinic constată hepatomegalie 3,0+3,0+3,5 cm, splenomegalie +2,5 cm, de consistență dură la palpare, fără semne de ascită.

A fost examinat paraclinic: 09.06.2009: Hb – 136 g/l; eritrocite – $4,31 \times 10^{12}/l$; trombocite – $361 \times 10^9/l$; leucocite – $9,0 \times 10^9/l$; nesegmentate – 1%; segmentate – 56%; limfocite – 38%; monocite – 4%; VSH – 20 mm/h; 09.06.2009: bilirubina – 19,2-6,1-13,2 mcmmoli/l; ALAT – 18 u/l; ASAT – 21 u/l; GTT – 22 mmoli/l; fosfataza alcalină – 483 mmoli/l; anti-HCV – pozitiv; HbsAg – negativ; anti-HBs – negativ, genotipul 1b, ARN VHC (din 15.06.2009) cantitativ 312 619 copii/ml (78 154 ui/ml). Ecografia abdomenului a determinat hepatosplenomegalie moderată, cu modificări difuze în parenchim; vezica biliară hipotonică. ECG – pe fond de cardiostimulator – fără dereglări de ritm.

S-a stabilit diagnosticul clinic de „hepatită virală C cronică genotipul 1b, în faza de viremie, fără activitate biochimică. Stare după intervenție chirurgicală pe cord. Cardiostimulator”. S-a instituit tratament simptomatic, inclusiv regim igienodietetic, terapie de susținere cu captopril, verospirom, riboxin. A fost administrată concomitent pacovirină per os 50 mg x 2 ori în zi. Ulterior, copilul a fost

externat la domiciliu pentru continuarea tratamentului în condiții de ambulatoriu cu pacovirină timp de 3 luni, sub supravegherea hepatologului-pediatru.

Peste o lună de la inițierea tratamentului cu pacovirina (12.07.2009): valorile aminotransferazelor se mențineau la valori normale: ALAT 15 u/l; ASAT 19 u/l; nivelul viremiei ARN VHC s-a diminuat cu 74% – de la 312 619 (78 154 ui/ml) până la 81 772 copii/ml (20 443 ui/ml). Pe parcursul tratamentului, reacții adverse la administrarea preparatului nu au fost. Peste 3 luni de terapie, dimensiunile ficatului s-au redus cu 1 cm palpator, depășind rebordul costal cu 2,0+2,5 cm; dimensiunile splinei s-au diminuat până la 1,0 cm. Nivelul viremiei ARN VHC a scăzut cu 83% – de la 312 619 copii/ml (78 154 ui/ml) până la 53 385 copii/ml (13 346 ui/ml).

Caz clinic 3. Pacientul R.D., 9 ani (fișa medicală nr. 1347), a fost internat în Spitalul Clinic Republican pentru Copii „Em. Coțaga”, secția hepatologie pediatrică, la 14.02.2010 cu acuze la dureri în hipocondrul drept, inapetență, oboseală la efort fizic, astenie moderată, nervozitate, irascibilitate, cefalee periodică.

Din anamneză: se consideră bolnav din 2009, când a fost diagnosticat primar cu hepatită virală C cronică, genotipul 1b. Copilul se află în evidența neurologului de la vârsta de 2 ani cu stare după comotie cerebrală și sindrom convulsiv, primind tratament la neurolog periodic. Din a.2008 mama copilului suferea de HVCC, genotipul 1b.

La internare, starea generală a copilului de gravitate medie, greutatea ponderală 24 kg, talia 118 cm. Examenul clinic a constatat tegumente palide, curate, cianoză periorbitală, abdomen moale, ușor sensibil la palpate în hipocondrul drept. Ficatul proiemină cu 2,0-2,5 cm sub rebordul costal drept, de consistență semidură. Splina – sub rebordul costal stâng.

Examinul paraclinic: 14.02.2010: Hb – 116 g/l; eritrocite – $3,93 \times 10^{12}/l$; trombocite – $345 \times 10^9/l$; leucocite – $4,0 \times 10^9/l$; nesegmentate – 3%; segmentate – 51%; limfocite – 39%; monocite – 6%; VSH – 12 mm/h; 14.02.2010: bilirubina – 14 mcmmoli/l; ALAT – 56 u/l; ASAT – 51 u/l; GTT – 36 mmoli/l; fosfataza alcalină – 478 mmoli/l; anti-HCV – pozitiv; HBsAg – negativ. ARN VHC (din 17.02.2010) cantitativ 75 769 copii/ml (18 942 ui/ml); a fost determinat genotipul 1b.

Ecografia abdomenului a determinat hepatomegalie moderată, cu modificări difuze în parenchim; anomalie de dezvoltare a formei vezicii biliare (forma „S”) cu semne de colecistită acalculoasă și dischinezie hipomotorie.

S-a stabilit diagnosticul clinic de „hepatită virală C cronică, genotipul 1b, gr. minimal de activitate biochimică, fază de viremie înaltă VHC. Stare după comotie cerebrală cu sindrom convulsiv”. S-a instituit tratamentul simptomatic, inclusiv regimul igienico-dietetic nr. 5 după Pevzner, per os silimarină, acid lipoic. La tratamentul de bază a fost administrată pacovirina per os 50 mg x 2 ori în zi pentru o perioadă de 3 luni, cu externare la domiciliu, sub supravegherea hepatologului-pediatru. Pe parcursul tratamentului, reacții adverse la pacovirină nu au fost constatate. Peste 3 luni de tratament, dimensiunile ficatului s-au fost consta-

tată diminuat cu 1 cm, la palpare depășind rebordul costal cu +1,0+1,5 cm; splina – sub rebordul costal stâng. Valorile aminotransferazelor s-au normalizat: ALAT 34 u/l; ASAT 24 u/l. Nivelul viremiei ARN VHC s-a diminuat cu 30% – de la 75 769 copii/ml (18 942 ui/ml) până la 53 068 copii/ml (13 267 ui/ml).

Astfel, aprecierea eficacității clinice a preparatului pacovirină, forma medicamentoasă „capsule”, pe un lot de 17 bolnavi, la sfârșitul tratamentului ne-a permis să afirmăm că remediul autohton pacovirina a avut o acțiune pozitivă asupra principalelor semne clinice, sindroamelor astenovegetativ și dispeptic, care au dispărut la un număr semnificativ de bolnavi. La o parte din pacienții aflați în studiu s-a observat micșorarea dimensiunilor ficatului, apreciate palpator. La pacienții din lotul experimental, care au primit tratament cu pacovirină a fost și mai pronunțată dinamica pozitivă a indicilor paraclinici, dinamica pozitivă a valorilor ALAT, ASAT, γ GTP.

Administrarea pacovirinei în calitate de remediu medicamentos suplimentar la tratamentul clasic, în conformitate cu metoda propusă de noi, a dus la o normalizare mai rapidă și mai intensivă a indicilor clinici și paraclinici datorită faptului că pacovirina poate fi administrată și în cazul unei citolize înalte, asociate cu diabetul zahărat, ceea ce a condiționat o evoluție mai favorabilă a procesului patologic și o recuperare mai rapidă a bolnavului, normalizarea indicilor biochimici, reducerea semnificativă a duratei de manifestare a principalelor semne clinice la copiii din lotul experimental, comparativ cu cei din lotul-martor.

Concluzii

Remediul autohton pacovirină s-a dovedit a fi unul eficient, fără reacții adverse, ușor tolerat de copii. Astfel, poate fi recomandat în tratamentul de alternativă copiilor cu HVCC asociată cu diabet zahărat, cu maladii organice ale cordului sau sistemului nervos central, atunci când terapia clasică cu interferon pegilat nu poate fi indicată. Pacovirina poate fi administrată *per os* în capsule, în doza de 50-100 mg/zi în 2 prize timp de 3-6 luni.

Bibliografie

1. Bortolotti F., Iorio R., Nebbis G. et al. *Interferon treatment in children with chronic C: long-lasting remission in responders, and risk for disease progression in non-responders.* În: *Digest. Liver Dis.*, 2005, vol. 37, p. 336-341.
2. Gonzalez-Perlita P-P., Kelly D-A., Haber B. et al. *Interferon alfa-2b in combination with ribavirin for the treatment of chronic hepatitis C in children: efficacy, safety, and pharmacokinetics.* În: *Hepatology*, 2005, vol. 42, p. 1010-1018.
3. Ge D., Fellay J., Tompson A-J. et al. *Genetic variation in IL28B predicts hepatitis C treatment-induced viral clearance.* În: *Nature*, 2009, vol. 461, p. 399-401.
4. Jara P., Hierro L., De la Vega A. et al. *Efficacy and safety of PEG-IFN- α -2b and children and ribavirin combination therapy in children with chronic hepatitis C.* În: *Pediatr. Infect. Dis. J.*, 2008, vol. 27, p. 142-148.

5. Pântea V., Spînu C., Cojuhari L. și alții. *Hepatita virală C acută. Particularitățile clinice, epidemiologice, imunologice și de tratament la persoanele de vârstă tânără și medie*. Chișinău, 2009, p. 108.
6. Pântea V. *Hepatiitele virale acute și cronice (etiologie, epidemiologie, patogenie, tabloul clinic, diagnostic, tratament și profilaxie)*. Chișinău, 2014, p. 259.
7. Slowik M.K., et al. *Hepatitis B and C viruses in infants and young children*. În: *Semin. Pediatr. Infect. Dis.*, 2005, vol. 16. p. 296-305.
8. Simonetti J., Bulkow L., McMahon B.J. et al. *Clearance of hepatitis B surface antigen and risk of hepatocellular carcinoma in a cohort chronically infected with hepatitis B virus*. În: *Hepatology*, 2010, vol. 51, p.1531–1537.
9. Spînu C., Holban T., Magdei M. și alții. *Metodă de tratament a hepatitei virale C*. [A method for treatment of hepatitis C virus.] Brevet de invenție: 2549 G2, 2003
10. Spînu I. *Studierea și evaluarea activității antivirale, imunomodulatoare și interferonogene a pacovirinei*. [Study and evaluation of antiviral, immunomodulatory and interferonogene activity of pacovirin.] Autoreferatul tezei de doctor în medicină. Chișinău; 2011.
11. Wu T.C., Chang W.L., Dai C.Y. et al. *Hepatitis C virus infection among children in aboriginal areas in Taiwan*. În: *Trans. R. Soc. Trop. Med. Hyg.*, 2008, vol.102, p. 359-360.
12. Wirth S., Ribes-Koninckx C., Calzado M., et al. *High sustained virologic response rates in children with chronic hepatitis C receiving peginterferon alfa-2b plus ribavirin*. În: *EASL, Journal of Hepatology*, 2010, vol. 52, p. 501-507.

RECOMANDĂRI PRACTICE

1. În scopul depistării precoce a hepatitelor virale B, C, D cronice la copii se recomandă examinarea ALAT și ASAT și efectuarea sonografiei abdominale în fiecare caz de hepatomegalie persistentă indiferent de vârstă.
2. Prezența hepatomegaliei și a ALAT și ASAT majorate la copii indică necesitatea examinării obligatorii la markerii VHB (AgHBs, AgHBe, anti-HBs, anti-HBe, anti-HBcor IgM, anti-HBcor sumar), VHC (anti-HCV IgM, anti-HCV sumar), iar în caz de AgHBs pozitiv – testarea anti-VHD IgM și anti-VHD sumar pentru diagnosticul timpuriu al hepatitelor virale B, C, D acute și cronice, dar și pentru diagnostic diferențiat.
3. Copiii din focare familiale a infecției cronice cu VHB, VHD sau VHC necesită testare fiecare 6 luni la AgHBs și anti-VHC sumar ca persoane cu risc major de contaminare intrafamiliar.
4. Pentru profilaxia și depistarea activă precoce a infecției cu VHB, VHC, VHD la nou-născuți, femeile de vârstă fertilă în perioada presarcină și gravidității necesită examinare la AgHBs, anti-HCV sumar, iar în cazurile rezultatului pozitiv – determinarea ADN VHB sau ARN VHC prin metoda Real Time.
5. Nou-născuții de mame cu AgHBs pozitiv, AgHBe pozitiv și ADN VHB pozitiv necesită vaccinare antiHVB în primele 12 ore după naștere conform schemei 0,1,2,6/12 și administrare concomitentă a imunoglobulinei specifice anti-HVB (HIGB), continuarea alăptării la sân și monitorizarea clinică și paraclinică pe parcursul primului an de viață cu examinarea AgHBs și antiHBs cantitativ.
6. Titrul anticorpilor specifici anti-HVB sub 10 UI/ml la copiii și adolescenții vaccinați anterior anti-HVB indică necesitatea revaccinării acestora cu o doză buster fiecare 5-7 ani în scopul menținerii imunității specifice dobândite postvaccinal.
7. Copiii nou-născuți de mame cu anti-HCV sumar pozitivi și ARN VHC pozitiv vor fi testați la anti-HCV sumar, anti-HCV IgM și ARN VHC în primele 6, 12, 24 de luni după naștere, fiind monitorizați clinic și paraclinic pe parcursul primilor 2 ani de viață; se va încuraja alăptarea la sân.
8. Anamnezicul epidemiologic familial pozitiv pentru infecția cu VHC la copilul cu hepatomegalie și sindromul de citoliză, anti-HCV sumar pozitivi și viremie VHC la mama acestuia indică necesitatea aprecierii anti-HCV IgM și anti-HCV sumari, ARN VHC semicantitativ (prima etapă) și cantitativ (a doua etapă), a genotipului VHC în scopul diagnosticului precoce al hepatitei virale C cronice și selectarea tratamentului adecvat.
9. Copiii cu hepatite virale B, C, D cronice confirmate necesită determinarea gradului de activitate a procesului cronic inflamator prin examinarea bilirubinei și fracțiilor ei, a albuminei, proteinei totale, ALAT și ASAT, gama-GT, fosfatazei alcaline, ureei, creatininei, coagulogramei (timpul Quic), hemogramei și trombocitelor, hormonilor tiroidieni T3, T4, TSH, stării funcționale a pancreasului cu aprecierea glucozei, hemoglobinei glicolizate, lipazei serice, C peptidei, insulinei serice și a statutului imun umoral și celular.
10. Pentru constatarea stadiului evolutiv al hepatitelor virale B, C, D cronice la copii se va determina gradul de fibroză hepatică prin metoda histologică (biopsie hepatică), elasto-

metrie (FibroScan) sau FibroTest (la copii cu vârsta mai mare de 3 ani), prioritare fiind metodele neinvazive.

11. Pacienții cu infecția cronică cu VHB, VHC, VHD și activitate a procesului cronic inflamator hepatic, viremie înaltă, fibroză hepatică F2 și mai mare necesită inițierea tratamentului antiviral cu interferon alfa 2b (vârsta mai mare de 3 ani) sau 2a pegilat (vârsta mai mare de 5 ani) monoterapie în HVBC 24 de săptămâni, în HVDC – 48 de săptămâni combinată cu lamivudină sau combinată cu ribavirină (în HVCC genotip 1,4 – 48 săptămâni, iar genotip 2,3- 24 de săptămâni) cu acordul și complianța familiei și a copilului.
12. În caz de contraindicații la terapia antivirală clasică la copiii cu HVBC, HVCC ca metodă alternativă, concomitent cu hepatoprotectoarele poate fi administrat remediu autohton pacovirină în scopul inducerii indirecte a sintezei interferonului endogen, acțiunii imunomodulatoare, antivirale cu diminuarea nivelului de viremie, ameliorarea simptomatologiei clinice și paraclinice.
13. Copiii cu anti-HCV sumar pozitivi depistați primar și ARN VHC negativ necesită examinarea repetată peste 3 luni la ARN VHC prin metode sensibile cu limita detecției sub 15 UI/ml.
14. HVCC la copii cu ALAT și ASAT în limita normei sau ușor majorate, viremie joasă și fibroză hepatică F0 nu necesită tratament antiviral, fiind doar monitorizați clinico-pa-raclinic în timp.
15. Tratamentul antiviral în HVCC la copii este justificat și se recomandă pacienților cu activitate biochimică, viremie înaltă, fibroză hepatică moderată (scor METAVIR F2) sau înaltă (scor METAVIR F3-F4), iar celor cu fibroză minimală (scor Metavir F0-F1), viremie joasă ARN VHC și cu activitate minimală sau fără activitate acesta este discutabil și poate a fi precăutat doar la insistența familiei, reeșind din vârsta pacientului, prioritățile, riscurile și beneficiile tratamentului, istoricul natural al maladiei, riscul de progresare al maladiei, prezența comorbidităților, reacțiile adverse posibile,



Primiterea diplomei în cadrul Programului SABIT. Washington, SUA, 2008



REPUBLICA MOLDOVA

AGPI

AGENCIA DE STAT
PENTRU
PROPRIETATEA
INTELECTUALA

**BREVET
DE INVENTIE
DE SCURTĂ DURATĂ**

596

IN TEMEIUL LEGII PRIVIND PROTECȚIA INVENȚIILOR, AGENȚIA DE STAT PENTRU
PROPRIETATEA INTELLECTUALĂ CONFIRMĂ PREZENTUL BREVET DE INVENȚIE
DE SCURTĂ DURATĂ

Metodă de tratament al hepatitei virale cronice C la copii

Titular: CENTRUL NAȚIONAL DE SĂNĂTATE
PUBLICĂ AL MINISTERULUI SĂNĂTĂȚII AL
REPUBLICII MOLDOVA

Data depozit: 2012.10.09

DESCRIEREA INVENȚIEI, REVENDICĂRILE ȘI DESENELE CONSTITUIE PARTE
INTEGRATĂ A PREZENTULUI BREVET DE INVENȚIE DE SCURTĂ DURATĂ

CONFIRMĂ PRIN SEMNARE ȘI APLICAREA SIGILIULUI

DIRECTOR GENERAL



AGPI



REPUBLICA MOLDOVA

AGPI AGENȚIA DE STAT
PENTRU
PROPRIETATEA
INTELECTUALĂ

BREVET DE INVENȚIE DE SCURTĂ DURATĂ

Nr. 596

IN TEMPLUL LEGII PRIVIND PROTECȚIA INVENȚIILOR, AGENȚIA DE STAT PENTRU
PROPRIETATEA INTELECTUALĂ ELIBEREAZĂ PREZENTUL BREVET DE INVENȚIE
DE SCURTĂ DURATĂ

Metodă de tratament al hepatitei virale cronice C la copii

- (71) Solicitant: CENTRUL NAȚIONAL DE SĂNĂTATE PUBLICĂ AL MINISTERULUI
SĂNĂTĂȚII AL REPUBLICII MOLDOVA, MD
- (72) Inventatori: SPĂNU Constantin, MD; RABA Taisana, MD; SPĂNU Igor, MD; GURIEV
Vladimir, MD; SAJEN Octavian, MD
- (73) Titular: CENTRUL NAȚIONAL DE SĂNĂTATE PUBLICĂ AL MINISTERULUI
SĂNĂTĂȚII AL REPUBLICII MOLDOVA, MD

Data depozit: 2012.10.09

DESCRIEREA INVENȚIEI, REVENDICĂRILE ȘI DESENELE CONSTITUIE PARTE
INTEGRANTĂ A PREZENTULUI BREVET DE INVENȚIE DE SCURTĂ DURATĂ

CONFIRMĂ PRIN SEMNARE ȘI APLICAREA SIGILIULUI

DIRECTOR GENERAL



CHISINAU



Ediția a XIII-a

Expoziția Internațională Specializată

INFOINVENT

DIPLOMĂ

se acordă

Spânu Constantin, Raba Tatiana, Spânu Igor, Guriiev Vladimir, Sajen Octavian, Pîntea Victor

pentru

METODE DE TRATAMENT AL HEPATITELOR VIRALE

MEDALIE DE AUR

PREȘEDINTELE JURIULUI INTERNAȚIONAL

19-22 noiembrie, 2014. Chișinău, Republica Moldova



NATIONAL INSTITUTE OF
INVENTICS, JASSY, ROMANIA

Diploma GOLD MEDAL

The Hamangia Thinker

Offered Mr / Ms

Prof. D.H.M., C. Spînu, Dr. O. Sajen, Dr.Ş.M. T. Raba,
Dr.Ş.M. Vl. Guriev, Dr.Ş.M. Ig. Spînu,
Dr.Ş.M. M.Isac, Dr. S. Bologa

METHOD OF TREATMENT OF CHRONIC
HEPATITIS C VIRAL IN CHILDREN

THE XVII-TH INTERNATIONAL EXHIBITION
OF RESEARCH, INNOVATION AND
TECHNOLOGICAL TRANSFER
“INVENTICA 2013”

IASI, ROMANIA
19- 21 JUNE 2013

General Manager
Prof. Boris Plahteanu Ph.D



UNIVERSITATEA TEHNICĂ DIN CLUJ-NAPOCA
EXPO TRANSILVANIA CLUJ-NAPOCA
sub egida MINISTERUL EDUCAȚIEI NAȚIONALE și al
ACADEMIEI DE ȘTIINȚE TEHNICE DIN ROMANIA, FILIALA CLUJ

**SALONUL INTERNAȚIONAL DE INVENTICĂ
PROINVENT** editia a XI-a, 2013, Cluj-Napoca

**DIPLOMA
DE EXCELENȚĂ și Medalia de Aur**


Se acordă **SPINUL DE PĂMÂNT** și **DIPLOMA DE EXCELENȚĂ și Medalia de Aur** pentru **PROIECTUL DE ÎNCHINĂTOARE** realizat de **ING. ADRIAN C. CIOBANĂ** în cadrul concursului de invenții organizat de **UNIVERSITATEA TEHNICĂ DIN CLUJ-NAPOCA** în anul 2013.

PREȘEDINȚELE SALONULUI,
Prof. dr. ing. AUREL VLĂCULEA

Rectori al

Universității Tehnice din Cluj-Napoca

PREȘEDINȚELE JURULUI,
Prof. dr. ing. RADU MUNTEANU





**EURO
INVENT**
EUROPEAN EXHIBITION OF
CREATIVITY AND INNOVATION
EXPOZIȚIA EUROPEANĂ A
CREATIVITĂȚII ȘI INOVAȚIEI

IASI - ROMANIA




DIPLOMA



METHOD OF TREATMENT OF CHRONIC
HEPATITIS C VIRAL IN CHILDREN
C. SPÎNU, O. SAJEN, T. RABA, VL. GURIEV, IG.
SPÎNU, M. ISAC, S. BOLOGA



President of International Jury
Prof. Adrian GRAUR



President of Exhibition
Prof. Ion SANDU



EUROINVENT
2013

11 May 2013



UNIVERSITATEA TEHNICA DIN CLUJ-NAPOCA

Școala Națională de Învățământ Ingineresc și Tehnic Internațional
Asociația de Școli de Științe Tehnice din România - FILIALA CLUJ

SALONUL INTERNAȚIONAL DE INVENTICA
PRO INVENT editia a XII-a, 2014, Cluj-Napoca,
România

DIPLOMA

DE EXCELENȚĂ
ȘI MEDALIA DE AUR CU MENȚIUNE SPECIALĂ

Se acordă: Prof. DR. H. C. Ștefan DE O. Ștefan, IERȘI M. T. Balba, IERȘI M. VL. Blajiu
DR. ȘTI. M. G. Ștefan, DR. ȘTI. M. Măscu, PROF. V. Pădăreș

Pentru: MENIUNEA DE ÎNĂLȚĂRI A MERITULUI VIKARALE C. CRONICE LA COPII

PRESEDINTELE SALONULUI,
Prof. dr. ing. AUREL VLAICU

Rector al

Universității Tehnice din Cluj-Napoca

PRESEDINTELE JURULUI,
Prof. dr. ing. RADU Munteanu

Radu Munteanu

