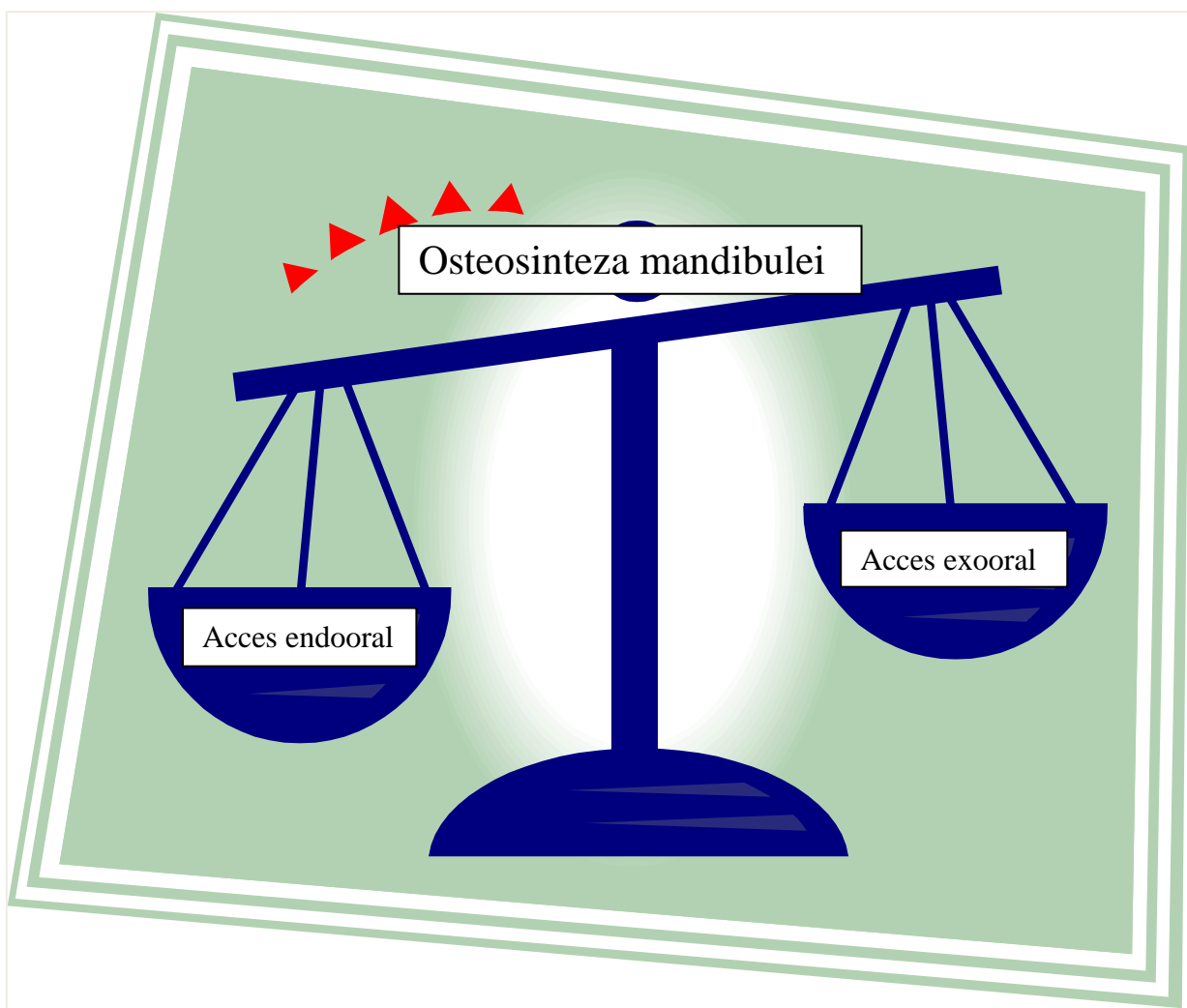


Sîrbu Dumitru

**Accesul endooral și exooral în osteosinteza mandibulei.  
Indicații și contraindicații. Avantaje și dezavantaje  
(Recomandare metodică)**



Frecvența fracturilor de mandibulă continuă să fie destul de înaltă și actual (70-80%). În structura scheletului facial frecvența fracturilor de mandibulă deasemenea este înaltă, determinată de poziția sa proeminentă, de forma sa și de existența unor zone cu rezistență osoasă redusă. Tratamentul fracturilor de mandibulă necesită sustragerea pacienților de la activitatea de muncă pe o perioadă îndelungată, avînd consecințe negative asupra sferei psiho-emoționale. Tradițional acestor pacienți se aplică tratamentul conservativ-ortopedic, prin utilizarea diferitelor procedee și dispozitive ortopedice. În situațiile cînd este imposibilă reducerea deplasării și fixarea fragmentelor în poziție corectă, se efectuează osteosinteza.

De regulă, osteosinteza mandibulei se efectua prin acces exooral care are un șir de neajunsuri: traumatismul exagerat al țesuturilor moi, perimandibulare cu consecințele respective; este posibilă traumatizarea formațiunilor anatomice importante (ex: r. marginal al mandibulei (n.VII), a. și v. facială, v. retromandibulară, eventuale pareze ale mușchilor mimici, traumatizarea glandei parotide, glandei submandibulare); suturarea stratificată a plăgii exoorale necesită un timp mai îndelungat, iar adaptarea marginilor plăgii este mai pretențioasă din punct de vedere estetic, față de cea endoorală; cicatricea cutanată postoperatorie.

Aceste neajunsuri sunt evitate dacă osteosinteza se efectuează prin acces endooral. Rezerva chirurgilor pentru accesul endooral pînă în prezent era determinată de cîmpul vizual insuficient, lipsa instrumentarului adecvat accesului. Pentru aceasta a fost necesară elaborarea unor metode, care ar facilita realizarea acestei intervenții chirurgicale.

Acordarea ajutorului medical pacienților cu fracturi de mandibulă prevede restabilirea formei și funcției, crearea condițiilor optimale pentru vindecare și preîntîmpinarea complicațiilor septice. În acest scop, încă la etapa acordării primului ajutor medical, se efectuează un complex de măsuri curative: imobilizare sigură a fragmentelor, administrarea tratamentului medicamentos, crearea condițiilor pentru alimentarea pacienților și igiena cavității bucale, pentru preîntîmpinarea complicațiilor [1].

De cele mai dese ori, în vederea acordării asistenței medicale specializate, se recurge la tratamentul ortopedic, prin utilizarea diferitelor dispozitive. În cazul în care este imposibilă reducerea deplasării și fixarea fragmentelor în poziție corectă prin metode ortopedice se recurge la metodele chirurgicale de tratament ale fracturilor de mandibulă (osteosinteză).

**Osteosinteza** este intervenția chirurgicală de fixare a fragmentelor în poziție corectă prin intermediul diferitor dispozitive, construcții din materiale alogene, care se vor afla în contact direct cu țesutul osos [2, 3].

Metode chirurgicale de fixare a fragmentelor sunt foarte multe, unele prezentînd doar un interes istoric. Chiar dacă actualmente unele din ele au rămas în umbră, ele au servit la o acumulare substanțială a experienței, aducînd o contribuție considerabilă pentru progresul traumatologiei oro-maxilo-faciale. În prezent metodele vechi sunt înlocuite cu cele noi, create pe baza materialelor contemporane, tehnologiilor și cercetărilor științifice în domeniul regenerării reparative a osului.

### **Osteosinteza mandibulei prin acces exooral**

O răspîndire largă a obținut metoda de osteosinteză a mandibulei cu fir metalic. Despre succesele utilizării acestei metode aflăm încă din anul 1825 din comunicările lui K.Rogers [4]. Metoda prevede adaptarea și fixarea în poziție anatomică corectă a fragmentelor prin sutură cu fir metalic. În prezent sunt perfecționate și propuse un șir de modificații ale suturii cu fir metalic: sutură simplă, sutură dublă, sutură în 8, în X, în S și combinarea între ele sau cu alte dispozitive de fixare (tije, șuruburi). Această metodă are un șir de neajunsuri. Sistemul de fixare este instabil. Firul metalic nu asigură o stabilitate rigidă a fragmentelor, de aceea nu se poate opune tuturor forțelor care acționează în focarul de fractură. Pot apărea deplasări secundare ale fragmentelor și mobilitate patologică, ce mărește riscul complicațiilor postoperatorii. Aceasta este condiționată de aplicarea suturii metalice prin acces exooral la marginea inferioară sau mijlocul înălțimii ramurii orizontale a mandibulei. Aplicat astfel, firul metalic nu se opune

forțelor de desfacere a fragmentelor ce se formează la marginea alveolară (Champy și colab. 1976, 1986) [5]. După o experiență de aproape două decenii, s-a ajuns la concluzia, că ea nu poate fi folosită decât în asociere cu alte metode de imobilizare [6].

În încercarea de a evita numeroasele neajunsuri ale tratamentului conservativ-ortopedic și chirurgical al fracturilor de mandibulă, unii autori [7, 8] au folosit plase și miniplăci metalice cu șuruburi pentru osteosinteza mandibulei fracturate. Procentul de complicații postoperatorii în aceste metode era destul de mare. Cele mai severe complicații au fost legate de infecția postoperatorie și mai ales de poziționarea incorectă a fragmentelor, cu apariția spațiului între ele sau rotația lor cu modificări ale raporturilor ocluzale. Acest fapt în multe cazuri a determinat suprimarea miniplăcii. De atunci și până în prezent, cercetările în acest domeniu au luat o amploare deosebită, astfel ele au deschis o adevărată epocă în tratamentul fracturilor scheletului facial. Un rol deosebit îl au cercetările efectuate de M.Champy și colab. (1978) care au studiat biomecanica mandibulei fracturate și au propus miniplăcile și șuruburile din titan pentru osteosinteza mandibulei [9,10]

Prin utilizarea miniplăcilor din titan se determină o fixare stabilă a fragmentelor, însă pentru aplicarea lor, de regulă, este întrebuițat accesul exooral, în care tehnica operatorie nu întâmpină dificultăți în realizare, avînd un câmp operator suficient și bine vizibil. Neajunsurile accesului exooral ne demonstrează actualitatea studierii și perfecționării în continuare a metodelor noi de tratament chirurgical cu traumatism minimal, ce asigură preluarea precoce a funcțiilor, cu complicații minimale și rezultat estetic favorabil.

### **Osteosinteza mandibulei prin acces endooral**

Trebuie de remarcat faptul că progresele care au apărut în ultimul timp în domeniul antibioticoterapiei și în cel tehnic de confecționare a materialului și instrumentarului, au permis extinderea metodelor endoorale de acces către focarul de fractură.

În literatura de specialitate sunt unele comunicări referitoare la osteosinteza mandibulei prin acces endooral cu miniplăci și fir metalic. Cu toate acestea, osteosinteza mandibulei prin acces endooral este insuficient studiată, fapt ce ne-a determinat să efectuăm prezentul studiu. Această temă mai frecvent se discută începînd cu anul 1973, cînd a apărut lucrarea lui Michlet și colab. în care este descrisă metoda de osteosinteză monocorticală cu miniplăci [11].

În prezent în literatura de specialitate sunt descrise cîteva metode de osteosinteză a mandibulei prin acces endooral. Cea mai răspîndită metodă de osteosinteză prin acces endooral pînă nu demult era cea cu fir metalic. Cu firul metalic fragmentele pot fi fixate monocortical s-au bicortical. Și în Republica Moldova în clinica de chirurgie oro-maxilo-facială a fost utilizată metoda de osteosinteză cu fir metalic, prin acces endooral (Topalo V., Smiricinski E.) [12], însă nu a obținut întrebuițare largă.

Osteosinteza prin acces endooral permite fixarea fragmentelor la marginea alveolară, iar prin acces exooral fixarea fragmentelor are loc la marginea bazilară. Stabilitate mai mare se obține la marginea alveolară. Această afirmație o întîlnim în lucrările lui Champy (1977,1986). Studiind biomecanica mandibulei, el propune liniile optime de osteosinteză a mandibulei, care coincid cu linia oblică externă ce corespunde axului longitudinal, biometric al mandibulei. Așadar fixarea fragmentelor pe această linie mai ușoară și rațională va fi prin acces endooral, fixarea prin acces exooral, de asemenea, e posibilă, însă cu un traumatism exagerat, nejustificat.

Fixarea fragmentelor și la marginea bazilară, după Champy M., Pape H.D. și colab. (1986), este necesară doar la localizarea fracturii în regiunea frontală între orificiile mentoniere, care poate fi efectuată prin acces endooral. Rigiditatea mecanică a fixării fragmentelor cu fir metalic a fost studiată de Л.В. Лазарович. El a demonstrat că firul metalic nu asigură o fixare stabilă a fragmentelor pe toată perioada de consolidare. Fixarea instabilă a fragmentelor necesită combinarea obligatorie cu imobilizarea bimaxilară îndelungată. Astfel nu este posibilă preluarea precoce a solicitării funcționale, necesitînd elaborarea noilor metode.

Majoritatea metodelor de osteosinteză a mandibulei propuse pînă în prezent sunt asociate cu metodele ortopedice, ceea ce necesită menținerea imobilizării bimaxilare în perioada

postoperatorie cu preluarea tardivă a solicitării funcționale. Suferă și microcirculația în zona focarului de fractură care se restabilește cu greu ceea ce duce la condiții nefavorabile vindecării osoase.

Schilli, Spiessl, Pogrel evidențiază un grup de pacienți la care imobilizarea bimaxilară este contraindicată. Acest grup prezintă pacienții ce suferă de epilepsie cu accese periodice, pacienții cu dereglări a funcției locomotoare, cu dereglări psihice, pacienții cu dependență de alcool și droguri. În acest grup se includ și pacienții cu boli de caracter general, pacienții ce se alimentează insuficient, cei cu dereglări de alimentație, de asemenea, pacienții cu dereglarea funcției de masticatie (anchiloza ATM, contractura musculară, constricția țesuturilor moi).

Unii autori [13] atenționează că imobilizarea bimaxilară acționează nociv asupra ventilației pulmonare, mai ales la pacienții cu dereglări ale respirației nazale. Aceasta acționează nefast asupra oxigenării hemoglobinei și corespunzător asupra proceselor și condițiilor de vindecare osoase.

Luînd în considerație cele expuse mai sus, în ultimul timp sunt studite și utilizate cu un interes mai mare metodele de osteosinteză prin acces endooral, cu dispozitive de fixare care asigură stabilitate rigidă ale fragmentelor, ceea ce ar exclude imobilizarea bimaxilară cu neajunsurile sale.

În calitate de astfel de dispozitive au fost propuse diferite tipuri de miniplăci metalice, plase, care se utilizează cu succes de către specialiști. Analiza mecanico - matematică, cercetările biomecanice demonstrează eficacitatea înaltă a acestor dispozitive de fixare a fragmentelor. Însă, de regulă, aceste dispozitive se aplicau prin acces exooral cu neajunsurile sale. Osteosinteza mandibulei prin acces endooral cu miniplăci și șuruburi din titan necompresive fără imobilizare bimaxilară după Champy M et al. 1977, 1978, 1986), a fost elaborată pe baza metodei de fixare monocorticală cu miniplăci și șuruburi după Michlet. Un tratament rațional al fracturilor de mandibulă trebuie să ia în considerație biomecanica mandibulei fracturate (Champy M., Lodge J.P., 1977; Champy M. 1986; Ikemura et al 1984). Pentru neutralizarea forțelor ce au tendința de deplasare a fragmentelor a fost elaborată „The Ideal Osteosynthesis Line” – linia optimală de osteosinteză. Aplicarea dispozitivului de fixare pe această linie va asigura o stabilitate maximală.

### **Condițiile osteogenezei optime (principii contemporane de osteosinteză)**

În tratamentul contemporan al fracturilor de mandibulă medicii specialiști nu au ca scop numai restabilirea integrității și formei anatomice ale osului fracturat, asigurarea relațiilor interocluzale corecte (ocluziei), dar și restabilirea precoce a funcțiilor aparatului dentomaxilar, mușchilor regiunii omf și articulației temporomandibulare. Acest principiu a fost formulat încă în anul 1894 de către A.Klemm: „este necesar de asigurat un repaus total numai în focarul de fractură, iar articulațiile, mușchii, ligamentele și fasciile nu trebuie lipsite de mișcare”. Un rol deosebit îl are și restabilirea precoce a microcirculației în zona traumatizată [14], asigurarea condițiilor pentru consolidarea fragmentelor după tipul osteogenezei directe (primare). Normalizarea microcirculației se obține prin fixarea stabilă a fragmentelor și preluarea precoce a solicitării funcționale. A.B. Цимбалистов (1981) accentuează importanța solicitării funcționale prin faptul că transformarea calusului osos în os matur are loc la a 14-a – a 21-a zi, iar în lipsa ei formarea osului matur are loc după 30 zile și mai mult. Dependența vascularizării țesuturilor de funcția organului a fost demonstrată încă în anul 1929 de către A.Krogh [15]. El a arătat că raportul intensității circulației capilare în mușchi, în stare de repaus și poziție forțată, este de 2:7, iar la mișcări libere sau active este 2:25. Cercetările biochimice efectuate de Dietrick J.E. și colab. încă din 1948 au demonstrat că, în condițiile imobilizării experimentale a membrului superior exclus din funcție, începînd cu a doua săptămână organismul sănătos pierde cîte 30 mg calciu și 10 mg fosfor pe zi. Încă mai importantă a fost stabilirea de către ei a faptului că apariția în organism a deficitului de săruri minerale nu se restituie, cu toate că sunt introduse cantități mari ale preparatelor de calciu și fosfor. Normalizarea indicilor calciului și fosforului se normalizează doar după înlăturarea imobilizării și restabilirii funcției organului. Așadar preluarea

precoce a funcției organului lezat asigură nu numai vascularizarea intensă, dar și normalizează metabolismul mineral.

În cercetările efectuate de Гусева И.Е., Логинова Н.К. (1995) [16] s-a stabilit că pe lângă micșorarea circulației sangvine, metabolismului și troficii, imobilizarea determină, de asemenea, apariția aderențelor între țesuturile traumatizate, rigiditate musculară și articulară, atrofie și degenerescența tuturor elementelor fragmentelor.

St. Krompecher (1966) și colab. [17], au determinat, că metabolismul tisular depinde de intensitatea vascularizării, avînd legile sale biologice. În condițiile oxigenării intensive domină tipul oxibiotic al proceselor metabolice, la hipoxie predomină metabolismul anaerob glicolitic, iar la dereglarea totală a microcirculației în capilare se instalează metabolismul de tip mucopolizaharidic. A fost determinat că nivelul metabolismului se află în dependență directă de nivelul vascularizării țesuturilor traumatizate. Intensificarea proceselor metabolice sporesc regenerarea. În condițiile metabolismului de tip oxibiotic are loc un proces activ de osteogeneză și vindecare a plăgii osoase după tipul primar (osteogeneza directă). La metabolismul mucopolizaharidic (de tip inferior) mai întîi se formează o consolidare primitivă, vindecarea plăgii osoase se petrece după tipul secundar (osteogeneza indirectă). Se formează calus hondroid, care se înlocuiește treptat cu țesut osos în dependență de proliferarea în el a vaselor sanguine.

Cercetările lui В.М.Уваров (1939) referitor la studiul vascularizării mandibulei au demonstrat că, pe lângă sursa endoosoasă din artera alveolară inferioară (a. maxilară), există și vascularizarea extraosală pe contul tecii musculare alimentate din multiple surse: arterele mușchilor pterigoizi, arterele transverse ale feței, arterele mușchilor maseteri, arterele milohioidiene, arterele linguale și arterele faciale. Sursa endoosoasă de vascularizare poate fi dereglată în urma traumatismului sau a manoperelor chirurgicale, iar cea exoosoasă în timpul osteosintezei. La osteosinteza prin acces exooral se aplică un traumatism exagerat al țesuturilor moi cu afectarea mai vădită a vascularizării extraosale, ceea ce poate determina evoluția osteogenezei indirecte și reabilitarea tardivă a pacienților.

Studiile experimentale ale lui В.И. Лукьяненко (1957), Б.Д. Кабаков (1960), П.З. Аржанцев (1962) [18] au arătat că procesele de regenerare în formarea calusului osos sunt mai intense din partea linguală a corpului mandibulei. Acest fapt se explică prin vascularizarea mai bogată a acestei regiuni. De aceea în metodele contemporane de osteosintează majoritatea autorilor recomandă aplicarea dispozitivului de fixare a fragmentelor din partea vestibulară, fără a decola lamboul mucoperiostal din lingual. Păstrarea alimentației bogate din partea linguală, traumatismul minimal al intervenției chirurgicale, fixarea rigidă, stabilă a fragmentelor, biocompatibilitatea cu țesuturile organismului a materialului de fixare, coraportul optimal al dispozitivului de fixare între dimensiunile minimal-posibile și rezistența înaltă mecanică, preluarea precoce a funcțiilor mandibulei sunt „cheia succesului” în tratamentul contemporan al fracturilor de mandibulă.

După datele catedrei chirurgie oro-maxilo-facială din St. Petersburg (Козлов В.А.) [19] terapia funcțională se recomandă la început, încă la aflarea pacientului în staționar cu prelungirea ei în ambulator. În acest scop, pacienților cu fracturi de mandibulă, tratați prin metode conservativ-ortopedice, li se propune înlăturarea imobilizării intermaxilare de trei ori pe zi pentru alimentație și igiena cavității bucale. Acest regim este permis pacienților cu fracturi de mandibulă unilaterale peste 9-11 zile de la traumatism, iar pacienților cu fracturi bilaterale, peste 14-16 zile. În acești termeni tratamentul funcțional poate fi indicat și pacienților cu osteosinteza mandibulei, dacă dispozitivul de fixare asigură o stabilitate rigidă a fragmentelor. Dacă nu se obține o fixare stabilă a fragmentelor, atunci este necesar de menținut imobilizarea intermaxilară pentru perioada consolidării, iar solicitarea funcțională va fi amînată.

În crearea condițiilor optimale pentru vindecarea plăgii osoase un rol important îl are alimentația pacienților. Orice tip de traumatism duce la dereglarea metabolismului [20]. Dacă în cazul traumatismului de orice altă localizare, cauzele principale ale dereglărilor metabolismului în organismul pacienților sunt catabolismul posttraumatic și hemoragia, atunci în cazul traumatismului maxilarelor pe lângă aceste dereglări, cauzate primar de agentul traumatizant, se

adaugă și foamea (inaniție parțială a bolnavilor), cauzată de durerea provocată la sugere, masticatie, deglutiție, de imposibilitatea alimentării adecvate (mai ales la imobilizarea intermaxilară; la inapetență sau dereglarea gustului). Acești factori duc la pierderea vădită în greutate a bolnavilor în decurs de 2 – 3 săptămîni după traumatism.

Respectării igienei pacienților cu fracturi de mandibulă de asemenea se acordă o atenție deosebită, deoarece utilizarea mijloacelor obișnuite de igienă devine dificilă și ineficientă. Cercetările efectuate de unii autori [21] la pacienții cu traumatisme ale regiunii oro-maxilo-faciale au arătat că prelucrarea cavității bucale timp de o lună numai prin băi bucale cu soluție de furacilină nu este efectivă. La acești pacienți se înrăutățește starea parodontiului, indicele PMA și răspîndirea inflamației în gingie crește cu 0,72 unități. Timpul formării hematomului la proba Кулаженко se micșorează cu 13,7 sec, ceea ce demonstrează dereglarea microcirculației în țesuturile parodontului. Ineficiența băilor bucale cu furacilină în tratamentul pacienților cu fracturi de maxilare a fost demonstrată în rezultatele cercetărilor microbiologice.

Imobilizarea bimaxilară după observația unor autori (Williams I.G. și colab. 1990) [22] acționează negativ și asupra respirației, mai ales în traumatismul asociat cu leziuni ale țesuturilor moi și oaselor nazale sau dereglări ale respirației nazale.

Considerăm, că noi am evitat sau am micșorat frecvența unor complicații, datorită perfecționării și elaborării metodelor de osteosinteză prin acces endooral. Această afirmație este o sinteză a rezultatelor tratamentului chirurgical prin acces endooral și exooral la 142 pacienți cu fracturi de mandibulă. Au fost examinați, operați și supravegheați acești pacienți în perioada anilor 2002 – 2008. Fixarea fragmentelor s-a efectuat cu fir metalic, șuruburi, miniplăci cu șuruburi. În dependență de accesul la focarul de fractură pacienții au fost separați în două grupuri: **Grupul de studiu** l-au constituit 95 pacienți, operați prin acces endooral; **grupul de referință** - 47 pacienți operați prin acces exooral. Astfel putem argumenta prioritățile accesului endooral vizavi de cel exooral în osteosinteza mandibulei, iar metodele descrise de noi au indicații și contraindicații concrete.

### **Indicațiile și contraindicațiile osteosintezei mandibulei cu fir metalic, miniplăci și șuruburi din titan prin acces endooral și exooral.**

#### **Avantajele și dezavantajele accesului endooral și exooral**

Indicațiile osteosintezei mandibulei, rezultă din imposibilitatea întrebuițării adecvate numai a metodelor conservativ-ortopedice de fixare a fragmentelor sau după examinarea pacientului, este evident că metodele conservativ-ortopedice nu vor asigura o poziție precisă și fixare stabilă a fragmentelor. Studiind datele literaturii și analizînd rezultatele noastre, putem argumenta prioritățile accesului endooral vizavi de cel exooral:

- fracturile mandibulei în limita arcadei dentare, mai des cele cu deplasare vădită a fragmentelor, sunt însoțite de plagă endoorală la nivelul focarului de fractură, ceea ce argumentează accesul endooral (Fig.1);
- hematumul instalat în focarul de fractură duce la decolarea mucoperiostului din vestibul, deci prin acces endooral nu se va decola suplimentar;
- dinții fracturați, mobili, cu focare periapicale cronice din linia de fractură, au indicații absolute către extracție, care, de asemenea, se efectuează prin acces endooral;
- fixarea mandibulei în ocluzie centrică în timpul operației se realizează de asemenea prin acces endooral.
- fixarea corectă a fragmentelor la marginea alveolară (luînd în considerație legile biomecanicii mandibulei fracturate) se efectuează mai ușor prin acces endooral.

Luînd în considerație aseptica, nu se permite lucrul cu instrumentele din plaga endoorală infectată în cea exoorală, adică la osteosinteza prin acces exooral vom utiliza încă un set de instrumente pentru manipulații în cavitatea bucală.

Toate argumentele menționate anterior demonstrează că osteosinteza prin acces endooral în fracturile de mandibulă este mai rezonabilă, ne rămâne doar să efectuăm re poziția și fixarea fragmentelor. Dacă nu are indicațiile sale, numai pentru aceste etape nu este rațional de utilizat accesul exooral (metoda clasică). Aceasta se oglindește și în compararea avantajelor și dezavantajelor acceselor în grupul de studiu și cel de referință [23].

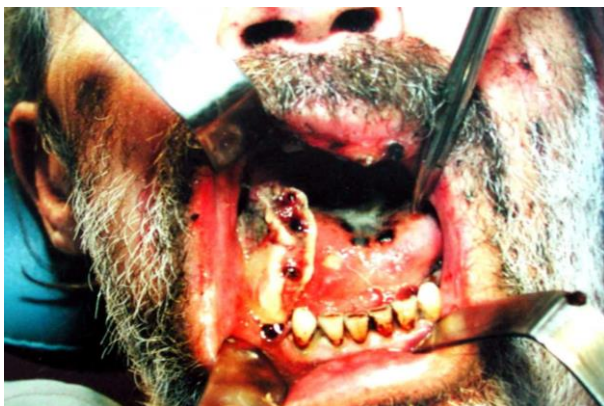

Fig.1 Deplasare pronunțată a fragmentelor mandibulare scheletate.

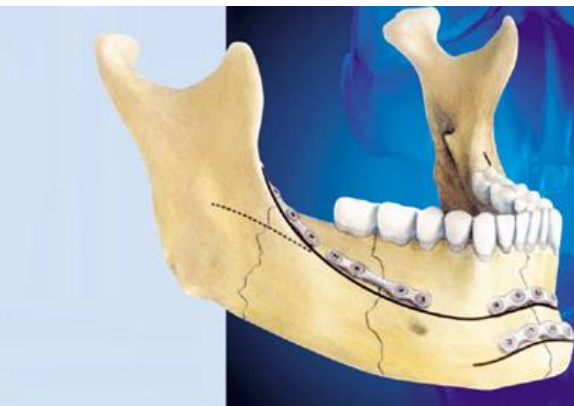


Fig. 2 Linia optimală de osteosinteză a mandibulei (M.Champy et al. 2004, [www.sorg-group.com](http://www.sorg-group.com))

Astfel am determinat următoarele **avantaje ale accesului endooral**:

- este mai puțin traumatic și nu necesită scheletarea masivă a fragmentelor, ceea ce permite menținerea vascularizării periostale din partea linguală, favorizând vindecarea plăgii osoase;
- se exclude probabilitatea traumatizării formațiunilor anatomice importante (ex: r. marginal al mandibulei (n.VII), a. și v. facială, v. retromandibulară, eventuale pareze ale mușchilor mimici, traumatizarea glandei parotide, glandei submandibulare);
- fixarea fragmentelor se efectuează la marginea alveolară, ceea ce corespunde biomecanicii mandibulei fracturate ((Fig.2));
- suturarea plăgii endoorală se efectuează mai repede și nu este pretențioasă estetic, comparativ cu plaga externă;
- hemoragie minimală;
- durata scurtă a operației;
- estetic este mai favorabil deoarece nu lasă cicatrice pe pielea feței;
- accesul endooral este mai economic, deoarece plaga postoperatorie endoorală nu necesită numeroase pansamente zilnice (mai puțin material și soluții antiseptice), astfel, micșorându-se perioada de supraveghere în staționar;
- reabilitarea funcțională precoce a pacientului.

**Dezavantajele accesului endooral se reduc la:**

- câmpul vizual mai mic face manipulațiile chirurgicale în cavitatea bucală mai dificile, comparativ cu accesul exooral;
- dificultăți în hemostază în cazul hemoragiei accentuate;
- controlul poziției exacte a fragmentelor la marginea bazilară este mai dificil;
- intervenția chirurgicală se efectuează în mediul septic oral;
- la pacienții cu edentații totale sau parțiale, apar dificultăți la realizarea sau utilizarea protezelor mobile și parțial mobile.

Dezavantajele accesului endooral pot fi discutabile. Mediul septic oral se reduce prin asanarea obligatorie preoperatorie, aseptizarea zilnică postoperatorie și tratamentul antimicrobian eficace. La pacienții cu edentații, de regulă, după fractură și osteosinteză protezele trebuie adaptate la noile condiții, trebuie corectate sau confecționate altele noi. În unele cazuri dispozitivele de fixare pot fi ușor înlăturate prin acces endooral. Hemoragia accentuată noi am

micșorat-o prin utilizarea anesteziei locale cu vasoconstrictori chiar și la pacienții operați sub anestezie generală. Celelalte dezavantaje se pot reduce prin manipulații chirurgicale precise și fine, obținute și cizelate prin multă muncă.

Studiul nostru în grupul de referință a demonstrat un șir de **dezavantaje ale accesului exooral:**

- se aplică un traumatism exagerat al țesuturilor moi în timpul inciziei, decolării și scheletării fragmentelor, care pe fondul traumatismului mecanic suportat, deprimă și mai mult starea generală și locală a pacientului;
- mărește perioada de vindecare;
- sporește probabilitatea complicațiilor;
- apariția cicatricelor cutanate postoperatorii, care, inevitabil, duc la defect estetic. Aceasta din urmă are o repercusiune negativă asupra sferei psihico-emoționale a pacienților (Fig.3A);
- este posibilă traumatizarea formațiunilor anatomice importante (ex: r. marginal al mandibulei (n.VII), a. și v. facială, v. retromandibulară, eventuale pareze ale mușchilor mimici (Fig.3B,C), traumatizarea glandei parotide, glandei submandibulare);
- fixarea fragmentelor se efectuează la marginea bazilară, ceea ce nu corespunde biomecanicii mandibulei fracturate (Champy 2005), iar fixarea corectă la marginea alveolară necesită o scheletare mai pronunțată;
- timp mai îndelungat al operației;
- suturarea stratificată a plăgii exoorale necesită un timp mai îndelungat, iar adaptarea marginilor plăgii este mai pretențioasă din punct de vedere estetic, față de cea endoorală;
- când este necesară înlăturarea mijloacelor de fixare a fragmentelor prin operație repetată, este mai greu de realizat, comparativ cu accesul endooral.

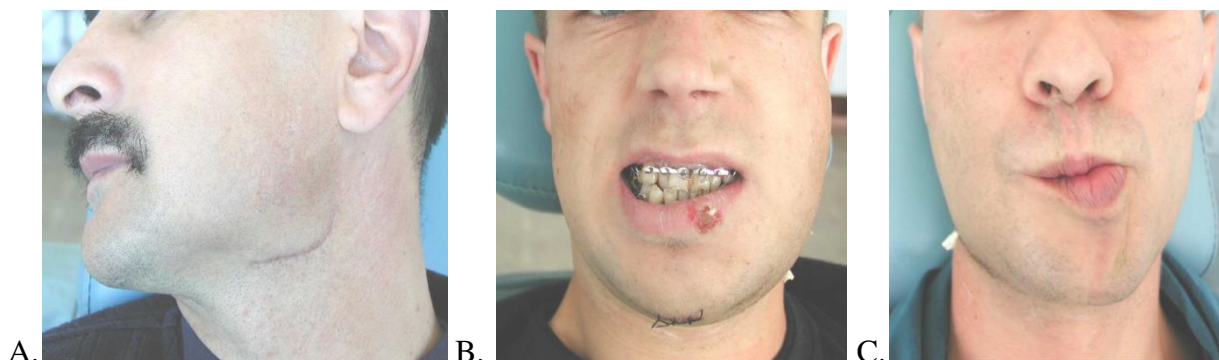

Fig.3 Dezavantaje ale accesului exooral în tratamentul fracturilor de mandibulă: A) Prezența cicatricilor postoperatorii; B, C) Pareza mușchilor mimici la traumatizarea r. marginal al mandibulei (n.VII).

**Avantajul accesului exooral** rezultă din câmpul operator suficient de mare pentru manipulațiile chirurgicale (Fig.4). Aceasta permite manipulații chirurgicale libere sub un control vizual superior celui endooral. Cu toate dezavantajele accesului exooral în unele situații clinice nu-l putem neglija.



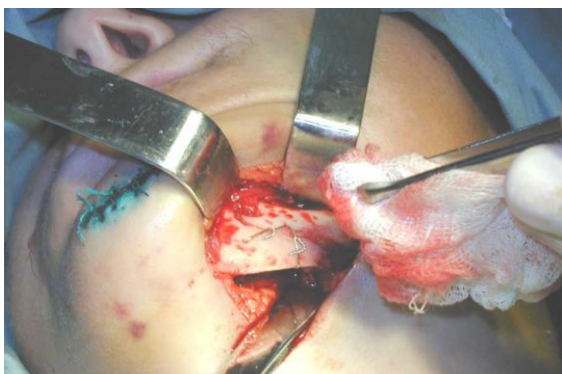


Fig.4 Cîmpul operator în accesul exooral

### **Avantajele și dezavantajele dispozitivelor de fixare ale fragmentelor (miniplaca, fir metalic, șuruburi)**

#### **Cerințele biologice față de materialul dispozitivelor de fixare al fragmentelor**

- biocompatibilitate cu mediul biologic;
- lipsa toxicității ;
- rezistență înaltă la acțiunea mecanică;
- plasticitate înaltă;
- rezistență la coroziune;
- să fie radiocontrast;
- lipsa reflectării suplimentare a razelor X;
- longevitate înaltă;
- să posede funcție dinamică pentru a transmite micromișcările.

În prezent cel mai utilizat biomaterial este titanul și aliajele sale. Titanul este un metal situat la limita dintre metalele grele și ușoare. Alegerea titanului în confecționarea diferitor dispozitive și instrumente folosite în chirurgia oro-maxilo-facială se datorează unor proprietăți deosebite ca: densitate redusă, rezistență specifică foarte mare și o deosebită rezistență la coroziune. Pe suprafața titanului se formează o peliculă de  $TiO_2$  în mod spontan, care se regenerează continuu. Acest oxid de titan conferă o rezistență deosebită la coroziune (de 400 de ori mai mare decât cea a oțelurilor inoxidabile). Rezistența la coroziune s-a mărit prin aliere cu molibdenul, zirconiu, reniu, tantalul, niobiul, cromul și manganul.

#### **Caracteristica dispozitivelor din titan (miniplăci, șuruburi) pentru fixarea fragmentelor.**

Dispozitivele din titan (miniplăci, șuruburi) utilizate de către noi (Fig.5), pentru fixarea fragmentelor sunt acoperite cu un strat de oxid de titan ( $TiO_2$ ) gros, dens și omogen. El se înnoiește spontan și de sine stătător în mediul biologic chiar și după aplicarea lui. Acest oxid este foarte rezistent, formînd o peliculă, ce protejează metalul de atacul chimic agresiv al mediului organismului. Stratul dens de oxid, în contact cu țesuturile, este practic insolubil, nu se eliberează ioni ce ar putea reacționa cu moleculele organice. De aici rezultă următoarele caracteristici ale dispozitivelor din titan:

- biocompatibile cu mediul biologic;
- nu se supun coroziunii în mediul ambiant și biologic;
- nu provoacă reacții alergice;
- nu sunt toxice;
- posedă bune proprietăți mecanice;
- duritatea lor este înaltă, apropiată de cea a oțelului inoxidabil;
- miniplăcile din titan au o plasticitate mai înaltă vizavi de aliajele altor metale, se modelează și adaptează ușor, precis la conturul osului;

- datorită durtății și maleabilității înalte a metalului miniplăcile rezistă la solicitările de șoc;
- comparativ cu alte aliaje, miniplăcile din titan își păstrează configurația redată de reliefurile osos în timp (nu se desprinde de os sau nu revine la forma sa inițială), în rezultat șuruburile din titan rămân ancorate intim la os, rezistând la presiune;
- datorită elasticității apropiate de cea a osului are loc transmiterea micromișcărilor către fragmentele în consolidare.

**Sunt radiocontraste.** Reflectarea razelor X de către aliajele titanului este mai mică decât cea a altor aliaje, în rezultat imaginea (conturul) este mai clară.

Aceste caracteristici ale dispozitivelor de fixare a fragmentelor din titan, descrise în literatura de specialitate și analizate de către noi la pacienții în studiu, au demonstrat că miniplăcile și șuruburile din titan se modelează ușor după relieful osos. Sunt bine tolerate de organism, nu au provocat complicații inflamatorii, iar proprietățile lor mecanice, au permis efectuarea osteosintezei funcțional stabile prin acces endo- și exooral, cu preluarea precoce a funcțiilor sistemului stomatognat.

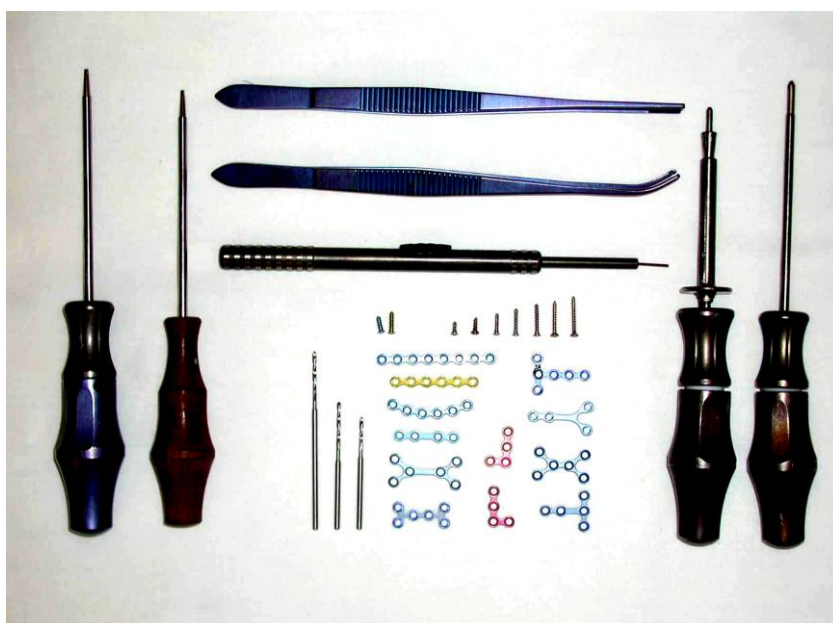


Fig.5. Setul de osteosinteză

Noi am utilizat și firul metalic din oțel inoxidabil, în calitate de dispozitiv de fixare a fragmentelor. De regulă, aceste aliaje conțin crom, nichel, cobalt în diferite proporții. Astfel, apar un șir de neajunsuri, comparativ cu cele din titan:

- sunt posibile alergii de contact, sensibilizarea organismului la metale;
- nu sunt rezistente la coroziune, în rezultat ionii metalului penetrează și se acumulează în țesuturi (acumularea lor depinde de perioada de retenție);
- sunt toxice, provocând reacții locale și generale.

Atât în grupul de bază, cât și în cel de referință au fost unele complicații la pacienții la care s-a utilizat firul metalic ca dispozitiv de fixare a fragmentelor (ruperea firului, deplasarea secundară a fragmentelor, dehiscenta plăgilor, supurarea plăgii osoase). Aceste complicații pot fi cauzate și de neajunsurile aliajelor din oțel inoxidabil menționate.

#### **Indicațiile și contraindicațiile osteosintezei mandibulei cu miniplăci din titan prin acces endooral.**

În baza observațiilor clinice proprii și datelor literaturii [24,25,26] noi am determinat că osteosinteza prin acces endooral cu miniplăci din titan, poate fi indicată în majoritatea cazurilor de fracturi ale mandibulei (Fig.6). Ea este o perfecționare a metodei de osteosinteză cu fir

metalic prin acces endooral. Noi confirmăm că această metodă de osteosinteză a mandibulei are indicații mult mai largi decât osteosinteza prin acces endooral cu fir metalic. Fixarea mai stabilă a fragmentelor cu preluarea precoce a funcțiilor mandibulei permite utilizarea miniplăcii din titan în cazurile când este imposibilă utilizarea firului metalic. Indicațiile largi către utilizarea acestei metode sunt determinate de:

- traumatismul minimal (operația este mai puțin traumatică, periostul se decolează numai din partea corticalei externe, astfel dereglările de circulație fiind minime);
- durata scurtă a operației;
- hemoragie minimală în cazul utilizării anesteziilor cu vasoconstrictori, chiar și în cazul osteosintezei sub anestezie generală;
- formațiunile anatomice importante (canalul mandibular, rădăcinile dinților) nu sunt obstacole pentru aplicarea miniplăcii, deoarece pot fi folosite șuruburi monocorticale;
- lipsa cicatricilor faciale;
- fixarea stabilă a fragmentelor în poziția anatomică corectă în timpul operației;
- menținerea stabilă a fragmentelor în această poziție pe toată perioada de consolidare;
- comparativ cu firul metalic, miniplaca asigură o imobilizare tridimensională a fragmentelor, iar două miniplăci aplicate în fiecare focar de fractură sporesc stabilitatea tridimensională;
- nu este necesară imobilizarea intermaxilară îndelungată;
- la utilizarea a două miniplăci în fiecare focar de fractură nu este necesară imobilizarea intermaxilară;
- este posibilă preluarea precoce a funcțiilor aparatului dentomaxilar cu integrarea pacientului în societate ( la utilizarea unei singure miniplăci imobilizarea bimaxilară se înlătură în a 10-a - a 14-a zi, iar la utilizarea a două miniplăci în fiecare focar de fractură poate fi înlăturată imediat, postoperator);
- miniplaca din titan este bine tolerată de organism și nu necesită înlăturarea ei (se evită operația suplimentară).

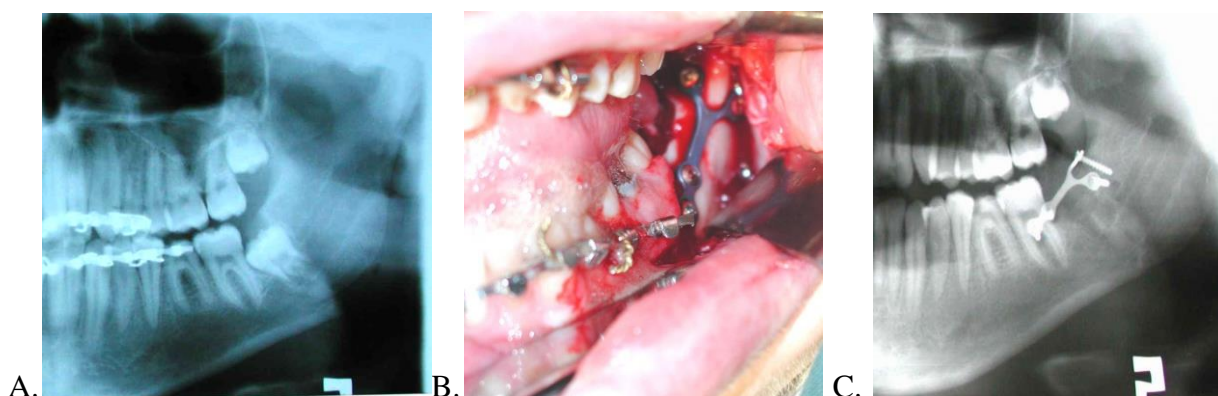


Fig. 6. Pacientul D (A) Pe OP se determină deplasare pronunțată în regiunea angulară stângă după tratamentul conservativ-ortopedic, (B) Fragmentele au fost fixate cu miniplacă în Y, (C) OP pacientului B. la a 21 zi de la osteosinteză

Vom enumera următoarele **indicații** pentru utilizarea acestei metode de osteosinteză:

- fracturile de mandibulă unilaterale, bilaterale și multiple, fără semne de supurare a plăgii osoase, în limita arcadei dentare și regiunilor angulare, cu sau fără deplasarea fragmentelor până la 14-21 zile după fractură;

**Notă!** fracturile de mandibulă în limita arcadei dentare fără deplasarea fragmentelor, tradițional sunt tratate prin metode conservativ-ortopedice, ce necesită menținerea imobilizării intermaxilare pe perioada formării calusului osos (21-28 zile). Tendințele moderne de tratament al fracturilor de mandibulă, prevăd preluarea precoce a funcțiilor mandibulei cu micșorarea

perioadei incapacității de muncă. Numai osteosinteza funcțional-stabilă corespunde cerințelor moderne de tratament al fracturilor de mandibulă;

- fracturile de mandibulă cu edentație totală sau parțială, însă dinții restanți nu pot asigura folosirea metodelor conservativ-ortopedice;
- fracturile de mandibulă cu interpoziție de țesuturi moi sau comprimarea fasciculusului neurovascular alveolar inferior în rezultatul deplasării fragmentelor;
- fracturi de mandibulă oblice;
- fracturi de mandibulă cu defecte osoase neînsemnate;
- fracturi de mandibulă multieschiloase care permit restabilirea continuității osoase (eschile mici sau care nu interesează integritatea mandibulei);
- fracturile de mandibulă la pacienții cu contraindicații către imobilizarea intermaxilară (bolnavii psihici, TCC, patologii cerebrovasculare, etc.).

Limitarea indicațiilor pentru osteosinteza mandibulei prin acces endooral cu miniplăci din titan este determinată de anumite condiții și factori:

- dificultatea aplicării dispozitivului de fixare în anumite cazuri clinice;
- aplicarea dispozitivului de fixare în focarul de fractură cu supurație poate menține sau agrava inflamația, ceea ce va prelungi perioada de vindecare;
- traumatismul suplimentar nejustificat (la prezența plăgilor externe).

**Contraindicațiile** acestei metode sunt:

- fracturile mandibulei cu localizare în regiunea ramului, apofizelor coronoide și condiliene;
- complicațiile inflamatorii ale focarului de fractură (supurarea plăgii osoase);  
**Notă!** pacienții cu semne de supurare a plăgii osoase vor fi operați după cuparea fazei inflamatorii acute.
- defecte masive de os în regiunea proceselor alveolare;
- pacienții cu patologii ale mucoasei cavității bucale;
- pacienții cu limitarea deschiderii gurii (microstoma, patologii ale ATM. constricții, etc.);
- fracturi vicios consolidate;
- fracturi multieschiloase care nu permit restabilirea continuității osoase (eschile mari sau care interesează integritatea mandibulei);
- interpoziția între fragmente a țesuturilor moi, eschilelor, dinților fracturați, care împiedică repoziția;
- fracturile patologice de mandibulă (în inflamații, tumori, pseudotumori);
- prezența plăgilor externe (fractura deschisă extern);
- maladii de ordin general (hemoragie cerebrală, infarct, tumori maligne etc.).

#### **Indicațiile și contraindicațiile osteosintezei mandibulei cu miniplăci din titan prin acces exooral.**

Indicațiile osteosintezei mandibulei prin acces exooral cu miniplăci din titan rezultă din contraindicațiile osteosintezei mandibulei prin acces endooral cu miniplăci din titan:

- fracturile de mandibulă cu diversă localizare, când situația nefavorabilă a fragmentelor nu permite repoziția lor satisfăcătoare prin acces endooral;
- fracturile mandibulei cu localizare în regiunea ramului, apofizelor coronoide și condiliene;
- fracturile de mandibulă cu diversă localizare la pacienții cu patologii ale mucoasei cavității bucale;
- fracturile de mandibulă la pacienții cu limitarea deschiderii gurii (microstoma, patologii ale ATM, constricții, etc.);
- fracturile vicios consolidate;
- fracturile multieschiloase;
- interpoziția țesuturilor moi, eschilelor, dinților fracturați între fragmente, care împiedică repoziția;

- prezența plăgilor externe (fractura deschisă extern);
  - fracturile patologice de mandibulă (în inflamații, tumori, pseudotumori);
- Osteosinteza mandibulei cu miniplăci din titan prin acces exooral nu are contraindicații, dacă le excludem pe cele de ordin general (ictus, infarct, tumori maligne etc.). Prin această metodă poate fi soluționată orice fractură de mandibulă, însă cu neajunsurile accesului exooral. Astfel vom limita accesul exooral, reeșind din raționamentul clinic al fiecărui caz în parte.

### **Indicațiile și contraindicațiile osteosintezei mandibulei cu fir metalic prin acces endooral și exooral.**

Accesul endooral va avea indicații primordiale în funcție de raționamentul clinic. Numai în cazul când este contraindicat accesul endooral se va recurge la accesul exooral.

Indicațiile osteosintezei cu fir metalic prin acces endooral vor fi aceleași ca și în cazul osteosintezei cu miniplăci prin acces endooral, cu excepția fracturilor oblice, fracturilor cu defect osos și multieschiloase. În cazul fracturilor multieschiloase se vor înlătura eschilele mici care au pierdut legătura cu țesuturile moi, de altfel ele se vor sechestra. Fixarea fragmentelor cu defect de os duce la apropierea lor cu deformarea mandibulei, dereglarea ocluziei și deformări estetice. În fracturile oblice, când răsucim firul metalic, are loc alunecarea reciprocă a fragmentelor cu scurtarea mandibulei, care, de asemenea, duce la dereglarea ocluziei și deformări estetice. Contraindicație relativă vor fi și fracturile cu supurare a plăgii osoase.

Astfel, în baza studiului literaturii și analiza rezultatelor obținute de noi, am constatat că osteosinteza prin acces endooral cu fir metalic are indicații restrânse. Limitarea indicațiilor este condiționată de prezența dinților pe fragmentele fracturate. Crearea canalelor de osteosinteză poate leza rădăcinile dinților. De aceea metoda poate fi utilizată în cazul prezenței ofertei osoase la marginea alveolară pentru aplicarea firului (prezența edentației sau extracția dintelui din linia de fractură) (Fig.7).

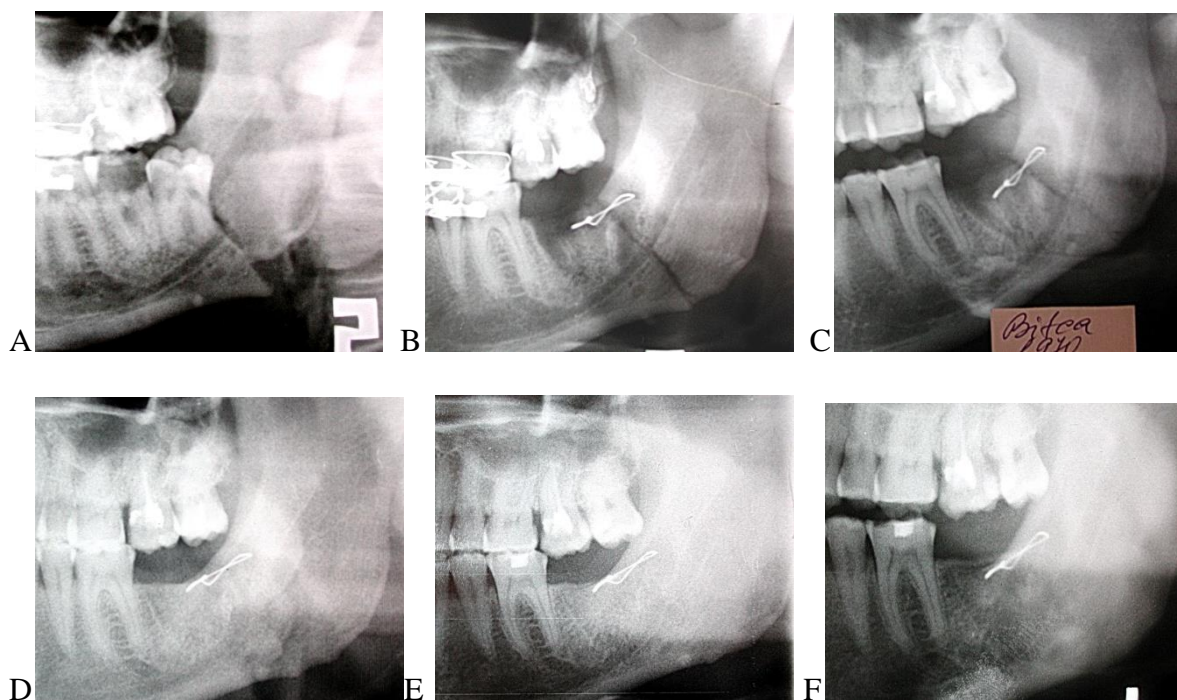


Fig. 7. Radiografia pacientului B. Osteosinteza mandibulei în regiunea angulară stînga cu fir metalic. A) fractura mandibulei în regiunea angulară din stînga cu deplasare pronunțată, B) postoperator, a doua zi după osteosinteză, C) o lună postoperator, D) 6 luni postoperator, E) un an postoperator, F) 4 ani postoperator

Avantajele osteosintezei prin acces endooral cu fir metalic rezultă din posibilitatea efectuării ei, chiar la internarea pacientului. Metoda este simplă, rapidă, puțin traumatică și nu

necesită instrumentar special. Însă metoda poate fi aplicată doar la scurt timp de la traumatism, când cele două suprafețe osoase apropiate între ele se mențin prin interdigitațiile încă prezente.

Avantajele osteosintezei prin acces exooral cu fir metalic se reduc la posibilitatea manipulării într-un câmp operator mai mare și posibilitatea fixării bicorticale a fragmentelor. Fixarea bicorticală este mai sigură, însă, prin acces exooral se efectuează la marginea bazilară, ceea ce nu corespunde legilor biomecanicii mandibulei fracturate. Dezavantajele metodei reies din fixarea instabilă a fragmentelor și neajunsurile accesului exooral.

Firul metalic nu asigură o fixare stabilă a fragmentelor de mandibulă, de aceea el poate fi folosit numai în asociere cu alte sisteme de imobilizare.

Fixarea instabilă a fragmentelor, neajunsurile fizico-mecanice ale aliajului, imposibilitatea preluării precoce a funcțiilor mandibulei, demonstrează imperfecțiunea metodei de osteosinteză a mandibulei cu fir metalic prin acces exooral, cât și endooral (Fig.8). La accesul exooral se mai adaugă și traumatismul masiv, nejustificat, cu toate urmările și complicațiile posibile. De aceea metoda de osteosinteză a mandibulei cu fir metalic prin acces endooral și exooral trebuie să rămână în umbră, cedând locul osteosintezei cu miniplăci, care este net superioară pentru avantajele sale. Însă metoda de osteosinteză cu fir metalic încă are „rădăcini” puternice alimentate de bogata experiență acumulată în trecut de către medicii specialiști, de simplitatea și rapiditatea manoperei chirurgicale.

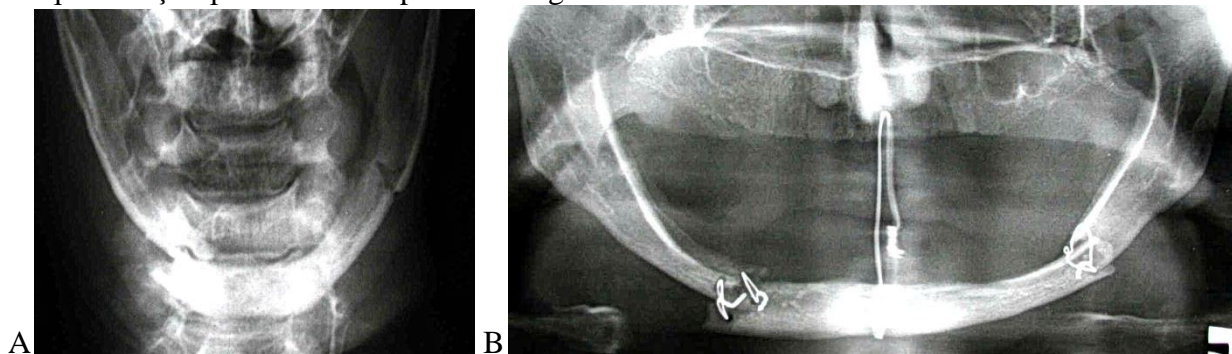


Fig. 8. Radiografiile pacientei P. Osteosinteza mandibulei în regiunea angulară stînga și mentonieră dreapta cu fir metalic. A) fractura mandibulei în regiunea angulară din stînga și mentonieră dreapta cu deplasare pronunțată, B) Pe ortopantomografie la o lună postoperator se determină deplasarea secundară a fragmentelor.

Contraindicațiile accesului endo- și exooral cu fir metalic sunt similare contraindicațiilor accesului endo- și exooral cu miniplăci.

#### **Indicațiile și contraindicațiile osteosintezei mandibulei cu șuruburi decalate prin acces endooral și exooral.**

Șuruburile decalate în osteosinteza mandibulei atît prin acces endooral, cât și exooral vor fi utilizate în fracturile oblice transversale de mandibulă, unde nu-i posibilă utilizarea firului metalic, deoarece se produce o alunecare reciprocă a fragmentelor (Fig.9). Șurubul decalat cu fixare bicorticală, de sine stătător sau în asociere cu fir metalic, asigură o fixare a fragmentelor mai stabilă decît firul metalic, dar mai slab decît miniplaca. Șurubul decalat nu vine să înlocuiască firul metalic sau miniplaca, el are o indicație concretă și anume fracturile de mandibulă oblice în sens transversal. Alegerea accesului endooral, de asemenea, va fi preferabil. Numai în cazul cînd este contraindicat accesul endooral se va recurge la cel exooral.

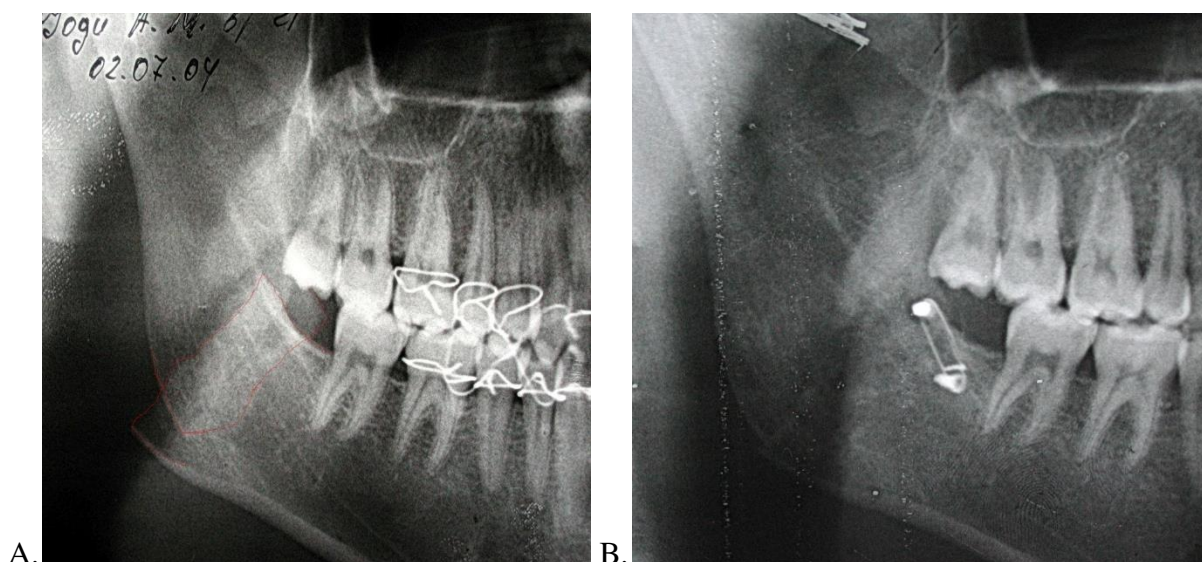


Fig. 9 Radiografiile pacientului G., A) se determină fractura oblică a mandibulei în regiunea angulară cu deplasare pronunțată care se menține după tratamentul conservativ-ortopedic, B) postoperator în a 28-a zi, fragmentele sunt reduse în poziția anatomică corectă și fixate rigid cu șurub decalat, un șurub monocortical și fir metalic.

Contraindicațiile accesului endo- și exooral cu șurub decalat sunt similare contraindicațiilor accesului endo- și exooral cu miniplăci.

Analizând cele expuse anterior este necesar a menționa că metodele descrise de noi au indicații și contraindicații concrete. Indicațiile sunt limitate de un șir de condiții care se referă la caracteristicile fizico-mecanice ale dispozitivelor de fixare, tehnicii operatorii și tabloului clinic al pacientului cu fracturi de mandibulă.

### Concluzii

1. Osteosinteza mandibulei prin acces endooral contribuie la crearea condițiilor optime pentru consolidarea fracturii, asigurând în dinamică evoluția satisfăcătoare a tratamentului.
2. Accesul endooral este superior accesului exooral pentru avantajele sale, însă este limitat de factori: ca timpul de adresare, localizarea și gravitatea fracturii.
3. Accesul exooral are un șir de neajunsuri însă nu va fi neglijat, se va recurge la el atunci când osteosinteza prin acces endooral nu este posibilă.

### Bibliografie

1. VORONEANU. M., CARMEN. V., GOGĂLNICEANU, D. Urgența în cabinetul stomatologic, Colecția Chiron, Ed. Apollonia, Iași, 1998. p. 34-37.
2. BOLOURIAN, R., LAZOW, S., BERGER, J. Transoral 2.0-mm miniplate fixation of mandibular fractures plus 2 week maxillomandibular fixation: a prospective study. *J. Oral Maxillofac. Surg.* 2002. Feb. 60(2):167-70. State University of New York Health Science Center at Brooklyn/Kings County.
3. CAWOOD, JI. Small plate osteosynthesis of mandibular fractures. *Br. J. Oral Maxillofac. Surg.* 1985. Apr. 23(2) p.77-91.
4. ПОПОВ, С. А. Сравнительная оценка методов остеосинтеза нижней челюсти внутриворотным доступом : Дис. ... канд. мед. наук : 14.00.21. СПб., 1994. стр. 143.
5. CHAMPY, M., PAPE, H.-D., GERLACH, K.-L. et. al. The Strasbourg miniplate osteosynthesis in: *Oral and Maxillofacial Traumatology*, Eds. E. Krüger and W. Schilli, Quintessence. Publishing Chicago, London, Berlin, Rio de Janeiro, Tokyo Vol. II, 1986. p. 71-93.

6. КУЧЕРГИН, В. В. Ортопедическое лечение переломов нижней челюсти. Вопросы клинической и профилактической медицины : Тез. науч. работ, посвящ. 30-летию Воен.-мед. фак. при Сарат. мед. ун-те. Саратов, 1995. стр. 49-50.
7. FORDYCE, AM., LALANI, Z., SONGRA, AK. et al. Intermaxillary fixation is not usually necessary to reduce mandibular fractures. *J. Oral Maxillofac. Surg.* Catherine Cookson Oral and Maxillofacial Unit, Newcastle General Hospital, Newcastle Upon Tyne, UK. Br. 1999. Feb. p. 52 -57.
8. HOFFMAN, WY., BARTON, RM., PRICE, M. et. al. Rigid internal fixation vs. traditional techniques for the treatment of mandible fractures. Department of Surgery, University of California, San Francisco. *J. Trauma.* 1990. Aug. N. 30, vol. 8, p. 1032-1035.
9. CHAMPY, M., LODDÉ, JP., SCHMITT, R. et.al. Mandibular osteosynthesis by miniature screwed plates via a buccal approach. *J. Maxillofac. Surg.* 1978. Feb. 6(1). p.14-21.
10. CHAMPY, M., LODDE, JP., JAEGER, JH. et. al. Ostéosynthèses mandibulaires selon la technique de Michelet. I.- Bases biomécaniques. *Rev. Stomat. Paris* 1976. p. 569.
11. CHAMPY, M., LODDE, JP., JAEGER, JH. et.al. Ostéosynthèses mandibulaires selon la technique de Michelet.II.- Présentation d'un nouveau matériel. Résultats. *Rev. Stomat. Paris*, 1976. p. 577.
12. TOPALO V., SMERICINSCHI E., SOCOLOV S. Osteosinteza intraorală în tratamentul fracturilor de mandibulă. *Culegere de lucrări închinată aniversării a 50 de ani de la fondarea policlinicii municipale or. Chişinău*, 1995. p. 69-70.
13. WILLIAMS, JG., CAWOOD, JL., Effect of intermaxillary fixation on pulmonary function *Int. J. Oral Maxillofac. Surg.* 19, 1990. p. 76.
14. ВАСИЛЬЕВ, А. В., ПОПОВ, С. А. Уточнение показаний к оперативной фиксации отломков нижней челюсти металлическими пластинками. *Вестн. хирургии*, 1992. N 3. стр. 368 - 372.
15. JUNG, F., KEßLER, H., PINDUR, G. et. al. Journal Clinical Hemorheology and Microcirculation. *IOS Press.* volume 21, Number 1/1999. p. 58 – 62.
16. ГУСЕВА, И. Е., ЛОГИНОВА, Н. К. Влияние адинамии нижней челюсти на кровоснабжение ее альвеолярной части. Восстановительная хирургия челюстно-лицевой области : Сб. материалов конф., посвящ. 90-летию со дня рождения проф. Ф. М. Хитрова. - М., 1995. стр. 111 – 114.
17. KROMPECHEK, S. Adaptative changes of tissular metabolism depending upon local circulatory conditions. *Arch Immunol Ther Exp (Warsz).* 1966 14(6) p. 787-792.
18. БЕРНАДСКИЙ, Ю. И. Травматология и восстановительная хирургия челюстно-лицевой области. Киев, 2002. стр. 389.
19. ВАСИЛЬЕВ, А. В. ЛЕЧЕНИЕ ПЕРЕЛОМОВ ВЕТВИ НИЖНЕЙ ЧЕЛЮСТИ Автореферат диссертации на соискание ученой степени доктора медицинских наук. Работа выполнена в Санкт-Петербургской медицинской академии последипломного образования Научный консультант: чл.-кор. РАМН, з.д.н. РФ, д.м.н. профессор Владимир Александрович Козлов Санкт-Петербург. 2001. стр. 74 – 85.
20. CHELE, N. Tratamentul complex a fracturilor de mandibulă prin administrarea complexului de aminoacizi Alvezin. *Zilele facultății de medicină dentartă.* Iași, 2005. p. 31-33.
21. КОЛЕСНИКОВ, С. Н. Коррекция гигиены полости рта у больных с внутриротовыми шинирующими конструкциями при межчелюстной фиксации. Ижевск. 1997. стр. 47 – 52.
22. MASAKI, K., TAMIO, N., GENJI, S. Effects of Maxillomandibular Fixation on Respiration. *Journal of Oral and Maxillofacial Surgery.* 1993. vol. 51. p. 992 - 996.
23. SÎRBU D. Osteosinteza mandibulei prin acces endooral. “Teza de disertație” 2008
24. TOPALO V., SÎRBU D. Particularitățile de tratament a pacienților cu fracturi de mandibulă și edentații extinse”. *Anale științifice. Problemele Clinico-chirurgicale și a sănătății mamei și copilului.* Volumul III, ediția IV. Zilele Universității 16-17 octombrie 2003. p. 388-392.



25. SÎRBU, D. Particularitățile osteosintezei mandibulei în regiunea angulară prin acces endooral și transfacial. *Anale științifice. Volumul 3. Problemele Clinico-chirurgicale și a sănătății mamei și copilului. Zilele Universității 14-16 octombrie Ediția 5.* Chișinău 2004. p. 686 – 692.
26. SÎRBU, D., TOPALĂ, V., PĂLĂRIE, V., ZĂNOAGĂ, O. Indicațiile imobilizării intermaxilare la pacienții cu osteosinteză a mandibulei prin acces endooral. *Anale științifice ediția VII, Probleme clinico – chirurgicale vol. IV,* 2006. p. 347 - 352.
- SÎRBU, D. Osteosinteza mandibulei în fracturi oblice prin acces endooral. *Anale științifice ediția VI, Probleme clinico – chirurgicale vol. IV.* 2005. p.706-709.