


**MINISTERUL SĂNĂTĂȚII REPUBLICII MOLDOVA  
UNIVERSITATEA DE STAT DE MEDICINĂ ȘI FARMACIE  
„NICOLAE TESTEMIȚANU”**

**Sîrbu Dumitru**

**Conduita în tratamentul pacienților cu fracturi de mandibulă  
(Recomandare metodică)**



Chișinău  
Editura  
2010

## Introducere

Prin poziția anatomică a mandibulei în cadrul viscerocraniului, fracturile ei sunt cele mai frecvente interesări traumatice privind oasele feței (70-80%) [Timoșca G., 1992, Александров Н., 1996, Бернадский Ю., 2002]. Ele se află într-un raport de 3/1-5/1 cu fracturile maxilarului superior, fapt determinat de poziția sa proeminentă, de forma sa și de existența unor zone cu rezistență osoasă redusă. Astfel, un agent vulnerant – cu forma, forța, viteza și suprafața de contact, precum și locul impactului, produce diverse tipuri anatomo-topografice de fracturi (incomplete, complete, cu deplasare și fără, etc) [Costin P., 2002]. Sexul masculin este cel mai afectat (60-80%), îndeosebi persoanele între 20-40 ani.

Tratamentul fracturilor de mandibulă necesită sustragerea pacienților de la activitatea de muncă pentru o perioadă îndelungată, avînd consecințe negative asupra sferei psiho-emoționale [Gogâlniceanu D., 1994, Șcerbatiuc D., 1995, Hîțu D., 2000, Hull A., 2003,]. De cele mai multe ori, tratamentul este conservativ prin utilizarea diverselor procedee și dispozitive ortopedice [Лукьяненко, В., 1976, Рапе Н., 1980, Лосев Ф., 1994, Șcerbatiuc D., 1995, Кучергин В., 1995., Топало V., 1995, Чергештов Ю., 1998, Рябоконь Е., 1999, Ouatu V., 1999, Рафф А., 2000, Hîțu D., 2001,]. În situațiile în care este imposibilă reducerea deplasării și fixarea fragmentelor în poziție corectă, se efectuează osteosinteza [Мальшев В., 1981, Сагандыков Х., 1990, Балина В., 1994, Șcerbatiuc D., 1995, Артющкевич А., 1997, Greenberg А., 1998, Чеботарев С., 1999, Безрукова В., 2000, Гуцан А., 2001, Gotcher J., 2002, Бернадский Ю., 2002, Stacey D., 2006]. Atît tratamentul ortopedic, cît și cel chirurgical, prevăd imobilizarea mandibulei prin blocaj intermaxilar pe perioada necesară consolidării osoase, uneori destul de îndelungată [Champy M., 1975, Pomatto E., 1988, Andres J., 1992].

De regulă, osteosinteza mandibulei se efectuează prin acces exooral [Cawood J., 1985, Gerlach, K., 1989, Рапе, Н., 1989, Васильев А., 1992, Попов С., 1994, Pereira M., 1995, Șcerbatiuc D., 1995, Pistner H., 1996, Topalo V., 2001]. Unul din neajunsurile acestui acces către focarul de fractură este traumatismul exagerat al țesuturilor moi perimandibulare cu consecințele respective. Alt inconvenient al accesului exooral este cicatricea cutanată postoperatorie. Aceasta, avînd o repercusiune asupra stării psiho-emoționale a pacienților, adeseori duce la apariția complexelor de imperfecțiune, mai ales la persoanele tinere [Hîțu D., 2000, Hull, A., 2003]. În opinia noastră aceste neajunsuri pot fi evitate dacă osteosinteza se efectuează prin acces endooral. Particularități anatomice ale regiunii oro-maxilo-faciale, după părerea noastră [Topalo V., 2003, Sîrbu D., 2005], permit a efectua osteosinteza prin acces endooral. Rezerva chirurgilor pentru accesul endooral pînă în prezent era determinată de cîmpul vizual insuficient și de lipsa instrumentarului adecvat. Noi am elaborat procedee care facilitează realizarea acestei intervenții chirurgicale.

## Metode de tratament al fracturilor de mandibulă

Acordarea ajutorului medical pacienților cu fracturi de mandibulă prevede restabilirea formei și funcției, crearea condițiilor optimale pentru vindecare și preîntîmpinarea complicațiilor septice. În acest scop, încă la etapa acordării primului ajutor medical, se efectuează un complex de măsuri curative: imobilizare sigură a fragmentelor, administrarea tratamentului medicamentos, crearea condițiilor pentru alimentarea pacienților și igiena cavității bucale, pentru preîntîmpinarea complicațiilor [1,14,20,24,26].

Metodele de tratament al fracturilor de mandibulă se pot clasifica în două grupuri: ortopedice și chirurgicale.

## Tratamentul ortopedic al fracturilor de mandibulă.

Tratamentul ortopedic al fracturilor de mandibulă se poate considera ca unul de bază, fiind instituit inițial la toți pacienții. Relatări despre tratamentul ortopedic al fracturilor de mandibulă întîlnim din cele mai străvechi timpuri. Astfel „*papyrusul descoperit de Eber, copiat în jurul anului*

1550 î.e.n., conține date despre tratamentul fracturilor de maxilare. În cărțile lui Hippokrates (aproximativ 460 – 377 î.e.n.) sunt prezentate fracturile și luxația de mandibulă. Ligatura în opt, numită „ligatura lui Hippokrates” este utilizată și astăzi pentru imobilizarea provizorie a fracturilor de maxilare. În Roma antică Cornelius Celsus (sec.I) în cartea „De Re Medica” a descris reducerea fracturilor de maxilare. Claudius Galenus (sec. II) a introdus fronda mentonieră. Părintele chirurgiei Ambroise Pare (1510 - 1590) a descris metode de imobilizare a fracturilor de maxilare. În lucrarea „Le chirurgien dentiste ou traite des dents” (1728) P.Fauchard a studiat fracturile de maxilare. Cele mai mari progrese în traumatologia dento-maxilo-facială s-au realizat după primul și al doilea război mondial “(citată din G. Timoșca C. Burlibașa, Chirurgie buco-maxilo-facială. Chișinău 1992 pag.14-25) [15]. Un impuls către dezvoltarea tratamentului fracturilor de maxilare au servit lucrările lui C.C Тигерштедт în 1915 [23,24,25]. El a propus câteva variante de atele dentare din sîrmă de aluminiu, cu ajutorul cărora erau tratați majoritatea pacienților cu fracturi de maxilare. Aceste atele și-au păstrat importanța pînă în prezent și în diferite variante continuă să fie utilizate de către medici.

La alegerea metodelor de imobilizare este necesar a lua în considerație caracterul liniei de fractură, relațiile ei cu arcada dentară, starea și numărul rădăcinilor dinților din linia de fractură. În prezent fracturile de mandibulă, de cele mai dese ori, sunt tratate conservativ, prin diferite dispozitive și aparate confecționate de medic sau în laborator, dispozitive prefabricate, care se pot adapta [4,8,10,11,22].

Este necesar de menționat că nici una din metodele de tratament ortopedic nu corespunde cerințelor și principiilor contemporane de tratament al fracturilor de mandibulă, deoarece au un șir de dezavantaje [5,6,21,27,30]:

- Prin aceste metode nu obținem o poziție precisă a fragmentelor și menținerea lor în poziția corectă, mai ales la localizarea fracturilor posterior de arcadele dentare sau la pacienții edentați;
- Există unele forme clinice de fracturi de mandibulă, mai ales edentate sau în zonele lipsite de dinți: unghiul, ramul ascendent în care dispozitivele de imobilizare bimaxilară nu dau rezultatele dorite sau nici măcar nu sunt aplicabile ca sisteme unice de imobilizare;
- Pentru consolidarea fragmentelor este necesară o imobilizare intermaxilară îndelungată, ce fixează mandibula în ocluzie centrică. Ocluzia centrică nu este poziția de repaus fiziologic și, menținută timp îndelungat, duce la creșterea pasivă a tensiunii în mușchii masticatori și la modificări în ATM, în aparatul dento-maxilar, extruzii și intruzii, deplasări dentare;
- În unele situații critice imobilizarea intermaxilară trebuie înlăturată favorizînd deplasările repetate (la politraumatizați care necesită anestezie generală) sau nu este posibil de instalat (la pacienții cu secreții bronșice abundente sau cu reflexe de vomă, la pacienții cu traumatisme asociate craniocerebrale, la pericol de asfixie, la transportarea pacienților, uneori la copii și vîrstnici);
- Suprimarea la nevoie a sistemului de imobilizare este anevoioasă. Apare pericolul de asfixie. De aceea se recomandă acestor pacienți să poarte cu ei foarfece de sîrmă, pentru înlăturarea de urgență a blocajului intermaxilar rigid;
- În cazul pacienților cu afecțiuni respiratorii cronice sau acute, concomitente traumatismului, imobilizarea bimaxilară va fi suportată cu greu;
- Crează dificultăți respiratorii. pacienților care activează fizic, de aceea nu-și pot relua activitatea în perioada blocajului;
- Dispozitivele de imobilizare bimaxilară duc la modificări de fonație, producînd discomfort pacienților cu activități socio-economice;
- La unii pacienți determină un sindrom de malnutriție ceea ce se răsfrînge și asupra duratei procesului de vindecare;
- Crează probleme de întreținere a igienei orale și halenă atît pentru pacienți cît și pentru anturaj. Din această cauză, pacienții trebuie instruiți și convinși de necesitatea toaletei orale după fiecare masă;

- Din cauza igienizării orale insuficiente, pot apărea diverse patologii dentare (carie, pulpită, periodontită, deplasări dentare), paradontale (gingivită, paradontită), ale mucoasei cavității bucale (stomatite, glossite);
- Osteomielița traumatică la utilizarea acestor metode de tratament constituie după unii autori 6%-3,75% cazuri.
- Imobilizarea intermaxilară este contraindicată unor pacienți. În acest grup intră pacienții care suferă de epilepsie cu accese periodice, pacienții cu dereglări ale funcției locomotorii și psihice, pacienții dependenți de alcool și droguri. În acest grup sunt incluși și pacienții cu status general somatic compromis, de asemenea cu dereglarea funcției de masticație (anchiloza ATM, contractura musculară, constricția țesuturilor moi).

Șirul lung al succeselor metodelor ortopedice de imobilizare a fracturilor de mandibulă și verificarea în timp a eficienței lor face ca acestea să nu fie neglijate. Simplitatea, riscul diminuat intraoperator și postoperator și, de asemenea, costul mai redus pledează în favoarea lor. Aceste metode nu au nevoie de un personal cu o calificare specializată. Totuși, fără îndoială, actual metodele chirurgicale de tratament al fracturilor de mandibulă sunt apreciate și utilizate mai pe larg. Aceasta se datorează avantajelor determinate de reducerea deschisă a fragmentelor, de progresul important, pe care l-au făcut cercetările din ultimii ani în acest domeniu. Toate acestea fac ca metodele chirurgicale să devină mai rapide, mai sigure, mai accesibile și mai economice. Cu toate avantajele fiecăreia dintre ele, în practica curentă apar multe situații în care combinarea metodelor ortopedice cu cele chirurgicale devine obligatorie pentru rezolvarea corespunzătoare a cazului.

### **Tratamentul chirurgical al fracturilor de mandibulă (osteosinteza)**

Vom lua în considerație, că fixarea fragmentelor prin metode chirurgicale nu este o intervenție indiferentă pentru pacient, ci dimpotrivă, se consideră ca un traumatism suplimentar fizic și moral. Scopul tratamentului contemporan al pacienților cu fracturi de mandibulă constă în restabilirea integrității anatomice corecte, cu preluarea precoce a funcțiilor și afectarea minimă a sferei psiho-emoționale.

Marea majoritate a metodelor de osteosinteză a mandibulei descrise în literatura de specialitate (E.Ш. Магарилл, 1966; Ю.И. Бернадский, 1973; В.А. Малышев, 1973; П.3 Аржанцев, 1975; Б.Д. Кабаков, В.А. Малышев, 1985; Krueger, Schilli W. 1982, A.Guțan) sunt efectuate și actualmente prin acces exooral. Prin acces exooral nu întâmpinăm dificultăți la realizarea manoperelor chirurgicale având un câmp operator suficient și bine vizibil. Accesul exooral are și un șir de dezavantaje:

- se aplică un traumatism exagerat al țesuturilor moi în timpul inciziei, decolării și scheletării fragmentelor, care pe fondul traumatismului mecanic suportat, deprimă și mai mult starea generală și locală a pacientului. Se dereglează microcirculația în zona focarului de fractură, cauzând hipoxia țesuturilor. Aceasta din urmă are ca consecință, parcurgerea osteogenezei pe cale enhondrală, când calusul osos trece printr-o etapă netipică pentru mandibulă - etapa de cartilaj. Deci are loc o întârziere a formării calusului osos angiogen;
- mărește perioada de vindecare;
- sporește probabilitatea complicațiilor;
- este posibilă traumatizarea formațiunilor anatomice importante (ex: r. marginal a mandibulei (n.VII), a. și v. facială, v. retromandibulară, eventuale pareze ale mușchilor mimici, traumatizarea glandei parotide, glandei submandibulare);
- fixarea fragmentelor se efectuează la marginea bazilară, ceea ce nu corespunde biomecanicii mandibulei fracturate (Champy 1978), iar fixarea corectă la marginea alveolară necesită o scheletare mai pronunțată;
- timp mai îndelungat al operației;
- suturarea stratificată a plăgii exoorale necesită un timp mai îndelungat, iar adaptarea marginilor plăgii este mai pretențioasă din punct de vedere estetic față de cea endoorală;

- apariția cicatricelor cutanate postoperatorii, care, inevitabil, duce la defect estetic. Aceasta din urmă, are o repercusiune negativă asupra sferei psiho-emoționale a pacienților;
- operație repetată, mai greu de realizat, comparativ cu accesul endooral (uneori este necesară înlăturarea dispozitivelor de fixare a fragmentelor).

Aceste neajunsuri ne demonstrează actualitatea studierii și perfecționării în continuare a metodelor noi de tratament chirurgical cu traumatism minimal, ce asigură preluarea precoce a funcțiilor, cu complicații minimale și rezultat estetic favorabil.

În prezent în literatura de specialitate sunt descrise câteva metode de osteosinteză a mandibulei prin acces endooral. Cea mai răspândită metodă de osteosinteză prin acces endooral pînă nu demult era cea cu fir metalic. Cu firul metalic fragmentele pot fi fixate monocortical s-au bicortical. Și în Republica Moldova în clinica de chirurgie oro-maxilo-facială a fost utilizată metoda de osteosinteză cu fir metalic, prin acces endooral (Topalo V., Smiricinski E.) [18], însă nu a obținut întrebuințare largă.

Osteosinteza mandibulei prin acces endooral cu fixarea miniplăcilor din titan pe linia optimală de osteosinteză, după părerea unor autori, nu necesită imobilizare bimaxilară în continuare. Astfel devine posibilă preluarea precoce a funcțiilor prin înlăturarea imobilizării intermaxilare chiar imediat postoperator [1,2,3,9,25,28]. Aceasta asigură alimentația fiziologică, respectarea igienei cavității bucale și condiții optimale pentru ventilația pulmonară, deci preîntîmpină toate neajunsurile imobilizării intermaxilare descrise anterior.

Tehnica operației prin această metodă cere de la chirurg anumite abilități și respectarea obligatorie a recomandărilor metodice. Metoda are o răspîndire largă și se bucură de recunoștință în viziunea multor specialiști (Cawood J. 1985; Khouri M. Champy M., 1986; Ikemura K., Hiduka H., Eton T et al. 1988; Hillerup S., Nattestad A 1988; Takenashita G et al 1989) [2,3,7,8,9,29]. Cu toate acestea, unii autori recomandă limitarea indicațiilor utilizării acestei metode în anumite situații clinice a fracturilor de mandibulă. Ex: fracturi de mandibulă complicate cu proces inflamator sau cînd este posibil de aplicat tehnica unei metode mai simple. M.Champy (1986), Pape H.D. și Gerlach K.L, Railean S. [3,11] recomandă utilizarea metodei cu precauție la pacienții pînă la 13 ani, pentru a nu fi lezați mugurii dinților permanenți. De asemenea metoda nu este recomandată în cazul fracturilor însoțite cu defect de țesuturi moi, în fracturi infectate și la pacienții cu dereglări ale coagulării sîngelui. Gerlach K. și colab. (1983), utilizînd în practică această metodă de tratament, menționează că complicațiile postoperatorii au fost întîlnite în 13,5% cazuri (dehiscenta plăgii, fistule, abcese, traumatizarea rădăcinilor dentare, deplasarea fragmentelor, dereglarea ocluziei, osteomielite traumatică). Acest procent este destul de mare și, după părerea noastră, astfel de complicații ca dereglările de ocluzie și deplasarea fragmentelor, sunt condiționate de forțele ce acționează asupra mandibulei. Considerăm că o singură miniplacă propusă de către acești autori, plasată pe linia opimală de osteosinteză nu neutralizează aceste forțe în regiunea corpului și angulară a mandibulei.

În R. Moldova metoda de osteosinteză a mandibulei cu miniplăci din titan s-a aplicat mai tîrziu în comparație cu alte țări (Topalo V., 1999) [19]. Această metodă s-a implementat destul de lent. Rezerva specialiștilor față de miniplăcile din titan, după părerea noastră, era determinată de faptul că ele nu se produc în țară, iar firmele producătoare de peste hotare le propun la un preț înalt, inaccesibil pentru pacienții noștri, atitudinea precaută pentru o metodă nouă, instrumentar și manopere chirurgicale diferite de cele clasice. De asemenea aplicarea miniplăcilor se efectua prin acces exooral cu toate dezavantajele sale. Din această cauză și în clinica de chirurgie oro-maxilo-facială din R. Moldova s-a necesitat studierea și elaborarea noilor metode de osteosinteză ale mandibulei.

În baza celor relatate, putem stabili, că principiile tratamentului contemporan al fracturilor de mandibulă suferă schimbări odată cu: evoluția metodelor de tratament, dezvoltarea progresului tehnico-științific, apariția noilor cerințe din partea societății. Astfel putem enumera următoarele **principii contemporane** [12,13,16,17,28]:

- Repoziția anatomică corectă a fragmentelor;
- Asigurarea unui contact intim între fragmente;
- Fixarea rigidă, stabilă a fragmentelor, care exclude mobilitatea lor sau deplasarea secundară pentru toată perioada necesară consolidării fragmentelor. Dacă se respectă această condiție, nu este necesară imobilizarea intermaxilară;
- Tactica dintelui din linia de fractură;
- Tratamentul medicamentos prevede preîntâmpinarea complicațiilor în perioada de consolidare. Se indică preparate antibacteriene, medicamente care îmbunătățesc proprietățile reologice ale sîngelui și microcirculația tisulară, preparate antihistaminice, imunomodulatorii, preparate ce stimulează osteogeneza;
- Crearea condițiilor pentru alimentația parenterală și igiena cavității bucale;
- Preluarea precoce treptată a solicitării funcționale.

Pentru ameliorarea eficacității tratamentului chirurgical al pacienților cu fracturi de mandibulă, noi am luat în considerație aceste principii. Numai respectarea lor asigură o vindecare osoasă primară în termenii optimali.

### **Conduita în tratamentul pacienților cu fracturi de mandibulă**

Multitudinea situațiilor clinice posibile ale fracturilor de mandibulă face dificilă alegerea tacticii de tratament. Apariția noilor metode de tratament ortopedic și chirurgical, a dispozitivelor de fixare a fragmentelor și nu în ultimul rînd a cerințelor pacienților la o reabilitare precoce pentru integrarea mai rapidă în societate, deasemenea pune specialiști în domeniu la o dilemă în alegerea metodelor optime de tratament ce ar corespunde principiilor contemporane.

Propunem diverse algoritme de tratament al pacienților cu fracturi de mandibulă (algoritm 1-5). Ele orientează medicii practicieni, mai cu seamă pe cei tineri, în terminologia de specialitate, ajută specialiștii în domeniu la alegerea metodei optime de tratament.

La baza algoritmilor propuse a conduitei în tratamentul fracturilor de mandibulă au servit sinteza rezultatelor tratamentului chirurgical prin acces endooral și exooral la 142 pacienți cu fracturi de mandibulă. Au fost examinați, operați și supravegheați acești pacienți în perioada anilor 2002 – 2008. Fixarea fragmentelor s-a efectuat cu fir metalic, șuruburi, miniplăci cu șuruburi. În dependență de accesul la focarul de fractură pacienții au fost separați în două grupuri: **Grupul de studiu** l-au constituit 95 pacienți, operați prin acces endooral; **grupul de referință** - 47 pacienți operați prin acces exooral.

Pacienții cu fracturi de mandibulă se examinează clinic și paraclinic pentru stabilirea diagnosticului. Acordarea ajutorului medical pacienților cu fracturi de mandibulă prevede restabilirea formei și funcției, crearea condițiilor optime pentru vindecarea și prevenirea complicațiilor septice. În acest scop, încă la etapa acordării primului ajutor medical, se efectuează un complex de măsuri curative: imobilizarea sigură a fragmentelor, administrarea tratamentului medicamentos, crearea condițiilor pentru alimentarea pacienților și igiena cavității bucale. Tratamentul ortopedic al fracturilor de mandibulă se poate considera ca unul de bază, fiind instituit inițial la toți pacienții prin imobilizarea curativă intermaxilară cu diverse dispozitive.

Pregătirea preoperatorie a pacienților a inclus:

- Examenul clinic subiectiv și obiectiv, paraclinic de laborator și radiologic;
- Consultația altor specialiști;
- Stabilirea diagnozei și planului de tratament;
- Tratamentul medicamentos care prevede preîntâmpinarea complicațiilor. Se indică preparate antibacteriene, medicamente care îmbunătățesc proprietățile reologice ale sîngelui și microcirculația tisulară, preparate antihistaminice, imunostimulanți, preparate ce stimulează consolidarea fragmentelor, tratament medicamentos concordat cu alți specialiști la prezența afecțiunilor asociate, combinate sau concomitente de ordin general;

- În perioada preoperatorie pacienții sunt examinați de către medicul anesteziolog pentru evaluarea posibilității anesteziei generale prin intubare nazotraheală. Intubarea nazotraheală, după părerea noastră, este optimală pentru efectuarea osteosintezei mandibulei prin acces endooral.
- Prelucrarea chirurgicală primară a fracturii include:
  - Aplicarea atelelor confecționate individual sau standard la maxilă și mandibulă la toți pacienții denți în vederea rezolvării fracturii prin metoda conservativ-ortopedică;
  - Repoziția - repunerea manuală, instrumentală sau ortopedică în poziție anatomică corectă a fragmentelor deplasate. Se efectuează sub anestezie locală înainte de imobilizarea intermaxilară. Dacă nu se reușește repoziția fragmentelor unimomentan, ele pot fi repuse treptat în timp, cu ajutorul tracțiunii elastice;
  - Imobilizarea - menținerea fragmentelor în poziție anatomică corectă prin fixarea elastică sau rigidă a mandibulei în ocluzie centrică pentru perioada necesară consolidării;
  - Fixarea fragmentelor;
  - Tactica dintelui din linia de fractură.

În cazul reducerii deplasării și menținerea fragmentelor în poziție anatomică corectă apreciată clinic și la radiografia de control, vom considera **tratamentul ortopedic efectiv**. Pentru consolidarea fragmentelor vom menține imobilizarea intermaxilară pentru 21-28 zile.

Imposibilitatea reducerii deplasării fragmentelor cu diverse atele sau alte procedee ortopedice (adresare tardivă, fracturi complicate multieschiloase, oblice, interpoziția țesuturilor moi, dinți, eschile, fracturi patologice) a fost considerată indicație către osteosinteză. De asemenea indicație către osteosinteză este imposibilitatea imobilizării intermaxilare (edentații totale, subtotale, parțiale; dinți lezionați, abraziți, mobili) sau contraindicații către imobilizare (pacienți ce suferă de epilepsie cu accese periodice, pacienți cu dereglări a funcției locomotorii, cu dereglări psihice, pacienții cu boli de ordin general, de asemenea cu anchiloză ATM, contractura musculară, constricția țesuturilor moi etc.). Tratamentul chirurgical primar se va efectua și în cazul imposibilității instalării dispozitivelor ortopedice (edentații totale, subtotale, parțiale; dinți mobili; dinți abraziți, lezionați, pacienți cu contraindicații către imobilizare).

Pentru micșorarea perioadei de imobilizare, chiar și în cazul tratamentului ortopedic efectiv, la dorința pacienților se poate recurge la **osteosinteză**. Numai prin osteosinteză fragmentele pot fi fixate suficient de stabil, fapt ce permite înlăturarea imobilizării intermaxilare imediat postoperator cu preluarea precoce a funcțiilor mandibulei.

### **Conduita față de dinții din focarul de fractură**

În dependență de situația clinică vom avea o decizie radicală sau conservativă față de dinții din focarul de fractură. Este condiționată această decizie de ruperea fascicului vasculo-nervos al dintelui intact, care suferă un proces de necroză pulpară, devenind ulterior el însuși un izvor septic pentru focarul de fractură. Dinții cu procese patologice periapicale pot fi sursă de infecție cu diseminarea procesului infecțios în focarul de fractură. Dinții mobili, dinții fracturați pot fi conductori ai mediului septic bucal către focarul de fractură. Totodată, dinții de pe fragmentul distal, prin antagonism cu omonimii superiori se vor opune deplasărilor secundare ale fragmentului respectiv. Iar extracția unui dinte frontal poate duce la complexe de imperfecțiune mai ales la persoanele tinere.

Așadar, pentru a determina conduita față de dintele din focarul de fractură, prin examen clinic și radiologic, vom stabili rolul lui funcțional și fizionomic, aportul său în contenția fragmentelor, de asemenea și pericolul de dezvoltare a complicațiilor infecțioase.

**Rolul dintelui în contenția fracturii.** Fragmentul, care conține dintele, are un relief convex datorită conturului rădăcinii dintelui sau coroanei lui (dacă dintele este inclus), iar fragmentul opus

are un relief concav reprezentat de forma restului de alveolă. Astfel, cele două suprafețe ale fragmentelor ușor se suprapun în poziție corectă, după fenomenul matricei și patricei, opunându-se rotațiilor și deplasărilor în sens orizontal. În regiunea procesului alveolar, după extracția dintelui din linia fracturii vor rămâne doar cele două corticale internă și externă cu suprafețe înguste greu de suprapus exact. Din aceste motive, dintele cu indicații relative către extracție din focarul de fractură va fi menținut pentru conținutul fracturii timp de 2 săptămâni până la formarea calusului fibros, capabil să mențină fragmentele. Dacă dintele are stabilitate bună și putem aprecia că sub supraveghere și protecția antimicrobiană va depăși perioada de imobilizare, el va fi păstrat. După înlăturarea imobilizării dintelul în cauză este extras sau tratat endodontic. În fracturile de corp și angulare ale mandibulei, prezența dinților pe fragmentul mic va împiedica deplasările în sens vertical, prin antagonismul cu omonimii superiori.

**Stabilitatea sau mobilitatea dinților din focarul de fractură.** Dinții mobili din focarul de fractură nu au șansa să devină stabili după tratament. Ei vor servi ca conductori ai mediului septic bucal către focarul de fractură, măbind frecvența complicațiilor septice. Astfel, chiar dacă dintelul este integru, dar mobil el se va extrage. Dinții stabili din focarul de fractură vor fi păstrați. Ei vor fi utilizați la aplicarea sistemelor de imobilizare. Chiar dacă un astfel de dinte prezintă distrucție coronară și nu are antagonism cu omonimii superiori, el va contribui la conținutul fracturii prin relieful său radicular și merită păstrat timp de 2 săptămâni.

**Dinții cu procese patologice.** Dinții cu proces patologic periapical din focarul de fractură indiferent de starea lor de integritate și stabilitate sunt extrași pentru preîntâmpinarea complicațiilor septice. Vor fi extrași de asemenea și dinții cu procese periapicale din vecinătatea focarului de fractură.

**Rolul funcțional al dinților din focarul de fractură.** Dinții au un rol important în masticatie. Păstrarea dinților din focarul de fractură este indicată când ei sunt stabili, intacti și fără procese patologice periapicale, sub protecția antibiotică și tratament endodontic după consolidarea fracturii.

**Rolul fizionomic al dinților din focarul de fractură.** Dinții frontali au un rol fizionomic și fonetic. Extracția lor crează pacienților complexe de imperfecțiune, prin lipsa lor și atrofii pronunțate de os în timp, care se recuperează cu greu. Dinții frontali, ca și cei laterali, vor fi păstrați sub supraveghere și protecție antibiotică cu tratament endodontic după consolidarea fracturii.

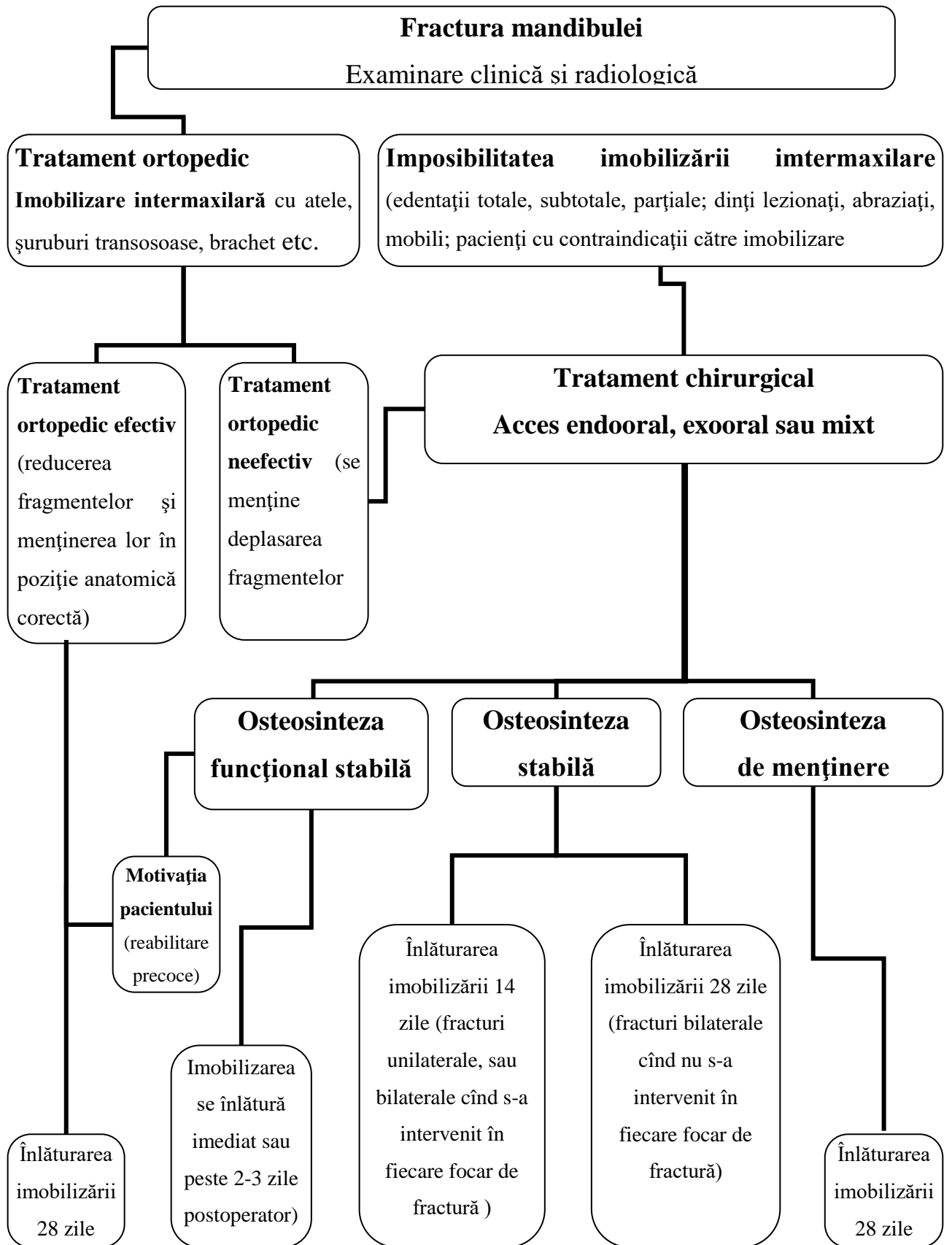
În cazul când focarul de fractură este supus osteosintezei, dinții din focarul de fractură, ce nu prezintă interes fizionomic sau funcțional se extrag. Dinții vor fi extrași înainte de re poziția fragmentelor. Dacă sunt mai multe fracturi în care nu se efectuează osteosinteza dinții vor fi supravegheați. Astfel, tactica medicului față de dinții din focarul de fractură poate fi variată și depinde de diferite situații clinice. Fiecare pacient a fost examinat minuțios clinic și radiologic și sa adoptat un plan de tratament individual.

### **Algoritme de conduită în tratamentul pacienților cu fracturi de mandibulă**

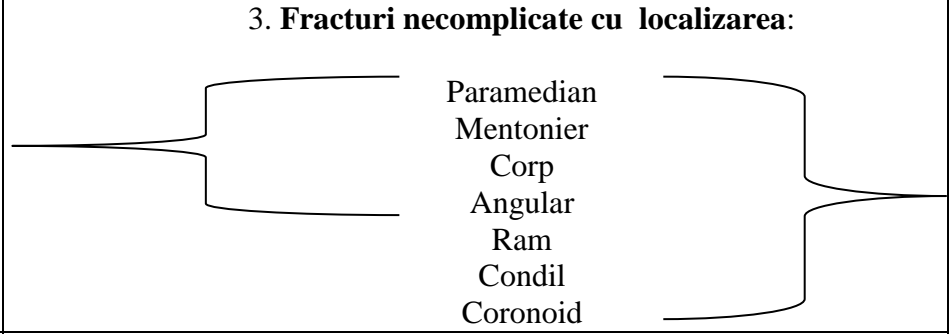
Tratamentul chirurgical se efectuează prin acces diferit cu diverse dispozitive de fixare a fragmentelor (algoritm 2). Acest algoritm orientează alegerea accesului în diverse situații clinice. Studiile noastre au demonstrat, că accesul endooral este superior accesului exooral pentru avantajele sale, însă este limitat de factori: ca timp de adresare, localizarea și gravitatea fracturii; miniplăcile din titan sunt dispozitivele de elecție vizavi de firul metalic și șuruburile decalate.



**Algoritm 1. Conduita în tratamentul pacienților cu fracturi de mandibulă**



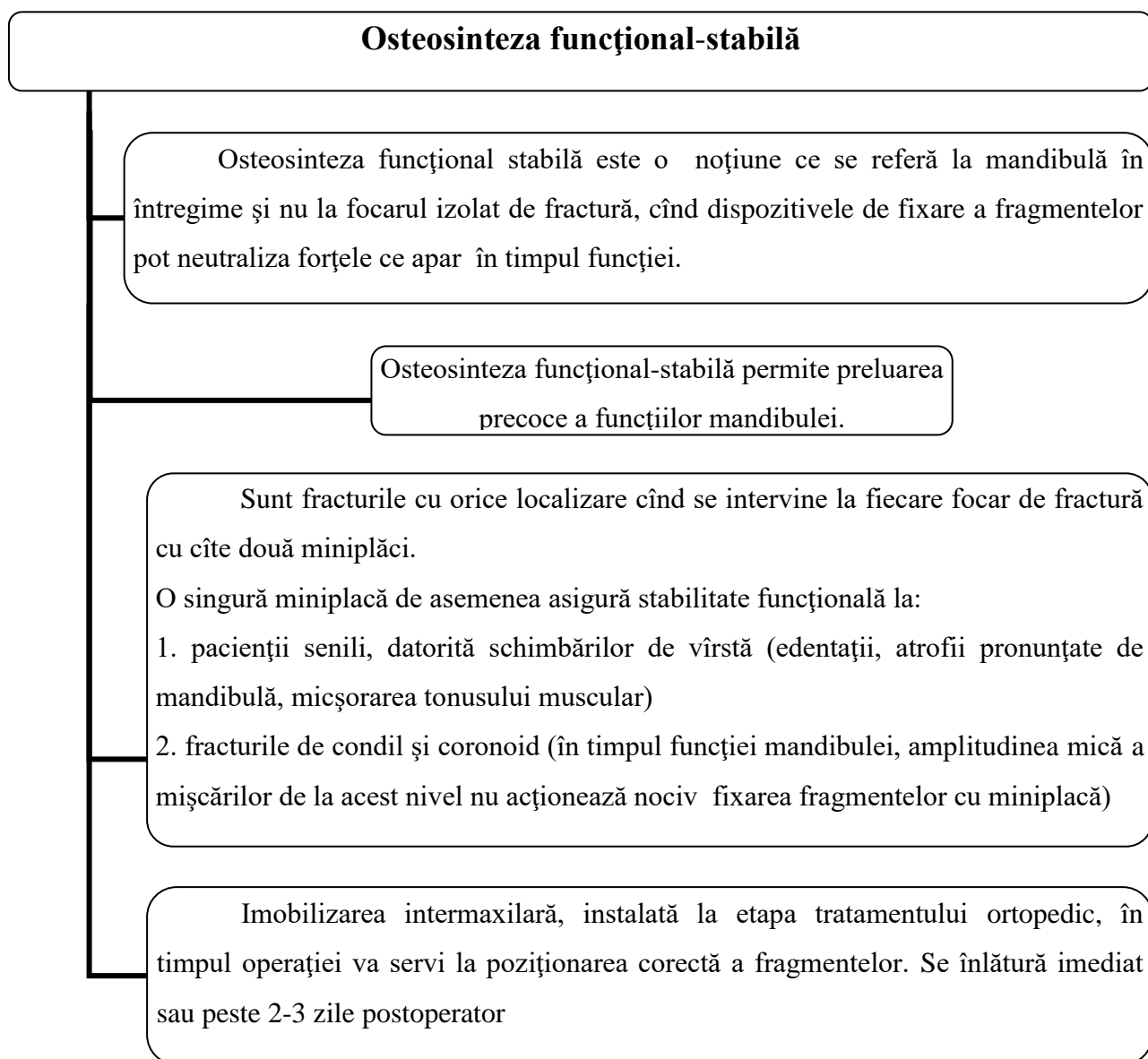
**Algoritm 2. Alegerea accesului în osteosinteza mandibulei**

Accesul endooral		Accesul exooral
	<p><b>1. Motivația:</b></p> <p>Anxietate</p> <p>Reabilitarea precoce</p> <p>Complicații:</p> <p>Cicatrici postoperatorii</p> <p>Posibilă traumatizarea formațiunilor anatomice importante (ex: r. marginal a mandibulei (n.VII), a. și v.)</p>	
	<p><b>2. Adresare:</b></p> <p>Adresarea precoce (&lt;14 zile)</p> <p>Adresarea tardivă (&gt;14 zile)</p>	
Adresare precoce	<p><b>3. Fracturi necomPLICATE cu localizarea:</b></p> 	Adresare tardivă
	<p><b>4. Fracturi complicate:</b></p> <p>Fracture patologice în pseudotumori, tumori, inflamații</p> <p>Consolidare vicioasă, pseudoartroza</p>	
Adresare precoce localizarea Pr-M-Cp-A	<p>Fracturi multieschiloase:</p> <p>Eschile mici ce nu interesează integritatea mandibulei</p> <p>Eschile mari ce interesează integritatea mandibulei</p> <p>Defecte de țesut osos:</p> <p>Mici - ce nu interesează integritatea mandibulei:</p> <p>    În regiunea procesului alveolar</p> <p>    În regiunea marginii bazilare, ramului</p> <p>Mari - ce interesează integritatea mandibulei:</p> <p>    În regiunea procesului alveolar</p> <p>    În regiunea marginii bazilare, ramului</p> <p>Fracture asociate cu fracturi ale etajului mijlociu al feței</p> <p>Fracturi oblice</p> <p>Fracturile la pacienții cu edentație totală, subtotală sau parțială</p> <p>Fracturi la pacienți cu contraindicații către imobilizarea intermaxilară (TCC, boli psihice, patologii cerebrovasculare)</p>	Adresare precoce localizarea R-Cd-Cr, adresare tardivă localizarea Pr-M-Cp- A-R-Cd-Cr
	Limitarea deschiderii gurii: patologii ATM, constricții, microstomia	
	Plagă externă în regiunea focarului de fractură	
	Patologii ale mucoasei cavității bucale (stomatite, ulcere, tumori etc.) în regiunea focarului de fractură	

Pentru a ușura alegerea tacticii de tratament chirurgical am sistematizat metodele de osteosinteză în funcție de dispozitivul de fixare a fragmentelor, stabilitatea fixării, termenii de imobilizare intermaxilară și reabilitare a pacienților. Astfel, am propus termenii: osteosinteză de menținere, osteosinteză stabilă, osteosinteză funcțional-stabilă.

**Osteosinteza funcțional-stabilă** a mandibulei este intervenția chirurgicală, ce prezintă poziția anatomic corectă a fragmentelor și fixarea lor stabilă cu ajutorul unor dispozitive, care asigură funcția postoperatorie fără imobilizare intermaxilară.

### Algoritm 3. Osteosinteza funcțional-stabilă



Osteosinteza funcțional stabilă este o noțiune care se referă la mandibulă în întregime și nu la focarul izolat de fractură. Dacă o atribuim mandibulei, atunci la această categorie se referă fracturile de orice localizare, când se intervine la fiecare focar de fractură cu câte 2 miniplăci. La pacienții senili datorită schimbărilor de vîrstă (edentații, atrofie pronunțată de mandibulă, micșorarea tonusului muscular) o miniplacă asigură stabilitatea funcțională. La fracturile de condil și coronoid stabilitatea funcțională, de asemenea, poate fi obținută prin aplicarea unei singure miniplăci, deoarece forțele de desfacere a fragmentelor în regiunile respective sînt mai mici.

Imobilizarea intermaxilară se înlătură intraoperator sau în primele trei zile, postoperator. Osteosinteza funcțional-stabilă poate fi efectuată la toți pacienții, chiar și la cei cu tratament ortopedic efectiv, atunci când nu sunt indicații către osteosintează, însă pacienții doresc micșorarea perioadei de imobilizare pentru reabilitarea și integrarea precoce în societate (Fig.1).

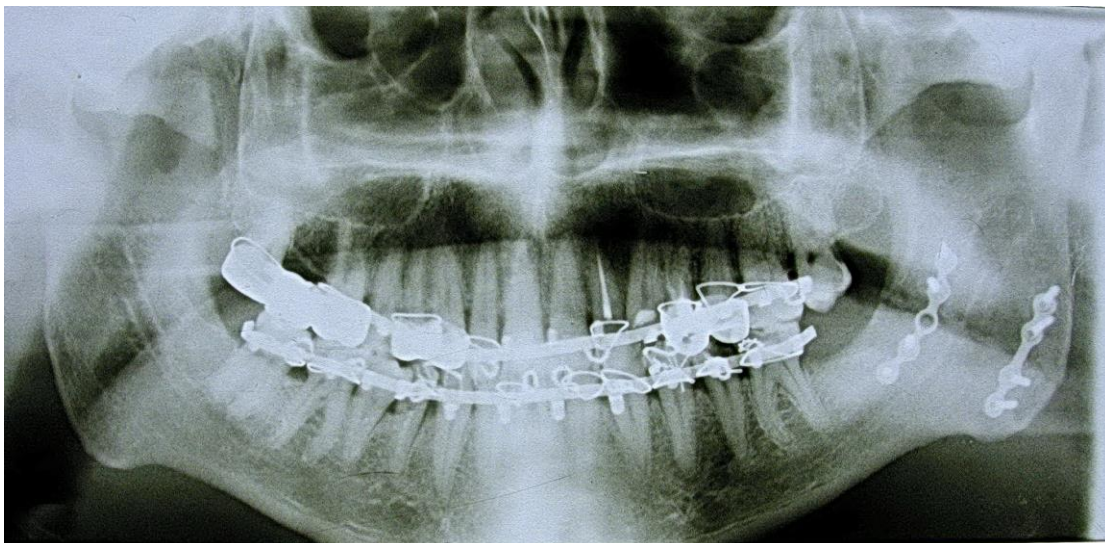


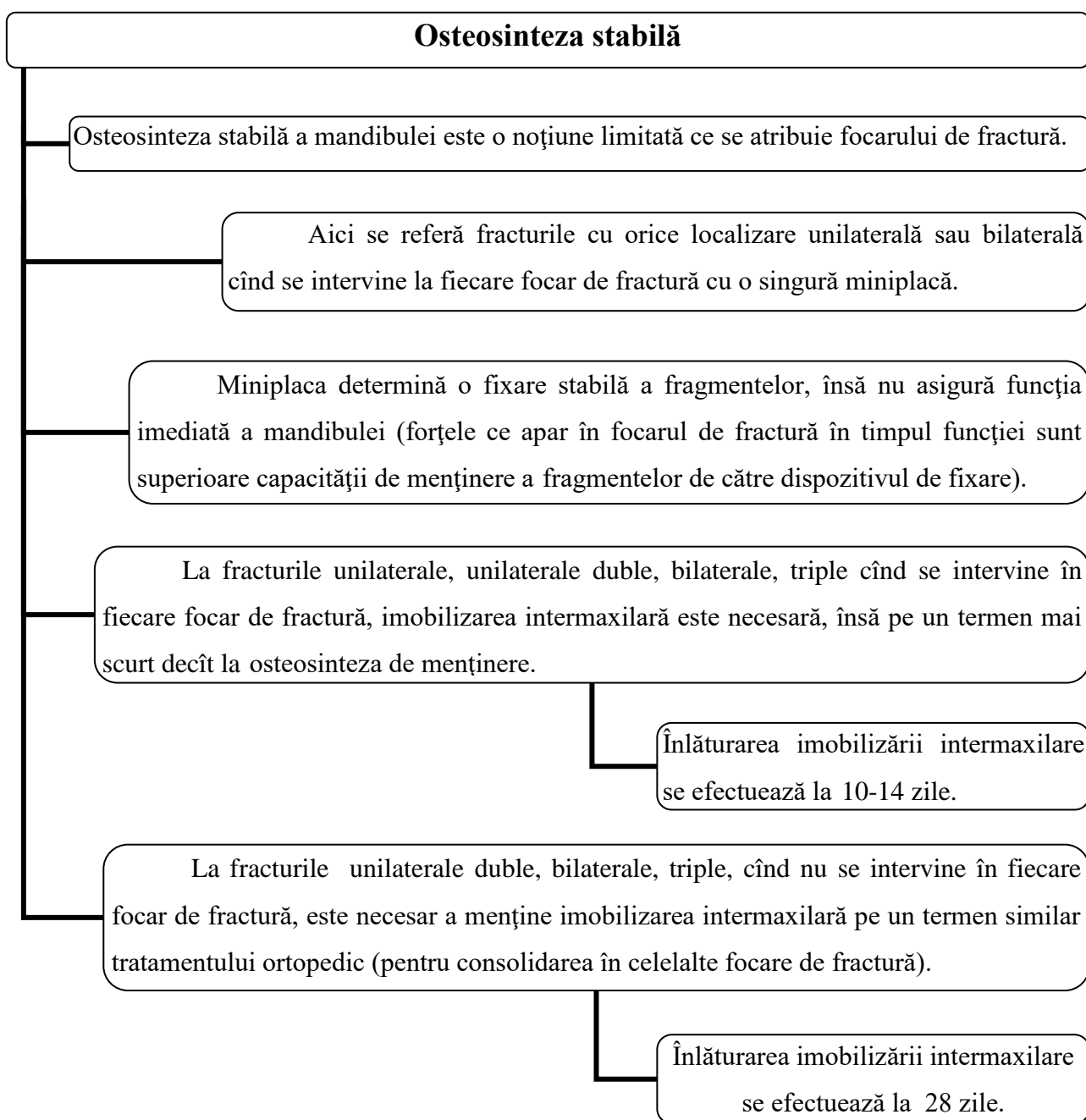
Fig.1. Osteosinteza funcțional-stabilă cu două miniplăci în regiunea angulară stînga, a 2-a zi postoperator.

Osteosinteza funcțional-stabilă este metoda optimă de rezolvare a fracturilor de mandibulă, însă pentru realizarea ei, sunt necesare anumite cheltuieli pentru instrumentar special și dispozitive de fixare, suportate de către compania de asigurare. Aceste cheltuieli nu se răsfrîng asupra pacienților asigurați. Când posibilitățile materiale ale pacienților neasigurați nu permit a realiza obiectivele sus menționate, se recurge la osteosinteza în focarul de fractură unilateral sau bilateral cu deplasare pronunțată. Astfel se recurge și în cazul pacienților care nu doresc intervenție în toate focarele de fractură (din cauza anxietății e.t.c.). De asemenea se procedează când sunt limitate condițiile tehnice (lipsa sau necorespunderea sistemelor de fixare). Astfel apare noțiunea de osteosintează stabilă (Fig.2).

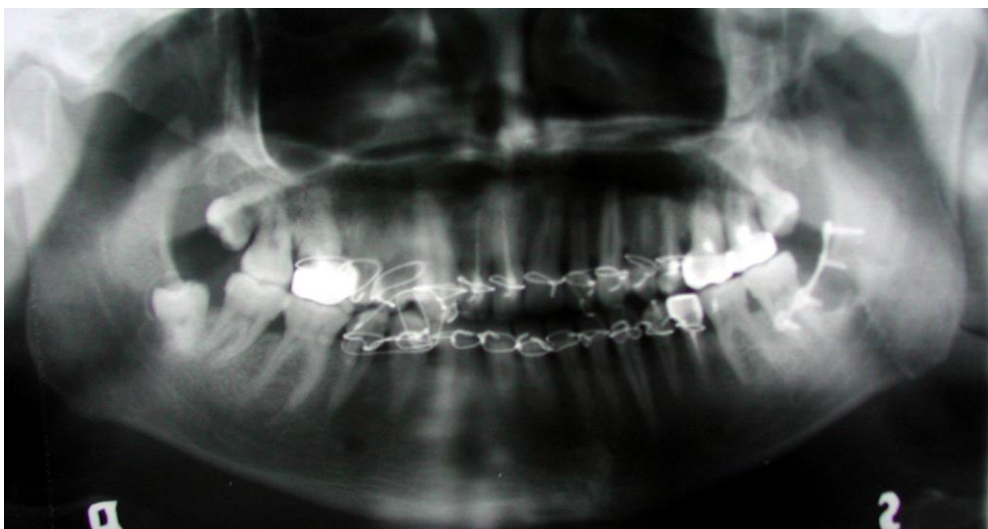

Fig.2. Osteosinteza stabilă sa efectuat cu miniplacă în regiunea angulară stînga prin acces exooral

#### Algoritm 4. Osteosinteza stabilă



**Osteosinteza de menținere** este o noțiune limitată atribuită focarului de fractură, la care dispozitivele de fixare au proprietăți fizico-mecanice insuficiente pentru asigurarea fixării stabile a fragmentelor (Ex: fir metalic, șuruburi decalate, tije sau asocierea lor). Aceste dispozitive au scopul de a menține fragmentele pentru toată perioada necesară consolidării, 21 – 28 zile cu imobilizarea bimaxilară obligatorie.

### Algoritm 5. Osteosinteza de menținere

#### Osteosinteza de menținere

Osteosinteza de menținere este o noțiune limitată ce se atribuie focarului de fractură.

Dispozitive de fixare: fir metalic, șuruburi decalate, tije sau asocierea lor.

Aceste dispozitive nu asigură o stabilitate rigidă a fragmentelor, deoarece nu se opun tuturor forțelor care acționează în focarul de fractură. Ele doar le mențin în poziția anatomică corectă după re poziția lor. Metoda poate fi folosită doar în asociere cu metodele ortopedice de imobilizare.

Osteosinteza de menținere necesită imobilizarea intermaxilară obligatorie pe toată perioada de consolidare.

Înlăturarea imobilizării intermaxilare la 28 zile, la fel ca și în cazul tratamentului ortopedic

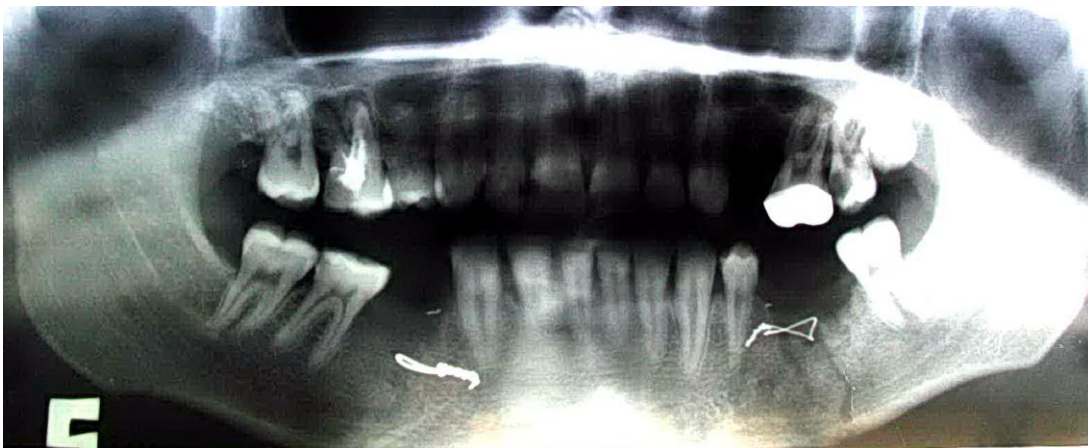


Fig.3. Osteosinteza de menținere cu fir metalic în regiunea mentonieră bilaterală, peste o lună de la osteosinteză.

## CONCLUZII

1. Algoritmeme propuse orientează medicii practicieni, mai cu seamă pe cei tineri, în terminologia de specialitate, ajută specialiștii în domeniu la alegerea metodei optimale de tratament
2. Osteosinteza funcțional-stabilă poate fi obținută cu miniplăci, ținând cont de biomecanica mandibulei fracturate indiferent de acces.
3. Osteosinteza funcțional-stabilă prin acces endooral permite reabilitarea funcțională precoce a pacienților.
4. Analiza comparativă a evoluției tratamentului în funcție de dispozitivul de fixare a fragmentelor a demonstrat prioritatea miniplăcilor față de firul metalic și șuruburile decalate.

## RECOMANDĂRI PRACTICE

Tendențele contemporane de tratament chirurgical al traumatizațiilor prevăd cerințe noi atât din partea pacienților (suferințe minimale, reabilitare precoce, fără complicații), cât și din partea medicilor specialiști (metode de tratament chirurgical efective cât mai simple, mai rapide, mai puțin traumatice și cu rezultate înalte). Pentru a corespunde tendințelor contemporane ale tratamentului chirurgical al pacienților cu fracturi de mandibulă propunem recomandări practice care sunt o sinteză a studiului dat.

1. Se va recurge la accesul endooral în toate cazurile posibile (vezi **algoritmul 2**) datorită avantajelor sale și numai în cazurile imposibile vom recurge la accesul exooral.
2. Recomandăm miniplăcile din titan care sunt dispozitivele de elecție vizavi de firul metalic și șuruburile decalate.
3. Osteosinteza mandibulei prin acces endooral cu miniplăci din titan este o metodă actuală ce corespunde tendințelor contemporane de tratament chirurgical al traumatizațiilor.
4. Pentru aplicarea miniplăcilor în regiunea angulară recomandăm trei variante. Indicațiile alegerii fiecărei variante sunt în funcție de particularitățile anatomice ale regiunii. În varianta 1 și 2 se aplică o singură miniplacă pentru care am propus noțiunea de „**osteosinteză stabilă**” (vezi **algoritmul 4**). În varianta 3 se aplică două miniplăci (prima la marginea alveolară prin varianta 1 sau 2, iar a doua la marginea bazilară) pentru care am propus noțiunea de „**osteosinteză funcțional stabilă**” (vezi **algoritmul 3**).
5. Pentru facilitarea manoperelor chirurgicale prin acces endooral în regiunea angulară recomandăm crearea accesului transcutan.
6. Osteosinteza funcțional-stabilă poate fi efectuată la toți pacienții, chiar și la cei cu tratament ortopedic efectiv, atunci când nu sunt indicații către osteosinteză, însă pacienții solicită micșorarea perioadei de imobilizare pentru reabilitarea și integrarea precoce în societate.
7. În cazul lipsei miniplăcilor sau a instrumentarului adecvat pentru instalarea lor nu vom neglija firul metalic pentru care am propus noțiunea de „**osteosinteză de menținere**” (vezi **algoritmul 5**).
8. Recomandăm utilizarea în practica medicală a noțiunilor de „**osteosinteză de menținere**”, „**osteosinteză stabilă**”, „**osteosinteză funcțional-stabilă**”, care iau în considerație dispozitivul de fixare, stabilitatea fixării, termenii de imobilizare intermaxilară și reabilitare a pacienților operați cu fracturi de mandibulă.

## BIBLIOGRAFIE

1. BOLOURIAN, R., LAZOW, S., BERGER, J. Transoral 2.0-mm miniplate fixation of mandibular fractures plus 2 week maxillomandibular fixation: a prospective study. *J. Oral Maxillofac. Surg.* 2002. Feb. 60(2):167-70. State University of New York Health Science Center at Brooklyn/Kings County.
2. CAWOOD, JI. Small plate osteosynthesis of mandibular fractures. *British Journal of Oral Maxillofac. Surg.* 1985. Apr. 23(2) p.77-91.
3. CHAMPY, M., LODDÉ, JP., SCHMITT, R. et.al. Mandibular osteosynthesis by miniature screwed plates via a buccal approach. *J. Maxillofac. Surg.* 1978. Feb. 6(1). p.14-21.
4. CHELE, N. *Optimizarea tratamentului complex a fracturilor de mandibulă*. Teză de doctor în științe medicale: 14.00.21 Chișinău, 2007.
5. HÎȚU, D. Problema socială a traumatismului maxilo-facial. Bioetica. Filosofia. Medicina practică: probleme de existență și de supravețuire ale omului. *Materialele conferinței a V-a Științifice Internaționale*. Chișinău, 2000. p. 275-276.
6. HULL, AM., DEVLIN, T. LOWE M. Psychological consequences of maxillofacial trauma: a preliminary study. *Br. Journal of Oral and Maxillofacial Surgery*. 2003. vol. 41. p. 317-322.
7. IKEMURA, K., KOUNO, Y., SHIBATA, H. et. al. Biomechanical study on monocortical osteosynthesis for the fracture of the mandible. *I. J. Oral Surg.* 13, 1984. p. 307.
8. MASAKI, K., TAMIO, N., GENJI, S. Effects of Maxillomandibular Fixation on Respiration. *Journal of Oral and Maxillofacial Surgery*. 1993. vol. 51. p. 992 - 996.
9. MYRON, R., TUCKER, C., RAYMOND, P. et.al. Rigid fixation for maxillofacial surgery. 1991 Philadelphia, Pennsylvania. p. 190 – 232.
10. OUATU V., CHELE N., HITU D. Frecvența traumatismelor maxilo-faciale în dependență de regiunea anatomică, gen, profesie și vîrstă. *Tezele conferinței științifice*. 1996. p. 392.
11. RAILIAN, S. Actualități în tratamentul traumatismelor oro-maxilo-faciale la copii. Chișinău, 2001. p. 25-28, 45-56.
12. SÎRBU, D. Osteosinteza endoorală funcțională stabilă a mandibulei cu miniplăci din titan. *Curierul medical*. Nr 4(286), 2005. p. 27 – 30.
13. SÎRBU, D. Reabilitarea precoce a pacienților cu fracturi de mandibulă. *Zilele Facultății de Medicină Dentară*. Ediția a IX. Iași- România, 4-6 martie 2005. p. 279-281.
14. STACEY, DH., DOYLE, JF., MOUNT, DL. et. al. Management of mandible fractures. *Plast. Reconstr. Surg.* 2006. Mar 117(3) p. 48e - 60e.
15. TIMOȘCA, G., BURLIBAȘA, C. Chirurgie orală și maxilofacială. Chișinău, 1992. p. 243-318.
16. TOPALO V., SÎRBU D. Aspecte contemporane de osteosinteză a mandibulei. *Anale științifice ale USMF "N.Testemițanu"*. Volumul 3. *Probleme clinico-chirurgicale, ale sănătății mamei și copilului*. *Zilele Universității (17-18 octombrie 2002)*, Ediția III. Chișinău, 2002. p. 361-366.
17. TOPALO V., SÎRBU D. Osteosynthese de la mandibule par acces endooral. *Archives of the Balkan Medical Union*. 70 th anniversary. June 2002. p. 162-163.
18. TOPALO V., SÎRBU D., SMIRICINSCHI E. Osteosinteza mandibulei cu fir metalic prin acces endooral. *Conf. practico-științ. "Urgențe traumatologice - actualități și perspective"*. Chișinău, 2001. p. 16-18.
19. TOPALO V., SMERICINSCHI E., SOCOLOV S. Osteosinteza intraorală în tratamentul fracturilor de mandibulă. *Culegere de lucrări închinată aniversării a 50 de ani de la fondarea policlinicii municipale or. Chișinău*, 1995. p. 69-70.
20. ȘCERBATIUC, D., CHELE, N., OUATU, V. Tratamentul complex al bolnavilor cu fracturi de mandibulă. *Probleme actuale de stom., culegere de lucrări închinată aniv-ii a 50 ani Pol. Municipale*. 1995. p. 56-57.



21. WILLIAMS, JG., CAWOOD, JI., Effect of intermaxillary fixation on pulmonary function *Int. J. Oral Maxillofac. Surg.* 19, 1990. p. 76.
22. АЛЕКСАНДРОВ, Н. М., АРЖАНЦЕВ, П.З. Травмы челюстно-лицевой области. Москва «Медицина» 1986. стр. 72 – 81.
23. БАЛИНА, В. Н., АЛЕКСАНДРОВ, Н. М. Клиническая оперативная челюстно-лицевая хирургия. Санкт-Петербург «Специальная литература» 1998. стр. 47 – 56.
24. БЕРНАДСКИЙ, Ю. И. Травматология и восстановительная хирургия челюстно-лицевой области. Киев, 2002. стр. 389.
25. ВАСИЛЬЕВ, А. В., ПОПОВ, С. А. Уточнение показаний к оперативной фиксации отломков нижней челюсти металлическими пластинками. *Вестн. хирургии*, 1992. N 3. стр. 368 - 372.
26. ГУЦАН, А. Е. *Остеосинтез нижней челюсти гетерогенными фиксаторами.* Диссертация на соискание степени канд.мед.наук. Кишинев, 1964г. стр. 16 - 43
27. КУЧЕРГИН, В. В. Ортопедическое лечение переломов нижней челюсти. Вопросы клинической и профилактической медицины : *Тез. науч. работ, посвящ. 30-летию Воен.-мед. фак. при Саратов. мед. ун-те.* Саратов, 1995. стр. 49-50.
28. МАТРОС-ТАРАНЕЦ, И. Н. Функционально-стабильный остеосинтез нижней челюсти. Донецк, 1998. стр. 242.
29. ОЛЕННИКОВА, М. М. *Сравнительная оценка методов внутриротового остеосинтеза при переломах нижней челюсти и их осложнениях* : Дис. ... канд. мед. наук : 14.00.21. Новосибирск, 1996. стр. 134.
30. РЕДИНОВА, Т. Л., КОЛЕСНИКОВ, С. Н. Влияние шин на состояние твердых тканей зубов и пародонта у больных с переломами челюстей. *Стоматология* 1998. Том 77, 1, стр. 42 – 44.