

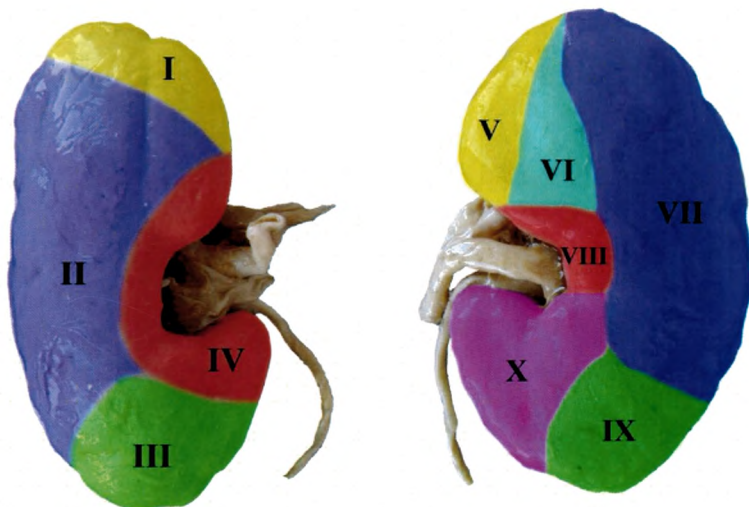
677.6  
K 56

Министерство Здравоохранения, Труда и Социальной Защиты Республики Молдова

Государственный Медицинский и Фармацевтический Университет имени  
Николае Тестемицану

КАФЕДРА АНАТОМИИ И КЛИНИЧЕСКОЙ АНАТОМИИ

# МОРФОЛОГИЯ ПОЧЕК



КИШИНЭУ

2021

677.6  
K56

Министерство Здравоохранения, Труда и Социальной Защиты Республики Молдова

**Государственный Медицинский и Фармацевтический Университет имени  
Николае Тестемицану**

КАФЕДРА АНАТОМИИ И КЛИНИЧЕСКОЙ АНАТОМИИ

**СЕРГЕЙ КОВАНЦЕВ, НАТАЛЬЯ МАЗУРУК, ОЛЬГА БЕЛИК**

# **МОРФОЛОГИЯ ПОЧЕК**



КИШИНЭУ

2021

## Оглавление

Введение.....	7
I. Анатомия почек и забрюшинного пространства.....	9
1.1. Формы почек и их клиническое значение.....	16
1.2. Размеры почек.....	23
II. Аномалии развития.....	32
2.1. Аномалии количества.....	33
2.2. Аномалии положения.....	36
2.3. Аномалии взаимоотношения двух почек.....	40
2.4. Аномалии структуры.....	45
III. Чашечно-лоханочная система почки.....	53
IV. Кровоснабжение почек.....	73
4.1. Артерии.....	74
4.2. Сегменты почки.....	93
4.3. Вены.....	96
V. Иннервация почек.....	103
Заключение.....	113
Литература.....	114

## Сокращения:

ЦНС – центральная нервная система;

ЖКТ – желудочно-кишечный тракт;

РКИ – рено-кортикальный индекс;

ЧЛС – чашечно-лоханочная система;

КТ – компьютерная томография;

УЗИ – ультразвуковое исследование.