

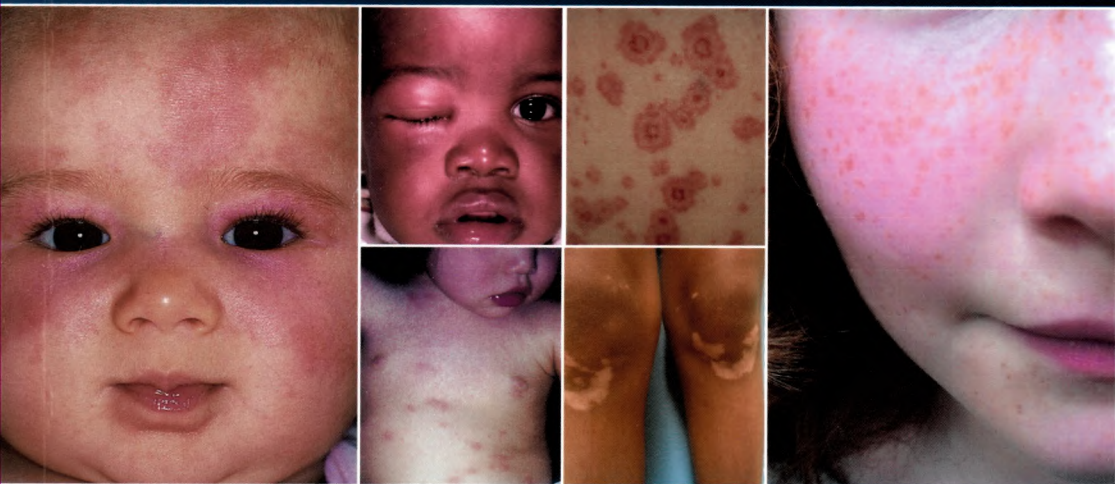FITZPATRICK

676.5  
K 20

ATLAS COLOR ȘI SINOPSIS DE

# DERMATOLOGIE PEDIATRICĂ

EDIȚIA A TREIA



KAY SHOU-MEI KANE  
VINOD E. NAMBU DIRI  
ALEXANDER J. STRATIGOS

CĂLIN GIURCĂNEANU  
FLORICA ȘANDRU  
ALIN CODRUȚ NICOLESCU  
Editorii versiunii în limba română

Mc  
Graw  
Hill  
Education

 **Hipocrate**

646.5  
K 90

# **FITZPATRICK**

# **ATLAS COLOR ȘI SINOPSIS DE**

# **DERMATOLOGIE PEDIATRICĂ**

EDIȚIA A TREIA

**Kay Shou-Mei Kane, MD**

**Vinod E. Nambudiri, MD, MBA**

**Alexander J. Stratigos, MD**

766360

UNIVERSITATEA DE STAT DE MEDICINĂ ȘI FARMACIE  
„NICOLAE TESTEMIȚANU”  
BIBLIOTECA  
ȘTIINȚIFICĂ MEDICALĂ

**Mc  
Graw  
Hill**  
Education

SL3  **Hipocrate**

# CUPRINS

Prefață

xix

Prefață la ediția în limba română

xx



## CAPITOLUL 1

### MANIFESTĂRI CUTANATE ALE NOU-NĂSCUȚILOR

2

#### Manifestări cutanate fiziologice ale nou-născuților

2

Vernix caseosa

2

Cutis marmorata

4

Alopecia la nou-născuți

6

#### Diverse tulburări cutanate ale nou-născutului

8

Miliaria, nou-născut

8

Milia

10

Acneea neonatorum

12

Eritem toxic neonatal

14

Melanoza pustulară neonatală tranzitorie

16

Acropustuloza infantilă eritematoasă

18

Lupus eritematos neonatal

20

Aplazia cutis congenitală

24

Noduli neurali heterotopici

26

Tragus accesoriu

28

Chist al trunchiului brahial

30

Mamelon accesoriu

32

#### Infectii neonatale congenitale

34

Infecția neonatală cu herpes simplex

34

Varicela congenitală

36

Sindromul „bluberry muffin baby”

38

Sifilis congenital

40

Candidoza congenitală

42

#### La nivelul țesutului subcutanat

44

Necroza subcutanată

44

Scleredemul neonatorum

46



## CAPITOLUL 2

### DERMATITELE ECZEMATOASE

48

#### Dermatita atopică

48

Dermatita atopică infantilă

52

Dermatita atopică a copilului

54

Dermatita atopică a adolescentului

56

#### Vergeturile

58

#### Lichenul simplex cronic

60

#### Prurigo nodular

62

#### Dermatita eczematooasă dishidrozică

64

#### Dermatita numulară eczematooasă

66

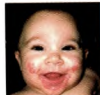#### Dermatita de contact

68

#### Dermatita seboreică infantilă

72

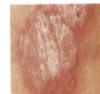xi



### CAPITOLUL 3

#### DERMATITA DE SCUTEC ȘI ERUPȚIILE PRODUSE ÎN ZONA SCUTECULUI 74

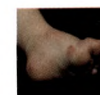Dermatita de scutec	74
<b>Erupții cutanate în zona scutecului</b>	78
Psoriazisul în zona scutecului	78
Infecția cu candida	80
Acrodermatita enteropatică	82
Granulom gluteal infantil	84
Histiocitoza cu celule langerhans în zona scutecului	86



### CAPITOLUL 4

#### TULBURĂRI DE PROLIFERARE EPIDERMICĂ 88

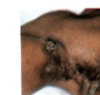<b>Psoriazis</b>	88
Psoriazis vulgar, forma gutată	92
Pustuloza palmo-platară	94
Psoriazis vulgar, forma eritrodermică	96
<b>Pitiriazis amiantacea</b>	98
<b>Dermatozele ihtioziforme și eritrokeratodermiile</b>	100
Bebeluşul collodion	102
Fătul arlechin	104
Ihtioza vulgară	106
Ihtioza x-linkată	108
Eritrodermia ihtioziformă buloasă congenitală	110
Ihtioza lamelară	112
Keratoză pilară	114
Pitiriazis rubra pilaris	116
Boala darier	118



### CAPITOLUL 5

#### MALADIILE BULOASE PRIMARE 122

<b>Epidermoliza buloasă</b>	122
Epidermoliza buloasă simplex	123
Epidermoliza buloasă joncțională	126
Epidermoliza buloasă distrofică	130
<b>Alte patologii</b>	134
Dermatoza buloasă cu depozite de ig a liniar	134



### CAPITOLUL 6

#### TULBURĂRI ALE GLANDELOR SEBACEE ȘI APOCRINE 138

Acneea vulgară	138
Acneea infantilă	142
Dermatita periorificială	144
Hidradenita supurativă	146


**CAPITOLUL 7**
**AFEȚIUNI ALE MELANOCITELOR****148**

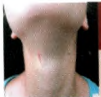<b>Nevi melanocitari dobândiți</b>	<b>148</b>
Nevul joncțional	150
Nev dermic	152
Nev compus	154
<b>Nevi melanocitari congenitali</b>	156
<b>Nevul melanocitar atipic „displazic”</b>	158
<b>Nevul albastru</b>	160
<b>Nevul cu halou</b>	162
<b>Nev spilus</b>	164
<b>Nev (cu celule fusiforme și epitelioid) Spitz</b>	166
Efelide	168
Lentigo simplex și sindroamele asociate lentiginelor	170
SINDROMUL PEUTZ-JEGHERS	174
SINDROMUL LENTIGINELOR MULTIPLE	176
<b>Maculele „cafea cu lapte” și sindroamele asociate</b>	178
Melanocitoză dermică congenitală (pata mongoloidă)	182
Nevul Ota, Nevul Ito	184


**CAPITOLUL 8**
**PATOLOGII VASCULARE ȘI LIMFATICE****186**

<b>Leziuni vasculare congenitale</b>	<b>186</b>
Petele capilare (petele somon)	186
Malformații capilare (pată de vin) și sindroame asociate	188
Hemangioame și sindroame asociate	192
<b>Proliferări vasculare benigne</b>	198
Angiomul păianjen	198
Angiomul cireașă	200
Angiokeratom	202
Granulomul piogenic	204
<b>Leziuni vasculare asociate cu boli sistemice</b>	206
Livedo reticularis	206
Cutis marmorata telangiectatica congenita	208
Telangiectazia hemoragică ereditară	210
<b>Patologii limfatice</b>	214
Malformații limfatice microchistice	214
Malformații limfatice macrochistice	216
Limfedemul	218


**CAPITOLUL 9**
**PROLIFERĂRI BENIGNE ALE EPIDERMULUI****220**

<b>Nevul epidermic</b>	<b>220</b>
<b>Nev epidermic verucos liniar inflamator</b>	222
<b>Sindroame ale nevilor epidermici</b>	224



## CAPITOLUL 10

### PROLIFERARI BENIGNE ALE ANEXELOR PIELII

226

Nevul sebaceu	226
Nevul comedonian	230
Tricoepiteliomul	232
Siringomul	234
Pilomatrixomul	236
Steatocistomul multiplex	238
Chistul trichilemal	240
Chistul de incluziune epidermal	242
Chistul dermoid	244



## CAPITOLUL 11

### PROLIFERĂRI BENIGNE ALE DERMULUI

246

Nevii țesutului conjunctiv	246
Nevul becker	248
Fibromul digital infantil recurent	250
Degetele supranumerare rudimentare	252
Cicatricile hipertrofice și cheloidele	254
Dermatofibromul	256
Acrocordonul	258
Leiomiomul	260
Lipomul	262
Tumora cu celule gigante a tecii tendonului	264



## CAPITOLUL 12

### ANOMALII DE PIGMENTARE ALE PIELII

266

Tulburări de hipopigmentare	266
Pitiriazis alba	266
Hipopigmentarea postinflamatorie	268
Vitiligo	270
Albinismul oculocutanat	274
Nevul depigmentat	278
Nevul anemic	280
Tulburări de hiperpigmentare	282
Hiperpigmentarea postinflamatorie	282
Hipermelanoza nevoidă liniară și centrifugă	284



## CAPITOLUL 13

### PATOLOGIE NEUROCUTANATĂ

286


Neurofibromatoza	286
Scleroza tuberoasă	290
Incontinența pigmenti	296
Hipomelanoza ITO	300


**CAPITOLUL 14**
**ALTE BOLI INFLAMATORII****302**

<b>Erupții papuloscuamoase</b>	302
Pitiriazis rozat	302
Pitiriazis lichenoid	306
<b>Erupții lichenoid</b>	310
Lichen scleros	310
Lichen plan	312
Lichen nitidus	316
Lichen striat	318


**CAPITOLUL 15**
**REAȚIILE DE HIPERSENSIBILITATE****320**

<b>Erupțiile cutanate postmedicamentoase</b>	320
Erupția postmedicamentoasă de tip exantem	320
<b>Erupția postmedicamentoasă de tip urticarie</b>	324
<b>Eritemul multiform, sindromul Stevens-Johnson și necroliza toxică epidermică</b>	328
Sindromul eritemului polimorf	328
Sindromul Stevens-Johnson și necroliza toxică epidermică	330
<b>Eritemul fix medicamentos</b>	334
<b>Boala serului</b>	336
<b>Eritemul inelar centrifug</b>	330
<b>Boala grefă-contra-gază</b>	340
<b>Eritemul nodos</b>	344
<b>Paniculita la rece</b>	346
<b>Dermatozele cu neutrofile</b>	348
Sindromul sweet	348
Pyoderma gangrenosum	350
<b>Sarcoidoza</b>	352
<b>Pupura henoch-schönlein</b>	354
<b>Vasculita urticariană</b>	356
<b>Poliarterită nodoasă</b>	358
<b>Purpura trombocitopenică idiopatică</b>	360
<b>Coagularea intravasculară diseminată</b>	362
<b>Boala kawasaki</b>	364


**CAPITOLUL 16**
**FOTOSENSIBILITATEA ȘI REAȚIILE CUTANATE LA LUMINĂ****368**

<b>Fotosensibilitatea: principalele reacții la lumină</b>	368
Leziunile acute induse de soare (arsurile solare)	368
Urticaria solară	372
Erupția polimorfă la lumină	374
Hidroa vacciniiformă	376
Fitofotodermatita	378
<b>Fotosensibilitatea indusă de medicamente</b>	380
Reacția fototoxică la medicamente	382
Reacția fotoalergică la medicamente	384

<b>Tulburări genetice însoțite de fotosensibilitate</b>	386
Xeroderma pigmentosum	386
Sindromul nevoid bazocelular	390
Protoporfiria eritropoetică	394
Sindromul ataxie-telangiectazie	396
Sindromul Bloom	400
Sindromul Rothmund-Thomson	402



## CAPITOLUL 17

### **BOLI AUTOIMUNE DE ȚESUT CONJUNCTIV** **404**

Artrita reumatoidă juvenilă	404
Lupus eritematos cutanat acut	408
Lupus eritematos discoid	412
Dermatomiozită	414
Morfea (sclerodermia localizată)	418
Sclerodermia sistemică	420
Boală mixtă de țesut conjunctiv	424



## CAPITOLUL 18

### **BOLILE ENDOCRINE ȘI PIELEA** **426**

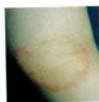Acanthosis nigricans	426
Necrobioza lipoidică	428
Granulomul inelar	430
Alopecia areata	432
Papilomatoza confluentă și reticulată gougerot și carteaud	436



## CAPITOLUL 19

### **SEMNE CUTANATE ALE BOLILOR RETICULOENDOTELIALE** **438**

Histiocitoza	438
Histiocitoza cu celule langerhans	438
Histiocitoza cu celule non-langerhans	442
Xantogranulomul juvenil	442
Mastocitoza	444
Papuloza limfomatoidă	448
Limfomul cutanat cu celule T	450



## CAPITOLUL 20

### **INFECȚII CUTANATE BACTERIENE** **452**

Impetigo	452
Ectima	456
Foliculita	458
Furunculi și carbunculi	460
Celulita	462
Erizipelul	464
Infecția streptococică perianală	466
Scarlatină	468



Sindrom de piele opărită stafilococică	472
Sindromul de șoc toxic	474
Eritrasma	478
Meningococemia	480
Gonococemia	482
Boala ghearelor de pisică	486
Infecții micobacteriene	488
Lepră (boala hansen)	488
Tuberculoza cutanată	492
Mycobacterii atipice: <i>Mycobacterium marinum</i>	494
Borelioza lyme	496


**CAPITOLUL 21**
**INFECȚII CUTANATE FUNGICE 500**

<b>Dermatofitoze superficiale</b>	500
Tinea capitis	500
Tinea faciei	504
Tinea corporis	506
Tinea cruris	508
Tinea pedis	510
Tinea manuum	512
Onicomicoza	514
Tinea și reacția id/in dermatita de interfață id	516
<b>Candidoza superficială</b>	518
Candidoza orală	518
Candidoza cutanată	520
<b>Pitiriazis versicolor</b>	524
<b>Infecții fungice profunde</b>	528
Sporotricoză	528
Criptococoză	530
Histoplasmoza	532


**CAPITOLUL 22**
**INFECȚII CU RICKETTSII 534**

Febra pătată din Munții Stâncășii	534
-----------------------------------	-----


**CAPITOLUL 23**
**INFECȚII CUTANATE VIRALE 538**

<b>Virus herpes simplex</b>	538
Gingivostomatita herpetică	538
Herpesul oro-facial recurent	542
Eczema herpetică	544
Panarițitul herpetic	548
Herpesul gladiatorului	550
Infecția diseminată cu virus herpes simplex	552
<b>Virusul varicelo zosterian</b>	554
Varicela	554
Zona zoster	558

<b>Papilomavirusul uman</b>	560
Verruca vulgaris	560
Verruca plană	562
Verruca plantaris	564
Condyloma acuminatum	566
<b>Poxvirus</b>	568
Molluscum contagiosum	568
<b>Virusul Epstein-Barr</b>	570
Mononucleoza infecțioasă	570
<b>Parvovirusul uman B19</b>	572
Eritemul infecțios	572
<b>Herpesvirusul uman 6 și 7</b>	574
Exantemul subit	574
<b>Virusul rujeolei</b>	578
Rujeola	578
<b>Virusul rubeolei</b>	582
Rubeola	582
<b>Virusul coxsakie</b>	586
Boala mână-gură-picior	586
<b>Altele</b>	590
Sindromul gianotti-croști	590
Exantemul copilăriei periflexural asimetric	592

## CAPITOLUL 24

### INFECȚII CU TRANSMITERE PE CALE ACVATICĂ

594

Larva migrans cutanată	594
Dermatita provocată de cercarii	596
Pruritul înotătorului în apă salină	598
Dermatita cauzată de arici de mare (echinoderme)	600
Dermatita produsă de înțepătura de meduză	602
Dermatita produsă de corali	604

## CAPITOLUL 25

### INFESTĂRI ȘI MUȘCĂTURI DE INSECTE

606

Pediculosis capitis	606
Pediculosis pubis	610
Pediculosis corporis	612
Scabia	614
Urticaria papulară	618
Mușcătura furnicii de foc	620

## Index

623