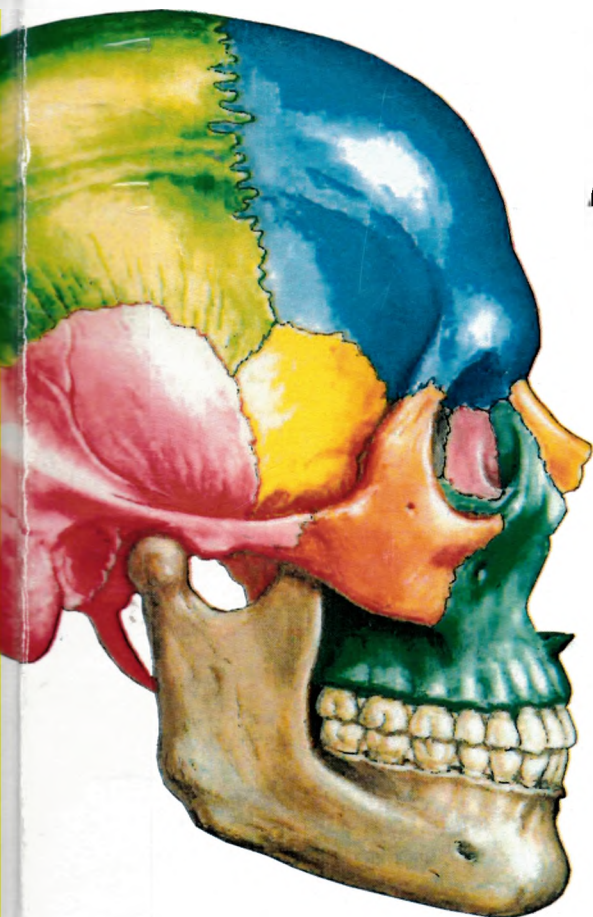


611  
N52

**FRANK H. NETTER, MD**



**ATLAS de  
ANATOMIE  
a OMULUI**

**EDITIA**

**a 5 - a**

**Editori:  
Dr. Gh. P. Cuculici  
Dr. Anca. W. Gheorghiu**

611  
N52

# Atlas de Anatomie a Omului

**Ediția a 5-a**

**Frank H. Netter, MD**

Consultant științific

Prof. universitar

**Dr. ALEXANDRU T. ISPAS**

Catedra de Anatomie

**Universitatea de Medicină  
și Farmacie "Carol Davila"**

București

ROMÂNIA

765367

UNIVERSITATEA DE STAT DE MEDICINĂ ȘI FARMACIE  
„NICOLAE TESTEMIȚANU”  
BIBLIOTECA  
ȘTIINȚIFICĂ MEDICALĂ

SL3



Editura Medicală

**CALLISTO**

www.callisto.ro

68

## Cuprins

### Secțiunea 1 **CAPUL ȘI GĂTUL**

Anatomie topografică	1
Straturile superficiale ale feței	2-3
Oasele și ligamentele	4-23
Straturile superficiale ale feței	24-25
Gâtul	26-34
Regiunea nazală	35-50
Regiunea orală	51-62
Faringele	63-73
Glanda tiroidă și laringele	74-80
Orbita și conținutul	81-91
Urechea	92-98
Meningele și emisferele cerebrale	99-114
Nervii cranieni și cervicali	115-134
Vascularizația cerebrală	135-146
Imagistică regională	147-148

### Secțiunea 2 **REGIUNEA POSTERIOARĂ A TRUNCHIULUI ȘI MĂDUVA SPINĂRII**

Anatomie topografică	149
Oasele și ligamentele	150-156
Măduva spinării	157-167
Musculatura și inervația	168-172
Anatomie secțională	173-174

### Secțiunea 3 **TORACELE**

Anatomie topografică	175
Glanda mamară	176-178
Pereții trunchiului	179-189
Plămânii	190-204
Cordul	205-223
Mediastinul	224-234
Imagistică regională	235
Anatomie secțională	236-239

### Secțiunea 4 **ABDOMENUL**

Anatomie topografică	240
Pereții trunchiului	241-260
Cavitatea peritoneală	261-266
Viscerele abdominale	267-276
Viscerele abdominale (glandele anexe)	277-282
Vascularizația viscerelor abdominale	283-296
Inervația viscerelor abdominale	297-307
Rinichii și glandele suprarenale	308-322
Secțiuni abdominale	323-330

## Secțiunea 5

## PELVISUL ȘI PERINEUL

Anatomie topografică	331
Oasele și ligamentele	332-336
Planșeul și conținutul pelvisului	337-347
Vezica urinară	348-351
Uterul, vaginul și structurile de susținere	352-355
Perineul și organele genitale externe la femeie	356-359
Perineul și organele genitale externe la bărbat	360-367
Structurile omoloage ale organelor genitale	368-369
Testiculul, epididimul și canalul deferent	370
Rectul	371-376
Imagistică regională	377
Vascularizația	378-388
Inervația	389-397
Secțiuni transversale regionale	398-399

## Secțiunea 6

## MEMBRUL SUPERIOR

Anatomie topografică	400
Anatomia suprafețelor cutanate	401-405
Umărul și axila	406-418
Brațul	419-423
Cotul și antebrațul	424-439
Regiunea carpiană și mâna	440-459
Inervația și vascularizația	460-467
Imagistică regională	468

## Secțiunea 7

## MEMBRUL INFERIOR

Anatomie topografică	469
Anatomia suprafețelor cutanate	470-473
Șoldul și coapsa	474-493
Genunchiul	494-500
Gamba	501-510
Glezna și piciorul	511-525
Inervația și vascularizația	526-530
Imagistică regională	531

## Secțiunea 8

## ANATOMIE SECȚIONALĂ

Ilustrații cheie pentru anatomia secțională	532
---	-----

**Referințe**

**Index**