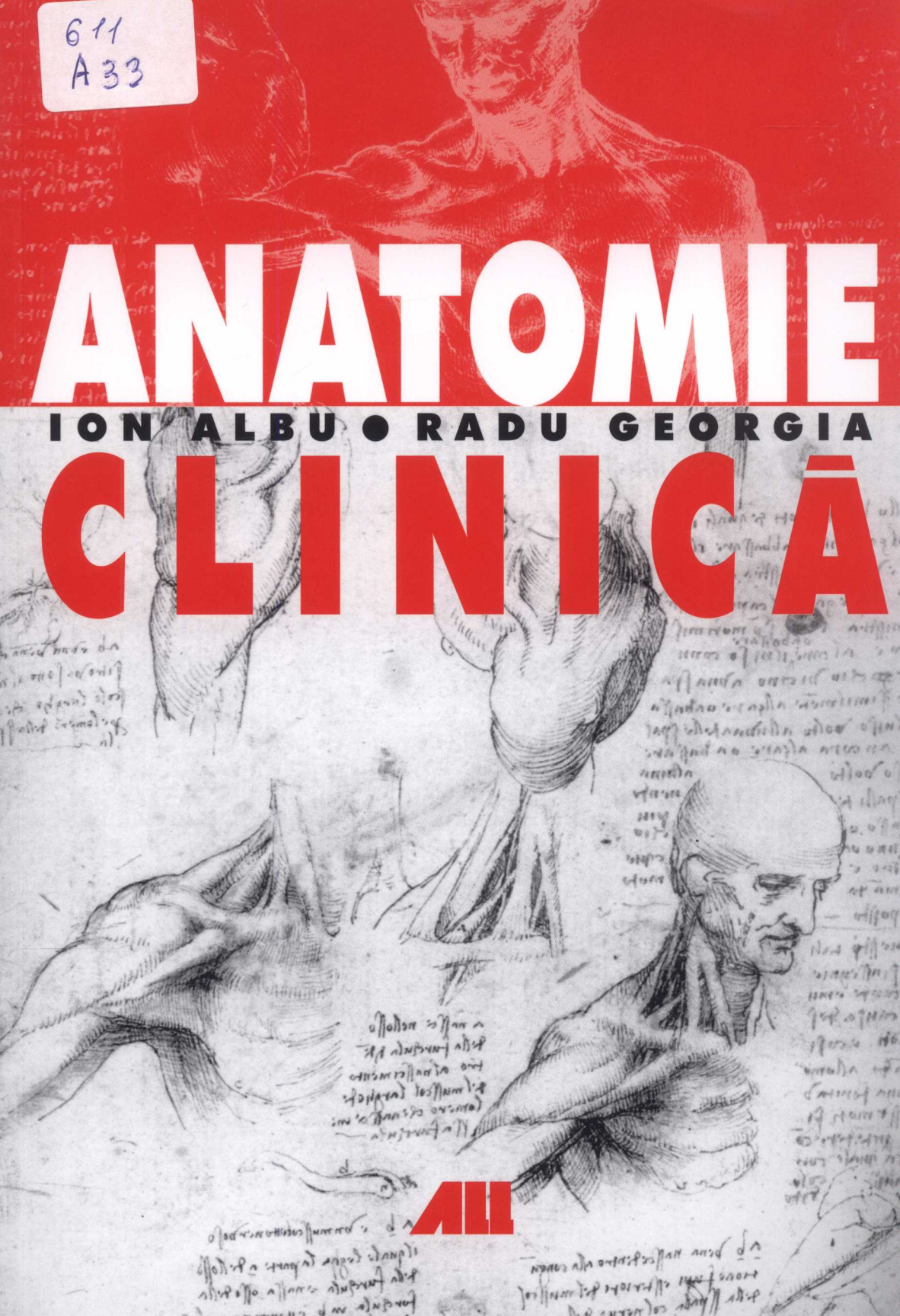


611
A33

ANATOMIE

ION ALBU • RADU GEORGIA

CLINICĂ



ALL

611
A 23

Prof. univ. dr.

ION ALBU

Catedra de Anatomie
UMF Cluj-Napoca
Membru emerit al
Academiei de Științe
Medicale

Prof. univ. dr.

RADU GEORGIA

Catedra de Anatomie UMF
Cluj-Napoca

ANATOMIE CLINICĂ

Editia a III-a revizuită și adăugită

751847

... ..
... ..
... ..
... ..
... ..
... ..

SLA



CUPRINS

1. CAPUL	1
1.1. Etajul neural al capului	2
1.1.1. Regiunile parietale	2
• Regiunea fronto-parieto-occipitală	2
• Regiunea temporală	5
• Regiunea bazei craniului	6
1.1.2. Conținutul cavității neurocraniului	8
• Meningele cerebrale	8
• Encefalul	9
• Hipofiza	13
• Topografia cranio-encefalică	13
1.1.3. Organul vestibulo-cochlear	15
1.2. Etajul facial al capului	23
1.2.1. Regiunile superficiale ale feței	23
• Regiunea nazală	23
• Regiunea labială	25
• Regiunea mentonieră	26
• Regiunea palpebrală	27
• Regiunea geniană	30
• Regiunea maseterină	31
• Regiunea parotidiană	32
1.2.2. Regiunile profunde ale feței	34
• Regiunile profunde somatice	34
– Regiunea infratemporală	34
– Regiunea orbitară	35
• Regiunile viscerale	39
– Regiunea cavității nazale	39
– Regiunea cavității bucale	44
– Regiunea vestibulului faringian	49
– Regiunea faringiană	51

2. GÂTUL	55
2.1. Regiunile somatice ale gâtului	56
2.1.1. Regiunea anterioară a gâtului	56
• Regiunea infrahioidiană	56
• Regiunea suprahioidiană.....	59
2.1.2. Regiunea sternocleidomastoidiană	61
2.1.3. Regiunea laterală a gâtului.....	64
2.1.4. Regiunea prevertebrală	67
2.2. Regiunile viscerale ale gâtului	68
2.2.1. Regiunea laringiană.....	68
2.2.2. Regiunea tiroidiană.....	72
2.2.3. Traheea cervicală	75
2.2.4. Esofagul cervical	76
3. TRUNCHIUL	78
3.1. Regiunea rahidiană	79
3.1.1. Coloana vertebrală.....	79
• Vertebrele	79
• Articulațiile coloanei vertebrale.....	81
• Coloana vertebrală în totalitate	82
3.1.2. Conținutul canalului vertebral	83
• Meningele spinale	83
• Măduva spinării	85
• Rădăcinile nervilor spinali	87
3.1.3. Regiunile retrorahidiene.....	88
• Regiunea cervicală posterioară.....	88
• Regiunea retrorahidiană toracică.....	89
• Regiunea retrorahidiană lombară	91
3.2. Toracele	92
3.2.1. Toracele osos	94
3.2.2. Regiunile parietale ale toracelui	96
• Regiunea sternală	96
• Regiunea costală	98
• Regiunea mamară	102
• Regiunea diafragmatică.....	105
3.2.3. Regiunile viscerale ale toracelui.....	107
• Regiunile pleuro-pulmonare	107
– Pleurele și topografia toraco-pleurală	108
– Plămâni și topografia toraco-pulmonară	111
– Rădăcina plămânului (pediculul pulmonar).....	115
• Mediastinul	116
– Mediastinul superior	117
– Mediastinul inferior	120

	– Mediastinul anterior	120
	– Mediastinul mijlociu	120
	– Mediastinul posterior	126
3.3. Abdomenul		130
3.3.1. Regiunile parietale ale abdomenului		131
• Regiunea sterno-costo-pubiană		133
• Regiunea ombilicală		135
• Regiunea costo-iliacă		136
– Regiunea antero-laterală a peretelui abdominal		136
– Regiunea postero-laterală a peretelui abdominal		138
– Regiunea inghinală		140
– Regiunea lombo-iliacă		143
3.3.2. Cavitatea abdominală și conținutul său. Peritoneul		145
• Viscerale intraperitoneale		150
– Etajul supramezocolic		150
– Ficatul		150
– Căile biliare extrahepatice		153
– Stomacul și esofagul abdominal		156
– Splina		160
– Duodenul		161
– Pancreasul		163
– Etajul submezocolic		164
– Jejun-ileonul		164
– Cecul și apendicele vermiform		166
– Colonul		167
• Spațiul retroperitoneal și conținutul său		170
– Glandele suprarenale		170
– Rinichii		171
– Ureterele		174
– Ductele deferente (porțiunea abdominală)		175
– Vasele mari și nervii retroperitoneului		175
3.4. Pelvisul		179
3.4.1. Pelvisul osos		180
3.4.2. Articulațiile pelvisului		182
3.4.3. Regiunile parietale ale pelvisului		183
• Regiunea pubiană		184
• Regiunea sacro-coccigiană		185
3.4.4. Cavitatea pelviană și conținutul său		186
• Regiunile viscerale pelviene la bărbat		189
– Rectul		189
– Vezica urinară		191
– Ureterul pelvian		193
– Uretra		193

– Ductele deferente (porțiunea pelviană)	195
– Veziculele seminale	195
– Prostata	195
• Regiunile viscerale pelviene la femeie	197
– Rectul	198
– Vezica urinară	198
– Uretra	198
– Ovarele	199
– Tubele uterine	200
– Uterul	201
– Vagina	205
• Spațiul pelvi-subperitoneal	206
3.4.5. Regiunea perineală și anexele sale	210
• Perineul la bărbat	211
– Perineul propriu-zis	211
– Regiunea anală	211
– Regiunea uro-genitală	214
– Anexele perineului	217
– Regiunea scrotală	217
– Scrotul	217
– Testiculul, epididimul și ductul deferent	218
– Funiculul spermatic	219
– Regiunea peniană	220
– Perineul la femeie	222
– Regiunea anală	223
– Regiunea uro-genitală	223
– Uretra feminină	226
– Porțiunea perineală a vaginei	227
4. MEMBRUL SUPERIOR	228
4.1. Umărul	228
4.1.1. Regiunea deltoidiană	229
4.1.2. Regiunea scapulară	230
4.1.3. Regiunea axilară	232
4.1.4. Scheletul și articulațiile umărului	238
4.2. Brațul	239
4.2.1. Regiunea brahială anterioară	239
4.2.2. Regiunea brahială posterioară	241
4.2.3. Scheletul brațului	242
4.3. Cotul	242
4.3.1. Regiunea cubitală anterioară	242
4.3.2. Regiunea cubitală posterioară	244
4.3.3. Oasele și articulațiile cotului	245

4.4. Antebrațul	246
4.4.1. Regiunea antebrahială anterioară	247
4.4.2. Regiunea antebrahială posterioară	249
4.4.3. Scheletul antebrațului	250
4.5. Gâtul mâinii	251
4.5.1. Regiunea anterioară a gâtului mâinii	251
4.5.2. Regiunea posterioară a gâtului mâinii	252
4.5.3. Scheletul și articulațiile gâtului mâinii	253
4.6. Mâna	254
4.6.1. Regiunea palmară sau palma mâinii	254
4.6.2. Regiunea dorsală a mâinii	258
4.6.3. Degetele mâinii	259
• Regiunea palmară a degetelor	259
• Regiunea dorsală a degetelor	260
4.6.4. Oasele și articulațiile mâinii	260
5. MEMBRUL INFERIOR	262
5.1. Regiunea gluteală	262
5.2. Coapsa	267
5.2.1. Regiunea anterioară a coapsei	267
5.2.2. Regiunea posterioară a coapsei	273
5.2.3. Scheletul coapsei	274
5.3. Genunchiul	274
5.3.1. Regiunea anterioară a genunchiului	274
5.3.2. Regiunea posterioară a genunchiului	275
5.3.3. Scheletul și articulațiile genunchiului	278
5.4. Gamba	280
5.4.1. Regiunea anterioară a gambei	280
5.4.2. Regiunea posterioară a gambei	282
5.4.3. Scheletul gambei	283
5.5. Gâtul piciorului	284
5.5.1. Regiunea anterioară a gâtului piciorului	284
5.5.2. Regiunea posterioară a gâtului piciorului	285
5.5.3. Scheletul și articulațiile gâtului piciorului	287
5.6. Piciorul	288
5.6.1. Regiunea dorsală a piciorului	288
5.6.2. Regiunea plantară	291
5.6.3. Degetele piciorului	294
• Regiunea dorsală a degetelor	294
• Regiunea plantară a degetelor	294
5.6.4. Scheletul și articulațiile piciorului	295