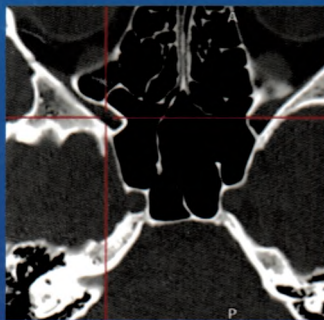
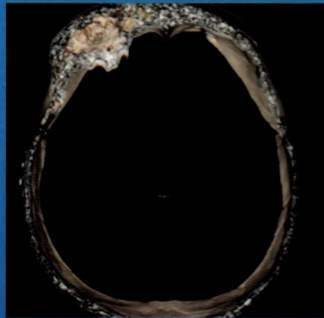
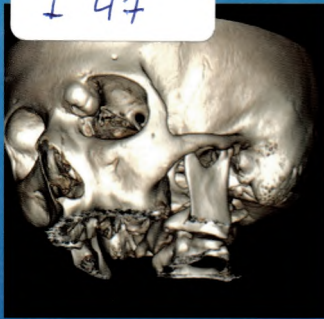


616.21

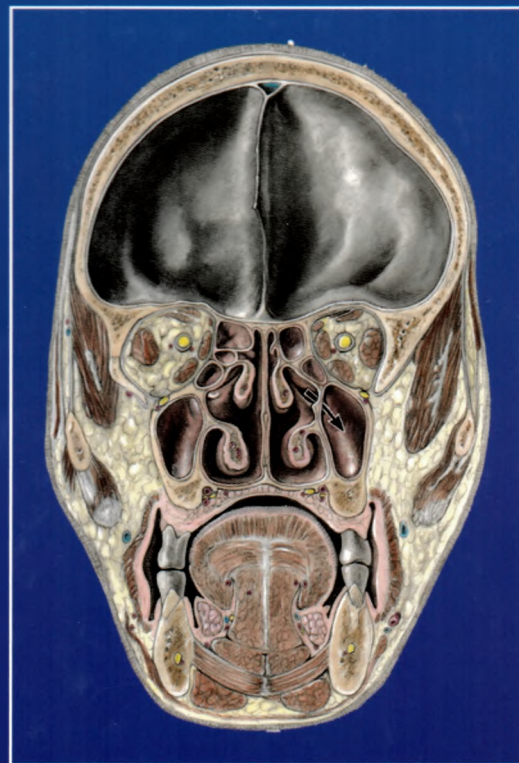
I 44



IMAGISTICĂ CT ÎN RINOLOGIE

Sub redacția

VLAD ANDREI BUDU



CALLISTO

616.21

I 47

IMAGISTICĂ CT ÎN RINOLOGIE

Sub redacția
VLAD ANDREI BUDU

765314

UNIVERSITATEA DE STAT DE MEDICINĂ ȘI FARMACIE
„NICOLAE TESTEMIȚANU”
BIBLIOTECA
ȘTIINȚIFICĂ MEDICALĂ

SL3



Editura Medicală

CALLISTO

www.callisto.ro

Cuprins

Capitolul 1	Investigația CT - generalități.....	1
	Constanța Coman, Alexandru Coman	
Capitolul 2	Anatomia rinosinusală - aspecte CT.....	5
	Vlad Budu, Cristina Goanță	
Capitolul 3	Variante anatomice rinosinusale.....	49
	Vlad Budu	
Capitolul 4	Patologia sinusului maxilar.....	101
	Vlad Budu, Alexandra Gheorghe	
Capitolul 5	Patologia sinusului etmoid	121
	Vlad Budu, Silviu Crăc	
Capitolul 6	Patologia sinusului frontal	147
	Vlad Budu	
Capitolul 7	Patologia sinusului sfenoidal.....	165
	Alexandru Panfiloiu, Vlad Budu	
Capitolul 8	Complicațiile rinosinuzitelor - aspecte CT.....	179
	Carmen Mogoantă, Vlad Budu	
Capitolul 9	Patologia de graniță.....	195
	Gheorghe Muhlfay, Vlad Budu	
Capitolul 10	Patologia rinologică pediatrică	217
	Gheorghe Iovănescu, Dan Cristian Gheorghe	
Capitolul 11	Nervii cranieni și baza craniului - aspecte CT	233
	Tatiana Decuseară, Ioan Bulescu	